



مركز تعريب العلوم الصحية
(ACMLS)

مؤسسة الكويت للتقدم العلمي
(KFAS)



المعجم المفسر للطب والعلوم الصحية

(الحرف A)

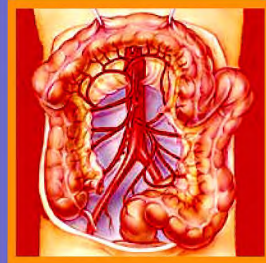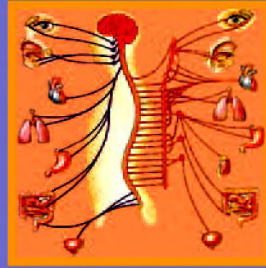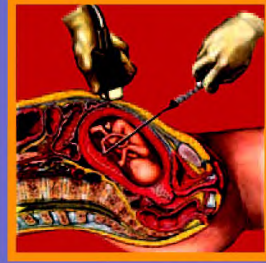إنجليزي - عربي

إعداد

د. يعقوب أحمد الشراح

إشراف

د. عبد الرحمن عبد الله العوضي



الطبعة الأولى

الكويت - 2009

المعجم المفسر
للطب والعلوم الصحية

**Illustrated Dictionary
for Medical and Health Science**



مركز تعريب العلوم الصحية
(ACMLS)



مؤسسة الكويت للتقدم العلمي
(KFAS)

المعجم المفسر للطب والعلوم الصحية

إنجليزي - عربي

إعداد

د. يعقوب أحمد الشراح

إشراف

د. عبدالرحمن عبدالله العوضي



الطبعة الأولى
2009

610.3 مركز تعريب العلوم الصحية الشراح. الكويت.

فهرسة مكتبة الكويت الوطنية أثناء النشر

المعجم المفسر للطب والعلوم الصحية

مركز تعريب العلوم الصحية. - ط 1. - الكويت: المركز، 2008م

950 ص: رسوم، صور؛ 17 x 24 سم.

(المعاجم الطبية المتخصصة؛ 103)

ردمك: 1-82-31-99906-978

1. الطب - معاجم أ. العنوان

ب. مركز تعريب العلوم الصحية. الكويت (ناشر) ج. السلسلة

رقم الإيداع: 2008/385

ردمك: 1-82-31-99906-978 ISBN:

يرحب مركز تعريب العلوم الصحية بتلقي الاستفسارات والاقتراحات حول
المصطلحات وتفسيراتها الواردة في هذا المعجم إلى قسم التأليف والترجمة بمركز
تعريب العلوم الصحية على البريد الإلكتروني projects@acmls.org.

الإخراج الفني

علوية علي عثمان

أمل محي الدين أغا

التحرير

د. إيمان حسين سيد

د. هبة حافظ إبراهيم

الطبعة الأولى 2009

حقوق النشر والتوزيع محفوظة

لمركز تعريب العلوم الصحية

ص.ب 5225 الصفاة - رمز بريدي 13053 - دولة الكويت

هاتف : +965) 25338610/1/2 فاكس : +965) 25338618/9

البريد الإلكتروني: acmls@acmls.org





مركز تعريب العلوم الصحیة

منظمة عربية تتبع مجلس وزراء الصحة العرب، ومقرها الدائم دولة الكويت وتهدف إلى:

- توفير الوسائل العلمية والعملية لتعليم الطب في الوطن العربي.
- تبادل الثقافة والمعلومات في الحضارة العربية وغيرها من الحضارات في المجالات الصحية والطبية.
- دعم وتشجيع حركة التأليف والترجمة باللغة العربية في مجالات العلوم الصحية.
- إصدار الدوريات والمطبوعات والأدوات الأساسية لبنية المعلومات الطبية العربية في الوطن العربي.
- تجميع الإنتاج الفكري الطبي العربي وحصره وتنظيمه وإنشاء قاعدة معلومات متطورة لهذا الإنتاج.
- ترجمة البحوث الطبية إلى اللغة العربية.
- وضع المناهج الطبية باللغة العربية للاستفادة منها في كليات ومعاهد العلوم الطبية والصحية.

ويتكون المركز من مجلس أمناء حيث تشرف عليه أمانة عامة، وقطاعات إدارية وفنية تقوم بشؤون الترجمة والتأليف والنشر والمعلومات، كما يقوم المركز بوضع الخطط المتكاملة والمرنة للتأليف والترجمة في المجالات الطبية شاملة المصطلحات والمطبوعات الأساسية والقواميس، والموسوعات والأدلة والمسوحات الضرورية لبنية المعلومات الطبية العربية، فضلاً عن إعداد المناهج الطبية وتقديم خدمات المعلومات الأساسية للإنتاج الفكري الطبي العربي.



مؤسسة الكويت للتقدم العلمي

لقد تم إنشاء مؤسسة الكويت للتقدم العلمي بدعوة من حضرة صاحب السمو الشيخ جابر الأحمد الجابر الصباح أمير البلاد رحمه الله يوم كان ولياً للعهد ورئيساً لمجلس الوزراء، وقد رحب القطاع الاقتصادي بدعوة سموه وسارعت الشركات المساهمة العامة والمقفلة إلى الاستجابة لتلك الدعوة. وفي اجتماع عقد بهذا الشأن في غرفة تجارة وصناعة الكويت - وذلك في منتصف عام 1976 - وافق الحاضرون على مبادرة سموه، وصدر بعد ذلك سند إنشاء المؤسسة بمرسوم أميرى بتاريخ 1976/12/12.

ويشرف على المؤسسة مجلس إدارة يرأسه حضرة صاحب السمو الشيخ صباح الأحمد الجابر الصباح أمير البلاد حفظه الله، ويتألف المجلس من ستة أعضاء تختارهم الشركات المساهمة لمدة ثلاث سنوات قابلة للتجديد، ويتولى إدارة المؤسسة مدير عام مسؤول أمام مجلس إدارتها، ويعاونه مديرو الإدارات، وعدد من المستشارين والخبراء الذين يعملون في المؤسسة بعض الوقت. وتتمثل الأهداف الرئيسية للمؤسسة في دعم الأبحاث الأساسية والتطبيقية من خلال منح تقدمها في مجالات العلوم الطبيعية والهندسية والصحية والغذائية والاجتماعية والاقتصادية وغيرها، وكذلك تقديم المنح لتشجيع ودعم الأبحاث المتعلقة بالمشاريع الاستثمارية، وأعمال التطوير والتجارب ذات الصلة بالاقتصاد الكويتي، كما تقدم المنح والجوائز والمكافآت لدعم التطور الفكري في الكويت والأقطار العربية الأخرى. هذا وتعمل المؤسسة على تدريب المواطنين الكويتيين من خلال منحهم بعثات وزمالات للدراسة والتدريب، كما تشارك في تنظيم وعقد الندوات والمؤتمرات العلمية. وتقوم المؤسسة أيضاً بتشجيع ودعم وتنمية مشاريع البحوث والبرامج العلمية المشتركة بين الهيئات العلمية الكويتية من جهة والعربية والدولية من جهة أخرى، إضافة إلى ذلك تسعى المؤسسة جاهدة إلى دعم روح التكافل بين الأجيال في الكويت.

ويمثل نشر الكتب المؤلفة والمترجمة والموسوعات العلمية أحد الأنشطة التي تقوم بها مؤسسة الكويت للتقدم العلمي لتحقيق الأهداف التي من أجلها أنشئت هذه المؤسسة. لذا رسمت الأهداف التالية المنشود تحقيقها:

- 1 - دعم المكتبة العربية بالمراجع المتخصصة والدراسات الجادة والكتابات الهادفة العربية منها والمترجمة.
- 2 - العمل على إحياء اللغة العربية عن طريق نشر المؤلفات العلمية في المجالات التخصصية.
- 3 - ربط التراث بمنجزات العصر في العلوم التقنية والتربوية.
- 4 - تيسير سبل الإطلاع والنشر وتوفير المراجع والنشرات، وإعداد المعاجم والقواميس العلمية والمخطوطات لدفع عجلة نقل العلوم والتقنية قدماً.
- 5 - مساندة حركة التعريب وتوحيد المصطلح العلمي العربي في الوطن العربي.
- 6 - تمكين القارئ العربي للاستفادة من الكتب في المجالات المختلفة التربوية والكيميائية والبيولوجية والنبات والكائنات الدقيقة والرياضيات والفيزياء وغيرها باللغة العربية.
- 7 - تشجيع استخدام اللغة العربية لتصبح لغة علمية عن طريق توحيد المصطلح العلمي العربي واستخدام مصطلحات عربية جديدة مقابل المصطلحات المستحدثة في مجالات العلوم المختلفة.
- 8 - نشر الكتب والموسوعات الصادرة عن المؤسسة وتقديمها إلى القارئ بعد تحكيمها وتحديث موادها العلمية في طباعتها الجديدة.

المحتويات

ج	المقدمة
ز	خطة وإجراءات العمل في المعجم المفسر للطب والعلوم الصحية
ق	شكر وتقدير

المقدمة

الدكتور

عبدالرحمن عبدالله العوضي

الأمين العام

لمركز تعريب العلوم الصحية

لقد كرمنا الله بأن جعل اللغة العربية لغة القرآن الكريم حفظها لنا سبحانه بحفظه للقرآن فقال تعالى: **إِنَّا نَحْنُ نُزَلِّلْنَا الذِّكْرَ وَإِنَّا لَهُ لَحَافِظُونَ ﴿٩﴾** سورة الحجر، كما اشتملت هذه اللغة ألفاظاً ومعاني الحديث الشريف والشريعة السمحاء. ومع ذلك فإننا دون سائر الأمم مازلنا نهمل لغتنا ونحارب التمسك بها، ونلجأ لتعليم أبنائنا باللغة الأجنبية في مؤسسات التعليم، وأحياناً نتحدث في منازلنا مع أبنائنا بلغة أخرى أو بلغة مهجنة من العربية والأجنبية.

وإنه لمن العجب أن نجد بعض الدول محدودة القدرة والإمكانات تهتم بلغتها، وتُدْرَسُ بها مختلف المعارف ومنها العلوم الطبية والصحية. والكثير من دول العالم يضع القوانين من أجل التعامل مع لغاتها وعدم إحلالها بلغات أخرى في التراسل والتعليم والترجمة والتأليف وغيرها، انطلاقاً من اعتزازها بلغاتها الوطنية، وعلى أساس أن اللغة مرتبطة بالأمة والهوية والوجود والتفكير. لكن الذي نشاهده في عالمنا العربي واقعاً يختلف عن واقع اللغات في العالم، فنحن مازلنا نُدْرَسُ أبناءنا في المؤسسات التعليمية، وخاصة كليات الطب مختلف المعارف باللغات الأجنبية، بل إن اللغة الأجنبية أصبحت لغة التخاطب والتراسل والنقل والنشر في الكثير من أقطارنا العربية.

الدارس لهذا الواقع في أقطارنا العربية يستشعر مخاطر التعليم بغير العربية والتي من أبرزها خلق شعور الغربة والضياع عند المتلقي، وتطبيع فكره وثقافته بطابع اللغة الأجنبية، وبمدها الثقافي، وتأثيراتها الذهنية والنفسية التي لا يستطيع الطالب في المدرسة، أو الجامعة أن يتخلص منها أو يقاومها حتى لو حاول ذلك. هذا في الوقت الذي ندرك تماماً أن نظريات التعليم والدراسات النفسية والاجتماعية تؤكد مخاطر التعليم بغير اللغة الأم، وخاصة في المراحل الأولى من التعليم.

منظمة اليونسكو أيضاً اكتشفت مشكلات التعليم بغير اللغات الوطنية، فأصدرت بياناً تؤكد فيه أهمية استخدام اللغة الوطنية في التعليم إلى أقصى مرحلة ممكنة. فأين نحن من هذه التوصيات الدولية ونتائج الدراسات البحثية في مجالات التعليم واللغة والفكر والمعرفة، خصوصاً وأن العالم يعيش عصرًا تتنافس فيه اللغات، وتتوغل الثقافات بسلبياتها وإيجابياتها، وتسعى الأمم لحفظ لغاتها من خلال إصدارها للتشريعات الملزمة باستعمالات اللغات الوطنية في التعليم والتراسل والثقافة وغيرها.

واقعنا اللغوي هذا لا يسعدنا كثيراً ما دمنا نعلم أبناءنا بلغة أجنبية، ونُقدّم الحوافز والوظائف في أسبقية مكشوفة تحدد أن كل من يتخرج من الجامعات الأجنبية له الأفضلية على غيره من خريجي الجامعات العربية. لذلك ليس بمستغرب أن يتعلم أبناءنا باللغة الأجنبية في أكثر من (90%) من كليات الطب العربية التي تُعلم أو تُدرّس بالأجنبية، وينطبق هذا الواقع على كليات العلوم والاقتصاد والإدارة والمعلومات والصناعة والتكنولوجيا.

وللتعليم الطبي بلغة أجنبية في الكليات العربية مساوئ لا حصر لها، أبرزها أن المتخرج من كلية الطب العربية، لا يمتلك المهارات الأساسية لا في اللغة العربية ولا في اللغة الأجنبية، خصوصاً وأن المعلم يُدرّس أحياناً بلغتين وعلى نحو مهجّن، وكثيراً ما سمعنا محاضرات أُلقيت في قاعات جامعات عربية مرموقة بلغة مهجّنة اختلطت فيها العامية المحلية بالمصطلحات الأجنبية اختلاطاً عجيباً.

المعارضون لتعريب العلوم الصحية - مع الأسف - يركزون على محاربة التعريب من منطلق أن المصطلحات الطبية مصطلحات أجنبية لا يمكن إيجاد مقابلات لها، أو خلق مصطلحات طبية عربية حديثة أسوة بما كان يقوم به العلماء العرب والمسلمون في الحضارة العربية. فليس لدى هؤلاء حجة ضد التعريب إلا الاستشهاد بالمؤسسات المصطلحية الأجنبية التي تتعامل مع آلاف المصطلحات، وتهتم بمسائل تطويرها اشتقاقاً ونحتاً ووصفاً لدلالاتها في إطار القياسات المصطلحية والمنهجية العلمية. لكنهم يتعمدون تجاهل أصل مشكلة المصطلح العربي على أنه نابع من لامبالتنا أو إهمالنا للمصطلحية، وأن الأمر لا علاقة له باللغة العربية الثرية بالمصطلحات والتمكنة من استيعاب كل شروحيها ومبادئها.

والدليل على ذلك ما قام به الأطباء العرب منذ الستينيات بوضع معجم طبي موحد، تطور مع مرور الزمن إلى مجلد يحوي آلاف المصطلحات الموحدة الطبية من كل التخصصات وباللغة العربية. بل إن هذا المعجم الطبي الموحد ظل وما زال معجماً يعتمد عليه مركز تعريب العلوم الصحية بالكويت في كافة أعماله واستخدام مصطلحاته، وقد وضع المركز لها شروحات باللغة العربية بدءاً بالحرف (A) الذي هو بين أيدينا الآن وفي طبعته الأولى. فإنجاز الحرف (A) من أحرف المعجم المفسر للطب والعلوم الصحية خطوة رائدة على درب العمل المستمر في إنجاز بقية الحروف، وحين الانتهاء من شروحات كامل المعجم المفسر فإننا أمام إنجاز كبير لتفسيرات طبية لأكثر من (150) ألف مصطلح طبي مطبوع ورقياً ومخزن إلكترونياً.

ما من شك أن المصطلحات الطبية جزء من اللغة رغم أنها تُشكل لغة خاصة بها، وفهماً قد يختلف المصطلحيون على أنماطه وأشكاله وتبايناته وتعقيدات القبول العام لتوحيد كل المصطلحات. وهذه الظاهرة لها أسباب كثيرة منها التحيز للاختصاص، وتباين الخلفيات الثقافية والاجتماعية والفلسفية والمنطقية وغيرها، لكن البعد اللغوي للمصطلح هو أكثر العوامل تأثيراً، وبالتالي فالمصطلح يعتمد عليه أكثر من اعتماده على الأبعاد الأخرى. وهذا البعد اللغوي ساهم في تدليل الكثير من العقبات التي واجهها المركز، في سعيه المتواصل لإنجاز مشروع المعجم المفسر الذي هو بمثابة موسوعة طبية، ومرجع يضم المصطلحات وتفسيراتها الطبية مدعّمة بالأشكال والصور ووسائل الإيضاح الضرورية التي تُعين على الفهم والمتابعة.

نتمنى أن يكون هذا العمل خطوة تحقّق المزيد من الأعمال والمنجزات التي تنمي وتصور اللغة العربية، وتجعلها أكثر صلابة ومنافسة أمام صلابة ومزاحمة اللغات الأخرى، وخاصة اتساع تأثيراتها الفكرية واللغوية والثقافية على العالم. إن أهمية اللغة تنبع من كون اللغة كيان ثقافي وحضاري ممتد، يحتاج دائماً إلى رعاية وتغذية وإسهامات لا تتوقف فقط على الأفراد، وإنما أيضاً الحكومات والمؤسسات والهيئات المختصة على امتداد وطننا العربي. فالعمل المعجمي يحتاج إلى تنظيم وتنسيق ودعم مادي وبشري لكي لا يكون التششت الحالي لعدد كبير من الجهات التي تجتهد في وضع المصطلحات في المجالات المعرفية المتنوعة، لكنها في الغالب مصطلحات مكررة، وبعضها غير مقبولة علمياً لأنها لا تستند على منهجية ومبادئ توحيد المصطلحات، ولا على الأسس العلمية التي ينبغي أن تؤسس عليها.

ونحن في مركز تعريب العلوم الصحية يحدونا الأمل في أن يكون المعجم المفسر للطب والعلوم الصحية (الحرف A) معيناً ومفيداً لكل طالب طب وطبيب، وباحث وكاتب ومترجم وناشر ومهتم بالعلوم الطبية والصحية، فلقد ساهم فيه نخبة من الأطباء العرب الذين أبدوا ملاحظاتهم على المصطلحات الموحدة، وقاموا بوضع الشروح بالاعتماد على مصادر متعددة. ولقد أُجريت تعديلات كثيرة على الشروح، ولم يكن العمل هيناً، ولا السير في طريقه ممهداً، فقد وفر المركز كل الأدوات الضرورية التي يتطلبها إنجاز العمل على النحو المطلوب. كما أن تعاون الأطباء وتقبلهم للعمل وحماسهم له من العوامل المهمة التي ساعدت على تحقيق خطة وإجراءات المركز في إنجاز الحرف (A) من المعجم الطبي.

لاشك أن أي عمل علمي لا يخلو من العقبات، لكن خبرة العاملين في المركز وعلى مدى سنوات طويلة في ميدان الترجمة والتأليف وبناء قواميس متخصصة، وتعاون الأطباء معه، وعلاقاته بمؤسسات البحث واللغة والترجمة في الوطن العربي، كلها عوامل ساعدت في تذليل هذه العقبات. إن هذا العمل المعجمي الطبي المفسر للحرف (A) الذي يتضمن أكثر من (15) ألف مصطلح يستحق الثناء، ولا بد له من ملاحقة التطور الطبي، ومواكبة المتغيرات ومتابعة كل ما يجد في كل فترة من الزمن.

وختاماً لا يفوتني أن أشكر كل الأطباء الذين عملوا سنوات في وضع تفسيرات للمصطلحات الطبية، وكذلك الهيئات والمؤسسات المهتمة بالتعريب والثقافة والعلوم، وخاصة مؤسسة الكويت للتقدم العلمي التي وفرت نصف تكلفة دعم المشروع لاهتمامها بكل ما يطور ويثري الحياة الثقافية، ويعزز مكانة اللغة العربية في أقطارنا العربية. فالشكر والتقدير والثناء لمؤسسة الكويت للتقدم العلمي، وكذلك الشكر موصول لكافة العاملين بالمركز على جهودهم المتواصلة في إنجاز الحرف (A) من المعجم المفسر للطب والعلوم الصحية، فبارك الله في الجميع.

وعلى الله قصد السبيل ،،

خطة وإجراءات العمل في المعجم المفسر

للطب والعلوم الصحية

الدكتور

يعقوب أحمد الشراح

الأمين العام المساعد

لمركز تعريب العلوم الصحية

الحمد لله رب العالمين الذي جعل اختلاف ألسنة الناس آية من آياته الكبرى،
والصلاة والسلام على أشرف المرسلين وبعد،

الحديث عن المصطلحات عامة، والمصطلح الطبي خاصة يحتاج إلى بحث
مستفيض وسرد لجوانبه، انطلاقاً من أهميته في عالم تتعدد فيه اللغات وتتنافس من
أجل المكانة والانتشار والسمو والتأثير. والمصطلح يتأثر باللغة والمعرفة والفهم،
ناهيك عن تأثره بالجوانب السياسية والاجتماعية والاقتصادية والنفسية والثقافية
في أي مجتمع. ويزداد التأثير على المصطلح بدلالاته وألفاظه ونحته واشتقاقه
وتراكيبه، وبمعدلات سرعة نمو المحيط اللغوي الذي يخضع له المصطلح عندما
تتفجر المعرفة، وتحدث التغيرات السريعة في المفاهيم والأفكار والتحول المتتالية
في بنية العلم والتقنية «التكنولوجيا» ومطالب الناس.

لاشك أن المصطلح له دور أساسي وفعال في تكوين المعرفة، وعندما تتعدد
حقول المعرفة ويحدث لها التغيير تبعاً للأثر التاريخي والبحثي، فإن ذلك يعني أن
المفهوم الذي ينطوي عليه شكل المصطلح يتعدد تبعاً لحقول المعرفة المختلفة، ونموها
وتعقيداتها التي تتجاوز أحياناً حدود التفكير، وتؤدي إلى الاعتقاد بسلامة أو كفاية
العلاقة بين المصطلح والمفهوم. لذلك فالعمل المصطلحي لا يخلو من التعقيدات التي
تتصل بدرجة عالية بميدان البحث في الأصول المصطلحية للمفاهيم المعرفية، فيواجه
المصطلحي أحياناً إشكالية ضبط حدود المصطلح، والغموض، والانقطاع، والتراجع
عن الاعتماد بسبب التأثيرات الكثيرة التي يواجهها المصطلح، ومنها تشابك حقوله
المعرفية وتداخلاتها، وخاصة المعارف أو التخصصات المجاورة والتي تغير من بنية
المصطلح الشكلية والدلالية.

والمصطلح يتأثر أيضاً بالثقافة، أي أنماط التفكير والممارسات الفعلية والتحويلات الاجتماعية والبيئية والأبعاد التاريخية والتراثية، وكذلك الإنجازات الإنسانية الحديثة. لذلك فالأطر الثقافية والحضارية تلعب دوراً مهماً في الدلالات المصطلحية، ليس فقط في أبعادها المحلية، وإنما أيضاً في علاقتها بالثقافات والحضارات الأخرى. هذا الواقع يجعل المصطلح ومفاهيمه خاضعاً للبيئة الثقافية وشروط حقل المعرفة، وأيضاً مواكبة الحاجات الأخرى.

إن تراكم المعرفة بذاته يؤدي إلى تعقيدات مصطلحية، منها عدم استقرار المفاهيم وتكاثرها، وإزالة ومحو بعضها، وظهور أخرى جديدة، وخلق مفردات ضرورية، وغيرها تشكل عقبة أمام المصطلحيين ليس في الوصف والتحليل والاستقرار، وإنما في القدرة على التحليل واستخراج النتائج. ويبدو أن ذلك مرتبط بعدة أمور منها: المحاولات المخلة عند نقل المصطلح من ثقافة أجنبية إلى عربية دون مراعاة لخصائص بنية المصطلح الأصلية سواء في اللغة الأصلية أو اللغة المنقول إليها. كذلك انتزاع المصطلح الذي أنتجته ثقافة معينة ونقلها إلى ثقافة أخرى مختلفة، وإدخال دلالات حديثة عليه تجعله غريباً وشاذاً ولا يتناسب مع السياقات الثقافية للبيئة التي احتضنت هذا المصطلح الوافد.

لذلك فشحن المصطلح القديم بدلالة جديدة مغايرة لدلالته الأصلية، أو نقل المصطلح ذي دلالة محددة ضمن ثقافة ما إلى ثقافة أخرى يؤدي عادة إلى اختلال مصطلحي، وارتباك في فاعلية الإرسال الثقافي والتواصل والفهم والقبول. أكثر المشكلات التي تواجه العمل المصطلحي تلك التي تتجلى في مسائل لها علاقة بتعدد الثقافات واللهجات ومستوى التطور والتنمية في المجتمع. هناك بلاشك فوضى مصطلحية في عالمنا العربي التي مازالت تشكل عقبة أساسية في تقدم العمل المصطلحي، ليس فقط في المجال الطبي وإنما تكاد تلامس كل الميادين المعرفية، وخاصة ميادين الاتصال والمعلومات، والصناعة وعلوم الفضاء والكون والبحار والإدارة والتجارة والاقتصاد، أي تلك المجالات المعرفية التي تتصف بمعدلات التغيير المصطلحي فيها عالية.. فالفوضى تتجلى في كثرة الخلافات المصطلحية، وعدم الاتفاق، والانسحاق نحو العامية، وعدم المتابعة، والتمسك بالموروثات والاعتماد على المصطلح الأجنبي.

هذه الفوضى في الممارسات المصطلحية تؤدي أيضاً إلى عدم العمل بأبسط إجراءات المصطلح، وإجراءات المنهج، والمبادئ التي تقوم عليها، والاستمرار في

مقاومة التوحيد المصطلحي انطلاقاً من التباينات في اللهجات العربية، واتساع جغرافية العالم العربي، وتأثر سكانه بموروثات ثقافية أجنبية متباينة. وتحديداً يمكننا أن نشير باختصار إلى مجموعة من المؤثرات التي تساهم سلباً في تخلفنا المصطلحي، وإشاعة حالة الارتباك التي ترسخ إهمالنا للمصطلح، واعتمادنا على المصطلحات الأجنبية في التعليم والبحث والدراسة، وربما في شتى مجالات الثقافة. هذه السلبيات أو إشكالات الممارسات المصطلحية تتجلى في الجوانب التالية:

* الغزو الثقافي وأفكار العولمة وتنامي الانفتاح على الخارج، خصوصاً في المجال التعليمي والتقني والاتصالي والمعلوماتي، رغم إيجابياته إلا أن مخاطره لم تؤخذ في الحسبان فكان جراء ذلك جعل التعليم العربي تعليماً يدرّس بلغة أجنبية وباستخدام مصطلحات أجنبية، تنتقل المفاهيم وترسخها في نفوس الناشئة.

* تراجع وضالة الإنتاج الفكري العربي في ميادين المعرفة ومنها الطب باللغة العربية، مما ساهم في عزوف المختصين المصطلحيين عن العمل في مجالاتهم لعدم حصولهم على المساندة والتعزيز والدعم والتشجيع، بل إن الأمر تعدى ذلك إلى محاربتهم وإحباطهم لما يقومون به من عمل مصطلحي عربي على أنه لن يكون له فائدة أمام الإقبال على المصطلحات الأجنبية، بسبب التقدم العلمي والبحثي في اللغات الإنجليزية والفرنسية والألمانية.

* زادت وتيرة معارضة التعريب الطبي بسبب تنامي مؤسسات التعليم العربية التي تدرّس الطب باللغات الأجنبية، فحوّلت هذه المؤسسات عقول الشباب إلى الاهتمام باللغات الأجنبية، وإهمال اللغة الأم، خاصة بعد أن وطّدت مؤسسات المجتمع المدني واقعاً مؤلماً يعكس هذا الواقع أن المتخرجين من التعليم الأجنبي، أو التعليم باللغة الأجنبية لهم الأسبقية في الوظائف والحوافز المادية وإتاحة الفرص لتنمية قدراتهم ومهاراتهم في المستقبل.

* عدم الأخذ بمبادئ ومنهجية العمل المصطلحي العربي، وخاصة توحيد المصطلحات الطبية والعلمية والإدارية والصناعية والحضارية وغيرها؛ مما أدى إلى ارتباك مصطلحي ملحوظ في العالم العربي، خاصة وأن الجهات التي تعمل في المجال المصطلحي كثيرة مثل الجامعات، والهيئات، والمجامع اللغوية، والأفراد، ومراكز البحث واللغات وغيرها والتي تضع المصطلحات وتنشرها بأشكال وتراكيب ودلالات مختلفة.

* التباين في أسلوب ومنهجيات انتقاء وصياغة المصطلح من قِبَل واضعي المصطلحات العربية، وإدخال الرموز العلمية والمختصرات بحروفها الأجنبية أو بألفاظها الأصلية.

* صياغة المصطلحات لفظياً دون إدراك أو فهم للدلالات، واستعمالاتها حسب تنوع الاختصاصات العلمية والطبية.

* النزعة الواضحة عند بعض المصطلحيين تجاه الخلط بين المصطلحات التراثية والحديثة، وعزوفهم عن الحديثة وتفضيلهم للتراثية. أي أن الجانب التراثي والتاريخي للمصطلح هو الأهم أمام الحاجة إلى المرونة عند هؤلاء، للمساهمة في تطور المصطلح وتغييره حسب التغيرات الثقافية والتحولات الاجتماعية والبيئية والعلمية.

* يتصف واضعو المصطلحات العربية بتنوع خلفياتهم الثقافية والعلمية واللغوية، فمنهم من تعلم علومه بغير اللغة التي يترجم منها مصطلحاتها. لذلك نجد أن الذين تعلموا باللغة الروسية والصينية والإيطالية والفرنسية والأسبانية، وغيرها يصعب عليهم فهم الدلالة العميقة للكثير من المصطلحات الإنجليزية.

* هناك بعض من تعلم علومه بالعربية وليس له إلمام كافٍ باللغة التي يترجم منها لكي يكون على بيّنة بالمفاهيم والمصطلحات على نحو معمّق، فنجد غير متمكن من معرفة التباينات في مدلولات المصطلحات الأجنبية متشابهة اللفظ والمستعملة في اللغات المختلفة.

* التعددية في اللهجات العامية وفي مضامينها في البلدان العربية تعكس الارتباك في وضع المصطلحات، خاصة عندما تمتزج المصطلحات بالدلالات العامية فلا يفهمها الكثيرون لأنها غير درجة في أوطانهم.

* يواجه المصطلح العربي إشكالية تعدد المعاني الواحدة، أي أن المصطلح الواحد قد يعني أشياء مختلفة حسب المجال المعرفي الذي تخضع له، فكلمة (Stigma) الأجنبية في علم الطب تعني «علامة أو سمة»، أو «خاصية عقلية»، أو «جسدية»، أو «أفة نزفية»، أو «ندبة جلدية» لكنها تعني في علم النبات «ميسم»، وفي الحيوانات الأولية «فتحة تنفسية». كذلك نجد أن كلمة (Articulation) الأجنبية تعني في علم الصوتيات «التلفظ»، أي تكوين أصوات كلامية، بينما في الطب تعني، «مفصل وتمفصل»، وفي طب الأسنان تعني «مطابقة الأسنان». وكذلك

الكلمة الأجنبية (Adaptor) والتي تعني لؤمة (ج: لؤم) وتستخدم في الطب «شذفة دنا (DNA) قصيرة مُخلقة»، بينما في الفيزياء تعني «مُحوّل للتيار الكهربائي»، وفي الاستعمالات العامة تعني أداةً للربط بين جزأين من جهاز أو لتعديل جهاز لغرض لم يكن لها في الأصل.

* ظهور النزعة المحلية في بعض المصطلحات في غياب المنهج العام، والتركيز على البُعد النظري للمصطلح أدى إلى ركود المصطلح بسبب عدم استخدامه أو إيجاد أرضية حقيقية مناسبة تتوافق مع واقعه ودلالاته ومحيط استعماله.

* غياب الجانب الإلزامي للمنتجات المصطلحية المبنية على الأسس أو المنهجية السليمة، وكذلك التي تقرها المؤسسات المصطلحية في البلاد العربية. فالمصطلح الطبي الموحد الذي أصدره المكتب الإقليمي للصحة العالمية لشرق الأوسط يهدف إلى توحيد المصطلحات الطبية في البلاد العربية، ولا يعني بالضرورة تمسك كل الجهات بما ورد فيه رغم أهميته وكفاءته في التوحيد والاستخدامات من الأطراف العاملة في مجال التعريب والأطباء والطلاب والباحثين وغيرهم.

* يواجه العمل المصطلحي إشكالية عدم توظيف التقنيات المعاصرة.

* الاعتماد الكبير على إلزام الجامع العربية لتذليل معيقات اللغة والمصطلح، بينما الحاجة ماسة إلى تغيير فكري ونفسي يعزز الثقة بالعربية ويدفع الناس بالإخلاص لها. وهذا يتطلب الإيمان بأهمية التغيير وبوعي الذات وتحريك الذهنيات.

هذه بعض الجوانب المؤثرة في المصطلح العربي الذي نأمل أن يتم معالجته، خاصة وأن هناك رغبة عارمة واتجاهات متنامية عند المتخصصين المصطلحيين والعاملين في حقل التعريب، وخاصة الطب في أن ما أمكن بناؤه وتأسيسه حتى الآن قليل، ولا يرقى إلى المستوى المأمول ولا بد من تعاون جماعي، أفراد ومؤسسات وحكومات، للمساهمة بشكل واضح وفعال في بناء وتطوير المصطلحات في شتى الميادين، وعلى أساس إلزامية استخدام المنتجات في الإنتاج الثقافي والفكري والتربوي. لاشك أن المؤسسات اللغوية والمصطلحية تقع على عاتقها مسؤولية قيامها ليس فقط بوضع المصطلحات وإشاعتها، وإنما أيضاً أهمية دورها في التنمية الثقافية والعلمية والتي ترتكز عليه اللغة العربية.

المعجم الطبي المفسر للطب والعلوم الصحية الذي بين أيدينا الآن وفي طبعته

الأولى هو موسوعة تخص الحرف (A) من المعجم الذي يضم عشرات آلاف للمفردات بتفسيراتها، ودعمها بالصور والأشكال والوسائل المناسبة التي تم اختيارها من أجل المزيد من الإيضاح والبيان، وتيسيراً على المُطَّع لفهم مضمون المصطلحات المكتوبة بالإنجليزية والعربية. فالشروح لها أهمية بالغة في الفهم وتوضيح القصد دون غموض، بهدف إعانة القارئ على استيعاب دلالات المفردات. إنه اتجاه يعزز وظيفة المعجم في التأليف والترجمة الطبية، فالشروح تعين على سهولة فهم ما يخص من ألفاظ النصوص، وما استعصى فهمه، والمساهمة في تحديد إطار المصطلح وميدانه، والعتور على المفردة المطلوبة أو المستهدفة من خلال النص المفسر، وإجراء المقارنات والمقابلات الصحيحة، وتجنب استخدام المصطلحات غير المقصودة استناداً على نصوص شرحها وتحديد ماهيتها وأهدافها.

التفسير المعجمي يهدف أيضاً إلى بيان ترتيب المفردات وتفرعاتها وأصولها وألفاظها، وفهم زوائدها ونواقصها، وإعادةها إلى جذرها الأصلي. والشروح تعين على تحديد وفهم التعاريف بالمصطلحات بلغة العصر وروحه، وتصويب ما ورد عند القدامى على نحو خاطئ. لذلك فالتفسير المعجمي الطبي يضيف خاصية مهمة من خواص منهجية وضع المصطلحات، في إنه يجعل المعجم موسوعة مرجعية، وليس فقط معجم يشمل على كلمات أجنبية تقابلها كلمات عربية، ربما يحدث التباس في فهم المصطلحين والأطباء من أن المفردة وإن كانت صحيحة، إلا أن خلوها من التفسير يجعل فهمها على نحو مغاير لما تعنيه الكلمة في هذه الحالة، خاصة وأنتا نواجه تعقيدات مصطلحية من حيث القبول والرفض إذا وردت مفردات لا يستسيغها السامع وعليها خلافات في ألفاظها ودلالاتها في بعض الأقطار العربية.

والمعجم المفسر للطب والعلوم الصحية يعين أيضاً على تطوير المصطلحات والتعرّف على أوجه القصور والنقص فيها، من خلال فهم المعاني والعلاقات والتداخلات بين المفردات والألفاظ. إنه عنصر مهم في تقليل الخلافات المصطلحية بين الناس الذين يرون أنه من الأفضل استعمال مصطلح دون آخر، أو تجنب المصطلح كلياً، واستخدام اللفظ الأجنبي اعتقاداً بأنه أقرب إلى المعنى والهدف. وهذا يضعنا في خانة التحيز للمصطلح بغض النظر عن صحته وسلامته والاتفاق العام عليه.

ومن مميزات التفسير المصطلحي أنه يوطد ويقوي علاقة المفردات والألفاظ

العربية التي تتقابل مع الأجنبية في المعارف، ومنها العلوم الصحية، وعلى نحو محدد وواضح للمعاني والإطار المفاهيمي، وذلك من أجل إزالة الالتباس أو الغموض في السياقات المصطلحية وتفرعاتها وتباين شروحيها. كذلك يساهم شرح المصطلح في فهم تعدد اللفظ الواحد واستعماله بدلالة مختلفة في أكثر من علم، فلا يحدث تداخل مصطلحي، أو استخدام ألفاظ لا علاقة لها بميدان المعرفة التي يقصدها الباحث والمختص.

وتفسير المصطلح يعزز أيضاً مفهوم الحاجة إلى مواكبة التطورات في علم المصطلح وتعقيده، واستيعاب الطفرة التقنية الكبيرة التي تعم العالم حالياً، خاصة باستخدام وسائل الإيضاح وتقنية المعلومات، وسرد الأمثلة المناسبة الداعمة لأسس التوضيح والشرح. لذلك يعتبر المعجم الطبي المفسر مرجعاً للمعاني والمصطلحات وقاعدة لغوية وعلمية واصطلاحية..

ورغم أن عالمنا العربي يفتقر إلى معاجم للمعاني والشروحات في شتى ميادين المعرفة ومنها الطب، إلا أن الجهود العربية في هذا المجال مازالت مبعثرة ومحدودة، خاصة إعداد المعاجم المفسرة بمنهجية وعلمية، تعتمد على جمع وتصنيف المصطلحات ووضع الألفاظ الحديثة، واتباع مبادئ مصطلحية، وإثرائها بالشروحات والمعلومات والأشكال والصور التي تجعل المعجم مرجعاً شاملاً، ومشوقاً لكل باحث ومختص يسعى للمعرفة ويهتم بقضايا التعريب.

ولذلك فإن هذا المعجم الطبي المفسر الذي بين أيدينا حالياً هو نتاج جهد عربي، شارك في تقديم شروحاته جمعٌ عالي المستوى من الأطباء العرب الذين سارعوا في التفاعل مع إجراءاته ومنهجيته من خلال تقديم النصح والمشورة والمساهمة في إخراجه على النحو المأمول. ولقد اعتمد المركز على المعجم الطبي الموحد في طبعاته الأولى، وحتى الثالثة بعد أن أدخل إضافات جديدة لمفردات لم ترد في الموحد، رغم أن الجهد أساساً ينصب على وضع الشروحات المناسبة والمبسطة، من أجل تعميم الفائدة وتوسيع دائرة الاستخدام، خاصة في مجالات التأليف والترجمة والبحث والتعليم والثقافة.

لاشك أن جهد منظمة الصحة العالمية في إعداد المعجم الطبي الموحد أثمر عن نتائج ملموسة ليس فقط باستخدامات المعجم الموحد في أعمال التعريب الطبي، وإنما أيضاً في سعي المركز مع الأطباء في إعداد الشروحات لآلاف من المصطلحات

الطبية التي شملت كل حروف اللغة، بعد أن أعد المركز خطة متكاملة بدأت تحديداً في عام (2000)، عندما طالب مجلس وزراء الصحة العرب بوضع التفسير المناسب لكل مصطلح رئيسي أو تفرعاته - إن وجدت - في إطار يحقق قدراً من الرونة والشمولية والإيضاح. فالتفسير المصطلحي تابع للمصطلح وليس العكس، والتعقيدات في التفسير تفوق أحياناً تلك التعقيدات التي تواجه وضع المصطلح، وخاصة على المستوى اللفظي المُعبر عن المضمون أو المعنى العلمي.

إن الاتجاه نحو توحيد المصطلحات من قِبَل اتحاد الأطباء العرب سنة 1966، ومواصلة لجنة المصطلحات الطبية في منظمة الصحة العالمية لشرق المتوسط لتطوير المعجم الموحد في الطب، أكد رغبة القطاع الصحي العربي في التعريب. فلقد ساهمت جهات عديدة في بناء وتطوير هذا المعجم، وخاصة الأطباء والصفوة من المؤمنين بتوحيد المصطلحات أمثال الدكتور عزة مصطفى الأمين العام المساعد لاتحاد الأطباء العرب آنذاك، والدكتور عبد الرحمن عبد الله العوضي الذي كان رئيساً للجمعية الطبية الكويتية في اتحاد الأطباء العرب قبل أن يكون وزيراً للصحة بالكويت ورئيساً للمكتب التنفيذي لمجلس وزراء الصحة العرب لسنوات طويلة، فقد بادر الدكتور العوضي بالتبرع من ماله الخاص بمبلغ يعين على مشكلة الطبعة الأولى للمعجم الموحد. وكذلك ساهم الأطباء واللغويون والمهتمون بالمصطلحات ودلالاتها أمثال الدكتور حسين عبد الرزاق الجزائري (المدير الإقليمي لمنظمة الصحة العالمية لشرق المتوسط)، والدكتور محمد هيثم الخياط (كبير مستشاري المدير الإقليمي لمنظمة الصحة العالمية لشرق المتوسط) عندما تبنا أعمال لجنة المصطلحات الطبية ووفروا لها سُبُل النجاح بعد أن انتقلت المهمة من اتحاد الأطباء العرب إلى منظمة الصحة العالمية لشرق المتوسط ترسيخاً لمفهوم أهمية التعريب الطبي في الوطن العربي.

هؤلاء وكثيرون وضعوا الأساس وتبنوا الخطوات اللازمة لمسيرة المعجم الطبي الموحد انطلاقاً من قناعتهم وإيمانهم بأن المعلومات الطبية، والتواصل بين الطبيب والمريض، وتحسين الخدمات الصحية لا تتحقق على الوجه الأمثل ما لم تكن باللغة التي يتكلم بها الناس، ويتعاملون بها فيما بينهم. فكيف يمكن للمريض أن يوصل رسالته ويشرح العلة التي يعاني منها، إذا كان الطبيب لا يعرف لغة المريض العربية. لاشك أن التعامل بين البشر بلغة أجنبية وغريبة تخلق الغربة والنفور بين المريض والطبيب، وتجعل المريض يعزف عن المعالجة وزيارة المستشفى؛ مما يعني

استفحال المرض فيه، وربما نقل العدوى لغيره من الأصحاء.

شرح المصطلح ليس له حدود ثابتة، وتراكيب الألفاظ ليست بالضرورة واحدة، كما يكون عادة في وضع المصطلح حيث نجد مصطلحاً واحداً للمفهوم العلمي الواحد. فلقد وجدنا تباينات كبيرة في لغة الشرح بين مصدر وآخر نظراً لاختلاف الأداء والقدرات اللغوية عند الأطباء، دون المساس طبعاً بالمفهوم العلمي للمصطلح. ولقد أدى ذلك إلى إعادة مراجعة صياغات الشروح مرات عديدة من قِبَل العديد من الأطباء، وكذلك قطاع التحرير في المركز، فضلاً عن مراجعات نهائية من قِبَل اللغويين الذين تم تكليفهم بالعمل، بهدف التركيز على الجانب اللغوي من حيث التراكيب والسرد والترابط، والمحددات والنسق والاختصار غير المخل، ومناسبة الكلمات وحسن اختيارها، والبعد عن التكرار في الألفاظ وغيرها.

إن السير على هذا الطريق استدعى وضع خطة منهجية سهلت تذليل الكثير من العقبات المتوقعة، خصوصاً وأن وضع الشروح بالكلام والأشكال والصور، ووسائل الإيضاح لمعجم طبي مفسّر يقارب عدد مفرداته أكثر من (150) ألف مصطلح لا يمكن أن يتصوره أحد، بأنه عمل هين أو أنه مشروع يمكن إنجازه في سنة أو سنتين، ثم لا يحتاج إلى تنقيح وتصويب وتطوير. فمع أن المشروع أُنجز كمرحلة أولى في حرفه الأول (A) والذي يضم أكثر من (15) ألف مصطلح طبي، وبنسخة إلكترونية، وطباعة ورقية، ألا أن المركز سيتابع تطويره بالتنسيق مع الأطباء والمصطلحيين اللغويين لأخذ ملاحظاتهم من خلال برنامج الإلكتروني الذي أعد خصيصاً للاتصال بين المركز والجهات المتعاونة من أفراد ومؤسسات وهيئات معنية بالمصطلحات والتعريب.

إن الحرف (A) من المعجم الطبي المفسّر الذي بين أيدينا حالياً باكورة العمل المعجمي التفسيري للمركز، والذي على أساسه سيعمل المركز على استكمال شرح بقية الحروف في المعجم المفسّر. إننا حريصون على تعديل ما لم يلق القبول في المصطلح وتفسيره، والتعاون مع الأطباء والمصطلحيين والمترجمين واللغويين، خصوصاً في إنجاز بقية أحرف المعجم. ففي الحرف (A) تم تصميم برنامج إلكتروني، وذلك بالاستفادة من التكنولوجيا الحديثة في توزيع المسودات، ووضع البرامج، والاتصال والتنسيق مع الأطباء، وتبادل المعلومات والأفكار، وإجراء التصويبات ووضع الشروحات، وإدخال قواعد بيانات الأشكال والصور والرسومات المناسبة.

إن إدخال واختيار أشكال الصور والإيضاح استند على معايير منها، مناسبة وسيلة الإيضاح للمصطلح، واختيار الوسيلة الداعمة للشرح والتي تساعد على الفهم وتفسير المصطلح، والتركيز على الوسائل البيانية المشروحة والمعبرة عن المعنى، واعتماد الوسائل التي تعكس الوضوح والنقاوة الإخراجية، وظهور الأجزاء والقطاعات دون إعاقة مطبعية أو اهتزاز مُخلّ لفهم معاني الأشكال والبيانات. كما روعي التوازن في كمية الوسائل الضرورية بما يتوافق مع عدد المصطلحات في الحرف (A)، دون إفراط في الكم أو الاختلال في النوع أو الأهمية أو في دواعي اختيار وسيلة إيضاحية دون أخرى.

لقد راعينا أن يكون المعجم (إنجليزي - عربي ثم التفسير بالعربي)، أي أن البحث يكون بالمصطلح الإنجليزي، وأن يتم ترتيب المصطلحات وفقاً للأبجدية الإنجليزية من (A حتى Z)، وأن يعتمد النطق الأمريكي وليس البريطاني للمصطلحات الطبية. كما أن المشروع اعتمد في وضع الشروح باللغة العربية للمصطلحات الواردة بالمعجم على الموحد، وكذلك على مصادر أخرى أجنبية مثل (ستدمان) و(موزبي) وغيرهما. فلم يؤخذ الشرح من مصدر واحد، وإنما من عدة مصادر، فضلاً عن شروحات اعتمدت على جهد وقدرات الأطباء العاملين في المعجم الطبي المفسر.

ويلاحظ من المعجم الطبي المفسر أن إخراج المصطلحات استند على أساس تلوين المصطلح الرئيسي بلون أزرق، وبيّنظ أكبر من اللون الأسود والبنظ المستخدم للمصطلحات الفرعية، وذلك للتمييز بين الأصول والفروع المصطلحية. كما كُتب الشرح باللغة العربية ببنظ عادي. ويتراوح حجم الشروح بين (2-7) أسطر حسب طبيعة المصطلح، وقد تُفسر بعض المصطلحات بأسطر أكثر إذا كانت هناك حاجة لذلك.

لقد شارك في وضع الشروح أكثر من (155) طبيب من المهتمين بعملية تعريب التعليم الطبي، ومن ذوي الخبرة في مجالات التأليف والترجمة الطبية باللغة العربية. كما تم اختيار من لهم خبرة في مجال ترجمة وإعداد المعاجم والقواميس الطبية. فضلاً عن إمام الأطباء بالحاسبات الآلية (الكمبيوتر). وقد تنوع الأطباء المشاركون في المعجم المفسر حسب التخصصات والدول العربية، ولم يقتصر العمل على فئة واحدة من الأطباء، وإنما كان التنوع في الاختصاص والخبرة والجنسية هدفاً سعى المركز إليه منذ بداية العمل في المشروع.

وفي البداية بعد اختيار الأطباء المشاركين زُود كل طبيب مشارك بمادة المعجم حسب التخصصات الطبية، وبالتعليمات التي يجب مراعاتها في الترجمة والكتابة، كما تم إرسال نسخة إلكترونية من كامل العمل المراد ترجمته أو كتابة الشروح. هذا بالإضافة إلى نسخة محوسبة من برنامج العمل في المعجم، مع كتيب تعريفي بطريقة العمل، وكيفية حفظ البيانات المسجلة. لقد تم العمل (الترجمة والإعداد) بالكامل على قاعدة بيانات محوسبة، بحيث يضع المترجم المصطلح الأجنبي الرئيسي المراد وضع مرادف له في النافذة المخصصة لذلك، ثم باستخدام مفتاح التغيير يظهر في النافذة المقابلة والمكتوب عليها «المصطلح العربي» للمقابل العربي - الذي تم إدخاله. بعد ذلك تظهر نافذة جديدة مكتوب عليها «الشرح» يضع فيها المترجم شرح المصطلح الأجنبي باللغة العربية مباشرة على البرنامج، ومن ثم يقوم بحفظ ما تم إدخاله.

بعد انتهاء جميع الأطباء المشاركين في العمل، تم تجميع المصطلحات وشروحها بالكامل في قاعدة بيانات واحدة. ثم قامت بعد ذلك لجنة مختصة من الأطباء بمراجعة وتحريير العمل، والتأكد من سلامة التفسير وصحة البيانات. ولإنجاز المشروع على النحو المنشود فقد تم التركيز على الحرف (A)، كما أشرنا، من حيث التدقيق والمراجعة والإخراج في صورته الأولية، وقد أُخرج الحرف (A) إلكترونياً وبنسخة حاسوبية كتجربة أولية أرسلت إلى عدد من الأطباء، تم اختيارهم لإبداء ملاحظاتهم النهائية على المنتج الحاسوبي للحرف (A). وفعلاً تم استقبال آرائهم وملاحظاتهم التي ساهمت في تطوير الحرف (A) وإخراجه لغوياً وعلمياً وحاسوبياً وورقياً.

تابع المركز بقطاعاته الفنية والإخراجية والتحرير والمعلوماتية كافة متطلبات إنجاز العمل في مشروع المعجم المفسر للطب والعلوم الصحية، حيث تم الصف والإخراج في المركز، وكذلك إجراءات التصويبات اللغوية والعلمية والمراجعة المصطلحية. وكان في كل مرحلة من مراحل خطة تنفيذ المعجم يستعين المركز بالأطباء، ويعرض ما تم إنجازه على مجلس أمناء المركز، وكذلك مجلس وزراء الصحة العرب بغية الاسترشاد بتوجيهات وآراء هذه الجهات.

إن اعتماد المركز على أجهزته في عملية إنجاز الجوانب الفنية والإخراجية والتحريرية والمتابعة والتنسيق وغيرها، كان بهدف إنجاز المعجم على أكمل وجه وبكلفة محتملة ومقبولة، خاصة وأن التعامل مع المشاريع الكبيرة مثل المعجم المفسر

للطب والعلوم الصحية محفوف بمخاطر ارتفاع كلفة الإنجاز، وحدوث ما يُعكر سلامة المنتج في جوانبه الفنية والتقنية والإخراجية والطباعية وغيرها.

لاشك أن مساهمة مؤسسة الكويت للتقدم العلمي في الدعم المادي للمشروع، وبالمناصفة مع المركز ساعدت على تخفيف الكلفة، وتحملها من جانب واحد، فالشكر والتقدير لمؤسسة الكويت للتقدم العلمي على تقديمها العون ووقوفها مع العمل الريادي المعجمي الذي يثري الفهم والفائدة، ويساعد على حماية اللغة العربية، ويرفع من مكانتها لدى الشعوب، ويرسخ العزم على المضي في تنمية الثقافة العربية.

ونحن في مركز تعريب العلوم الصحية نشعر بالفخر والاعتزاز بإنجاز الجزء الأول من المعجم المفسر للطب والعلوم الصحية الذي يشكل بداية طبيعية للانطلاق نحو إنجاز ما تبقى من أحرف المعجم الأخرى، فلقد علمتنا التجربة في إعدادنا لشروح الحرف (A) كيفية مواجهة المشكلات والتغلب على التحديات، والتمكين من اختيار أسبب الطرق التي تعيننا على تحقيق الأهداف في إطار يتطلب أحياناً قدراً من المرونة، والتغيير الضروري والإصرار على الوصول إلى الأهداف في زمن تزداد فيه التحديات والعقبات.

إن الواجبات في نطاقها المهني والأخلاقي ينبغي أن تتحقق بالكامل، لكن الإتقان فيها من موجبات العمل العلمي الخالص، فإن كان هناك تقصير أو أخطاء غير مقصودة، فإننا كفريق واحد في المركز نظل مسؤولين عن هذا التقصير أو الخطأ، لكن الأمل كبير في أن يظل هذا العمل لبننة، ليست فقط في تقديم موسوعة معجمية مفسرة في الطب والعلوم الصحية يُستفاد منها في بلادنا العربية، وإنما أيضاً نتمنى أن يكون عملنا هذا حافزاً للآخرين لبناء معاجم تفسيرية في مجالات المعرفة المختلفة. فالمعاجم التفسيرية تساهم في تعزيز مكانة اللغة الوطنية، وهي وسيلة فاعلة في تنمية المعرفة واللغة ونشر الثقافة، وتحفيز العمل في الترجمة والتأليف والنقل والاتصال، وترسيخ قيم التعليم باللغة الوطنية.

وعلى الله قصد السبيل

وبه المستعان،،

شكر وتقدير

يتقدم مركز تعريب العلوم الصحية - مجلس وزراء الصحة العرب - جامعة الدول العربية بأسمى آيات الشكر لكل من ساهم في هذا الإنجاز الذي بين أيدينا (الحرف A) وهو أول إنتاج المركز من مشروع المعجم المفسر للطب والعلوم الصحية، الذي يواصل المركز العمل فيه ضمن خطة تنتهي بإنجاز كل حروف المعجم المفسر. لاشك أن مشروع المعجم المفسر للطب والعلوم الصحية له أهمية بالغة في الوطن العربي لأنه يضع الشروح ويقدم الإيضاح للمصطلح الأصلي الإنجليزي باللغة العربية.

لقد قام بوضع الشروح لمفردات المعجم أطباء كثيرون وفي مختلف التخصصات الطبية، بذلوا الجهد وسعوا بكل إخلاص وحب للعمل في أن تُقدم هذه التفسيرات الطبية، للطالب والطبيب والمهتمين بالتعريب الطبي وبعلم المصطلحات والباحثين وغيرهم في صورة مبسطة فيها سهولة ويسر، وليس فقط من أجل بيان قوة وصلابة اللغة العربية كلغة علم وطب وقدرتها على منافسة اللغات العالمية، وإنما أيضاً لإعانة التعليم الطبي على وجه الخصوص، أن يكون تعليماً مُعرباً يعين على تدريس المعرفة الطبية باللغة العربية.

والمركز إذ يعرب عن خالص شكره وتقديره لكل من ساهم من الأطباء وغيرهم في إنجاز الحرف (A) من المعجم المفسر للطب والعلوم الصحية، ولا ينسى تقديم الشكر والثناء للذين ساهموا في إنجاز الحروف الأخرى من المعجم، وهي حروف ما زال المركز يعمل على إنجازها كاملةً، وسترد أسماء كل من شارك في أي حرف من الحروف التالية للحرف (A) بعد أن يصدر المطبوع ورقياً وإلكترونياً لبقية الحروف مستقبلاً بإذن الله .

كما يتقدم المركز بخالص الشكر للجنة الإشرافية العليا للمعجم المفسر للطب والعلوم الصحية ولأعضائها:

الكويت	رئيساً للجنة	د. عبد الرحمن عبدالله العوضي
ليبيا	عضو	د. أحتيوش فرج أحتيوش
تونس	عضو	د. أحمد ذياب
الأردن	عضو	د. عبد الكريم خليفة
مصر	عضو	د. محمود محفوظ
السعودية	عضو	د. زهير السباعي
سورية	عضو	د. مفيد جوخدار
الكويت	أميناً للسر	د. يعقوب أحمد الشراح

كما يشكر المركز ويثني على الجهد الكبير الذي بذلته اللجنة الفنية لتوحيد المصطلحات الطبية العربية برئاسة الدكتور إبراهيم الصياد والتي استمرت سنوات تنسق مع وزارة التخطيط الكويتية، مستفيدة من أجهزتها الحاسوبية ومبرمجيتها في وضع البرامج وإصدار النسخ الإلكترونية التي ساهمت في متابعة وترتيب المفردات الطبية وأعانت على وضع الشروح لها، والشكر موصول للعاملين في (المركز الوطني للحاسبات والمكروفيلم) التابع لوزارة التخطيط الكويتية الذين كانوا خير عون للمركز في تسهيل مهمة العمل بالمعجم المفسر للطب والعلوم الصحية.

وفي إطار تفعيل العمل المعجمي بالمركز فقد خصص المركز عدة ندوات حول المصطلحات الطبية والدلالات اللغوية، شارك فيها نخبة من المختصين في علوم اللسانيات والمصطلحات واللغة العربية، كانت لدراساتهم وآرائهم في مجال المصطلحات وتفسيراتها الأثر الكبير في إثراء العمل ومنهجية إنجاز المعجم المفسر، فالشكر لكل من ساهم في ذلك من خلال هذه الندوات ونخص بالذكر:

الكويت	د. رشيد الحمد	الكويت	د. أحمد الشطي
مصر	د. محمد حلمي هليل	سورية	د. ممدوح خسارة
الكويت	د. علي السيف	سورية	د. محمد زياد الشويكي

مصر	د. أحمد رجائي الجندي	الكويت	د. عدنان غزال
الكويت	د. ليلى السبعان	الكويت	د. عبد العزيز سفر
مصر	د. محمد الرخاوي	السعودية	د. يحيى خواجي
الكويت	د. عبد الله الغنيم	الكويت	د. نجات المطوع
مصر	د. فتحي طاش	تونس	د. عبد القادر الخديم
ليبيا	د. عثمان الكاديكي	البحرين	د. رضا علي
الكويت	د. خالد الشايحي	الكويت	د. خالد الصالح
سورية	د. عدنان الحموي	مصر	د. سالم أبو الفتوح
الكويت	السيد/ عبد الله خلف	الكويت	د. فريال الفريح
سورية	د. شايش اليوسف	مصر	د. جاكلين ولسن
الكويت	د. صالح الراشد	الكويت	د. عبد الله محارب
الكويت	السيد/ عبد الله الخضري	الكويت	د. سعاد الفريح
الكويت	د. دلال الهدهود	سورية	السيد/ منذر يازجي
مصر	السيد/ شاكر عبد الرحيم	الكويت	د. علي اليعقوب
سورية	د. وائل محمد صبح	مصر	د. سعد مصلوح
الكويت	د. أسمهان العنزي	لبنان	السيد/ إبراهيم عزو
الأردن	د. أحمد شيخ السروجية	مصر	د. عبد الحميد بسيوني
مصر	د. محمد فوزي منتصر	سورية	د. محمد جميل العويد

وخالص الشكر لجميع الأطباء الذين تعاونوا مع المركز في وضع شروح الحرف (A) ومراجعتها والتدقيق فيها، ونخص بالذكر :

سورية	د. أحمد مازن واحدي	مصر	د. أحمد علي يوسف
مصر	د. جيهان أحمد فرج	مصر	د. جمال الدين أبو رجيلة
سورية	د. حسان أحمد قمحية	مصر	د. حافظ أحمد والي
الأردن	د. سُرى سبع العيش	سورية	د. داود مزيد أبو سعده
مصر	د. فتحي عبد المجيد وفا	سورية	د. ضياء الدين الجماس

د. محمد كامل مروان	مصر	د. محمد صلاح الدين حجازي	مصر
د. موسى حيدر قاسية	سورية	د. مفتي عبد الحميد عمرو	مصر
د. ناصر بوكلي حسن	سورية	د. نائل بازركان	سورية

وأخيراً نتقدم بالشكر لمؤسسة الكويت للتقدم العلمي التي ساهمت في تحمل نصف تكلفة إنجاز المشروع لإيمانها بتعزيز دور ومكانة الثقافة العربية، والعمل على تطويرها، والمساهمة في الحفاظ على اللغة العربية وتنميتها، في عالم تتنافس فيه اللغات على الريادة والمكانة، ومواكبة كل المستجدات التي تطرأ على حياة البشر في كل مكان.



aback

نَحْوَ الخَلْفِ

إلى الوراء ؛ إلى الخلف (استعمال قديم) .

abacterial

لاجِرْتُوْمِيّ

خالي من الجراثيم

abactio

إِجْهَاضٌ مُحْرَضٌ

(= abactus venter)

(=induced abortion)

إجهاض مُحَدَّثٌ قِصْداً بالأدوية أو بالطرق الميكانيكية ويُدعى أيضاً: إجهاض صناعي أو إجهاض علاجي .

abaissement

1 - خَفْضٌ

2 - إِضْجَاعٌ

3 - (في طب العيون): انزياح العدسة

abandonment

الهِجْرُ؛ التَّخَلِّيُّ

واقع انصراف شخص عن شخص آخر أو إهماله ، إذ لا يُظْهَرُ له حِباً ولا اهتماماً .

abapical

مُبْتَعِدٌ عَنِ الذَّرْوَةِ

يوجد مقابل الذروة .

abaptiston

مُنْتَقِبٌ لَامُخْتَرِقٌ

مُنْتَقِبٌ للدماغ مُصَنَّعٌ أو مُشَكَّلٌ بحيث لا يَخْتَرِقُ الدماغ .

abarognosis

عَمَهُ الوَوزُنُ

(=baragnosis)

فقد القدرة على تقدير وزن الأشياء المحمولة في اليد ، أو على التفريق بين أشياء لها أوزان

مختلفة . إذا كانت الحواس الأولية سالمة فإن السبب هو آفة في الفص الجداري بالجانب المقابل .

abarthrosis

مَفْصِلٌ زَلِيلِيٌّ (تشریح)

(=junctura synovialis)

(=diarthrosis)

مفصل متخصص يسمح بحركة حرة بشكل كبير أو قليل ، وهو عبارة عن اتحاد عناصر عظمية سطوحها مُعْطَاةٌ بغضروف هياليني أو غضروف مُلَيِّفٌ ، يحيط بها محفظة مفصليّة تطوق جوفاً مُبْطِناً بغشاء زليلي ويحوي سائلاً زليلياً .

abarticlar

مِجَافِي المَفْصِلِ (تشریح)

1 - لا يصيب المفصل .

2 - بعيد عن المفصل .

abarticulation

1- مفصل زليلي

2 - خَلْعُ المَفْصِلِ

abasia

تَعَدُّرُ المَشْيِ؛ اللَاخَطْوِيَّةُ

عدم القدرة على المشي .

abasia astasia

تَعَدُّرُ المَشْيِ والوُقُوفُ

(= astasia abasia)

عدم التناسق الحركي مع عدم المقدرة على الوقوف أو على الخطو بالرغم من قدرة المصاب على تحريك ساقيه عند جلوسه أو استلقائه وهو شكل من الرنح الهستيريري .

abasia atactica تَعَذُّرُ الْمَشْيِ الرَّنْحِي
تعذر مشي يتصف بالشك في الحركة ، ناتج عن عيب في التناسق .

abasia trepidans تَعَذُّرُ الْمَشْيِ الْارْتَعَاشِي
تعذر المشي الناتج عن ارتعاش الساقين .

choreic abasia تَعَذُّرُ الْمَشْيِ الرَّقْصِي
تعذر المشي بسبب رقص الطرفين السفليين .

paralytic abasia تَعَذُّرُ الْمَشْيِ الشَّلْكِ
نوع من تعذر المشي يحدث نتيجة لشلل عضلات الساقين .

paroxysmal trepidant abasia تَعَذُّرُ الْمَشْيِ الْاِنْتِابِي
الارتعاشي (= تَعَذُّرُ الْمَشْيِ التَّشْنُجِي) (= spastic abasia)
تعذر المشي والوقوف بسبب التيبس التشنجي للساقين عند محاولة الوقوف .

spastic abasia تَعَذُّرُ الْمَشْيِ التَّشْنُجِي
(= paroxysmal trepidant abasia)
انظر تحت paroxysmal trepidant abasia .

trembling abasia تَعَذُّرُ الْمَشْيِ الْارْتَعَاشِي
تعذر المشي نتيجة لارتعاش الساقين .

abasic متعلق أو مصاب بتَعَذُّرِ الْمَشْيِ ؛ لا حَطْوِي (=abatic)

abatardissement تَرْدِي السَّلَالَةِ
التدهور أو الترددي البطيء لعرق أو سلالة .

abate يَخْفُ
يخف ، يُخَفِّف ، يُقَلِّل .

abatement خَفَّةُ (الأَعْرَاضِ)
خفض حدة الألم أو الأعراض .

smoke abatement تَخْفِيفُ الدُّخَانِ
تقليل كمية الدخان الموجود بالمكان

abatic متعلق أو مصاب بتَعَذُّرِ الْمَشْيِ ؛ لا حَطْوِي (=abasic)

abaxial مُجَافِي المَحْوَرِ
1- يقع خارج محور جسم ما أو جزء .
2- يتوضع في النهاية المقابلة لمحور جزء ما .

abbau 1- تقويض
2- ناتج تقويضي

1- التحلل المطلق لطاقة المواد الكيميائية .
2- تفكك المواد الكيميائية .
3- نواتج تقويضية .

Abbe's condenser مكثفة آبه

[إرنست كارل آبه ، 1840-1905 ، اختصاصي فيزياء ألماني] .

مكثف ذو عدستين ، يوضع تحت رف المجهر (الذي يوضع عليه الشيء المراد فحصه) .

Abbe's flap, operation عملية ، سديلة آبه

[روبرت آبه ، 1851-1928 ، جراح أمريكي] .
عملية جراحية لرأب الشفة الأرنبية أو الشفة العليا ، عن طريق ربط سديلة مثلثة الشكل ، كاملة الشخانة من الشفة السفلى لملء عيب خلقي في الشفة العليا .

Abbe-Zeiss counting حُجْبِرَة العَدِّ

لآبه - تزايس (=جهاز)

[إرنست كارل تزايس : 1816-1888 ، صانع عدسات ألماني] .

تدعى أيضاً حجيرة غرفة العد لتوما - تزايس .
نوع شائع من عدادات الكريات .

Abbott-Miller tube أنبوب أبوت - ميلر

(=Abbott tube)

[وليم أوسلر أبوت ، 1902-1943 ، طبيب أمريكي ؛ تي جرير ميلر ، 1886-1981 ، طبيب أمريكي] .

أنبوب معوي مزدوج القناة به بالون قابل للنفخ عند نهايته القاصية ، ويستخدم في علاج انسداد المعى الدقيق ؛ ويستخدم أحياناً كوسيلة مساعدة للتشخيص .

Abbott-Rawson tube أنبوب أبوت - راوسون

[وليم أوسلر أبوت ؛ آرثر ج . راوسون ، 1896-1963 ، اختصاصي فيزياء طبية أمريكي] .

أنبوب مزدوج القناة يمكن من خلاله حقن أو شفط السائل ؛ ويمكن استخدامه في غسيل المعدة أو تخفيف الضغط عنها .

Abbott's method طريقة أبوت

[إدثليل جيرهارد أبوت ، 1938-1870 ، جراح أمريكي] .

معالجة الجنف (Scoliosis) بالشد الجانبي والشد المعاكس على العمود الفقري بواسطة عصائب ورفائد عريضة حتى يتم تصحيح التشوه بصورة مفرطة ، ثم تطبيق سترة من الجبس لتطبيق ضغط ، وضغط عكسي ، وتثبيت العمود الفقري في وضعه المصحح .

Abdollatif

عَبْدُ اللَّطِيف

(مُوقِّقُ الدِّينِ البَغْدَادِي)

abdomen



البَطْن

الجزء من الجسم الواقع بين الصدر والحوض . يحوي جوفاً (جوف البطن) مفصلاً بالحجاب عن جوف الصدر في الأعلى ، وبمستوى مدخل الحوض عن الحوض الأسفل ، يُبطنه غشاء مصلي يُدعى الصفاق . يحوي هذا الجوف الاحشاء البطنية ويحيط به جدار البطن الذي يتشكل من : العضلات البطنية ، العمود الفقري ، والحرقف (ف : حرقفة) يُقسم جدار البطن الأمامي بأربعة خطوط وهمية إلى تسع نواح ، خطان أفقيان : العلوي في مستوى غضاريف الأضلاع التاسعة ، والسفلي في مستوى الأعراف الحرقفية . وخطان عموديان : يمتدان على جانبي الجسم

من غضروف الضلع الثامن إلى وسط الرباط الأربي .

النواحي هي : ثلاثة علوية : ناحية مراقية يمينى ، شرسوفية ، وناحية مراقية يسرى . وثلاثة متوسطة : وحشية يمينى ، سرية ، وحشية يسرى .

وثلاثة سفلية : أربية يمينى ، عانية ، أربية يسرى .

abdomen obstipum

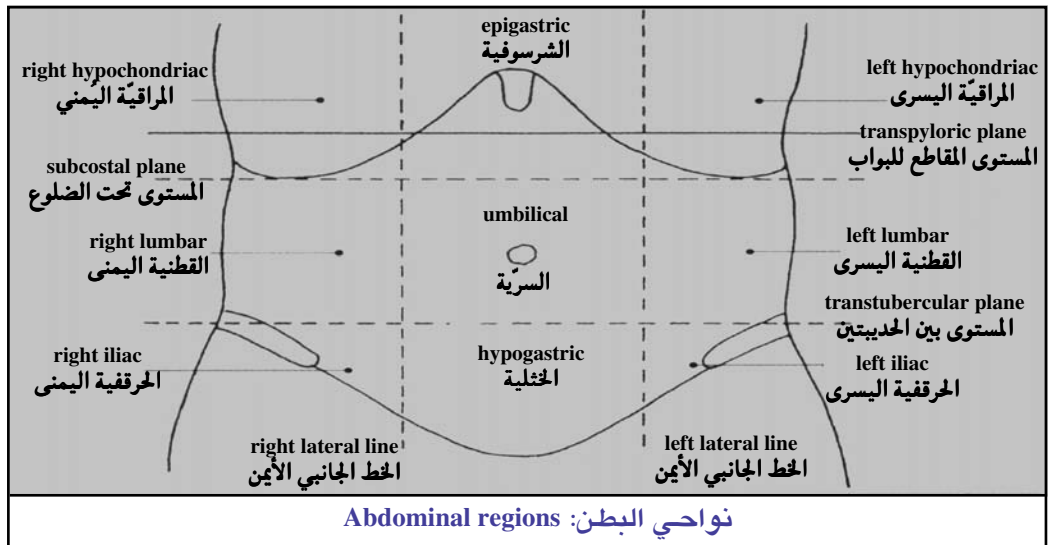
بَطْنٌ مَقْوَصَرٌ مصطلح نادر يشير إلى تشوه في البطن ناتج عن قصر خلقي للعضلة المستقيمة البطنية .

acute abdomen

بَطْنٌ حَادٌّ حالة بطنية ذات بدء مفاجئ مصحوبة بألم يكون ناتجاً عن التهاب ، انثقاب ، انسداد ، احتشاء أو تمزق الأعضاء الداخلية البطنية . التدخل الجراحي الطارئ عادة يكون مطلوباً في هذه الحالة . أمثلة على ذلك : التهاب المرارة الحاد أو التهاب الزائدة الحاد ، انثقاب قرحة هضمية ، فتق مختنق ، خُثار شرياني مساريقي علوي ، تمزق طحالي . يسمى أيضاً «بطن جراحي» .

boat-shaped abdomen

بَطْنٌ زُورَقِيٌّ بطن ذو جدار أمامي غائر ؛ يُشاهد في الأطفال المصابين بمرض مخي . يسمى أيضاً «بطن زورقي الشكل» ، «بطن جَوْجُؤِيٌّ» ، «بطن



Abdominal regions : نواحي البطن

	زورقي) .
carinate abdomen	بطن جَوْجَوِيّ
(= boat-shaped abdomen)	
	انظر تحت boat-shaped abdomen
navicular abdomen	بطن زورقي
(= boat-shaped abdomen)	
	انظر تحت boat-shaped abdomen
pendulous abdomen	بَطْنٌ مُتَدَلِّ (مُتَدَكِّي)
	حالة ارتخاء الجدار البطني ، حيث أن جدار البطن الأمامي يتدلى فوق العانة .
scaphoid abdomen	بطن زورقي
(= boat-shaped abdomen)	
	انظر تحت boat-shaped abdomen
surgical abdomen	بَطْنٌ جِرَاحِيّ
(= acute abdomen)	(= بَطْنٌ حَادٌ)
	انظر تحت acute abdomen
abdomin-	سابقة بمعنى البَطْن
abdominal	بَطْنِيّ
	متعلق بالبطن .
abdominal aorta	الأورطي البَطْنِيّ
	ذلك الجزء من الأورطي النازل الذي يغذي البنى التشريحية تحت الحجاب (الحاجز) .
abdominal cavity	جَوْفُ البَطْن
	الحيز الذي تحده جُدْرُ البطن ، والحجاب ، والحوض ؛ وعادة ما يتم الفصل بينه وبين تجويف الحوض بواسطة مستوى يمر عبر الفتحة العلوية للحوض ؛ لكنه من الممكن ، على أية حال ، تضمين الحوض مع البطن . ويحتوي جوف البطن على أغلب أعضاء الهضم ، بالإضافة إلى الطحال ، والكليتين ، والغدتين الكظريتين .
abdominalgia	أَلْمٌ بَطْنِيّ
	أي ألم يصيب البطن .
abdomino-	سابقة بمعنى البَطْن
abdominoanterior	البَطْنُ للأمام
	(وضعية جنينية) .
abdominocentesis	بَزَلُ البَطْن

(=celiocentesis)

	تَقَبٌ أو بزل محتويات البطن بشفاطة أو إبرة .
abdominocystic	بَطْنِيّ مَثَانِيّ
(=abdominovesical)	(= بطني مراري)
	متعلق بالبطن والمثانة البولية أو متعلق بالبطن والمرارة .
abdominogenital	بَطْنِيّ تَنَاسُلِيّ
	متعلق بالبطن والأعضاء التناسلية .
abdominohysterectomy	اسْتِنْصَالُ الرَّحْمِ بِطَرِيقِ البَطْن
	استئصال الرحم عن طريق إجراء شق في جدار البطن .
abdominohysterotomy	فَتْحُ الرَّحْمِ بِطَرِيقِ البَطْن
(=abdominouterotomy)	(=بطني خارجي)
	شق الرحم عن طريق جدار البطن .
abdominopelvic	بَطْنِيّ حَوْضِيّ
	يتعلق بالبطن والحوض ، وخصوصاً التجويفين المتدمجين للبطن والحوض .
abdominoperineal	بَطْنِيّ عِجَازِيّ
	متعلق بكل من البطن والعجان معاً ، مثال : القطع البطني العجائني للمستقيم .
abdominoplasty	رَأَبُ البَطْن
	جراحة تجميلية تجرى في جدار البطن .
abdominoposterior	البَطْنُ للخلف
	(وضعية جنينية) .
abdominoscopy	تَنْظِيرُ البَطْن
(=laparoscopy)	(=تنظير جوف البطن)
	فحص محتويات الجوف البطني الحوضي بواسطة منظار للبطن يتم إمراة عبر جدار البطن . وقد ظهرت هذه الطريقة كممارسة إكلينيكية مع تطور تطبيقات الألياف البصرية في ستينات القرن العشرين ، ثم ظهرت مصابيح الهالوجين عالية الشدة منخفضة الحرارة في سبعينات القرن العشرين ، وأصبحت التقنية المختارة في حالات جراحية منتقاة كانت تستلزم فتح البطن ، مثل استئصال الزائدة الدودية ، واستئصال المرارة ، ورفو الفتق الأربي

واستئصال المبيض وإجراء النظرة الثانية بعد استئصال ورم مبيضي ، والتقييم التشخيصي لداء الانتباذ البطاني الرحمي والعمق الأنثوي . يتم نفخ جوف البطن أولاً بغاز ثنائي أكسيد الكربون ، ثم يتم إمرار منظار البطن عبر شق صغير في جدار البطن ، وعادة ما تلزم الحاجة لإجراء شق ثان لتوفير مدخل جراحي مناسب للمنطقة المطلوبة . تم تطوير عدّة من الأدوات الجراحية لإنجاز العمليات اللازمة من شق ، قطع ، نزح ، كي ، ربط ، خياطة وإجراءات أخرى عن طريق تنظير البطن . إن المضاعفات أثناء العملية والتالية للعملية ، وكلفة العملية ، وفترة الاستشفاء ، كل هذه تكون أقل بالمقارنة مع الإجراءات المفتوحة التقليدية .

abdominoscrotal بَطْنِي صَفْنِيّ

متعلق بالبطن والصّفن .

abdominothoracic بَطْنِي صَدْرِيّ

(=thoracoabdominal)

متعلق بالصدر والبطن معاً .

abdominovaginal بَطْنِي مَهْبِلِيّ

متعلق بالبطن والمهبل .

abdominovesical بَطْنِي مَنَائِيّ ،

بطني مراري

انظر تحت abdominocystic .

abducens مَبْعَد (تَشْرِيح)

صفة لاتينية تستخدم في أسماء البنى

التشريحية ، بمعنى التباعد [مثال Nervus]

(abducens العصب المَبْعَد) .

abducens oculi مَبْعَدَةُ الْعَيْنِ

(=musculus rectus العَصَلَةُ الْمُسْتَقِيمَةُ

الوَحْشِيَّةُ لِلْمَقْلَةِ) lateralalis bulbi)

اسم قديم للعصلة المَبْعَدَة للمقلة عن وضعها

المركزي . وهي عَصَلَة خَارِج المقلة في

الحجاج ، تنشأ من الحلقة الوترية المشتركة وتعبر

فوق الشق الحجاجي وتغرز على الجزء

الوحشي لصلبة العين ، عملها : التباعد ،

التعصيب : من العصب المَبْعَد .

nervus abducens الْعَصَبُ الْمَبْعَدُ

هو العصب القحفي السادس . ينشأ من نواة في الجسر تحت قاع البطين الرابع ، ينبثق عن جذع الدماغ من الأمام بين الجسر والبصلة ، يتوزع في العضلة المستقيمة الوحشية للعين . وهو عصب مُحَرِّك .

abducent مَبْعَد

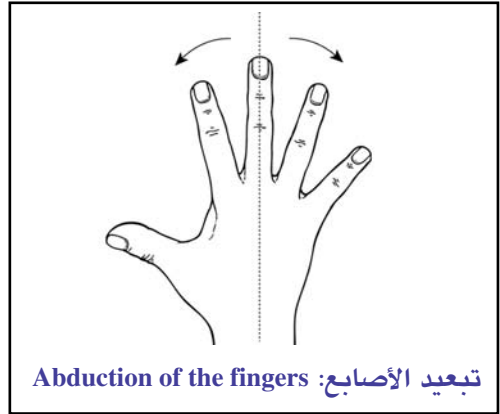
يجر بعيداً ، خاصة بعيداً عن الخط الناصف . يُطَلَقُ أيضاً على العضلة المستقيمة الوحشية التي تبعد العين عن الخط الناصف وعلى العصب المَبْعَد .

abduct يَبْعِدُ

يُسْحَبُ بعيداً عن المستوى الناصف أو (في الأصابع) بعيداً عن الخط المحوري للطرف .

abduction تَبْعِيد

1- إبعاد ، أو حالة أن يكون العضو مَبْعَدًا .



تباعد الأصابع: Abduction of the fingers

2- في طب العيون : إبعاد العين أفقياً عن

المستوى الناصف أو عن المحور البصري .

abductor الْمَبْعَدَة (عَصَلَة)

هي عضلة تسبب حركة بعيداً عن المستوى

الناصف للجسم ، أو بعيداً عن محور الإصبع

الوسطى ، أو بعيداً عن محور إصبع القدم

الثاني ، وفي حالة الإبهام فالحركة إلى الأمام من

مستوى راحة اليد .

abembryonic مَجَافِي الْمَضْغَة

الباحة من الكيسة الأريمية التي تقع مقابل منطقة

تكوين المضغعة .

abepithymia

1 - شَلَلُ الضَّفِيرَةِ
البطنية (الشمسية)

2 - اللفظ Thymia

لاحقة أو مقطع يضاف إلى نهاية الكلمة ؛ بمعنى الحالة العقلية ، وهو مشتق من الأصل الإغريقي (Thymos) بمعنى العواطف ، حيث كان قدماء الإغريق يعتقدون أن العواطف المرضية الشاذة تنم عن اختلال الحالة العقلية ، وكانوا يعتقدون بوجود العواطف في الحجاب الحاجز حيث تتبع الرغبات حسب اعتقادهم ؛ لذا استخدم المصطلح لوصف الرغبات أو العواطف المرضية الشاذة التي تتبع عن اختلال عقلي .

abequose

أبيكوز

سكر نادر وُجد أنه يشكل مستضداً جسدياً عديد السكر يد لنوع السالمونيلة (جراثيم) .

Abernethy's fascia

لفافة أبيرنيثي

(=fascia iliaca) (=اللفافة الحرقفية)

[جون أبيرنيثي ، 1764-1831 ، جراح ومُشرّح بريطاني] .

اللفافة المغطية للعضلتين ؛ الحرقفية (Iliacus) والقطنية (Psoas) ، وتتواصل مع اللفافة المستعرضة من الناحية الأمامية الوحشية ، ومع الغمد الفخذي في الأسفل .

aberrancy

1 - ضلال ، زَيْغٌ ، انحراف

(=aberration)

2 - شذوذ

3 - خلل عقلي

انحراف معتمد على acceleration-dependent

التسارع aberrancy

(=tachycardia-dependent aberrancy)

تسرّع القلب) هو انحراف ناتج عن حدوث اختلال في التوصيل داخل البطيني ، فيصل القلب إلى سرعة حرجة نوعية .

انحراف معتمد deceleration-dependent

على التباطؤ aberrancy

(=bradycardia-dependent aberrancy)

على بطء القلب)

انحراف ناتج عن حدوث اختلال في التوصيل داخل البطيني بعد توقف طويل أو بطء للقلب إلى سرعة حرجة .

aberrant

زائغ

1 - متحرك أو منحرف عن موقعه .

2 - شاذ عن مساره السوي .

aberratio

زَيْغٌ

(=aberration)

انحراف أو شذوذ .

aberratio testis

زَيْغُ الخُصِيَّةِ

توضُّع الخُصِيَّةِ في جزء بعيد عن المسار الذي تسلكه عند نزولها الطبيعي .

aberration

زَيْغٌ

1 - اتخاذ عضو ما شكلاً أو وضعاً يبتعد عن الشكل والوضع الطبيعي المعتاد ؛ انحراف عن المسار أو الحالة الطبيعية .

2 - تباين انكسار الأشعة الضوئية المختلفة المارة خلال العدسة وعدم تطابق بؤرها فتنتج عنها صور مشوهة ؛ والسبب خطأ في العدسة .

3 - في طب القلب ، توصيل زائغ للدفعات الكهربائية .

chromatic aberration

زَيْغٌ لَوْنِيٌّ

(= newtonian aberration) انحراف غير متساو لأشعة الضوء ذات الأطوال الموجية المتباينة ، والمارة عبر وسط انكساري ، تنتج عنه حواف من الألوان حول الصورة الناتجة .

chromosome aberration

زَيْغٌ كروموسومي

شذوذ في عدد أو بنية الكروموسومات ، قد يغيّر مساق نماء الجنين ، عادة على شكل كسب (ترفيل) ، فقد (خَبِنَ) ، تبادل (إزفاء) ، أو تبدل توالي (انقلاب) المادة الوراثية .

dioptric aberration

زَيْغٌ انكساري

(= spherical aberration) زَيْغٌ أَحَادِي اللون ، يحدث في الانكسار على سطح كروي ، تتركز فيه الأشعة المحيطية

والأشعة المجاورة للمحور في نقاط مختلفة على امتداد المحور .	meridional aberration	زَيْغٌ خَطٌّ - طَوَلِيٌّ
distantial aberration		انكسار غير متساو لأشعة الضوء نتيجة اختلاف قوة الانكسار في مختلف الأجزاء لنفس خط طول العدسة .
تغيم الرؤية للأجسام البعيدة .	negative spherical aberration	زَيْغٌ كُرْوِيٌّ سَلْبِيٌّ
emotional aberration		شذوذ الانفعالات العاطفية .
زَيْغُ الكروموسومات المتغايرة	heterosomal aberration	
homosomal aberration		انعكاس غير متساو لأشعة الضوء بواسطة العدسة ؛ تتركز الأشعة المحيطة بأبعد عن العدسة من الأشعة المجاورة للمحور ؛ وهو زيف كروي تكون فيه شدة انكسار مركز العدسة أكثر من شدة انكسار محيطها .
(= intrachromosomal aberration)		زَيْغٌ نِيوتُونِيٌّ (= زَيْغٌ لَوْنِيٌّ) (= chromatic aberration)
الواحد (الكروموسوم)		انظر تحت chromatic aberration .
زيف ينتج عن تغير في كروموسوم واحد .	newtonian aberration	
intrachromosomal aberration		زَيْغٌ كروموسومي خُمَاسِي الإكس
(= homosomal aberration)		زيف كروموسومي يوجد فيه خمسة كروموسومات إكس في الأنثى .
الواحد (= زيف الكروموسوم)	positive spherical aberration	زَيْغٌ كُرْوِيٌّ إِيْجَابِيٌّ
انظر تحت homosomal aberration .		انكسار غير متساو لأشعة الضوء بواسطة العدسة ، تتركز فيه الأشعة المحيطة أقرب إلى العدسة من الأشعة المجاورة للمحور . تكون فيه شدة انكسار مركز العدسة أقل من شدة انكسار محيطها .
زيف بين البطينين	tetra-X chromosomal aberration	زَيْغٌ كروموسومي رباعي الإكس
توصيل شاذ ضمن البطينين للدفعة المتولدة في المنطقة فوق البطينية ؛ وتتسم بمركب QRS شاذ (عريض عادة) ، ثم استبعاد الشذوذات الناتجة عن العيوب العضوية الثابتة .		زيف كروموسومي يوجد فيه أربعة كروموسومات إكس في الأنثى أو أربعة في الذكر .
lateral chromatic aberration		زَيْغٌ كروموسومي ثَلَاثِي الإكس
اختلاف التكبير نتيجة لاختلاف في وضع النقط الرئيسية للضوء بمختلف أطوال موجاته ؛ يستخدم أيضا لوصف اختلاف الطول البؤري .	triple-X chromosomal aberration	زيف كروموسومي يوجد فيه ثلاثة كروموسومات إكس في الأنثى أو ثلاثة في الذكر .
longitudinal chromatic aberration		زَيْغٌ مَنَاطِقِيٌّ
طولاني	zonal aberration	انكسار غير متساو للأشعة الضوئية من قبل العدسة ، تتركز فيه الأشعة المارة من مناطق مختلفة من العدسة على مسافات مختلفة
تباين مواقع النقط البؤرية للضوء على طول المحور ، ناتج عن الانحراف غير المتساوي لأشعة الضوء ذات الأطوال الموجية المختلفة من قبل العدسة .		
mental aberration		
زَيْغٌ نَفْسِيٌّ		
أي انحراف مرضي عن النشاط النفسي الطبيعي . وعادة ما يطلق على انحراف متحدد لدى شخص غير مصاب بغيره .		

عنها .
aberrometer مَقْيَاسُ الزَّيْغِ
 آلة لقياس الزيغ البصري أو أي خطأ في
 التجريب .

abesterase أَيْسْتِيرَاز (إنزيم)

abetalipoproteinemia فَقْدُ البروتين

الشحمي بيتا من الدم

اضطراب كروموسومي متنح متعلق
 بالكروموسوم الجسدي لاستقلاب البروتينات
 الشحمية ، حيث لا يتم فيه تخليق البروتينات
 الشحمية الحاوية على صميم البروتين الشحمي
 بيتا (كيلومكرونات ، البروتينات الشحمية
 خفيفة الكثافة) يتميز بوجود الكريات الشائكة
 في البلازما ، واعتلال عصبي رنحي مُتَرَقِّق ،
 وتنكس شبكية صباغي ، وامتصاص معوي
 معيب للشحوم ، وعوز في الفيتامينات المنحلة
 بالدهن .

normotriglyceridemic فقد البروتين الشحمي

abetalipoproteinemia بيتا من الدم مع
 ثلاثي جلسريد طبيعي

نوع من فقد البروتين الشحمي بيتا من الدم مع
 مستويات طبيعية من ثلاثي الجليسريد ، وهو
 اضطراب وراثي (قد يكون متنحياً جسدياً) ،
 يكون فيه صميم البروتين الشحمي بيتا - 48
 (apo B-48) موجوداً بينما يغيب صميم البروتين
 الشحمي بيتا - 100 (apo B-100) تتشكل
 الكيلومكرونات ولكن البروتينات الشحمية
 خفيفة الكثافة لا تتشكل ، وقد يحدث امتصاص
 لبعض الدهون .

abeyance تَعْلِيق (عَمَلٌ أَوْ وظيفَةٌ)

حالة من الإلغاء المؤقت لوظيفة ما .

abiatorphy تَضَاوُلُ الحَيَوِيَّةِ المُبَكِّرِ

الفقد المبكر والداخلي المنشأ للحياة أو للمادة
 النسيجية .

abient مُجْتَنِبُ المُنْبِئِ

تحاشي منع التنبيه يقلل فيه الاستجابة لمنبه .

Abies التَنُوب (نوع من الأشجار الصنوبرية)

جنس من الأشجار الدائمة الخضرة من الفصيلة
 الصنوبرية ، يوجد بصورة رئيسية في أمريكا
 الشمالية . يستخرج بلسم كندا (وسط مجهري
 استخدم سابقاً طبياً) من أشجار التنوب
 البلسمية .

abietate أَيْبِيَتَات (كيمياء)

ملح أو أستر حمض الأبيتيك

ability مَقْدَرَةٌ

الأهلية الجسمية ، النفسية ، والقانونية للعمل .

abiogenesis التَّوَلُّدُ التَّلَقَائِيُّ

(=spontaneous generation)

نظرية تفترض حدوث نشوء تلقائي تتولد فيه
 أجسام حية من مواد عديمة الحياة .

abiogenetic تَلَقَائِيُّ التَّوَلُّدِ

(=abiogenous)

متعلق بالتوالد التلقائي .

abiologic لَابْيُولُوجِيٌّ

(=abiological)

1 - غير متعلق بالبيولوجيا أو علم دراسة
 الأحياء .

2 - متعلق بالعلم الذي يبحث في خصائص
 الجوامد .

abionergy تَضَاوُلُ الحَيَوِيَّةِ

(=abiology) (=abiotrophy)

فَقْدُ مُتَرَقِّقٍ لِحَيَوِيَّةِ بعض الأنسجة أو الأعضاء مما
 يسبب اضطرابات أو فقد للوظيفة . يُطَلَّقُ
 بشكل خاص على الأمراض الوراثية التنكسية
 ذات البدء المتأخر ، مثل : رَقَصُ هنتنجتون
 (رَقَصُ وراثي تنكسي لإصابة القشرة المخية
 والجسم الخطط) .

[جورج هنتنجتون ، 1850-1916 ، طبيب
 أمريكي] .

abiophysiology فَيْسْيُولُوجِيَا اللَاعْضُويَّاتِ

علم الأنشطة اللاعضوية في الكائنات الحية .

abiosis 1- انْتِفَاءُ الحَيَاةِ

2- تَضَاوُلُ الحَيَوِيَّةِ

abiotic 1- مُنْتَفِي الحَيَاةِ

ينزع ، خاصة بالقطع أو الاستئصال .

انْفِصال **ablatio**

(=ablation)

انْفِصالُ المَشِيمَةِ المُبَكَّرِ **ablatio placentae**

انْفِصالُ المَشِيمَةِ قَبْلَ الأَوَانِ .

انْفِصالُ الشَّبَكِيَّةِ **ablatio retinae**

انْفِصالُ شَبَكِيَّةِ العَيْنِ .

جَدٌّ **ablation**

1- انفصال ؛ استئصال .

2- إزالة أو تخريب لجزء ، خاصة بواسطة القطع .

استئصال مُحَرَّضٌ بالقَثَاطِرِ **catheter-induced ablation**

استخدام طاقة كهربائية مخرَّبة ، عادة تكون طاقة عالية أو تيار متناوب ذو تواتر إشعاعي من خلال مسرى الهواء .

جَدٌّ كيميائي ؛ **chemical ablation**

اجتثاث كيميائي

تخريب منطقة بعضلة القلب من خلال حقن كمية صغيرة من كحول أو فينول عبر الشريان التاجي ، تستخدم في علاج اضطراب النظم التسرعِي .

جَدٌّ كَهْرَبِيٌّ **electrical ablation**

هو التصعيق (تخريب النسيج بالكهرباء) ؛ يستعمل هذا المصطلح بشكل خاص لوصف تخريب باحات من نسيج عضلة القلب في معالجة اضطرابات النظم التسرعِيّة .

جَدٌّ ضوئي كيميائي **photochemical ablation**

جَدٌّ ليزري للنسيج يُحدث فيه الضوء الممتص من النسيج تفارقاً للروابط الجزيئية .

جَدٌّ ضوئي آلي **photomechanical ablation**

جَدٌّ ليزري للنسيج ، حيث تُسبب الطاقة الضوئية الممتصة إجهاداً في قوة النسيج .

استئصال ضوئي حراري **photothermal ablation**

جَدٌّ ليزري للنسيج ، حيث يتحول الضوء الممتص إلى حرارة تسبب تخشراً ، ونخراً وتبخراً .

2- مُنَافِي الحَيَاة

(أ) ينعت بها الوسط (أو البيئة) الذي لا يسمح

بوجود أو نمو كائنات حية .

(ب) يتصف أو يتعلق بغياب الحياة ؛ غير قابل

للحياة ؛ مناهض للحياة .

1- متعلق بتضائل الحيويّة **abiotrophic**

2- مُتضائلُ الحَيَوِيَّةِ

تضائلُ الحَيَوِيَّةِ **abiotrophy**

انظر تحت **abionergy** .

تضائلُ حَيَوِيَّةِ الشَّبَكِيَّةِ **retinal abiotrophy**

مصطلح عام لمجموعة من الأمراض التنكسية

للشبكية ، مثل : التهاب الشبكية الصباغي

والداء الليبوفوسيني السيرويدي العصبي .

مُطَفِّئُ التَّهَيِّجِ **abirritant**

1- يقلل أو يفرِّج التهيج ، مهدئ .

2- عامل يُفرِّج التهيج .

وَتِيّ **abirritation**

تقليل الاستجابة للتنبه .

مُطَفِّئُ التَّهَيِّجِ **abirritative**

يخفف الهيجية ، مهدئ .

لابيوريّتيّ (كيميائيّ) **abiuretic**

(=abiuret)

لايعطي تفاعلاً إيجابياً في اختبار البيوريت

(وهو اختبار لتحديد بروتينات المصل ؛ حيث

تعطي المواد الحاوية روابط ببتيدية لوناً أزرق

بنفسجياً) .

1- انْقِطَاعُ اللَّبَنِ **ablactation**

توقف إفراز اللبن .

2 - فَطَامُ الطِّفْلِ

لا أراميّ **ablastemic**

لايرتبط بالانتاش .

أبلاستين **ablastin**

ضد ، ينتج بواسطة الجرذان المصابة بالثقبليات ،

حيث يثبط تكاثر المثقبليات ؛ ليس له وظيفة

أخرى معروفة وهو ليس حالة ولا طاهية (مادة

ترتبط بالمستضد متهيئة للبلعمة) .

يَجْتَدُّ **ablate**

rotational ablation جَدِّ تدويري
طريقة لاستئصال العصييدة ، يتم فيها إدخال
مثقب دوَّار من خلال قنطار إلى الشريان ، حيث
يدور المثقب ويخفف من كتلة اللويحة التصلبية
العصييدية .

ablepharia انْعِدَامُ الأَجْفَانِ
(=ablepharon)

(=cryptophthalmos) (اختباء العين)
شذوذ ثنائي ، يستمر فيه الجلد فوق المقلة بدون
أية علامة لتشكيل الأَجْفَانِ .

ablepharous 1- عَدِيمُ الأَجْفَانِ
انعدام جفون العين الكلى أو الجزئي
2- متعلق بانعدام الأَجْفَانِ

ablephary انْعِدَامُ الأَجْفَانِ
ablepsia عمى
(=blindness)

ضعف البصر أو فقدانه تماماً .

abluent(S) 1- مُنْظَفٌ (ج: مُنْظَفَات) (=detergent)

2- غَسُولٌ (ج: غَسُولَات)

abluminal مُبْتَعَدٌ عَنِ التَّجْوِيفِ
موجه بعيداً عن تجويف بنية أنبوية .

ablution 1- وُضوء
2- غُسْلٌ

فعل الغسل أو التنظيف ، تطبيق الماء باليدين .

ablutomania هَوَسُ الغَسْلِ

انهماك وسواسي بالنظافة والغسيل
والاستحمام ، يترافق غالباً بطقوس قهرية . وهو
عَرَضٌ شائعٌ في حالات الوَسْوَاسِ القَهْرِيِّ .

abmortal مُبْتَعَدٌ عَنِ التَّمَوْتِ
يتوضع أو يتجه بعيداً عن جزء مصاب أو ميت ،
يطلق عادة على التيار الكهربائي في الأنسجة
المصابة .

abnormal 1- شاذٌ (ج: شَوَاز)

ليس طبيعياً ، معاكس للبنية أو الوضع أو الحالة
أو السلوك أو القانون الطبيعي .

2- غير طبيعي ؛ غير سوي

غير سوي ومختلف في الوظيفة أو البنية أو
الشكل أو الموقع أو السلوك أو القواعد الطبيعية ؛
من أمثلة الكلمات التي تضم هذه البادئة ومنها
السلوك غير السوي وعلم النفس الخاص
بالشواذ ؛ مخالف للسوي أو للبنية أو للموقع أو
للحالة أو للسلوك أو للوظيفة أو للقواعد
الطبيعية السوية ؛ ليس مما يتوقع عادة ؛ شاذ ؛
لاقياسي ؛ غير عادي ، غير طبيعي في
النمو أو التطور ؛ وفي الإحصاء هو الخروج
عن متوسط التوزيع .

abnormal occlusion إطباقٌ شاذٌ
(=malocclusion) (=سوءُ الإطباق)

أي انحراف عن التماس المقبول فيسيولوجياً
للأسنان المتقابلة .

abnormality 1- تَشَوُّهُ
2- شذوذٌ (ج: شذوذات) (=abnormity)

1- حالة كون الشيء شاذاً (غير سوي) .

2- شذوذ ، تشوه .

potential abnormality شذوذٌ تحمُّلُ الجلوكوز

الكامن of glucose tolerance (pot AGT)
تصنيف إحصائي يشمل الأشخاص الذين
لديهم قابلية أعلى من المعدل الطبيعي للإصابة
بالداء السكري ؛ مثال ذلك التوائم المتماثلين
المصابين بالداء السكري غير المعتمد على
الأسولين .

previous abnormality الشذوذ السابق

لتحمل الجلوكوز of glucose tolerance
تصنيف إحصائي يشمل الأفراد الذين تم
تشخيص مرضهم كمصابين بالداء السكري ،
أو السكري الحُملي ، أو لديهم تحمُّلُ جلوكوز
عليل ، ولكن الآن لديهم تحمُّلُ جلوكوز
طبيعي .

abomasal إنفحي: متعلق بالإنفحة
المعدة الرابعة في المجترات .

abomasitis التهاب الإنفحة
التهاب المعدة الرابعة في المجترات .

abomasopexy التثبيت الجراحي للإنفحة

التثبيت الجراحي للإنفحة لتصليح انزياحها إلى اليمين أو اليسار .

abomasotomy القطع الجراحي للإنفحة

قطع جراحي في الإنفحة ، عادة لإزالة بازهر (Bezoar) (مواد صلبة في معدة الحيوان) أو انحشار .

abomasum إنْفَحَة

هي المعدة الرابعة للمجترات ، وهي بالمقارنة في البنية والوظيفة مع غير المجترات تحوي غدداً معدية تفرز العصارة المعدية .

aborad مُبْتَعِدٍ عَنِ الْفَمِّ

(=aboral) (= مجافي الفم)

1- يقع أمام الفم أو بعيداً عنه ؛ كما في الحيوانات التي ليست لها سطوح ظهرية ، أو بطنية واضحة المعالم .

2- يوجد في الجانب المقابل للفم من الجسم .

aboriginal وَاطِنٌ؛ سَاكِنٌ أَصْلِيٌّ

(=indigenous)

مواطن أو حيوان مقيم في وطنه الأصلي .

abort 1- يُجْهَضُ

2- تُجْهَضُ

1- إيقاف المسار المعتاد للمرض .

2- تُجْهَضُ قبل أن يصبح الجنين قابلاً للحياة .

3- إجهاض .

4- يُوقَفُ نماؤه .

aborticide مُجْهَضٌ

(=abortient) (=abortifacient)

(=abortigenic)

1- يسبب الإجهاض .

2- عامل يسبب الإجهاض .

abortin أِبُورْتِين (مناعيات)

abortion إجْهَاضٌ

1- طرد المضغة أو الجنين من الرحم قبل مرحلة

العيوشية (إمكانية الحياة بعد الولادة) . أي

قبل الأسبوع 20 من الحمل أو كون وزن

الجنين أقل من 500 جرام . قد يكون

الإجهاض تلقائياً (يحدث من أسباب

طبيعية) أو مُحَرَّضاً (اصطناعي أو علاجي) . توجد الأعراض النمطية عادة في كل أنماط الإجهاض وهي تقلصات رحمية ، نرف رحمي ، توسع العنق ، ثم طرد لكامل أو لجزء من نواتج الحمل . يجب التمييز بين الإجهاض والولادة قبل الأوان حيث أن الخديج : هو الذي يولد بعد مرحلة العيوشية ولكن قبل الأسبوع 37 من الحمل . 2- توقف باكراً لعملية طبيعية أو مرضية .

abortion in progress إجْهَاضٌ قَدِ الحُدُوث

حالة تتميز بنزف غزير من الرحم وآلام تشابه آلام الولادة ، مع تَلَيُّنٍ وتوسع في عنق الرحم ، في سبيل قذف نواتج الحمل .

accidental abortion إجْهَاضٌ حَادِثِيٌّ

إجهاض نتيجة لحادثة .

afebrile abortion إجْهَاضٌ لَاحْمُويٌّ

إجهاض غير مصحوب بالحمى .

ampullar abortion إجْهَاضٌ أَمْبُولِيٌّ

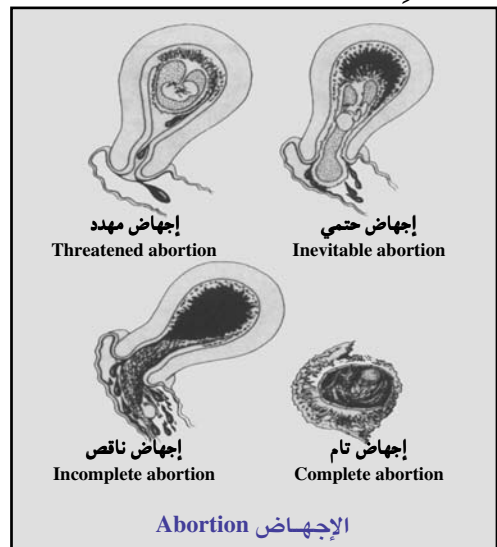
نوع من الإجهاض البوقي يحدث من أمبولة البوق .

artificial abortion إجْهَاضٌ اصْطِنَاعِيٌّ

(= إجْهَاضٌ مُحَرَّضٌ) (=induced abortion)

إجهاض يُحْدِثُ قِصْدًا .

attempted abortion مُحَاوَلَةٌ إجْهَاضٍ



محاولة إنهاء الحمل	إجهاض يحدث كجزء من إصابة الخيول
complete abortion	بالتهاب الأنف والرئة الفيروسي .
إجهاض تام	fetal abortion
إجهاض يتم فيه خروج كل نواتج الحمل من الرحم ويتم تمييزها .	إجهاض يحدث بين الأسبوع 8 و20 للحمل أي بعد نهاية المرحلة المضغية .
contagious abortion	إجهاض التل السفحي
(في الماشية)	إجهاض حيواني التوطن للماشية
(= infectious abortion)	انظر تحت enzootic abortion of cattle .
1- إجهاض عند الماشية سببه أنواع مختلفة من الجراثيم أو الفيروسات مثل: البروسيلة المُجَهضة والقَطِيفة .	habitual abortion
2- إجهاض عند الخيول سببه: السَّلْمونيلة المُجَهضة للخيول، والفيروس الهَرَبسي .	(=recurrent abortion)
3- إجهاض عند الخراف سببه أنواع من الجراثيم مثل: العَطِيفة المُتَنِّة والمُتَدَثِّرة .	فَقَدَ لثلاثة أو أكثر من الحمول المتعاقبة وذلك قبل الأسبوع 20 من الحمل .
criminal abortion	idiopathic abortion
إجهاض جنائي	إجهاض مُجْهولُ السَّبَب
إنهاء الحمل بشكل غير قانوني .	إجهاض لم يُعرَف له سبب عضوي .
elective abortion	illegal abortion
(= nontherapeutic abortion)	(= إجهاض جنائي) (= criminal abortion)
علاجي	illicit abortion
إجهاض يجري بدون مبرر طبي ولكن بطريقة قانونية، كالذي يجري في الولايات المتحدة .	إجهاض غير مشروع
embryonal abortion	إنهاء الحمل غير الشرعي (المخالف للشرع)
إجهاض مُضغِي	imminent abortion
إجهاض يتم قبل الأسبوع الثامن من الحمل .	(= incipient abortion)
enzootic abortion of cattle	إجهاض يسبقه إنذار بقرب حدوثه؛ وهو إجهاض وشيك، حيث النزف يكون غزيراً، مع تلين وتوسع عنق الرحم، كما تأخذ الانتباضات الرحمية شكل آلام المخاض .
إجهاض حيواني التوطن للماشية	incipient abortion
إجهاض عدوائي ينتج عن جراثيم من جنس المتدثرات . يعرف في غرب الولايات المتحدة باسم إجهاض التل السفحي (Foothill bortion.)	(= imminent abortion)
enzootic abortion of ewes	انظر تحت imminent abortion .
إجهاض حيواني التوطن للنعاج	incomplete abortion
إجهاض النعاج، عادة في الفترة المتأخرة من الحمل، سببه المتدثرة البيغاثية .	إجهاض ناقص
equine epizootic abortion	إجهاض لم يتم فيه إفراغ الرحم بالكامل .
إجهاض وبائي خيلي	induced abortion
إجهاض عدوائي للخيول، يتسبب بواسطة فيروس التهاب الرئوي الأنفي الخيلي .	(= إجهاض اصطناعي) (=artificial abortion)
equine virus abortion	إجهاض مُحَدَّث قصداً؛ يسمى أيضاً «إجهاض صناعي» أو «إجهاض علاجي» .
إجهاض فيروسي خيلي	inevitable abortion
	إجهاض حتمي
	إجهاض يكون النزف المهيلي فيه غزيراً أو مُطَوِّلاً، ويَحْصَلُ إمَّحاء أو توسع في عنق الرحم، وسوف يتابع الإجهاض بشكل

طبيعي .
infected abortion إجهاض مصحوبٌ بعدوى
 إجهاض مصحوب بعدوى في السبيل التناسلي .
justifiable abortion إجهاض مبرر (= إجهاض علاجي) (therapeutic abortion)
 انظر تحت therapeutic abortion .
late abortion إجهاض متأخر
 إجهاض يحدث بين الأسبوع الثالث عشر والأسبوع الرابع والعشرين للحمل ، أي بعد تشكّل الجنين .
legal abortion إجهاض مشروع
 إجهاض يتم وفقاً لنص قانوني ، مثل الإجهاض العلاجي .
missed abortion إجهاض فائت
 احتباس الجهيض الميت في الرحم ، ويستدل عليه من توقف نمو الرحم وقساوته أو بالتناقص الحقيقي لحجمه . يتأكد التشخيص بغياب دقات قلب الجنين بعد أن سمعت سابقاً . يمكن الحصول على معلومات دقيقة عن موت الجنين بتخطيط الصدى وتخطيط كهربية القلب للجنين .
mycotic abortion إجهاض فطاري
 إجهاض ، عادة في الأبقار ، يحدث نتيجة لعدوى فطرية . الفطور العديدة الشائعة هي : العبسيّة (Absidia) ، والجُرنيّة (Mortierella) ، والعفنة (Mucor) ، والرازية (Rhizopus) .
natural abortion إجهاض طبيعي (= إجهاض تلقائي) (=spontaneous abortion)
 انظر تحت spontaneous abortion .
nontherapeutic abortion إجهاض لاعلاجي (= إجهاض اختياري) (= elective abortion)
 انظر تحت spontaneous abortion .
partial abortion إجهاض جزئي
 إجهاض لم يتم فيه طرد كل نواتج الحمل من الرحم .
recurrent abortion إجهاض راجع

انظر تحت habitual abortion .
septic abortion إجهاض إنتاني
 إجهاض مصحوب بعدوى وخيمة للرحم ، تؤدي لعدوى معممة ؛ تكون أكثر شيوعاً بعد الإجهاضات الجنائية .
spontaneous abortion إجهاض تلقائي
 إجهاض يحدث طبيعياً ، شعبياً يعرف بالسقط (Miscarriage) .
therapeutic abortion إجهاض علاجي
 هو إجهاض مُحرض لإنقاذ حياة الأم الحامل أو صحتها العقلية والجسدية ، يُجرى أحياناً بعد الحمل نتيجة الاغتصاب أو مِرانة المحرم .
threatened abortion إجهاض مُهدد ؛
 تهديد بالإجهاض
 نجح دموي من الرحم ، لكن فقدان الدم يكون عادة أقل مما يحدث في الإجهاض الحتمي ، ولا يوجد توسع في عنق الرحم . يمكن أن يتطور إلى إجهاض حقيقي ، كما يمكن أيضاً أن تزول الأعراض ويستمر الحمل طبيعياً إلى نهايته .
tubal abortion إجهاض بوقي
 قذف محصول الحمل من خلال النهاية المفتوحة للبوبق إلى جوف البطن ، يحدث في الحمل البوقي (المتبّد) .
vibrio abortion إجهاض ناجم عن الضمّات
 إجهاض عدواني يصيب الماشية ، والخراف ، والماعز ينتج عن العدوى بجراثيم العطيفة (الضمّة) المتنتة .
abortionist جهّاز
 الشخص الذي يجري الإجهاضات .
abortive 1- مُجهّض
 2- مُجهّض
 1 - غير مكتمل النمو .
 2 - يسبب الإجهاض ، مُجهّض .
 3 - يقاطع سير المرض .
abortus جهيض (محصول الإجهاض)
 جنين وزنه أقل من 500 جرام (17 أونصة) ، أو عند أقل من 20 أسبوع حمل كامل ، تم طرده

خارج الرحم ، حيث لا تكون لديه فرصة في البقاء حياً .

abouchement

1 - مَقَمَّ

2 - إِفْغَام (الفَغْم: الفم)

انتهاء وعاء في آخر أكبر منه .

ab-oukine

الدَّاءُ العُلْيَقِيّ

(=yaws)

مرض عدوائي مداري ينتج عن الإصابة بجراثيم اللولبية الرقيقة (*Treponema pertenue*) ويتسم بحدوث قرح حبيبية متجلية على الأطراف ؛ قد يكتف العظام ، لكن -وعلى عكس الزهري - لا يكون مصحوباً باضطرابات عصبية أو وعائية .

aboulia

فَقْدُ الإرَادَةِ

(=aboulomania) (=abulia)

1 - فقد أو اختلال قابلية إنجاز الأعمال الإرادية أو اتخاذ القرارات .

2 - إنقاص الكلام ، الحركة ، التفكير والاستجابة العاطفية كنتيجة شائعة لمرض في الفص الجبهي بالجهتين .

abrachia

انْعِدَامُ العَضْدَيْنِ (مسخ)

غياب خلقي للذراعين .

abrachiatism

انْعِدَامُ العَضْدَيْنِ (مسخ)

(=abrachia)

غياب خلقي للذراعين .

abrachiocephalia

انْعِدَامُ العَضْدَيْنِ

(=acephalobrchia)

والرَّأْسِ (مسخ)

غياب خلقي للرأس والذراعين .

abrachiocephalus

عَدِيمُ العَضْدَيْنِ

والرَّأْسِ (مسخ)

جنين عديم الرأس والذراعين .

abrachius

عَدِيمُ العَضْدَيْنِ (مسخ)

جنين بدون ذراعين .

abradant

1 - سَاحِج

(=abrasive)

2 - سَاحِلِ (أسنان)

مادة تستخدم للسحج ، والسحل والصقل .

abrade

1 - يَسْحَج

2 - يَسْحَل (أسنان)

حكّ الغطاء أو الطبقة الخارجية لجزء ما .

abrasio

سَحَج

(= abrasion)

انظر تحت abrasion .

abrasio cornea

سَحَجُ القَرْنِيَّةِ

إزالة للطبقات السطحية للقرنية .

abrasion

1 - سَحَج

تجريد مادة أو بنية (مثل الجلد والأسنان) عن طريق عملية ميكانيكية شاذة أو غير معتادة .

2 - سَحْجَة: باحة من سطح الجسم مُعرّاة من الجلد أو الأغشية المخاطية بواسطة عملية ميكانيكية غير معتادة .

3 - انسحَال: في طب الأسنان : سحل مرضي أو تجريد المادة السنية عن طريق : تفريش غير صحيح للأسنان ، أو أجسام أجنبية أو صريف الأسنان أو أسباب مشابهة .

مُقاوَمَةُ الانْسِحَالِ (أسنان) abrasion resistance

مقاومة تآكل المادة السنية

dental abrasion

انْسِحَالُ السِّنِّ

تآكل مادة السن بفعل الانسحال .

abrasive

1 - سَاحِج

2 - سَاحِلِ (أسنان)

أ - مواد طبيعية صلبة قاسية تستعمل في عمليات القص والحك مثل الماس والكورندم وكربيد البورون ، وهو مصطلح عام يطلق على مواد معدنية صلبة طبيعية مثل تراب الماس والصفرة والكورندم وأكسيد الألومنيوم ، أو اصطناعية مثل كربيد السيلكون (كربورندم) أو أكسيد الألمنيوم (الأوكسيت والألونديوم) ؛ تستخدم كأداة قطع في عمليات سنّ العدة والتجليخ والتلميع .

ب - كاشط ، ساحج ، مادة ساحلة .

ج - مادة ذات قدرة على سحج الأسطح بواسطة الاحتكاك .

abrasive disk (فُرْصٌ ساحل (أسنان)
(= dental disk) (=فُرْص سَني)
لوحة رقيقة بيضوية أو مقعرة مثبتت على
سطحها أو حافتها مادة ساحلة ؛ تستخدم في
تلميع وتشطيب إعداد التجويف السني
للحشو ، أو في قطع أو تلميع التركيبات
السنية .

abrasive point رأسٌ ساحل (أسنان)
رأسٌ يستخدم لسحل الأسنان

abrasor 1- سَحَاة
2- سَحَاة (أسنان)
أداة تستخدم للسحل أو الكشط .

abreaction تَنَفِيس
1- التعبير عن تجربة سابقة بعد التحرر من بعض
العواطف المكبوتة المرافقة لها التي منعت
إظهاره .
2- تحرر رد الفعل (النفسي) ، تصريف . يتم
التنفيس بهذا الأسلوب عن طريق إطلاق
التعبير عن المشاعر والخبرات الأليمة في
جلسات علاجية .

3- قد يتم باستخدام بعض الأدوية التي تساعد
على التحرر من الكتمان والتعبير بحرية .

motor abreaction تَنَفِيسٌ حَرَكي
التعبير عن التجربة المكبوتة بفعل حركي أو
تعبير عضلي .

abreugraphy التصوير بطريقة أبريو
(=photofluorography) الفوتوجرافي للصور التنظيري)

[مانويل دي أبريو ، 1892-1962 ، طبيب
برازيلي] .

التسجيل الفوتوجرافي للصور التنظيرية على
أفلام صغيرة ؛ باستخدام عدسة سريعة ؛ وهو
إجراء يستخدم للتصوير الجماعي بالأشعة
للصدر .

Abrikosov's tumor ورم أبريكوسوف
(Abrikosoff's tumor) ورم الخلايا
(الحبيبية)

[ألكيسسي إيفانوفيتش أبريكوسوف ،
1875-1955 ، طبيب روسي متخصص في
أمراض السرطان] .

ورم شائع نسبياً ، حميد عادة ، تمتلك خلاياه
مظهراً محبباً تحت المجهر الضوئي . ويوجد في
جميع أجزاء الجسم ، لكنه أكثر شيوعاً في
تجويف الفم ، وخصوصاً اللسان . يحدث
أحياناً في صورة أورام متعددة .

abrin أبرين
نبات سام ، ضوئي ، قوي ، أو البومين سام ،
يوجد في بذور القلقل (شجيرة الششم) .
يستعمل في تصنيع مضاد السممية ، كان سابقاً
يستعمل موضعياً في بعض أمراض العين
المزمنة .

abrisin تَسَمُّمٌ بِالْأَبْرِين
تناول نبات الأبرين (Abrin) ، وتشمل
الأعراض : قيء ، إسهال ، اختلاج والموت إذا
تم مضغ البذور .

abrosia اِفْتِقَادُ الطَّعَامِ
(=lack of food)
حالة يحرضها عوز الطعام .

abruptio انفصال
(=abruption)
abruptio placentae انفصال المشيمة الباكر
انفصال باكر للمشيمة ذات التوضع الطبيعي :
تترافق غالباً باستجابة مجموعية أمومية على
شكل صدمة ، قلة بول وشذوذات في التخثر .

Abrus أبروس ، قَلْقُل
جنس من الأشجار من الفصيلة البقلية ، يوجد
في المناطق الحارة .

Abrus precatorius قَلْقُلٌ ؛ نَحِيلَةٌ
نوع من الأشجار من الفصيلة البقلية توجد في
المناطق الاستوائية وشبه الاستوائية في آسيا وفي
الأمريكتين ، تستخدم أحياناً كبديل للعرق
سوس ، تصنع من بذورها خرزات السباحات
ولكنها تحوي على الألبومين السام (أبرين) .

abs- سابقة بمعنى بعيداً عن

abs. feb. غيبة الحمى
(= absente febre) (=غياب الحمى)
عند غياب الحمى .

abscess خُراج؛ خُراجة
1- تجمع متحدد لنضحة قيحية غالباً ما يترافق
بتورم مع العلامات الأخرى للالتهاب
(احمرار، ألم) .
2- جوف يتشكل من نخر سائل ضمن نسيج
صلب . قد يكون حاداً أو قد يكون مزمناً .

acute abscess خُراجٌ حاد
(= hot abscess)

خراج متشكل حديثاً ، يسبب حمى والتهاباً
موضعيّاً مؤلماً وقد يكون هناك تليف قليل أو لا
يكون في جدار الجوف .

acute apical periodontal abscess خُراجٌ دَوَاعِمُ
السن القميّ الحادّ

خراج سنخي يتوضع حول قمة جذر السن .

acute dentoalveolar abscess خُراجٌ سنيّ
سنخي حاد
(= alveolar abscess) (= خُراجٌ سنخي)
(= apical abscess) (= خراج قمي)
(= dentoalveolar abscess) (= خراج سني
سنخي)

خراج يتوضع داخل الناتئ السنخي للفتكين ،
ينتج غالباً عن انتشار العدوى من سن متموتة
مجاورة .

acute periappendicular abscess الخُراجُ الحاد
حَوْلَ الزائدة

خراج داخل الصفاق في الحفرة الحرقفية اليمنى
عادة ، ينتج عن انتشار العدوى في التهاب
الزائدة الحاد وخاصة مع انثقاب الزائدة .

amebic abscess خُراجٌ أميبي
(= amoebic abscess) (=endamebic abscess)
(= entamebic abscess)

جوف خراج داخل الكبد ، ناتج عن نخر تميحي
بسبب دخول المتحولة الحائلة للنسج (التي
تسبب داء المتحولات) إلى الدوران البابي .

anorectal abscess خُراجٌ شَرَجِيٌّ مُسْتَقِيمِيٌّ
خراج ينشأ في السَّرْمِ .

apical abscess خُراجٌ قميّ
1- خُراجٌ يوجد عند قمة عضو ما .

2- التهاب الأنسجة المحيطة بالجزء القمي من
جذر السن ، يصحبه تجمع قيحي ، وينتج
عن عدوى تتبع عدوى بلب السن عبر آفة
تسوسية أو آفة تتسبب في نخر اللب . يسمى
أيضاً : خراج سنخي ، خراج سني سنخي ،
خراج حول قمي .

apical abscess, acute خُراجٌ قمي حاد
خراج عند قمة جذر السن يتميز بالبدء السريع ،
وَألم حاد ، ومضض بلمس السن ، وتشكل
القيح ، وتورم الأنسجة في المرحلة الأخيرة .

apical abscess, chronic خُراجٌ قمي مزمن
خراج عند قمة جذر السن ، يتميز بنجيج
متقطع للقيح عبر سبيل جيبي ، مع بدء متدرج
وتورم خفيف أو عدم تورم للنسيج المصاب ،
مع انزعاج بسيط .

appendiceal abscess خُراجٌ زائديّ
(= appendicular abscess)
خراج ينتج عن انثقاب الزائدة ذات الالتهاب
الحاد .

arthriferous abscess خُراجٌ مُفصليّ الإمداد
خراج متنقل ، نقطة البدء فيه مفصل مصاب .

aspirational lung abscess خُراجٌ رئوي شَفْطِيّ
المنشأ

خراج بالرئة ارتشافي (ناجم عن ارتشاف أحد
مسببات خراج الرئة : كيميائي أو جرثومي)

axillary abscess خُراجٌ إبطيّ
خراج بمنطقة الإبط

bartholinian abscess خُراجٌ عُدَدُ بارثولين
[كاسبَر بارثولين ، 1738-1655 ؛ مشرح
دانمركي] .

خراج القناة الإفراغية لغدة بارثولين (= الغدة
الدلهيزية الكبيرة = الغدة الفرجية المهبلية) .

Bezold's abscess خُراجٌ بيزولد
[فريدريخ بيزولد ، 1908-1842 ؛ طيب أذن

ألماني].

خراج عميق في الرقبة يتلو التهاب الخشاء حيث تكون مسارات القيح متغلغلة في الجزء العلوي للعضلة القصية الترقوية الخشائية ، على امتداد البطن الخلفي للعضلة ذات البطنين .

bicameral abscess

خراجٌ حُرُجِيّ

(= shirt stud abscess) خراجٌ كُرَّزُ القَمِيصِ

خراج سطحي يتصل بخراج أعمق بواسطة ممر يشبه زر القميص الناتئ من عروته .

bile duct abscess

خراجٌ قَنَاة الصَّفْرَاءِ

(= cholangetic abscess)

التهاب صديدي يصاحبه خراج داخل الكبد ، التهاب جرثومي لقناة الصفراء ؛ يسمى أيضاً خراج القناة المرارية أو خراج قناة الصفراء .

bilharziasis abscess

خراجٌ نَاجِمٌ عَن

البُلَهَارَسِيَّاتِ

خراج ناجم عن العدوى بالبلهارسية وهي جنس من الديدان المثقوبات . تتظاهر هذه العدوى غالباً على شكل مرض مزمن ، وذلك حسب تفاعل الأنسجة للبيوض المودعة في الوريدات وباب الكبد ، وهذا يؤدي بدوره إلى فرط ضغط الدم البابي ودوالي المريء بالإضافة إلى أن أذية الكبد والتي تقود إلى التشمع .

biliary abscess

خراجٌ صَّفْرَاوِيّ

خراج المرارة أو بعض أجزاء السبيل الصفراوي .

blind abscess

خراجٌ مُقْفَلٌ

خراج ليس له مخارج تسمح بتسرب القيح

bone abscess

خراجٌ عَظْمِيّ

تقيح داخل جوف نقي العظم (التهاب العظم والنقي) ، أو في قشرة أو سمحاق العظم .

brain abscess

خراجٌ دِمَاغِيّ

(= cerebral abscess)

انظر تحت cerebral abscess .

breast abscess



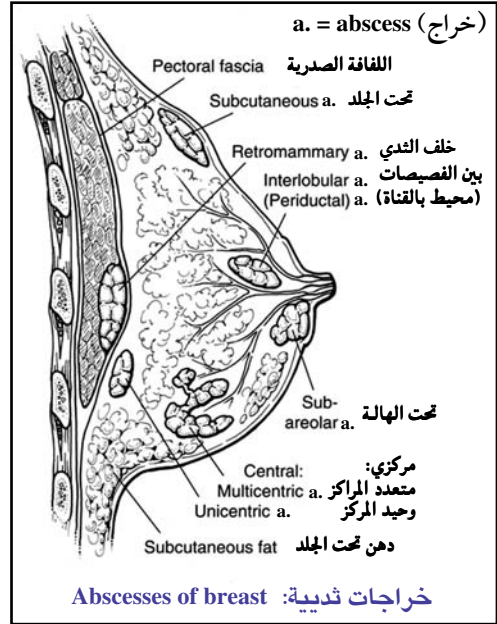
خراجٌ ثَدْيِيّ

خراج بأحد الثديين

broad ligament abscess

خراجٌ الرِّبَاطِ العَرِيضِ

خراج يتوضع في النسيج الضام للرباط



العريض للرحم ، ويدعى أيضاً الخراج المجاور للرحم .

Brodie's abscess

خراجٌ بَروديّ

[السير بنجامين برودي ، 1862-1783 ؛ جراح بريطاني] .

منطقة مكروية غير خشنة من التحزب العظمي مملوءة بالقيح أو النسيج الضام ، عادة توجد في منطقة الكردوس للعظام الطويلة تسببها الجراثيم العنقودية الذهبية أو العنقودية البيضاء .

buccinator space abscess

خراجٌ حَيِزُ المَبْوَقَةِ

خراج يتوضع في حيز العضلة المبوقة وهي العضلة الوجهية للخد .

bulbourethral gland abscess

خراجٌ العُدَّةِ

البَصْلِيَّةِ الإِحْلِيَّةِ أو (غدة كوبر) (غدة ميري)

[وليام كوبر ، 1709-1666 ؛ مشرِّح بريطاني] ،

و[جان ميري ، 1722-1645 ؛ مشرِّح فرنسي] .

bursal abscess

خراجٌ جُرَابِيّ

تقيح داخل الجراب المفصلي .

canalicular abscess

خراجٌ قُنْبُوِيّ

خراج ثديي متصل بقناة اللبن .

canine space abscess

خراجٌ الحَيِزِ النَّابِيّ

خراج تكون بالحيز الموجود حول الناب	خراج يحتوي على أوعية دموية كثيفة بها كمية كبيرة من الدم
carotid space abscess خُراج حَيِّز السَّبَاتِيّ	خُراج حَبِيئِيّ
خراج تكون بالحيز الموجود حول الغمد السباتي	وهي خراجات في خبايا لبيركون (الغدد المعوية) لمخاطية المعى الغليظ وهي الملمح المميز لالتهاب القولون التقرحي .
caseous abscess خُراج جَبْنِيّ (= cheesy abscess)	خُراج عَمِيق deep abscess
خراج يحتوي على مادة شبيهة بالجبن ، كما في السل الرئوي .	خراج يتوضع تحت السطح ، وليس سطحياً .
cerebellar abscess خُراج مَخِيخِيّ	خُراج دَلْبِيش Delpech's abscess
خراج بداخل أحد فصي المخيخ	خُراج سَنِّي dental abscess
cerebral abscess خُراج دِمَاعِيّ (= خراج مخي)	خراج في أو حول السن .
خراج يصيب الدماغ كنتيجة لانتشار العدوى من منطقة متجاورة (من الأذن الوسطى مثلاً) أو عبر عدوى منقولة بالدم .	خُراج مَتَشَر diffused abscess
خراج عنقي ، خراج رقبتي cervical abscess	خراج غير متحدد ، ينتشر فيه القيح إلى الأنسجة المحيطة .
التهاب عقد لمفية عند الخنزير ناجم عن العقديات ، وهو عدوى بالعقديات مع خراجات في العقد اللمفية ، عادة دوين إكلينيكية وتكتشف عند سلخ الحيوان .	خُراج رُنج دُوْجلاس Douglas abscess
خراج مُزْمَن chronic abscess	[جيمس دوجلاس ، 1742-1675 ؛ مشرّح اسكتلندي] .
تجمع طویل الأمد للقيح محاط بنسيج ليفي .	خراج في الجيب المستقيمي الرحيمي .
خراج دَوَاعِم chronic apical periodontal abscess السنّ القميّ المَزْمَن	خُراج جافّ dry abscess
خراج سنخي مزمن يتوضع حول قمة جذر السن .	بقايا الخراج بعد أن يتم امتصاص القيح .
خُراج مُتَحَدّد circumscribed abscess (=walled abscess)	خُراج دُوْبوا Dubois abscess (= thymic abscess) (= Dubois disease)
خراج ذو جدار متحدد لا يسمح بامتداد القيح	[بول دوبوا ، 1871-1795 ، طبيب توليد فرنسي] .
خُراج حَوْل اللُّوزَة circumtonsillar abscess (= peritonsillar abscess)	خراج التوتة في الزهري الخلفي ، وهي كيسات صغيرة في التوتة تحوي كريات بيضاء مفصصة النوى ولكنها مبطنة بظهارة حرشفية ، ذكرت في الزهري الخلفي ولكنها توجد أيضاً في غياب الزهري .
خراج محيط باللوزة ، وهو خراج في النسيج المحيط باللوزة يمتد إلى محفظة اللوزة وناجم عن تقيح اللوزة .	خُراج صَمِي المنشأ embolic abscess
خُراج بارِد cold abscess	خراج ينشأ في الجهة القاصية لنقطة توقف صمة إنتانية .
خراج بدون حرارة أو العلامات الاعتيادية الأخرى للالتهاب .	خُراج نفاخيّ emphysematous abscess
خُراج احتقانيّ congestive abscess	خراج تكون داخل منطقة منتفخة بالهواء (غالباً بالرئة)
	خُراج مَحْفَظ encapsulated abscess

خراج مشمول بمحفظة أو غمد .
encysted abscess خُراجٌ مُتَكَيِّسٌ
 خراج مشمول ضمن كيسة .
endamebic abscess خُراجٌ أَمِيبِي
 (=amebic abscess)
 خراج تكون بالكبد أو بالرئة ناجم عن الإصابة
 بالأميبيا
entamebic abscess خُراجٌ أَمِيبِي
 (=amebic abscess)
 خراج تكون بالكبد أو بالرئة ناجم عن الإصابة
 بالأميبيا
epidural abscess خُراجٌ فُوقَ الجافية
 (= extradural abscess)
 خراج الدماغ المتوضع بين الجافية والعظم
 القحفى .
epiploic abscess خُراجٌ تُرْبِي
 خراج في الشرب (والشرب طية صفاقية تعبر من
 المعدة إلى عضو بطني آخر ، ويوجد الشرب
 الكبير والشرب الصغير) .
fecal abscess خُراجٌ غَائِطِي (برازي)
 خراج محيط بالقولون أو محيط بالمستقيم ينتج
 عن انثقاب المعى السفلية يحوي قيحاً ومواداً
 برازية ، الامتداد إلى الجلد أو المخاطية يسبب
 ناسوراً برازياً .
filarial abscess خُراجٌ نَاجِمٌ عَنِ الفيلاريات
 الفيلاريّة :رتبة من الديدان المدورة
 (المسودات) ، تعيش في الدم وسوائل الجسم ،
 الأنسجة أو أجواف الجسم للكثير من
 الفقاريات .
fixation abscess خُراجٌ التَّثَبِيت
 خراج ناجم عن التثبيت
Fochier's abscess خُراجٌ فُوشِيِيه
 (=fixation abscess)
follicular abscess خُراجٌ جُرْبِيِي
 خراج في الجرب الشعري أو الجربيات اللوزية
 أو أي جرب آخر .

frontal abscess خُراجٌ جَبْهِي
 خراج في الفص الجبهي للمخ .
fungal abscess خُراجٌ نَاجِمٌ عَنِ الفُطْرِيَّات
 خراج ناجم عن الإصابة بالفطريات
gangrenous abscess خُراجٌ عَنُغْرِيِنِي
 خراج تكون في منطقه مصابة بالغرغرينا
gas abscess خُراجٌ عَازِي
 (= خراج ويلش) (= Welch's abscess)
 تجمع موضعي لمادة مصلية قيحية تحتوي على
 غاز ، تسببه الجراثيم المنتجة للغاز مثل المطثيات
 الحاطمة ، يسمى أيضاً الخراج المتطبل
 (Thmpanitic abscess) وخراج ويلش (Welch's
 abscess) .
 [وليام ويلش ، 1850-1934 ؛ اختصاصي
 باثولوجيا أمريكي] .
 (عصيات ويلش = المطثيات الحاطمة) .
gastric abscess خُراجٌ مَعْدِي
 خراج تكون باحد أجزاء المعدة
gingival abscess خُراجٌ لثَوِي
 آفة التهابية لثوية مؤلمة وموضعة ، محددة غالباً
 باللثة الهامشية أو الحليمية بين الأسنان .
glandular abscess خُراجٌ عُدِّي
 خراج تكون في أي نسيج غدي
gravitation abscess خُراجٌ مُتَابِعٌ لِلجاذبيّة
 (=hypostatic abscess) (= خُراج رُكُودِي)
 (=wandering abscess) (= خُراج مُتَحوِّل)
 1 - خراج يحطم الحواجز النسيجية ليدخل إلى
 مناطق مجاورة .
 2 - خراج يهاجر فيه القيح أو ينجذب إلى جزء
 أعمق أو أسفل من الجسم .
gummatous abscess خُراجٌ تَصْمُغِي
 خراج ناجم عن انحلال وتلين الصمغة (في
 الزهري) ، وخاصة في العظم .
heel abscess خُراجُ العقب
 خراج العقب عند الأغنام مع عرج وتقيح عند
 الموصل القرني الجلدي ، عادة نتيجة انتشار
 العدوى من التههاب الجلد الفوقي (بين

الإصبعين) .
helminthic abscess خُراجٌ نَاجِمٌ عَنِ الدِّيْدَانِ خراجٌ تَسببُهُ دودة ، مثل الفيلارية .
hematogenous abscess خُراجٌ دَمَوِيٌّ المُشْتَأُ خراجٌ سببُهُ الكائنات الحية المنقولة بالدم .
hemorrhagic abscess خُراجٌ نَزْفِيٌّ خراجٌ يَسببُ نَزيفَ دَمَوِيٍّ
hepatic abscess خُراجٌ كَبِدِيٌّ خراجٌ دَاخِلٌ أَحَدِ فِصُوصِ الكَبِدِ
hot abscess خُراجٌ حَارٌّ انظر تحت acute abscess .
idiopathic abscess خُراجٌ مَجْهُولُ السَّبَبِ خراجٌ تَلقائِيٌّ (يتكون دون أى مسببات واضحة)
iliac abscess خُراجٌ حَرْقَفِيٌّ خراجٌ بِالْحَفْرَةِ الحَرْقَفِيَّةِ
interlobular abscess خراجٌ بَيْنَ الفِصِصَاتِ خراجٌ ذُو مَسَاكِنٍ يَحْدُثُ دَاخِلَ سَدَى الثَدِيِّ بَيْنَ الفِصِصَاتِ .
intersphincteric abscess الخُراجُ بَيْنَ المَصْرَآتِ خراجٌ شَرَجِيٌّ مُسْتَقِيمِيٌّ يَتَوَضَعُ بِالْعَمقِ بِالنِسْبَةِ لِلْمَصْرَةِ الشَّرَجِيَّةِ البَاطِنَةِ .
intracerebral abscess خُراجٌ دَاخِلُ المُنْحِ انظر تحت cerebral abscess .
intracranial abscess خُراجٌ دَاخِلُ القَحْفِ خراجٌ دَاخِلُ الجَمِجِمَةِ .
intradural abscess خُراجٌ دَاخِلُ الجَافِيَّةِ خراجٌ دَاخِلُ طَبَقَاتِ الأَمِّ الجَافِيَّةِ .
intramammary abscess الخُراجُ دَاخِلُ الثَدِيِّ خراجٌ دَاخِلُ الثَدِيِّ
intramastoid abscess خُراجٌ دَاخِلُ الخُشَاءِ (=mastoid abscess) خراجٌ دَاخِلُ النَاتِيءِ الخُشَائِيِّ والخَلَايَا الهَوَائِيَّةِ ، وَيَحْدُثُ كَمَضَاعِفَةٍ لالْتِهَابِ الخُشَاءِ .
intramedullary abscess خُراجٌ دَاخِلُ النُخَاعِ 1- خراجٌ دَاخِلُ نَقِي العَظْمِ .
2- خراجٌ دَاخِلُ الحَبْلِ النُخَاعِيِّ (النُخَاعِ) .

3- خراجٌ دَاخِلُ البِصْلَةِ (النُخَاعِ المُسْتَطِيلِ) .
intraspinal abscess خُراجٌ دَاخِلُ القَنَاةِ الفَقْرِيَّةِ 1- خُراجٌ دَاخِلُ السِّيَسَاءِ .
2- دَاخِلُ القَنَاةِ الفَقْرِيَّةِ .
3- دَاخِلُ النُخَاعِ .
intratonsillar abscess خُراجٌ دَاخِلُ اللُّوزَةِ خراجٌ دَاخِلُ مَادَةِ اللُّوزَةِ .
ischioirectal abscess خُراجٌ إِسْكَيٌّ مُسْتَقِيمِيٌّ خراجٌ شَرَجِيٌّ مُسْتَقِيمِيٌّ يَوْجَدُ فِي الحَفْرَةِ الإِسْكَيَّةِ المُسْتَقِيمِيَّةِ .
kidney abscess خُراجٌ كَلَوِيٌّ (=renal abscess) تَقِيحٌ مُتَوَضِعٌ فِي المَتَنِ الكَلَوِيِّ نَاثِجٌ عَنِ عَدَوِيٍّ جَرْتَوِيَّةِ .
lacrimal abscess خُراجٌ دَمْعِيٌّ خراجٌ فِي أو حَوْلِ الكَيْسِ الدَمْعِيِّ .
lacunar abscess خُراجٌ جَوْبِيٌّ خراجٌ فِي الجَوَابَاتِ الإِحْلِيلِيَّةِ .
lateral abscess خُراجٌ جَانِبِيٌّ (= periodontal abscess) (= خُراجٌ دَوَاعِمِ السِّنِّ)
(= lateral alveolar abscess) (= خُراجٌ سِنِّيٌّ جَانِبِيٌّ) انظر تحت periodontal abscess .
liver abscess خُراجٌ كَبِدِيٌّ خراجٌ بِأَحَدِ فِصُوصِ الكَبِدِ
lumbar abscess خُراجٌ قُطْنِيٌّ خراجٌ بِالمَنْطِقَةِ القُطْنِيَّةِ (الفَقْرَاتِ القُطْنِيَّةِ أو الأَسْجَةِ المَرْنَةِ المَحيطَةِ بِهَا)
lung abscess خُراجٌ رَئَوِيٌّ خراجٌ بِأَحَدِ فِصُوصِ الرَئَتَيْنِ
lymphatic abscess خُراجٌ لَمْفِيٌّ خراجٌ دَاخِلُ أَحَدِ العَقَدِ اللَمْفَاوِيَّةِ
mammary abscess خُراجٌ ثَدْيِيٌّ خراجٌ دَاخِلُ الثَدِيِّ ، غَالِباً بِسَبَبِ العِنقُودِيَّاتِ الذَهَبِيَّةِ أو العَقْدِيَّاتِ وَيَصِيبُ عَادَةً النِسَاءَ المَرَضَعَاتِ . قَدِ يَكُونُ تَحْتَ الجِلْدِ أو تَحْتَ الهَالَةِ

أو بين الفصيصات أو مركزياً (ووحيد المركز أو متعدد المراكز) أو خلف الثدي .	migrating abscess (= wandering abscess) (= خُراجٌ مُتَنَقِّلٌ (= خُراجٌ مُتَجَوِّلٌ)) انظر تحت gravitation abscess .
mammary abscess, central خُراجٌ ثديي مركزي خراج يوجد داخل المتن العميق للثدي ؛ قد يكون وحيد المركز أو عديد المراكز .	miliary abscess خراج دَخَنِي واحد من مجموعة من التجمعات الدقيقة للقيح ، منتشرة بشكل واسع في منطقة معينة أو على كامل الجسم .
mammary abscess, interlobular خراج ثديي بين الفصيصات (= periductal abscess) خراج يوجد ضمن القنوات الناقلة للبن في الثدي .	milk abscess خُراجٌ إِرْضاعي خراج تكوّن أثناء الارضاع ناجم عن تكدس اللبن بالثدي
mammary abscess, periductal خراج ثديي محيط بالقناة (= interlobular mammary abscess) خراج ثديي ما بين الفصيصات .	mother abscess الخُراجُ الأم الخراج الرئيسي الذي يمتد منه خرايرج متعددة
marginal abscess خُراجٌ هامشي خراج بالمنطقة الهامشية لأحد الأعضاء أو الأماكن	multiple abscess خُراجٌ متعدّد خراج له امتدادات متعددة
mastoid abscess خُراجٌ حُشائي خراج داخل الشاخصة الحشائية والخلايا الهوائية ، كمضاعفات لالتهاب الحشاء . يسمى أيضاً خراج داخل الحشاء .	Munro's abscesses خُراجاتٌ مُونرو (في الصَدْفِيَّة) [وليام مُونرو ، 1908-1863 ؛ طبيب جلدية أسترالي] . تجمع مجهري من كريات بيضاء متعددة النوى ، يوجد في الطبقة القرنية في الصدفية .
mediastinal abscess خُراجٌ مُنْصَفي خراج بالمنطقة المنصفة الموجودة بين الرئتين	mural abscess خُراجٌ جداري خراج يتكوّن داخل جدار
metastatic abscess خُراجٌ نَقْيلي خراج ثانوي من منشأ صممي عادة ، يتم فيه نقل الكائنات الحية بواسطة الدورة الدموية إلى نقطة أبعد من الآفة الأولية .	nasal abscess خُراجٌ أنفي خراج يتكوّن بالأنف
metastatic tuberculous abscess خراج درني متنقل (= tuberculous gumma) (= الصمغة السلّية) عقيدات تحت الجلد تصبح متموجة ونازحة ، مع تقرح وتشكل جيب ، تحدث بسبب الانتشار الدموي لعصيات السل من البؤرة الأولية للعدوى خلال فترة من انخفاض المقاومة أو العوز المناعي وخاصة في الأطفال . تسمى أيضاً (Tuberculosis colliquativa) ، و (Tuberculosis colliquativa cutis) .	nocardial abscess خُراجٌ نوْكاردي خراج ناتج عن الإصابة بالتوكارديّة (جنس جراثيم من فصيلة النوكارديّات) .
	orbital abscess خُراجٌ حَباجي تجمع القيح بين سمحاق الحجاج والصفيحة الحجاجية للعظم الغربالي (الصفيحة القرطاسية) ، وهو غالباً امتداد للعدوى القيحية من الجيوب المجاورة للأنف وعادة الجيوب الغربالية .
	ossifluent abscess خُراجٌ عَظْمي الإمداد خراج يمتد خلال العظم
	otic abscess خُراجٌ أُذني (= otic cerebral) (= خُراجٌ دَمَاعي)

abscess)	أذني المنشأ)	الكلووية .
	خراج دماغى ناتج عن تقيح الأذن الوسطى	الخُرْجاءُ المُجَاوِرُ
otic cerebral abscess	خُرْجاءُ دماغى أذني المنشأ	للبنكرياس
	خراج دماغى ناتج عن تقيح الأذن الوسطى	خراج بالأنسجة المجاورة للبنكرياس
otogenic abscess	خُرْجاءُ أذني المنشأ	الخُرْجاءُ المُجَاوِرُ
(=otic cerebral abscess)	(=خُرْجاءُ دماغى	للبلعوم
abscess)	أذني المنشأ)	خراج يتوضع بجانب البلعوم .
	خراج ينشأ فى الأذن ويمتد الى الدماغ	الخُرْجاءُ المُجَاوِرُ للفقار
Paget's abscess	خُرْجاءُ باجيت	خراج يتوضع جانب الفقرة أو العمود الفقري .
(= residual abscess)	(= خُرْجاءُ مُتَبَقِي)	خُرْجاءُ جداري
	[السير جيمس باجيت ، 1899-1814 ، جراح	(=periodontal abscess)
	بريطاني] .	(= خُرْجاءُ دَوَاعِمِ
	خراج ناكس في موضع خراج سابق ناتج عن	السِّن)
	استمرار المكروبات والقيح .	انظر تحت periodontal abscess .
palatal abscess	خُرْجاءُ حنكي	parotid abscess
	خراج ذروي أو خراج قمي لسن علوية حيث	خُرْجاءُ نكفي
	ينفجر أو يمتد باتجاه الحنك .	تقيح في الغدة النكفية ، يكون غالباً مضاعفة
palmar abscess	خُرْجاءُ راحي	سريرة التطور لالتهاب النكفية .
	خراج يتكون براحة اليد	خُرْجاءُ جزئي
pancreatic abscess	خُرْجاءُ البنكرياس	خراج يكون جزء من مجموعة خرايج
	خراج في المنطقة البنكرياسية أو المحيطة	خراج بوترييه
	بالبنكرياس ، يكون مرتبطاً عادة بالتهاب	Pautrier's abscess
	البنكرياس .	(=Pautrier's
panfacial abscess	خُرْجاءُ وِجْهيٍّ شامِل	microabscess)
	خراج يمتد ليشمل معظم أجزاء الوجه	بوترييه)
parafrenal abscess	الخُرْجاءُ المُجَاوِرُ لِلْجَيْمِ	[لوسيان بوترييه ، 1959-1876 ؛ طبيب جلدية
	خراج عُدَدُ الْفُلْفَلَةِ .	فرنسي] .
parameatal abscess	الخُرْجاءُ المُجَاوِرُ	آفة مجهرية في البشرة ، تشاهد في الفطار
	للصماخ البولي	الفطري ، تتألف من نفس نموذج الخلايا وحيدة
	خراج بالأنسجة المحيطة للصماخ البولي	النواة اللاعظمية مثل تلك التي تشكل الرشحة
parametrial abscess	الخُرْجاءُ المُجَاوِرُ لِلرَّحْمِ	في الأدمة .
(=parametric abscess)	(= خُرْجاءُ الرِّبَاطِ	خُرْجاءُ حَوْضِيٍّ
(= broad ligament abscess)	العريض)	خراج الصَّفَاقِ الحَوْضِيِّ ، عادة في الجيبة
	انظر تحت broad ligament abscess .	المستقيمة الرحمية .
paraneprhic abscess	الخُرْجاءُ المُجَاوِرُ لِلْكَلْبِيَّةِ	خُرْجاءُ حَوْضِيٍّ مُسْتَقِيمِيٍّ
	خراج يتوضع قرب الكلية ، خارج اللفافة	خراج يتوضع فوق العضلة الرافعة للشرح
		مباشرة ، وعلي علاقة وثيقة مع جدار المستقيم .
		خُرْجاءُ حَوْلِ الشَّرْحِ
		خراج شرجي مستقيمي سطحي يوجد في
		الجلد المحيط بالشرح .
		الخُرْجاءُ حَوْلِ الْقِمَّةِ
		انظر تحت apical abscess .

periappendiceal abscess خُراجٌ حَوْلَ الزَّائِدَةِ .
خراجٌ داخل الصفاق في الحفرة الحرقفية اليمينية عادة ، ينتج عن انتشار العدوى في التهاب الزائدة الحاد وخاصة مع انثقاب الزائدة (خراج زائدي) .

periarticular abscess خُراجٌ حَوْلَ المَفْصَلِ
خراجٌ يحيط بالمفصل ، ولكن لا يشمل بالضرورة .

peribronchitic abscess خُراجٌ حَوْلَ القَصَبَةِ (= خُراجٌ حَوْلَ الشَّعْبَةِ)
خراجٌ يتوضع في النسيج المحيط بالقصبات .

pericecal abscess خُراجٌ حَوْلَ الأَعْوَرِ
خراجٌ داخل الصفاق يحيط بالأعور .

pericemental abscess خُراجٌ حَوْلَ المِلاطِ (= خُراجٌ دَواعِمِ السِّنِّ) (=periodontal a.) (= lateral abscess) (= خُراجٌ جانبي) (= lateral alveolar abscess) (= خُراجٌ سنخي جانبي)
تجمع موضع مواد قيسحية في نسيج دواعم السن ، قد يشمل نسيج دواعم السن الداعم أو نسيج جدار جيبية دواعم السن .

pericoronar abscess خُراجٌ حَوْلَ التَّاجِ (= peridental abscess)
خراجٌ حول تاج سن بازغ جزئياً .

periductal abscess خُراجٌ حَوْلَ القَنَاةِ (= interlobular abscess)
خراجٌ ذو مساكين يحدث ضمن سدى الثدي بين الفصيصات .

periesophageal abscess خُراجٌ حَوْلَ المَرِيءِ
خراجٌ في الأنسجة المحيطة بالمريء .

perinephric abscess خُراجٌ حَوْلَ الكَلْبِيَّةِ
خراجٌ في الأنسجة الموجودة حول الكلية مباشرة .

periodontal abscess خُراجٌ دَواعِمِ السِّنِّ
تجمع موضعي قيحي نتيجة لالتهاب قيحي في الأنسجة الداعمة حول السن ؛ قد يشمل الأنسجة الداعمة للسن أو جدر الأنسجة الرخوة

للجيب حول السني .

peripleuritic abscess خُراجٌ حَوْلَ الجَنْبَةِ
خراجٌ في الأنسجة بين الجنبَة وجدار الصدر .

periproctic abscess خُراجٌ حَوْلَ المُسْتَقِيمِ (= perirectal abscess)
خراجٌ في النسيج الهللي حول المستقيم والشرج .

perisinuous abscess خُراجٌ حَوْلَ الجَيْبِ (= perisinus abscess)
خراجٌ في الأنسجة حول الجيب وخاصة جيب الأم الخافية .

peritoneal abscess خُراجٌ صَفَاقِي
تجمع محدد من نضحة التهابية في التهاب الصفاق ؛ يسمى أيضاً بالتهاب الصفاقي المتكيس .

peritonsillar abscess خُراجٌ حَوْلَ اللُّوزَةِ
انتشار العدوى من اللوزة إلى ما وراء محفظة اللوزة مع تشكل خراج بين المحفظة وبين المجموع الفصلي للحفرة اللوزية .

periureteral abscess خُراجٌ حَوْلَ الحَالِبِ
خراجٌ يحيط بالحالب .

periurethral abscess خُراجٌ حَوْلَ الإِحْلِيلِ
خراجٌ يكتنف الأنسجة حول الإحليل ويشكل خاص الجسم الإسفنجي .

perivesical abscess خُراجٌ حَوْلَ المِثَانَةِ
خراجٌ في الأنسجة المحيطة بالمثانة .

phlegmonous abscess خُراجٌ فُلْجَمُونِي
خراجٌ مترافق بالتهاب حاد للأنسجة الضامة تحت الجلد ؛ وهو تقيح متحدد يتميز بتفاعل التهابي محيط شديد بسبب جساوة وتَسْمُكٌ في المنطقة المصابة .

phoenix abscess خُراجُ العنقاء
خراجٌ ذو أعراض مماثلة تماماً للخراج القمي الحاد ، ينشأ من ورم حبيبي قمي مزمن وفجأة يصبح عرضياً .

pilonidal abscess خُراجٌ الجُرْبِ الشَّعْرِي
خراجٌ بالجريبة الموجود بها الشعرة .

postanal abscess	الخُرْجُ حُلْفَ الشَّرْحِ خراج بالأنسجة الموجودة خلف الشرح	رُجْجُ الجَذْر (أسنان) (= root abscess) (= خراج حول جذر السن)
postcecal abscess	خُرْجُ حُلْفَ الأَعْوَرِ خراج يوجد في الجلد، والأنسجة تحت الجلدية للثدي .	(= alveolar abscess) (= خراج سنخي) انظر تحت root abscess .
Pott's abscess	خُرْجُ بَوْتِ [سيربيرسيشال بوت ، 1714-1788 ؛ جراح بريطاني] . خراج سُلي للعمود الفقري .	renal abscess (= kidney abscess) خراج قِحي نَشيمي موضعي كلوي ناتج عن عدوى جرثومية .
premammary abscess	خُرْجُ أَمَامِ الثَدِيِّ خراج يوجد في الجلد، والأنسجة تحت الجلدية للثدي .	residual abscess انظر تحت Paget's abscess .
preperitoneal abscess	خُرْجُ أَمَامِ الصَّفَاقِ خراج يتوضع في الطبقة الدهنية بين الصفاق واللفافة المستعرضة في الجزء السفلي من جدار البطن الأمامي .	retrocecal abscess خراج خلف الأعور ، ينشأ عادة من انثقاب الزائدة المتوضعة خلف الأعور .
primary abscess	خُرْجُ أَوَّلِي خراج يتكون بمنطقة العدوى	retromammary abscess خراج خلف الثدي خراج يوجد في النسيج الرخو خلف متن الثدي .
protozoan abscess	خُرْجُ نَاجِمٍ عَنِ الأَوَالِي خراج ناجم عن الإصابة بالأوالي	retroperitoneal abscess (= subperitoneal abscess) خراج يتوضع بين الصفاق الجداري وجدار البطن .
psoas abscess	خُرْجُ العَضَلَةِ القَطْنِيَّةِ خراج ينشأ من مرض بالفقرات القطنية أو الظهرية السفلية ، ينزل القيح في غمد العضلة القطنية .	retropharyngeal abscess خراج خلف البلعوم التهاب قِحي للعقد اللمفية بالجدار الخلفية والجانبية للبلعوم .
pulmonary abscess	خُرْجُ رَئَوِي خراج بأحد فصوص الرئتين	retrotonsillar abscess خراج خلف اللوزة خراج خلف اللوزة ، سببه أي من الجراثيم المقيحة الشائعة يحدث عادة مع أو عقب التهاب اللوزة الحاد أو التهاب البلعوم الحاد .
pulp abscess	خُرْجُ لَبِي 1- التهاب اللب السني المترافق بتجمع متحدد من النسيج النخري والقيح الناجم عن انحلال الكريات البيضاء والجراثيم ، يغلفه أحياناً نسيج ضام . 2- خراج في نسيج لب الإصبع ، يسمى أيضاً داحس (Felon) .	ring abscess خراج حَلْقِي ارتشاح قِحي بشكل الحلقة في محيط القرنية (في العين) .
pyemic abscess	خُرْجُ تَالِ لَتَقْبِيحِ الدَّمِ (= septicemic abscess) هو خراج ناجم عن تقيح الدم أو تجرثم الدم أو إبتان دموي .	sacrococcygeal abscess خراج عَجْزِي عَصْصِي خراج بالعظم العجزي والعصعصي أو بالأنسجة المحيطة بهما .
pylephlebitic abscess	خُرْجُ وَرِيدِ البَابِ خراج بالأنسجة المحيطة بالوريد الباطني	satellite abscess (الساتل = التابع) خراج ثانوي ينشأ ويوجد قريب من خراج

أولي .
scrofulous abscess خُراج خَنَازيري
 (= tuberculous abscess) (= خُراج سَلي)
 خراج ناتج عن العدوى بالعصييات السلية
 (المتفطرة السلية) يسمى أيضاً خراج بارد
 (Cold a.) ، وخراج تدرني (Strumous a.) .
secondary abscess خُراج ثانوي
 خراج يتكون بعيداً عن منطقة العدوى
septal abscess خُراج حاجزي
 خراج بالنسيج الضام المكوم للحواجز الليفية
septicemic abscess خُراج تال لإنتان الدم
 انظر تحت pyemic abscess .
serous abscess خُراج مَصلي
 شكل يترافق بنضح سائل ألبوميني رائق في
 جوف مسطح تحت السمحاق . يُسمى أيضاً
 التهاب السمحاق الألبوميني (Periostitis
 albuminosa ، الغنغرية السمحاقية
 (Periosteal gangrene) .
spermatic abscess خُراج منوي
 خراج يحدث في النبيتات الناقلة للمني .
spinal abscess خُراج سيسيائي
 (في النخاع أو القناة الشوكية)
 خراج داخل القناة الشوكية (بالنخاع الشوكي)
spinal extradural abscess الخُراج السيسائي
 خارج الجافية
 خراج بالحيز الموجود بين القناة الشوكية وطبقة
 الجافية المبطن لها
spinal subdural abscess الخُراج السيسائي
 تحت الجافية
 خراج بالحيز تحت الجافية الموجود بالقناة
 الشوكية
spirillar abscess خُراج ناجم عن الحليزونات
 خراج ناجم عن الاصابة بالجراثيم الحلزونية
stercoraceous abscess خُراج برازي
 (= fecal abscess) (= خراج غائطي)
 (= stercoral abscess)
 تجمع من القيح والبراز .

sterile abscess خُراج عقيم
 خراج لا يمكن عزل الكائنات الحية الدقيقة منه .
stitch abscess خُراج الغُرزة
 خراج يحدث بجانب الخياطة أو الغرزة
 الجراحية .
streptococcal abscess خُراج ناجم عن العقديات
 خراج ناجم عن الاصابة بالجراثيم العقدية
strumous abscess خُراج تدرني
 (= tuberculous abscess) (= خُراج سَلي)
 إنتان نوعي قد يظهر بشكل انصباب جنبي
 قيحي بسيط المنشأ (درني فقط) وقد يكون هذا
 الإنتان النوعي مختلطاً بإنتانات أخرى ، أو
 بناسور قسبي - جنبي ، وهناك عدد كبير من
 تقيحات الجنب الدرنية تتكون نتيجة لبعض
 التدخلات الجراحية المطبقة في حالة تدرن
 الجنب . وقد قلت حوادث تقيح الجنب الدرنية
 المنشأ في السنوات الأخيرة نظراً لعدم استعمال
 الطرق العلاجية القديمة كالريح الصدرية
 المصطنعة ، خاصة بعد تكامل المعالجة الدوائية .
 أما أسس معالجة خراجات الجنب الدرنية فهي
 نفس الأسس التي تعتمد عليها معالجة
 خراجات أو تقيحات الجنب الأخرى ، وبمعنى
 أكثر تحديداً : إن الغاية من المعالجة تعتمد على
 دعامين أساسيتين هما : التغلب على الإنتان
 والتخلص من الفراغ القيحي الذي تكوّن في
 جوف الجنب . ويمكن التغلب على الإنتان
 بواسطة البزل المتكرر والحرص على متابعة
 المعالجة الثلاثية التقليدية تجاه التدرن
 وهي (الاستربتوميسين ، حَمَضُ
 البارأمينوساليسيليك ، هيدرازيد حمض
 الأيزونيازيد) أما طرق التخلص من الفراغ الذي
 يحدث في جوف الجنب فهي تتبدل من حالة
 إلى أخرى . وإذا أمكن التغلب على الآفة الرئوية
 الموجودة وتحويلها من الشكل الفاعل إلى غير
 الفاعل ، فإن ذلك معناه أن السيطرة على الإنتان
 ستكون ممكنة ، وبالتالي يمكن التغلب على
 التقيح الجنبى أيضاً بالاستمرار في المعالجة الطبية

والمثابرة على البزل المتكرر ، أو إذا استدعى الأمر فإنه يمكن التخلص من الفراغ الموجود في جوف الجنب ؛ أما إذا كانت الآفة الدرنية فاعلة رغم المعالجة الطبية فإن التخلص من الفراغ القيحي الموجود في جوف الجنب يتم بإحدى وسيلتين جراحيتين :

- 1- بعملية تصنيع للصدر تعتمد على استئصال عدد معين من الأضلاع المقابلة لناحية الخراج أو القسيح ، والغاية من ذلك خمص جدار الصدر على الفراغ القيحي الجنب ، وتأمين التصاق وريقتي الفراغ على بعضهما .
- 2- باستئصال جذري للرتة والجنب معاً ، حيث يمكن التخلص بذلك من الآفة الدرنية الأساسية الفاعلة في الرتة وما خلفته من عقابيل في جوف الجنب ، وفي حال نجاحها تكون قد أمنت للمريض شفاءً تاماً ، خاصة إذا كانت الرتة المقابلة سليمة تماماً .

subacute abscess خُراجٌ تُحْتُ الحادّ
خراج يستمر لبضعة أسابيع

subaponeurotic abscess خُراجٌ تُحْتُ السَّفَاق
(= subfascial abscess) الخُراجُ تُحْتُ اللَّفَافَةَ

subarachnoid abscess خُراجٌ تُحْتُ العَنكبُوتِيَّة
خراج يتوضع بين العنكبوتية والأم الحنون .

subareolar abscess الخُراجُ تُحْتُ الهالَةَ
خراج تحت الجلد في نسيج الثدي تحت هالة حلمة الثدي .

subcutaneous abscess خُراجٌ تُحْتُ الجلد
خراج يوجد تحت الجلد .

subdiaphragmatic abscess خُراجٌ تُحْتُ الحجاب
(= subphrenic abscess)
خراج يقع تحت الحجاب الحاجز .

subdural abscess خُراجٌ تُحْتُ الجافية
خراج دماغي يتوضع تحت الأم الجافية مباشرة .

subepidermal abscess خُراجٌ تُحْتُ البَشْرَةَ
خراج مجهري يتوضع في الأدمة تحت البشرة .

subfascial abscess الخُراجُ تُحْتُ اللَّفَافَةَ

خراج يتكون تحت اللفافة .

subgaleal abscess خُراجٌ تُحْتُ الخُوذَةَ
خراج يتوضع تحت الخوذة السّفَاقِيَّة (في القحف) .

subhepatic abscess خُراجٌ تُحْتُ الكَبِدَ
خراج يتوضع مباشرة تحت الكبد .

submammary abscess خُراجٌ تُحْتُ الثُدَيَّ
خراج يتوضع تحت غدة الثدي .

subpectoral abscess خُراجٌ تُحْتُ الصُّدْرَةَ
خراج تحت العضلات الصدرية .

subperiosteal abscess خُراجٌ تُحْتُ السَّمْحاقَ
خراج عظمي يتوضع مباشرة تحت السمحاق .

subperitoneal abscess خُراجٌ تُحْتُ الصَّفَاقَ
خراج بين الصفاق الجداري وجدار البطن .

subscapular abscess خُراجٌ تُحْتُ الكَتِفَ
خراج بين العَصَلَةَ المنشارية الأمامية وجدار الصدر الخلفي .

subungual abscess خُراجٌ تُحْتُ الظُّفْرَ
تقيح يمتد تحت ظفر الإصبع أو ظفر إصبع القدم ، عادةً ما يكون داخس .

sudoriparous abscess خُراجٌ الغُدَّةِ العَرَقِيَّةِ
خراج ينشأ في الغدة العرقية .

superficial abscess خُراجٌ سَطْحِيّ
خراج يحدث قرب السطح .

suprahepatic abscess خُراجٌ فُوقَ الكَبِدَ
خراج يوجد في الرباط المعلق بين الكبد والحجاب .

supralevator abscess خُراجٌ فُوقَ الرَّافِعَةَ الشَّرْجِيَّةِ
خراج شرجي مستقيمي يوجد فوق العضلة الرافعة للشرج وتحت الصفاق الحوضي .

sympathetic abscess خُراجٌ تُعاطُفِيّ
خراج ينشأ على مسافة قصيرة من بؤرة العدوى .

Syphilitic abscess خُراجٌ زُهْرِيّ
خراج يوجد في العظام أثناء الزهري الثالثي .

temporal lobe abscess خُراجٌ الفُصِّ الصِّدْغِيّ

خراج بالفص الصدغي للمخ .
thecal abscess خُراجٌ قُرَابِيٌّ
خراجٌ يَنشأُ في الغمد المغلّف ، مثل الغمد
الوتري .
Thornwaldt abscess خُراجٌ تُورنِفالت
(= Thornwaldt's abscess) (خُراجٌ في
الغُدانيات)
خراج الغُدانيات ، ويترافق عادة بالحالة
الغُدانية .
thymic abscess خُراجٌ التُوثة
خراج دويوا . انظر تحت Dubois abscess .
toe abscess خراج إصبع القدم
خراج إصبع القدم عند الخروف مع عَرَجٍ وتقيح
في الأظرة ، يصيب عادة إصبعاً واحداً من القدم
الأمامية (الأظرة) : نسيج وعائي على الحافة
العليا لجدار الحافر) .
tonsillar abscess خُراجٌ لُوزِيٌّ
خراج بأحدى اللوزتين .
tooth abscess خُراجٌ سِنِّيٌّ
خراج يتكوّن بالأُسجة السنية .
traumatic abscess خُراجٌ رَضْحِيٌّ
خراج ناجمٌ عن تقيح الرضوح .
tropical abscess خُراجٌ المَناطقِ المِدارِيَّةِ
خراج يتكوّن عند التواجد بالمناطق المدارية .
tuberculous abscess خُراجٌ سَلِّيٌّ
خراج ناجمٌ عن العدوى بالعصيات السلية
(المتفطرة السلية) يسمى أيضاً خراج بارد
(Cold a.) وخراج تدرني (Strumous a.) .
tubo- ovarian abscess خُراجٌ بُوقيٌّ مِبيضيٌّ
خراج في البوق والمبيض .
tympanitic abscess خُراجٌ متطبل
(= gas abscess) (= خُراجٌ غازيٌّ)
انظر تحت gas abscess .
tympanocervical abscess خُراجٌ طَبليٌّ عُنقيٌّ
خراج ينشأ في الطبل (تجويف الأذن الوسطى)
ويمتد إلى العنق .
tympanomastoid abscess خُراجٌ طَبليٌّ خُشائيٌّ

خراج الطَّبل (تجويف الأذن الوسطى)
والخشاء .
urethral abscess خُراجٌ إِحليليٌّ
خراجٌ يتوضَع في الإحليل .
urinary abscess خُراجٌ بُولِيٌّ
خراج سببه تسرب البول المصاب بالعدوى .
verminous abscess خُراجٌ تَاجِمٌ عَن الدِّيدانِ
خراج يحتوي على يرقات الحشرة أو طفيليات
حيوانية أخرى .
vitreous abscess خُراجٌ الزُّجاجِيَّةِ
خراج في الخلط الزجاجي للعين نتيجة
لعدوى ، أو رضح أو جسم أجنبي .
von Bezold's abscess خُراجٌ فون بيزولد
(= Bezold's abscess) (= خراج بيزولد)
انظر تحت Bezold's abscess .
walled abscess خُراجٌ مُحَوَّطٌ
خراج ذو جدران محددة مكونة من نسيج ليفي
سميك
wandering abscess خُراجٌ متجَوِّلٌ
انظر تحت gravitation abscess .
web- space abscess خُراجٌ الوَتَرَاتِ
خراج في النسيج الرخو بين قواعد الأصابع .
Welch's abscess خُراجٌ ويلش
(= خُراجٌ غازيٌّ) (= gas abscess)
انظر تحت gas abscess .
worm abscess خُراجٌ تَاجِمٌ عَن الدِّيدانِ
خراج يسببه (أو يحتوي على) ديدان .
abscessus خُراجٌ
(=abscess)
abscessus siccus corneae خُراجٌ القَرْنِيَّةِ الجاف
abscise يستأصل
يستأصل ؛ يقطع .
abscissa إحداثي أفقي
1- الإحداثي الأفقي في نظام الإحداثيات ثنائي
الأبعاد .
2- المسافة الأفقية لنقطة ما عن المحور Y (أو المحور
العمودي) ، ويشار إليها بـ X .

abscission

اِقْتِطَاع

إزالة بالقطع .

corneal abscission

اِقْتِطَاعُ الْقَرْنِيَّة

استئصال بروز القرنية في العنب (العنبية Staphylooma) : هي انتباج في الصلبة أو القرنية يحتوي على نسيج من الطبقة العنبية .

absconsio

حُقُيق

جوف في العظم يتلقى أو يخفي رأس عظم آخر

abscopal

مَبَاعِدُ الْمَرْمَى

متعلق بالتأثير على النسيج غير المشعع أثناء تشعيع نسيج آخر في الكائن الحي (أشعة) .

absence

1- غِيَاب (طب العمل)

غياب عامل أو موظف عن عمله .

2 - غِيَبَةٌ (صرع)

نوبات انتبائية من اختلال الوعي تترافق أحياناً بتشنج أو نفضان العضلات الرأسية ، مثل التي يمكن إحداثها عادة بفطرت التهوية . تترافق هذه النوبات بشذوذات في مخطط كهربية الدماغ تختلف حسب شدة ونمط الصرع (الغيبية) (موجات كهربية سريعة ذات بدء مفاجئ مدتها 3 ثوان أو أكثر وأحياناً موجات مركبة) .

يمكن تصنيف الحالة الإكلينيكية المصحوبة بهذه الشذوذات في مخطط كهربية الدماغ إلى :

1 - صرع (غيبية) بدون تظاهرات واضحة مثل : الغيبة البسيطة ، الغيبة الصرعية ، غيبة دوين الإكلينيكية .

2 - غيبية مع حركات رمعية ، مثل : الغيبة الرمعية (نوبة صرعية رمعية) .

3 - غيبية مع حالة ونائية ، مثل : الغيبة الونائية (= صرع ونائي) .

4 - غيبية مع تقلصات توترية ، مثل : تقلصات عضلية مفرطة التوتر .

5 - غيبية مع سلوك تلقائي ، مثل : الحركات النمطية المختلفة عادة في الوجه أو اليدين (نمطية = تكرار رتيب للأعمال أو للألفاظ) .

6 - غيبية مع ملامح لأمودجية ، مثل : فعالية حركية عجيبة .

abrupt absence

غَيْبَةٌ مُفَاجِئَةٌ

atonic absence

غَيْبَةٌ وَنَائِيَّة

(= atonic epilepsy)

(= صَرَعٌ وَنَائِيٌّ)

atypical absence

غَيْبَةٌ لِأَنمُودَجِيَّة

غيبية بمظاهر لانمطية .

automatic absence

غَيْبَةٌ تَلْقَائِيَّة

غيبية تحدث تلقائياً دون محتات .

complex absence

غَيْبَةٌ مُرَكَّبَةٌ

(= complex partial

= نُوبَةٌ جُزْئِيَّةٌ

seizure)

مُرَكَّبَةٌ)

نمط من النوبات الجزئية يترافق بمرض الفص الصدغي ، ويتميز بدرجات مختلفة من اعتلال الوعي ، يقوم المريض بحركات تلقائية ولا يتذكرها لاحقاً . تُسَبِّقُ النوبة عادة بأورة هلوسية ، غالباً ما تكون بصرية أو سمعية ولكن أحياناً قد تصيب الحواس الأخرى .

congenital ossicular

غِيَابٌ عَظْمِيٌّ

absence

خَلْقِيٌّ

انعدام أحد العظيومات الخلقية .

enuretic absence

غَيْبَةٌ سَلَسِيَّة

غيبه يصاحبها سلس بولي .

epileptic absence

غَيْبَةٌ صَرَعِيَّة

(= absentia epileptica)

myoclonic absence

غَيْبَةٌ رَمَعِيَّة

(= نُوبَةٌ صَرَعِيَّةٌ رَمَعِيَّةٌ)

نوبة صرع صغير تترافق مع رمع عضلي بالجانبين وفقدان الوعي .

retrocurive absence

غَيْبَةٌ تَقَهْرِيَّة

غيبه رجوعية .

retropulsive absence

غَيْبَةٌ خَلْفِيَّةُ الْأَنْدِفَاع

غيبه منقرة .

subclinical absence

غَيْبَةٌ تَحْتَ الْإِكْلِينِيَّة

(= subclinical epilepsy)

absenteeism

مُعَدَّلُ الْغِيَاب

تكرار التغيب عن العمل .

absentia

غَيْبَةٌ

Absidia

الْعَبْسِيَّة

جنس من الفطريات من عائلة العضيينات ،
توجد بشكل شائع في الطبيعة . تعيش الأنواع
الأليفة للحرارة في ركام الأسمدة في درجة
حرارة تزيد على 45 مئوية ، وقد تسبب الفطار
العفني والفطار الأذني عند الإنسان .

absinthe

أَفْسَنْتْ

1- أرطاماسيا (جنس نبات من فصيلة مركبات
الزهر) .
2- خلاصة من نبات «أرطاماسيا أفسنت» ، ومن
أعشاب مُرة أخرى ، تحوي 60% منها
كحول ، استخدمت سابقاً كشراب
كحولي ، حظر استعماله بسبب احتوائه
على سم عصبي والتناول المديد له قد يسبب
الضرس ، الغمش (ضعف الرؤية دون سبب
عضوي واضح) والتهاب العصب
البصري .

absinthie

أَفْسَنْتِين

أَفْسَنْتِين : الجوهر المرّ ، المستخلص من الأفسنت
(Absinthium) .

absinthism

التَّسَمُّمُ بِالْأَفْسَنْتِ

absinthium

أَفْسَنْط (أدوية)

(=worm wood)

1- أرطاماسيا أفسنت .
2- الأوراق الميتة وذرا الأزهار لنبات أرطاماسيا
أفسنت ويسمى أيضاً (Worm wood) .

absolute

مُطْلَق

1- متحرر من دون حدود أو ارتباط ؛ دون
حدود أو شروط ؛ لا يرتبط بنظام وحدات
القياس . صفة علمية ، تستعمل للدلالة
على معنى نظري أساسي أو فيزيائي ، مقابل
معنى تجريبي أو عملي فيقال مثلاً (زمان -
مكان مطلق ، سلم درجة الحرارة المطلقة ،
وحدات مطلقة) .

2- كما تستعمل لتحديد قياسات فعلية مقابل
القياسات الظاهرة أو النسبية أو المقارنة (كما
في رطوبة مطلقة ، وقدر مطلق) أو لوصف
حالة محددة (كالصفر المطلق أو الارتفاع

الأقصى المطلق للطائرة) .

absolute alcohol

كُحُولٌ مُطْلَقٌ

سائل شفاف ليس له لون ، طيّار ، ومسترطب
إلى أبعد أحد ، له رائحة مميزة ومذاق حارق ،
يحتوي على الأقل 99.5% إيثانول . يستخدم
كمذيب ، ويطبّق عن طريق الحقن داخل
الأعصاب والعقد لتفريغ الألم . يسمى أيضاً
كحول منزوع الماء (Dehydrated alcohol) .

absolute atmosphere

جَوٌّ مُطْلَقٌ

وحدة الغاز أو الهواء المحيط بالجسم .

absolute boiling point

نُقْطَةُ الْغَلْيَانِ الْمُطْلَقَةُ

نقطة غليان المادة في شكل وحدات من الحرارة
المطلقة .

absolute coefficient

المُعَامِلُ الْمُطْلَقُ

absolute configuration

التَّهَائِيُّوُ الْمُطْلَقُ

الترتيب ثلاثي الأبعاد للذرات حول مركز
الجزء .

absolute density

الكثافةُ المُطلَقَةُ

كمية بخار الماء الموجوده في حجم معين من
الهواء .

absolute entropy

الاعتلاجُ المُطلَقُ

زيادة اعتلاج المادة عند تحولها من الحالة البلورية
عند درجة حرارة الصفر الى درجة الحرارة
المطلوبة لتحولها لسائل أو غاز .

absolute expansion

تَمَدُّدٌ مُطْلَقٌ

تمدد المائع الفعلي بالحرارة (يراعى فيه اعتباريا
تمدد جهاز أو وعاء القياس) .

absolute humidity

رُطُوبَةٌ مُطْلَقَةٌ

كتلة بخار الماء الموجود فعلياً في وحدة حجم
من الغاز أو الهواء .

absolute permeability

نَفُوذِيَّةٌ مُطْلَقَةٌ

قياس أقصى درجة نفاذية أو تدفق لسائل خلال
وسط منفذ .

absolute rate theory

نَظْرِيَّةُ السَّرْعَاتِ الْمُطْلَقَةِ

absolute temperature

دَرَجَةُ الْحَرَارَةِ الْمُطْلَقَةِ

درجة حرارة محسوبة من الصفر المطلق
(273.15 درجة مئوية أو - 459.67 درجة

فهرنهايت) ، يُعبّر عنها على السلم المطلق أو سلم كلفين أو سلم رانكين رمزها T .
كلفين (Kelvin) : وحدة درجة الحرارة في النظام الدولي للوحدات [°C=k-273.15P] ،
رانكين (Rankine) [°Rank = °F+459.67P] .
[ويليام رانكين : فيزيائي اسكتلندي
1870-1820] .

absolute units وَحَدَاتٌ مُطْلَقَةٌ

وحدة مطلقة : وحدة قيمتها ثابتة بغض النظر عن المكان أو الزمان وغير مشتقة من ، أو مرتبطة بالجاذبية .

absolute value قِيَمَةٌ مُطْلَقَةٌ

القيمة المطلقة للعدد سواء كان سالباً أو موجباً .

absolute velocity سُرْعَةٌ مُطْلَقَةٌ

السرعة التي يتم قياسها بجهاز السرعة المطلقة التي تقارن بالسرعة الناتجة عن قوة معينة .

absolute viscosity اللُّزُوجَةُ المُطْلَقَةُ

المقاومة الاحتكاكية المتولدة في سائل عندما ينساب مستويان متوازيان بسرعات مختلفة .
تحدّد ب : قوة الاحتكاك لكل وحدة مساحة مضروبة بالفاصل بين المستويين ، مقسوماً على السرعة النسبية للمستويين ، تقاس بالبواز (Poise = وحدة قياس لزوجة السوائل) تسمى أيضاً لزوجة ديناميكية (Dynamic viscosity) .

absolute weight الوَزنُ المُطْلَقُ

وزن أو كتلة الجسم في الفراغ .

absolute zero الصُّفْرُ المُطْلَقُ

1- أدنى درجة حرارة يمكن عندها لأيّة مادة أن تفقد جزيئاتها كل طاقتها الحرارية ، وتعرف الدرجة 273.13 مئوية عادة بأنها الصفر المطلق .

2- درجة الصفر بمقياس كلفن أو 273 بميزان سلسيوس ، هي أقل درجة حرارة يمكن تصورها (وبها يفترض أن يكون ضغط الغاز المثالي وحجمه صفراً) .

3- درجة الحرارة التي تنعدم عندها الطاقة الحرارية للمادة ، ويعتقد أنها أدنى درجة

حرارة يمكن الوصول إليها ، ورغم أن معظم المواد تحتفظ ببعض طاقة الصفر المطلق ، إلا أنه لا يمكن إزالتها ، ومن ثم لا يمكن إنقاص درجة الحرارة أكثر . وقد اعتبر أصلاً أن الصفر المطلق هو درجة الحرارة التي يتقلص عندها غاز الميثان إلى حجم صفر عند ثبات الضغط . وللصفر المطلق أهمية كبرى في علم الديناميكا الحرارية ، إذ يستخدم كنقطة ثابتة في سلم درجة الحرارة المطلقة ، ولا يمكن عملياً بلوغ درجة الصفر المطلق ، علماً بأنه أمكن الوصول في مختبرات علم القريات إلى درجات حرارة تقع ضمن جزء من المليون من الكلفن . [صفر = -273.15 درجة مئوية -459.67 فهرنهايت] .

absorb يَمْتَصُّ

1- يأخذ إلى الداخل أو يستوعب كأخذ مواد داخل أو عبر النسيج ، مثال : الجلد ، والمعى ، والنباتات الكلوية .
2- يتفاعل مع الطاقة الإشعاعية بحيث يوهنها .
3- يحتفظ بأطوال موجية نوعية للإشعاع الساقط على المادة ، إما بزيادة درجة حرارتها أو بتغيير حالة الطاقة لجزيئاتها .

absorbance تَمَاصٌ

1- في الكيمياء التحليلية ، هو النفاذ (اللوغاريتم) السلبي للامتراق ، (-Log (I/Io) ، حيث I شدة الضوء النافذ في المحلول الذي يتم تحليله و Io الشدة النافذة في مذيب نقي أو محلول مرجعي آخر . رمزه A . أشير إليه في السابق بـ «الكثافة البصرية» .
2- في الفيزياء التشعيعية ، هو اللوغاريتم السلبي للامتراق (النفاذ) .

absorbancy تَمَاصٌ

انظر تحت absorbance .

absorbefacient مُعَزِّزُ الامْتِصَاصِ

1- يسبب أو يشجع الامتصاص .
2- دواء أو عامل تُشجّع الامتصاص .

absorben مُسْتَمِصٌ (مناعيات)

- 2- (في علم النفس) : تكريس التفكير في شيء واحد أو نشاط مع عدم الانتباه للآخرين .
- 3- أخذ الطاقة من قبل المادة التي يتفاعل الإشعاع معها .
- 4- (في الكيمياء) : نفاذ مادة إلى البنية الداخلية لمادة أخرى .
- absorbency** **تَمَاصٌ**
(=absorbance)
انظر تحت absorbance .
- absorbent** **ماصٌ**
1- قادر على الإدخال أو الامتصاص والتضمين .
2- بنية نسيجية مكثفة في الامتصاص .
3- مادة ماصة تعمل كمعزز للامتصاص .
- absorber** **مِمَصَّاصٌ**
(=جهاز امتصاص)
1- جهاز ماص يستعمل في العمليات الصناعية الكيميائية والبتروولية وذلك لامتصاص الأبخرة والغازات .
2- مادة أو أداة تمتص الطاقة المشعة ، وتستخدم في حماية جسم من الطاقة الساقطة عليه ومنع انعكاس الطاقة وتقدير نوع الإشعاع وإرسال نوع معين أو أكثر من عناصر الإشعاع .
- absorptiometer** **مِقْيَاسُ الامْتِصَاصِ**
1- أداة لقياس ذويانية غاز سائل .
2- جهاز لقياس طبقة السائل الممتص بين شريحتين زجاجيتين ؛ يستخدم في مجال الدم .
- absorptiometry** **قِيَاسُ الامْتِصَاصِ**
في علم الأشعة ، قياس الدرجة التي تتبدد فيها الأشعة المنبعثة من النظير المشع كلياً ضمن نسيج .
- dual photon** **قياس الامتصاص ثنائي الفوتون**
absorptiometry
قياس المحتوى المعدني للعظم في الهيكل المحوري ، وخاصة العمود الفقري ، وذلك بمقارنة ذروتين منفصلتين من طاقة كهروضوئية تصدر عن (الجنادولينيوم 153) عند مرقه (انتقاله) عبر أنسجة رخوة وعظمية .
- absorption** **امتصاص**
1- قبط المواد إلى أو عبر الأنسجة ، مثال : الجلد ، المعى ، نبيبات الكلية .

- 2- (في علم النفس) : تكريس التفكير في شيء واحد أو نشاط مع عدم الانتباه للآخرين .
- 3- أخذ الطاقة من قبل المادة التي يتفاعل الإشعاع معها .
- 4- (في الكيمياء) : نفاذ مادة إلى البنية الداخلية لمادة أخرى .
- absorption band** **شَرِبْتُ الامْتِصَاصِ**
أشرطة مَعْتَمَة في الطيف ، ناتجة عن امتصاص ضوء من قبل وسط (صلب ، سائل ، غاز) مرّ هذا الضوء من خلاله .
- absorption cell** **حُجْبِرَةُ الامْتِصَاصِ**
حجرة زجاجية صغيرة ذات جوانب متوازية ، يتم فيها الحصول على أطيف الامتصاص للسوائل .
- absorption coefficient** **مُعَامِلُ الامْتِصَاصِ**
1- حَجْمُ الغاز (بالملي لتر) اللازم لإشباع 100 ملي لتر من سائل ، وذلك في درجة حرارة معيارية وتحت ضغط معياري .
2- كمية الضوء الممتصة عند عبور (1) سم من محلول مولي (يحتوي 1 مول من المادة الذائبة في لتر من المحلول) من المادة المعطاة . يعبر عنه بالثابتة في قانون بير- لامبرت (Beer-Lambert Law) .
[أوجست بير ، 1825-1863 ؛ اختصاصي فيزياء ألماني] و [جى لامبرت ، 1777-1728 ؛ اختصاصي فيزياء ورياضيات ألماني] .
- 3- قياس معدل انخفاض شدة حزمة الأشعة السينية خلال عبورها مادة ما ، وينشأ هذا الانخفاض عن التشتت والتحويل إلى أشكال أخرى من الطاقة .
- absorption column** **عَمُودُ الامْتِصَاصِ**
طول عَمُود الغاز الذي يتم امتصاصه بواسطة كميته معينه من السائل .
- absorption curve** **مُنْحَى الامْتِصَاصِ**
منحنى يشير إلى معدل الامتصاص خلال فترة محددة .

absorption density كثافة الامتصاص
النسبة بين كتلة وحجم الممتص .

absorption efficiency كفاءة الامتصاص
أقصى درجات الامتصاص بأقل اهدار
للممتص وأقل وقت و جهد .

absorption extraction استخلاص
بألأمتصاص
استخلاص مركبات من محلول أو سائل بطريق
الامتصاص .

absorption factor عامل الامتصاص
خاصية للجسم تحدد جزئية الطاقة الاشعاعية أو
الصوتية التي يستطيع الجسم امتصاصها .

absorption limit حد الامتصاص
التوقف في مخطط معامل امتصاص مادة
مقابل طول موجة الأشعة .

absorption mass كتلة الامتصاص
كمية أسائل المزاحة نتيجة كتلة ماتم
امتصاصه .

absorption method طريقة امتصاصية
نمط الامتصاص - نوعية الامتصاص .

absorption oils زيوت الامتصاص
زيوت لها القدرة على الامتصاص .

absorption ointment قواعد مرهمية
ممتصة
قواعد تستخدم في تحضير المراهم تساعد على
امتصاص المادة الفعالة .

absorption process عملية الامتصاص
الخطوات التي يتم بها الامتصاص .

absorption ratio نسبة الامتصاص
معدل الامتصاص .

absorption refrigeration التبريد بالامتصاص
التبريد الناتج عن عملية الامتصاص .

absorption refrigerator ثلاجة تعمل
بالامتصاص
نوع من الثلاجات يعتمد على امتصاص الطاقة
الحرارية واستخدامها في التبريد .

absorption spectrum طيف الامتصاص

الطيف الناتج عن مرور ضوء عبر أوساط غازية
مختلفة ، فكل غاز يقوم بامتصاص الأشعة التي
يتركب منها طيفه الخاص .

absorption test اختبار الامتصاص
اختبار يستخدم لتقييم قدرة المعى الدقيق على
امتصاص المواد الغذائية كالسكر والدهون .

absorption tower برج الامتصاص
عمود رأسى طويل يستخدم فى الصناعة
لامتصاص الغازات عن طريق التنقيط من
أعلى .

absorption tube أنبوب الامتصاص
أنبوب مليء بجوار ماصة تمتص الغازات
والأبخرة .

active absorption امتصاص فاعل (نشط)
امتصاص المواد من خلال الاستقلاب الفاعل
للنبات ، وكثيراً ما يكون ضد تدرج التركيز
بالمقارنة مع الامتصاص السلبي المسير لتدرج
التركيز .

agglutinin absorption امتصاص الرصاصات
إزالة الضد من مصل ممتع ، وذلك بمعالجته
بمستضد جسيماني (جراثيم عادة) . مثال لذلك
الضد ، يتبع ذلك فصل المعقد الضدي
المستضدي .

alveolar absorption امتصاص سُنخي
امتصاص حويصلى : امتصاص عن طريق
الأسناخ .

atomic absorption معامل الامتصاص
الذري
عدد ذرات الغاز التي تشبع 100 مل من السائل
عند درجة الحرارة العيارية و الضغط العيارى .

bone absorption امتصاص العظم
تآكل العظم .

cross absorption امتصاص متصالب
امتصاص متعابر أو متبادل .

cutaneous absorption امتصاص جلدي
امتصاص العقاقير أو المستأرجات أو الوبتات أو
الذيفانات أو أى مواد أخرى من سطح الجلد

خلال بشرة سليمة .
enteral absorption امتصاصٌ معويٌّ
 الامتصاص الطبيعي للأغذية ، الماء ، . . إلخ ،
 في عملية الهضم .
excrementitial absorption امتصاصٌ المُفرَّغات
 امتصاص الماء من مفرغات المعوي الغليظ قبل
 التخلص منها .
external absorption امتصاصٌ خارجي
 امتصاص طعامٍ أو سُمومٍ أو عواملٍ أخرى من
 خلال الجلد أو الغشاء المخاطي .
facilitated absorption امتصاصٌ مُيسَّرٌ
 امتصاص يتم عن طريق نقل مركب مع البروتين
 خلال غشاء حيوي .
gases absorption امتصاصٌ الغازات
 امتصاص الغازات بواسطة مادة تمتص الغازات
 مثل الكربون .
heat of absorption حرارةُ الامتصاص
 كمية الحرارة الناتجة عن عملية الامتصاص .
internal absorption امتصاصٌ داخليٌّ
 الامتصاص الطبيعي للطعام ، والماء ، . . إلخ ،
 في عملية الهضم .
interstitial absorption امتصاصٌ خلاليٌّ
 إزالة الفضلات بواسطة الجملة الماصة (الجملة
 اللمفية) .
intestinal absorption امتصاصٌ معويٌّ
 قَبْط السوائل والذوائب والبروتينات والدهون
 والمغذيات الأخرى من التجويف المعوي إلى
 الخلايا الظهارية المعوية والدم واللمف أو
 السوائل الخلالية للمعوي .
maximum absorption الامتصاصُ الأعظم
 أقصى درجات الامتصاص .
molecular absorption coefficient مُعاملُ الامتصاص
 الجزيئي
 عدد الجزيئات الموجوده في مليمترات الغاز التي
 تشبع 100 مل من السائل .
net absorption صافي الامتصاص

الفرق بين القبط والتدفق من نسيج أو خلية .
nutritive absorption امتصاصُ المُغذيات
 امتصاص المواد والعناصر الغذائية .
parenteral absorption امتصاصٌ لامعويٌّ
 امتصاص مختلف عن الامتصاص من خلال
 السبيل الهضمي .
passive absorption امتصاصٌ لافاعل
 امتصاص غير نشط (يتم دون جهد مقابل) .
pathologic absorption امتصاصٌ مرضيٌّ
 امتصاص لامعوي لأية مواد برازية أو مرضية
 إلى مجرى الدم مثال : قيح - بول - صفراء . .
 إلخ .
radiation absorption امتصاصُ الإشعاع
 امتصاص أو تشتت الطاقة الاشعاعية أثناء
 مرورها خلال المادة .

1 - امتصاصي

2 - ماصٌ

قادر على الامتصاص ، ماصٌ ، متعلق
 بالامتصاص .

absorptivity

ماصيةٌ

قياس كمية الضوء الممتص من قبل محلول ،
 يُعرَّف بأنه : التماس لكل وحدة تركيز (عادة
 مول لكل لتر) من أجل وحدة طول (سم) لمسار
 الضوء . وحسب قانون بير (Beer) تناسب
 الماصية مع تركيز الذائبة الماصة .

molar absorptivity

ماصيةٌ موليةٌ

رمزها (e) ؛ معامل الامتصاصية المولية
 (للضوء) .

specific absorptivity

ماصيةٌ نوعيةٌ

ماصيةٌ محدّدة في علم مصطلحات التراكيز ،
 ويعبر عنها بالجرامات لكل لتر . رمزها (α) .

abst, abstr

خلاصة ، مستخلص

مُستخلص ، خلاصة ، يُجرّد ، يَسْتخرج .

abstergent

ناظوف

1 - تنظيف أو تطهير .

2 - دواء أو تطبيق منظف .

3 - دواء مُسهّل .

abstinence امتناع

الإمساك عن الانغماس في : تناول الطعام ،
المنبهات ، الجماع .

abstinence syndrome متلازمة الامتناع

معقد من التغيرات الفيزيولوجية الحادثة عند
أشخاص أو حيوانات أصبحوا معتمدين فيزيائياً
على دواء أو مادة كيميائية نتيجة لاستخدامها
المديد بجرعات عالية ، حيث يتم حرمانهم منها
بشكل مفاجئ .

تختلف متلازمة الامتناع حسب الدواء الذي تم
التعود عليه ، لكن بشكل عام تكون التأثيرات
الحادثة بالاتجاه المعاكس عن تلك المحدثة بواسطة
الدواء ، مثال : تتكون متلازمة الامتناع عن
مُخمّدات الجهاز العصبي المركزي (مثل
الباربيتورات والبنزوديازيبينات) من : أرق ،
تلمل ، ارتعاش ، هلاوس ، وفي أقصى درجة
تشاهد اختلاجات مقوية - رمعية قد تكون
مميته . يعتمد زمن بدء وشدة متلازمة الامتناع
على سرعة اختفاء الدواء من الجسم .

alimentary abstinence امتناع عن الطعام

الامتناع ، الطوعي عادة ، عن تناول الطعام .

abstract 1 - مجرد

2 - ملخص

تلخيص لكتاب أو مقالة أو حالة مرضية .

abstract thinking تفكير مجرد

التفكير بلغة المفاهيم والمبادئ العامة
(إدراك الطاولة والكرسي كأثاث) بعكس
(Concrete thinking) .

abstract thought فكرة مجردة

الفكر المترابط المنطقي .

discharge abstract ملخص التخريج

مجموعة الملاحظات التي تدون على نموذج
الخروج من المستشفى وفيها تاريخ الدخول
والخروج وملخص للحالة والأدوية التي يتناولها
المريض .

abstracting تلخيص

abstraction 1- إطباق مُنخفص (أسنان)

حالة تكون فيها الأسنان أو البنى الفكية العلوية
والسفلية ، منخفضة عن الوضع الطبيعي
للمستوى الإطباق ، حيث تؤدي إلى إطالة
الوجه .

2 - تجريد :

طريقة لانتقاء منظر محدد لمفهوم من المجموع .

3 - استخلاص :

استخراج خلاصة من دواء خام .

abterminal مُستركز

مُتَّجِهٌ مِنَ الْأَطْرَافِ نَحْوَ الْمَرْكَزِ ، يتحرك من
الطرف إلى المركز ، مصطلح يستعمل لوصف
حركة التيارات الكهربائية في العضلة .

abtorsion تدوير وحشي علوي

(=extorsion) (= للعين)

تدوير خارجي للقطب العلوي من المحور
الطولي لكل عين .

abtropfung انسراب (تسرب)

Abulcasis أبو القاسم الزهراوي

(=Abulkasim)

[طبيب عربي ، 936-1013م] ، له كتابات في
الجراحة ، القسم الجراحي من موسوعته
(التصريف لمن عجز عن التأليف) كان له الأثر
الأكبر في علم الطب في أوروبا في القرون
الوسطى .

abulia فقد الإرادة

(=abulomania)

1 - نقص الإرادة ، عدم القدرة على اتخاذ
القرارات .

2 - خرس تعذر الحركة . بحيث يكون أقل من
الإجمالي .

cyclic abulia فقد الإرادة الدوري

نوبات من عدم القدرة على أداء أي فعل إرادي
أو اتخاذ قرار .

social abulia فقد الإرادة الاجتماعي

فقدان المبادرة الاجتماعية أو فقدان القدرة على
المشاركة في أية مبادرة اجتماعية أو عمل
اجتماعي .

abulic 1 - متعلق بفقد الإرادة

2 - فاقِد للإرادة

abuse 1 - انتهاك

2 - مُعاقرة

3 - تَعَسَّف

سوء استعمال ، خصوصاً الاستعمال الكثير لأي شيء .

alcohol abuse مُعاقرة الكحول

الافراط في تناول الكحول بدرجة تسبب الاضرار بالجسم .

child abuse انتهاك الطفل

انتهاك جسدي أو انفعالي أو جنسي للأطفال ، وغالباً ما يكون من الوالدين أو الأقارب أو المعنين بالاهتمام بهم .

drug abuse مُعاقرة المخدرات

(= substance abuse)

انظر تحت substance abuse .

physical abuse تعسّف بدني (فيزيائي)

أي فعل يسبب أذية بدنية ليست بسبب حادث ، وهذا يتضمن ليس فقط الاعتداء البدني وإنما أيضاً نتائج العقاب غير المبرر .

psychoactive substance abuse مُعاقرة المواد النفسية التأثير

معاقرة المواد نفسانية التأثير .
انظر تحت substance abuse .

sexual abuse الانتهاك الجنسي

أي فعل جنسي يؤدي بطريقة جنائية ، سواء مع طفل أو حتى بالغ بدون رضاه ، ويتضمن : الاغتصاب ، مُزانة المحارم ، السدمية (ممارسة الشذوذ الجنسي بطريق الشرج أو مع الحيوان) ، الجماع الفموي ، إدخال الأجسام الأجنبية في الفتحة التناسلية أو فتحة الشرج .

كما يشمل الأعمال الفاسقة والداعرة مع الأطفال ، أو أي فعل جنسي يمكن أن يسبب غضباً أو أذىً أو إزعاجاً للطفل يقوم به شخص ذو اهتمامات شاذة بالأطفال . بالإضافة إلى الأعمال المتعلقة بالاستغلال الجنسي للأطفال ،

كالفعاليات المرتبطة بالصور الداعرة والبغاء الذي يشمل القاصرين ، وإكراه القاصرين على القيام بأفعال فاحشة .

substance abuse معاقرة المواد

اضطراب في استخدام المادة يتميز باستخدام المادة المبدلة للسلوك أو المزاج وذلك في طراز سيء التكيف ينتج عنه اختلال أو ضائقة ، مثل الفشل في تأدية الالتزامات المهنية والاجتماعية ، أو الاستعمال المتكرر في مواقع يكون فيها استعمالها خطيراً جسدياً أو ينتهي بمشاكل قانونية ، ولكن بدون تحقيق معايير الاعتماد على المادة (Substance dependence) .

تمت تسمية الاضطرابات النوعية بحسب سببها ، مثل : معاقرة الكحول ، معاقرة الستيرويدات الابتنائية ، الأمفيتامينات والمواد المشابهة ، الحشيش ، الكوكايين ، محدثات الهلوسة ، النشوقات ، المهذئات ، المنومات ، مزيلات القلق .

abuser مُعاقِر (للمخدرات)

abut 1 - يُتَاخَم

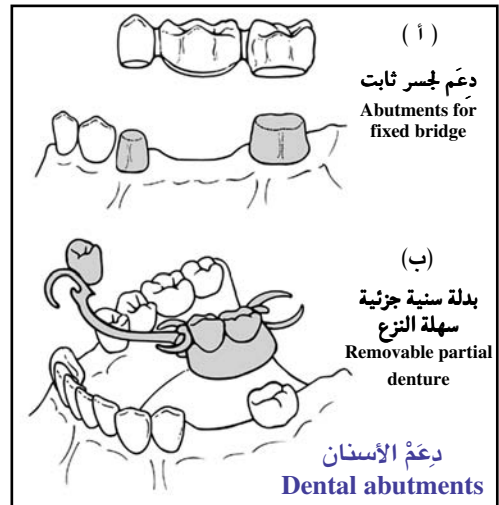
2 - يُنَاكِب

3 - يلامس ؛ يجاور .

abutment(S) دِعْمَة (ج: دَعَم)

1 - متاخمة فوق أو قرب شيء ما .

2 - جزء من بنية يتحمل الضغط أو الدسر .



3 - سن أو جذر يستخدم لتثبيت بدلة سننية ثابتة أو نزوعة (قابلة للنزع) أو أية جهيزة أخرى تؤدي نفس الغرض .

auxiliary abutment دَعْمَةٌ إِضَافِيَّةٌ

(= دَعْمَةٌ ثَانَوِيَّةٌ) (= secondary abutment)

سن طبيعي يستخدم بالإضافة إلى دعم أولية لتأمين دعم أو تثبيت بدلة سننية جزئية نزوعة (قابلة للنزع) .

bridge abutment دَعْمَةٌ الْجَسْرِ

سنة طبيعية أو مزروعة تستخدم كداعمة للجسر السني .

implant abutment دَعْمَةٌ غَرَسِيَّةٌ

الجزء من الطعم (الغرسية) الموجود تحت السمحاق أو داخل السمحاق أو داخل العظم ، الذي يبرز إلى جوف الفم ويعمل كمثبت للبدلة السنية .

intermediate abutment دَعْمَةٌ مُتَوَسِّطَةٌ

(= pier)

سن أو جذر طبيعي بدون أسنان طبيعية أخرى مجاورة له ، يستخدم كدعامة ، بالإضافة إلى دعمتين نهائييتين . تسمى أيضاً دعامة (Pier) .

isolated abutment دَعْمَةٌ مَعزُولَةٌ

(=intermediate abutment)

هي دعامة متوسطة تستخدم بشكل أساسي لدعم بدلة سننية جزئية نزوعة (قابلة للنزع) .

multiple abutment دَعْمَةٌ مُتَعَدِّدَةٌ

هي دعامة ناجمة عن تجبير ثابت لاثنتين أو أكثر من أسنان طبيعية متجاورة ، تعمل كوحدة في دعم وتثبيت بدلة سننية جزئية ثابتة أو نزوعة (قابلة للنزع) .

primary abutment دَعْمَةٌ أُولِيَّةٌ

سن يستخدم من أجل دعم مباشر لبدلة سننية .

secondary abutment دَعْمَةٌ ثَانَوِيَّةٌ

(= auxiliary abutment)

انظر تحت auxiliary abutment .

terminal abutment دَعْمَةٌ أُنْتَهَائِيَّةٌ

سن طبيعي يتوضع في نهاية بدلة سننية جزئية ثابتة ، ويستخدم لدعم وثبيت البدلة .

Acacia السَّنَطُ

جنس من الشجيرات والأشجار من العائلة البقلية ، وهو مرمك للسيليونيوم حيث يمكن أن يسبب التسمم بالسيليونيوم في الدواجن أو المواشي أو الدواب عامة . ونبات السنط الكادي هو شجرة صغيرة موطنها الهند وبورما حيث تنتج الكاد الهندي . أما نبات السنط الجورجيني فهو شجرة أسترالية أوراقها يمكن أن تسبب تسمماً مميتاً بالفلوروأسيتات للدواجن أو المواشي أو الدواب عامة . وأما السنط السنغالي فهو نبات أفريقي شجره ينتج صمغ السنط (الصمغ العربي) .

Acacia catechu السَّنَطُ الكَادِي

انظر تحت Acacia .

Acacia georginae السَّنَطُ الجورجيني

انظر تحت Acacia .

acacia صمغ السنط ، (السنط العربي)

1 - نبات من جنس السنط تزرع أشجاره في بعض المناطق العربية مثل السودان .

2 - مادة صمغية جافة تنضج من جذوع وفروع أشجار السنط السنغالية ، توجد في شكل رقائق أو حبيبات أو مسحوق أو رذاذ صمغي جاف ، تُحَصَّرُ ككتل (صمغ نباتي) أو كشراب ، تستعمل كمعلِّق ، أو مطر ، أو ملين للجلد في التحضيرات الصيدلانية ، تسمى أيضاً «صمغ عربي» .

acacia gum صَمِغُ السَّنَطِ

(= السَّنَطُ العَرَبِيّ)

انظر تحت acacia .

acalcerosis فَاقَةٌ الكَالْسِيُومِ

نَقْصُ مَقْدَارِ الكَالْسِيُومِ فِي الجَسْمِ .

acalcicosis عَوَزُ الكَالْسِيُومِ

نَقْصُ المُتَنَاوَلِ مِنَ الكَالْسِيُومِ .

acalculia تَعَدُّرُ الحَسَابِ

عدم القدرة على إجراء العمليات الحسابية

البيسة .
acampsia **جسأة**
 (= الصلابة)

الصلل أو عدم مرونة جزء أو مفصل .
acanth- **سابقة بمعنى الشوك؛ الشوك**
 (=acanthio)

acantha **1 - سنسنة**
 التئوء الشوكي للفقرة .
2 - السيساء
 العمود الفقري .

acanthaceous **شائك**
 ذوا أشواك .

acanthamebiasis **داء الشوكمبيات**
 عدوى بنوع من الشوكمبية ، أكثر التظاهرات
 شيوعاً هي : التهاب الدماغ الأميبي الحبيبي
 والتهاب القرنية الشوكمبيي .

Acanthamoeba **الشوكمبية**
 جنس من أوالي حيواني أميباني حر المعيشة
 (رتيبة مشوكات القدم ، رتبة الأميبوات) ،
 يوجد عادة في الماء العذب أو التربة الرطبة .
 بعض الأنواع قد توجد كمرمضات إنسانية ،
 منها : الشوكمبية الويشية ، الشوكمبية
 الكاستيلانية ، الشوكمبية النهمة .

Acanthamoeba **الشوكمبية الويشية**
astronyxis

انظر تحت Acanthamoeba .

Acanthamoeba castellani **الشوكمبية**
الكاستيلانية

انظر تحت Acanthamoeba .

Acanthamoeba polyphaga **الشوكمبية النهمة**
 انظر تحت Acanthamoeba .

Acanthaster **الشوكنجمية**
 كائنات من جنس اللافقاريات الرخوية البحرية
 وتسمى نجم البحر ، أو قنديل البحر ، وهذا
 الطفيل ذو تاج شوكي ، يتبع شعبة أو رتبة
 اللواسع التي يعيش معظمها في البحار ، وهذه
 الشعبة تضم 200 نوع ، سبعون منها فقط هي

التي تسبب مشاكل للإنسان تتفاوت ما بين
 تهيج واحمرار بالجلد مصحوب بألم شديد ،
 إلى صعوبة في التنفس قد يصل إلى حد
 حدوث سكتة قلبية ربما تؤدي إلى الوفاة .
 ويختلف نجم أو قنديل البحر بين شكل المظلة ،
 أو المكعب ، أو الصندوق ، أو الشكل
 الخماسي ، أو النجم ، ويتراوح قطر الواحد ما
 بين 2 إلى 40 سم ، ويحتوي على آلاف من
 الخيوط أو الشوكيات اللاسعة التي توجد عليها
 نوابض تنشط عندما يتم الاتصال بجسم آخر
 (الفريسة) - غالباً الإنسان - فتنتقل لتحقن
 سمها في جسمه ، لأنه يمكن معالجة لسعة نجم
 البحر أو قنديل البحر بغسل مكان اللسعة بالماء
 المالح ودعكه جيداً بالرمل وبمنشفة جافة ، وبعد
 ذلك تغسل بالخل ثم يوضع فوقها الثلج ، وفي
 حالة شدة الإصابة يتم دهنها بأحد مراهم
 الكورتيزون وتناول بعض مضادات الحساسية ،
 وإذا لم تتحسن الحالة يجب التوجه لأقرب
 مستشفى فوراً .

acanthesthesia **حس الشوك**
 إحساس شاذ مع شعور بالضغط برأس حاد .


Acanthia lectularia **بق الفراش (طفيليات)**
 (=Cimex lectularius)

حشرة طفيلية مرحلية ، تنتشر في البلاد ذات
 المناخ المعتدل أو تحت الحار ، كما انتقلت في
 الآونة الأخيرة إلى البلاد المدارية أيضاً . يكون
 جسم حشرة البق مسطحاً من الناحية الظهرية -
 البطنية . ويبلغ طول الحشرة بين (4-5) ملي
 متر ، وعرضها حوالي 3 ملي متر . ذات لون
 أحمر بني ، والرأس خماسية الشكل ، لها زوج
 من قرون الاستشعار ، وتشكل الشفة السفلى
 ميزابة يتواجد بداخلها المثلث الثاقب الماص ،
 أما الشفة العليا فمختزلة ، والأجنحة مختزلة
 إلى زوائد صغيرة متوضعة بين القطعة الثانية
 والثالثة للصدر .

تضع الأنثى بعد امتصاصها دم الإنسان
 (المضيف) بويضات لؤلؤية اللون تحتوي مصراً

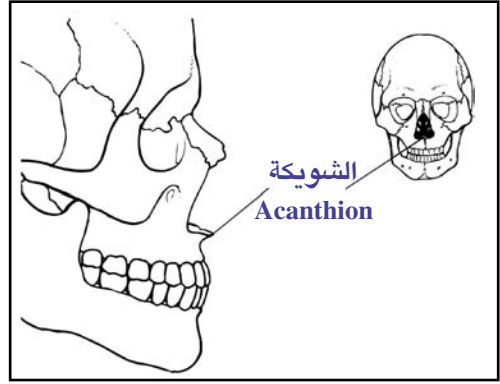
على هيئة تجمعات مؤلفة من عدة عشرات وملتصقة ببعضها بواسطة مادة تفرزها الحشرة ، وتستمر فترة نمو اليرقة داخل البويضة حوالي 10 أيام ، أثناء درجة حرارة للوسط الخارجي مناسبة . أما في حال انخفاض درجة الحرارة عن 10 درجات مئوية ، تصبح بويضات البق غير قادرة على الفقس . وتستطيع اليرقة التغذية بعد مرور 24 ساعة فقط فور خروجها من البويضة . حيث تخضع لخمسة انسلاخات ، تتحول بعدها إلى حشرة بالغة . وتستمر المدة التي تستغرقها الحشرة حتى تصبح بالغة بين شهر ونصف وحتى الشهرين .

وبق الفراش طفيل مرحلي ، إذ يكون الإنسان هو الشوى النوعي له ، ويسبب وخزاً مؤلماً بالإضافة إلى امتصاصه لدم الإنسان الشوي ، ويحدث هذا الطفيل عند بعض الأثوياء حساسية جلدية شديدة ، كما أن البق يُنقل - ميكانيكياً - العديد من الجراثيم ، حيث ينقل كلا من السلمونيلة التيفية ، وعصيات السل ، والجذام ، والطاعون ، والمثقبليات الكروزية . كما تسبب لدغته المؤلمة إيقاظ النائم وأرقاً ليلياً تنجم عنه اضطرابات نفسية . لذا يجب مكافحة هذا الطفيل ، بل يجب القضاء عليه خاصة أنه يعيش بصورة خاصة داخل الثقوب ، وشقوق الجدران ، والنوافذ ، والأبواب ، والأثاث ، والستائر ، والأسرة ، وثنايا الفراش . وبما أن لبق الفراش قدرة كبيرة على تحمل الجوع لمدة أسابيع وشهوراً ، مختبئاً أثناء ذلك في أوكاره لا يبرحها إلا في الظلام وعندما يشم رائحة الإنسان ، لذا يجب تكرار استخدام المبيدات الحشرية عدة مرات للتأكد من القضاء عليه تماماً .

الشُوَيْكِيّ: الشُوَيْكَة  **acanthion**
نُقْطَةٌ فِي قَاعَةِ الشُّوكِ الْأَنْفِيِّ الْأَمَامِيِّ .

سابقة بمعنى الشوك: الشوكَة **acantho-**
(=acanth)

سابقة تعني شوكي أو شائك ، أو تشير إلى العلاقة بشوكَة حادة .



acanthoameloblastoma

وَرْمٌ

أرومات الميناء الشائكة

Acanthobdellidea

العَلَقُ المَشُوك

رتبة من العلق (ديدان ماصة للدم) من صنف العَلَقِيَّات (صنف العلق من الديدان الحلقي) تتميز بوجود أشواك على سطح الجسم .

Acanthocephala

مَشُوكَاتُ الرَّأْسِ

شعبة من الطفيليات الحيوانية ، الديدان المشوكة الرأس ، وتدعى كذلك بسبب الخرطوم البارز من الأمام ، وهي مغطاة بمحاجن شوكية الشكل للاتصال بالسبيل الهضمي للمضيف . تعتبر في بعض أنظمة التصنيف صنف من شعبة الديدان المسودات (المدورة) .

acanthocephalan

متعلق بمَشُوكَة الرَّأْسِ

أي فرد من شعبة مشوكات الرأس ؛ تسمى أيضاً دودة ذات رأس شوكي .

acanthocephaliasis

داءُ مَشُوكَاتِ الرَّأْسِ

عدوى طفيلية (احتشار) لمعي أحد الفقاريات بأي نوع من شعبة مشوكات الرأس .

acanthocephalous

متعلق بمَشُوكَاتِ الرَّأْسِ

متعلق بـ ، أو تسببه ديدان من شعبة مشوكات الرأس .

Acanthocephalus

مَشُوكَة الرَّأْسِ

جنسٌ من الديدان من شعبة مشوكات الرأس ؛ بعض الأنواع تكون طفيلية في الأسماك .

Acanthocheilonema

الْمَسُونِيَّة

(=Mansonella)

جنس من المسودات الفيلارية .

المنسونيلة *Acanthocheilonema perstans*
اللجوجة (= *Mansonella perstans*)
 نوع من الديدان يصل طولها حتى 8 سم ،
 يصيب الإنسان في المناطق المدارية ووسط
 أمريكا الجنوبية وأفريقيا ، ينتقل عن طريق
 عضات ذباب صغير من جنس البوضيات .
 تسكن البالغات في الأنسجة الجنبية والصفافية .
 وعلى الرغم من اعتبارها غير مُمرضة فإنها
 تعتبر مكتنفة في التسبب بالأعراض التالية :
 كثرة اليوزينيات ، ألم صدري وبطني ، ضخامة
 في الكبد والطحال ، وحمى تتبعها شرى ووذمة
 في الطرف السفلي والصفن . تسمى أيضاً ذات
 الوريقتين اللجوجة (*Dipetalonema perstans*)
 والفيلارية اللجوجة (*Filaria perstans*) .

المنسونيلة *Acanthocheilonema*
المفتولة الذنب *streptocerca*
 (= *Mansonella streptocera*)

نوع يوجد عند الإنسان والشمبانزي في غرب
 ووسط أفريقيا ، ينتقل عن طريق عض الذباب
 من جنس البوضيات . قد تلتبس اليرقات
 (المكرفيلاريات) الموجودة في لطاخات
 التخديش مع يرقات كلابية الذنب المتلوية
 (جنس ديدان من المسودات) تسبب طفحاً
 حاداً يشبه الطفح في داء كلابية الذنب (العمى
 النهري) .

داء المنسونيلات *acanthocheilonemiasis*
 (= *mansonellosis*)

العدوى بالكائنات الحية من جنس المنسونيلة ،
 وتسبب متلازمة محددة من : صداع ، برودة
 الساقين ، وتورم مفصلي .

كُرِيَّة شائكة *acanthocyte*
 (= *spur cell*)

كرية حمراء ذات شويكات ، حيث تتوزع على
 سطحها خمس إلى عشرة نتوءات جبلية شوكية
 مختلفة الطول . تشاهد في الأمراض التالية :
 فقد البروتين الشحمي بيتا من الدم ، أمراض

الكبد ، وبعض الحالات الأخرى . تسمى أيضاً
 خلية شائكة (*Acanthocyte*) وكرية حمراء
 مهمازية (*Spur cell*) .

وُجُودُ الكُرِيَّاتِ
الشَّائِكَةِ فِي الدَّمِ
acanthocytosis

1- وجود الكريات الشائكة (أو الخلايا المهمازية)
 في الدم .
 2- فقد البروتين الشحمي بيتا من الدم : وهو
 اضطراب في استقلاب البروتين الشحمي ،
 وهو اضطراب متنح متعلق بالكروموسوم
 الجسدي ، يحدث فيه عدم تخليق
 للبروتينات الشحمية الحاوية صميم البروتين
 الشحمي B (كلومكرونات ، البروتينات
 الشحمية الوضيعة الكثافة VLDL ،
 البروتينات الشحمية الخفيفة الكثافة LDL)
 ويتميز بوجود الكريات الشائكة في البلازما
 وتظاهرات أخرى .

شوكاني *acanthoid*
 شبيه الشوكة .

انحلال الأشواك *acantholysis*

تمزيق الوصلات بين الخلايا في الخلايا
 الكيراتينية للبشرة ، ناتج عن حل مادة الملاط بين
 الخلايا ، ينتج عن ذلك تمزيق ثانوي للجسيمات
 الرابطة وغالباً يحدث ذلك بتوال محدد من
 الحوادث التنكسية الخلوية .

انحلال الأشواك الفقاعي *acantholysis bullosa*
 انحلال خلايا البشرة الشوكية مع تكون
 فقاعات .

متعلق بانحلال الأشواك *acantholytic*
 متعلق بـ أو يدل على انحلال الأشواك .

ورم شائكي *acanthoma*
 ورم يتكون من خلايا بشرية أو خلايا حرشفية
 أو صدفية .

الورم الشائكي الغُداني *acanthoma adenoides*
الكيسي *cysticum*
 (= *adenoid cystic*)
 (= *سرطانة غدانية*)

carcinoma)	(الخلايا)	ورم ظهاري شعري متعدد .
basal cell acanthoma	الورم الشائكي القاعدي الخلايا (=seborrheic keratosis)	ورم شائكي ذو خلايا صافية (=) الورم الشائكي الصافي الخلايا) : لويحة أو حطاطة حماموية مرتفعة بشكل خفيف لها شكل القبة ، مع بعض القشور والتقليل . تحدث عادة في الطرف السفلي عند البالغين المتقدمين في السن ، تتميز بظهارة شواكية تحوي خلايا كبيرة شاحبة غنية بالجليكوجين .
clear cell acanthoma	ورم شائكي ذو خلايا صافية	ورم شائكي ذو خلايا صافية (أو الورم الشائكي الصافي الخلايا) : لويحة أو حطاطة حماموية مرتفعة بشكل خفيف لها شكل القبة ، مع بعض القشور والتقليل . تحدث عادة في الطرف السفلي عند البالغين المتقدمين في السن ، تتميز بظهارة شواكية تحوي خلايا كبيرة شاحبة غنية بالجليكوجين .
pilar sheath acanthoma	ورم شائكي ذو غلاف شعري	ورم حميد لجريب الشعرة ، عادة يوجد كافة عديمة الأعراض على الشفة العلوية للبالغين ذوي الأعمار المتوسطة ؛ يتميز بجوف مركزي مليء بالكيراتين ومبطن بظهارة حرشفية تبرز ضمن السدى الضام .
acanthopelvis (=acanthopelyx)	حوض ناتئ الشوكة	حوض ذو عرف عاني بارز وحاد جداً .
Acanthophacetus reticulatus (=Lebistes reticulatus)	شائكات الرأس الشبكية (أسماك) (=اللبيز المشبك)	نوع من سمك المنوة (سمك أوروبي صغير) ، يُعرف بشكل شائع بـ (النوامس) ، تتم رعايته في باربادوس للتخلص من يرقات الناموس .
Acanthophis	التعبان الشائك	جنس من الحيات من عائلة العرايبيد . الشعبان الشائك القطبي الجنوبي هو أفعوان ممت في أستراليا وجنينا الجديدة .
Acanthophis antarctica	التعبان الشائك القطبي الجنوبي	

انظر تحت Acanthophis .

Acanthopodina

شبه شائكة

رتيبة من الأوالي الأميبانية (رتبة الأميباوات ، تحت صنف الأميبية العارية) تتميز بوجود أقدام جزئية هيالينية كاذبة ، متشعبة ، ذات ذروة مستدقة وأحياناً حنطية الشكل ، تنتج عن فص هياليني عريض . يمثل هذه المجموعة «الشوكمبية» .

انظر تحت Acanthamoeba .

acanthorrhix

تمزق الأشواك

تمزق الجسور الخلوية .

acanthosis

شواك

فرط تنسج منتشر بالطبقة الشوكية بالجلد ؛ يسمى أيضا (Hyperacanthosis) .

acanthosis nigricans

شواك أسود

شواك مخملي منتشر مع تصبغ أسود ، خاصة في الإبط ، يوجد بعدة أشكال :

1- الشواك الأسود الخبيث : وهو شكل عند البالغين و يترافق غالباً بسرطانة بطانية .

2- الشكل الوحشاني : شكل حميد عند البالغين وقد يكون معممًا .

3- الشواك الأسود الكاذب : وهو شكل حميد عند اليافعين ، يترافق مع البدانة التي تكون أحياناً بسبب اضطراب صمّاوي .

acanthosis seborrheica

شواك مئي

(=شواك ثؤلولي) (= acanthosis verrucosa)

(=seborrheic keratosis) (=تقران مئي)

acanthosis verrucosa

شواك ثؤلولي

(=seborrheic keratosis) (=تقران مئي)

اعتلال جلدي يسبب خشونة وفرط تقرن الجلد مع تكون ثآليل جلدية ، يصيب منطقة الرأس والعنق والمنطقة الأربية .

acanthotic

شواكي

يتميز بالشواك .

acanthocyte

كربية شائكة

(=acanthocyte)

- كرية حمراء مشوكة (Spur cell) .
انظر تحت acanthocyte .
- acanthrocytosis** وَجُودُ الْكَرِّيَّاتِ الشَّائِكَةِ
(=acanthrocytosis) في الدم
انظر تحت Acanthrocytosis .
- acapnia** نَقْصُ ثَنَائِي أُكْسِيدِ الْكَرْبُونِ
في الدَّمِ
(=hypocapnia) عوز ثنائي أكسيد الكربون في الدم ، ينتج عن فرط التهوية ، ويقود آخر الأمر إلى قلاء .
- acapnial** نَاقِصُ ثَنَائِي أُكْسِيدِ الْكَرْبُونِ
في الدَّمِ؛ نَاقِصُ الْكَرْبَمِيَّةِ
- acapnic** متعلق أو مصاب بنقص ثنائي
أكسيد الكربون في الدم؛ ناقص الكربميه
- Acarapis** عَثُّ النُّحْلِ (طفيليات)
جنس من السوس (أحد المفصليات من رتبة
الحلّم).
- acarbia** نَقْصُ بِيكْرَبُونَاتِ الدَّمِ
حالة تكون فيها بيكرونات الدم منخفضة .
- acardia** انْعِدَامُ الْقَلْبِ
غياب القلب الخلقي .
- acardius** عَدِيمُ الْقَلْبِ (مسخ)
(=acardiac) (=acardiacus)
توأم ليس له قلب ويستمر بالحياة باستخدام
الدوران المشيمي للتوأم الآخر .
- acardius acephalus** عَدِيمُ الْقَلْبِ وَالرَّأْسِ
(مسخ)
محصول حمل عديم القلب ، وأيضاً الرأس
وأعضاء الصدر غائبة . الأضلاع والفقرات قد
تكون موجودة ، الأطراف العلوية غائبة أو
معيبة .
- acardius acornus** عَدِيمُ الْقَلْبِ وَالْجَذْعِ (مسخ)
توأم ناقص التكون يفتقر إلى الجزء الذنب من
الجسم .
- acardius amorphus** عَدِيمُ الْقَلْبِ وَالشَّكْلِ
(مسخ)
- ناجح حمل عديم الشكل مغطى بالجلد والشعر .
acardius anceps نَصْفِيُّ الْقَلْبِ (مسخ)
(=hemiacardius)
واحد من توأمين ، يتحقق جزء من الدوران لديه
من قلبه الخاص والباقي من قلب التوأم الآخر .
- acari (sing.acarus)** حَلْمٌ (طفيليات)
جمع حلمة .
- acarian** حَلْمِي (طفيليات)
يتعلق بالحلمة أو السوس .
- acariasis** دَاءُ الْحَلْمِ
(=acaridiasis) (=acarinosis)
(=acariosis)
الاحتشار (العدوى الطفيلية) بالحلّمات (القراد
أو السوس) .
- chorioptic acariasis** دَاءُ الْحَلْمِ النَّاجِمُ
عَنِ الْأَدْمَاتِ
الاحتشار بنوع الأدمة (جنس من السوس) ،
يحدث عادة على الجسم الخلفي للماشية
والخيول ، من الضرع والعجان والقوائم
الخلفية .
- demodectic acariasis** دَاءُ الْحَلْمِ النَّاجِمُ
عَنِ
الدُّوَيْدِيَّاتِ
حكة ناجمة عن الاحتشار بنوع الدويدية (جنس
من الحلّم) ، يتميز بالتهاب الجربيات مع تشكل
بثرات ، عادة على الرأس والرقبة والكتف .
شائع عند الكلاب والماشية ، ويحدث بشكل
متقطع في الأنواع الأخرى .
- nasal acariasis** دَاءُ الْحَلْمِ الْأَنْفِيِّ
احتشار (عدوى طفيلية) لجوف الأنف والجيوب
عند الكلب بالسوس الأنفي من جنس الحمّة
الكلبية ، التي تسبب التهاب أنف خفيف .
- psoroptic acariasis** دَاءُ الْحَلْمِ النَّاجِمُ
عَنِ
القَارَشَاتِ
احتشار الثدييات بنوع القارشة (جنس من
السوس) . تصيب الأرناب ، الماعز ، الخراف ،
الخيول ، المواشي وذلك حسب نوعها .

pulmonary acariasis داءُ الحَلَمِّ الرُّئويّ
احتشار الرئتين بداء الحلم .

sarcoptic acariasis داءُ الحَلَمِّ النَّاجِمُ عَنْ
القارمات

العدوى الطفيلية للجلد بالقابضة الجربية ، وهو التهاب جلد معد عن الإنسان والحيوانات البرية والداجنة ، سببه القارمة الجربية ، ويتظاهر بطفح حطاطي مترافق بحكة شديدة مع إكزيمة (سببها التخديش) وعدوى جرثومية ثانوية أحياناً .

acaricide 1- يبيدُ الحَلَمِّ
2- مُبيدُ الحَلَمِّ

مخرب للحلم ؛ مادة تُبيدُ الحَلَمِّ .

acarid 1- حَلَمَّة

سوسة أو قرادة ، من رتبة الحَلَمَّاء .

2 - حَلَمِّيَّ (طفيليات) (=acaridan)

Acaridae الحَلَمِّيَّات

(=فَصِيلَةٌ مِنْ رُتْبَةِ الحَلَمَّاءِ)

عائلة من السوس الصغير من رتبة الحَلَمَّاء . تشمل الأجناس : الحَلَمِّ والحَفَّار . تسبب أنواع عديدة طفحاً جلدياً ، مثل : حكة البقَّالين ، حكة تراب جوز الهند والتسمم بالفانيلية .

Acarina الحَلَمَّاءِ

رُتْبَةٌ مِنْ صَنَفِ العَنَاكِبِ تَصُمُّ القُرَادَ والسُّوسَ .

acarine حَلَمَّاءِيَّ

فردٌ مِنْ رُتْبَةِ الحَلَمَّاءِ .

acar- سابقة بمعنى الحَلَمِّ

سابقة تعني متعلق بالحلم أو السوس .

acarodermatitis الْتِهَابُ الجِلْدِي الحَلَمِّيَّ

أي التهاب جلدي سببه السوس .

acarodermatitis urticarioides الْتِهَابُ الجِلْدِي الحَلَمِّيَّ الشُرُويَّ

(= حكة الحَصَّادين)

(= grain itch)

طفح حاك ، بثرى الشكل ، محدود ذاتياً ، سببه

الحَمَكُ البَطِين (جنس من التسوس) الذي

يتطفل على يرقات الحشرات المختلفة التي

بدورها تصيب القش ، الحبوب ، والنباتات الأخرى التي بدورها تسبب العدوى للإنسان الذي يكون على تماس معها .

acaroid حَلَمَّاءِيَّ (= شبيه بالحَلَمِّ)

يشبه السوس .

acarologist اِخْتِصَاصِيُّ الحَلَمِّ

اختصاصي في علم الحَلَمِّ .

acarology عِلْمُ الحَلَمِّ

الدراسة العلمية للسوس والقراد .

acarophobia رُهابُ الحَلَمِّ

خوف غير رشيد من السوس أو أية حيوية دقيقة

(حشرات ، ديدان) أو الأشياء عديمة الحياة

(الدبوس ، الإبر) ، يصاحبه أحياناً خوف من

طفيليات تزحف تحت الجلد .

acarotoxic مُبيدُ الحَلَمِّ

مخرب للسوس .

acarus حَلَمَّة (ج: حَلَم)

جنس من الحَلَمِّ الصغير من رتبة الحلم أو

القراد . دائماً ما تكون طفيليات خارجية ،

مسببة الحكة ، أو الجرب أو مرض جلدي آخر .

Acarus الحَلَمِّ

جنس من السوس الصغير من فصيلة

الحَلَمِّيَّات ، وهي غالباً طفيليات برّانية تسبب

الحكة ، الجرب ، وأمراض جلدية أخرى .

Acarus folliculorum الحلم الجربِي

(= الدويدية (=Dermodex folliculorum)

الجربِيَّة)

(=) سوس الجرب الشعري : نوع يوجد في

الجربيات الشعرية عند الإنسان ، وفي الإفرازات

الزهميّة ، خاصة في الوجه والأنف . يسمى

أيضاً سوس الوجه (Face mite) والسوس

الجربِي (Follicle mite) .

Acarus gallinae الحلم الدجاجي

(= واخر الجلد (=Dermanyssus

الدجاجي)

جنس من السوس من فصيلة واخرات الجلد ،

وهو سوس الطيور أو سوس الدجاج ، يصيب الدواجن وأحياناً يصيب الإنسان .

Acarus hordei حَلْمُ الشَّعِيرِ
(=) بَقُّ الشَّعِيرِ : سوس يَنْقُبُ تحت الجلد عند الإنسان .

Acarus rhizoglypticus حَلْمُ البَصَلِ
hyacinthi

(=) سوس البصل ، يوجد على البصل الفاسد ، ويسبب التهاباً جلدياً (التهاب الجلد الناجم عن سوس البصل) عند الأشخاص المتعاملين مع البصل .

Acarus scabiei حَلْمُ الجَرَبِ
(=) القارمة الجربية (= *Sarcoptes scabiei*)
انظر تحت sarcoptic acariasis .

Acarus siro الحَلْمُ السِيرَوِي
(=) الحَفَّارُ السِيرَوِي (= *Tyrophagus siro*)
سوس يسبب التسمم بالقانيلية عند المتعاملين معها .

Acarus tritici حَلْمُ الحِنْطَةِ
اسم قديم لـ الحَمَكِ البطين (*Pyemotes ventricosus*) .

acaryote خلية لا منواة
خلية غير منواة ، مثل الكرية الحمراء .

acatalasemia انعدام الكاتالاز
(=acatalasia)

اضطراب كروموسومي نادر ، متنجي ومتعلق بالكروموسوم الجسدي ، ناجم عن غياب افتراضي لفعالية الكاتالاز ، يُشاهد غالباً في اليابان وسويسرا . عادة يكون عديم الأعراض ، ولكن في حوالي 50٪ من الإصابات اليابانية فإنه يتميز بمتلازمة من تقرحات فموية وغنغرنية ويدعى : داء تاكاهارا .

acatalepsia 1- انعدام الفهم
(=acatalepsy)

2- تَشْخِيصٌ غَيْرٌ يَقِينِي
قلة الفهم والإدراك أو ضعف التفكير .

acataleptic متعلق بانعدام الفهم

acatamathesia اِخْتِلَالُ الإِدْرَاكِ
1- فقدان أو ضعف في فهم أو إدراك معنى الكلام المسموع .

2- فقدان أو ضعف المدركات العامة بسبب آفة مركزية .

acataphasia حُبْسَةُ تَكَلُّمِيَّةٌ؛ مُعَايَاة
حبسة تعبيرية حيث لا يتمكن المصاب بها من التعبير عن أفكاره .

acatastasia تَشَدُّدٌ
(من الشَّدْوَنُ وَهُوَ الخُرُوجُ عَلَى المَعْتَادِ)
انحراف عن السوي والطبيعي ، أو عدم انتظام الشكل أو الوظيفة .

acatastatic تَشَدُّدِيٌّ
غير منظم ومنحرف عن السوي .

acathectic تَسَلُّسِيٌّ
يتعلق أو يتميز بالتسلس .

acathexia تَسَلُّسٌ
(مِنَ السَّلْسِ وَهُوَ عَدَمُ الاسْتِمْسَاكِ)
مصطلح نادر الاستخدام معناه : عدم القدرة على الاحتفاظ بالإفرازات الجسمية .

acathexis تَشَتَّتُ الطَّاقَةِ الفِكْرِيَّةِ
1- قصر في الشحنة الانفعالية (التركيز الفكري) التي يمكن أن يتضح فيها موضوع أو فكرة بشكل طبيعي .

2- انفصال المشاعر عن الأفكار .

acathisia تَعَدُّرُ الجُلُوسِ؛ زَلَزٌ
(=akathisia)

متلازمة تتميز بعدم القدرة على البقاء في وضعية الجلوس ، مع تملل حركي وإحساس بارتعاش عضلي ، قد تظهر كتأثير جانبي للمعالجة بمضادات الذهان .

acaudal عديم الذيل
(=acaudate)

عديم الذنب ، لا ذنبي .

acauline عديم الساق (فُطْرِيَّاتٌ)
(=) لا ساقِي ؛ يطلق على النباتات التي ليس لها سيقان ظاهرة ، لها سوق قصيرة جداً .

acaulinosis دَاءُ المَقَشِّيَّاتِ

(=Scopulariopsis)

العدوى بفطر من جنس المقشّية، تأخذ عادة شكل الفُطَارِ الظفري المسبب بالمقشّية القدرء، ولكن قد تشاهد عدوى أخرى مثل الكرات الفطرية والالتهاب الرئوي .

Acaulium المَقَشِّيَّة

(=Scopulariopsis)

جنس فطريات من فصيلة الطوقيات .

accelerant عَجَالٌ

(=catalyst) (= حَفَّازٌ)

أي ماد تسبب التحفيز .

accelerated مُعَجَّلٌ

مسرّع : يعمل على الاسراع .

accelerated stability اختبار الثَّباتِ

المُعَجَّلُ

اختبار للتأكد من الثبات عند الأسراع .

acceleration تَعْجِيلٌ؛ تَسَارُعٌ

1- تسريع ، كما في معدل النبض أو التنفس .

2- في علم الفيزياء ، معدل الزمن بتغيير

السرعة ؛ الرمز (a) .

acceleration of gravity تسارع بالجاذبية

(=standard gravity) (= الجاذبية المعيارية)

التسارع تبعاً للجاذبية على مستوى سطح

البحر ، وتساوي 9,80616 متراً لكل ثانية

مربعة . الرمز (g) .

angular acceleration تَعْجِيلٌ زَاوِيٌّ

(=rotational acceleration) (= تَعْجِيلٌ

تَدْوِيرِيٌّ)

معدل السرعة الزاوية ، كما في المنبذة الدوارة

عندما تتسارع ، أو عندما يكون هناك تغيير متزامن

في السرعة والاتجاه كما يحدث عند الهبوط الحرج

للطائرة .

developmental acceleration تَعْجِيلٌ

نَمَائِيٌّ؛ نُمُوٌّ مُبَكَّرٌ

negative acceleration تَعْجِيلٌ سَلْبِيٌّ

(=deceleration) (= تَبْطِيءٌ)

إنقاص في السرعة أو المعدل .

psychomotor acceleration تسارع نفسي

حركي

فرط نشاط معمّم انفعالي أو جسدي كاستجابة

للمنبهات الداخلية والخارجية ، مثل الذي

يُشَاهَدُ فِي الطور الهوسي للاضطراب ذي

الاتجاهين .

accelerator مُعَجِّلٌ

1- عامل أو جهاز يستخدم لزيادة المعدل في

مكان عمل شيء أو مادة أو في مكان

حدوث بعض التفاعلات .

2- أي عصب أو عضلة تسرع من إنجاز

الوظيفة .

3- أي مجموعة من المواد الكيميائية المستخدمة

في بَرَكَنَةِ المطاط أو البلمرات الأخرى ،

تسبب التهاباً جلدياً عند العمال .

accelerator nerve عَصَبٌ مُعَجَّلٌ

واحد من الأعصاب الحشوية القلبية الرئوية التي

تؤمن التعصيب الودي للقلب . تنشأ من الخلايا

العقدية للعقد الرقبية الودية السفلية والمتوسطة

والعلوية ، تنبّه الألياف الصادرة عديمة الميالين

الزيادة في سرعة القلب .

accelerator urinae مُعَجِّلَةُ التَبَوُّلِ

(=musculus) (= العَصَلَةُ

البَصَلِيَّةُ الإسْفَنْجِيَّةُ)

المنشأ : النقطة المركزية للعجان والرفاء الناصف

للبصلة . المُعْرَزُ : لفافة القصب (أو البظر) .

التعصيب : العصب الفرجي . العمل : تضيق

الإحليل البصلي .

C3b inactivator مُعَجِّلٌ

C3b العاطل

الاسم القديم للعامل H (factor H) : وهو

جليكوبروتين يرتبط إلى C3b (في تفصيل

المتمة) ويعمل كمثبط للمتمة بالطريق البديل

بتدخله بربط العامل B إلى C3b . ويعمل أيضاً

كعامل تميم للعامل I في تحويل C3b إلى الشكل

العاطل iC3b .

linear accelerator مُعَجِّلٌ حَطِّيٌّ

مُسْرَعٌ يدفع جزيئات ذات طاقة عالية في شكل شعاع خطي ، مستمداً طاقته من حقل كهرومغناطيسي ؛ تتمثل استخداماته في المجال الطبي في المعالجة الشعاعية لاختراق النسيج ولتقليل الجرعة الشعاعية عند سطح الجسم .

particle accelerator معجل جُسيمي

1 - جهاز يُسرّع الجزيئات المشحونة إلى سرعات عالية والتي حينما تصطدم بالهدف تتسبب في تفاعلات نووية .

2 - أدوات تستعمل في الأبحاث الذرية لتسريع الجسيمات دون الذرية إلى سرعات عالية ؛ ويتم تقدير قدرتها تبعاً للطاقة الحركية التي تمنحها والتي تقاس بالإلكترون فولط . تستخدم المسرعات الخطية الحقل الكهرومغناطيسي لتسريع الجسيمات في خط مستقيم ، ولكن يمكن الحصول على طاقات أكبر بجعل الجسيمات تدور في مسار دائري أو حلزوني .

serum prothrombin معجلٌ تحوُّيل

conversion accelerator بروثرومين المصل (= العاملُ السَّابعُ) (=SPCA)

العاملُ السَّابعُ (طليعة الكونفرتين) : عامل ثابت في الحرارة والتخزين ، يشارك في السبيل الخارجي في التخثر الدموي . يتفعل بالتماس مع الكالسيوم . وبوجود العامل III (الثرومبوبلاستين النسيجي) يقوم بتفعيل العامل X . عوز هذا العمل الذي قد يكون وراثياً أو مكتسباً يسبب نزعة للنزف . يسمى أيضاً العامل الثابت (Stable factor) ، والشكل المفعل منه يسمى كونفرتين (Convertin) .

serum thrombotic accelerator المعجلُ الخثاريُّ المصليُّ

عامل في المصل له صفات محفزة للتخثر ، ويستطيع تحريض التخثر الدموي عند تسريبه بشكل تجريبي داخل أنظمة تدفق متوقفة موضعياً .

thromboplastin generation مُعَجِّلٌ تَوَلِيد

accelerator الثرومبوبلاستين

accelerin أكسيليرين

العامل السادس : اعتقد في السابق أنه الشكل المفعل من العامل الخامس . لم يعد يعتبر في مخطط الإرقاء ، ولذلك في الوقت الحاضر لم يعد ينسب إليه أي اسم أو وظيفة .

accelerometer مقياسُ التَّعْجِيل

أداة لقياس التسارع لشيء ما (معدل التغير في السرعة) .

accentuation اشتداد

ازدياد علو الصوت والتمييز ؛ تشديد .

presystolic اشتدادٌ سابقٌ

accentuation للأنقباض

اشتداد الصوت الذي يسبق انقباض القلب .

accentuator شدَّةُ

مادة تزيد من شدة اللون .

acceptability مَقْبُولِيَّةٌ

قابلية مركب كيميائي لاستقبال مجموعة كيميائية مثل مجموعة الأمينات .

acceptable daily المدخول اليوميُّ

المقبول

الكمية المسموح بتناولها أو دخولها يومياً .

acceptance تَقَبُّلٌ

مُتَقَبِّلٌ (ج: مُتَقَبَّلَات)

1 - مادة تتحد مع مادة أخرى ؛ تحديداً هي مادة تتحد مع الهيدروجين أو الأكسجين في تفاعل الأكسدة الاختزالية ، وبذلك يكون التفاعل قادر على التقدم .

2 - مانح أو مانع .

hydrogen acceptor مُتَقَبِّلُ الهيدروجين

هو جزيء يقوم (بالاقتران مع الجهاز الإنزيمي النسيجي) بحمل الهيدروجين من مستقلب (مؤكسد) إلى آخر (مختزل) أو إلى جزيء أكسجين لتشكيل الماء H₂O .

oxygen acceptor مُتَقَبِّلُ الأكسجين

المركب الكيميائي الذي يتقبل الأكسجين .

aces نوبة أو مرض

أسلوب مواجهة شيء ما (مرض مثلاً) .

aces perniciosus نوبةٌ وبيلةٌ

سلسلة من النوبات الوخيممة من الملاريا المنجلية ، تحدث أحياناً في الحالات الخفيفة ظاهرياً ، تصنف تقريباً على أنها ملاريا مخيئة أو صاقعة .

access 1 - إتاحة (معلومات)

2 - مأتى (في الجراحة)

arteriovenous access مأتى شرياني وريدي

الأنبوب الذي يبدأ عند شريان وينتهي في وريد . الوسيلة المعتادة التي من خلالها يتصل جهاز الديال الدموي بالأوعية الدموية . يسمى أيضاً مَوَلِجٌ دموي (Hemoaccess) ، مَوَلِجٌ وعائي (Angioaccess) .

venovenous access مأتى وريدي وريدي

أنبوب يبدأ عند وريد وينتهي عند وريد ، يستخدم في الديال الدموي والترشيح الدموي الوريدي الوريدي المستمر .

accessibility إتاحة

سهولة التوصل إلى . . .

accessible متيسرٌ؛ سهلُ المنال

accessiflexor المننيةُ الإضافيةُ

أية عضلة مثنية إضافية .

accessorius إضافيٌّ

تستعمل في تسمية بعض التراكيب يظن أنها تستخدم في وظيفة تكميلية أو إضافية ، يقدم المساعدة لآخر مماثل وشيء أهم عموماً ؛ متمم ؛ صاحب .

accessory إضافيٌّ

accessory canal قناةٌ إضافيةٌ

قناة تتجه من لب الجذر بالاتجاه الجانبي عبر العاج إلى نسيج دواعم السن ، قد توجد في أي مكان في جذر السن ولكنها أكثر تواجداً في الثلث القمي من الجذر . تسمى أيضاً قناة جانبية (Lateral canal) .

accessory nerve العصبُ الإضافي

عصب ينشأ من مجموعتين من الجذور : الجذور القحفية التي تنبثق عن جانب البصلة (النخاع المستطيل) ، والجذور النخاعية المنبثقة عن الجزء البطني الوحشي للقطع الرقبية الخمس الأولى من النخاع .

تتحد هذه الجذور لتشكيل جذع العصب الإضافي ، الذي ينقسم بدوره إلى فرعين : داخلي وخارجي . يحمل الفرع الداخلي ألياف الجذور القحفية ويتحد مع المبهم (العصب القحفي العاشر) في الثقبة الوداجية ويعصب عضلات البلعوم ، الحنجرة والحناك الرخو . بينما يستمر الفرع الخارجي بشكل مستقل عبر الثقبة الوداجية ليُعصب العضلة القصبية الترقوية الخشائية والعضلة شبه المنحرفة .

بينما كان يعتقد سابقاً أن العصب الإضافي له جذور قحفية ونخاعية ، هناك الآن وجهة نظر عامة تقول أن الجذور القحفية في الحقيقة هي جزء من العصب المبهم . يسمى أيضاً الويليسي الإضافي (Accessorius willisii) ، العصب القحفي الحادي عشر ، العصب النخاعي الإضافي .

[توماس ويليس ، 1675-1621 ؛ طبيب ومشرّح بريطاني] .

accessory palatine الثقبُ الإضافيةُ

foraminae الحنكية

ثقوب اضافية توجد بالعظم الحنكي وتسمح بمرور الأعصاب والأوعية الحنكية .

accident(S) حادثَةٌ (ج:حوادث)

حدث مفاجيء غير متوقع ، خصوصاً الذي له خاصية الإصابة ، حدوث المضاعفات غير المتوقعة خلال مسار المرض الاعتيادي .

accident prevention الوقايةُ من الحوادث

تجنب حدوث الحوادث

cardiac accident حادثةٌ قلبيةٌ

كارثة قلبية مفاجئة ، قد تكون ناتجة عن الإنسداد التاجي .

cerebrovascular accident حادثةٌ وعائيةٌ دماغيةٌ

(ب) تَكْيِفُ العصب .
absolute accommodation تَكْيِفٌ مُطْلَقٌ
 تَكْيِفُ كل عين لوحدها .
binocular accommodation تَكْيِفٌ بِالْعَيْنَيْنِ
 تكيف العينين المتناسق وتقاربهما عند الرؤية القريبة .
changes during accommodation تغيرات أثناء التكيف
 أ - تقلص العضلات الهدبية .
 ب - اقتراب العضلات الهدبية للعدسة .
 ج - استرخاء الرباط المعلق .
 د - زيادة انحناء السطح الأمامي للعدسة .
excessive accommodation تَكْيِفٌ مُفْرَطٌ
 تكيف العين المفرط الذي يزيد عن الحد السوي .
histologic accommodation تَكْيِفٌ هَيْسْتُولُوجِي
 مجموعة تغيرات في مورفولوجية ووظيفة الخلايا تبعاً لتغير الشروط .
negative accommodation تَكْيِفٌ سَالِبٌ
 تكيف العين للرؤية البعيدة الذي يتم بارتخاء العضلة الهدبية مما يُقلل تحدب عدستها مع اتساع الحدقة وتباعد العينين .
nerve accommodation تَكْيِفُ العصب
 ارتفاع عتبة التيار الكهربائي المباشر المستمر الذي بسببه وحده يتحرك أو يتوقف التيار المنبه للعصب أثناء مروره .
positive accommodation تَكْيِفٌ مُوجِبٌ
 تكيف العين للمسافات القصيرة بواسطة تقلص العضلة الهدبية .
reflex accommodation تَكْيِفٌ أَنْعَكَاسِيٌّ
 فرط تحدب عدسة العين نتيجة انقباض العضلة الهدبية وارتخاء الرباط المعلق لإبقاء الصورة واضحة على الشبكية .
relative accommodation تَكْيِفٌ نَسْبِيٌّ
 التغير الممكن مع ثبات كمية التقارب .
subnormal accommodation تَكْيِفٌ تَحْتَ السَّوَاءِ
 قدرة غير كافية لتكيف العين .

accommodative تَكْيِفِيٌّ
 متعلق بالتكيف ؛ ذو طبيعة تكيفية ؛ يؤثر في التكيف .
accommodometer مَقْيَاسُ التَّكْيِفِ
 أداة لقياس تكيف العين .
accomplice مُتَوَاطِئِيٌّ
 جرثومة تصاحب العامل الرئيسي المعدي في عدوى مختلطة ، وتؤثر في فوعة الكائن الحي الرئيسي .
accouchement 1- ولادة
 2- توليد (مصطلح فرنسي) .
accouchement forcé تَوَلِيدٌ قَسْرِيٌّ
 ولادة قسرية سريعة من الأسفل بوحدة من الطرق العديدة ، في الأصل تطبق لتوسيع سريع لعنق الرحم بواسطة اليدين ، وتتبع مباشرة بتحويل واستخراج الجنين .
accoucheur مُوَلِّدٌ
 طبيب مولد .
accoucheuse مُوَلِّدَةٌ
 قابلة .
account 1- حساب
 2- يُحَاسِبُ
 سجل فواتير وحساب النفقات .
accountability مُسَاءَلَةٌ
 استجواب - استبيان
accounting 1- مُحَاسَبَةٌ
 2- حِسَابٌ
 نظام تسجيل الفواتير والحسابات المالية .
accounting period فَتْرَةٌ الْمُحَاسَبَةِ
 الفترة المنتظمة التي يتم عنها المحاسبة .
accounts حِسَابَاتٌ
 تقرير مكتوب أو شفوي عن شيء محدد .
payable accounts حِسَابَاتُ الْأَسْتَدَانَةِ
 القيمة التي يستوجب سدادها نقدياً مقابل خدمات .
receivable accounts حِسَابَاتُ الدَّيْنِ

القيمة المادية المستحقة التي يتم استلامها .	3 - التزاق : التصاق أجزاء منفصلة طبيعياً .
اعتماد	accretion line
اجازة : شهادة معتمدة بأن معهد تعليمي أو مؤسسة معينة تفي بالمتطلبات والشروط السابق تحديدها من جهه أعلى .	خطوط التَّمِّي خطوط تُشاهد في المقاطع المجهرية لميناء السن ، تدل على طبقات متتابعة للمواد المضافة .
مجلس اعتماد accreditation council for continuing medical education	مُثاقفة
مجلس يقوم بتقييم واعتماد التعليم الطبي المستمر حسب الجودة .	تبادل ثقافي بين شعوب مختلفة - تعديلات تطرأ على إحدى الثقافات نتيجة الاحتكاك بمجتمع أكثر تقدماً .
مجلس اعتماد accreditation council for graduate medical education	تراكم
الدراسات الطبية العليا مجلس يقوم باعتماد درجات الدراسات الطبية العليا حسب المقررات المعتمدة والجودة .	كلمة تشير إلى نتيجة امتصاص أحد العناصر بكثرة من قبل خلية أو خلايا نسيج ما ، بحيث يصل تركيز هذا العنصر في الفجوات الخلوية إلى حد يفوق تركيزه في الوسط الخارجي ، ويمكن وصف السموم والمبيدات التي يتكرر استعمالها بأنها ذات تأثير تراكمي .
دليل اعتماد accreditation manual for hospitals	مِرْكَم (ج:مَرَائِم)
المُسْتَشْفِيَّات دليل يستخدم لتحديد نوعية المستشفيات ودرجة جودتها .	1 - جهاز يحول الطاقة الكيميائية (تفاعلات الأكسدة والاختزال عند الأقطاب) إلى طاقة كهربية مثل مركم الرصاص (بطارية السيارة) . 2- أية نبتة مثل مثبتات الأزوت تُغني الموطن بالمواد المغذية .
مُعْتَمَد	مِرْكَم (ج:مَرَائِم)
تمت الموافقة على درجة الجودة المقدمة .	نُقْطَة وَخَزِيَّة
مُسْتَشْفَى مُعْتَمَد مستشفى تم اعتمادها طبقاً لمواصفات الجودة .	1 - اقتراب القيمة المتوقعة من القيمة الحقيقية المقاسة أو الكمية المُقدَّرة . 2 - مقياس يعتمد على الدقة والخطأ المنهجي في القياس .
مُعْتَمَد	نُقْطَة وَخَزِيَّة
تمت الموافقة على درجة الجودة المقدمة .	مَضْبُوطِيَّة
مُسْتَشْفَى مُعْتَمَد مستشفى تم اعتمادها طبقاً لمواصفات الجودة .	حقيقة أو صحة الشيء - تجنب الخطأ .
مُعْتَمَد	مَضْبُوطِيَّة
تمت الموافقة على درجة الجودة المقدمة .	مَضْبُوط
مُسْتَشْفَى مُعْتَمَد مستشفى تم اعتمادها طبقاً لمواصفات الجودة .	أسِيْبُوتُولُول
مُعْتَمَد	عامل محصر للأدرينيات - البيتا، قلبية الانتحاء مع فعالية داخلية محاكية للذوي ، استخداماته كاستخدام بروبرانولول .
تمت الموافقة على درجة الجودة المقدمة .	هيدروكلوريد
مُسْتَشْفَى مُعْتَمَد مستشفى تم اعتمادها طبقاً لمواصفات الجودة .	acebutolol hydrochloride
مُعْتَمَد	الأسيبوتولول دواء يستعمل في علاج : فرط ضغط الدم ،

الذبحة الصدرية ، واضطرابات النظم . يطبق فموياً .

acecainide **أسيكاينيد**

دواء مخمد لاضطرابات النظم القلبية .

aceclidine **أسيكليدين**

ناهض تخليقي كوليني الفعل شبيه بالقلوانيات الطبيعية أيركولين وبيلوكارين ؛ يستخدم في الزرق لتخفيف ضغط باطن العين .

acedapsone **أسيديبسون**

دواء لمعالجة الجذام والملاريا .

acedia **سوداوية خمولية**

مصطلح لمتلازمة نفسية ، ملامحها الأساسية : عدم الاهتمام ، الخمول ، السوداوية .

acelia **عديم الجوف العام**

(=acelomate)

ليس له جوف عام أو جوف بالجسم .

acellular **لاخلوي**

غير مؤلف من خلايا ، أو لا توجد به خلايا .

acellular cementum **ملاط لاخلوي (أسنان)**

ملاط بدون مكونات خلوية وهو يغطي من ثلث إلى نصف جذر السن مجاوراً الموصل الملاطي المينائي ؛ تقابله عادة طبقة من الملاط الخلوي .

acelomate **عديم الجوف العام**

ليس به تجويف جسمي

acelous **لامقعر (فقرة)**

ليس مقعراً من كلا سطحيه ، تطلق على المراكز الفقرية لبعض الحيوانات .

acenesthesia **فقد حس العافية**

غياب الإحساس الطبيعي بالوجود الجسمي والعافية والتوظيف الطبيعي لأعضاء الجسم .

acenocoumarin **أسينوكومارين**

دواء مضاد للتخثر .

acenocoumarol **أسينوكومارول**

دواء اصطناعي مانع للتخثر مخلّق من الكومارين يوجد في شكل مسحوق من أبيض غامق إلى أسمر فاتح ، له بدء سريع ، وفترة تأثير

متوسطة ، وتأثير تراكمي قليل ؛ يُطبّق فموياً .

acentric **1- لا مركزي**

لا يقع في المركز .

2- عديم القسم المركزي

كروموسوم يفتقر إلى القسم المركزي ، وهكذا لن يبقى هذا الكروموسوم في الانقسامات الخلوية التالية .

acephalia **انعدام الرأس (مسخ)**

(=acephalism)

غياب الرأس الخلقي .

acephalic **منعدم الرأس**

عديم الرأس (مسخ) .

acephalobrachia **انعدام الرأس والذراعين**

(مسخ)

الغياب الخلقي للرأس والذراعين .

acephalobrachius **عديم الرأس والذراعين**

(مسخ)

جنين عديم الرأس والذراعين .

acephalocardia **انعدام الرأس والقلب**

(مسخ)

غياب خلقي للرأس والقلب .

acephalocardius **عديم الرأس والقلب**

(مسخ)

جنين عديم الرأس والقلب .

acephalochiria **انعدام الرأس واليدين**

(مسخ)

غياب خلقي للرأس واليدين .

acephalochirus **عديم الرأس واليدين**

(مسخ)

جنين عديم الرأس واليدين .

acephalocyst **كيسة خالية من الرؤوس**

(طفيليات)

كيسة عدارية حقيقية عاجزة عن إنتاج محافظ الحصن (محفظة الكيسة العدارية) . تدعى أيضاً كيسة عقيمة (Sterile cyst) .

acephalogaster **عديم الرأس والصدر**

والبطن (مسخ)

- جنين بلا رأس وله ذراع واحدة فقط .
acephalus monopus عَدِيمُ الرَّأْسِ وَحِيدُ السَّاقِ (مَسَخ)
- جنين عديم الرأس ذو ساق واحدة فقط .
acephalus paracephalus عَدِيمُ الدِّمَاغِ مُشَوِّهُ القَحْفِ (مَسَخ)
- جنين بجمجمة متكونة جزئياً لكن بدون مخ .
acephalus sympus عَدِيمُ الدِّمَاغِ مُشَوِّهُ القَحْفِ (مَسَخ)
- انعدام الرأس مع التحام الطرفين السفليين في طرف واحد .
- acephaly** انعدام الرأس (مَسَخ)
- acepromazine** أسبيرُومازين دواء مهدئ للحيوانات .
- acerbophobia** رُهابُ الذَّرَابَةِ (الذَّرَابَةُ: الكلامُ البذيء) الخوف من التعرض للكلام البذيء .
- acerin** آسيرين خلاصة الثمار المحففة لشجرة القيقب النرويجي ، وهو فعال ضد الإشرىكية القولونية وضد فيروس الوُقْس (جدري البقر) .
- acerola** كَرَزُ هِنْدِيّ 1- أي شجرة من الأنواع المختلفة من جنس الملبيجية (Malpighia) .
 2- فاكهة هذه الأشجار ، أحد أغنى المصادر الطبيعية للفيتامين C (حوالي 1690 مجم لكل 100 جرام من الفاكهة المذمرة) ، يمكن استخدامها في النظام الغذائي للأشخاص الأرجيين لثمار الليمون . تسمى أيضاً (كرز باربادوس) .
- acerophobia** رُهابُ الذَّرَابَةِ (الذَّرَابَةُ: الكلامُ البذيء) الرهبة من فظاظة الكلام .
- acervuli** رِمَالُ الدِّمَاغِ حبيبات متكلسة تظهر رملية الشكل في الجسم الصنوبري والصفيرة المشائمة وبعض أجزاء الدماغ .
- جنين عديم الرأس والصدر والبطن العلوي .
acephalogastrica انْعِدَامُ الرَّأْسِ وَالصَّدْرِ وَالْبَطْنِ (مَسَخ)
- غياب خلقي للرأس والصدر والجزء العلوي من البطن .
- acephalopodia** انْعِدَامُ الرَّأْسِ وَالقَدَمَيْنِ (مَسَخ)
- انعدام خلقي للرأس والقدمين .
- acephalopodius** عَدِيمُ الرَّأْسِ وَالقَدَمَيْنِ (مَسَخ)
- جنين عديم الرأس والقدمين .
- acephalorhachia** انْعِدَامُ الرَّأْسِ وَالسِّيَاءِ (مَسَخ)
- غياب خلقي للرأس والعمود الفقاري .
- acephalostomia** انْعِدَامُ الرَّأْسِ وَانْتِبَاطِ الفَمِّ (مَسَخ)
- acephalostomus** عَدِيمُ الرَّأْسِ مُنْتَبِطُ الفَمِّ (مَسَخ)
- جنين عديم الرأس مع فم جانبي .
- acephalothoracia** انْعِدَامُ الرَّأْسِ وَالصَّدْرِ (مَسَخ)
- غياب خلقي للرأس والصدر .
- acephalothorus** عَدِيمُ الرَّأْسِ وَالصَّدْرِ (مَسَخ)
- (=acephalous)
- جنين عديم الرأس والصدر .
- acephalus** عَدِيمُ الرَّأْسِ (مَسَخ)
- جنين بدون رأس .
- acephalus athorus** نَصْفِيُّ القَلْبِ الكاذِبِ (مَسَخ)
- (=pseudohemiacardius)
- acephalus dibrachius** عَدِيمُ الرَّأْسِ وَالذَّرَاعَيْنِ (مَسَخ)
- جنين بلا رأس مع عدم اكتمال نمو الذراعين .
- acephalus dipus** عَدِيمُ الرَّأْسِ وَالسَّاقَيْنِ (مَسَخ)
- جنين بلا رأس وذو ساقين غير كاملتي النمو .
- acephalus monobrachius** عَدِيمُ الرَّأْسِ وَحِيدُ الذَّرَاعِ (مَسَخ)

acervuline مُنْكَتَبَةٌ
(انْكَتَبَ: تراكم بَعْضُهُ فَوْقَ بَعْضٍ)؛ يُطْلَقُ
على بعض الغدد .

acervulus رَمْلُ الدِّمَاغِ
في الفطور الناقصة ، ورم غبيري له سطح يشبه
الصحن ، حيث تشكل الغبيرات تحته قبة
نسيجية تتمزق عند النضج وتحرر الغبيرات .

acescence 1 - حُمُوضَةٌ
2 - تَحْمِيضٌ

acescent مُحْمَضٌ
يحول الى الجهة الحمضية - مادة تؤدي إلى
التحميض .

acesodyne مُسَكِّنٌ
(=analgesic)
1- تفريغ الألم .
2- غير حساس للألم .
3- عامل يخفف الألم بدون أن يسبب فقداناً
للوعي .

acet(o) أُسَيْتُو
سابقة تدل على وجود عنصر الأسيتيل أو
جزئيات حمض الأستيك .

acetabular حُقِّيٌّ
متعلق بالحُقِّ (Acetabulum) .

Acetabularia الحَقَاءُ
جنس من الطحالب الخضراء ، قد يصل طول
الواحد منها إلى 30 ملي متر ، وهو وحيد
خلية ، وله جسم يتألف من ثلاثة مناطق
متباينة: رأس ، وساق ، وقاعدة تحتوي على
نواة واحدة ، وقد بينت التجارب باستخدام
التطعيم بين نوعين ، أن النواة وحدها هي
المسؤولة عن تشكل الجسم وأنها تنتج مادة
كيميائية يمكنها التحكم في النمو ، ويمكن تفسير
هذه النتائج الآن على أنها إشارة إلى أهمية ودور
الدنا DNA والرنا RNA .

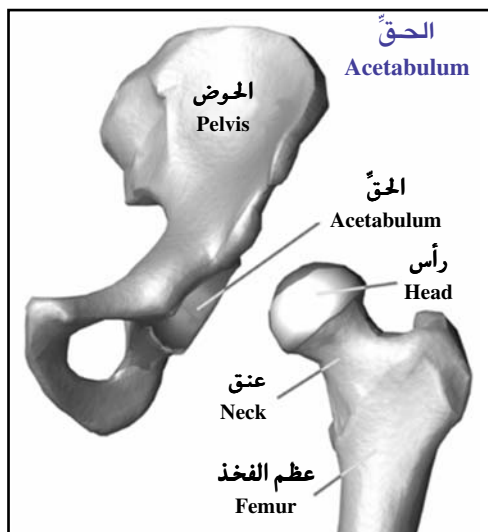
acetabulectomy اسْتِئْصَالُ الحُقِّ
انظر تحت acetabulum .

acetabuloplasty رَبَّابُ الحُقِّ

عملية إعادة بناء الحُقِّ الرأبئية .
انظر acetabulum .

acetabulum الحُقِّ (تَشْرِيحٌ)

جوف كبير يشبه الكأس على السطح الوحشي
لعظم الورك ، يتم فصل فيه رأس عظم الفخذ ،
يسمى أيضاً العظم الحُقِّي (Acetabular bone) ،
الجوف الحُقِّي (Cotyloid cavity) ، وعظم الحُقِّ
(Os acetabuli) .



sunken acetabulum حُقِّ مُنْحَمَصٌ

حوض يكون فيه الحُقِّ منخسفاً ، مما يسمح
لرأس عظم الفخذ بالبروز إلى داخل الحوض .
يسمى أيضاً حوض أوتو (Otto pelvis) .
[أدولف أوتو ، 1845-1786 ، جراح ألماني] .

acetal أُسَيْتَالٌ (كيميائية)

1- أي من صنف المركبات العضوية من صيغة
 $RCH(OR')$ ، حيث R و R' جذور
عضوية ، تكونت بواسطة اتحاد جزئي
ألدهيد مع جزئين من الكحول .
2- $CH_3CH(OC_2H_5)_2$ سائل طيار عديم اللون
يستعمل كمذيب وفي مستحضرات
التجميل .

acetaldehyde أُسَيْتَالِدِهَيْداز (إنزيم)

إنزيم يحفز أكسجة الأسيتالدهيد إلى حمض
الأسيتيك .

أسيتالدهيد **acetaldehyde**

سائل عديم اللون سريع الاشتعال ذو رائحة لاذعة ، يستخدم في تصنيع حمض الأسيتيك والعمور والنكهات . وهو وسيط في استقلاب الكحول . إذا تم ابتلاعه قد يسبب تهيج الأغشية المخاطية ، دمعان ، رهاب الضوء ، التهاب الملتحمة ، أذية القرنية ، التهاب الأنف ، فقد الشم ، التهاب القصبات ، التهاب رئوي ، التهاب الجنبية ، صداع وفقد الوعي . يسمى أيضاً : ألدهيد الأسيتيك (Acetic aldehyde) ، إيثانول (Ethanol) ، إيثيل ألدهيد (Ethyl aldehyde) .

أسيتاميد **acetamide** (كيمياء)

بلورات عديمة اللون تستعمل في التخليق العضوي وكمذيب عام عند صهرها .

أسيتاميدين **acetamidine** (كيمياء)

(=) إيميوأسيتاميد ، يستعمل في تخليق الإמידازول والبيريميدين ، وهو مهيج للجلد والأغشية المخاطية .

أسيتامينوفين **acetaminophen****(=باراسيتامول)** **(=paracetamol)**

هو أحميد حمض الأسيتيك وبارا أمينوفينول ، لا يحتاج وصفة طبية لصرفه ، يملك تأثيرات مسكنة ومضادة للحمى مشابهة للأسبرين ولكن تأثيره المضاد للالتهاب ضعيف . يستخدم فموياً وعن طريق المستقيم .

أسيتانيليد **acetanilid**

أول مشتق من مشتقات البارامينو مينول (أسيتامينوفين ، فيناسيتين) ، ينتج عن اتحاد حمض الأسيتيك الثلجي مع الأنيلين ، له تأثير مسكن للألم ومضاد للحمى ولكنه استبدل بمركبات أخرى بسبب سميته .

أسيتانين **acetannin**

دواء قابض لمعالجة الإسهال .

أسيتارسول **acetarsol**

دواء مبيد للأمبيات .

أسيتارسون **acetarson**

دواء مبيد للأمبيات ؛ مركب زرينخي خماسي التكافؤ يستعمل عن طريق الفم في علاج داء الأمبيات المعوية ، كما يستعمل فموياً وموضعيًا في علاج التهاب اللثة التقرحي الناخر ، وموضعيًا في علاج التهاب المهبل بالمشعرات ، وفي الطب البيطري يستعمل كطارد للديدان .

أسيتات **acetate****(=acetats)**

ملح أو استر أو قاعدة مقترنة بحمض الأسيتيك .

ليجاز أسيتات - **acetate-CoA ligase****تيمم الإنزيم A**

إنزيم من صنف الليجاز يحفز تشكّل أسيتيل التميم A من الأسيتات وتيمم الإنزيم A ، بالإضافة إلى تفاعلات مضاهئة تربط حمض البروبيونيك وحمض الأكريليك إلى تيمم الإنزيم A . يوجد الإنزيم في غشاء المتقدرات والعصارة الخلوية . ويسمى أيضاً مخلقة أسيتيل التيمم A .

أسيتات السلؤلوز **cellulose acetate**

سلؤلوز مُؤسّتل يستخدم كغشاء للديال الدموي ، يملك نفوذية أكبر وترشياً مستدقاً أعلى من الكوبروفان .

أسيتازولاميد **acetazolamide**

مثبط إنزيم الأنهيدراز الكربونية ، استعماله عديدة وتشمل : المعالجة المساعدة للزرق والصرع ، معالجة الشلل العائلي الدّوري ، العلاج والوقاية من داء الجبال الحاد وكمقلون بولي في العلاج والوقاية من حصيات الكلية اليوريكية . يطبق فموياً ، وريدياً وعضلياً .

أسيتينيل **acetynl****(=إيثينيل)** **(=ethynyl)**

الجذر (HCc-) ، مشتق من الأسيتيلين .

أسيتيست **Acetest**

علامة تجارية لأفراص كاشفة تحتوي على نيتروبريسيد الصوديوم ، وحمض الأسيتيك الأميني ، وفسفات ثنائي الصوديوم ،

واللاكتوز . توضع نقطة من البول على القرص على قطعة من الورق الأبيض ؛ إذا وجدت كمية من الأسيتون يتغير القرص من اللون الأرجواني (1+) ، إلى الخبز (2+) ، إلى الأرجواني المعتدل (3+) ، أو أرجواني غامق (4+) .

1- أسيتيك acetic
2 - خَلِيّ

يتعلق بالخل أو بحمضه .

حمض الأسيتيك الثلجي glacial acetic acid
حمض خلي لامائي ، يستعمل كمذيب ، وكاو ، وكما مادة صيدلية ضرورية ، المستحضر الرسمي يحتوي على 5.99 ، 100٪ حمض الأسيتيك بالوزن .

مُسْتَقْبَلَة أسيتيكية aceticoceptor
سلسلة جانبية من الجزئيات ، لها ألفة خاصة لجذر حمض الأسيتيك .

أسيتيدين acetidin
(=إثيل أسيتات) (=ethyl acetate)

1- يُخَلَّل acetify
2 - يَتَخَلَّل

مُقْيَاسُ الأسيتيك acetimeter
جهاز لتحديد كمية حمض الأسيتيك الموجود في محلول .

أسيتين (كيمياء) acetin
أسيتات الجلوسرين ، تحتوي عادة على مجموعة أسيتيل واحدة ولكن أحياناً مجموعتين أو ثلاثة ؛ تستعمل في الدبغ (معالجة الحروق بالعفص) وكما مادة مضافة للأطعمة وكمذيب للصبغات .

أسيتوأسيتات acetoacetate
ملح أو أيون لحمض الأسيتوأسيتيك .

حمض الأسيتو أسيتيك acetoacetic acid
أحد الأجسام الكيتونية التي تنتج في الكبد ، وتتواجد بوفرة في البول والدم في حالة فرط كيتون الجسم .

أسيتو أسيتيل acetoacetyl coenzyme A
تميم الإنزيم A

(=acetoacetyl CoA)

إستر ثيولي لحمض الأسيتوأسيتيك وتميم الإنزيم A . هو وسيط استقلابي هام في أكسدة الأحماض الدهنية ، وكوقود في دورة السيتريك في الدماغ والنسيج العصبي ، وكطليعة للكوليستيرول .

إنزيم مختزلة acetoacetyl-CoA reductase
الأسيتوأسيتيل - CoA

إنزيم من صنف الإنزيمات المؤكسدة المختزلة ، يُحفز اختزال 3- أسيل كيتون تميم الإنزيم A إلى 3- هيدروكسي بيوتيريل تميم الإنزيم A ، مستعملاً NADPH كمانح للإلكترون .

Acetobacter
الخلالة

جنس من الجراثيم سلبية الجرام ، نبوتية الشكل ، تعتاش بالأكسجين من عائلة الجراثيم الخلالية المؤلفة من كائنات حية غير مولدة للأبواغ وتنتج حمض الأسيتيك من الإيثانول . توجد في الفواكه ، الخضار ، العصير الحامض ، والمشروبات الكحولية .

أسيتوفورم acetoform
(= ميثينامين) (=methenamine)

مركب - يُحلّمه الفورمالدهيد في البول الحمضي ليقدم فعالية مطهرة خفيفة ، يستخدم كمضاد جرثومي بولي . يطبق فموياً .

أسيتوهيكساميد acetohexamide
دواء خافض لسكر الدم عن طريق الفم .

أسيتوين acetoin
(كيمياء)
ناجح تكاثف جزئان من الأسيتالدهيد .

أسيتوكيناز (إنزيم) acetokinase
(=كيناز الأسيتات) (=acetate kinase)

ناقلة الفسفات (إنزيم) يشكل أسيتيل الفسفات و(ADP) من الـ (ATP) والأسيتات . وهو إنزيم هام في تشكيل الفسفات عالية الطاقة في بعض الكائنات الحية المكروية .

أسيتولاز (إنزيم) acetolase
إنزيم يحفز الأستلة .

حَسْتَلَة (كيمياء) acetolysis

فَصْمُ مركب عضوي بالأستلة . acetometer (=acetimeter) جهاز لتقدير كمية حمض الأسيتيك الموجودة في محلول .	ميثيل السيانيد : سائل عديم اللون له رائحة اثيرة يستخدم كمذيب ومستحلب . acetone (=acetone) سائل عديم اللون له رائحة مميزة يستخدم كمذيب ومطهر ويتكون بكثرة في حالات السكرى عديم الشواهد .
acetomorphin (=heroin) (=diacetylmorphine) بودرة بلورية ، ذات طعم مرّ ، بيضاء اللون ، وهو إستر حمض ثنائي الأسيتيك للمورفين ، استخدم سابقاً كمسكن ومخدّر ، يعتبر استيراده في معظم البلدان غير شرعي وذلك بسبب كونه مسبباً للإدمان .	acetoneuror مقياسُ الأسيتون أداة لتقدير كمية الأسيتون في البول . acetoneuria (=Ketonuria) وجود الأجسام الكيتونية في البول ، كما في الداء السكري .
acetoneaphthone أسيتونافثون دواء ميبد للجراثيم ومنقّر للبعوض .	acetonyl أسيتونيل (كيمياء) عقار طبي مسكن وخافض للحرارة ومضاد للالتهاب والروماتزم .
acetoneation أستنة الاتحاد مع الأسيتون .	aceto-orcein أسيتو - أورسين مادة لتحضير الكروموسومات للفحص .
acetone (=acetone) كيميائياً ثنائي ميثيل ، من أبسط الكيتونات . سائل طيار ليس له لون . سريع الاشتعال ، له رائحة لطيفة ، وهو أحد الأجسام الكيتونية . يتم إنتاجه في الحماض الكيتوني . في الصيدلة يستخدم كمذيب ، وكمطهر بتركيز أعلى من 80% ، تحوي المستحضرات الرسمية على الأقل 99% من الأسيتون محسوبة في الأساس اللامائي .	acetophenazine أسيتوفينازين (دواء مهدئ) دواء يشبه الكلوروبرومازين يستخدم كمهدئ ومضاد للاكتئاب .
acetoneamia (=ketoneamia) فرط أسيتون الدم فرط الأسيتون أو الأجسام الكيتونية في الدم ، كما يحدث في الداء السكري .	acetophenetidin (=phenacetin) أسيتوفينيتدين دواء مسكن وخافض للحرارة .
acetoneamic متعلق بفرط أسيتون الدم متعلق بوجود الأسيتون أو مركبات الأسيتون بكميات كبيرة نسبياً في الدم .	acetosal (=aspirin) أسبرين دواء مسكن وخافض للحرارة) حمض أسيتيل ساليسيليك : مسكن وخافض للحرارة ومضاد للالتهاب والروماتزم ومثبط لتكدس الصفائح .
acetonglycosuria بيلة سكرية أسيتونية وجود السكر والأسيتون معاً في البول .	acetosoluble ذوّاب بالأسيتيك (كيمياء) يذوب في حمض الأسيتيك .
acetoneitrile أسيتونتريل (كيمياء)	acetosulfone أسيتوسلفون دواء لمعالجة الجذام .
	acetous أسيتيكي (كيمياء) يتعلق بأو يُنتج أو يُشابه حمض الأسيتيك .

1 - خَلّ (كيمياء) acetum

2 - خُلَاصَة خَلِيَّة (أدوية)

acetum Saturn مَحْلُولٌ تَحْتَ أُسَيْتَاتِ الرِّصَاصِ

acetyl أُسَيْتِيل (كيمياء)

الجذر أحادي التكافؤ (CH₃CO-).

أسيتيل التميمم Acetyl coenzyme A

هو إستر ثيولي لتميم الإنزيم A وحمض الأسيتيك ، تشتق مجموعات الأسيتيل من الكربوهيدرات والأحماض الدهنية والأحماض الأمينية . يستطيع أسيتيل التميمم A الدخول في دورة الحمض الثلاثي الكربوكسيل ، ويمكنه أن يقوم بأستلة مركبات عديدة ، ويمكن أن يكون طليعة للستيرويدات . قد تتحول الزيادة في أسيتيل التميمم A إلى دهون يتم تخزينها أو قد تظهر كأجسام كيتونية .

أسيتيل أمينو بنزين acetylamino benzine

(= أسيتانيليد) (=acetanilid)

دواء مسكن وخافض للحرارة .

أسيتيل أمينوفلورين acetylamino fluorene

مركب مُسرِّطِن .

أسيتيل أنيلين acetylanilin

(= أسيتانيليد) (=acetanilid)

(دواء مسكن وخافض للحرارة)

أحد مشتقات البارامامينوفينول : يستخدم كمسكن وخافض للحرارة ولكن له درجة سمية عالية .

أسيتيلاز (إنزيم) acetylase

إنزيم يحفز الأستلة .

أستلة acetylation

إقحام جزيء أستيل في مركب عضوي .

مُوسِّتِل acetylator

كائن حي قادر على الأستلة الاستقلالية ، تحدّد حالة المُوسِّتِل عند الإنسان (سريعة أو بطيئة) بمعدل أستلة السلفاميثازين (مضاد للجراثيم) .

أسيتيل - بيتا - ميثيل acetyl-beta-

كولين (كيمياء) methylcholine

أسيتيل كولين acetylcholine

(ناقل عَصَبِي)

إستر حمض الأسيتيك القابل للعكس للكولين ، وهو ناهضة كولينية الفعل ، يعمل كناقل عصبي في الموصل العصبية العصبية للعضلات المخططة ، وفي الخلايا المستقلة للعضلات المخططة ، وفي الخلايا المستقلة المستقلة المعصبة بالأعصاب اللاودية ، وأيضاً في المشابك قبل العقدية للجهاز العصبي الودي واللاودي ، وكذلك في مناطق مختلفة من الجهاز المركزي .

للأستيل كولين تطبيقات علاجية قليلة بسبب فعله المنتشر وحلمته السريعة بإنزيم إستيراز الأسيتيل كولين . تستخدم المشتقات التخليقية من أجل فعل مديد وأكثر نوعية . يستخدم الأسيتيل كولين كموسع وعائي في تصوير الأوعية الدوائية ويُطبَّق بالتسريب داخل الشريان .

أسيتيل acetylcholinesterase

كولينستيراز ؛ إستيراز الأسيتيل كولين

(إنزيم)

إنزيم من صنف الهيدرولاز حيث يحفز انشطار الأسيتيل كولين إلى كولين وأستات ؛ يوجد في الجهاز العصبي المركزي ، خصوصاً في المادة السنجابية من النسيج العصبي ، وفي كريات الدم الحمراء ، وفي الصفيحة الانتهاية الحركية للعضلات الهيكلية .

ناقلة أسيتيل أسيتيل acetyl-CoA

التميم A acetyltransferaes

إنزيم من صنف الإنزيمات الناقلة التي تحفز تخليق أسيتيل أسيتيل التميمم A من جزيئين من أسيتيل التميمم A ؛ وتعمل أيضاً كإنزيم ثيولاز ، تُحَفِّزُ التفاعل العكسي وتولّد وحدتي كربون من ذرات الكربون الأربعة الناتجة عن أكسدة الحمض الدهني . يشارك الشكل المتقدري في تخليق الأجسام الكيتونية في حين يشارك الشكل الهسولي في تخليق الكوليستيرول وإيزوبرينات أخرى .

acetyl-CoA acyltransferase ناقلة أسيل**أسيتيل التميم A**

واحد من عدة إنزيمات من صنف الإنزيمات الناقلة التي تحفز تحويل 3- كيتوأسيل التميم A إلى أسيتيل التميم A وأسيل التميم A مع طول سلسلة أقصر بكاربونين ؛ يحول التفاعل سلاسل الحمض الدهني إلى وحدتي كربون عن طريق الأكسدة البيتائية .

acetyl-CoA carboxylase كربوكسيلاز**أسيتيل التميم A**

إنزيم حاوي على البيوتين من مجموعة الإنزيمات الرابطة (ليجاز) التي تحفز كرسلة (إضافة زمرة كربوكسيل) أسيتيل التميم A إلى الشكل : مالونيل التميم A . وهو إنزيم حاسم في تخليق الأحماض الدهنية من مجموعات الأسيتيل ، ويحتاج لإنزيم السيترات والإيزوسيترات من أجل الفعالية .

acetylcysteine أسيتيل سيستين

المشتق N-أسيتيل للسيستين -L يستعمل كحال للميوسين في المعالجة المساعدة للاضطرابات القصبية الرئوية لتقليل لزوجة المخاط وتسهيل إزالته ، ويستخدم لهذا الغرض بالتستيل (إدخال العلاج قطرة قطرة) والإرذاذ ، كما يستخدم فموياً كدرياق للتسمم بأستامينوفين ، وبالإرواء الحويضي الكأسي لإذابة الحصيات السيستينية في البيلة السيستينية .

acetyldigitoxin أسيتيل ديجيتوكسين**(=دواء مقو للقلب)**

مشتق من الديجيتوكسين يتألف من الجزء اللاسكري ديجيتوكسيجينين وثلاثة جزيئات من ديجيتوكسوز (سكر سداسي يشق من نبات الديجيتال) وعند إضافة مجموعة أسيتيل إلى إحداها تحمل نفس تأثيرات واستخدامات الديجيتال . يُطبَّق فموياً .

acetyldihydroipoamide أسيتيل ثنائي**هيدروليباميد**

أسيتيل مرتبط بليباميد ، وهو وسيط في

التفاعل المحفّز بمعدّد نازعة هيدروجين البيروقات (معدّد عديد الإنزيمات) .

acetylene أسيتيلين (كيمياء)

غاز انفجاري طيار عديم اللون ، هو الأبسط في صنف الهيدروكربونات اللامشعبة (ثلاثي الرابطة) ، ألكاين (مركب هيدروكربوني ذو رابطة ثلاثية) .

acetylation أسْتَلَة**(=acetylation)**

إدخال مجموعة أسيتيل في جزيء مركب عضوي .

acetylmethadol أسيتيل ميثادول**(دواء لمعالجة الإدمان)**

مركب أفيوني المفعول يستخدم لمعالجة الإدمان لتقليل الأعراض الجانبية أثناء الامتناع .

acetylphenylhydrazine أسيتيل فنييل**هيدرازين**

دواء لمعالجة كثرة الكريات الحمر .

acetylphosphatase أسيتيل فسفاتاز ؛**فسفاتاز الأسيتيل**

إنزيم عضلي .

acetylsalicylamide أسيتيل ساليسيل أميد**(دواء مسكن وخافض للحرارة)**

أحد مشتقات الأسبرين يستخدم كمسكن وخافض للحرارة ومضاد للتجلط .

acetylsalicylate سالييلات الأسيتيل**(دواء مسكن وخافض للحرارة)**

أحد مشتقات الأسبرين يستخدم كمسكن وخافض للحرارة ومضاد للتجلط .

acetylstrophanthidin أسيتيل ستروفانثيديدين

دواء صناعي مقو للقلب شبيه الديجيتال ، سريع المفعول .

acetylsulfadiazine أسيتيل سلفاديازين

هو الشكل الذي يُطرح به السلفاديازين في البول ، يوجد غالباً على شكل كرات بلورية خضراء داكنة .

acetylsulfguanidine أسيتيل

سلفاجوانيديين

الشكل الذي يطرح به السلفاجوانيديين في البول ، وغالباً يكون بشكل صفائح بلورية مستطيلة رقيقة .

acetylsulfanilamide أسيتيل سلفانيلاميد

(أدوية)

أحد مشتقات السلفانيلاميد يستخدم كمضاد للجراثيم .

acetylsulfathiazole أسيتيل سلفاثيازول

الشكل الذي يطرح به السلفاثيازول في البول .

acetyltannin أسيتيل تانين

(=أسيتانين)

دواء للإسهال .

acetyltransferase ناقلة الأسيتيل (إنزيم)

إنزيم يحفز بشكل نوعي نقل مجموعة الأسيتيل ، غالباً أسيتيل التميم A إلى مركب آخر .

acetyl CoA ناقلة أسيتيل

acetyltransferase التميم A
إنزيم ناقل مجموعة الأسيتيل من التميم A .

phosphate ناقلة الأسيتيل

acetyltransferase الفسفافية
إنزيم ناقل مجموعة الأسيتيل الفسفافية .

acetyltributyl citrate أسيتيل ثلاثي

بوتيل السيترات

مركب مشتق من أسترة وأستلة حمض السيتريك ، يستخدم كملدن في المستحضرات الصيدلانية .

achalasia تعذر الارتخاء

1- قصور في ارتخاء الألياف العضلية للمساء للسبيل الهضمي عند أية نقطة التقاء جزء بآخر .

2- نوعياً ، قصور ارتخاء المصرّة المريئية المعدية عند البلع ، بسبب تنكس الخلايا العقدية في جدار العضو . يفقد المريء الصدري أيضاً نشاطه التمعجي الطبيعي ويصبح متوسعاً (نضخم المريء) . يُسمى أيضاً تشنج الفؤاد .

esophageal achalasia تعذر الارتخاء المريئي

انظر تحت achalasia .

pelvirectal achalasia تعذر الارتخاء المستقيمي

الحوضي

(= ضخامة القولون الخلقيّة)

ضخامة القولون بسبب الغياب الخلقي للخلايا العقدية العضلية المعوية في الجزء القاصي من المعى الغليظ . يسبب فقد الوظيفة الحركية في هذا الجزء توسعاً ضخامياً جسيماً للقولون الداني الطبيعي . تبقى القطعة اللاعقدية ضيقة عادة ، ولكن قد تتوسع بشكل منفعل . تظهر الحالة مباشرة بعد الولادة ، وهي أكثر شيوعاً في الذكور ، وتسبب إمساكاً شديداً ، تمدداً في البطن ، وقيء أحياناً ، وعندما تكون وخيمة تسبب نقصاً في النمو . تسمى أيضاً ضخامة القولون اللاعقدية ، داء هيرشسبرونج (Hirschsprung's disease) .

[هارلد هيرشسبرونج ؛ 1916-1830 ؛ طبيب داغركي] .

sphincteral achalasia تعذر ارتخاء المصرّة

قصور أية مصرّة (لعضو أنبوبي) من الارتخاء استجابة لمنبه فيسيولوجي طبيعي .

Achard's syndrome متلازمة أشار

[إيميل شارل أشار ، 1944-1860 ، طبيب فرنسي] .

عنكبية أصابع مترافقة بتراجع الفك السفلي ورخاوة مفصليّة محدودة في اليدين والقدمين .

Achard-Thiers syndrome متلازمة

أشار - تيرز

[إيميل شارل أشار ، 1944-1860 ، طبيب فرنسي] ، و [جوزيف تيرز ، عاش في القرن العشرين ، طبيب فرنسي] .

إذكار وكثرة الشعر بالإضافة إلى الداء السكري البادئ عند البالغين (أي غير المعتمد على الأنسولين) عند النساء في السن التالي للإياس وتنتج عن فرط إنتاج الأندروجينات القشر كظرية .

Achatina **المُعَقَّة**
جنس من القواقع الأرضية الكبيرة ، من عائلة المعققات ، الموطن الأصلي أفريقيا .

Achatina fulica **المُعَقَّة الغُرِّيَّة**
(الغُرَّة نَوْعٌ مِنْ دَجَاجِ المَاءِ) تُسْتخدَم كَشَوِي وسيط للددوة الرئوية : الأسطوانية الكانتونية .

Achatinidae **المعققات**
فصيلة من قواقع الأرض الأفريقية ، تضم جنس المعققة .

ache **1- يَتَوَجَّعُ :**
يعاني من ألم مستمر .

2- وَجَعٌ :
ألم ثابت مستمر يتميز عن الألم البرقي .

acheilia **انْعِدَامُ الشَّفَّةِ (مسخ)**
غياب خلقي لإحدى أو كلتا الشفتين .

acheilous **عَدِيمُ الشَّفَّةِ (مسخ)**
(=achiria)
يفتقر إلى الشفتين ، يُظهِر انعدام الشفة .

acheiria **انْعِدَامُ اليَدِ (مسخ)**
1- غياب خلقي لإحدى أو كلتا اليدين .
2- نقص الشعور باليدين أو الإحساس بغيابهما .

acheiropodia **انْعِدَامُ نِهَائِيَاتِ الأَطْرَافِ (مسخ)**
غياب خلقي لليدين والقدمين .

acheirus **عَدِيمُ اليَدِ (مسخ)**
(=achirus)
فرد يبيدي انعدام اليد (إحدهما أو كلتاهما) .

achievement **تحصيل**
تصف الكلمة تحقيق إنجاز ما ، وتدل على التحصيل العلمي ، ويتم مقارنة العمر التحصيلي بالعمر الزمني كمؤشر للقدرات .

achievement age **العُمُرُ الإنجَازِيّ**
العلاقة بين العمر الزمني والعمر الإنجازي ، كما يقرر باختبارات التحصيل المعيارية (وهي اختبارات تجرى في نهاية مرحلة تعليمية) .

Achillea **أخيلية**

جنس نباتات عشبية معمرة عطرية من المركبات الأنبوبية الزهر ، فيه أنواع تزرع لزهرها وأخرى تنبتها الطبيعية .

Achillea millefolium **أخيلية الفَيَّةُ الوَرَقُ**
هي نبات الحَرْبَل .

Achilles bursa **جِرَابُ العُرْقُوبِ**
(=) جراب الوتر العقبي : جراب بين الوتر العقبي وعظم العقب .

Achilles tendon **العُرْقُوبِ**
(= وتر أخيل) : وتر سميك للعضلة ثلاثية الرؤوس الربليَّة (عضلة السَّاقِ والعضلة النعلية) حيث ينغرز في أحذوية عظم العقب .
[أخيل : البطل الإغريقي ، الذي أمسكته أمه من العقب وغمسته في النهر الرئيسي للححيم عند الإغريق (Styx) ، كما تقول الأسطورة] .

Achillini **أشيليني**
[أليساندرو أشيليني ، 1463-1512 ، طبيب إيطالي وفيلسوف كتب عن التشريح] .

achillobursitis **التَّهَابُ جِرَابِ العُرْقُوبِ**
التهاب وتشنج الأجرية حول وتر العرقوب ، خاصة الجراب الواقع أمامه ، يسمى أيضاً (Achillobursitis) ، أي وجع العرقوب .

achillobursitis **وجع العُرْقُوبِ**
1- ألم في وتر العرقوب .
2- التهاب جراب العرقوب .
انظر تحت achillobursitis .

achillogram **مُخَطَّطٌ مُنْعَكِسُ العُرْقُوبِ**
مخطط يوضح انقباضات عضلات وتر العرقوب أو أخيل (عضلات سمانة الساق) .

achilorrhaphy **رَفْوُ العُرْقُوبِ**
خيطة وتر العرقوب .

achillotenotomy **بَضْعُ العُرْقُوبِ (=achillotomy)**
البضع الجراحي لوتر العرقوب .
البَضْعُ الرَّأْيِيّ لِلْعُرْقُوبِ plastic achillotenotomy
عندما يتمزق العرقوب ، الذي يحدث عادة عند المسنين من الذكور ، وقد يحدث أيضاً عند

الشبان الرياضيين أثناء ممارسة الرياضة ، فإن هذا التمزق يحدث بسبب الإقفار أو نقص التروية في الوتر ، لذا فإنه يصبح أضعف من الطبيعي وسهل التمزق . إكلينيكيًا يشكو المريض من ألم مفاجئ خلف عنق القدم (مثل ضربة السكين) ويلاحظ فراغاً يمكن جسسه بسهولة ، ولا يستطيع المريض الوقوف على رؤوس أصابعه ، وتكون قوة العطف إلى أسفل ضعيفة [الثني الأخمصي (Plantar flexion)] ، وهنا لا بد من التدخل الجراحي ومعالجة الحالة المبكر وذلك من خلال الرأب والترقيع ، كما يمكن إطالة وتر العرقوب بواسطة عملية جراحية تقويمية .

achilous عديم الشفة (مسخ)

إنعدام الشفة الخلقى .

achlorhydria فقد حمض المعدة؛

اللاهيدروكلورية

فقد حمض الهيدروكلوريك من الإفرازات المعدية المنبهة بشكل أعظمي وهو نتيجة لضمور غشاء المعدة المخاطي ويسمى أيضاً انعدام حموضة المعدة (Gastric anacidity) .

achlorhydric فاقد حمض المعدة؛

لاهيدروكلوري

يتميز باللاهيدروكلورية أو فاقد لحموضة المعدة .

achloroblesia عمى الأخضر

(=achloropsia)

عدم القدرة على تمييز اللون الأخضر

acholia انعدام الصفراء

غياب أو قصور إفراز الصفراء .

acholic عديم الصفراء

خال من الصفراء .

acholuria بيلة لاصفراوية

نقص الصبغ الصفراوي في البول .

acholuric متعلق بالبيلة اللاصفراوية

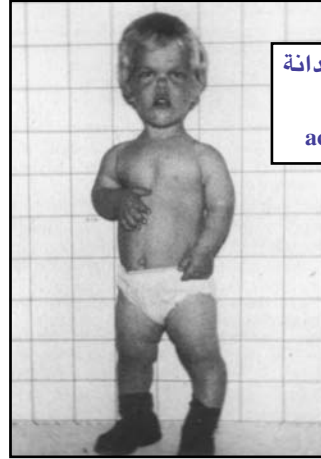يتعلق أو يتميز بالبيلة اللاصفراوية .

achondrogenesis عدم تحلّق الغضاريف

اضطراب وراثي يتميز بنقص تنسج العظم ، ينتج عنه قصر ملحوظ للأطراف ، بينما يظل الرأس والجذع طبيعيين .

achondroplasia ودانة

اضطراب خلقي وراثي لنمو ونضج الأرومة الغضروفية للمشاشة ، بسبب تشكلاً عظمية غير كاف داخل الغضروف (شدوذ في تحول الغضروف إلى عظم) ينتج عن ذلك شكل مميز من القزامة : أطراف قصيرة ، جذع طبيعي ، وجه صغير ، قبو طبيعي ، قعس ، يد خطافية .



طفل مصاب بالودانة

Boy with achondroplasia

achondroplastic مودون

متعلق بـ أو مصاب بالودانة .

انظر تحت achondroplasia .

achondroplasty ودانة

انظر تحت achondroplasia .

achordal عديم القردود

(=achordate) (=الحبل الظهرية)

ليس له حبل ظهري ، تستخدم للإشارة إلى الحيوانات التي ليست من الحبلليات والتي لا تملك قردوداً أو حبالاً ظهرياً .

Achorion الشعروية

(=Trichophyton)

جنس فطريات طفيلية من فصيلة الطوقيات .

achrestic متعلق بتعذر الاستعمال

تعذر استعمال أداة أو طريقة عادية ، كما في : فقر الدم الناتج عن تعذر الاستعمال (Achrestic)

(anemia) : وهو أي نمط من الأنماط المختلفة لفقر الدم الضخم الأرومات الذي يشابه فقر الدم الويبل ولكنه لا يستجيب للمعالجة بالفيتامين B₁₂ .

achroia **نصول**

(=achromia)

(نَصَلَ الشَّعْرُ: زَالَ حَصَابُهُ) ؛ ناقص التلون .

achromacyte **كُرْيَةٌ نَاصِلَةٌ**

(=achromatocyte)

(=achromocyte)

هي كرية حمراء هلالية الشكل ناقصة الانصبغ خادعة ، حيث أن تلوونها أضعف من الكريات الحمراء السليمة .

achromasia **1 - تَعَدُّرُ التَّلَوْنِ؛ اللاتلونونية**

(=achromatosis)

(=achromia)

نقص قوة التلون في الخلية أو النسيج .

2 - انعدام لون الجلد

نقص التصبغ الطبيعي للجلد ؛ غياب التلون الطبيعي للنسيج أو الخلية .

achromat **1- عدسة لامقزحة**

انظر تحت achromatic lens .

2 - أعمى الألوان: (=monochromat)

شخص مصاب برؤية أحادية اللون (عمى الألوان التام) ؛ وهي عدم القدرة على تمييز درجات الألوان ؛ تبدو كل ألوان الطيف باللون الرمادي المحايد مع درجات مختلفة من الأبيض والأسود .

achromate **أعمى الألوان**

(=monochromat)

انظر تحت achromat .

Achromatiaceae **التَّاصِلَات**

فصيلة من الجراثيم المنزقة .

achromati **1 - لا مقزحة (عدسة)**

2 - أعمى الألوان

انظر تحت achromat .

3 - عسير التلون: يتلون بصعوبة .

4 - عديم اللون؛ لالوني

5 - يحوي على الأكروماتين

انظر تحت achromatin .

بصورة عامة ، هو وصف لكل ما يدع اللون الأبيض يمر من خلاله دون أن يحلله ، كما أنه ينعت به بعض مكونات الخلية التي لا تصطبغ بأي لون إثر معاملتها بالملونات ، ومثل ذلك عدم اصطبغ خيوط المغزل خلال الانقسام الخلوي .

achromatic lens **عدسة لامقزحة**

عدسة مركبة صممت للتقليل من تأثيرات الزيغ اللوني الناتج عن تشتت الضوء عند انكساره ، ويتم ذلك باستخدام عدستين أو أكثر تصنع من أنواع زجاجية لها قدرات تشتيتية مختلفة . عملياً يمكن ضبط عدسة ما بشكل صحيح لبضعة أطوال موجية فقط .

achromatin **أكروماتين**

المادة الضعيفة التلون التي تكون العصاره النووية ، والغشاء النووي لنواة خلية .

achromatinic **أكروماتيني**

يتعلق بأو يحوي الأكروماتين .

انظر تحت achromatin .

achromatism **1 - انعدام اللون**

2 - انعدام التقزح (عدسات)

3 - عمى الألوان: عدم المقدرة على تمييز درجات الألوان ؛ تبدو كل ألوان الطيف رمادية محايدة مع درجات مختلفة من الأبيض والأسود .

4 - عسر التلون

Achromatium **الناصلة**

جنس جراثيم من فصيلة الناصلات (عديمة اللون) .

achromatocyte **كُرْيَةٌ نَاصِلَةٌ**

كرية حمراء ناصلة هلالية الشكل نتيجة عيوب في تكوينها .

achromatolysis **تَحَلُّلُ الأكروماتين**

عدم انتظام الأكروماتين في الخلية .

1 - كارهُ التَّلُونُ achromatophil

لا يبدي ألفة للتلون .

2 - عَسِيرُ التَّلُونُ : الكائنات الحية أو الأنسجة التي تتلون بصعوبة .

عُسْرُ التَّلُونُ achromatophilia

- 1- خاصية مقاومة فعل التلون بالملونات .
- 2- حالة عدم التلون بسهولة بالملونات .

عمى الألوان achromatopia

(=achromatopsia)

حالة عدم رؤية الألوان والافتقار على رؤية اللون الرمادي ما بين اللونين الأبيض والأسود ، وهي نوعان :

- 1- خلقية : هي الشائع ، وتحدث في 2/ من الذكور ، و 0.2/ من الإناث ، وفيها قد يكون عمى الألوان كاملاً حيث يبدو الجسم رمادياً ، أو أن تنال الإصابة أحد الألوان الرئيسية الثلاثة ، أي عمى اللون الأحمر ، أو الأخضر ، أو الأزرق وهو الأكثر شيوعاً وينعت بعمى الألوان الجزئي .
- 2- مكتسبة : فالعتمة المركزية في التهاب العصب البصري تسبب عمى للون الأحمر واللون الأخضر ، كما تسبب وذمة حليلة العصب البصري عمى اللون الأزرق .

1 - أعمى الألوان achromatopsic

2 - متعلق بعمى الألوان

3 - عُسْرُ تَلُونِ الأَنْسِجَةِ بالملونات

نقص أو انعدام صباغ الجلد .

1- انعدامُ لَوْنِ الجِلْدِ achromatosis

تعذر تصبغ النسيج ، كما في الجلد والقزحية .

2- تَعَذُّرُ التَّلُونُ (=achromasia)

(=achromia)

نقص قوة التلون في الخلية أو النسيج .

عديم اللون achromatous

ليس له لون .

بيلة عديم اللون achromaturia

إفراز بول عديم اللون .

1 - تَعَذُّرُ التَّلُونِ achromia

2 - انعدامُ لَوْنِ الجِلْدِ

انعدام لَوْنِ الجِلْدِ achromia parasitica
طَفِيلِي المَشَأْ

(=سعفة بيضاء) (=tinea alba)

نوع من السعفة المبرقشة ، تصيب الأطفال ذوي الجلد الأسود خاصة في المناطق المدارية . يبدأ في المنطقة الحفّاضية وينتشر بسرعة . يسبب فقد الصباغ في مناطق من الجلد .

تَعَذُّرُ التَّلُونِ المَرَكِزِيِّ central achromia

انعدام لون الجلد في الجزء المركزي من الجسم .

انعدامُ لَوْنِ الجِلْدِ الخَلْقِيِّ congenital achromia

(=مهق) (=albinism)

1- المصطلح العام لعدد من الاعتلالات الحمضّمينية الموروثة التي تصيب جملة الخلية الصبغية (الخلية الميلانينية) للعين والجلد وتسبب نقص الميلانين أو انعدام الميلانين للعين والجلد والشعر .

2- مهق عيني جلدي سلبي التيروزيناز : وهو اضطراب وراثي متنح ، يتصف بغياب التصبغ في الشعر ، والجلد والعيّن . أغلب المرضى يصابون فيه بالعمى .

انعدامُ لَوْنِ الجِلْدِ اللاحقُ consecutive achromia

انعدام لون الجلد المكتسب بعد الولادة .

انعدامُ لَوْنِ القَشْرَةِ الدِّماغِيَّةِ cortical achromia

حالة حيث تُظهِرُ فيها منطقة من القشرة الدماغية غياباً في الخلايا العقدية .

عديم اللون achromic

متعلق بـ أو يتميز بتعذر التلون .

أَكْرُومَاتِين achromin

(=achromatin)

انظر تحت achromatin .

المنتصلة Achromobacter

جنس من الجراثيم سلبية الجرام ، نبوتية الشكل ، لا تخمّرية ، مُسَوِّطَةٌ محيطية الأهداب ، ارتباطها غير محدد ، توجد في الماء والسبيل الهضمي عند الإنسان . تم عزلها من

مصادر إكلينيكية مختلفة ، وتترافق أحياناً بعدوى مميزة . تصنف أحياناً كائنات هذا الجنس في جنس المقلية .

achromoderma وَضَح (=leukoderma)

بياض فاش في الجسم .

achromophil 1 - كارهُ التلون (=achromophilous)

2 - عسيرُ التلون

غير قابل للاصطباغ .

achromotrichia نُصولُ الشعرُ
فقد التصبغ في الشعر . يسمى أيضاً : نقص انصبغ الشعر (Hypochromotrichia) .

achrooamyloid نَشَوَانِيٌّ لَامْتَلُونُ
نشواني في طوره الباكر غير القابل للتلون .

achroodextrin دِكْسْتَرِينٌ لَامْتَلُونُ
أي من الدكستريينات منخفضة الوزن الجزيئي التي لا تتلون باليود .

Achucarro's stain صبغ أشوكارو
[نيكولاس أشوكارو ، 1918-1881 ، اختصاصي هستولوجيا إسباني] .

صبغ حمض تانيك الفضة ، يستخدم من أجل تشريب النسيج الضام .

achylia فَقدُ العَصَارَةِ: اللاعْصَارِيَّةُ (=achylosis)

غياب حمض الهيدروكلوريك ومولد الببسينات (بسينوجين) في العصارة المعدية .

achymia عدم ، أو فقد الكيموس (=achymosis)

[الكيموس : هو الكتلة جزئية السيولة من الطعام المهضوم جزئياً المارة من المعدة إلى الإثنا عشري] .

غياب تشكل أو تشكل غير كاف للكيموس (Chyme) .

acicular إبري

كلمة يُنعت بها عضو قاس مدبب وحاد كالإبرة كما هو حال الأوراق الإبرية لأنواع الصنوبر .

aciculum حُسَيْكَةٌ

شوكة منحنية شبيهه بالإصبع أو الهلب (شعر غليظ وصلب) ، توجد عند بعض السوطيات .

1- حمض (ج: أحماض) acid(S)
2 - حمضي

للأحماض عدة تعاريف في الكيمياء ؛ فالأحماض هي مركبات إلكتروليزية عند ذوبانها في الماء تعطي أيونات هيدرونيوم H_3O^+ (حسب تعريف أرهينيوس) ، أو هي مركبات عاطية للبروتونات عند التفاعل (تعريف برونشستد) ، أو هي مستقبلة لزوج من الإلكترونات عند التفاعل (تعريف لويس) . والأحماض نوعان : أحماض عضوية مصدرها النباتات والحيوانات مثل حمض الخليك وحمض الستريك وحمض الأوليك (من الزيوت) وحمض البالميتيك (من النخيل) وغيرها ، وأحماض غير عضوية (معدنية) وهي نوعان أيضاً : الأول أحماض هيدروجينية (مثل حمض الهيدروكلوريك HCl) وتحضر بتفاعل اللافلزات النشطة مع الماء . والثاني أحماض أكسجينية مثل حمض الكبريتيك H_2SO_4 وحمض النتريك HNO_3 وتحضر الأحماض الأكسجينية بتفاعل أكاسيد اللافلزات مع الماء . وتتفاعل الأحماض مع الفلزات والأكاسيد القاعدية والقواعد والأملاح . وتنحل الأحماض في الماء مع تشكيل أيونات هيدروجين قد تحل المعادن محلها لتشكيل أملاح . وتكون ذات باهاء أقل من 7 . ويعتبر الحمض قوياً إذا توافرت فيه كمية أكبر من البروتونات الحمضية . وتوجد أيونات الهيدروجين الحرة في المحاليل فقط ، حيث تترابط هذه الأيونات مع جزيئات المذيب . كما تتوافر هذه الأيونات أيضاً في المحاليل المائية على شكل أيون الهيدرونيوم H_3O^+ . ويمكن تسريع الكثير من التفاعلات الكيميائية إذا تمت في محاليل حمضية ، وهذا يساهم في التطبيقات الصناعية الهامة . وتحتوي الأحماض

الكربوكسيلية (بما فيها حمض الأستيك وحمض الأوكزاليك) على المجموعة الحمضية - COOH . كما تعتبر الأشكال العطرية التي ترتبط بها مجموعة الهيدروكسيل (الفينولات) حمضية غالباً . أما الأحماض الأمينية المكونة للبروتينات فهي أهم المكونات في الأنظمة الحية .

abietic acid حمض الأبيتيك

الراتين الحمضي الذي يشكل المكون الفعال الأكبر للروزين (راتين نباتي) ، يستخدم في تصنيع الصابون ، كما تستخدم إستراته في تصنيع الورنيش .

acetic acid حمض الأستيك

حمض الكربوكسيل ثنائي الكربون ، CH_3COOH ، وهو المكون الأساسي للخل ، وغالباً ما يكون في صيغة أستيل التميم A الوسيط الكيميائي الحيوي الهام .

في علم الصيدلة : يستخدم كمذيب ومدّواب ، وهو ضرورة صيدلانية في تحضير المحلول الموضعي تحت أسيتات الألومنيوم . تحوي المستحضرات الرسمية 36 إلى 37٪ من وزن $C_2H_4O_2$. اسمه المنهجي : حمض الإيثانويلك .

acetoacetic acid حمض الأستيوأستيك

أحد الأجسام الكيتونية التي تُنتج في الكبد ، يتواجد بوفرة في البول والدم عند الإصابة بفرط كيتون الجسم . يسمى أيضاً حمض بيتا بوتيريك الكيتوني .

acetylsalicylic acid حمض الأستيل ساليسيليك

هو الاسم الكيميائي للأسبرين ، واختصاره (ASA) . وهو دواء له تأثيرات مضادة للالتهاب ، وهو مسكن ومضاد للحمى . يشكل نموذجاً للأدوية المضادة للالتهاب اللاستيرويدية التي تؤثر عن طريق تثبيط تخليق البروستاجلاندين .

استخداماته : تفريج الألم والحمى ، معالجة التهاب المفاصل الروماتويدي والفُصال

العظمي ، كما يستخدم لتخفيف اختطار النوبات الإقفارية العابرة للحوادث الوعائية الدماغية (السكتة) وذلك بسبب تثبيطه للصفائح .

تحدث مضاعفات عند البعض (حوالي 7٪) هي : غثيان ، قيء ، ألم معدي وأحياناً نزف إذا تم تناوله والمعدة فارغة ، لذا ينصح بتناوله بعد الوجبات ، والأفضل في مثل تلك الحالات تناول الباراسيتامول كبديل .

acid amide أميد الحمض

مركب يتكون من اتحاد الأميدوجين مع جذر أو عنصر حمضي .

acid anhydride أنهيدريد الحمض

طائفة من المركبات العضوية المشتقة شكلياً (وليس عملياً) من حمض كربوكسيلي بواسطة طرد الماء . صيغتها العامة $RCOOCOR$ ، وتختصر غالباً بواسطة تفاعل كلوريد حمضي مع كربوكسيلات . تشبه أنهيدرات الحمض من الناحية الكيميائية كلوريدات الحمض ولكنها تتفاعل بشكل أضعف منها .

acid citrate dextrose (ACD) سترات

ألدكستروز الحمضية

محلل مضاد للتخثر يحوي حمض السيتريك ، وسترات الصوديوم ، والدكستروز ، استخدم سابقاً لحفظ الدم الكامل المخزون . ويستخدم الآن بشكل أساسي من أجل فصادة الصفائح . ويدعى أيضاً محلول سترات الدكستروز المضاد للتخثر .

acid constant ثابتة الحموضة

المعادل الثابت لتفارق أي حمض .

acid etch technique طريقة التّخريش بالحمض

طريقة تستخدم لتخفيف الحمض على السن لتحسين قابليتها لمواد الاستعاضة المستخدمة في الحشو .

acid number الرقم الحمضي

عدد الملي جرامات من هيدروكسيد البوتاسيوم اللازمة لاستبدال الأحماض الدهنية الحرة في 1

فسفات الأدينوزين .
 جرام من الدهن ، وهو يمثل قياس كمية
 الأحماض الدهنية الحرة في الدهن .
acid proof صامدٌ للحمض

(=acid fast) (=acid resistant)

لا يزول لونه بسهولة بواسطة حمض بعد
 تلويته ، وهي صفة مميزة لبعض الجراثيم خاصة
 المتفطرة السلية ، المتفطرة الجذامية ، وبعض
 أنواع النوكارديّة .

acid radical جذرٌ حمضي

العنصر الكهروسلبي الذي يتحد مع الهيدروجين
 لتشكيل الحمض ؛ الجذر الذي يتشكل من
 حمض عند فقدانه أيون هيدروجين أو أكثر مثال
 SO_4 ، NO_3 .

acid rain مطرٌ حمضي

مطر يصبح حمضياً عندما يتحلل فيه ثنائي
 أكسيد الكبريت ، وأكاسيد النتروجين على
 شكل أحماض مطرية أو ثلجية أو ضبابية .
 تحدث هذه الظاهرة بسبب تحرر أكسيد
 النتروجين من عوادم السيارات ، وثنائي أكسيد
 الكبريت الناتج من المصانع الكبيرة ، ومن
 محطات الطاقة التي تستخدم الوقود
 الأحفوري . وتساهم مجموعات المداخن
 الطويلة ، المبنية للتقليل من تلوث الهواء المحلي
 جزئياً ، في تشكل المطر الحمضي ، وكلما طال
 بقاء ثنائي أكسيد الكبريت في الجو ، زاد احتمال
 تأكسده إلى حمض الكبريتيك الذي يترسب
 على مساحة عدة كيلومترات ، فيتلف الأبنية ،
 ويدمر الغابات ، ويزيد حموضة البحيرات ،
 ويبلغ باهاء المطر العادي 5.6 ، وحالياً يبلغ في
 بعض مناطق أمريكا الشمالية وأوروبا من
 4.5-4 .

acid resistant صامدٌ للحمض

مقاوم لتآكل الأحماض .

acid value القيمة الحمضية

انظر تحت acid number .

adenylic acid حمضٌ الأدينيليك

أدينوزين مُفسَّر ، ويشير عادة إلى أحادي

aliphatic acid حمضٌ أليفاتي

حمض ذو هيدروكربونات لا أروماتية : مثال
 حمض الأسيتيك ، حمض البروبيونيك ،
 حمض البوتيريك ؛ الأحماض الدهنية ذات
 الصيغة R-COOH حيث R هيدروكربون لا
 أروماتي (أليفاتي) = مركب هيدروكربوني ذو
 سلسلة مفتوحة) .

amino acid حمضٌ أميني

الأحماض الأمينية هي أي مركب عضوي
 يحتوي مجموعة أمينو ($-NH_2$) ومجموعة
 كربوكسيل ($-COOH$) . (اختصاره AA) .
 هناك 20 حمض ألفا-أميني تتشكل منها
 البروتينات عن طريق تشكل الروابط الببتيدية
 خلال الترجمة الريبوسية للرنال المرسل . تتشكل
 الأحماض الأمينية الأخرى الموجودة في
 البروتينات (مثل هيدروكسي برولين في
 الكولاجين) من التعديل الإنزيمي التالي
 للترجمة لثمالات الأحماض الأمينية في
 السلاسل عديدة الببتيد .

كما يوجد العديد من الأحماض الأمينية الهامة
 مثل الناقل العصبي : حمض الجاما
 أمينوبوتيريك ، ليست لها علاقة بالبروتينات .

aminocaproic acid حمضٌ الأمينوكابرويك

عامل مضاد لحلّ الفبرين ، يستخدم للوقاية من
 النزف في مرض التاعور ، وبعد العمليات
 الجراحية على القلب وغدة البروستاتة حيث
 يكون من المحتمل تفعيل مولد البلازمين
 واليوركيناز .

apurinic acid حمض منزوع البورين

حمض نووي عديد النوكليوتيد منزوع قاعدة
 البورين .

arachidonic acid حمضٌ الأراكيدونيك

حمض دهني لامشعب ، أساسي في التغذية ،
 يوجد في الدهون الحيوانية ، هو الطليعة
 البيولوجية في التخليق البيولوجي
 لليوكوترينات ، والبروستاجلاندينات

والثرومبوكسان .

argininosuccinic acid حمض الأرجينينوسكسينيك

مركب يتشكل من تكثيف حمض الأسبارتيك والسيترولين كخطوة في دورة اليوريا .

aromatic acid حمض أروماتي

حمض يحتوى على نظام حلقي ثابت بدائرة مغلقة من الروابط الثنائية مثل البنزين والنفتالين .

ascorbic acid حمض الأسكوربيك

1- الفيتامين C : فيتامين ذواب في الماء ، يوجد في الكثير من الفواكه والخضار . حمض الأسكوربيك ضروري من أجل وظيفة مثالية لعدد من الإنزيمات ، عوّزه يؤدي إلى البقع والالتئام السيء للجروح . يدعى أيضاً (Cevitamic acid) .

2- مستحضرات من حمض الأسكوربيك تستخدم كمضادات للبتع (الإسقربوط) ومكملات غذائية ، وكمعالجة داعمة لتحسين الامتصاص في فقر الدم بعوز الحديد ، وأيضاً لتحسين الخلب خلال المعالجة بـ (ديفيروكسامين) للسمية المزمنة بالحديد ، وفي معالجة وجود الميتهيموجلوبين في الدم . يعطى فموياً ، أو بالحقن العضلي .

aspartic acid حمض الأسبارتيك

حمض أميني لاساسي ، هو حمض الأمينوسكسينيك ، يوجد في البروتينات ، هو أيضاً ناقل عصبي استثاري في الجهاز العصبي المركزي .

barbituric acid حمض الباربيتوريك

المركب الأب للباربيتورات ، الاسم الكيميائي 2-4-6 ثلاثي أوكسو سداسي هيدروبيريميدين . لايعتبر بذاته مخدماً للجهاز العصبي المركزي ، ولكن وجود مجموعات ألكيل (كحول فاقد لمجموعة الهيدروكسيل) أو أريل (جذر ذو

سلسلة عطرية) في الموضع O يعطي مشتقاته تأثيراتها المّومة والمهدّئة .

benzoic acid حمض البنزويك

حمض بنزين كربوكسيليك ، مركب كايح للفطريات يستخدم بشكل واسع كحافظ للأغذية ، يقترن بالجليسين في الكبد ويفرغ كحمض الهيوريك .

beta-hydroxybutyric acid حمض البيتا -

هيدرووكسي بوتيريك

حمض بوتيريك مستبدل في الموضع β حمض بيتا أو 3 . أحد الأجسام الكيتونية الذي يتم إنتاجه في الكبد ، ويوجد بمستويات مرتفعة في الدم والبول في حالة فرط كيتون الجسم .

bile acid حمض صفراوي

أي من الأحماض الكربوكسيلية الستيرويدية المشتقة من الكوليستيرونول . تتشكل الأحماض الصفراوية الأولية (حمض الكوليك وحمض كينوديوكسي كوليك) في الكبد وتقترن إلى الجليسين أو التورين لتشكل الأملاح الصفراوية (مثل الكولي جليسين) التي تفرز في الصفراء وتساعد في هضم الدهون .

تتشكل الأحماض الصفراوية الثانوية (ديوكسي كوليك / ليثوكوليك ، يورسوديوكسي كوليك) من الأحماض الصفراوية الأولية بفعل الجراثيم المعوية ، على شكل أملاح صفراوية أو أحماض صفراوية مقترنة . يعاد امتصاص أغلب الأحماض الصفراوية ، وتعاد إلى الكبد عن طريق الدوران المعوي الكبدي ، حيث يتم في الكبد إعادة اقترانها وإعادة إفرازها من جديد .

binary acid حمض ثنائي

حمض يحتوي على عنصرين فقط مثل حمض الهيدروكلوريك (HCl) ، يسمى أيضاً حمض هيدروجيني .

boric acid حمض البوريك

حمض خفيف يستعمل كعامل محمض وأيضاً في المحاليل الدارئة ، وهو أيضاً مبيد خفيف للجراثيم يستخدم فوق الجلد السليم ، الأغشية

المخاطية والقرنية . قد يسبب الابتلاع الحاد الحادئي تسمماً ممتاً عند الإنسان أو الحيوانات الأخرى .

capric acid حمض الكابريك

حمض دهني مُشبع مؤلف من عشر ذرات كربون ، يوجد كأحد المقومات الصغيرة لدهون وزيتوت كثيرة .

caproic acid حمض الكابريك

حمض دهني مشبع من سداسي الكربون (من ست ذرات كربون) ، يوجد في دهن الزبدة ، وجوز الهند وزيت جوز النخيل . يدعى أيضاً حمض الهكسانويك (Hexanoic acid) .

caprylic acid حمض الكابريك

حمض دهني مشبع من ثماني الكربون (من ثمان ذرات كربون) ، يوجد في دهن الزبدة وزيت جوز الهند وجوز النخيل . يدعى أيضاً حمض الأوكتانويك (Octanoic acid) .

carbamic acid حمض الكارباميك

كيميائياً H_2NCOOH ، مركب يوجد فقط على شكل أملاح أو إسترات (كاربامات) ، أميدات (كرباميدات) ، ومشتقات أخرى (الجزر الأسيلي له هو كربامويل - H_2NCO) .

carbolic acid حمض الكربوليك

اسم مبتذل للفينول (أي اسم لا يتوافق مع التركيب) . والفينول هو مركب بلوري عديم اللون إلى وردي فاتح ، شديد السمية ، يتم الحصول عليه من تقطير قطران الفحم ، ثم يحول بإضافة 10% ماء إلى سائل صاف له رائحة مميزة ومذاق حارق . يستخدم كعامل مضاد للمكروبات .

carbonic acid حمض الكربونيك

النوع الكيميائي H_2CO_3 ، الذي يوجد في توازن كيميائي مع ثنائي أكسيد الكربون المذاب في الماء . أشكاله المتفارقة هي : أيونات البيكربونات (HCO_3^-) والكربونات (CO_3^{2-}) . الأشكال السائدة في الدم هي : البيكربونات وثنائي أكسيد الكربون المذاب بنسبة تقريبية

1:20 . يحفز التحول من CO_2 إلى H_2CO_3 بإنزيم الأنهيدراز الكربونية .

carboxylic acid حمض الكربوكسيليك

أي حمض يحتوي على مجموعة الكربوكسيل ، بما فيها الأحماض الأمينية والأحماض الدهنية .

chlorhydric acid حمض الهيدروكلوريك

(=hydrochloric acid)

مصطلح يطلق على المحاليل المائية لكلوريد الهيدروجين HCl ، وهو حمض معدني قوي أكال بشدة ، يستخدم بشكل شائع ككاشف مخبري . يتم إفراز HCl من الخلايا الجدارية المعدية كاستجابة للجاسترين والهيستامين والتنبيه المبهمي . وهذا يخفف بشكل طبيعي باهاء محتويات المعدة إلى درجة أقل من 2 .

cholic acid حمض الكوليك

أحد الأحماض الصفراوية الأولية عند الإنسان ، يوجد عادة مقترناً بالجليسين أو التورين ، يسهل امتصاص الدهون وإفراغ الكوليستيرول .

citric acid حمض الستريك

مركب من فواكه الليمون ، وهو مرحلة متوسطة في دورة الحمض الثلاثي الكربوكسيل (دورة كريبس) . أيونات سترات الكالسيوم تقي من تخثر الدم . وتستعمل كمضادات للتخثر للدم الكامل المخزون والكريات الحمراء وأيضاً من أجل العينات الدموية .

conjugate acid حمض متقارن

نوع كيميائي ، يتشكل من قاعدة انضمامية بإضافة بروتون . مثل : الأمونيوم NH_4^+ هو الحمض المتقارن للأمونيا NH_3 .

cyanhydric acid حمض السيانهدريك

حمض عضوي يحتوى على جذر سيانيد ومجموعة هيدروكسيل .

cysteic acid حمض السيستيك

مرحلة متوسطة يتشكل من تأكسد مجموعة الثيول في السيستين إلى مجموعة سلفو ، وهو طليعة للتورين .

حمض الديوكسي deoxyribonucleic acid**ريبونوكلييك**

هو الحمض النووي الذي يحوي سكر ديوكسي ريبوز ، أو الدنا DNA ، يشكل المادة الجينية الأولية لكل الكائنات الحية الخلوية ، والفيروسات الدناوية ويوجد بشكل مسيطر في النواة .

هو بلمر خطي أو دائري مع عمود فقري مؤلف من أجزاء من سكر ديوكسي ريبوز (ريبوز منزوع الأكسجين) ترتبط بمجموعات فسفات مرتبطة بالهيدروكسيلات في النهاية 5 و 3 لأجزاء السكر ، مع سلاسل جانبية من قواعد البورين (أدينين ، جوانين) والبيرييميدين (ستيوزين ، ثيمين) مرتبطة بالسكر .

في الحمض الريبي النووي منزوع الأكسجين ذي الطاقين ، يشكل الأدينين رابطين هيدروجينيين مع الثيمين ، ويشكل الستوزين ثلاثة روابط مع الجوانين ، هذه الأزواج القاعدية تعتبر أزواجاً تميمية . تكون الطيقان مفتولة بحيث تشكل حلزاً مضاعفاً (Double helix) وتكون عكسية التوازي . تتم مضاعفة الحمض الريبي النووي منزوع الأكسجين بالتنسخ ، ويقوم بوظيفة مرصاف لتخليق الحمض النووي الريبوزي (حمض ريبونوكلييك) (النسخ) .

حمض الإيدتيك edetic acid

اختصاره EDTA : إيثيلين أمين حمض رباعي الأستتيك ، وهو الحمض الحر للإديتات .

حمض أميني أساسي essential amino acid

واحد من الأحماض الأمينية الألفاوية التسعة ، وهي ضرورية لتخليق البروتين ، ولا يمكن تخليقها من قبل الإنسان ويجب الحصول عليها من الأغذية ، وهي : هستيدين ، إيزولوسين ، ليزين ، ميثونين ، فينيل ألانين ، ثريونين ، تربتوفان ، فالين ، لوسين .

حمض دهني أساسي essential fatty acid

أي حمض دهني لا يمكن لجسم الإنسان أن يصنعه ويجب الحصول عليه من الأغذية ، مثل

حمض السينوليك وحمض اللينولينيك .

حمض الإيثاكرينيك ethacrynic acid

مُدرِّبول عُرُوي ، يستخدم لمعالجة الودمة المصاحبة لفشل القلب الاحتقاني والأمراض الكلوية والكبدية ، وفي معالجة فرط ضغط الدم ، يستخدم عادة مع أدوية أخرى . يعطى فموياً .

حمض دهني fatty acid

أي حمض أحادي الكربوكسيل ذو سلسلة مستقيمة ، خاصة الأحماض الموجودة في الدهون . تُصنّف الأحماض الدهنية على أساس أنها مشبعة أو غير مشبعة وغير المشبعة تصنف إلى : متعددة اللاتشبع وأحادية اللاتشبع . تتعلق كمية الأحماض الدهنية المختلفة المستهلكة بمستويات الشحم في الدم ، والتصلب العصيدي ، ومرض الشريان التاجي .

حمض الفوليك folic acid

1 - فيتامين ذواب في الماء ، من فيتامينات B المركب (B complex) ، يتألف من حمض التيرويك مرتبطاً بحمض جلوتاميك L (حمض التيروجلوتاميك) . وبشكل عام هو أي مشتق يملك مستويات مختلفة لاختزال قسم التيريدين ثنائي الدورة ، ورقم ثمالات الجلوتامات .

حمض الفوليك ضروري في تكوّن الدم ، ويوجد في الكبد والنباتات الخضراء والخميرة . يتم اختزاله بشكل متتابع إلى حمض ثنائي هيدروفوليك ثم إلى حمض رباعي هيدروفوليك ؛ وهو المركب الأب للمشتقات التي تحمل كحاملات لتميم الإنزيم للمجموعات أحادية الكربون في تفاعلات استقلابية مختلفة .

يترافق عوز حمض الفوليك في الحمل مع زيادة نسبة الاختطار لعيوب الأنبوب العصبي مثل السنسنة المشقوقة (Spina bifida) وانعدام الدماغ ، بالإضافة إلى الولادة البكرة ونقص وزن الولادة .

2- مستحضرات حمض الفوليك التي تطبق فموياً أو حقناً في معالجة عوز حمض الفوليك وفقر الدم الضخم الأرومات .

حمض الفولينيك **folinic acid**

هو المشتق 5- فورميل من حمض رباعي هيدروفوليك ، يمكن أن يعمل كحامل تميم إنزيمي في بعض التفاعلات المتواسطة بالفولات ولكنه لا يحتاج إلى فعالية مختزلة ثنائي هيدروفولات وهكذا يستخدم كأملح الكالسيوم (لوكوفورين الكالسيوم) في معالجة بعض اضطرابات عوز حمض الفوليك . يدعى أيضاً لوكوفورين (Leucovorin) وعامل السيتروفروروم (Citrovorum factor) .

حمض الفوماريك **fumaric acid**

حمض البوتانيدويك المفروق ، المصاوغ المفروق لحمض المالبك ، وهو متوسط في دورة الحمض الثلاثي الكربوكسيل .

حمض الجلوكونيك **gluconic acid**

الحمض الهكسوني المشتق من الجلوكوز بأكسدة مجموعة الأدهيد على الكربون 1 إلى مجموعة كربوكسيل .

حمض الجلوكورونيك **glucuronic acid**

حمض اليورونيك المشتق من الجلوكوز ، يشكل مقوماً للعديد من الجليكوز أمينو جليكانات ويشكل أيضاً مقارنات (جلوكورونيدات) مع الأدوية والذيفانات في استحالته البيولوجية .

حمض الجلوتاميك **glutamic acid**

حمض أميني أساسي ، هو حمض الألفا أمينوجلوتاريك ، يوجد في البروتينات . يعمل كناقل عصبي استشاري في كل نواحي الجهاز العصبي المركزي . رمزه (Glu) و (E) .

حمض الجليسرورفسفوريك **glycerophosphoric acid**

الجليسرورفسفوريك هو إستر فسفوري للجليسرول .

حمض الجليكورونيك **glycuronic acid**

حمض اليورونيك لسكر تمت فيه أكسدة الكربون النهائي إلى مجموعة كربوكسيل .

حمض الجوانيليك **guanylic acid**

نوكليوتيد ، وهو المكون الأكبر لحمض الريبونوكلييك ومنظم للتخليق البيولوجي للبيريميدين . يدعى أحادي فسفات الجوانوزين (Guanosine monophosphate) .

حمض هالوجيني **haloid acid**

حمض لايحوي أكسجين في الجزية ، ولكنه يتألف من هيدروجين وعنصر هالوجيني .

حمض الهيوريك **hippuric acid**

حمض قابل للتسبّل (Crystallizable) ، $C_6H_5.CO.NH.CH_2.COOH$ ، من بول الحيوانات الداجنة . وبشكل نادر يوجد في بول الإنسان . يدعى أيضاً بنزويل جليسين (Benzoylglycine) وحمض اليورونوزويك (Urobenzoic acid) .

حمض الهيالورونيك **hyaluronic acid**

هو جليكوز أمينوجليكان ، يوجد في البروتيوجليكانات المزلقة للسائل الزليلي وفي الخلط الزجاجي والغضروف والأوعية الدموية ، وفي الجلد والحبل السري . وهو سلسلة خطية من حوالي 2500 تكرر لوحداث ثنائي سكاريد في ارتباط نوعي ، كل منها من ثمالة N- أسيتيل جولوكوزامين مرتبطة بحمض الجلوكورونيك .

حمض الهيدروكلوريك **hydrochloric acid**

حمض معدني أكال قوي : أحد مكونات العصارة المعدية ويستخدم في المعامل والأبحاث .

حمض هيدروكسيلي **hydroxy acid**

هو حمض عضوي يحوي مجموعة هيدروكسيل إضافية .

حمض لاعضوي **inorganic acid**

حمض لا يحتوي على ذرات كربون .

حمض الإيزوفاليريك **isovaleric acid**

حمض كربوكسيلي يوجد بغزارة في البلازما والبول في حالة وجود حمض الإيزوفاليريك في الدم .

ketone acid حمض كيتوني

حمض كربوكسيلي يحوي مجموعة كربونيل .
مثل حمض الألفا كيتوجلوتاريك .

lactic acid حمض اللاكتيك

متوسط استقلابي ، يشارك في الكثير من العمليات الكيميائية الحيوية . وهو الناتج النهائي لتحلل السكر ، الذي يقدم الطاقة لا هوائياً في العضلات الهيكلية خلال التمرين الشاق ، ويمكن أن يؤكسد هوائياً في القلب لإنتاج الطاقة أو يمكن عكسه إلى جلوكوز (استحداث السكر) في الكبد . يحدث ارتفاع متوسط في لكتات الدم خلال التمرين الشاق ، ويمكن أن يحدث الارتفاع الوخيم (حمض لاكتيكي) في الداء السكري وفي الأعواز الوراثية للإنزيمات المشاركة في استحداث السكر . وتعتبر اللاكتات أيضاً الناتج النهائي للتخمر في العديد من أنواع الجراثيم .

levulinic acid حمض الليشولينيك

حمض يتشكل بفعل الحرارة والأحماض القوية على الهيكسوزات .

linoleic acid حمض اللينولييك

حمض دهني متعدد اللاتشبع ، ذو 18 ذرة كربون ، يوجد كمقوم أساسي في العديد من الزيوت النباتية . وهو حمض دهني أساسي يستخدم في التخليق البيولوجي للبروستاجلاندينات والأغشية الخلوية .

linolenic acid حمض اللينولينيك

حمض دهني متعدد اللاتشبع ، ذو 18 ذرة كربون ، يوجد في بعض زيوت السمك (مثل الرنجة) والعديد من الزيوت المشتقة من البذور . وهو حمض دهني أساسي لا يمكن تخليقه من قبل الأنسجة الحيوانية ويجب أن يتم الحصول عليه من الغذاء . يستخدم في تشكيل البروستاجلاندينات .

lysergic acid حمض الليسرجيك

مقوم لقلوانيات الإرجوت ، يُحصل عليه بالحملة .

maleic acid حمض الماليك

اسم مبتذل (أي لا يتوافق مع التركيب) لحمض البوتانيدويك المقرون ، وهو المصاوغ المقرون لحمض الفورميك .

malic acid حمض الماليك

متوسط في دورة الحمض الثلاثي الكربوكسيل ، يتشكل من حمض الفورميك ، يتأكسد ليشكل حمض الأوكسالوأسيتيك ، يوجد في التفاح ، الإجاص ، والكثير من الفواكه الأخرى ، فعله مشابه لفعل حمض الطرطريك .

malonic acid حمض المالونيك

حمض البروبانيدويك ، $\text{HOOC-CH}_2\text{-COOH}$. يعتبر مالونيل التميم A مصدر مجموعتي الكربون المتقلتين إلى سلسلة الكربون المتنامية في تخليق الحمض الدهني .

mandelic acid حمض المنديك

حمض له خواص كابحة للجراثيم ، يستخدم في عداوى السبيل البولي ، يستخدم عادة كأصلاح كالسيوم أو أمونيوم . يدعى أيضاً حمض الأميجداليك (Amygdalic acid) وحمض الفينيل جليكوليك (Phenylglycolic acid) .

mevalonic acid حمض الميفالونيك

حمض كربوكسيلي ، طليعة للستيرولات والإيزوبرينويدات الأخرى . يتراكم بشكل شاذ في بيبة حمض الميفالونيك .

monobasic acid حمض أحادي القاعدة

حمض ذو ذرة هيدروجين واحدة يمكن استبدالها ، وبالتالي ينتج فقط مجموعة واحدة من الأملاح ، مثال ، حمض الهيدروكلوريك .

muramic acid حمض الموراميك

مركب يتألف من جلوكوزأمين وحمض اللاكتيك مرتبطين بارتباط أثيري . يوجد بشكل طبيعي كمشتق ل (N-أسيتيل) في الببتيدوجليكان وهو عديد السكاريد المميز الذي يؤلف جدران الخلية الجرثومية .

nalidixic acid حمض الناليديكسيك

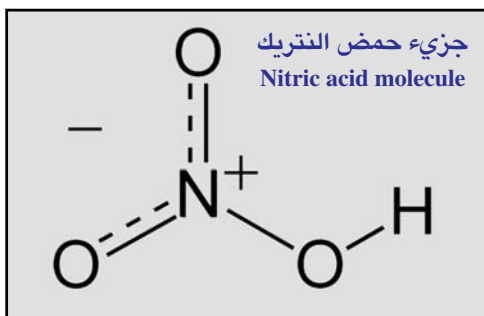
مضاد جرثومي كينولوني ، يستخدم فموياً في معالجة العدوى البولية المسببة بالكائنات الحية سلبية الجرام ، خاصة تلك المسببة بنوع المتقلبة .

حمض النيكوتينيك nicotinic acid

فيتامين من مجموعة B المركب ، وهو مقوم لتميم إنزيم الأكسدة والاختزال (خزلدة) : ثنائي نوكلويد الأدين والنيوكوتيناميد (NAD) وكذلك فسفات ثنائي نوكلويد الأدين والنيوكوتيناميد (NADP) . يستخدم النياسين والنياسيناميد للوقاية والعلاج من البلاجرة (Pellagra) ويعمل النياسين (ولكن ليس النياسيناميد) كموسع وعائي كما يخفض كوليستيرول البلازما ، وقد تم استخدامه لهذه الأغراض .

حمض النتريك nitric acid

حمض معدني قوي ، HNO_3 ، سائل أكال بشدة مع رائحة مميزة خانقة ، وهو عامل مؤكسد قوي وبالتالي له سمية شديدة بالاستنشاق ، وهو أكال للجلد والأغشية المخاطية .



حمض دهني لا مؤسّر nonesterified fatty acid

واحد من الأحماض الدهنية للبلازما ليس على شكل إستر جليسرول . ويدعى أيضاً حمض دهني حر ، وهي تسمية خاطئة لأنه يتقل بشكل مركب مع الألبومين .

أحماض نووية nucleic acids

بلمر نوكلويديدي عالي الوزن الجزيئي . يوجد نمطان منه : الحمض الريبي النووي منزوع الأكسجين ، الدنا DNA ، والحمض الريبي النووي الرنا RNA .

حمض الأوليك oleic acid

1- حمض دهني أحادي اللاتشبع ، ذو 18 ذرة كربون ، يكون سائلاً في درجة حرارة الغرفة ويوجد في أغلب الدهون الحيوانية والزيوت النباتية .

2- مستحضر يتألف بشكل رئيسي من حمض الأوليك مع القليل من حمض البالميتيك وحمض الستياريك ، يصنع من الدهون والزيوت المشتقة من مصادر صالحة للأكل إلا إذا كان المزيج سيكون للاستخدام الخارجي فقط ، يستخدم هذا المستحضر كعامل استحلابي ويساعد في امتصاص بعض الأدوية من الجلد .

حمض عضوي organic acid

حمض يحتوي على ذرة كربون أو أكثر ، عادة وبشكل خاص حمض الكربوكسيليك .

حمض الأوروتيك orotic acid

حمض يوراسيل -6- كربوكسيليك ، متوسط في التخليق البيولوجي لنوكلويدات البيريميدين .

حمض الأوزميك osmic acid

1- رباعي إكسيد الأوزميوم : OSO_4 ، يستخدم في تحضير وتثبيت العينات الهستولوجية .

2- H_2OSO_4 الذي يشكل أملاح الأوزمات .

حمض الأوكساليك oxalic acid

حمض ثنائي الكربوكسيل ، قوي ، $HOOC-COOH$ ، يوجد في الأطعمة مثل السبانخ والراوند ، أو يتم إنتاجه في الجسم باستقلاب حمض الجليوكسيليك وحمض الأسكوربيك . لا يتم استقلابه وإنما يفرغ في البول . إن تناول نظام غذائي غني بالأوكسالات أو وجود الاضطرابات الجينية في استقلاب الجليسين (فرط أوكسالات البول الأولي) قد تقود إلى تشكل حصيات كلوية من أوكسالات الكالسيوم .

حمض أكسجيني oxo acid

1- حمض يحوي ذرات الهيدروجين

والأكسجين (Oxygen acid) .

2- حمض كيتوني . انظر تحت keto acid .

oxygen acid حمض أكسجيني

حمض يحوي الأكسجين .

palmitic acid حمضُ البالميتيك

حمض دهني مشبع ذو 16 ذرة كربون ، يوجد في أغلب الدهون والزيوت ، خاصة بشكل مرافق لحمض الستياريك . هو أحد أكثر الأحماض الدهنية المشبعة انتشاراً في شحوم الجسم .

para-aminobenzoic acid حمضُ بارا-

أمينوبنزويك

مادة ضرورية لتخليق حمض الفوليك من قبل عدة كائنات حية . وهو من ضمن مجموعة الفيتامين B المركب ، بالرغم من أنه ليس من المغذيات الرئيسية عند الإنسان . وهو يمتص الضوء فوق البنفسجي ويستخدم كحمض الأمينو بنزويك كحاجبة موضعية للأشعة الشمسية . اختصاره PAB أو PABA .

para-aminohippuric acid حمضُ بارا-

أمينوهيوريك

هو أميد الجلوسين لحمض البارامينوبنزويك ، يتم ترشيحه من قبل الكبيبات الكلوية وإفرازه في البول من قبل النباتات الدائية .

para-amino-salicylic acid حمضُ بارا-

أمينو- ساليسيليك

مضاهي لحمض البارامينوبنزويك ، يثبط تخليق حمض الفوليك في المتفطرة السلية ، وهو كابح للجراثيم ، يثبط نمو وتضاعف العصيات السلية . متوافر بشكل حمض الأمينوساليسيليك ، وأمينوساليسيلات الصوديوم . اختصاره PAS وPASA .

phenylpyruvic acid حمضُ الفينيل بيروفيك

مستقلب للفينيل ألانين ، في بيلة الفينيل كيتون يتم تشكيله وإفرازه بشكل مفرط لأن السبيل الأساسي لتقويض الفينيل ألانين يكون محصراً .

phosphoric acid حمضُ الفسفوريك

1- حمض الأورثوفوسفوريك ، الشكل الموحدوي .

2- مصطلح عام يشمل الشكل الموحدوي (أرثوفوسفوريك) ، والشكل المثوي (حمض البيروفسفوريك) . والشكل البلمري (حمض الميتا فسفوريك) . يعتبر حمض الفسفوريك مستقبلاً هاماً .

polybasic acid حمض متعدد القاعدية

حمض يحوي ذرتي هيدروجين أو أكثر يمكن استبدالها بالقلويات أو استبدالها بجذور عضوية .

polyunsaturated fatty acid حمضُ دهني

عديدُ اللاتشيع

حمض دهني لامشع يحوي رابطتين مضاعفين أو أكثر . يوجد غالباً على شكل حمض اللينولييك وحمض اللينولينيك وحمض الأراكيدونيك في النباتات وزيوت البذور . يؤدي النظام الغذائي المعتمد على الأحماض الدهنية عديدة اللاتشيع إلى خفض مستويات شحوم الدم ، مما يؤدي إلى خفض كوليستيرول المصل . وعلى أية حال ، فإن تلك الأحماض قد تؤدي إلى خفض مستويات البروتينات الشحمية من كلا النوعين : منخفضة الكثافة ومرتفعة الكثافة ، كما أن الاستهلاك المفرط لهذه الأحماض الدهنية تم ربطه بالسرطان .

pyruvic acid حمضُ البيروفيك

هو حمض الألفا كيتو- بروبيونيك ، $CH_3COCOOH$ ، الناتج النهائي لسبيل (إمبدن- مايرهوف) في استقلاب الجلوكوز ، كما ينتج عن تقويض العديد من الأحماض الأمينية . يمكن تحويل البيروفات إلى أسيتيل التميم A الذي يستطيع الدخول في دورة الحمض ثلاثية الكربوكسيل من أجل الإنتاج الحيوائي للطاقة أو لاستخدامه في تخليق الأحماض الدهنية . يمكن الحصول على الطاقة لا هوائياً بتحويل

البيروفات إلى لاكتات (وهذا يحدث في أنسجة الثدييات العضلية) أو إلى إيثانول ، أو أحماض عضوية صغيرة لمركبات عديدة أخرى (تخمرات جرثومية) . يمكن أيضاً تحويل البيروفات إلى أوكسالوأسيتات وهي الخطوة الأولى في استحداث السكر .

[سبيل إمدن - مايرهوف Embden-Meyerhof pathway] : سلسلة من التفاعلات الإنزيمية في التحويل اللاهوائي للجلوكوز إلى حمض اللاكتيك ، ينتج عنها الطاقة على شكل ثلاثي فسفات الأدينوزين) .

[جوستاف إمدن ، 1874-1933 ، اختصاصي ألماني في الكيمياء الحيوية] . و[أوتو مايرهوف ، 1884-1951 ، اختصاصي ألماني في الكيمياء الحيوية] .

ribonucleic acid حمضُ الريبونوكلييك (=الرنا)

هو حمض نووي يحوي سكر الريبوز ، يوجد في كل الخلايا في النوى وفي الهيولى ، كما يشكل المادة الوراثية في الفيروسات الرناوية ، ويلعب دوراً في تدفق المعلومات الوراثية . وهو جزئ ضخم يتألف من ثمالات ريبونوكليوزيدية ترتبط على طريق الفسفات في النهاية الهيدروكسيلية (3) لنوكليوزيد إلى النهاية الهيدروكسيلية (5) للنوكليوزيد التالي لتشكل العمود الفقري لـ بلمر خطي ، تتصل به قواعد اليورين والبيريميدين مع السكر كسلاسل جانبية .

salicylic acid حمض الساليسيليك

حمض حال للطبقة القرنية يستخدم في علاج العديد من الأمراض الجلدية .

stearic acid حمضُ الستياريك

1 - حمض دهني مشبع ذو 18 ذرة كربون ، يوجد في أغلب الدهون والزيوت ، خاصة زيوت حيوانات اليابسة ودهون النباتات المدارية .

يعتبر حمض الستياريك وحمض البالميتيك

أكثر الأحماض الدهنية المشبعة تواجداً في سوائل الجسم .

2 - مستحضر يحوي حمض الستياريك وحمض البالميتيك ، يحضر بهدرجة الدهون والزيوت المشتقة من مصادر صالحة للأكل ما لم يكن استخدام المحضر خارجياً فقط ، يستخدم كأفراص كبسولات مُزَلَقَة وكعامل استحلابي وذوياني .

succinic acid حمضُ السكسينيك

هو حمض 4-1 بوتانيدويك ، متوسط في دورة الحمض الثلاثي الكربوكسيل .

sulfo-acid حمض كبريتيدي

حمض يتم فيه استبدال الأكسجين أو الكربون بالكبريت

sulfuric acid حمضُ السلفوريك

(= حمض الكبريتيك) : حمض معدني قوي H_2SO_4 ، وهو عامل مؤكسد قوي وأكّال بشدة للجلد والأغشية المخاطية ، يمكن لحمض السلفوريك المركز أن يسبب حروقاً جلدية وخيمة .

ternary acid حمض ثلاثي

حمض يحتوي على ثلاثة جذور محددة جلية .

thio acid حمض ثيولي

مركب عضوي ينتج باستبدال أحد ذرات الأكسجين من مجموعة الكربوكسيل بالكبريت ثنائي التكافؤ .

tribasic acid حمض ثلاثي القاعدية

حمض ذو ثلاث ذرات هيدروجين مستبدلة .

uric acid حمضُ اليوريك

الناجح النهائي لتقويض البورين عند المقدمات (أعلى رتب الثدييات) . اليورات لا ذوابة في الماء ، ويؤدي اضطراب استقلاب البورين إلى النقرس الذي يتم فيه ترسيب بلورات يورات الصوديوم (التوف) في المفاصل والجلد ويتلو ذلك استجابة النهائية للجسم الأجنبي . يدعى أيضاً حمض ليشيوم (Lithic acid) .

vanillylmandelic acid حمضُ الفانيليل مندليك

الناجح النهائي الأولي لاستقلاب الكاتيكولامينات الذي يفرغ في البول . تستخدم المستويات البولية في تحري المرضى من أجل ورم القواتم . اختصاره VMA .

acidalbumin **ألبومين حمضي**

بروتين يذوب في الأحماض ويظهر تفاعلاً حمضياً .

Acidaminococcus **المكورة الحمضية الأمينية**

جنس من الجراثيم من عائلة الفيتونية ، توجد في السبيل الهضمي عند الإنسان الطبيعي في الخنازير ، مكونة من مكورات لاهوائية سلبية الجرام . نمط النوع : الحمرة .

acidaminuria **بيلة حمضية**

(=aminoaciduria)

فرط الأحماض الأمينية في البول .

acid-base balance **التوازن الحمضي القاعدي**

الحالة التي يوجد فيها توازن بين المعدل الصافي لإنتاج الأحماض أو القلويات في الجسم وبين المعدل الصافي لإفراز هذه الأحماض أو القلويات من الجسم وينتج عن ذلك تركيز ثابت لأيونات الهيدروجين (H⁺) في سوائل الجسم .

acid-base indicator **مُشعر حمضي قاعدي**

المُشعر الحمضي القاعدي (يُعرف كذلك بمُشعر الباهاء) هو مادة تُغيّر اللون مع الباهاء وعادةً تكون حمضاً أو قاعدة ضعيفة .

acid-CoA ligase **ليجاز التميم CoA**

(GDP-forming)

الإنزيمي الحمضي

(المكوّن لثنائي فسفات الجوانوزين)

إنزيم من صنف الليجاز يحفز على تكون إنزيم تميم الأسيل A من سلسلة الأحماض الدهنية الطويلة (12 ذرة كربون أو أكثر) والتّميم الإنزيمي A باستخدام الطاقة المستمدة من حكمهة ثلاثي فسفات الجوانوزين . يوجد الإنزيم في مطرس المتقدرات ، وبالتالي يمكن أن يُشَطّ أية أحماض دهنية حرة تظهر هناك .

acidemia **احمضاض الدّم**

انخفاض الباهاء (زيادة تركيز أيون الهيدروجين) بالدم .

argininosuccinic acidemia **احمضاض الدّم الأرجينينوسكسينيكي**

انخفاض باهء الدم بفعل زيادة تركيز حمض الأرجينينوسكسينيك .

isovaleric acidemia **احمضاض الدّم الإيزوفاليريكي**

انخفاض باهء الدم بفعل زيادة تركيز حمض الإيزوفاليريكي .

methylmalonic acidemia **احمضاض الدّم الميثيلمالونيك**

انخفاض باهء الدم بفعل زيادة تركيز حمض الميثيلمالونيك .

propionic acidemia **احمضاض الدّم البروبيونيك**

انخفاض باهء الدم بفعل زيادة تركيز حمض البروبيونيك .

acid-fast **صامد للحمض**

لايزال لونه بالحمض بسهولة بعد صبغه ، وهي ميزة لبعض الجراثيم ، وبشكل خاص المتفطرة السلية (*Mycobacterium tuberculosis*) ، والمتفطرة الجذامية (*Mycobact leprae*) ، وبعض الأجناس من النوكارديّة (*Nocardia*) .

acidic **حمضي**

متعلق بالحمض ؛ مكوّن للحمض .

acidifiable **حموض**

قابل للتحوّل إلى حمض .

acidification **تحميض**

- 1- تحويل مُركّب ما إلى مركب حمضي .
- 2- إضافة حمض لمركب .
- 3- عملية التحويل إلى حمض أو صنع حمض .

acidifier **مُحمّض**

- 1- مادة تسبب الحموضة .
- 2- مادة تستخدم لزيادة الحموضة المعدية .

3- مادة تستخدم لزيادة الحموضة .
4- مركب كيميائي ، عادة حمض الأستيتيك ، يستخدم في عملية تبيض الأفلام المصورة بالتصوير الضوئي والتصوير بالأشعة السينية لحفظ حموضة المثبت ومحلول إيقاف إظهار الصورة .

يُحْمَضُ acidify

1- يحوله لحمض ، مثل إضافة حمض قوي .
2 - يُصْبِحُ حمضاً .

مُقْيَاسُ الحُمُوضَةِ acidimeter

أداة تستعمل في قياس الحموضة .

قياسُ الحُمُوضَةِ acidimetry

تقدير كمية الحمض الحر في المحلول وقياس حموضة بعض المواد كالحليب والخمور مثلاً .

التَّحْمُضُ acidism

(=acidismus)

هي حالة تنتج عن دخول الأحماض إلى الجسم من الخارج .

حُمُوضَةٌ acidity

1- خاصية أن يكون حمضاً .
2- يحتوي على حمض (أيونات الهيدروجين) .
3- ابتعاد مقدار الباهاء في محلول ما عن رقم الاعتدال (7) إلى ما هو دون ذلك الرقم .

الليباز الحمضي acid lipase

(إنزيم)

1- إنزيم إستراز السيترونول : إنزيم من صنف الهيدرولاز ، يحقِّز انشطار الكوليستيرول وإسترات السيترونول الأخرى وثلاثيات الجليسيريد .
2- ليباز مع باهاء حمضية مثلى .

عوز إنزيم الليباز الحمضي acid lipase deficiency

1- داء وولمان (Wolman's disease) : داء الاختزان في الجسيمات الحالة ، سببه عوز في إستراز ستيرول الجسيم الحال ، ذوباء باكر في الطفولة الباكرة والوفاة قبل عمر السنة . الملامح الإكلينيكية : ضخامة في

الكبد والطحال ، إسهال دهني ، انتفاخ البطن ، فقر دم ، مَسْعَبَةٌ ، وتكلس الكظر . يدعى أيضاً : الورام الأصفر العائلي الأولي .
2- داء اختزان إستر الكوليستيريل (Cholesteryl ester storage disease) . من أمراض الاختزان في الجسيمات الحالة الخفيفة نسبياً ، سببه عوز إستراز ستيرول الجسيم الحال ، قد تكون ضخامة الكبد الشذوذ الإكلينيكي الوحيد ، من الشائع حدوث فرط بروتينات الدم الشحمية البيتائية ، وغالباً ما يوجد تصلب عصيدي وخيم باكر ، قد يعيش المرضى إلى بعد الأربعين .

المالتاز الحمضية acid maltase

(إنزيم)

جلوكان 1 ، 4- ألفا جلو كوزيداز ، إنزيم في الجسيمات الحالة من صنف الهيدرولاز يحقِّز انشطار الجلو كوز من سلاسل عديد الجلو كوزيد بحلمهة الروابط النهائية (ألفا 4-1 أو ألفا 6-1) . يُدْرَكُ هذا الإنزيم الجليكو جين إلى جلو كوز في الجسيمات الحالة .

يسبب عوز أو غياب فعالية الإنزيم (خلة متنحية جسدية) : داء اختزان الجليكو جين ، النمط II .

عوز المالتاز الحمضية ؛ acid maltase deficiency

داء اختزان الجليكو جين من النمط II

عوز ألفا 4-1 جلو كوزيداز الجسيم الحال ، وهو اضطراب متنح مرتبط بالكروموسوم الجسدي سببه عوز الإنزيم المذكور ، مما يسبب تراكم الجليكو جين في الأنسجة . يتصف عند الأطفال بضخامة كبد خفيفة ، تخلف عقلي وحركي ، نقص التوتر ، تضخم القلب وفشل قلبي تنفسي يؤدي إلى الوفاة . بينما يتصف الشكل عند البالغين بشكل أولي باعتلال عضلي هيكلية متدرج يسبب أحياناً مشكلات تنفسية .

1 - سابقة بمعنى حَمَضُ acido-

2 - سابقة بمعنى مُؤْتَفٌ ؛ حَادٌ

1 - يُوزِنِيَّةٌ acidocyte

(=acidophil)

(=eosinophil)

2- حَمَضَة

واحدة من الخلايا الحمضة المُفرزة للهرمون بالنخامية الغدية وتشمل هذه الخلايا الموجهات القشرية والمُفرزات للبرولاكتين والموجهات الجسدية .

acidogenic

1- مُوَلِّدُ الحَمَضِ

2- مُوَلِّدُ الحَمُوضَة

ينتج حمضاً أو حموضة ، خصوصاً حموضة البول .

acidology

علمُ الأدوات الجراحية

العلم أو المعرفة الخبيرة بالأدوات الجراحية المستخدمة في العمليات الجراحية .

acidophil

حَمِض

(أَلِيفُ الحَمَضِ)

1- بنية أو خلية أو عنصر نسيجي آخر يتلون بسهولة بالأصباغ الحمضية .

2- أحد الخلايا الحمضة للنخامية الأمامية المنتجة للهرمونات ؛ وتشمل الموجهات القشرية والمُفرزات للبرولاكتين والموجهات الشحمية والمنمّيات الجسدية .

3- مُحب الحَمَضِ ، أَلِيفُ الحَمَضِ .

4- كائن حي ينمو بصورة جيدة في المستنبتات الحمضية .

alpha acidophil

الحمضة الألفاوية

(= منمّية جسدية)

(= somatotroph) خلية حمضة في النخامية الغدية تُفرز هرمون النمو .

epsilon acidophil

الحمضة الإيسيلونية

(= مُفرزة البرولاكتين)

(= lactotroph) خلية حمضة في النخامية الغدية تفرز البرولاكتين وتلون بألغة بأصباغ الأزوكارمين والإريثروسين .

acidophile

حَمِض

(أَلِيفُ الحَمَضِ)

1- حمضي .

2- صفة للخلية التي لها نسيج يصطبغ بسهولة

بالأصباغ الحمضية .

3- صفة للخلية التي تفضل العيش في بيئة حمضية .

4- يوصف بها النبات الذي يفضل العيش في أرض حمضية كـ بعض أنواع السراخس .

acidophilia

1- كَثْرَةُ اليُوزِينِيَّاتِ

2- أَلْفَةُ المُلُوثَاتِ الحَمَضِيَّةِ

زيادة عدد الخلايا أليفة التلون بالأحماض .

acidophilic

حمض

(أَلِيفُ الحَمَضِ)

1- سهل التلون بالأصباغ الحمضية .

2- ينمو في وسط عالي الحموضة ؛ تُطلق على الكائنات الحية الدقيقة .

acidophilism

الحمّاضَة

داء فرط الحمضات النخامية .

acidotic

حماضي

متعلق بالحمّاض.

acidosis

حُمَاض

1- تراكم الحمض وأيونات الهيدروجين أو نضوب المُدخّر القلوي (محتوى البيكربونات) في الدم وأنسجة الجسم ، مما يؤدي إلى انخفاض الباهاء .

2- الحالة المرضية الناتجة عن هذه العملية ؛ وهي حالة تكون فيها الأحماض زائدة في سوائل الجسم وهو ما تضبطه الكلتيان عادة . في تلك الحالة يضطرب توازن الحمض - القاعدة في بلازما الدم مما يؤدي إلى هبوط الباهاء لأقل من 7.35 ويسبب تنهداً في التنفس ونعاساً وقد يؤدي للغيبوبة .

compensated acidosis

حُمَاضٌ مُعَاوَضٌ

حالة تستطيع فيها الآلية المعاوضة أن تعيد الباهاء إلى المستويات السوية ؛ مثلما يحدث في الحُمَاضِ الاستقلابي المُعَاوَضِ والحُمَاضِ التنفسي المُعَاوَضِ .

compensated metabolic

حُمَاضٌ

acidosis

استقلابي مُعَاوَضٌ

حُمَاضٌ استقلابي يترافق مع باهء أعيدت

للمستوى الطبيعي بفعل الآليات الكلوية أو التنفسية .
compensated respiratory acidosis **حُمَاضٌ تَنَفُّسِيٌّ مُعَاوَضٌ**
 حُمَاضٌ تَنَفُّسِيٌّ أُعِيدَتْ فِيهِ بَاهَاءُ الدَّمِ إِلَى الْمُسْتَوَى الطَّبِيعِيِّ بِفَعْلِ الْآيَاتِ الْكَلْوِيَّةِ التَّعْوِضِيَّةِ .
diabetic acidosis **حُمَاضُ السُّكَّرِيِّ**
 نَوْعٌ مِنَ الْحَمَاضِ الْاسْتِقْلَابِيِّ يَحْدُثُ بِوَسْطَةِ تَجْمَعِ الْأَجْسَامِ الْكَيْتُونِيَّةِ النَّاتِجَةِ عَنِ الدَّاءِ السُّكَّرِيِّ غَيْرِ الْمَضْبُوطِ .
distal acidosis **حُمَاضُ الْقَاصِيَاتِ**
 (= **distal renal tubular acidosis**) **(حُمَاضُ النُّبْيَاتِ الْكَلْوِيَّةِ الْقَاصِيَةِ)**
 حَمَاضٌ نَبِييٌّ كَلْوِيٌّ بَدُونِ الْإِنْخِفَاضِ الْمَعْتَادِ لِلْبَاهَاءِ فِي الْبُولِ فِي النُّبْيَاتِ الْقَاصِيَةِ . يُسَمَّى أَيْضاً حَمَاضٌ كَلْوِيٌّ نَبِييٌّ مِنَ النَّمْطِ I .
distal renal tubular acidosis **حُمَاضُ النُّبْيَاتِ الْكَلْوِيَّةِ الْقَاصِيَةِ**
 انظُرْ تَحْتَ distal acidosis .
hypercapnic acidosis **حُمَاضٌ بَفَرَطٌ ثَنَائِيٌّ أُكْسِيدُ الْكَرْبُونِ**
 (= **respiratory acidosis**) **(حُمَاضٌ تَنَفُّسِيٌّ)**
 الْحَمَاضُ النَّاتِجُ عَنِ احْتِبَاسِ ثَنَائِيٍّ أُكْسِيدِ الْكَرْبُونِ ؛ بِسَبَبِ عَدَمِ كِفَايَةِ التَّهْوِيَّةِ الرَّئْوِيَّةِ أَوْ نَقْصِ التَّهْوِيَّةِ ، مَعَ انْخِفَاضِ بَاهَاءِ الدَّمِ ، مَالِمَ يَعْوِضُهُ احْتِبَاسُ الْكَلْوِيِّ لِلْبِيكْرَبُونَاتِ .
hyperchloremic acidosis **حُمَاضٌ بَفَرَطٌ كَلْوَرِيدِ الدَّمِ**
 (= **renal tubular acidosis**) **(حُمَاضٌ نَبِييٌّ كَلْوِيٌّ)**
 حَمَاضٌ اسْتِقْلَابِيٌّ مَصْحُوبٌ بَارْتِفَاعِ كَلْوَرِيدِ الْبَلَازِمَا ؛ وَهِيَ حَالَةٌ إِكْلِينِيكِيَّةٌ تَتَمَيَّزُ بِانْخِفَاضِ الْمَقْدَرَةِ عَلَى تَحْمِيضِ الْبُولِ ، وَانْخِفَاضِ مَسْتَوَى الْبِيكْرَبُونَاتِ فِي الْبَلَازِمَا ، وَكَثِيرًا مَا تَكُونُ مَصْحُوبَةً بِنَقْصِ بُوْتَا سِيُومِ الدَّمِ ، وَقَدْ تَضَاعَفَ بَتْلِينُ الْعِظَامِ ، وَتَكُونُ حَصِيَّاتٌ كَلْوِيَّةٌ .

lactic acidosis **حُمَاضٌ لَآكْتِيكِيٌّ**
 حُمَاضٌ اسْتِقْلَابِيٌّ نَتِيجَةٌ لَزِيَادَةِ حَمِضِ اللَّآكْتِيكِ فِي الدَّمِ ، بِسَبَبِ الْحَالَاتِ الْمُسَبِّبَةِ لِتَعْطَلِ التَّنَفُّسِ الْخَلْوِيِّ . فِي أَغْلَبِ الْأَحْوَالِ تَحْدُثُ فِي الْاضْطِرَابَاتِ الَّتِي يَتِمُّ فِيهَا تَوْصِيلُ الْأُكْسِجِينِ بِصُورَةٍ غَيْرِ كَافِيَةٍ لِلنَّسْجَةِ ، مِثَالُ ، فِي حَالَاتِ الصَّدْمَةِ ، وَالْإِنْتَانَ الدَّمَوِيِّ ، وَنَقْصِ تَأَكْسِجِ الدَّمِ الْمَفْرُطِ ، وَلَكِنْ يُمْكِنُ أَنْ تَحْدُثَ أَيْضاً نَتِيجَةً لِنَقْصِ اسْتِقْلَابِيٍّ خَارِجِيٍّ الْمُنْشَأُ أَوْ دَاخِلِيٍّ الْمُنْشَأُ . تَتَجَلَّى الْحَالَةُ أَوْلِيَاءً كَفَرَطِ التَّهْوِيَّةِ ، وَتَتَطَوَّرُ إِلَى تَخْلِيْطِ ذَهْنِيٍّ ثُمَّ غَيِيبِيَّةٍ .
metabolic acidosis **حُمَاضٌ اسْتِقْلَابِيٌّ (أَيْضِيٌّ)**
 تَنَاقُصُ الْبَاهَاءِ وَتَرْكِيْزِ الْبِيكْرَبُونَاتِ فِي سِوَالِ الْجِسْمِ وَالَّتِي تَنْتِجُ عَنِ سَبَبَيْنِ هُمَا : تَرَآكُمِ الْأَحْمَاضِ أَوْ الْفَقْدِ الشَّاذِّ لِلْقَوَاعِدِ الثَّابِتَةِ مِثْلَمَا يَحْدُثُ فِي الْإِسْهَالِ أَوْ الدَّاءِ الْكَلْوِيِّ .
metabolic acidosis, compensated **حَمَاضٌ اسْتِقْلَابِيٌّ مُعَاوَضٌ**
 حَالَةٌ مِنَ الْحَمَاضِ الْاسْتِقْلَابِيِّ أُعِيدَتْ فِيهَا بَاهَاءُ الدَّمِ إِلَى الطَّبِيعِيِّ بِوَسْطَةِ آيَاتِ تَنَفُّسِيَّةٍ مُعَاوِضَةٍ .
nonrespiratory acidosis **حُمَاضٌ لَآتَنَفُّسِيٌّ**
 (= **metabolic acidosis**) **(حُمَاضٌ اسْتِقْلَابِيٌّ)**
 انظُرْ تَحْتَ metabolic acidosis .
proximal acidosis **حُمَاضُ الدَّانِيَّاتِ**
 (= **Proximal renal tubular acidosis**) **(حُمَاضُ النُّبْيَاتِ الْكَلْوِيَّةِ الدَّانِيَّةِ)**
 حُمَاضٌ كَلْوِيٌّ نَبِييٌّ يَحْدُثُ بِفَعْلِ اخْتِلَالِ وَظِيْفَةِ النُّبْيَاتِ الدَّانِيَّةِ . قَدْ تَكُونُ الْحَالَاتُ الْخَفِيْفَةُ مَصْحُوبَةً بِبَيْلَةِ الْبِيكْرَبُونَاتِ (Bicarbonaturia) ، بَيْنَمَا قَدْ تَكُونُ الْحَالَاتُ الْوَحِيْمَةُ ، مِثْلُ مِتْلَازِمَةِ فَاَنْكُونِي ، خَالِيَةً مِنَ بَيْلَةِ الْبِيكْرَبُونَاتِ لَكِنَّهَا تَظْهَرُ إِفْرَاغًا مُتَوَازِيًّا لِلذَّوَابِتِ الْأُخْرَى . يُسَمَّى أَيْضاً حُمَاضٌ كَلْوِيٌّ نَبِييٌّ مِنَ النَّمْطِ II .
renal acidosis **حُمَاضٌ كَلْوِيٌّ**
 تَنَاقُصُ الْبَاهَاءِ وَتَرْكِيْزِ الْبِيكْرَبُونَاتِ فِي سِوَالِ

الجسم والتي تنتج عن تراكم الأحماض أو الفقد الشاذ للقواعد الثابتة من الجسم نتيجة داء كلوي .

renal hyperchloremic حمُاضٌ كُلُوي
acidosis بفرط كلوريد الدم
(=renal tubular حمُاضٌ كُلُوي
acidosis) (نُبيبي)

انظر تحت hyperchloremic acidosis .

renal tubular acidosis حمُاضٌ كُلُويٌّ نُبيبي
انظر تحت hyperchloremic acidosis .

renal tubular acidosis, حماض النُبيبات
generalized distal الكلوية ، القاصية المعمم
(= حماض القاصيات المعمم)

حماض القاصيات المصحوب بنقص الألدوستيرونية ناقصة رينين الدم ، أكثر شيوعاً ويكون عادة بصورة مترافقة مع الداء السكري . ويسمى أيضاً حماض كلوي نبيبي من النمط 4 .

renal tubular acidosis, حمُاضُ النُبيبات
proximal الكلوية ، الدانية
(= حمُاضُ الدانيات)

انظر تحت proximal acidosis .

renal tubular acidosis, حمُاضُ النُبيبات
type 1 الكلوية من النمط 1
(= حمُاضُ النُبيبات الكلوية القاصية)

انظر تحت distal acidosis .

renal tubular acidosis, حماض النُبيبات
type 2 الكلوية من النمط 2
(= حمُاضُ النُبيبات الكلوية الدانية)

انظر تحت proximal acidosis .

renal tubular acidosis, حمُاضُ النُبيبات
type 4 الكلوية من النمط 4
(= حمُاضُ النُبيبات الكلوية القاصية المعمم)

انظر تحت renal tubular acidosis, generalized

. distal

respiratory acidosis حمُاضٌ تَنفُّسي

انظر تحت hypercapnic acidosis .

respiratory acidosis, حمُاضُ تَنفُّسي
compensated مُعاوض

حماض تنفسي أعيدت فيه باهاء الدم إلى المستويات الطبيعية بواسطة آليات كلوية تعويضية .

starvation acidosis حمُاضُ المُخْمَصَّة

نوع من الحماض الاستقلابي ينتج بفعل تراكم الأجسام الكيتونية (Ketone bodies) التي قد تصاحب نقيصة حرارية (Caloric deficit) .

transient renal acidosis حمُاضٌ كُلُويٌّ عابر

تناقص عابر للباهاء وتركيز البيكربونات في سوائل الجسم والتي تنتج عن تراكم الأحماض أو الفقد الشاذ للقواعد الثابتة من الجسم نتيجة داء كلوي .

uremic acidosis حمُاضٌ يوريمي

حالة تحدث في وجود مرض كلوي مزمن حيث تقل القدرة على إفراز الحمض ، مسببة الحمُاض .

acidosteophyte نائبة عظمية مؤنفة
زائدة عظمية مدبية الطرف .

acidotic حمُاضي
متعلق بـ أو يتميز بالحمُاض .

acid phosphatase فسفَازات حمضية (إنزيم)

إنزيم حال يقوم بحلمهة استرات الفوسفات مما يؤدي إلى تكون الفوسفات العضوية .

إنزيم من صنف الهيدرولاز يحقن انشطار الأورثوفوسفات من الإسترات الأحادية للأورثوفسفوريك تحت الظروف الحمضية . يوجد الإنزيم عند الثدييات في الكبد والطحال ونقي العظم والبلازما والعناصر المشكلة للدم وغدة البروستاتة . إن تحديد فعالية الفسفازات الحمضية في المصل هو اختبار تشخيصي عام . يدعى أيضاً إستيراز أحادي الفسفات (Phospho monoesterase) .

acid phosphates فسفَازات حمضية

أية فسفات تم فيها نزع أو استبدال واحدة أو اثنتين أو ثلاثة من ذرات الهيدروجين المستعاضة .

acid-proof	صامد للحمض انظر تحت acid fast .
acidulated	مُحمَض يصبح حمضاً في التفاعل .
acidulous	مُحمَض حمضي إلى حد ما .
acidum	حمض حمض (باللاتينية) .
aciduria	بيلة الحمض فرط إفراز الحمض في البول .
acetoacetic aciduria	بيلة حمض الأستيوأستيتيك (= بيلة حمض الدياسيتيك) (=diaceturia) إفراز حمض الأستيوأستيتيك في البول .
argininosuccinic aciduria	بيلة حمض الأرجينينوسكسينيك 1- اضطراب كروموسومي جسدي متنح يتميز بزيادة الإفراز البولوي لحمض الأرجينينوسكسينيك والصرع والرعج والتخلف العقلي والداء الكبدي والشعر المفلوف سهل التفتت . ويُعتقد أنه ناجم عن عوز إنزيم مسؤول عن شطر حمض الأرجينينوسكسينيك إلى أرجينين وحمض الفوماريك ، وهو حمض لياز الأرجينينوسكسينات .
	2- إفراز حمض الأرجينينوسكسينيك في البول .
beta-aminoisobutyric aciduria	بيلة حمض البيتا-أمينوايزوبوتريك زيادة إفراز حمض البيتا-أمينوايزوبوتريك في البول .
glutamic aciduria	بيلة حمض الجلوتاميك زيادة إفراز حمض الجلوتاميك في البول .
glutaric aciduria	بيلة حمض الجلوتاريك اعتلال بالأحماض الأمينية كروموسومي جسدي متنح يتميز بتراكم وإفراز حمض الجلوتاريك ويتواجد الاضطراب في نوعين هما : النوع 1 وسببه عوز نازعة هيدروجين

التميم الإنزيمي A للجلوتاريل ويتميز بإفراز حمض 3- هيدروكسي جلوتاريك ، وخلل التوتر المترقي وخلل الحركة ، ونقص سكر الدم ، وفرط كيتون الجسم الخفيف ، والحماض ، والتشنج الظهري ، والكتع الرقصي ، وتأخر الحركة ، والتخلف العقلي ونقص الضغط وأخيراً الموت خلال العقد الأول . النوع 2 بفعل عوز اثنين من الإنزيمات هما عوز البروتين الفلافيني الناقل للإلكترون (الوَحيدة ألفا) أو عوز المؤكسدة المُختزلة للبروتين الفلافيني - يويكينون (Ubiquinone) ويتميز بتراكم وإفراز حمض الجلوتاريك وأحماض 2- هيدروكسي جلوتاريك وأحماض عضوية عديدة تؤكسد طبيعياً بنازعات هيدروجين التميم الإنزيمي A للأسيل المحتوية على الفلافين في المتقدرات . كما توجد مظاهر إضافية مثل نقص سكر الدم غير المترافق بفرط كيتون الجسم (Ketosis) وكذلك الحماض الاستقلابي ومدى من المظاهر الظاهرية والتي تختلف تبعاً للنقص الإنزيمي المتواجد . يترافق تأخر بدء الحدوث مع تقدم العمر بترابط مع تناقص الوخامة ؛ فعندما تبدأ في الرضيع فقد تكون مصحوبة بعيوب خلقية وتكون مُميتة .

بيلة حمض الميثيل methylmalonic acidur مالونيك

1- زيادة إفراز حمض الميثيل مالونيك في البول .

2- احماض الدم الميثيل مالونيك (Methyl-malonic acidemia) .

بيلة حمض الأوروتيك orotic aciduria

1- زيادة إفراز حمض الأوروتيك في البول بفعل العديد من الاضطرابات الاستقلابية كما قد يحدث بفعل تناول بعض الأدوية .

2- عيب كروموسومي جسدي متنح لاستقلاب البيريميدين الناتج عن عوز ناقلة فُسفوريبوزيل الأورثات أو نازعة كَرَبُو كَسِيل الأوروتيدين 5- فسفات . تشمل المظاهر بيلة

البلورات (Crystalluria) وزيادة إفراغ حمض الأروتيك بالبول وفقر الدم الضخم الأرومات ذي كريات الدم الحمراء ناقصة الانصباع صغيرة الحجم وتأخر النمو العقلي والبدني . يوجد نوعان كيميائيان هما : النوع 1 وسببه عوز نشاط ناقلة فسفوربوزيل الأوروتات ، أو نازعة كَرَبُو كَسِيل الأوروتيدين - 5- فسفات ، والنمط 2 وسببه عوز نشاط نازعة كَرَبُو كَسِيل الأوروتيدين - 5- فسفات فقط .

paradoxical aciduria بيَلَّةُ حَمْضِيَّةٌ تَنَاقُضِيَّةٌ

1- زيادة إفراغ أيونات الهيدروجين في المريض المصاب بالقلع .
2- حدوث حماض نتيجة للتبديل البولي للهيدروجين بالبوتاسيوم برغم وجود قلء تنفسي .

pyroglutamic aciduria بيَلَّةُ حَمْضُ البيروجلوتاميك

1- فرط إفراغ 5- أو كسوبولين بالبول .
2- عوز متعمم لمخلقة الجلوتاثيون .

xanthurenic aciduria بيَلَّةُ حَمْضُ الزانثورينيك

زيادة حمض الزانثورينيك في البول .

aciduric 1- مُتَحَمَلٌ لِلْحَمْضِ

يقال لجراثيم قادرة على مقاومة درجة من الحموضة عادة مميته للجراثيم غير البوغية .

2- متعلق بالبيلة الحمضية

acidyl جَذْرُ حَمْضِي

أى جذر حمضي (Acid radical) .

acidylation أُسَيْلَة

(=acylation)

إدخال جذر أسيلي إلى جزيء مركب كيميائي .

acinar عُنَيْبِي

متعلق بـ أو مؤثر على عنيبة أو عنيبات .

acinar cell خَلِيَّةٌ عُنَيْبِيَّةٌ

أية خلية مفترزة مطنة لإحدى العنيبات وهي تُطبق بصفة خاصة على خلايا البنكرياس المفترزة للعصارة البنكرياسية والإنزيمات وذلك

لتفريقها عن خلايا القنوات وجزيرات لانجرهانز .

تَعَدُّرُ الحَرَكَةِ

acinesia

(= akinesia)

1- غياب ، أو نقص التحكم في حركات العضلات الإرادية .
2- شلل مؤقت للعضلة بحقتها بالبروكاين .

acinet

1- لاحتري

2- متعلق بتعدُّر الحركة

يتميز بانعدام الحركة أو يتسبب في تعذر الحركة .

Acinetobacter

الرائكة

جنس جراثيم من فصيلة النيسريات ، تتكون من عصيات مكورة مزدوجة سالبة الجرام تعتاش بالهواء ، وإيجابية لإنزيم الكتالاز وسالبة للأكسيداز . تنوزع هذه المكروبات بصورة واسعة في الطبيعة وهي جزء من نبيت الثدييات الطبيعي ، قد تسبب عداوى أولية وخيمة للمضيف منقوص المناعة . لها نوع وحيد هو الرائدة الكلسية الأسيكية .

Acinetobacter anitratus الرائدة اللانتراتية

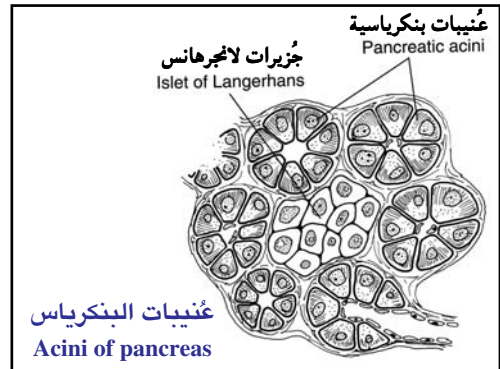
(= الرائدة الكلسية الأسيكية) (= Acinetobacter calcoaceticus)

نمط من الرائدة يمكن أن يتسبب في التهاب رئوي ميم في المرضى منقوصي المناعة .

Acinetobacter lwoffii الرايدة اللوفوية

(= الرائدة الكلسية الأسيكية)

عُنَيْبَاتُ (ف: عُنَيْبَة) acini (sing. acinus)



عُنَيْبَاتُ البَنَكْرِيَّاسِ
Acini of pancreas

acinic	عُنَيْبِيّ متعلق بالعنبيّة .
aciniform	عُنَيْبِيّ الشُّكْل له شكل يشبه العنبيّة أو العنقود .
acinitis	التَّهَابُ العُنَيْبَاتِ التَّهَابُ عُنَيْبَاتِ غَدَّةِ مَا .
acintrazole (=aminitrozole)	أَسِينِتْرَازُول (=أَمِينِتْرَازُول) (مضاد حيوي بيطري) مضاد حيوي يستخدم لعلاج الطيور قليل السمية ويؤدى فرط استخدامه إلى العقم وتلف الكلَى والكبد .
acinose	عُنَيْبِيّ 1- مكوّن من عنبيات . 2- عُنَيْبِيّ : متعلق بـ أو مؤثر على عنبيّة أو عنبيات .
acinotubular	عُنَيْبِيّ نُبَيْبِيّ مكون من عنبيات نُبَيْبِيّة أو نبيبات تنتهي بعُنَيْبَات .
acinous	عُنَيْبِيّ 1- مماثل لعنقود العنب . 2- عنبيي : متعلق بـ أو مؤثر على عنبيّة أو عنبيات .
acinus (pl.acini)	عُنَيْبَة (ج:عُنَيْبَات) اصطلاح تشريحي عام يستخدم في التسمية التشريحية للدلالة على توسع كيسي الشكل وخصوصاً في الرئة أو إحدى الغدد .
acinus lienalis	عُنَيْبَة طَحَالِيّة (=folliculi lymphatici جُريّاتٌ لَمْفِيّةٌ)
lienales	طَحَالِيّة تجمعات من النسيج اللمفي التي تغلف الشرابين الطحالية .
acinus lienis	عُنَيْبَة طَحَالِيّة (=جُريّاتٌ لَمْفِيّةٌ folliculi lymphatic)
lienales	طَحَالِيّة
acinus renalis	عُنَيْبَة كَلْوِيّة (=جُسيمٌ كَلْوِيّ) (=corpusculum renis)

الجسم المكوّن لبدايات الكليون ، ويتكون من لمة (Tuft) من الشعيرات (الكبيبة) ، محاطة بقسم متوسع من النيب الكلوي (المحفظة الكبيبية) ؛ يسمى أيضاً جسيم مالبيجي .
acinus renis (=جُسيمٌ كَلْوِيّ) (=corpusculum renis) انظر تحت acinus renalis .
liver acinus عُنَيْبَة كَبِدِيّة وحدة وظيفية بالكبد ، أصغر من الفُصيص البابي ، وهي كتلة ذات شكل مُعيني من المتن الكبدي يغذيها فرع انتهائي من الوريد البابي والشريان الكبدي وتُنزَح بواسطة فرع انتهائي من القناة المرارية .
pulmonary acinus عُنَيْبَة رِئَوِيّة (= وحدة تنفسية terminal respiratory unit) ذلك الجزء من الرئة من قُصبيّة انتهائية منفردة ؛ وهي الوحدة التشريحية والوظيفية للرئة وتتكون من قُصبيّة تنفسية وقناتين سنخيتين أو أكثر والأسناخ .
thyroid acini عُنَيْبَاتِ دَرَقِيّة (=جُريّاتُ العُدَّة folliculae glandulae thyroideae) وحدات منعزلة كيسية الشكل بالغدة الدرقيّة وتُبطنها ظهارةٌ مُكعبيّة الخلايا وتملؤها مادة غروانية . يوجد ما يقرب من 30 عُنَيْبَة بكل فصيص .
acipenserin أَسِينَسَرِين سم يستخرج من مناسل سمك الحفش .
ackee أَكِيّة (=akee) 1- اللافحة اللذيذة (Blighia sapida) . 2- ثمار اللافحة اللذيذة وهي بيضاء ناضجة وتُطهى وتستخدم كطعام شهّي في الهند الشرقيّة . تحتوي الثمار غير المطهية على الحمض الأميني السام هيوجليسرين A و B وتناولها بدون طهي يسبب داء القيء

الجاميكي .

acladiosis

داءُ المُتَمَادِيَات

فطار جلدي تَقَرُّحِي يُشَاهَدُ فِي جَنُوبِ آسِيَا
والبلقان وينتج بفعل نوع من المتمادية .

Acladium

المُتَمَادِيَّة

جنس سابق من الفطور الناقصة ، أعيد تقسيمه
حالياً .

aclasis

مُداء

(=اشتقاقاً من التمادي) (=aclasia)

استمرار مرضي للبنىة كما في الأعران المتعددة .

diaphyseal aclasis

مُداءٌ جَدَلِيّ

(= عَرَنٌ مُتَعَدِّدٌ) (=multiple exostoses)

اضطراب كروموسومي جسدي سائد يتميز
بأعران قريبة من أطراف أجدال العظام الطويلة
والتي قد تكون أوراًماً غضروفية أو عظمية
غضروفية ؛ وعموماً تكون هذه الأعران حميدة
على الرغم من إمكانية حدوث تغيرات
ساركومية .

metaphyseal aclasis

مُداءٌ كَرْدُوسِيّ

(= عَرَنٌ مُتَعَدِّدٌ) (=multiple exostosis)

انظر تحت diaphyseal aclasis .

tarsoepiphyseal aclasis

مُداءٌ مُشَاشِيٌّ رُصْعِيّ

(= خَلَلٌ تَنَسُّجٌ (=dysplasia epiphysealis

هَمِيمَلِيكا) مُشَاشَاتُ الأَطْرَافِ)

(= خَلَلٌ التَّنَسُّجِ المُشَاشِيّ بِانْتِهَايَةِ الطَّرْفِ)

حالة نادرة تتميز بتورمات بالأطراف وعادة ما
تكون بالجهات الداخلية والخارجية للعقبين
والركبتين ، وتتكون من عظم مغطى بغضروف
مشاشي وتؤدي إلى تقييد في حركة المفاصل .

aclastic

1 - غَيْرُ كَاسِرٍ

(للضوء)

2 - مُدَائِيٌّ : متعلق بأو يتميز بالمداء .

acleistocardia

دَوَامُ الثَّقْبَةِ البِيضِيَّةِ

دَوَامُ الثَّقْبَةِ البِيضِيَّةِ فِي القَلْبِ أَثناءَ النَمُو

الجيني .

aclusion

فَقْدُ الإِطْبَاقِ

1 - غِيَابُ إِطْبَاقِ الأَسْطَحِ المُتَقَابِلَةِ للأَسْنَانِ .

2 - عَدَمُ التَّقَاءِ أَسْنَانِ الفَكِّ العُلُويِّ مَعَ أَسْنَانِ

الفك السفلي .

acmastic

أَوْجِيّ

متعلق بالأوج .

انظر تحت acme .

acme

أَوْجٌ

فترة أقصى شدة لأي عَرَضٍ ، أو علامة ، أو

عملية مرضية .

acmesthesia

حَسٌّ وَخَزِيّ

1 - الإحساس بالوخز الإبري .

2 - الإحساس بالطرف المُدَبَّبِ على الجلد .

3 - الإحساس الجلدي بالطرف المُدَبَّبِ بدون

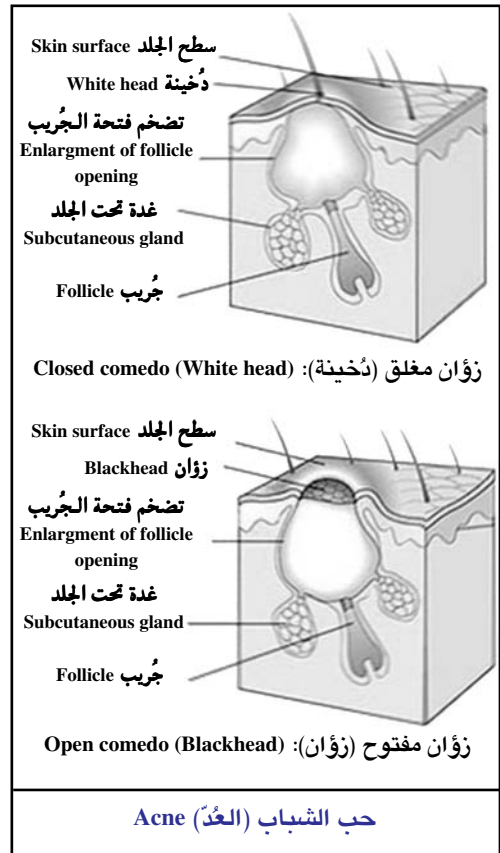
ألم .

acne



عَدٌّ : حَبُّ الشَّبَابِ

مرض التهابي للوحدة الشعرية الزهمية ،
والنمط المميز منها عادة ما يوضح بواسطة



مصطلح معدل ؛ كما يستعمل هذا المصطلح كثيراً بمفرده ليميز العد الشائع .
acne agminata **عُدُّ مُتَكَرِّرَس**
 (=papulonecrotic **طَفْحَةٌ سُلْيَةٌ**)
tuberculid **حَطَّاطِيَّةٌ نَخْرِيَّةٌ**
 . acnitis . انظر تحت
acne albida **عُدُّ أْبْيَض**
 (=miliun) **(= دُخْيْنَةٌ)**
 كيسية بشروية دقيقة تتجلى كحطاطة بيضاء ضاربة للصفار ملساء كروية الشكل وتحتوي على الكيراتين وتوجد سطحياً ضمن الجلد ، وعادة ما تصيب الجفنين والخدين والجبهة ، كما تتواجد في الجريبات الشعرية الزهمية في جميع الأعمار بمن فيهم الرضع والولدان . قد تظهر الدُخْيْنَةُ تلقائياً ، أو قد تصاحب العديد من الجلادات والرضوح الجلدية .
acne atrophica **عُدُّ ضُمُورِي**
 عُدُّ يحدث بعد اختفاء الآفات الحطاطية الصغيرة ، تاركاً جلداً مرقشاً من حفر وندوب صغيرة .
acne cachecticorum **عُدُّ دَنْفِي**
 عُدُّ يحدث في المصابين بأمراض بنوية موهنة ، ويتميز بأفات كبيرة متقيحة ومتقرحة ومتكيسة ومتندبة .
acne conglobata **عُدُّ مَكْبَب**
 شكل مزمن ووخيم من العُدِّ يشاهد شبه حصرياً في الذكور ، يبدأ أثناء البلوغ المتأخر وكثيراً ما يستمر حتى مرحلة لاحقة من العمر ، ويتميز بوجود زؤانات (Comedones) عديدة (ثنائية أو ثلاثية عادة) وخراجات كبيرة متصلة فيما بينها بجيوب ، وأكياس تحتوي على مادة صافية أو مادة مصلية قيحية ؛ ويكون التندب واضحاً ومشوهاً ويبقى حتى بعد الشفاء .
acne cosmetica **عُدُّ المَرْوَقَات**
 عد مستديم منخفض الشدة يشمل عادة الذقن والخدين للمرأة التي تستعمل مستحضرات التجميل . تتجلى الآفات كزؤانات مغلقة

وبثرات حطاطية ، ويُعتقد أنها تحدث بفعل المواد الزؤانية في مستحضرات التجميل .
acne detergentis **عُدُّ المُنْظَفَات**
 استئثار الآفات المتواجدة للعدِّ بالغسيل المتواتر بالصابون الزؤاني (Comedogenic) والملابس الحشنة والرفائد الساحجة .
acne erythematosa **عُدُّ حُمَامِي**
 (=acne rosacea) **(= عُدُّ وَرْدِي)**
 التهاب جلدي مزمن بالوجه وخصوصاً الأنف والوجنتين ؛ ويتميز بالتلون الأحمر أو الوردي وينتج عن توسع الشعيرات الدموية وظهور بثرات شبيهة بالعدِّ .
acne estivalis **عد صيفي**
 نوع من العُدِّ يتميز بوجود حطاطات متقرنة تحدث في الصيف أو تلي قضاء عطلة ما تحت الشمس . يسمى أيضاً عُدُّ مايبوركا (Malloeca acne) .
acne frontalis **العُدُّ الجَبْهِي**
 (=acne varioliformis) **(= عُدُّ جُدْرِي الشُّكْل)**
 حالة نادرة تتسم بوجود الحطاطات البثرية البنية المستديرة والتي تتواجد عادة بالحاجب وفروة الرأس وقد تمثل أيضاً متفاوت العميق من العُدِّ النَّخْرِي الدُخْيَنِي .
acne fulminans **عُدُّ حَاطَف**
 نوع نادر من عُدِّ كيسي شديد الوخامة يحدث أولاً في الصبيان المراهقين ويتميز بوجود عَقِيدَات شديدة الالتهاب ، ولويحات تخضع للتنكس القيصحي تاركة تقرحات ، وكذلك بحمي وفقد الوزن وفقر الدم ، وكثرة الكريات البيض ، وارتفاع سُرْعَةِ تَشْفُل الكُرْيَات الحُمُر والتهاب مفصلي متعدد .
acne indurata **عُدُّ جَاسِي ؛ عُدُّ صَلْب**
 تمادي العُدِّ الحطاطي مع تواجد آفات عميقة مُخْرَبَةٌ والتي قد تحدث تندباً وخيماً .
acne keloid **عُدُّ جُدْرُوِي**
 (=keloidal **(= التهاب الجُرْبِيَات**
folliculitis) **الجُدْرُوِي)**

هو التهابُ الجلدِ والحليماتِ الشعريَّة (Dermatitis papillaris capilliti) : مرض نادر غالباً ما يُشاهد في الذكور السود ويتميز بنشوء لويحات جريبية صلبة مستديمة بطول خط الشعر الخلفي لفروة الرأس ، التي تندمج معاً لتكوين شريط جدروي كاذب (Pseudokeloidal) ضخامي سميك متصلب .
يمتد عبر القذال .

acne keratosa **عُدُّ تَقْرَانِي**

ضرب من العُدِّ الشائع يصيب الوجه ، ويتسم بنشوء عقيدات حمراء ذات ذرى متقيحة ، مع تكون جُلبات متضمنة سدادات متقرنة ، والتي تجب إزالتها حتى تشفى الآفات .

acne mechanica ، **عُدُّ آلي** ،

mechanical acne **عُدُّ ميكانيكي**
تفاقم الآفات العديَّة بواسطة عوامل ميكانيكية مشوِّهة للجلد وتشمل هذه العوامل الاحتكاك والسحل ، والشد ، والضغط ، والقَرص ، والافتلاع التي تحدث بواسطة هذه العوامل مثل إيسار الذن ، الملابس ، والقوالب التقويمية للعظام ، حقائب الظهر ، والكراسي ، ومقاعد السيارات أو الحافلات .

acne medicamentosa **عُدُّ دوائي**

عُدُّ ينتج عن أو يزيد بالأدوية مثل الليثيوم أو الهالوجينات أو الستيرويدات .

acne necrotica miliaris **عُدُّ نخري دُخني**

شكل مزمن ونادر من التهابات الجريبات بفروة الرأس ، يوجد أساساً في البالغين ، مع تكون بثرات سطحية متناهية الصغر تتحطم بواسطة الخدش .

acne neonatorum **عُدُّ الوليد**

عُدُّ شائع يصيب الرُّضَّع ، عادة الذكور قبل بلوغ 3 شهور من العمر ؛ ويتميز بوجود حطاطات وبثرات وزؤانات مغلقة ومفتوحة على الوجه . قد يكون الأطفال المصابين مؤهين للإصابة بعد أكثر وخامة خلال فترة المراهقة .

acne papulosa **عُدُّ حطاطي**

ضرب من العُدِّ الشائع تكون فيه الآفات ، نمطياً ، في صورة حطاطات التهابية متعددة ، وهذا النوع غالباً ما يترقى ليصبح عدياً متصلباً (عُدِّاً جاسئاً) .

acne picealis **عُدُّ قِطْرَانِي**

نوع من العُدِّ ينتج عن التعرض للقطران أو مشتقاته أو ملامستها .

acne pustulosa **عُدُّ البثرات**

عُدُّ شائع تكون فيه الآفات الحطاطية هي السائدة . تُظهر الآفات تقيحاً مركزياً .

acne rosacea **عُدُّ وِردِي**

(=rosacea)
مرض حُمامي جلدي مزمن بالوجه ويشمل الثلث الأوسط وخصوصاً الأنف والوجنتين ، ويتميز بالتلون الأحمر أو الوردي المستديم بفعل توسُّع الشعيرات الدموية وظهور بثرات شبيهة بالعُدِّ .

acne scrofulosorum **عُدُّ حَنَازِيرِي**

(=papulonecrotic سلِّيَّة) **نَخْرِيَّة**
حطاطات ذات لون أحمر داكن يليها تجلُّب وتقرُّح ، مع تبدلات وعائية لاحيبيية تظهر بصورة أساسية على الأطراف ، وتصيب الرضع ، أو الأطفال ، وخصوصاً الشبان ، مع بؤرة سلية عميقة أو في وجود تاريخ لعدوى سابقة بالسل .

acne syphilitica **عُدُّ زُهْرِي**

نمط من الطَّفْح البَثْرِي في الزهري الثانوي .

acne tarsi **عُدُّ جَفْنِي**

عُدُّ يصيب الغدد الزهمية بالجفون .

acne tropicalis **عُدُّ مداري**

عُدُّ شائع وخيم يحدث في المناطق المدارية الحارة والرطبة ، ويتميز بوجود كيسات وعقيدات وحطاطات كبيرة ومؤلمة ويؤدي إلى تكوين خراجات كروية الشكل وتندَّب ، ويميل إلى أن يتوضع على الظهر والفقار والإليتين

والفخذين والذراعين .
acne urticata **عُدُّ شُرُوي**
 طَفْحٌ عُدِّيُّ الشَّكْلِ يَتَمَيَّزُ بِانْتِزَابَاتٍ جِلْدِيَّةٍ
 حَطَاطِيَّةٍ مَتَوْرَمَةٍ ، تُشَبِّهُ الحَطَاطَاتِ العَدِيَّةِ .
acne varioliformis **عُدُّ جُدْرِي الشَّكْلِ**
 حَالَةٌ نَادِرَةٌ مِنَ الحَطَاطَاتِ البَشَرِيَّةِ البَنِيَّةِ المَسْتَدِيمَةِ
 وَالتِّي تَوَجَدُ عَادَةً بِالحَاجِبِ وَفِرْوَةِ الرَّأْسِ ؛ قَدْ
 تَكُونُ نَمَطًا مَتَفَاوِتًا عَمِيقًا مِنَ العُدِّ النَّخْرِيِّ
 الدَّخْنِيِّ (Acne necrotica miliaris) .
acne venenata **عُدُّ التَّمَاسِّ**
 (=contact acne)
 عُدُّ يَنْتِجُ عَنِ التَّمَاسِّ مَعَ عَدَدٍ كَبِيرٍ مِنَ
 الكِيمَاوِيَّاتِ المَخْتَلِفَةِ المَسْبِيبَةِ لِلعُدِّ ، وَتَشْمَلُ المَوَادَّ
 المَسْتَعْمَلَةَ فِي مَسْتَحْضِرَاتِ التَّجْمِيلِ ، وَفِي
 الصَّنَاعَةِ (عُدُّ مَهْنِي) ؛ وَتَشْمَلُ الكَثِيرَ مِنَ
 الزِّيُوتِ وَالقَارِ ، وَالشَّمُوعِ ، وَالهَيْدُرُوكْرِبُونَاتِ
 المَكْلُورَةِ ، عُدِّ المَكْلُورَاتِ ، طَفْحِ المَكْلُورَاتِ
 (Chlor acne) .
acne vulgaris **عُدُّ شَائِعٌ ؛ حَبُّ الشَّبَابِ**
 مَرَضٌ التَّهَابِيُّ مَزْمَنٌ لِلجِهَازِ الشَّعْرِيِّ الزَّهْمِيِّ
 وَتَوَجَدُ الآفَاتُ فِي أَغْلَبِ الأَحْوَالِ عَلى الوَجْهِ ،
 وَالصَّدْرِ وَالظَّهْرِ . يَظْهَرُ بِكثْرَةٍ فِي مَرِحَلَةِ
 المَرَاهِقَةِ وَأحيانًا فِي سِنِ الإِيَّاسِ نَتِيجَةً لِتَغْيِيرَاتِ
 هَرْمُونِيَّةٍ ؛ قَدْ تُكُونُ الغَدَدُ المَلْتَهَبَةُ بَثْرَاتٍ صَغِيرَةً
 وَرَدِيَّةً تُحَاطُ أحيانًا بِزَوَانَاتٍ وَبِذَلِكَ تَكُونُ ذَاتِ
 مَرَاكِزٍ سَوْدَاءٍ ، أَوْ تَكُونُ بَثْرَاتٍ أَوْ أَكْيَاسًا .
 وَتَلْتَهَبُ الرُّؤُوسُ السَّوْدَاءُ التَّهَابِيَّ ثَانِيًا بِفَعْلٍ
 تَكْوِينِ الجُرَائِمِ لِلأَحْمَاضِ الدَّهْنِيَّةِ المَهْيِجَةِ أَوْ
 نَتِيجَةَ العَدْوِ الجُرْثُومِيَّةِ نَفْسَهَا ؛ وَيُرَافِقُ
 الحَالَاتِ الحَادَّةِ لِهَذَا المَرَضِ تَبَقُّعٌ وَندُوبٌ لِسَبَبِ
 غَيْرِ مَعْرُوفٍ ، لَكِنْ قَدْ يَشْمَلُ كَثِيرًا مِنَ العَوَامِلِ
 بِمَا فِيهَا الإِجْهَادُ ، وَالعَوَامِلُ الوَرِاثِيَّةُ ،
 وَالهَرْمُونَاتُ ، وَالأَدْوِيَّةُ ، وَالجُرَائِمُ ، خَاصَّةً
 البَرُوبِيُوتِيَّةُ العَدِيَّةُ ، وَالعُنُقُودِيَّةُ البَيَضَاءُ ،
 وَالمَلَّاسِيِزِيَّةُ النَّخَالِيَّةُ .
adolescent acne **عُدُّ المَرَاهِقِيْنَ**
 عُدُّ يَصِيبُ المَرَاهِقِيْنَ .

aestival acne **عُدُّ صَيْفِي**
 عُدُّ يَحْدُثُ أَثناءَ الصَّيْفِ .
 انظُرْ تَحْتَ acne estevalis .
beetle acne **التُّهَابُ الجُلْدُ المَثِّي**
 (=seborrheic dermatitis)
 التُّهَابُ جِلْدِيٌّ مَزْمَنٌ يَصِيبُ الفِرْوَةَ وَالنَّوَاحِي
 الغَنِيَّةَ بِالغَدَدِ الزَّهْمِيَّةِ كَالوَجْهِ وَالثَّنِيَّاتِ ،
 وَيَصِيبُ البَالِغِينَ وَالأَطْفَالَ حَديثِي الوِلَادَةِ .
 وَيَتَصَفُّ المَرَضُ بِآفَاتٍ مَحْمَرَةٍ ، مَغْطَاةٌ عَادَةً
 بِسُوفٍ دَهْنِيَّةٍ ، وَهُوَ ذِي سِيرٍ مَزْمَنٍ نَاكِسٍ .
bromide acne **عُدُّ بَرُومِيدِي**
 طَفْحٌ عُدِّيُّ الشَّكْلِ بَدُونِ زَوَانَاتٍ ، أَحَدٌ أَكْثَرَ
 الأَعْرَاضِ انْتِشَارًا لِلانْسِمَامِ بِالبَرُومِ .
chlorine acne **عُدُّ كَلُورِي**
 (=chloracne)
 اضْطِرَابٌ جِلْدِيٌّ عُدِّيُّ الشَّكْلِ يَحْدُثُ نَتِيجَةً
 التَّعْرُضِ الطَوِيلِ لِلهَيْدُرُوكْرِبُونَاتِ المَكْلُورَةِ .
common acne **عُدُّ شَائِعٌ ؛ حَبُّ الشَّبَابِ**
 انظُرْ تَحْتَ acne vulgaris .
contact acne **عُدُّ التَّمَاسِّ**
 انظُرْ تَحْتَ acne vulgaris .
contagious acne of **عُدُّ مُعْدِيٌّ لِلخَيْلِ ؛**
horses; contagious **عُدُّ بَشْرِيٌّ مُعْدٍ**
pustular acne
 مَرَضٌ مُعْدٍ لِلجِلْدِ فِي الخَيْلِ بِفَعْلٍ عَدْوِيٍّ
 الجُرَائِمِ الوَتْدِيَّةِ السَّلِيَّةِ الكَاذِبَةِ (Corynebacteri-
 um pseudotuberculosis) ، تَتَمَيَّزُ بِمَجْمُوعَاتِ
 مِنَ البَثْرَاتِ ، خَاصَّةً فِي المَنَاطِقِ المَلَاصِقَةِ لِطَقْمِ
 الفَرَسِ ؛ حِينَما تَنْفَجِرُ ، تَحْرَرُ البَثْرَاتُ صَدِيدًا
 أَخْضَرًا حَيْثُ يَجْفُ وَيَكُونُ جِلْبَاتٍ .
cystic acne **عُدُّ كَيْسِي**
 عَدْمٌ مَصْحُوبٌ بِتَكْوِينِ كَيْسَاتٍ تَحْتَوِي عَلَى
 خَلِيطٍ مِنَ الكَيْرَاتِيْنَ وَالزَّهْمِ بِنَسَبٍ مَخْتَلِفَةٍ .
epidemic acne **عُدُّ وَبَائِي**
 (=keratosis follicularis contagiosa)
 طَفْحٌ وَاسِعٌ الانْتِشَارِ مَتَنَاظِرٌ بِالجِلْدِ يَشَبُّهُ التَّقْرَانُ

الجريبي وغالباً ما يصيب القفا والكتفين والسطح الباسط بالأطراف ويحدث بالأطفال وهو مرض عدوائي على ما يبدو .

عد متسحج ؛ العُدّ ، excoriated acne; acne

المتسحج في البنات ؛ excoiriée des filles;

العُدّ المتسحج acne excoiriée des

في البنات الصغيرات jeunes filles

نوع سطحي من العُدّ يشاهد عادة في الفتيات والسيدات الشابات بفعل عادة عصبية قهرية لثقب وعصر الآفات الوجهية الصغيرة جداً أو غير الموجودة أصلاً ، لينتج عن ذلك آفات ثانوية قد تترك ندبات . يسمى أيضاً عُدّ اللقاطين .

عُدّ هالوجيني halogen acne

طفح عُدّي الشكل نتيجة لابتلاع الأملاح البسيطة للبروم واليود . عادة في صورة أدوية معالجة البرد ، والمنفشات ، والمسكنات ، والثيامينات المحتوية على الهالوجين .

عُدّ كلّوريّ Halowax acne

(=chlor acne)

اضطراب جلدي عُدّي الشكل يحدث نتيجة التعرض الطويل للهيدروكربونات الكلورة .

عُدّ ضخامي hypertrophic acne

(= acne hypertrophica)

مصطلح كان يستخدم في السابق لوصف التندب الضخامي أو الجلدروي الذي يلي الإصابة بالعُدّ الشائع .

عد رضيعيّ infantile acne

(= acne neonatorum) (عد وليدي)

العُدّ الشائع الذي يصيب الرضع ، عادة الذكور قبل ثلاثة أشهر من العمر ، ويتسم بصورة رئيسية بوجود حطاطات ، وبثرات ، وزؤانات مفتوحة ومغلقة على الوجه . قد يكون الطفل المصاب معرضاً لعُدّ شديد في المراهقة .

عُدّ يوديدي iodide acne

طفح ينتج بفعل استعمال مركبات اليود .

عد مايوركا Mallorca acne

(= acne estivalis) (عد صيفي)

عُدّ يحدث أثناء الصيف .

[نسبة إلى جزيرة مايوركا الأسبانية] .

عد وليدي neonatal acne; acne neonatorum

انظر تحت infantile acne

عُدّ مهنيّ occupational acne

(= عدّ التماس) (= contact acne)

انظر تحت acne venenata

عُدّ زيتي oil acne

طفح جربي عُدّي الشكل على ظهر اليدين وعلى القفا ، وعلى الساعدين ، والوجه ، والفخذين ينتج بفعل التلامس مع الزيوت اللاذوابة في الماء .

عُدّ بترولوي petroleum acne

طفح عُدّي الشكل يصيب العاملين الذين يتلامسون مع النفط الخام .

عد اللقاطين picker's acne

انظر تحت excoriated acne

عُدّ المراهم pomade acne

عُدّ شائع يتواجد غالباً في الزوج الذين يدهنون فروة الرأس وشعر الوجه بالمرلقات الشحمية ، ويتميز بوجود زؤانات مغلقة وأحياناً بثرات حطاطية على الجبهة والصدين والحندين والذقن .

عُدّ سابقٌ للحيض premenstrual acne

عُدّ ذو طبيعة دورية ، يظهر قبل فترة قصيرة من بداية الطمث (ونادراً بعد) .

عُدّ بشريّ pustular acne

(= acne pustulosa)

عُدّ تكون فيه الآفات محتوية على تقيح مركزي .

عُدّ ستيرويدي steroid acne

التهاب الجريبات أو فرط التفران الناتج عن تناول الستيرويدات فموياً أو موضعياً .

عُدّ قطراني tar acne

انظر تحت acne picealis

عُدّ مداري tropical acne

انظر تحت acne tropicalis

acneform (=acneiform)	عُدِّي الشُّكْل يشبه العُدَّ .	يستخدم في المعالجات الطارئة لفَشَل القلب الاحتفاني الحاد . يُعطى بالحقن الوريدي .
acnegen	مُحَدِّثُ العُدِّ مادة تسبب العُدَّ .	لاجوفي 1 - يفتقر لتجويف . 2 - حيوانٌ عديم الجوف العام ، مثل الديدان المسطحة ؛ حيوانات لاجوفية يملأ الحيز الذي بين بشرتها وقناتها الهضمية متن خلوي .
acnegenic	مُحَدِّثُ العُدِّ يسبب أو قادر على إحداث العُدَّ .	acoenesthesia فَقْدُ حَسِّ العَافِيَةِ 1 - غياب الإحساس الطبيعي بكون المرء حياً أو بوظائف الجسم . 2 - في الاضطرابات الجسدية ؛ فقدان الحس بالعافية .
acneiform	عُدِّي الشُّكْل يشبه العُدَّ .	acognosia عِلْمُ العَقَاقِير (=acognosy) المعرفة بأنواع العلاج أو دراستها .
acnemia	ضُمُورُ الرَبْلَتَيْنِ ضمور ربلتي الساقين (Calves) .	acology علم المَدَاوِة المعرفة بالأدوية الشافية .
acnitis (=papulonecrotic tuberculid)	التَّهَابُ عُدِّي (= طَفْحَةٌ سَلِيَّةٌ حَطَاطِيَّةٌ نَخْرِيَّةٌ) متفاوت من الطفحة السلية الحطاطية النخرية تصيب الوجه .	aculous عَدِيمُ الأَطْرَافِ بدون أطراف .
acnitrazole (=aminitrozole)	أَكْنِيْتِرَازُول (أدوية) (= أمينيتروزول) دواء مبيد للأعشاب قليل السمية للأُنسان والحيوان .	acolumellate عَدِيمَةُ العُمَيْدَاتِ صفة لبعض الأوالي الحيوانية والفطريات ، التي تعوزها العُمَيْدَاتِ (Columellae) .
acoasma (=acousma)	هَلُوسَةٌ سَمْعِيَّةٌ هلوسة سمعية بسيطة ؛ مثل أصوات الطنين أو الرنين .	acomia تَعْلِبَةٌ 1 - حالة الصلَع . 2 - حالة نقص أو غياب الشعر في أجزاء الجسم غير الرأس .
Acocanthera (=Acokanthera)	التَّشْبِير (نبات) جنس من النباتات ، موطنها أفريقيا . تنتج بعض أنواع الشبِير جليكوزيد سُمي هو الوابائين .	aconative لا اعتزامي 1 - يفتقد للاعتزام . 2 - غياب أية رغبة أو دافع للفعل .
Acocantherin (=ouabain)	وابائين جليكوزيد قلبي يتكون من جزيء من الرامنوز مرتبط بنواة ستيرويدية ويتم الحصول عليه وبصورة رئيسية من بذور الستروفانثوس المقضب (<i>Strophanthus gratus</i>) وله نفس فعل الديجيتال ولكن الدجتلة (Digitalization) الناجمة من استخدامه تكون سريعة جداً ولذا	أكونين قلواني يستخرج من نبات خانق الذئب (Aconite) . أكونيتاز (إنزيم) (=هيدراتاز الأكونيتات) هو إنزيم من صنف الياز يحفز التحويل البيئي

للسترات والإيزوسترات ، وهو تفاعل يتم في
دَوْرَةُ الحَمَضِ الثَّلَاثِيِّ الكَرْبُوْكْسِيلِ .

aconite خانقُ الذُّبِّ
(= أكونيت)

مادة تستخرج سامة من الجذور الدرنية الجافة
لنبات من فصيلة البيش (Aconitum) ، حيث
يحتوي على الأكونيتين والقلوانيات الأخرى
ذات الصلة ؛ ويتسبب في حدوث رجفان
بُطْنِي وشلل تنفسي مميت . في السابق كان
يعطى كمخفف للحمى ومُخَدِّر مَعْدِي .

aconitine أكونيتين
مادة قلوانية سامة ، وهي العنصر النشط
بالأكونيت .

Aconitum البيش (نبات)
جنس من أعشاب سامة من عائلة الخوذانيات .
البيش نابليس هو خانق الذُّبِّ وهذا العشب
مصدر الأكونيت . هذه الأعشاب فيها أنواع
وضروب كثيرة تزرع لجمال أزهارها .

aconuresis تَبَوُّلٌ لاِإِرَادِي
(=) سلس بولي : قصور في التحكم الإرادي
للمصبرات المثانية والإحليلية ويصاحب هذا
القصور تبول لاإرادي متكرر .

acoprosis انْعِدَامُ البِرَازِ
خُلُوءُ المعِي من البراز .

acoprous مصاب بانْعِدَامُ البراز

acor 1 - حُمُوضَةٌ
مثل حموضة المعدة
2 - لُدْعَةٌ

acorea انْعِدَامُ الحَدِيقَةِ
انعدام الحدقة في إحدى العينين أو في كليتهما .

acoria تَعَدُّرُ الشَّبَعِ
نوع من النهام (Polyphagia) بفعل فَتَقَد
الإحساس بالشبع ، وهي حالة لايشعر فيها
المريض أبداً بالكفاية بما تناوله من طعام ، على
الرغم من أن شهيته قد لا تكون كبيرة .

acorin أكورين
جلوكوزيد مر الطعم يشق من نبات الوَجِّ

(Calamus) وينشطر الأكورين إلى زيت الوَجِّ
وسكر .

acormia انْعِدَامُ الجِدْعِ (مسخ)
وجود رأس بدون جذع .

acornus عديم الجِدْعِ (مسخ)
مسخ ذو رأس بدون جذع أو بجذع رديم .

Acorn البلوط ، جوزة البلوط
ثمرة شجرة البلوط : تُزْرَع كثير من الأنواع
لتعطي الطعام للإنسان أو المواشي ؛ بسبب
احتوائها على حمض الجاليك وحمض
التانيك ، وهما سامان إذا أكلت الثمار بكميات
كبيرة .

acortan المُوَجِّهَةُ القَشْرِيَّةُ
(=corticotropin)

مستحضر من الهرمون المُوَجِّه لِقَشْرَةِ الكُظُرِ
المشتق من الحيوانات ويُعطى عن طريق الحقن
الوريدي في الاختبارات التشخيصية لوظيفة
قشر الكظر ، كما يُعطى بالحقن تحت الجلد أو
الحقن العضلي كمضاد للقيء في المعالجة
الكيميائية للسرطان ، كما يستخدم كمضاد
للاختلاج .

Acorus قَصَبُ الذَّرِيرَةِ؛ وَجِّ
جنس من النباتات من فصيلة أراكيا أكوريس .
قصب الذريرة الجذمور أو الجذمار والذي
يستعمل كمادة نكهية وطاردة للحشرات .

acostate 1 - عَدِيمُ الأَضْلاعِ
2 - عَدِيمُ الجَنْبَةِ

acou- سابقة بمعنى السَّمْعِ
أو الصَّوْتِ المَسْمُوعِ

acouasm هَلُوسَةٌ سَمْعِيَّةُ
(= acousma)

هلوسة سمعية بسيطة ، مثال ، دندنة أو طنطنة ،
أو أصوات رنين .

acouesthesia حِسُّ السَّمْعِ
ملكة السمع الجيد ؛ الوظيفة السليمة للسمع .

acoumeter مِقْيَاسُ حَدِّ السَّمْعِ
1 - أداة تستخدم لتعيين درجة حدة السمع

وكذلك دقته .
 2- جهاز يصدر صوتاً ليناً نطياً ، كمرجع
 للمقارنة في قياس حدة السمع لأصوات
 معينة .
acoumetry قياسُ حِدَّةِ السَّمْعِ
 قياس مدى حدة السمع .
acouophone مَسْمَعَةٌ
 مُصطَلح لا يستعمل الآن يدل على الأجهزة
 السمعية المعاونة .
acousmatamnesia فَقْدُ ذَاكِرَةِ الْمَسْمُوعَاتِ
 عدم القدرة على تذكُّر الأصوات أو فشل
 الشخص في تذكر الأصوات .
acoustic سَمْعِيّ
 متعلق بالسمع ، مثل العصب السمعي ،
 الصماخ السمعي .
acoustic agnosia عَمَهُ سَمْعِيّ
 عدم القدرة على التعرف على دلالات الكلمات
 أو الأصوات المسموعة .
acoustic agraphia تَعَدَّرُ الْكِتَابَةَ السَّمْعِيّ
 عدم القدرة على كتابة الكلام المسموع .
acoustic nerve الْعَصَبُ السَّمْعِيّ
 مصطلح قديم كان يستخدم أحياناً للإشارة إلى
 العصب الدهليزي القوقعي
 (Vestibulocochlear nerve) .
acousticofacial سَمْعِيّ وَجْهِيّ
 متعلق بالسمع والوجه .
acousticomotor سَمْعِيّ حَرَكيّ
 متعلق بالعرف السمعي الوجهي
 (Acousticofacial crest) أو العقدة السمعية
 الوجهية (Acousticofacial ganglion) .
acousticopalpebral سَمْعِيّ جَفْنِيّ
 متعلق بالسمع والجفن .
acousticophobia رُهابُ الْأَصْوَاتِ
 الخوف اللاعقلاني وغير المنطقي من
 الأصوات .
acoustics الإِسْمَاعِيَّةُ؛ السَّمْعِيَّاتُ
 علم الأصوات ، ويعنى بدراسة الخصائص

الفيزيائية للصوت .
acoustigram مَخْطَطُ أَصْوَاتِ الْمَفَاصِلِ
 (=acoustogram)
 الرسم البياني للمنحنيات والمحددة بالترددات
 لكل ثانية ، ومستويات الديسيل للأصوات
 التي تحدث من حركة المفصل . وتطبق ذلك
 على مفصل الركبة نجد أن مخطط أصوات
 المفاصل سيظن صوت حركة الغضاريف
 الهلالية ، وحركة التلامس بين الأسطح
 المفصليّة لعظم الفخذ وعظم الظنوب ، ودورة
 السائل الزليلي للمفصل .
acquired مَكْتَسَبٌ
 غير وراثي ، ولكن يحدث بواسطة مؤثرات
 تنشأ خارج الكائن الحي .
acquired immunodeficiency مُتَلَازِمَةُ الْعُوزِ
syndrome الْمَنَاعِيّ الْمَكْتَسَبِ
 (= الإيدز)
 متلازمة العوز المناعي المكتسب هي جائحة
 العوز المناعي الناتج عن عدوى الفيروسات
 القهقرية (Retro viruses) من النمط 1 و2
 لفيروس العوز المناعي البشري . والفيروسات
 القهقرية هي فيروسات رناوية تمتلك إنزيماً فريداً
 - المنتسخة العكسية (Reverse transcriptase) ،
 لتخليق الدنا مزدوج الطاق (Double-stranded)
 النوعي للفيروس من مجين (Genome) الرنا
 الفيروسي . يندمج الدنا الجديد في مجين الخلية
 المنعدية وقد يبقى خافياً في هذه الخلايا . وحالما
 يعاد تفعيله يستعمل الدنا كمرصاف
 (Template) للرنّا اللازم لإنتاج الفيروس .
 يحدث تحرر الفيروس عند سطح الخلية بواسطة
 التبرعم . يتشكل غلاف الفيروس من غشاء
 خلية المضيف المعدل بإدخال بروتينات
 الفيروس السكرية .
 يدخل فيروس العوز المناعي البشري HIV الخلايا
 المستعدة إما بارتباط البروتينات السكرية لغلاف
 الفيروس إلى مستقبلات نوعية على سطح
 الخلية وبشكل رئيسي جزيئة CD4 نفسها ولكن

أيضاً عبر مستقبلية بيتا - كيموكين (CCR5) ، أو بالاندماج بين الغلاف الشحمي الفيروسي وغشاء الخلية الهدفية . إن أية خلية تحمل مستضد جزئيء التفريق العنقودي CD4 تكون قادرة على الانعداء بفيروس العوز المناعي البشري ، وبشكل نموذجي تكون من اللمفاويات التائية المساعدة ، ولكن بعض الخلايا البائية ، البلاعم والخلايا الدبقية للجملة العصبية المركزية تعبر الـ CD4 أيضاً وحتى ولو بكميات قليلة .

ومتلازمة العوز المناعي المكتسب (الإيدز) هي المرحلة النهائية لتطور الداء العدواني الناجم عن العدوى بفيروس العوز المناعي البشري HIV . ومنذ اكتشافه عام 1981 ، فإن عدد الحالات المصابة في أرجاء العالم قد ارتفع بشكل ضخم برغم أن ذلك لم يحدث بسرعة كما كان متنبأ له أصلاً . ينتج فيروس العوز المناعي البشري طيفاً من الاضطرابات يتراوح من علة عابرة مشابهة للحمى العقيدية الحادة إلى أورام مهددة للحياة وعداوى انتهازية . يسبب فيروس العوز المناعي البشري أيضاً خرفاً ، اضطرابات مناعية ذاتية وضمور المناعي البشري بسبب الانتقال لدى مغاييري الجنس (Heterosexuals) ، مع إشارات وخيممة إلى عدد الرضع المولودين لأمهات إيجابيات فيروس العوز المناعي البشري . في أفريقيا ، وبعكس الولايات المتحدة وأوروبا ، فإن نسبة الذكور إلى الإناث الأفريقيين بالنسبة للحالات المصابة تبلغ حوالي 1:1 مع الانتقال الجنسي لفيروس العوز المناعي البشري بين الشركاء الذين ليس لديهم عوامل اختطار مميزة أخرى . كان الإنذار كئيباً قبل العلاج المضاد للفيروسات لكن الأنظمة العلاجية الجديدة قد غيرت التوقعات للأشخاص المنعدين بفيروس العوز المناعي البشري في الغرب ويجب أن يجد السياسيون الآن طرقاً لإيصال هذه العلاجات باهظة الثمن إلى البلدان النامية أيضاً .

وقد عُزل فيروس العوز المناعي البشري من المنى ، إفرازات عنق الرحم ، اللمفاويات ، البلازما الخالية من الخلايا ، السائل النخاعي (CSF) ، الدموع ، اللعاب ، البول وحليب الثدي . لاتنقل كل هذه السوائل العدوى لأن تركيز الفيروسات يختلف بشكل معتبر . أثبت أن المنى ، الدم ، حليب الثدي وإفرازات العنق معدية .

لا يقتصر حدوث الانتقال على الجماع الجنسي ، مغاير الجنس أو مثيله ، لكن أيضاً بواسطة الدم ومنتجات الدم . يمكن أن تؤدي مشاركة الإبر والمحاقن الملوثة من قبل مدمني المخدرات الوريدية أو بالإجراءات العلاجية في مناطق العالم التي يعاد استعمال التجهيزات الملوثة فيها إلى حدوث انتقال فيروس العوز المناعي البشري . والطرق الأخرى من الانتقال هي عبر تلقي الدم أو منتجات الدم المنعدية ، الأعضاء المتبرعة أو المنى . وبينما يتوجب عدم حدوث انقلاب جديد لتفاعلية المصل لفيروس العوز المناعي البشري في المصابين بالناعور أو متلقي نقل الدم في البلدان المتطورة لأن كل الدم يتم تقصيه كما يعامل العامل الثامن حرارياً لإبطال فعالية أي فيروس محتمل ، فإن التطور إلي متلازمة العوز المناعي المكتسب والوفاة في الأشخاص المنعدين سابقاً لازال يحدث .

والسبيل السائد لعدوى الأطفال هو الانتقال العمودي من الأم إلى الطفل في الرحم أو عند الولادة رغم أن أقل من 20٪ من الأطفال المولودين لأمهات إيجابيات فيروس العوز المناعي البشري يصبحون منعدين . وبما أن الأضداد الأمومية لفيروس العوز المناعي البشري تعبر المشيمة ، فإن الاختبار الإيجابي في الرضيع لا يشير للعدوى . ولكي يتم تشخيص فيروس العوز المناعي البشري في رضيع مولود لأم مصابة بفيروس العوز المناعي البشري فمن الضروري إجراء اختبار تفاعل سلسلة البوليمراز PCR لفيروس العوز المناعي البشري

والعائلة غير مشخصة سابقاً فمن الضروري إجراء الاختبار على الأم في نفس الوقت . سجلت حالات انقلاب تفاعلية المصل بين العاملين في قطاع الرعاية الصحية بعد إصابات الوخز بالإبر ، لكن بدون وجود بينات رغم العديد من الدراسات أن الفيروس ينتقل بواسطة البعوض ، بق الفراش أو أحواض السباحة ، أو بمشاركة آنية الطعام والشراب أو المراهض مع شخص مصاب بالعدوى . ينتج فيروس العوز المناعي البشري طيفاً من الاضطرابات ؛ تحدث علة عابرة مشابهة للحمى العقدية الحادة في 10-20٪ من المرضى خلال بضعة أسابيع سابقة لانقلاب تفاعلية المصل . يظهر فحص الدم المحيطي لمفاويات لانموذجية وعدداً مزياداً من الخلايا التائية CD8⁺ . يبقى أغلب الأفراد إيجابيين المصل بعد ذلك خالين من الأعراض لمدة تصل إلى عشرة سنوات ويعتمد تطور متلازمة عوز المناعة المكتسب على مساهمة عوامل مشاركة عديدة مثل الأساس الجيني ، التنبيه المتكرر بالمستضدات الأجنبية أو الحمل . يتطور لدى بعض الأفراد ضخامة عقد لمفية متعممة ثابتة لا أعراضية بينما يعاني آخرون من أمراض مناعية ذاتية . العامل المنذر الأكثر أهمية للتطور إلى متلازمة عوز المناعة المكتسب هو تركيز رنا فيروس العوز المناعي البشري في الدم (الحمل الفيروسي) عند التشخيص . المظاهر الإكلينيكية الرئيسية لمتلازمة عوز المناعة المكتسب هي الأورام والعدوى الانتهازية . الورم الأكثر شيوعاً هو ساركومة كابوزي ، لمفومة لا هودجكينية (عادة منتشر ، غير متميز ومن نمط الخلايا البائية الظاهري وغالباً ضمن الجملة العصبية المركزية) ، والسرطانة الحرشفية للغم والمستقيم الشرجي متواترة أيضاً . تصيب العدوى الانتهازية العديدة لمتلازمة عوز المناعة المكتسب كل الجمل في الجسم حقيقة ، وعلى كل حال فإن الأعضاء الأكثر شيوعاً من حيث

الاكتناف هي : الرئة ، المعى ، والجملة العصبية المركزية . فيروس العوز المناعي البشري موجه للعصب (Neurotropic) وكذلك أليف النسيج اللمفاني (Lymphotropic) . سُجل حدوث التهاب السحايا الطاهر الحاد ، اعتلال الدماغ ، الاعتلال النقوي والاعتلال العصبي حوالي وقت انقلاب تفاعلية المصل ، بينما قد يحدث التهاب السحايا المزمن ، اللمفومة ، اعتلال الدماغ والخرف لاحقاً . يعاني عدد يصل إلى 70٪ من مرضى متلازمة العوز المناعي المكتسب من خرف متعلق بفيروس العوز المناعي البشري والذي يحتمل أن يكون تأثيراً مباشراً لفيروس العوز المناعي البشري . يتجلى العديد من المرضى في الولايات المتحدة الأمريكية وأوروبا بالتهاب الرئة بالمتكيسة الرئوية الجؤجؤية وعداوى انتهازية أخرى أو ساركومة كابوزي . أما التجلي في المرضى الأفريقيين فيختلف ففهم تتميز متلازمة عوز المناعة المكتسب بشكل أولي بمتلازمة الإسهال - الضمور ، ساركومة كابوزي وعداوى انتهازية مثل السل ، داء المستخفيات (Cryptococcosis) وداء خفيات الأبواغ (Cryptosporidiosis) . يتجلى الرضع المصابون بعدوى فيروس العوز المناعي البشري (9-20٪) من أولئك المولودن لأمهات منعديات) في عمر وسطي حوالي ستة أشهر ، بينما تتجلى الحالات المترافقة بنقل دم لحديث الولادة حوالي الشهر 12-15 من العمر . يفشل نمو هؤلاء الأطفال ويصاب كلهم تقريباً بداء المبيضات الفموي وعداوى جرثومية راجعة . التهاب الرئة الخلالي المزمن مميز . في المرحلة المتأخرة قد تحدث عدوى انتهازية نموذجية لكن ساركومة كابوزي والأورام الأخرى نادرة . حالما تتطور متلازمة العوز المناعي المكتسب ، فإن الإنذار كئيب إذالم يعالج ، لكن يختلف متوسط البقيا حسب الحمل الفيروسي عند

التجلي . قبل المعالجة المضادة للفيروسات كانت البقيا حوالي 9-12 شهراً للمرضى المصابين بالتهاب الرئة بالمتكيسة الرئوية الجرثومية ، و6-12 شهراً للمصابين بعداوى انتهازية أخرى ، و20-30 شهراً للمصابين بساركومة كابوزي . وتعتمد فترة البقيا للمرضى المعالجين بعلاجات حديثة على وجود معالجة سابقة (بسبب المقاومة الفيروسية للدواء) ، حجم الحمل الفيروسي (من المحتمل أن يعزى إلى مراحل الداء) ، المجموعة الإثنية للمريض والفوعة ومعدل الطفرات الجينية للفيروس .

اكتساب acquisition

(فى علم النفس) : هي الفترة ، خلال عملية التعلم ، والتي يمكن في خلالها قياس الزيادات المتوالية في قوة الاستجابة . ويصف أيضاً العملية المشتملة في هذا التعلم .

مكتسب acquisitus

(=acquired) انظر تحت acquired .

عمه الأطراف acragnosis

فقد التعرف الحسي على الأطراف (الذراعين و/أو القدمين) .

1- طرفي acral

2- متعلق بالنهايات

انعدام القحف (مسخ) acrania

جنين شاذ يتميز بغياب جزئي أو كامل للججمجمة و يترافق مع انعدام الدماغ (Anencephaly) .

عديم القحف (مسخ) acranial

(=acranius) بدون قحف ؛ متعلق بانعدام القحف .

اللاقحفيات Acraniata

شعبة حيوانية من الحبلليات (Chordata) تمتلك أفرادها قردوداً (Notochord) ، فلعات خيشومية ، وحبل عصبي ، لكن بدون فقرات ، أو ضلوع ، أو جمجمة .

عديم القحف (مسخ) acranius

انظر تحت acrania .

تعدر ضبط النفس acrasia

حالة من الإفراط السلوكي ؛ عدم القدرة على السيطرة على النفس .

ضعفة acratia

حالة الخلو من القوة أو الطاقة ؛ حالة من العنانة .

عسر التبول acraturesis

عدم القدرة على التبول أو صعوبته بسبب فقد التوتر العضلي في المثانة البولية .

عقدة أكريل Acrel's ganglion

[أولاف أكريل ، 1806-1717 ، جراح سويدي] .

ورم كيسي على الوتر الباسط للرسغ .

الكيمية Acremoniella

جنس من الفطور الناقصة من صنف الفطريات الخوطية (Hyphomycetes) ، فصيلة المريسأوات (Dematiaceae) ؛ وهي تماثل الكمومومة (Acremonium) وقد ذكرت تقارير بعزلها من آفات بالرئة .

داء الكمومات acremoniosis

عدوى بفطر الكمومومة والتي تسبب حمى وتورمات شبيهة بالصمغيات .

الكمومة Acremonium

جنس من الفطور الناقصة من صنف الفطريات الخوطية ، فصيلة الطوقيات كانت تسمى سابقاً رأسية الأبواغ (Cephalosporium) . الكمومومة الألابامية (A. alabamensis) تسبب العدوى الانتهازية في المرضى المقوضي في المناعة . أما الكمومومة الخلوية الفيالة هي طفيلي نباتي داخلي في عشب الفستوق الأورانية ، وتسبب حدوث قدم فستوقية في الماشية والغنم . أما الكمومومة الكيلينية فهي عامل مسبب لداء ورم فطري حقيقي ، والكمومومة اللوائية هي طفيلي نباتي داخلي وتسبب ترشح عشب الشيلم في حيوانات المراعي .

Acremonium المكُمومة المخلووية
coenophialum الفَيَّالَة
 جنس طفيلي نباتي داخلي في عشب الفُسْتَوْفَة
 الأوراندية وتسبب حدوث قَدَمٍ فُسْتَوْفِيَّةٍ في
 الماشية والغنم والخراف .
Acremonium falciforme المكُمومة المنجلية
 جنس يسبب داء ورم فُطْرِيٌّ حَقِيقِيٌّ .
Acremonium kiliense المكُمومة الكيلينية
 جنس من المكُمومة وهو عامل سببي في
 الإصابة بداء ورم فُطْرِيٌّ حَقِيقِيٌّ .
Acremonium lolia المكُمومة اللوائية
 جنس طفيلي نباتي داخلي بعشب لوليم بيرين
 ويسبب ترنج عشب الشيلم في حيوانات
 المراعي .
Acremonium recifei المكُمومة الاستقبالية
 جنس من المكُمومة وهو عامل سببي في
 الإصابة بداء ورم فُطْرِيٌّ حَقِيقِيٌّ .
acribometer مقياسُ الأشياءِ الدَّقِيقَة
 أداة لقياس الأشياء الدقيقة جداً .
acid حَرَّاق
 لاذع ؛ حَرِيفٌ ؛ حَادٌ ؛ مُوجِعٌ جداً ؛ أو يسبب
 التهيج ؛ مُخَرَّسٌ .
acidine أكرديدين
 داينزوبيريدين يستعمل في تصنيع الأصباغ
 والأدوية . تكون مشتقاته غالباً صبغات صفراء
 تألقية (صبغات أكرديدين) ، أما الصبغات
 المستعملة في الطب (كمواد مطهرة) فهي
 هيدروكلوريد الأكريفلافين ، وقاعدة
 الأكريفلافين ، والبروفلافين .
acidine orange بُرْتَقَالِيَّةُ الأكرديدين
 أكرديدين رباعي الميثيل وهو صبغة قاعدية
 تألقية ؛ تستعمل أحياناً في التكوين الحيوي .
acriflavine أكريفلافين
 (دواء مطهر)
 مزيج يستخدم في صورة محلول كمطهر
 موضعي للجلد والأغشية المخاطية .
acrimony حَرَّاقَة

خاصة كون الشيء شديد التهيج ، لاذعاً ، أو
 حريفاً .

acrinyl sulfocyanate سلفوسيانات الأكرينيل
 مادة حَرَّاقَة فِي الحَرْدَلِ الأبيض .

acrisorcin أكريزورسين
 مُبيدٌ للفُطُور مشتق من الأكرديدين ، بخاصة ضد
 الملاسيزية النخالية . يستخدم موضعياً لعلاج
 السعفة المبرقشة .

acritical 1 - لأبحراني
 مرض حموي ينتهي بالتدرج .

2 - مجهول المال

بدون أزمات ، غير حرج ، تُطلق بشكل خاص
 على الأمراض الحموية المنتهية بزوال الحمى
 تدريجياً .

acritochromacy عَمَى الألوان التام
 سابقة بمعنى طَرَفٌ ؛ نِهَائَة
 بادئة تتعلق بالطرف ، ذروة أو قمة أو النهايات .

acroagnosia عَمَهُ الأَطْرَافِ
 (=acrognosis)

فقد الإحساس بالتعرف على الأطراف .

acroanesthesia خَدَرُ الأَطْرَافِ
 قَدَمُ الإحساس في الأطراف .

acroarthritis التَّهَابُ مَفَاصِلِ الأَطْرَافِ
 التهاب المفصل الحادث بالأطراف .

acroblast أرومة الجسيم الطرفي
 هي مادة جولجي المتواجدة في الأرومة النطفية
 والتي ينشأ منها الجسيم الطرفي .

acrobrachycephaly قَصْرُ قُطْرِ القِحْفِ
 حالة تنتج عن التحام الدرز التاجي مما يتسبب
 في قصر شاذ للقطر الأمامي الخلفي
 للجمجمة .

acrobystia قُلْفَة القَضِيبِ
 (تشريح)

(=preputium penis TA)

الطية الجلدية الحرة التي تغطي حشفة القضيب
 بصورة كاملة تقريباً ، وتزال في عملية الختان .

acrobystiolith حَصَاة القُلْفَة

(=postolith)

حصاة تتواجد بالقلفة .

acrobystitis

التَّهَابُ الْقَلْفَةَ

(=posthitis)

التَّهَابُ قَلْفَةَ الْقَضِيبِ .

acrocentric

طَرَفِيُّ الْقَسِيمِ الْمَرْكَزِيِّ

نوع الكروموسومات ذات قسيمات مركزية قريبة من إحدى نهايتي الكروموسوم المنتسخ ، وبحيث يكون أحد الذراعين أكثر طولاً من الآخر .

acrocephalia

تَسَنُّمُ الرَّأْسِ

(=oxycephaly)

حالة تكون فيها قمة الرأس مدببة أو مخروطية بسبب الغلق المبكر لدُرُوز الجُمَّمَةِ .

acrocephalic

مُسَنَّمُ الرَّأْسِ

(=oxycephalic)

متعلق بـ ، أو مصاب بتسنُّم الرأس .

acrocephalopolysyndactyly

تَسَنُّمُ

الرَّأْسِ وَارْتِفَاقُ الْأَصَابِعِ الْعَنَشِيِّ

تَسَنُّمُ الرَّأْسِ وَارْتِفَاقُ الْأَصَابِعِ مَعَ كَثْرَةِ الْأَصَابِعِ كَسِمَةٍ إِضَافِيَّةٍ مِجْمُوعَةٍ مِنَ التَّلازِمَاتِ الْخَلْقِيَّةِ تَتَسَمَّ بِشَكْلِ شَاذٍ لِلْمِجْمُوعَةِ بِسَبَبِ تَعَظُّمِ الدَّرُوزِ الْبَاكِرِ . وَهَنَّاكَ أَرْبَعَةُ أَنْوَاعٍ لِهَذِهِ الْحَالَةِ هِيَ : النُّوعُ الْأَوَّلُ مِتَلَازِمَةُ نُوَكْ (Noak's syndrome) ، وَتَوَرَّثَ بِصُورَةٍ كَرُومُوسُومِيَّةٍ جَسَدِيَّةٍ سَائِدَةٍ ، وَهُوَ يَمِثَالُ تَسَنُّمِ الرَّأْسِ وَارْتِفَاقِ الْأَصَابِعِ الْمَتَوَاجِدِ بِالنُّوعِ الْخَامِسِ نَمَطِ فَايْفِر (Pfeiffer type) ؛ أَمَّا النُّوعُ الثَّانِي مِتَلَازِمَةُ كَارِبِنْتِر (Carpenter syndrome) ، فَتَشْمَلُ الْإِعَاقَةَ الْعَقْلِيَّةَ وَقِصْرَ الْأَصَابِعِ وَتَوَرَّثَ بِصُورَةٍ كَرُومُوسُومِيَّةٍ جَسَدِيَّةٍ مِتَنَحِيَّةٍ ؛ وَالنُّوعُ الثَّلَاثُ مَعَ نَقْصِ تَسْحِجِ السَّاقِ ؛ مِتَلَازِمَةُ سَاكَاتِي - نِيهَانَ (Sakati - Nyhan syndrome) ، بِهَا ظَنُوبٌ نَاقِصٌ التَّنْسِجِ وَمَشْهُوٌّ وَشَطِيَّةٌ مِزَاحَةٌ بِالسَّاقَيْنِ ، وَتَوَرَّثَ بِصُورَةٍ كَرُومُوسُومِيَّةٍ جَسَدِيَّةٍ سَائِدَةٍ . وَالنُّوعُ الرَّابِعُ مِتَلَازِمَةُ جُودْمَانَ (Goodman syndrome) فَيَتَرَفَّقُ مَعَ عَيُوبٍ قَلْبِيَّةٍ

خَلْقِيَّةٍ وَأَنْعَاطِ الْأَصَابِعِ (Clinodactyly) وَأَنْشَاءِ الْأَصَابِعِ ، وَانْحِرَافِ الْعِظْمِ الزَّنْدِيِّ ، وَهَذَا النَّمَطُ لَا يَتَرَفَّقُ مَعَ تَعَطُّلِ قُدْرَةِ الذِّكَاةِ وَيُورِثُ بِصُورَةٍ كَرُومُوسُومِيَّةٍ جَسَدِيَّةٍ مِتَنَحِيَّةٍ .

acrocephalosyndactyilia

تَسَنُّمُ الرَّأْسِ

وَارْتِفَاقِ الْأَصَابِعِ

(=acrocephalosyndactylism)

(=acrocephalosyndactyly)

تَضَيُّقُ الْقَحْفِ الْمَتَمِيزِ بِتَسَنُّمِ الرَّأْسِ وَارْتِفَاقِ الْأَصَابِعِ وَالَّذِي قَدْ يَنْتِجُ بِفِعْلِ خَلَّةٍ كَرُومُوسُومِيَّةٍ جَسَدِيَّةٍ سَائِدَةٍ وَعَادَةً تَكُونُ كَطَفْرَةٍ جَدِيدَةٍ . وَتُسَمَّى أَيْضاً النَّمَطُ الْأَوَّلُ ؛ مِتَلَازِمَةُ آبِرْتِ (Apert syndrome) وَدَاءِ آبِرْتِ - كِرُوزُونِ (Apert-Crouzon disease) وَدَاءِ فُوجْتِ ذُو تَشْوِهِ الْوَجْهِ وَالْأَصَابِعِ (Vogtr's cephalodactyly) . وَهُوَ يَتَوَاجَدُ أَيْضاً مَعَ شَذُوزَاتٍ أُخْرَى ، وَعِنْدَهَا تُسَمَّى بِمِتَلَازِمَةِ تَشُوتْرِيْنِ (Chotzen syndrome) (النَّمَطُ 3) وَنُوعِ فَايْفِرِ لِتَسَنُّمِ الرَّأْسِ وَارْتِفَاقِ الْأَصَابِعِ (النَّمَطُ 4) وَالَّذِي يَمِثَالُ تَسَنُّمِ الرَّأْسِ وَارْتِفَاقِ الْأَصَابِعِ الْعَنَشِيِّ مِنَ النَّمَطِ 1 .

acrocephalous

مُسَنَّمُ الرَّأْسِ

يتعلق بـ ، أو يتميز بتسنُّم الرأس .

acrocephaly

تَسَنُّمُ الرَّأْسِ

انظر تحت acrocephalia .

acrochordon

تُؤَلُّوْلُ مَعْنَقٍ

آفَةٌ جِلْدِيَّةٌ وَرَمِيَّةٌ حَلِيمِيَّةٌ بِلَوْنِ الْجِلْدِ إِلَى بَنِيَّةٍ فَاتِحَةٍ ، تَوَجَّدُ عَادَةً عَلَى الرِّقْبَةِ أَوْ أَعْلَى الصَّدْرِ ، أَوْ الْإِطْبِ فِي سَيِّدَةٍ مِتَوَسُّطَةِ الْعَمْرِ . تَتَمِيزُ هَذِهِ الْآفَةُ بِبَشْرَةٍ مِفْرَطَةٍ التَّنْسِجِ تَغْلِفُ سُوَيْقَةً مِنَ النَّنْسِيجِ الضَّامِّ الْجِلْدِيِّ الْمَكُونِ مِنْ أَلْيَافِ كُولَاجِينِيَّةٍ مِتَوَدِّمَةٍ رَخْوَةٍ . قَدْ تَكُونُ الْآفَاتُ الْأَكْبَرُ مُسَوِّقَةٌ [أَوْرَامٌ لِيْفِيَّةٌ لِيْنَةٌ (Soft fibromas)] .

acrocinosis

فَرَطُ الْحَرَكَةِ

(=acrokinesia)

هي حركة مفرطة : أي حرية غير طبيعية

	للحركة .	تفاضلية حول فتحات الجسم وعلى الرأس واليدين والقدمين مع إسهال ، وإسهال دهني حقيقي ، وفقدان الشعر .
acrocinetic	مُقَرَّبُ الحَرَكَةِ متأثر أو مصاب بفرط الحركة .	التَّهَابُ جُلْدُ الأطراف الحطاطيُّ الطِّفْلِيُّ انظر تحت infantile acrodermatitis .
acrocontracture	تَقَفُّعُ الطَّرَفِ تَقَفُّعُ عضلات اليد والقدم ؛ والتَقَفُّعُ هو حالة ثابتة للعضلة تتسم بمقاومتها للتمديد المنفعل ، وذلك بسبب تليف الأنسجة الرابطة للعضلة أو للمفاصل ، أو بسبب اعتلال الألياف العضلية .	التَّهَابُ جُلْدُ الأطراف المُسْتَدِيمِ (=acrodermatitis continua) انظر تحت Hallopeau's acrodermatitis .
acrocyanosis	زُرَاقُ الأَطْرَافِ حالة تتميز بزُرَاقٍ متناظرٍ للأطراف مع التلون الأحمر أو الأزرق الدائم وغير المنتظم لجلد الأصابع والرسغين والكاحلين مع تَعَرُّقٍ غزير وبرودة للأصابع . تسمى أيضاً علامة رينو (Raynaud's sign) .	التَّهَابُ جُلْدُ الأطراف البشريِّ الشَّتَوِيِّ 1 - نوع من الطفحة السلية (Folliclis) . 2 - يستخدم (بصورة غير صحيحة) كمرادف للذئبة التثليجية (Lupus pernio) .
acrodermatitis	التَّهَابُ جُلْدِ الأَطْرَافِ التَّهَابُ يشمل جلد الأطراف ، وبخاصة اليدين والقدمين .	التَّهَابُ جُلْدُ الأطراف الشُّرُويِّ (= حكة الحَصَادِينِ) (= grain itch) طفح جلدي شبيه بالانتبار ، يُرى أحياناً في الفلاحين ومتداولي الحبوب ، وينتج عن فعل لوسة الحَمَكِ البطين (Pyemotes ventricosus) .
acrodermatitis chronic	التَّهَابُ جُلْدِ الأَطْرَافِ المَزْمَنِ المَضْمَرِّ داء جلدي مزمن منتشر ، يقتصر عادة على الأطراف ويتواجد عادة وبغزارة ويحدث بصورة شبه حصرية في شمال ووسط وشرق أوروبا . وهو يصيب النساء في الغالب ، ويتميز بوجود مرحلة حُمَامِيَّةٍ وذمِيَّةٍ حَكِيَّةٍ يتبعها ضمور وتصلب . وينتج عن عدوى الملتوية من نوع البورلية البورجودورفية (Borrelia burgdorferi) ، أو القراد من نوع اللَّبُّود الخروعي (Ixodes ricinus) .	التَّهَابُ جُلْدِ الأَطْرَافِ Hhallopeau's بحسب هالوبو (= التَّهَابُ جُلْدِ الأَطْرَافِ المُسْتَمَرِّ) [فرانسوا هالوبو ، 1842-1919 ، طبيب جلدية فرنسي] .
acrodermatitis chronic atrophicans	التَّهَابُ جُلْدِ الأَطْرَافِ المَزْمَنِ المَضْمَرِّ داء جلدي مزمن منتشر ، يقتصر عادة على الأطراف ويتواجد عادة وبغزارة ويحدث بصورة شبه حصرية في شمال ووسط وشرق أوروبا . وهو يصيب النساء في الغالب ، ويتميز بوجود مرحلة حُمَامِيَّةٍ وذمِيَّةٍ حَكِيَّةٍ يتبعها ضمور وتصلب . وينتج عن عدوى الملتوية من نوع البورلية البورجودورفية (Borrelia burgdorferi) ، أو القراد من نوع اللَّبُّود الخروعي (Ixodes ricinus) .	التَّهَابُ جُلْدِ الأَطْرَافِ Hhallopeau's بحسب هالوبو (= التَّهَابُ جُلْدِ الأَطْرَافِ المُسْتَمَرِّ) [فرانسوا هالوبو ، 1842-1919 ، طبيب جلدية فرنسي] .
acrodermatitis continua	التَّهَابُ جُلْدِ الأَطْرَافِ المُسْتَمَرِّ انظر تحت Hallopeau's acrodermatitis .	التَّهَابُ جُلْدِ الأَطْرَافِ Hhallopeau's بحسب هالوبو (= التَّهَابُ جُلْدِ الأَطْرَافِ المُسْتَمَرِّ) [فرانسوا هالوبو ، 1842-1919 ، طبيب جلدية فرنسي] .
acrodermatitis enteropathica	التَّهَابُ جُلْدِ الأَطْرَافِ النَّاجِمُ عَنِّ اعْتِلَالِ المعِي مرض جلدي ومعوي معدي وخيم يحدث في فترة الصبا بفعل اضطراب كروموسومي جسدي متنح لامتصاص الزنك ويتميز بالتَّهَابِ جلدي حويصلي بشري ، يحدث بصورة	التَّهَابُ جُلْدِ الأَطْرَافِ الطِّفْلِيِّ (= متلازمة جيانوتي - كروستي) (=Gianotti-Crosti syndrome)

مرض حميد عموماً ، ومحدود ذاتياً بالأطفال
صغار السن يمثل عدوى طبيعية أولية بفيروس
التهاب الكبد B ، ويتميز بظهور مجموعات من
حويصلات أحادية الشكل ، عادة غير حكيّة
ومعتمة أو ذات لون أحمر نحاسي ، ومسطحة
القمة ومشكلة طفحاً متناظراً على الوجه
والإيدين والأطراف وتشمل راحتي اليدين
وأخمصي القدمين وتترافق مع الفتور والحمى
منخفضة الدرجة وبعض الأعراض البنوية
الأخرى .

infantile papular التهاب جلد الأطراف

acrodermatitis الطفلي الحطاطي
التهاب جلد الأطراف المترافق بالبثرات في
الأطفال .

papular acrodermatitis التهاب جلد الأطراف

of childhood الحطاطي الطفلي

(=infantile acrodermatitis)

(=acrodermatitis papulosa infantum)

انظر تحت infantile acrodermatitis .

pustular التهاب جلد

acrodermatitis الأطراف البثري

(=acrodermatitis التهاب جلد

continua) الأطفال المستمر)

انظر تحت Hallopeau's acrodermatitis .

acrodermatoses جلادات الأطراف

أي مرض يشمل جلد الأطراف .

acrodermatosis جلاد الأطراف

أي مرض يشمل جلد الأطراف .

acrodolichomelia مطل نهايات الأطراف

(صيغة فعل من المطل بمعنى التطويل)

طول شاذ أو طول غير متناظر لليدين

والقدمين .

acrodont 1 - مطرف الأسنان

2 - تطرف الأسنان

اتصال الأسنان في بعض الفقاريات الدنيا

(الأسماك غالباً) ، وفيه توجد الأسنان على

حافة عظم الفك وليس داخل أسنانه .

acrodynia وجع النهايات

داء يحدث بالطفولة المبكرة ، ويتميز بأصابع
وردية متورمة مؤلمة ؛ والهيجية ؛ وقصور النمو
ورهاب الضوء ، والطفح ، والتعرق الغزير ،
وفقد الأسنان وأحياناً احمرار الوجنتين وطرف
الأنف . تحدث معظم الحالات بفعل اعتلالات
الأعصاب السمية الناتجة عن التسمم بالزئبق .
قد تكون الحساسية الفردية عاملاً سببياً .

acrodysesthesia خلل حسي طرفي

إحساس شاذ أو غير مريح يكتنف الأجزاء
المحيطة من الأطراف .

acrodysplasia خلل تنسج النهايات

(=تدن النهايات)

(=تسنم (=acrocephalosyndrctyia)

الرأس وارتفاق الأصابع)

انظر تحت acrocephalosyndactyly .

acrodystrophy حثل الأطراف

أي حثل يكتنف الأطراف بصورة رئيسية أو
حصرية .

1 - تحساس الأطراف

زيادة الحساسية بالأطراف .

2 - ألم الأطراف

acrogenous نام من القمة

يحدث عند قمة حامل الغبيرات
(Conidiophore) ؛ تطلق على الغبيرات .

acrogeria شيخوخة النهايات

تقلص أو فقد الدهون والكولاجين تحت الجلد
في اليدين والقدمين ، مما يعطي مظهر التشنج
الباكر .

acrognesia معرفة الأطراف

(=acrognesia)

التعرف الحسي على الأطراف وعلى الأجزاء
المختلفة بكل طرف من حيث علاقتها ببعضها
البعض .

acrohyperhidrosis فرط تعرق النهايات

فرط تعرق اليدين والقدمين .

acrohypothermy براد الأطراف؛

بُرُودَةُ الْأَطْرَافِ

برودة شاذة تصيب اليدين والقدمين .

acrohysterosalpingectomy استئصالُ

البوقينِ وَقَعْرُ الرَّحِمِ

عملية تتكون من استئصال جزء من قاع الرحم ، ومن كل من البوقين المتصلين .

acrokeratoelastoidosis مُرَانٌ وَتَقْرَانُ

النَّهَائِيَّاتِ؛ التَّنَكُّسُ المُرِنُ وَتَقْرَانُ النَّهَائِيَّاتِ

حالة كروموسومية جسدية سائدة من التقران الحطاطي براحتي اليدين وإخمصي القدمين مع اختلال ترتيب الألياف المرنة بأدمة الجلد .

acrokeratosis تَقْرَانُ النَّهَائِيَّاتِ

حالة تشمل جلد الأطراف مع ظهور نمو تقرني .

acrokeratosis قُرَانُ النَّهَائِيَّاتِ

verruciformis الثُّوْلُولِي

جِلَادٌ وراثي (Genodermatosis) يُتوارث كخلة كروموسومية جسدية سائدة ، تتميز بوجود مجموعات متقاربة من الحطاطات الثؤلولية على الأسطح الظهرية لليدين والقدمين ، والمرفقين والركبتين ، وتكون أحياناً مصحوبة بوجود فرط تقرن منتشر براحتي اليدين وأخمصي القدمين .

paraneoplastic تَقْرَانُ النَّهَائِيَّاتِ

المصاحب للورم

(= متلازمة بازيكس) (= Bazex's syndrome)

طفحات إكزيمية صدفية الشكل على الأذنين والأنف والخددين واليدين والقدمين والركبتين بالمرضى المصابين بسرطانات السبيل التنفسي العلوي والسبيل الهضمي .

acrokinesia قَرَطُ الحَرَكَةِ

انظر تحت acrocinesis .

acrolein أَكْرُولِين

مركب طيار ، لاذع ، عالي السمية ينشأ عن تحلل الجليسيرين ، وهو أحد منتجات تَدْرَكُ السيكلوفسفاميد ويعتقد أنه سبب التهاب المثانة النزفي وأورام المثانة لدى المرضى المعالجين بالسيكلوفسفاميد الفموي .

acroleukopathy وَضَعُ الْأَطْرَافِ

فقد أصابع الأطراف .

acromacria كِبْرُ نِهَائِيَّاتِ الْأَطْرَافِ

(= تَعَنُّبُ الْأَصَابِعِ) (=arachnodactyly)

حالة تتميز بالطول الشاذ ونحافة أصابع اليدين والقدمين .

acromania مُنْتَهَى الجُنُونِ

(مصطلح قديم) : درجة متطرفة من الهوس

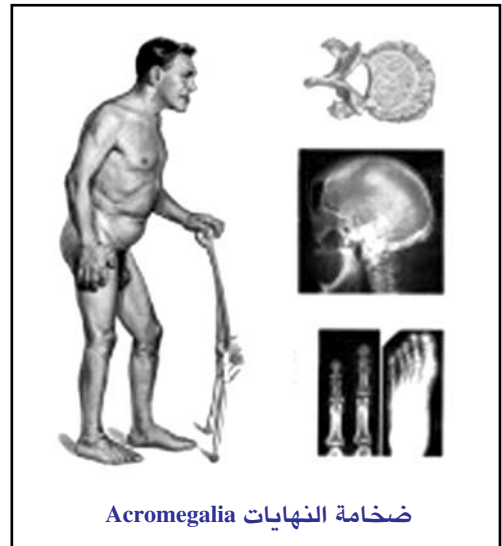
تتميز بقدر مفرط من النشاط الحركي .

acromastitis النَّهَابُ الحَلْمَةِ

التهاب حلمة الثدي .

acromegalia ضَخَامَةُ النَّهَائِيَّاتِ

مرض مزمن للبالغين يتسبب عن فرط إفراز هرمون النمو ، يتميز بتضخم العديد من أجزاء الهيكل العظمي ، وخصوصاً الأجزاء القاصية مثل الأنف ، والأذنين ، والفكين ، وأصابع اليدين ، وأصابع القدمين . تحدث آلام المفاصل نتيجة الفصال العظمي وكذلك تتوسع الأحياز المفصالية نتيجة للتكاثر الغضروفي . تتضمن المضاعفات الناتجة زيادة إفراز هرمون النمو ، ومقاومة الأنسولين ، وعدم تحمل الجلوكوز ، وانسداد السبيل التنفسي ، وارتفاع ضغط الدم واعتلال عضلة القلب ، وشذوذات استقلاب الكالسيوم والعظم .



ضخامة النهايات Acromegalia

1 - عملاق؛ ضَخْمُ النِّهَائِيَّاتِ acromegalic

2 - عملاقيّ

متعلق بـ ، أو مصاب بضخامة النهايات .

acromegalo-gigantism عَمَلَقَةٌ وَضَخَامَةٌ

النِّهَائِيَّاتِ

عملقة وضخامة النهايات بفعل فرط إفراز هرمون النمو الذي يبدأ قبل البلوغ ويستمر حتى النضوج .

acromegaloidism شَبَهُ ضَخَامَةِ النِّهَائِيَّاتِ

حالة جسدية تشبه ضخامة النهايات ولكن ليست بفعل اضطراب الغدة النخامية .

acromegaly ضَخَامَةُ النِّهَائِيَّاتِ

انظر تحت acromegalia .

acromelalgia أَلْمُ النِّهَائِيَّاتِ

(=erythromelalgia) (=احمرار الأطراف المؤلّم)

مرض يصيب القدمين وأحياناً يصيب اليدين ، ويتميز بالتوسع الوعائي الالتهابي بالجانبين ، ويكون مصحوباً أحياناً بألم حارق وزيادة درجة حرارة الجسم والاحمرار .

acromelia قَصْرُ نِهَائِيَّاتِ الأَطْرَافِ

(=acromelic dwarfism) (=قُرْأَمَةٌ قَصْر)

(الأطراف)

ضرب من قزامة قصر الأطراف يتميز بأنف أفتس وقصر ملحوظ على وجه الخصوص في الأجزاء القاصية من الأطراف ، مثل الذراعين وأسفل الرجلين ، وأصابع اليدين والقدمين . تورث الحالة كخلة كروموسومية جسدية متنحية .

acromelic متعلق بنهايات الأطراف

متعلق بأو يصيب نهاية الطرف .

acrometagenesis مَطْلُ نِهَائِيَّاتِ الأَطْرَافِ

(=acrodolichomelia)

انظر تحت acrodolichomelia .

acromi(o)- أُخْرَمِيّ

سابقة تعني العلاقة بالأخرم (Acromion) .

acromial أُخْرَمِيّ

متعلق بالأخرم .

acromicria صَغْرُ النِّهَائِيَّاتِ

نقص تنسج أطراف الهيكل العظمي ، ويشمل الأنف ، والفكين ، وأصابع اليدين والقدمين وهو عكس ضخامة النهايات .

congenital acromicria صَغْرُ النِّهَائِيَّاتِ الخَلْقِيّ

صغر غير طبيعي للأطراف بالإضافة لصغر اليدين والقدمين وأحياناً الأنف والفكين بسبب عوز الغدة النخامية بعد مرحلة البلوغ .

acromikria صَغْرُ النِّهَائِيَّاتِ

صغر الأجزاء البعيدة من الأطراف .

acromioclavicular أُخْرَمِيّ تَرْقُويّ

متعلق بالأخرم والترقوة ، وخاصة بالتمفصل بين الأخرم والترقوة .

acromiocracoid أُخْرَمِيّ غُرَابِيّ

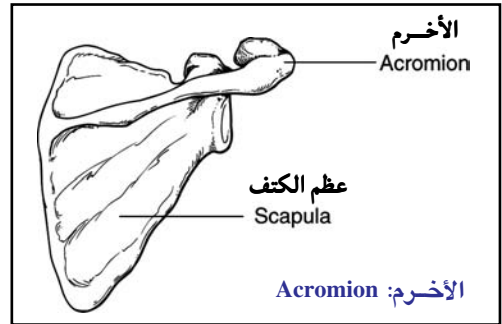
متعلق بالأخرم والناتئ الغرابي للكتف .

acromiohumeral أُخْرَمِيّ عَضْدِيّ

متعلق بالأخرم وعظم العضد .

acromion TA الأُخْرَمُ

الامتداد الوحشي لشوكة عظم الكتف ؛ والذي يتأ فوق مفصل الكتف مشكلاً أعلى نقطة للكتف .



acromionectomy قَطْعُ الأُخْرَمِ

استئصال الطرف القاصي من الأخرم ، ويجرى لعلاج التهاب المفصل الأخرمي الترقوي .

acromioplasty رَأْبُ الأُخْرَمِ

الاستئصال الجراحي للخفاف الأمامي للأخرم لتخفيف الانضغاط الآلي للكفّة المدوّة أثناء حركة المفصل الحُقّيّ العَضْدِيّ .

acromioclavicular أُخْرَمِي كَتْفِيَّ

متعلق بالأخرم وعظم الكتف .

acromiothoracic أُخْرَمِي صَدْرِيَّ

متعلق بالأخرم والصدر (Thorax) .

acromphalus 1 - مَرَكْزُ السَّرَّةِ

2 - تَبَارُزُ السَّرَّةِ؛ بَجَر

بروز غير ملائم للسرة ؛ يمثل أحياناً علامة على

وجود فتق سُرِّي .

acromyocystis فُطَارُ الأَطْرَافِ

فُطَارٌ يصيب اليدين والقدمين .

acromyotonia تَأَثَّرُ عَضَلَاتِ الأَطْرَافِ

(=acromyotonus)

تأثر عضلي (تشنج عضلي توتري) يصيب

الأطراف فقط ، مما ينتج عنه تشوه تشنجي في

اليد أو القدم .

acromyotonus تَأَثَّرُ عَضَلَاتِ الأَطْرَافِ

انظر تحت acromyotonia .

acronarcotic مُخَدَّرُ حَرَأَقِ

أي دواء يتسم بكونه حرافاً ومخدراً في الوقت

نفسه .

acroneuropathy اِعْتِلَالُ أَعْصَابِ الأَطْرَافِ

أي اضطراب اعتلالي عصبي تتجلى علاماته

بصورة رئيسية في محيط الأطراف ؛ التهاب

الأعصاب مثلاً .

acroneurosis عَصَابُ الأَطْرَافِ

1 - اضطراب عصبي وظيفي يصيب اليدين

والقدمين .

2 - حالة تصيب الطيارين وتنتج عن التعرض

للطبقات العليا من الغلاف الجوي . تكون

هناك اضطرابات هضمية وعصبية ، وتوتر

انفعالي ، وتعملل .

acronine أُكْرُونِين

(دواء مضاد للأورام)

عقار قلواني مضاد للأورام يعمل على ارباك

وظيفة الأغشية الموجودة داخل الخلية .

acronym تَرْخِيمَةٌ

(=لفظة مشتقة من الحروف الأوائل

لعبرة ما)

كلمة مكونة من الأحرف الأولى للمكونات

الأساسية لمصطلح مركب ، مثل ليزر (LASER)

(تضخيم الضوء بأنبعاث الإشعاع المُنبَه) أو ميزر

(MASER) (تضخم الموجات الدقيقة بالاتعاث

الإشعاعي المستحث) .

acronyx ظُفْرُ نَاشِبِ

ظفر ينمو عند حوافه إلى داخل اللحم في إصبع

اليد والقدم .

acro-osteolysis اِنْحِلَالُ عِظَامِ النِّهَائِيَّاتِ

حالة خلقية تتميز بأفات متفرحة براحتي اليدين

وأخمصي القدمين مع انحلال العظم متضمناً

عظام السلاميات القاصية لأصابع اليدين

والقدمين . وهو مرض كروموسومي جسدي

سائد . وقد حدثت بعض الحالات المكتسبة

للعاملين المتعرضين لمادة كلوريد الفينيل .

acropachi أَصَابِعُ نَبَوْتِيَّةٌ ، تَعَجَّرُ الأَصَابِعُ

(= hypertropic (= اعتلال عظمي

ضخامي)

حالة تصيب الكلاب ومشابهة لاعتلال العظام

الرئوي الضخامي بالبشر وتشمل خصائصه

فرط تعظم الأطراف والنواحي الهيكلية الأخرى

وقد يترافق مع الأورام أو السل أو الأمراض

الرئوية الأخرى أحياناً .

acropachy ثَخَنُ النِّهَائِيَّاتِ

(= اعتلال مَفْصَلِيٍّ عَظْمِيٍّ (=hypertrophic

ضخامي رئوي

المنشأ)

التهاب عظمي متناظر في الأطراف الأربعة

وغالباً ما يصيب السلاميات والمشاشة الانتهاية

للعظام الطويلة بالساعد والساق . يمتد المرض

أحياناً للنهائيات الدانية من الأطراف والعظام

المسطحة ويترافق بالحُدَابِ الظهري ، كما قد

يترافق مع إصابات المفاصل . كثيراً ما يكون

المرض ثانوياً للحالات المزمنة بالرئة والقلب .

acropachyderma ثَخَنُ جِلْدِ النِّهَائِيَّاتِ

ثخن الجلد على الأطراف ، مثلما يوجد في

ضخامة النهايات وداء ثخن الجلد وتَعَطُّم السَّمْحاق .

acropachyderma with ثخن جلد النهايات

مع غلظ السمحاق التهابي pachyperiostitis
(= pachydermoperiostitis) (= داء ثخن الجلد وتعظم السَّمْحاق)

حالة يعتقد أنها تورث كخلة كروموسومية جسدية سائدة ، وتتميز أساساً بتثخن جلد الرأس والأطراف ، والطيقات العميقة لجلد الجبهة ، والخذلين ، والفروة ، مع مَثَّ (Seborrhea) ، وفرط التعرُّق ، وتعظم سمحاقى بالعظام الطويلة ، وتحجّر الأصابع ، وتضخم اليدين والرجلين بشكل الجحرفة ، وهو أكثر شيوعاً في الذكور ، وعادة ما يظهر لأول مرة خلال فترة المراهقة .

acroparalysis شلل الأطراف

شلل يصيب الأطراف .

acroparesthesia 1- تَمَلُّ الأطراف المؤلم

مرض يتميز بهجمات من النَّخز والنَّمَل ، والتيس بالأطراف ، خصوصاً الأصابع واليدين والساعدين وأحياناً مع ألم ، وشحوب الجلد ، أو زُّراق خفيف .

2 - مَدَلُّ الأنامل

مَدَلُّ يصيب أنامل الأطراف بفعل انضغاط العصب عند مستويات عديدة أو التهاب الأعصاب .

acropathology باثولوجيا الأطراف

مبحث الباثولوجيا للأمراض التي تصيب الأطراف .

acropathy اَعْتِلالُ الأطراف

أي مرض يصيب الأطراف .

amyotrophic اَعْتِلالُ الأطراف الضَّمُوري

العصبي المنشأ acropathy
(=neural amyotrophy)

حالة تتميز بألم عبر الكتف والذراعين ، مع ضمور وشلل في عضلات حزام الكتف .

myotrophic اَعْتِلالُ الأطراف

التَّغْدُويُّ المنشأ acropathy

اعتلال الأطراف بفعل اضطراب تغذية النسيج العضلي .

ulcerative mutilating اَعْتِلالُ الأطراف

التَّقْرُّحي الجادع acropathy

(= hereditary sensory جذري حسي وراثي) (=radicular neuropathy)

اعتلال عصبي متعدد يتميز بعلامات فقد الإحساس الجذري في الطرفين العلويين والسفليين وآلام مبرحة يعقبها تقرح مزمن قليل الآلام تغذوي بالقدم وقد يرافقها أحياناً الصمم . المشاهدات المرضية تشمل التنكس الأولي لعقد الجذر الظُّهراني مع دلائل على تنكس النَّوَّة الزُّيتُونِيَّة والأعصاب البصرية والخبيخ . معظم الحالات هي حالات كروموسومية جسدية سائدة والقليل منها كروموسوم جسدي متنح . يسمى الشكل السائد منها بالاعتلال العصبي الحسي والمستقل الوراثي (النمط 1) ويسمى الشكل المتنحي بالاعتلال العصبي الحسي والمستقل الوراثي (النمط 2) .

acropetide اِبْتِيْد طرفي

الحصول على جزء بروتيني بتسخين البروتين أعلى من 140 درجة في مذيبات غير مائية .

acropetal مُسْتَطْرَف

1 - يظهر من القاعدة باتجاه القمة .

2 - تشير إلى إنتاج غُبيرات في الفطر .

3 - بالنسبة لبنى النبات كالأوراق والزهور :

إنتاج واحدة بعد الأخرى من قاعدة الساق

وصولاً إلى الذروة ؛ صفة الانتقال من قاعدة

النبات إلى الذروة .

acrophobia رهاب المرتفعات

الخوف من البقاء في المرتفعات كالجبال أو البنائيات المرتفعة حيث يشكو المريض من الخوف والهلع مع أعراض بدنية مثل الخفقان والتعرق والشحوب عند التواجد في الأماكن العالية ويتجنب المرتفعات .

acropigmentation فَرَطُ تَصَبُّغِ الْأَطْرَافِ

فرط تصبغ نقطي وشبكي للأسطح الظهريّة بأصابع اليدين والقدمين ؛ وهي آفة تظهر مع الطفولة المبكرة وتزيد عادة مع تقدم العمر وهي أكثر شيوعاً في الأفراد الآسيويين ذوي البشرة الداكنة .

acroleurogenous طرفي جنبي المنشأ

متطاول أو ممتد عند القمة وبه جوانب حاملة للغيريات . تُطلق على الغيريات .

acroposthitis التَّهَابُ القُلْفَةُ

التَّهَابُ قَلْفَةُ القَضِيبِ .

acropurpura فُرْفُرِيَّةُ الْأَطْرَافِ

فرورية تحدث بالأطراف .

acropustulosis تبثر طرفي

داء البثور في الأطراف وهي حالة تتميز بنشوء التبثر بالأطراف .

infantile acropustulosis تبثر طرفي طفولي

حالة خلقية تتميز ببثرات حكية صغيرة باليدين والقدمين ؛ وتستمر النوبة من أسبوع إلى أسبوعين ويتبعها هدأة لأسابيع قليلة ثم نوبة أخرى . تشاهد هذه الحالة عادة في السلالات الأفريقية وتشفى تماماً عند سن سنتين أو ثلاث سنوات .

acroscleroderma تَصَلُّبُ جِلْدِ النِّهَائِيَّاتِ

حالة تعتبر عموماً شكلاً من تصلب الجلد الجهازي ، والذي يشمل ملامح داء رينو (Raynaud's disease) مع تصلب جلد الأجزاء القاصية للأطراف ، خصوصاً الأصابع [تصلب الأصابع (Sclerodactyly)] ، وجلد الرقبة والوجه ، وبشكل خاص الأنف . تسمى أيضاً تبسس الأصابع .

acrosclerosis تَصَلُّبُ جِلْدِ النِّهَائِيَّاتِ

(=acroscleroderma)

انظر تحت acroscleroderma .

acrosome جَسِيمٌ طَرَفِيٌّ

بُنيةٌ محاطةٌ بغشاء ، بشكل القلنسوة ، تنشأ من عناصر جولجي (Golgi elements) يتواجد في

الجزء الأمامي لنواة الحيوان المنوي ويحتوي على إنزيمات الجسسيم الحال وإنزيمات حالة للبروتين ، حيث يعتقد أنه مهم لتسهيل دخول الحيوان المنوي إلى داخل البويضة ، حيث تقوم الإنزيمات بعد انفجار القلنسوة عند ملامسة البويضة بالمساعدة في التسلل إلى غشاء البويضة مما يمكن من انتقال نواة الحيوان المنوي إلى خلية البويضة .

وبالتالي فللجسيم الطرفي دور هام في الإخصاب . تسمى أيضاً رأس الحيوان المنوي (Acrosomal cap) ، وقلنسوة الرأس الأمامي (Anterior head cap) .

acrosphenosyndactylia تَسَنُّمُ الرَّأْسِ وَارْتِفَاقُ الْأَصَابِعِ (=acrocephalosyndactyly)

تَضْيِيقُ القَحْفِ المْتَمِيزُ بتسنم الرأس وارتفاق الأصابع والذي قد ينتج بفعل خلة كروموسومية جسدية سائدة وعادة تكون كظفرة جديدة . وتُسمى أيضاً متلازمة أبرت (Apert syndrome) وداء أبرت - كروزون (Apert-Crouzon disease) وداء فوجت ذو تشوه الوجه والأصابع (Vogt's cephalodactyly) (Vogt's cephalodactyly) وهو يتواجد أيضاً مع الشذوذات الأخرى (ly) . وعندها تُسمى بمتلازمة شوتزن (النوع 3) (type III) (Chotzen syndrome) ونوع فايفر لتسنم الرأس وارتفاق الأصابع (النوع 5) (Pfeiffer type acrocephalosyndactyly) (type V) والذي يماثل (تسنم الرأس وارتفاق الأصابع النوع 1) .

acrospiroma وَرَمٌ نِهَائِيَّاتِ الغُدَدِ العَرَقِيَّةِ

ورم الجزء القاصي للغدة العرقية .

eccrine وَرَمٌ نِهَائِيَّاتِ الغُدَدِ

العَرَقِيَّةِ النَّاتِحَةِ

(=) الورم الغدي العرقي ذو الخلايا الصافية :

ورم ظهاري بالغدد العرقية ويحدث عادة كآفة جلدية صلبة وكيسية حميدة وفريدة جيدة التحديد وعقدية تصيب السيدات المسنات أو

في السيدات عند منتصف العمر ويتميز الورم نسيجياً بوجود خلايا صافية غنية بالجليكوجين كبيرة مكعبية الشكل أو كثيرة الأسطح .

acrostealgia ألمُ عظام النِّهَيات

التهاب مؤلم بالناتئ العظمي بالأطراف .

acro-syndactyly ارتفاق نهايات الأصابع

التحام الجزء الطرفي لإصبعين أو أكثر ، مع شقوق أو جيوب توجد بين سلامياتها الدانية .

acrotaxia رَنَحُ الأَطْرَافِ

رنح يصيب الجزء القاصي من الأطراف مثل اليدين أو أصابع اليدين والقدمين .

acroteric متعلق بالنِّهَيات

يشير إلى الأطراف أو الأجزاء الأكثر بعداً .

acroctic 1 - يُصِيبُ السُّطْحَ

2 - فَاقِدُ النَّبْضِ

متعلق بغياب أو ضعف النبض .

acrotism اِفْتِقَادُ النَّبْضِ

غياب أو ضآلة إدراك النبض .

acro-trophodynia وَجَعُ الأَطْرَافِ الاِغْتِذَائِيّ

اضطراب اغتذائي مع التهاب عصبي ومذل نتيجة تعرض الأطراف للبرد والرطوبة .

acro-trophoneurosis عُصَابُ الأَطْرَافِ

الاِغْتِذَائِيّ

اضطراب عصابي اغتذائي بالأطراف .

acrylaldehyde أكريل ألدھيد

(=acrolein) (= أكرولين)

سائل طيار ، لاذع ، عالي السمية ينشأ من تحلل الجليسيرين ؛ وهو أحد منتجات تنكس السيكلوفوسفاميد ويعتقد أنه سبب التهاب المثانة النزفي وأورام المثانة لدى المرضى المعالجين بالسيكلوفوسفاميد الفموي .

acrylamide أكريلاميد

فينيل موحودي يستعمل في إنتاج البوليميرات التي لها استعمالات صناعية . المبلمرات غير سامة ولكن مع التعرض للأكريلاميد يمكن أن تسبب اعتلالاً عصبياً طرفياً والتهاباً عصبياً متعدداً ، وآفات بالجهاز العصبي المركزي .

acrylate أكريليت

راتين بلاستيكي تُصنَع منه البدلات السنية .

acrylic أكريليك

راتين بلاستيكي تصنع منه البدلات السنية والعدسات داخل المقلة .

acrylic crown تاج أكريليك

(في طب الأسنان) : هو ذلك الجزء من السن الذي يُعطى بمادة اصطناعية من الأكريليك .

acrylic curing تَصْلِيبُ الأَكريليكِ

هي عملية يتم بواسطتها تصليب مادة الأكريليك .

acrylic filling حَشْوَةُ أكريليكِيَّة

ترميم السن باستخدام الأكريليك .

acrylic jacket crown تاج ذُو سِتْرَةِ أكريليكِيَّة

(في طب الأسنان) : هو مصطلح يستخدم للإشارة إلى تاج اصطناعي يتكون من راتين أكريليك .

acrylic mould قالب أكريليكِي

1 - مصطلح يُستخدم لتحديد شكل السن الاصطناعي .

2 - قالب أكريليك يصنع خصيصاً

لضمان ثبات وحماية الطعم الجلدي داخل الفم في جراحات الفم الرأبئية .

acrylic resin راتين أكريليكِي

1 - مصطلح عام يُطلق على المادة الراتينية لإسترات متفاوتة لحمض الأكريليك والتي تُستخدم كمادة قاعدية لبدلة الراتين الإكريليك وكذلك في ترميم الأسنان وفي طباعت الأسنان .

2 - فصيلة من الراتينات اللدبنة بالحرارة وهي مشتقات الإثيلين المحتوية على مجموعة الفينيل وتنتج من بلمرة حمض الأكريليك أو حمض الميثيل أكريليك أو مشتقاتها ويستخدم في صناعة البدلات الطبية وحشوات الأسنان والطبايق .

acrylic restoration تَرْمِيمُ أكريليكِي

ترميم الأسنان باستخدام الأكريليك

أكريليك ذاتي التصلب acrylic, self curing

أكريليك يتصلب تلقائياً .

جبيرة أكريليكية acrylic splint

جبيرة من الأكريليك .

تاج ذو كسوة أكريليكية acrylic veneer crown

تاج ذو كسوة أكريليكية كتغطية .

أكريليك رائق clear acrylic

أكريليك صافي .

أكريليك متصلب بالبرودة cold curing acrylic

أكريليك يتصلب بتعرضه للبرودة .

أكريليك متصلب بالحرارة heat curing acrylic

أكريليك يتصلب بتعرضه للحرارة .

حمض الأكريليك acrylic acid

سائل مُبلمر جاهز يستعمل كوحداني

للبلمرات الأكريليكية .

أكريلونتريل acrylonitrile

هالوجينات هيدروكربونية عديمة اللون تستعمل

في صناعة البلاستيك وكمبيد للهوام ؛

ويستخدم بخاره كمهيح للمجرى التنفسي

والعينين ، قد تسبب تسمماً عاماً أو شاملاً وهي

مسببة للسرطان . تسمى أيضا 2- بروبنتريل

وفينيل سيانيد (Vinyl cyanide) .

1 - يَفْعَلُ act

2 - قانون؛ مرسوم

قانون تصدره السلطة التشريعية مثل قانون

الصحة العقلية .

3 - فصل من مسرحية

4 - فعل: أداء يشمل نشاطاً حركياً .

فعل قهري compulsive act

فعل يتبع دافعاً لا يقاوم للقيام المتكرر بعمل ما ،

دون حاجة أو ضرورة له كغسل اليدين أو لمس

جسم معين من دون سبب معروف أو لسبب

قهري لا شعوري .

فعل قهري forced ac

(=compulsive act)

انظر تحت compulsive act .

فعل اضطرابي imperious act

ما يتم عمله اجبارياً .

فعل أندفاعي impulsive act

فعل يتميز بالطاعة العمياء للتوجهات الداخلية

بالإنسان بدون اعتبار لقبولها من قبل الآخرين

ويدون مراعاة للأعراف والقيم السائدة ، عادة

بدافع الأنانية وكثيراً ما تُشاهد في الأطفال

وكذلك في البالغين ذوي التنظيم الدفاعي

الهش .

فعل انعكاسي reflex act

فعل نسبي ثابت أو نموذج لاستجابة تؤدي

كنتيجة لاستشارة القوس الانعكاسية ولا تشمل

عادة المراكز العليا .

فعل مصحوب بأعراض symptomatic act

فعل يترافق معه وجود أعراض .

الخمّانة Actaea

جنس من النباتات من فصيلة الخوذانيات .

الخمّانة العطرة Actaea odorata

عشب مر من النباتات من فصيلة الخوذانيات .

الخمّانة الرتشاردسونية Actaea richardsoni

(عشب مطاط) من فصيلة الخوذانيات ، وهي

أعشاب سامة للأغنام والماعز .

الخمّانة السقواء Actaea spicata

من النباتات من فصيلة الخوذانيات ، وهي

الكوهوش الأحمر ، ويستخدم كنبات طبي .

أكتابلانين actaplanin

أى من المضادات الحيوية ذات البتيد السكري

لها بناء غير معروف وتشتق من جنس

الشعشاعة (Actinoplanes) ويحتوي على

مجموعة كلوروفينيل وجلوكوز ومانوز ،

ورامنوز ، وأحماض أمينية أخرى وتستخدم

كمنبه للنمو بيطرياً .

أكتين actin

الليفة العضلية ويوجد في الشريط I ؛ ويعمل

على طول جزئيات الميوزين ، وهو مسؤول عن

تقلص وارتخاء العضلة .

وفي غياب الملح ، يصبح البروتين كروي

الشكل (أكتين - G) ، وفي وجود كلوريد

البوتاسيوم وثلاثي فسفات الأديتوزين يتبلمر مكوناً أليافاً طويلة (أكتين - F) أكتوميوزين وميوزين .

acting out تمثيل عصائبي؛ فعل زَلِّي

تعبير للإحساس بعدم الوعي وبعض التخيلات السلوكية؛ كتفاعل للأوضاع الموجودة، وهذا إذا ما كان الوضع الأصلي مفضي إلى الإحساس والخيال. مثال ذلك، تمثيل الانتقال؛ دائما يطبق بغير دقة على أية مجموعة من السلوكيات الاندفاعية غير المبررة .

actinic سافِع

متعلق بالأشعة الضوئية إلى مابعد النهاية البنفسجية للطيف التي تُحدث تأثيرات كيميائية .

actinic lesion آفة سَفَعِيَّة

آفة تنتج من التعرض لأشعة الضوء .

actinic ray أشعة سافعة

أشعة ضوئية تتماثل مع أو تحت النهاية البنفسجية للطيف وتعمل على اللوحة الفوتوغرافية وتسبب تأثيرات كيميائية .

actinicity سَفَع

(=actinism) (=سَفَعَةُ الشَّمْسِ):

غَيرت لون بشرته)

خاصية الطاقة الإشعاعية المُحدثة للتغيرات الكيميائية كما في التصوير الفوتوغرافي، وكما في المُعالجة الشَّمسِيَّة .

actinides أكتينيدات (كيمياء)

عناصر تلي عنصر الأكتينيوم في الجدول الدوري وأعدادها الذرية ما بين 90 إلى 112 وتسمى بالعناصر المشعة لذلك وضعت في أسفل الجدول الدوري منفصلة عن عناصر الدورة السابعة. العناصر الثلاثة الأولى في المجموعة توجد في الطبيعة وهي الثوريوم والبروتكتينيوم واليورانيوم والعناصر الأخرى تحضر صناعياً. وتستخدم نظائر هذه العناصر في التفاعلات النووية المختلفة لإنتاج السلاح النووي والطاقة النووية. أهم ما يميز هذه

العناصر هو عدم استقرار أنويتها والتي تطلق أشعة ألفا وبيتا وجاما متحولة في فترات زمنية معينة إلى عنصر الرصاص غير المشع، وتعرف هذه العملية في الكيمياء بالتفاعلات النووية .

actiniform مُشَعَّع

مكونة مثل الشعاع، مشع أو مشعع .

actinine أكتينين

بروتين عضلي يوجد في الخط Z في العضلات الخاطئة في وسط خيوط الأكتين ويوجد منه صنفان ألفا وبيتا، كما يوجد في الأرومات الليفية والخلايا الظهارية. ويعتقد أن له دوراً في ربط جزيئات الأكتين معاً .

actinism سَفَع

خاصية الطاقة الإشعاعية المُحدثة للتغيرات الكيميائية كما في التصوير الفوتوغرافي، وكما في المُعالجة الشَّمسِيَّة .

actinium أكتينيوم

(العنصر التاسع والثمانون)

عنصر فلزي لونه أبيض فضي وتكافؤه ثلاثي ويحضر من قذف نواة عنصر الراديوم بالنيوترونات .

وله خواص ذات نشاط إشعاعي؛ رقمه الذري هو 89، ووزنه الذري هو 227، ورمزه Ac ونقطة انصهاره 1230م، ونقطة غليانه 3200م وكثافته النوعية 10 .

actino- سابقة بمعنى شعاع أو مُشَعَّع

سابقة تعني العلاقة بالأشعة، مثل شكل الأشعة، أو تتعلق بنوع من الإشعاع .

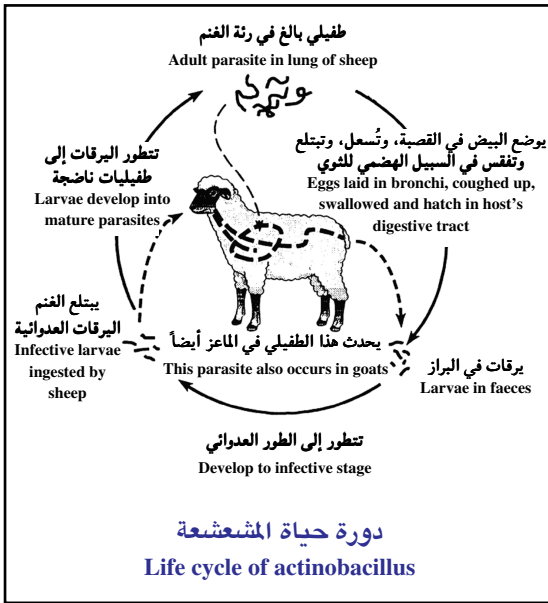actinobacillosis داء المُشَعَّعات

مرض الحيوانات الأليفة وأحياناً قد يصيب الإنسان، ويشابه داء الشَّعِيَّات ولكنه ينتج بفعل جنس من المُشَعَّعَةُ. تسبب المرض في الماشية والأغنام وتكون من جنس داء المُشَعَّعَةُ اللِّينيرسيَّة (*Actinobacillus ligniersii*)؛ هي المتميزة في الماشية وتشمل آفات حُبيبية في الحلق والضم (لسان خشبي) وفي الأغنام توجد آفات قبحية بالجلد والرتتين. في الخيول

والخنازير تُصاب بجنس المُشعَّشعة المَهْرِيَّة
والمرض فيهما أكثر شيوعاً ويعرف بالمَهْرِيَّات .

Actinobacillus المُشعَّشعة

جنس من جرثيم عصوية الشكل أو المكورة
عديمة الحركة مخمرة ، سالبة الجرام من عائلة
الباستوريالآت ، وهي جزء من النِّيبات المَجْهَرِيَّة
الطبيعية في الثدييات . وهي محتملة المَرَاضَة
للإنسان والماشية ، والغنم ، والخيول ،
والخنازير ، مسببة آفات حُبيبية .



Actinobacillus actinoides المُشعَّشعة الشعانيَّة

جنس لحالة غير مؤكدة وهي مرضة للماعز
والعجول ، مسببة آفات رئوية .

Actinobacillus المُشعَّشعة المصاحبة للورم

الفطري
actinomycetemcomitans
جنس يوجد مصاحب لجنس الشعية في آفات
الشُعِيَّات والإبتان الدموي ، ودورها السببي غير
واضح . كما إنها أيضاً قد تم عزلها من الفلَّع
اللثوي للإنسان .

Actinobacillus equuli المُشعَّشعة المَهْرِيَّة

جنس يوجد طبيعياً على الأعشبة المخاطية ولكن
يمكن أن يسبب داء المَهْرِيَّات في الخيول
والخنازير ، وأيضاً يمكن أن يسبب التهاب شغاف

القلب في الخنازير .

Actinobacillus lignieresii المُشعَّشعة اللينيرسيَّة

جنس في المقام الأول مُطاعم وممرض
للحيوانات الأليفة ، على الرغم من أنها تصيب
الإنسان أحياناً ، وهي تسبب آفات حبيبية
بالحلق وبالغَم في الماشية (لسان خشبي) كما
تسبب آفات قبيحية في الجلد والرئتين في
الأغنام .

Actinobacillus mallei المُشعَّشعة الرُعاميَّة

أجناس غير متحركة وهي مرضة أساساً للخيول
مسببة الرُعَام ، وقد تصيب الحيوانات الأخرى
والإنسان .

Actinobacillus pseudomallei المُشعَّشعة الرُعوميَّة

أجناس تسبب الراعوم ، وهو مرض متوطن
يشبه الرعام ويصيب الإنسان والحيوانات خاصة
في جنوب شرق آسيا . وقد تم عزله من التربة
والماء في المناطق المدارية .

Actinobacillus suis المشعشعة الخنزيرية

جنس تم عزله من الخيل والخنازير والماشية .
يسبب التهاباً رئوياً وإنتاناً دمويًا جرثومياً في
الخنازير . عُزلت الكائنات أيضاً من عينات من
دم الإنسان وعينات من الجهاز التنفسي
والجروح .

Actinobacillus whitmori المُشعَّشعة الويتموريَّة

(= Actinobacillus pseudomallei)

انظر تحت Actinobacillus pseudomallei .

أكتينوبولين actinobolin

مضاد حيوي واسع الانتشار يُطلق من المُتسلسلَّة
الرَّمَادِيَّة العقيدية (*Streptomyces griseoviridis*)
وكائنات السحنة الضامرة (Atrofaciens) ،
حيث تبذل نشاطاً ضد مدى واسع من الجراثيم
وضد الأورام المختلفة ، وتثبط الكائنات الحية
الديقية المسببة للخر في الفئران ؛ قد تم دراسة
استعمالها في مكافحة التسوس في الإنسان .

الكيمياء الضيائية actinochemistry

(=photochemistry)

فرع من الكيمياء يتعامل مع الخصائص الكيميائية أو تأثيرات الأشعة الضوئية أو غيرها من الأشعة .

actinocongestin أكتينوكونجستي

(=congestin)

مادة سامة تشتق من لوامس شقائق النعمان البحرية عند حقنها بالكلاب وتسبب احتقاناً بالأوعية الدموية الحشوية ونزيفاً .

actinocutitis التهاب الجلد الإشعاعي

1- آفة تنتج من التعرض لأشعة الضوء .

2- التهاب جلدي نتيجة التعرض لفرط أشعة الشمس أو التعرض للأشعة السينية .

actinodaphnine أكتينودافنين

مركب قلواني .

actinodermatitis التهاب الجلد الإشعاعي

التهاب جلدي نتيجة لفرط التعرض لأشعة الشمس أو التعرض للأشعة السينية .

actinodiatase أكتينودياستاز

(إنزيم)

actinograph مخطاط التسقيع

أداة لتسجيل وقياس التباينات في القوة السفعية أو القوة الكيميائية لأشعة الضوء .

actinohematin أكتينوهيماتين

صبغ تنفسي أحمر يوجد في بعض أشكال الشعيات (شقائق النعمان البحرية) .

actinolite متغير بالضوء

نوع من سليكات الكالسيوم أو المغنيسيوم ذات اللون الأخضر اللامع المتغير بالضوء .

actinology الكيمياء الضوئية

(=photochemistry)

فرع من الكيمياء يتعامل مع الخصائص الكيميائية أو تأثيرات الأشعة الضوئية أو غيرها من الأشعة .

actinolyte جهاز الأشعة فوق البنفسجية ،

مادة تتأثر بالضوء

أية مادة تتغير بشكل واضح مع الضوء .

Actinomadura المادورية

جنس من الجراثيم من فصيلة التوكارديات ، رتبة الشعاعوات تشتمل على كائنات غير صامدة للحمض حيث تكون خيوط متفرعة غير مجزأة .

Actinomadura madurae المادورية المادوروية

جنس واسع الانتشار عالمياً في التربة ، وهو السبب الشائع لداء ورم الشعيات الفطري ؛ تسمى أيضاً التوكارديّة المادورويّة (*Nocardia madurae*) .

Actinomadura pelletieri المادورية البليتيريّة

جنس توجد بشكل شائع في أفريقيا ، والهند ، وشمال وجنوب أمريكا ؛ وهي السبب لداء ورم الشعيات الفطري .

actinometer مقياس التسقيع

1- أداة لقياس كثافة أو شدة الأشعة ، خصوصاً أشعة الشمس أو المصادر الأخرى القادرة على إحداث تفاعلات ضوئية كيميائية .

2- أداة لقياس قدرة أشعة الضوء على النفاذ .

actinometry قياس التسقيع

قياس القوة الضوئية الكيميائية للضوء ولاسيما الأشعة الشمسية .

actinomycelial متعلق بأفطورة الشعيات

Actinomyces الشعية

جنس من الجراثيم من فصيلة الشعيات يشتمل على كائنات إيجابية الجرام غير منتظمة الانصباع ، عديمة الأبواغ ، حيث تكون خيوط متفرعة . وهي غير صامدة للحمض وغير متحركة .

Actinomyces actinoides الشعية الشعانية

(=المشعشعة الشعانية)

جنس لحالة غير مؤكدة وهي ممرضة للماعز والعجول ، مسببة آفات رئوية .

Actinomyces asteroides الشعية النجمية

(=) التوكارديّة النجمية : شعاع خيطية صامدة للحمض وهي السبب الشائع لداء التوكارديات وتشمل داء التوكارديات الرئوي بالبشر وربما

تسبب داء ورم الشعيات الفطري بالبشر
والتهاب الثدي بالماشية .
Actinomyces baudetii الشعية البوديتية
نوع من الجراثيم الشعية .
Actinomyces bovis الشعية البقرية
جنس لاهوائي اختياري ، غير صامد للحمض
من المجموعة المصلية B . وتسكن طبيعياً في
الأغشية المخاطية للحيوان ، وهو مادة نوعية
مسببة داء الشعيات في الماشية .
Actinomyces brasiliensis الشعية البرازيلية
(=) التوكارديّة البرازيلية : أنواع ممرضة صامدة
للحمض وتنتج أفطورة صفراء أو بنية مع خيوط
متفرعة وتوجد بصورة شائعة في المناطق
المدارية . وهي توجد في التربة وتسبب داء
النوكارديات وورم الشعيات الفطري بالبشر .
Actinomyces الشعية السنية
dentocariosus التسوسية
(=) الروثية السنية التسوسية : أنواع توجد في
التجويف الفموي بالبشر والرئيسيات الأخرى
وخصوصاً في الرواسب اللويحية والحصوية
بالأسنان وفي المادة المتسوسة .
Actinomyces eppingeri الشعية النجمية
(=) التوكارديّة النجمية : شعاء خيطية صامدة
للحمض ، وهي السبب الشائع لداء
النوكارديات وتشمل داء التوكارديات الرثوي
بالبشر ، وربما تسبب داء ورم الشعيات الفطري
بالبشر والتهاب الثدي بالماشية .
Actinomyces eriksonii الشعية الأريكسونية
(=) الشقاء المشقوق الأريكسونية ؛ وهي نوع تم
عزله من البراز ومن الآفات الرئوية للإنسان .
Actinomyces الشعية القنذية
gonidiaformis الشكل
(=) المغزلية قنذية الشكل : أنواع تم استفرادها
من العداوى البشرية بالسبل التنفسية والبولية
التناسلية والسبيل المعدي المعوي .
Actinomyces israelii الشعية الإسرائيلية
جنس لاهوائي غير صامد للحمض من

المجموعة المصلية D ، ويتطفل في الفم ويتكاثر
في النسيج المتنخر . وهو عامل مسبب لداء
الشعيات للإنسان ، خصوصاً العدوى المترافقة
مع استخدام موانع الحمل داخل الرحم أو مع
المرض المتعلق بدواعم السن وهي أيضاً يمكن أن
تسبب ورم الشعيات الفطري . وأحياناً تؤدي
إلى عدوى في الماشية .

Actinomyces luteus الشعية الصفراء
(=) التوكارديّة الصفراء : أنواع صامدة
للحمض جزئياً تعزل من الغدد الدمعية في داء
الشعيات .
Actinomyces muris الشعية الفارية
(=) السلسلية الطوقية
(*Streptobacillus*
moniliformis)
الشكل)
نوع فريد من جنس السلسلية .
Actinomyces muris-ratti الشعية الجرديّة
(=) السلسلية الطوقية
(*Streptobacillus*
moniliformis)
الشكل)
نوع فريد من جنس السلسلية .
Actinomyces naeslundii الشعية النيسلندية
جنس لاهوائي من المجموعة المصلية A . يسكن
في التجويف الفموي وهو عامل مسبب لداء
ورم الشعيات الفطري مع المرض المتعلق
بدواعم السن بالإنسان .
Actinomyces necrophorus الشعية الناخرة
(=) العصوانية
funduliformis المقلاعية
(=) المغزلية الناخرة : أنواع متعددة الأشكال
توجد في تجاويف الجسم الطبيعية وهي أيضاً
سبب عنونة القدم في المواشي والأغنام
والخنازير كما تسبب التهاب الجلدي بين
الأصابع بالأغنام وتسبب خناق العجول وداء
شمورل (Schmorl's disease) (انفتاق النواة
اللبيّة) .
Actinomyces odontolyticus الشعية الموسسة
نوع لاهوائي اختياري من المجموعة المصلية E ،
وهو موجود طبيعياً في التجويف الفموي

للإنسان وقد وُجد في التسوس السني .
الشُّعِيَّةُ البروبيونيكية *Actinomyces propionica*
 نوع من الجراثيم الشعية .

الشُّعِيَّة *Actinomyces*
الناخرة الكاذبة *pseudonecrophorus*
 (=) **المغزليَّة النَّاخِرَة** : أنواع متعددة الأشكال
 توجد في تجاويف الجسم الطبيعية وهي أيضاً
 سبب عَنَوْنَةُ القَدَم في المواشي والأغنام
 والخنزير كما تسبب الالتهاب الجلدي بين
 الأصابع بالأغنام وتسبب خناق العُجول وداء
 شمورل (Schmorl's disease) (أنفثاق التَّوَاة
 اللَّيْبِيَّة) .

الشُّعِيَّةُ السُّمَّاقِيَّة *Actinomyces rhusiopathiae*
 (=) **الشُّعْرَانِيَّةُ الحُمْرَانِيَّةُ** *(Erysipelothrix*
insidiosa)
 (=) **الشُّعْرَانِيَّةُ الحُمْرَانِيَّةُ السُّمَّاقِيَّة** : أنواع تُشاهد
 بكثرة وتسبب حُمْرَةً خنزيريَّة بالخنزير وشبيهه
 الحُمْرَةَ بالإنسان .

الشُّعِيَّةُ الحُمْرِيَّة *Actinomyces vinaceus*
 (=) **الشُّعِيَّةُ اللَّزْجَة** (*Actinomyces viscosus*)
 (=) **المتسلسلة الكرمية** : أنواع تنتج الفيتامين
 B₁₂ .

الشُّعِيَّةُ اللَّزْجَة *Actinomyces viscosus*
 جنس لاهوائي اختياري من المجموعة المصلية F .
 يوجد في التجويف الفموي للبشر ،
 والهمستر ، والفئران ، وتسبب تسوس الأسنان
 في الحيوانات المخبرية ؛ الأمراض للإنسان لم
 تثبت بعد .

Actinomycetaceae الشُّعِيَّات

فصيلة من الجراثيم ، رتبة الشعَّات ، تشمل
 على كائنات إيجابية الجرام عديمة الأبواغ ،
 حيث تكون خيوطاً متفرعة . وهي تحتوي على
 أجناس الشُّعِيَّة ، والعنكبية ، والخيطاء ، والشَّقَاء
 والرُّوثِيَّة .

Actinomycetales الشُّعَاوَات

رتبة من الجراثيم تؤلف من خلايا مستطيلة تميل
 إلى تكوين خيوط متفرعة ؛ وتشتمل على

عائلات الشعيات والجُلَادِيَّات والبَوغَانِيَّات
 والمُتَطَّرَات والتُّوكَارْدِيَّات والْمُتَسَلِّسَلَات .

شُعَاء (ج: شُعِيَّات) actinomycete(S)

جرثومة من رتبة الشعَّات وهي مجموعة
 كبيرة من الجراثيم الخيطية موجودة في التربة .
 تساعد على حفظ خصوبة التربة بتفكيكها
 للمواد العضوية ، وتشكل مصدراً قيماً
 للمضادات الحيوية مثل الستربتوميسين . وهي
 بمعظمها غير ممرضة عدا القليل منها .

شُعِيَّات nocardiform

نوكاردية الشكل *actinomycetes*
 مجموعة شكلية من الشعيات تتميز بالأفطورة
 العابرة ، وتنشطر إلى أشكال عصبوية أو
 مكوربة ، كل الأجناس في المجموعة
 إيجابية الجرام وتعتاش بالهواء .

1 - ناجم عن الشُّعِيَّات actinomycetic

2 - متعلق بالشُّعِيَّات

يتسبب بالشُّعِيَّة ؛ أو يتعلق بجراثيم من رتبة
 الشعَّات أو يتعلق بمرض يكون سببه هذه
 الكائنات .

أكتينوميستين actinomycetin

زمرة مضادات حيوية تُفعل في الجراثيم
 والفطريات والأورام ، وهي مادة مشتقة
 من مستنبتات الشعَّات المتسلسلة البيضاء
 (*Streptomyces albus*) ؛ وهي تحلل الجراثيم
 الميتة .

تَوْرُمٌ بالشُّعِيَّات actinomycetoma

(=) **وَرَمٌ الشُّعِيَّات** : ينتج بفعل العدوى
 بالشُّعِيَّات .

أكتينوميستين actinomycin

مضادات حيوية من عائلة كبيرة معقدة تنتج من
 مستنبتات لأجناس مختلفة من المتسلسلات ،
 حيث لها خواص مضادة للجراثيم ، ومضادة
 للفطريات ، ولها خصائص سامة للخلايا .
 أكتينوميستين D هو مادة مضادة للأورام .

تَوْرُمٌ بالشُّعِيَّات actinomycoma

أفة تفاعلية شبيهة بالورم تنتج بفعل الإصابة

بالشعيات
داءُ الشُعِيَّات
actinomyces
 مرض معدى ينتج في الغالب بفعل الشعية الإسرائيلية في الإنسان والشعية البقرية في الماشية . وتشتمل صفاته المميزة على التهاب الغدد اللمفية قليل الإيلام بالفم والرقبة (ويترافق معه الفكُّ الأَكْتَل المميز في الماشية) ؛ وخراجات حوضية وداخل الصفاق وتشمل الكبد وأحياناً خراجات بالرئة بفعل الارتشاف . تترافق العدوى بحمى وفقدان في الوزن . ربما يحتوي القيح الناتج عن الآفات القيحية على عناقيد صفراء تسمى حبيبات كبريتية .
داءُ الشُعِيَّات
cervicofacial actinomyces
العُنْقِيُّ الوَجْهِيّ
 داء الشعيات الذي يصيب منطقة الرقبة والوجه .
داءُ الشُعِيَّات الأنْفِيّ
nasal actinomyces
 داء الشعيات الذي يصيب منطقة الأنف .
متعلق بداء الشُعِيَّات
actinomycotic
 متعلق ب ، أو مصاب بداء الشعيات .
أكتينوميكوتين
actinomycotin
 مستحضر علاجي من مستنبت الشعية ، يستعمل في علاج داء الشعيات .
الأكتينون
actinon
 (=الرادون 219)
 عنصر غازي مشع ثقيل لالون له من سلسلة الأكتون المشع الذي كتلته الذرية 219 والعمر النصف له حوالي أربعة ثوان .
التَّهَابُ العَصَبِ الشُّعَاعِيّ
actinoneuritis
 (=radioneuritis)
 التهاب العصب بفعل التعرض الزائد للأشعة المؤينة .
عائِيَّةُ الشُعِيَّات
actinophage
 فيروس يسبب تحلل الشعيات .
داءُ الشُعِيَّات
actinophytosis
 عدوى بالفطر الشعاعي أو بالنوكارديّة .
الشُّعَشَاعَات
Actinoplanaceae

فصيلة من الجراثيم من رتبة الشعوات ، تشتمل على كائنات ميوغة ، إيجابية الجرام مكونة أفضورة محددة . توجد بانتشار واسع في الطبيعة كرمات بالتربة .

الشُّعَشَاعَة

جنس من الجراثيم من فصيلة الشُّعَشَاعَات ، رتبة الشُّعَوَات ، تتكون من أشكال رَمَامِيَّة توجد على مواد نباتية متعددة وكذلك في التربة .

صوديوم أكتينوكينول
actinoquinol sodium
 حازجة للأشعة فوق البنفسجية .

مُعَالَجَة سَفْعِيَّة

(=) المعالجة بالضوء : معالجة أمراض مثل الهربس البسيط أو الصدفية أو قَرَطُ بيليروين الدَّم الوكيديّ أو الاضطرابات الفصلية وذلك بالتعريض للضوء وخصوصاً أشعة الضوء المرئية أو الأطوال الموجية النوعية .

مُعَالَجَة سَفْعِيَّة

انظر تحت actinotherapeutics .

داءُ الإشعاع

(=radiation sickness)

حالة تنتج بفعل التعرض لجرعة الجسم الكاملة والتي تفوق 1 جراي (1 gray) من الأشعة المؤينة وتتميز بأعراض متلازمة الإشعاع الحاد وتختلف الوخامة تبعاً لمستوى الجرعة .

ذيفانُ الشَّقَائِقِ البَحْرِيَّةِ

سم خام يُشتق من المنتجات الكحولية للوامس شقائق النعمان البحرية (نبات من فصيلة الحوذانيات) .

فَعْلٌ

أي وظيفة تؤدي ، أو حركة لأي جزء أو عضو ، أو كل الجسم .

ذو مَرْدُودِ عَمَلِيّ

فعل له نتائج إيجابية ملموسة .

خُطَّةُ عَمَلٍ

خطة تُوضع لتنفيذ مجموعة من الإجراءات والنشاطات .

action programme	برنامجٌ تنفيذي	العقار في الجسم وبذلك يكون التأثير الحيوي أكبر من تأثير أول جرعة . يسمى أيضاً تأثير تراكمي .
adipokinetic action	فعلٌ مُحَرِّكٌ لِلشَّحْمِ	فعلٌ نيكوتيني
	هو فعل يتسبب في تحريك الشحم من النسيج الشحمي	مادة لها نفس تأثير النيكوتين .
antagonistic action	فعلٌ مُنَاهِضٌ	فعلٌ مُنْعَكِسٌ ؛ فعلٌ انْعَكَاسِي
	فعل يميل إلى أن يُضَادَ أو يعادل تأثير فعل آخر .	استجابة ، تكون عادة غير إرادية ، تنتج عن مرور جهد استثاري من مستقبلية إلى عضلة أو غدة ، خلال القوس الانعكاسية أو من خلال سلسلة عصبية ، وعادة خلال الجهاز العصبي المركزي ومن دون ضرورة للإرادة في توليدها .
automatic action	فعلٌ تلقائي	فعلٌ مُوقِّرٌ
	(=فعلٌ أوتوماتيكي)	المكون التغذوي غير الأساسي المتواجد في الغذاء ، والذي ينقص من الاحتياج الغذائي للمكون الأساسي ؛ ولذا فإن L- سيستين وهو غير أساسي يوفر L- ميثيونين وهو أساسي وبالمثل يوفر L- تيروزين احتياجات L- فينيل الأئين.
Ball-valve action	فعل الصمام الكروي	فعلٌ نوعي
	انسداد متقطع بفعل جسم غريب حر أو ملتصق جزئياً في بُنية أنبوبية أو تجويفية ، مثل جسم غريب يمكن تواجده في الشعبة الهوائية ، وحصاة في القناة الصفراوية ، أو ورم في الأذين القلبي .	فعل لعقار يؤثر على جرثوم ممرض محدد .
buffer action	فعلٌ داري	فعلٌ ديناميكي نوعي
	فعل يميل إلى تثبيت الجهاز مسلوب القدرة الحياتية أو تثبيت وظيفة أو حالة الجسم مثل الباهاء وضغط الدم والكالسيوم وغيرها ويُستخدم غالباً للإشارة إلى تثبيت الباهاء بفعل الدائرة الحمضية القاعدية .	الزيادة في الاستقلاب التي تفوق المعدل الأساسي بتناول وهضم الطعام ، وتتراوح من 4 إلى 6% للدهون والسكريات و30% للبروتينات .
calorigenic action	فعلٌ مُوَلِّدٌ لِلْحَرَارَةِ	فعلٌ تآزري
	فعل قادر على توليد الحرارة .	فعل يعزز من فعل عامل آخر أو قوة أخرى .
capillary action	فعلٌ شُعيري	فعلٌ داري
	انتقال سائل في أنبوب ، يتسبب عن التصاق السائل بجدار الأنبوب .	tampon action
compulsive action	فعلٌ قهري	(= buffer action)
	فعل يأتي تحت تأثير القهر والإجبار اللذان لا يمكن مقاومتهما .	انظر تحت buffer action .
	انظر تحت compulsive act .	فعلٌ مُوَلِّدٌ لِلْحَرَارَةِ
contact action	فعلٌ تَمَاسِي	فعلٌ مُوَلِّدٌ لِلْحَرَارَةِ
	حفز تماس أو وساطة تماسية .	فعل الغذاء أو الدواء الذي يحفز توليد الحرارة في الجسم أو يرفع درجتها فيه ، وهي الطاقة المطلوبة لهضم وامتصاص واستقلاب المغذيات .
cumulative action	فعلٌ تراكُمي	فعلٌ الزناد
	فعل زائد الحدة أو الشدة ، مثل ما يظهر بعد تعاطي جرعات عديدة من عقار ونتيجة لتراكم	فعل يحرر طاقة خصائصها ليست لها علاقة بعملية تحريها .

vitaminoid action فعلٌ فيتامينيُّ الشَّكْلُ

فعل له مردود يشابه مردود الفعل الفيتاميني .

Activase **اكتفاز**

علامة تجارية لمستحضر ألتيبلاز : وهو منشط للبلازمين التسيجي وانتاجه يتم عبر تقنية الدنا DNA المأشوب ويستخدم في المعالجة الحالة للفرين في احتشاء عضل القلب الحاد وكذلك كحالٍ للَحَثْرَة في علاج السكتة الاقفارية الحادة .

activate **يُنشِطُ؛ يُفَعِّلُ**

يجعله نشطاً ؛ ينشط عملية الضبط لجهاز تقويمي لخلق ضغط على سن أو مجموعة أسنان من أجل إنجاز تحريك الأسنان للوضع المطلوب .

activated **مُنشِطٌ؛ مُفَعَّلٌ**

activated adsorption

امْتِزازٌ مُنشِطٌ

activated charcoal

فَحْمٌ نباتيٌّ مُنشِطٌ

هو ثمالة تشتق من التقطير الإتلافي لمواد عضوية مختلفة ثم تُعالج لزيادة قدرتها الامتزاجية . وتستخدم في علاج الإسهال ، كما تستخدم كدرياق عام لأصناف عديدة من السموم وكذلك في عمليات التنقية في الصناعة والأبحاث .

activated complex **مُعقَّدٌ مُنشِطٌ**

هي حالة الطاقة العظمى أثناء التفاعل ؛ فعندما تكون العناصر المتفاعلة المعقد المنشط يحدث انشطاراً وتكويناً للروابط .

activated state **حالةٌ مُنشِطةٌ**

(=) حالة مُشارة : وهي حالة الذرة أو الجزيء بعد طاقة الامتصاص ، والتي قد تنتج عن التعرض لضوء الشمس أو الكهرباء أو الحرارة العالية أو التفاعل الكيميائي . قد يكون هذا التنشيط ضرورياً لاستهلال تفاعل كيميائي أو لانبعاث الضوء .

activation **تَنشِيطٌ؛ تَفْعِيلٌ**

1- فعل أو عملية تجعله نشطاً .
2- تحول طليعة الإنزيم إلى إنزيم نشط بواسطة

فعل إنزيم كيناز أو طليعة إنزيم آخر .

3- زيادة تنظيف أو تطهير مياه المجاري أو قاذوراتها بواسطة وسائل تنشيط الرواسب الطينية .

4- العملية التي يُنبه بها الجهاز العصبي المركزي لنشاطه من خلال وسيط من جهاز تنشيط شبكي ؛ التحريض المتأني لطرز من النشاط الكهربائي في المخ أو الدماغ في تخطيط كهربائية الدماغ .

5- في تفاعل كيميائي ، هي كمية الطاقة الإضافية التي تحتاجها جزيئات المتفاعل حتى تبلغ الحالة التحولية التي تتشكل عندها النواتج . ويكون مستوى طاقة الحالة التحولية أعلى من كل طاقات المتفاعلات وطاقات النواتج ، فعندما يختلط الهيدروجين والأكسجين مثلاً ، لا يحدث بينهما أي تفاعل ، لكن عند وضع لهب ضمن خليط من الغازين يحصل انفجار فوري . فحرارة اللهب تسبب حدوث التفاعل . وتعمل المواد الوسيطة بتخفيض طاقة تنشيط تفاعل ما .

6- تنبيه انقسام الخلية في البويضة بالتخصيب أو بالوسائل الاصطناعية .

activation analysis **تَحْلِيلٌ تَنشِيطِيٌّ**

1- استعراف وتقدير العناصر المجهولة من إصداراتها المميزة وثابت التلاشي بعد جعلها مشعة بتعريضها للإشعاع النيوتروني ذو الإشعاع بالجسيمات المشحونة .

2- اختبار حساس جداً يقوم بالكشف عن بعض الذرات المشعة النوعية التي تتولد عن تنشيط النيوترونات .

activation energy **طاقةُ التَنشِيطِ**

1- أقل طاقة يجب أن تتوافر بين جزيئات المواد المتفاعلة ليكون التصادم مثمراً ، أي يتحول المركب النشط إلى ناتج تفاعل . وتتوقف كمية الطاقة النشطة على نوع المواد المتفاعلة ونوع التفاعل بين المواد (طارد للحرارة أو

تفاعل ماص للحرارة) .

2- الطاقة اللازمة لتنشيط وإدامة أي تفاعل كيميائي .

3- الطاقة اللازمة لبدء تفاعل ؛ فمن الصعب فصل الروابط الكيميائية التي تحافظ على تماسك الجزيئات فيما بينها ، وهي تحتاج إلى طاقة تنشيط إضافية لفصل الروابط الذرية .

allosteric activation تنشيط تفرغي

زيادة نشاط الإنزيم بالارتباط بمستفعدة عند المقر التفرغي حيث تسبب إما زيادة ألفة الارتباط للإنزيم بالركيزة أو زيادة معدل التحوُّل التحفيزي عند المقر التحفيزي .

contact activation تنشيط تماسي

بدء المسلك الأساسي للتخثر من خلال تأثير العامل السابع مع الأسطح الكهربائية السالبة المختلفة ، مثل الألياف الكولاجينية ، أو الجلد ، أو الدهن في الكائن الحي ، أو السيليكات الدقيقة في المختبرات .

epileptic activation تهيج الصرع

تنشيط وتهيج للبؤرة الصرعية .

lymphocyte activation تنشيط اللِّمفويات

تنبيه الخلايا اللمفاوية بواسطة مستضد نوعي أو مُحَرِّض الانشطار الفتيلي غير النوعي ، مما يتسبب في التخليق لبروتين كبير الجزيئات (الرنا RNA والدنا DNA) وإنتاج اللمفوكينات ؛ ويتبعها التكاثر والتمايز إلى خلايا مستفعدة وخلايا ذاكرة .

macrophage activation تنشيط البَلاعم

تنشيط البلاعم الناضجة لتصبح في حالة استقلالية نشطة ، وبذلك تصبح قاتلة للخلايا الورمية أو للخلايا المستهدفة . ويتم هذا التنشيط عادة بعض التعرض لبعض السيتوكينات .

ovum activation تنشيط البَيضة

1- تنشيط تنامي البَيضة سواء تم ذلك بطريقة اصطناعية أو بالحيوانات المنوية .
2- تنبيه انقسام الخلية في البَيضة بالتخصيب أو بالوسائل الاصطناعية .

stretch activation تنشيط بالشد

تنشيط بعض المواد الصلبة لتصبح قادرة على أن تُمسك الغازات أو السوائل أو المواد على سطحها في محلول أو مُعلق . كمثال تكثف الغاز على سطح .

activator مفعِّل؛ مُنشِّط

1- مادة تتحد مع إنزيم لزيادة نشاطه التحفيزي .

2- مادة تنبه نموُّنية خصوصية في الجنين وهو المحرض أو المنظم .

3- مُنشِّط وظيفي .

4- مادة تتم إضافتها إلى المادة الحفَّازة لزيادة

نشاطها أو ثباتها ، وهي أنواع منها ماهي مركبات مثل أكسيد الأومونيوم المستخدم في تنشيط المادة الحفَّازة عند تحضير النشادر ومنها العناصر مثل النحاس والذهب المنشط للبلورات كبريتيد الزنك كما أن فعل الإنزيمات تصاحبه منشطات .

5- أي عقار يزيد من مستوى نشاط الإنسان المعالج .

6- طاقة كيميائية أو نوع آخر من الطاقة تؤثر في مادة أخرى لتصبح تفاعلية ، أو هي الطاقة التي تحرض التفاعل الكيميائي .

7- جهاز يحث التنشيط من الناحية النظرية على نمو الفك السفلي ويؤخر نمو الفك العلوي من أجل تحقيق تناسق هيكلي .

8- عملية ضبط لجهاز تقويمي لخلق ضغط على سن أو مجموعة من الأسنان من أجل تحريك الأسنان للوضع المطلوب .

9- في تقويم الأسنان : يقصد به جهاز وظيفي عضلي تقويمي متحرك كجهاز أندرسن (Andersen's apparatus) أو الجهاز الموحد المنشط أو جهاز فرينكل (Frinckle's apparatus) وهو يشجع على بزوغ الأسنان في علاقة أمامية خلفية صحيحة .

activator appliance طَبِيقَةٌ مَفْعَلَةٌ

جهازية سنوية يتم تفعيلها لتحسن وظيفة جزء ما
لأغراض علاجية (تقويم الأسنان) .

bow activator منشط قوسي

مُنشَط وظيفي يتصل نصفاه بقوس سلكي أو
عروة ذات مسمار أمان ؛ وبين نصفي المنطقة
الأمامية ، ترتبط طبقة من المطاط تعمل
كمُصَّاص (جهاز امتصاص) للصدمة ولفتح
الإطباق من الأمام يسمى أيضاً منشط شقارتز .

functional activator منشط وظيفي

طَبِيقَةٌ عضلية وظيفية لتقويم الأسنان سهلة
الزنع تعمل كناقل مُفَعَّل للقوة المنتجة بواسطة
وظيفة العضلة المنشطة ، وتُطبق على الأسنان
والنواتئ السنخية لتؤثر على حركة الأسنان .

monoblock activator مُفَعَّلٌ أحادي الكُتلة

طَبِيقَةٌ سهلة الزنع لتقويم الأسنان تستغل قوة
العضلات للحصول على تصحيح علاجي .

plasminogen activator مُنَشَّطُ البلازيمينوجين

مصطلح عام لمجموعة من المواد التي لها القدرة
على شطر البلازيمينوجين وتحوّله إلى بلازيمين
(Plasmin) (أي إلى شكله النشط) .

polyclonal activator مُنَشَّطُ النَّسَائِلِ المُتَعَدِّدَةِ

مُحَدَّثٌ للتفتُّل (Mitogen) ينشط اللمفاويات
لكثير من المستضدات النوعية ، وذلك على
عكس المستضد الذي ينشط الخلايا النوعية
للمستضد فقط . تُنَشَّطُ بعض منشطات النسائل
المتعددة الخلايا الناتية بينما تنشط الخلايا البائية
الأخرى .

prothrombin activator منشط البروثرومبين

أي من المواد المكتنفة في السبل الداخلية أو
الخارجية للتخثر وتشمل العامل III و VII و X
و XII .

Schwarz activator منشط شقارتز

انظر تحت bow activator .

single chain منشط البلازيمينوجين من نمط

اليوروكيناز أحادي

السلسلة

(=prourokinase) (= طليعة اليوروكيناز)

طليعة إنزيم أحادي السلسلة ينشط بالبلازيمين
لتكوين مُنَشَّطُ البلازيمينوجين من نمط
اليوروكيناز . ويوجد هذا الإنزيم بالبلازما
والبول ، وعلى الرغم من أنه معطل في البلازما
فهو ينشط ببطء في وجود الخثرات الفبرينية
التي يُحلِّها من خلال تنشيط البلازيمينوجين
المرتكَز على الفبرين . وهو يشبه مُنَشَّطُ
البلازيمينوجين النسيجي في احتوائهما على
نشاط حال للخثرة نوعي وعال وكذلك على
نوعية للفبرين أكثر جودة عما يحتويه منشط
البلازيمينوجين البولي . ويستخدم طليعة الإنزيم
في انحلال الخثرة العلاجية .

tissue plasminogen منشط البلازيمينوجين

النسيجي

(منشط مولد البلازيمين)

إنزيم من صنف الببتيداز الداخلية السيرينية
(Serine endopeptidase) تُصنعه الخلايا البطانية
وهو المنشط الفيسيولوجي الرئيسي
للبلازيمينوجين . عندما يرتبط بجلطة الفبرين
فإنه يُحفِّز تحويل البلازيمينوجين إلى بلازيمين
بواسطة حلْمَهة رابطة أرجينين - فالين نوعية .
يمكن أن ينتج بواسطة تقنية التآشب ليستعمل
في انحلال الخثرة العلاجية .

urinary plasminogen منشط البلازيمينوجين

البولي

(منشط مولد البلازيمين)

إنزيم من صنف الببتيداز الداخلية السيريلي
الذي يعمل كمنشط البلازيمينوجين بتحفيز
انشطار البلازيمينوجين عند نفس رابطة فالين -
أرجينين ، وهو ذات المكان الذي يشطرها فيه
منشط البلازيمينوجين النسيجي . يُنتج منشط
البلازيمينوجين البولي في الكلية ويفرغ في البول
ويُستعمل ليحث انحلال الخثرة العلاجية .
وبخلاف منشط البلازيمينوجين النسيجي أو
طليعة اليوروكيناز (مُنَشَّطُ البلازيمينوجين من
نمط اليوروكيناز أحادي السلسلة) ، لا يحتاج
منشط البلازيمينوجين البولي إلى الفبرين

ليحدث نشاطه . يسمى أيضاً يوروكيناز .

active 1- ناشط : نشيط
2- فاعل

(أ) يتميز بفعل .

(ب) ليس سلبي أو ليس غير فاعل .

(ج) غير متوقع .

active absorption امتصاص فاعل

امتصاص المواد من خلال الاستقلاب الفاعل للنبات ، وكثيراً ما يكون ضد مدروج التركيز بالمقارنة مع الامتصاص السلبي المسير لمدروج التركيز .

active eruption بزوغ فاعل (أسنان)

البزوغ المستمر للأسنان بعد التكوين الكامل لجذورها العاجية ، ويحدث هذا نتيجة لحركة الأسنان في اتجاه المستوى الإطباق بصورة متناسقة مع عملية الانسحال .

active immunity مناعة فاعلة

مناعة مكتسبة نمو كاستجابة للمنبه المستضدي .

active transport نقل فاعل

1- حركة المواد عبر الأغشية الخلوية وطبقات الظهارة الناجح مباشرة من إنفاق الطاقة الاستقلابية .

2- انتقال الأيونات والجزيئات عبر غشاء الخلية ضد مدروج تركيز أعلى مما يستلزم طاقة . وتكون الطاقة هنا مستمدة من تحلل ثلاثي فسفات الأدينوزين ATP ، كما أن هذا الانتقال حساس تجاه العوامل التي تؤثر على الاستقلاب (مثل درجة الحرارة والأكسجين والباهاء . . إلخ) .

active window نافذة نشيطة

النافذة التي تم اختبارها للأستخدام .

optically active نشيط بصرياً

قادر على أن يدور مستوى استقطاب الموجة الضوئية .

activin أكثيفين

منظم لاستيرويدي يتكون من وحيديتين بيتا مرتبطين برابطة تساهمية ، ويصنع الأكتيفين في

الغدة النخامية والغدد التناسلية وبنه إفراز الهرمون المنبه للجريب . أفعال الأكتيفين هي عكس إنزيم الإنهيبين .

activities أنشطة

جمع نشاط . انظر تحت activity .

activities of daily living أنشطة الحياة اليومية

1- هي الأشياء التي نمارسها طبيعياً في حياتنا اليومية وهو يشمل أي نشاط يومي للعناية بأنفسنا (مثل التغذية والاستحمام وارتداء الملابس والتزيين) وأي عمل نمارسه في واجباتنا وأوقات فراغنا . وتستخدم القدرة وعدمها لأداء أنشطة الحياة اليومية كمقياس إكلينيكي هام لقياس القدرة والعجز في العديد من الاضطرابات .

2- أنشطة روتينية تؤدي يومياً بواسطة الشخص المتوسط في مجتمع بعينه .

3- إعادة التأهيل بعد مرض أو إصابة ، وتهدف لمساعدة المرضى للاعتماد على أنفسهم .

activities اختصاصي المعالجة

therapist بالأنشطة الترفيحية

اختصاصي يقوم بمعالجة المرضى عن طريق عمل أنشطة ترفيحية .

activity نشاط

1- حالة كونه نشطاً ؛ أي القدرة على إحداث بعض التأثير ؛ مدى الوظيفة أو الفعل .

2- كمية ديناميكية حرارية تمثل التركيز الفعال للذوائب في سائل غير مثالي ؛ فإذا استبدلت التركيزات بأنشطة ، فإن معادلات ثوابت التوازن وجهود المسرى الكهربائي ، والضغط التناضحي ورفع نقطة الغليان ، وخفض نقطة التجمد ، وضغط البخار للذوائب الطيارة تتحول من القيمة التقريبية التي تطبق فقط على المحاليل المخففة إلى معادلات دقيقة تطبق على كل التركيزات . يكون النشاط مساوياً لنتاج التركيز ومعامل النشاط ، وهو رقم غير ذي أبعاد يقيس الانحراف عن عدم المثالية ؛ رمزه a .

3- بالنسبة للنشاط الإشعاعي هو عدد مرات التلاشي لكل وحدة زمنية من المادة المشعة والتي تُقاس بالكوري (Curie) أو البيكيريل (Becquerel) والرمز A .

4- في تخطيط كهربية الدماغ وتخطيط كهربية العضل : هو وجود طاقة كهربائية قابلة للتسجيل في العضلة أو العصب .

5- نشاط بصري ، انظر تحت optical activity .

activity coefficient معامل النشاط

في الكيمياء الفيزيائية : هو التركيز المثالي الذي من خلاله سيُطبق قانون فعل الكتلة بدقة ، حيث أن نسبة النشاط للتركيز الحقيقي هي معامل النشاط (+) يُصبح = 1 عند التخفيف اللامتناهي .

activity component مكون النشاط

العناصر المكونة للقوة والنشاط .

alpha activity نشاط ألفا

(= نظم ألفا) (= alpha rhythm)
نظم موحد للموجات في مخطط كهربية الدماغ . ولهذه الموجات تواتر يبلغ 10 لكل ثانية .

asynchronous activity نشاط لامزامن

في أثناء هذا النشاط يكون الفعل غير متزامن مع آخر مثلما يحدث مع مولد النبض اللامزامن للقلب فيكون معدل التفريغ مستقلاً عن النشاط الطبيعي للقلب .

background activity نشاط الخلفية

في قياسات العمليات الفيزيائية أو الفيسيولوجية ؛ هو النشاط المتعمم المستمر ، وأحياناً الحاد ، والذي يجب تفريقه عن النشاط المشتبه الأكثر نوعية .

beta activity نشاط بيتاوي

(= نظم بيتا) (= β . rhythm)
نظم في مخطط كهربية الدماغ يتكون من موجات أصغر من تلك الموجات المتواجدة بالنظم ألفا . ولهذه الموجات تواتر متوسط هو 25 لكل ثانية .

blocking activity نشاط مُحصر

تقهقر النشاط الكهربائي في الدماغ أو التخلص منه عند وصول منه حسي .

catalytic activity نشاط تحفيزي

نشاط له تأثير محفز .

continuous activity نشاط مستمر

نشاط غير متوقف .

continuous muscle activity; continuous muscle fiber activity نشاط عضلي مستمر ؛ نشاط ألياف العضلة المستمر

(= متلازمة إيزاكس) (=Isaacs syndrome)
[هيام إيزاكس ، ولد عام 1927 ، اختصاصي بالفيسيولوجيا العصبية من جنوب أفريقيا] .

وتتكون هذه المتلازمة من تيبس وتشنج عضلي مترق مع نشاط مستمر للألياف العضلية مشابه لما يُرى في التقلص العضلي الموجي (Neuromyotonia) . تسمى أيضاً متلازمة إيزاك - ميرتينس (Isaac-Mertens syndrome) .

cumulated activity نشاط تراكمي

نشاط يميل إلى أن يتراكم أو أن يتفاقم .

delta activity نشاط دلتاوي

(= نظم دلتا) (=delta rhythm)
هو نظم في مخطط كهربية الدماغ مكون من موجات دلتا ، والتي تظهر في النوم العميق ، أو في الرضع ، وفي حالات الاضطرابات الدماغية الوخيمة .

discrete activity نشاط مُعزل

نشاط كهربائي منخفض لأسباب مرضية عندما يُسجل من عضلة أثناء أقصى تقلصات إرادية لها ، وبذلك يتناقض نموذج التداخل الطبيعي . ويمكن التعرف على العديد من جهود الفعل لوحدة الحركة المعزولة .

electrical activity نشاط كهربائي

في تخطيط كهربية الدماغ وتخطيط كهربية العضل ، هو وجود الطاقة الكهربائية القابلة للتسجيل في العضلة أو العصب .

end-plate activity نشاط الصفيحة الانتهائية

نشاط تلقائي يُسجل قريباً من الصفيحة الأنتهائية الحركية في العضلة الطبيعية . يوجد نوعان هما : أحادي الطور (Monophasic) يحتوي على جهود عالية كثيفة مستقرة ومنفصلة بالكامل ، مع ترددات عالية ذات مدى منخفض تماثل الجهود الصغرى للصفيحة الأنتهائية في حيوانات التجارب . والنوع الثاني هو ثنائي الطور (Biphasic) يحتوي على جهود حركية (Spike potentials) إيجابية وسالبة متبادلة وغير منتظمة والتي تأتي في هبات قصيرة ذات ترددات عالية .

enzym activity نشاط إنزيمي

تأثير تحفيزي يُبدل أو يُمارس بواسطة إنزيم يُعبر عنه كوحدة لكل ملي جرام من الإنزيم (نشاط نوعي) أو كجزئيات من الركيزة المتحولة لكل دقيقة لكل جزيء من الإنزيم (نشاط جزيئي) . الوحدة التقليدية للنشاط الإنزيمي هي الوحدة الدولية (IU) ، وهي مساوية لواحد ميكرومول من الركيزة المتحولة كل دقيقة . وحدة النظام الدولي المترابطة المقترحة هي الكاتال ("kat") وهي تساوي واحد مول من الركيزة المتحولة لكل ثانية .

epileptiform activity نشاط صرعي الشكل

نشاط بين نوبتين على مُحطط كهربية الدماغ ، يتميز بتفريعات تتضمن حركات انتيائية ، أو متعددة ، أو موجات حادة . وقد يوجد هذا النشاط في المرضى الذين لم يتعرضوا لنوبات اختلاجية مطلقاً ، كما أنه لا يحدث في كل مرضى الصرع . يسمى أيضاً تفريغ صرعي الشكل .

insertional activity نشاط غرزي

نشاط كهربائي ينتج عن غرز أو تحرك مسرى كهربائي إيري ، وهو يطول في الاعتلالات العصبية والاعتلالات العضلية ويتناقص في بعض الاعتلالات الاستقلابية .

intercountry activity نشاط بلداني

نشاط في المعاملات .

intermittent rhythmic نشاط دلتاوي نظمي

delta activity متقطع

نشاط دلتاوي ثابت نسبياً وانتياي بطيء يُشاهد على مُحطط كهربية الدماغ ، ويتوافق بكثرة مع الاضطرابات الاستقلابية أو الاعتلالات الدماغية المنتشرة . وقد يتوافق أحياناً مع الآفات تحت الجبهية ، وآفات الخط الناصف العميقة ، أو آفات الحفرة الخلفية ؛ وقد يكون أقوى من الجهة القفوية في الأطفال ومن الجهة الجبهية في البالغين .

intrinsic sympathomimetic نشاط داخلي

activity شبيه بالودي

قدرة محصرات بيتا على تنبيه المُستقبلات الأدرينية البيثائية تنبهاً ضعيفاً أثناء الإحصار بالمحصرات البيثائية .

leukemia-associated نشاط مُثبط مرافق

inhibitory activity لأبيضاض الدم

يتم تثبيط الخلايا النقية الطبيعية للمترعين أو للمانحين من تكوين مستعمرات من الحبيبات والبلاعم ، ويحرض هذا في المختبر في وجود الخلاصات الخلوية أو المستنبتات المتكيفة بالخلايا باستخدام نقي العظام والطحال ودم مرضى ابيضاض الدم الحاد .

nonsuppressible النشاط الأنسوليني الشكل

insulin like activity غير القابل للكبت

عوامل النمو الأنسولينية الشكل (Insulin-like growth factors) : بيتيدات مصلية ذات فعل شبيه بفعل الإنسولين . وعامل النمو إنسوليني الشكل 1- (IGF-I) هو وسيط مرتكز على هرمون النمو وضروري لنمو الخلايا وانتساخها ، أما عامل النمو الإنسوليني الشكل 2- (IGF-II) ، فيبدو أنه له أهمية للنمو الجنيني السوي ، وقد يلعب دوراً مميزاً في نماء الجهاز العصبي المركزي .

optical activity نشاط بصري

قدرة مركب كيميائي في محلول (لايملك مستوى للتناظر ، عادة بسبب وجود واحدة أو

أكثر من ذرات الكربون اللامتناظرة) على تدوير (Rotate) مستوى الضوء المستقطب .

نشاط انقباضي جزئي partial agonist activity (=intrinsic النشاط مُحَاكِي (الودي داخلي) (sympathomimetic activity) قدرة محصرات البيتا على تنبيه المُستَقْبَلَات الأدرينية تنبهاً ضعيفاً أثناء الإحصار بمحصرات البيتا .

نشاط رينين البلازما plasma renin activity قياس النشاط الإنزيمي للرينين في المختبر حيث يُضاف الأنجيوتنسينوجين إلى العينة المحتوية على الرينين وتُقاس كمية الأنجيوتنسين الناتجة .

نشاط دلتاوي polymorphic delta activity متعدد الأشكال نشاط بطيء غير منتظم ومستمر ويكون مختلفاً في الفترة والمدى وقد يتغير قليلاً بالنوم أو بالتغيرات الفسيولوجية الأخرى ؛ وقد يكون متعلقاً بإزالة التَدْفُعات الواردة (Deafferentiation) بباحة معينة بالقشرة الحية أو يكون متعلقاً بعوامل استقلابية ، أو بوجود آفات وأورام تحت القشرة الدماغية .

نشاط إقليمي regional activity نشاط محدود بمكان معين .

نشاط نوعي specific activity النشاط لكل وحدة وزن من مادة مُشعة ، أو نشاط نظير مشع لكل وحدة وزن من العنصر الموجود (بما فيها النظائر المستقرة) .

نشاط تلقائي spontaneous activity نشاط كهربائي يُسجَل من عضلة غير مستحثة مستقرة أو من عصب بعد توقف النشاط الغرزي .

نشاط مُعَرَّق sudomotor activity نشاط متعلق بالأعصاب الودية التي تنبه الغدد العرقية .

نشاط مُزامن synchronous activity نشاط يحدث في ذات التوقيت .

نشاط ثيتا theta activity

(=نظم ثيتا) (=theta rhythm) نظم في مخطط كهربية الدماغ يتكون من موجات ثيتا .

نشاط زنادي triggered activity (=triggered الرزادية) نشاط للنظامية يحدث كنتيجة لجهود الفعل المُنبّه أو المنتشر مثل زوال الاستقطاب التلوي في الخلايا أو الأنسجة التي تظهر تلقائية ذاتية غير طبيعية .

نشاط إرادي voluntary activity نشاط آلي وكهربي يُسجل بالعضلة أثناء التقلصات التي تكون تحت التحكم الواعي .

مخطط النشاط الحركي actograph مجموعة من الآلات التي كانت تستخدم لقياس النشاط الحركي للحيوانات ، ولها أشكال متعددة ، لكن أشهرها على شكل قفص يتم داخله تسجيل حركات الحيوان بطرق ميكانيكية أو باستخدام التصوير بفائق الصوت أو بالفيديو . وتستخدم بصورة عامة في مختبرات علم النفس التجريبي .

مقياس النشاط actometer أداة لاستشعار الحركة يمكنها تسجيل ورصد كمية مستوى النشاط البدني الفعلي ، وتتكون من محس محسوب يتميز بحساسيته للحركة في ثلاثة اتجاهات ، ويتم توصيل الجهاز بالكاحل حيث لا يزيد وزنه عن 26 جم .

أكتوميوزين actomyosin معقد من البروتين :أكتين ، والميوزين يتشكل من تفاعلها معاً أثناء التقلص ويتواجد في العضلة وهو المادة التقلصية الأساسية في العضلات .

أقطنوية Actonia جنس من الفطريات .

حقيقي فعلي actual موجود أو جارٍ حدوثه في الوقت الحالي .

تحليل إكتواري actuarial analysis

تحليل مرتبط بالتقدير الاحصائي للفترة العمرية المتوقعة .

actuary اختصاصيُّ الحِساباتِ الاكْتَواريَّة

اختصاصي الأحصاء الذي يقوم بتقدير أقساط التأمين والمخاطر والمعدلات السنوية .

actuator button زرُ التَشْغِيل

الجهيزة الآلية التي ستتتحكم في حركة أو فعل معين .

acu- 1- سابقة بمعنى سَمْع

2- سابقة بمعنى إِبْرَة:

سابقة تعني ذات علاقة بالإبرة .

Acuaría الإبروية

جنس من الديدان المسودات التي تصيب الطيور . توجد الإبروية الحلزونية (*Acusria spiralis*) في مُقدِّم المعدة بالطيور ، مسببة آفات قد تكون مميتة .

Acuaría spiralis الإبروية الحلزونية

دودة ممسودة متطفلة في مقدم المعدة والمريء في الطيور ، وقد تتطفل أحياناً في معي الدجاج والديك الرومي وطائر الحجل وغيرها من الطيور ، مسببة آفات قد تكون مميتة .

acuclosure إِرْقَاءُ إِبْرِي

وخز إبرى لارقاء الدم .

acufilopressure إِرْقَاءُ إِبْرِي رِبْطِي

وخز إبرى لارقاء الدم مع الربط أعلى الوخز .

acuity حدَّة

وضوح أو جلاء ، خصوصاً للرؤية

auditory acuity حدَّة السَّمْع

صفاء ونقاء السمع .

Vernier acuity حدَّة فيرنيه

(= عتبة الانزياح) (=displacement threshold)

[بيير فيرنيه ، 1637-1580 ، عالم طبيعة فرنسي] .

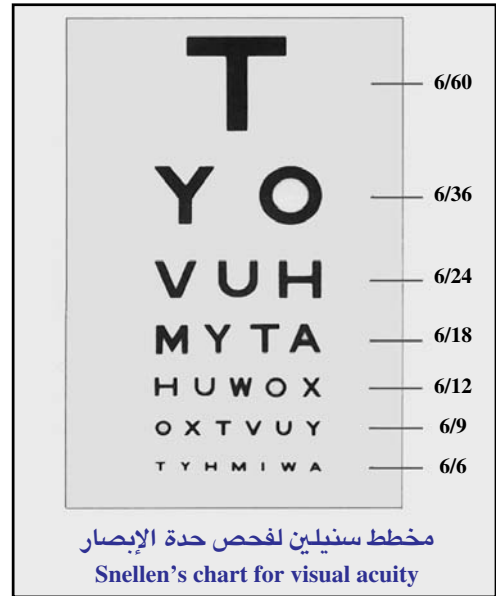
هي عتبة إدراك انقطاع في استمرارية كفاف (Contour) أو حافة (Border) .

visual acuity حدَّة الإبصار

1- القدرة على التمييز بصرياً بين الأشكال

وتقاس بواسطة نوع اختبار سنيلين (Snellen's test) ، أو أحياناً بواسطة حلقات لاندولت (Landolt's rings) .

2- وضوح الرؤية ؛ وهو أهم مقياس إكلينيكي لوظيفة البصر ويعبر عنها بعدد نسبي يقارن بين حدة إبصار الفرد مع إبصار شخص سوي ذي رؤية معيارية ويعبر عنه بشكل كسري 6/6 مقاسة بالأمتار أو 20/20 مقاسة بالأقدام .



aculalia حُبْسَة عِبَارِيَّة

(=syntactical aphasia)

نمط من الحُبْسَة النحويَّة وتفتقد فيها بعض العناصر الضرورية للجمل .

aculeate شَائِك

مغطى بأطراف حادة ، أو مُدَبَّب .

acumeter مَقْيَاسُ السَّمْع

1- أداة تستخدم في تعيين درجة حدة وكذلك دقة السمع .

2- جهاز ينتج صوتاً ليناً (Vowel) نمطياً يستخدم ، لأغراض المقارنة ، كصوت معياري لهذا الصوت .

acuminate مُؤَنَّف: مُدَبَّب

- 1 - حادٌ
2 - وَجِيزٌ
- (أ) مساقٍ قصيرٍ ووخيمٍ نسبياً .
(ب) مرضٌ أو اعتلالٌ شديدٌ يبدأ سريعاً ويدوم لفترةٍ قصيرةٍ نسبياً .
(ج) ما يتصفٌ ببدايةٍ مفاجئةٍ وتطورٍ سريعٍ وقصيرٍ وأعراضٍ واضحةٍ .
(د) جرعة الإشعاع : هي الجرعة المستخدمة على مستوى عالٍ ضمن فترةٍ زمنيةٍ قصيرةٍ .
- بَطْنٌ حادٌ**
acute abdomen
- حالة تصيب البطن ذات بداية مفاجئة وتترافق عادة مع ألمٍ بطني ، وأسباب هذه الحالة هي الالتهاب أو الالتئاب أو الانسداد أو الاحتشاء أو تمزق أعضاء البطن الداخلية . يكون التدخل الجراحي الطارئ مطلوباً عادة . الأمثلة على ذلك تشمل التهاب المرارة الحاد والتهاب الزائدة الحاد والقرحة الهضمية المنتقبة والفتق المحتق وخشار الشريان المساريقي العلوي وتمزق الطحال . تُسمى كذلك بالبطن الجراحي (Surgical abdomen) .
- الكُحولِيَّةُ الحادة**
acute alcoholism
- السُّكْرُ الشديد الناتج عن تعاطي كميات كبيرة من الكحول فيولد اللاتناسق العضلي والتخليط العقلي .
- رنحٌ حادٌ**
acute ataxia
- رنحٌ يبدأ بصورة مفاجئة .
- رعايةٌ وَجِيزَةٌ**
acute care
- الخدمات الصحية التي تؤدي على وجه السرعة من خلال الموظفين الصحيين وذلك لمصلحة الفرد .
- رنحٌ مخيخي حادٌ**
acute cerebellar ataxia
- رنحٌ يصيب إحدى جهتي الجسم ويترافق مع ورم أو رضح أو مرض عدوائي في المخيخ فيولد نقص توتر عضلات الجهة المصابة وعدم تناسقها والرنح .
- مَرَضٌ حادٌ**
acute disease
- أي انحراف حاد أو تعطل مفاجئ للبنية أو

- 1 - مستدقٌ أو حاد الطرف .
2 - صفة لأوراق النبات التي يتناقص عرضها حتى يصبح مدبباً ، وتضيق الورقة بحدة باتجاه رأسها ثم بحدة أكثر قرب النهاية .
- إِرْقَاءٌ إِبْرِيٌّ**
acupression
- وخز إبري لأرقاء الدم .
- 1 - الضَّغْطُ الإِبْرِيٌّ**
acupressure
- طريقة علاجية شبيهة بالوخز الإبري .
- 2 - إِرْقَاءٌ إِبْرِيٌّ**
- انضغاط لوعاء دموي ينزف بإدخال إبر داخل النسيج المجاور .
- الوَخْزُ الإِبْرِيٌّ**
acupuncture
- ممارسة الطب الصيني التقليدي بإدخال إبر غاية في الدقة داخل أماكن محددة من سطح الجسم الخارجي لتخفيف الألم ، وكذلك لث التخدير الجراحي ، وأيضاً لأغراض علاجية ولمعالجة أمراض متنوعة بما في ذلك مرض الروماتزم . وفي الطب النفسي يستخدم هذا الأسلوب العلاجي في حالات الاكتئاب والإدمان . ورغم أن هناك غموضاً يحيط بهذه الطريقة إلا أنها لا تزال تستخدم على نطاق واسع في الصين وأصبحت تُستخدم بشكل متزايد في جمع أنحاء العالم كشكل من أشكال التخدير المرافق أحياناً مع تمرير تيار كهربائي .
- المُعالِجُ بِالوَخْزِ الإِبْرِيِّ**
acupuncturist
- المُعالِجُ المُستخدَمُ للطب الصيني القديم باستخدام الإبر .
- إِبْرَةٌ**
acus
- إبرة أو شاخصه شبيهة بالإبرة .
- قَطْعٌ إِبْرِيٌّ**
acusection
- قطع بواسطة إبرة جراحية كهربائية .
- إِبْرَةٌ قاطِعَةٌ**
acusector
- إبرة كهربائية تستخدم مثل المشروط الجراحي لقطع الأنسجة .
- السَّمْعُ**
acusis
- (=hearing)
- القدرة على استقبال الأصوات طبيعياً .

الوظيفة الطبيعية لجزء أو لعضو أو لجهاز من أجهزة الجسم والذي يظهر بأعراض وعلامات مميزة . قد تكون الأسباب والمآل معروفة أو مجهولة .

acute hospital مُسْتَشْفَى الْأَمْرَاضِ الْوَجِيزَةِ
(= short term hospital)

مُسْتَشْفَى عِلَاجِ الْأَمْرَاضِ ذَاتِ الْمَسَاقِ الْقَصِيرِ .

acute inflammation الْتَهَابٌ حَادٌّ
التهاب ذو بداية مفاجئة ويتميز بعلامات تقليدية ، والتي تسود فيها العمليات الوعائية والنضحية .

acute pain أَلْمٌ حَادٌّ
إحساس مفاجئ بالإزعاج أو الضائقة أو الألم الشديد قصير الفترة الزمنية ويكون في الغالب موضعياً ينتج من تنبيه النهايات العصبية المتخصصة . ويعمل الألم كآلية للحفاظ على الجسم حيث أنه يسبب معاناة تلجئ الشخص المصاب للابتعاد عن مصدر الألم أو إزالته .

acute respiratory العداوى
infections التَّنَفُّسِيَّةُ الْحَادَّةُ
عداوى تنفسية ذات مساق وخيم وفترة زمنية قصيرة .

acutorsion إِرْقَاءٌ بِاللَّوِيِّ الْإِبْرِي
لوي شريان ما باستخدام إبرة لإيقاف النزف .

acyanoblesia عَمَى الْأَزْرَقِ
عمى الألوان تجاه اللون الأزرق .

acyanobleptic أَعْمَى الْأَزْرَقِ
الشخص المصاب بعدم القدرة على تمييز اللون الأزرق .

acyanopsia عَمَى الْأَزْرَقِ
عمى الألوان تجاه اللون الأزرق .

acyanotic لِأَزْرَاقِيٌّ
يتميز بغياب الزُّرَّاقِ .

acyclia تَوَقَّفُ دَوْرَانِ السَّوَائِلِ
حالة تتم فيها إعاقه دوران السوائل في الجسم بحيث تتوقف حركتها .

acyclic 1 - لِاحْلَقِي

2 - لَادُورَوِي

(أ) في الكيمياء ؛ هي البنية ذات السلسلة المفتوحة ؛ (ألفاتي) .

(ب) يوجد في دورة مستقلة ؛ مثل دورة الخيض .

acyclovir أَسِيكْلُوْفِير

نوكليوزيد بؤريني لاحلقي صناعي ذو نشاط انتقائي ضد فيروس الهربس البسيط (النوعين 1، 2، وفيروس الهربس النطاقي 3 وفيروس إيبشتاين-بار (Epstein-Barr) ، والفيروس المضخم للخلايا) . يستعمل الأسيكلوفير في علاج عدوى فيروس الهربس التناسلي والغشائي المخاطي لبعض المرضى منقوصي المناعة وغير منقوصي المناعة .

acyesis 1 - عَدَمُ الْحَمْلِ

2 - عَقْرٌ

مصطلح قديم لعدم حدوث الحمل .

acyl أسيل

جذر عضوي يشتق من الحمض العضوي بإزالة مجموعة هيدروكسيل .

acyl carrying بروتين حامل للأسيل

واحد من البروتينات المركبة بالهولي والتي تحتوي على كل الإنزيمات المطلوبة لتحويل أسيتيل التميم A (وفي بعض الأحيان بوتريل التميم A أو برويونيل التميم A) ومالونيل التميم A إلى حمض البالميتيك . يترابط هذا المعقد بإحكام مع بعضه البعض في أنسجة الثدييات والخميرة ولكنه متفرق في الإشريكية القولونية .

والبروتين الحامل للأسيل صَمُودٌ للحرارة ذو وزن جزيئي يقرب من 10,000 . يحتوي البروتين على مجموعة -SH حرة ترتبط بوسائط الأسيل أثناء تخليق الأحماض الدهنية الكيتوإستيرية . مجموعة -SH هي جزء من الفسفو بانتيثيين وتضاف إلى الصميم البروتيني بواسطة فسفودايستراز البروتين الحامل للأسيل

استقلاب الكوليستيرول .

نازعة هيدروجين الأسييل CoA acyl-CoA dehydrogenase

أى من الإنزيمات العديدة من صنف المؤكسدة المُخْتَزَلَة التي تحفز أكسدة ثيوإسترات أسيل التَّمِيمِ الإنزيمي A إلى إينويل التَّمِيمِ الإنزيمي A ، مستخدمةً مستقبلية الإلكترون ألفلافين . التفاعل هو خطوة في تدرك الأحماض الدهنية ويتكون أثناءه مفروق مصاوغ لإينويل التَّمِيمِ الإنزيمي A . تكون الإنزيمات المفردة نوعية لمدى معين من أطوال سلسلة الأسييل .

عوز نازعة هيدروجين long-chain acyl-CoA dehydrogenase أسيل التميم الإنزيمي A

طويل السلسلة deficiency (LCAD)

عيب في الأكسدة البيثائية بالمتقدرات بفعل عوز نازعة هيدروجين أسيل التَّمِيمِ الإنزيمي A الذي يعمل على الأحماض الدهنية ذات السلسلة الطويلة . وهي تشبه إكلينيكيا عوز نازعة هيدروجين أسيل التَّمِيمِ الإنزيمي A متوسط السلسلة ، لكن الإفراغ البولي هنا يكون إفراغاً للأحماض ثنائية الكربوكسيل طويلة السلسلة و يترافق معه ضعف العضلات الهيكلية وقد يتواجد كذلك تضخم القلب .

عوز نازعة هيدروجين medium-chain acyl-CoA dehydrogenase deficiency

الأسييل CoA متوسط السلسلة (MCAD) عيب في الأكسدة البيثائية بالمتقدرات بفعل نقص نازعة هيدروجين أسيل التَّمِيمِ الإنزيمي A الذي يعمل على الأحماض الدهنية ذات السلسلة المتوسطة الطول للأحماض الدهنية . تتميز بحدوث ثوبات متكررة لنقص سُكَّرِ الدَّم ، والقيء ، والنوام مع إفراغ بولي للأحماض ثنائية الكربوكسيل متوسطة السلسلة ، مع توليد خفيف للكيتون ، ومستويات منخفضة للكارتينين في البلازما والأنسجة .

عوز نازعة هيدروجين short-chain acyl-CoA dehydrogenase

الذي يلعب نفس الدور الذي يلعبه تميم الإنزيم A . يدخل البروتين الحامل للأسيل في كل خطوة من عملية تخليق الحمض الدهني .

أسيل الإنزيم acyl enzyme

إنزيم يعمل على نقل مجموعة الأسييل .

مُخْتَزَلَة الأسييل - ACP acyl-ACP reductase

(=) مُخْتَزَلَة أسيل البروتين الحامل للأسيل : إنزيم يحفز هدرجة معقد أسيل البروتين الحامل للأسيل إلى 2 و3- ثنائي هيدرو أسيل البروتين الحامل للأسيل وثنائي نوكلويد التيكوتينايد والأدين (NAD+) كمستقبل للهيدروجين وهي خطوات هامة في استقلاب الأحماض الدهنية .

أسيلاز acylase

(=) أميداز : إنزيم من فصيلة الهيدرولاز يحفز تكوين الحمض أحادي الكربوكسيل والأمونيا من خلال شطر الرابطة C-N لمركب أميد الحمض أحادي الكربوكسيل .

أسيلة acylation

إدخال جذر أسيل داخل جزئيء المركب الكيميائي .

أسيل التميم الإنزيمي A acyl CoA

هو إستر ثيولي لحمض الكربوكسيليك وخصوصاً الحمض الدهني طويل السلسلة وتميم الإنزيم A . وتكوين هذا الأسييل هو الخطوة الأولى في أكسدة الحمض الدهني ، وهو الأمر الذي يؤدي إلى الإنتاج اللاحق لمجموعتين من ذرتي الكربون ومركبات أسيل تميم الإنزيم A حتى الانتهاء من تدرك السلسلة بالكامل .

أسيل التميم الإنزيمي A: acyl CoA:

ناقلة أسيل cholesterol

الكوليستيرول acyltransferase

ناقلة الأسييل 0- ستيروول : هو إنزيم من صنف الناقله يحفز نقل مجموعات الأسييل من أسيل التميم الإنزيمي A إلى الكوليستيرول لتكوين إسترات الكوليستيرول وهي خطوة في

dehydrogenase الأسييل CoA قصير
deficiency (SCAD) السلسلة
 عيب في الأوكسدة البيتائية بالمتقدرات بفعل نقص نازعة هيدروجين أسييل التميم الإنزيمي A الذي يعمل على الأحماض الدهنية ذات السلسلة القصيرة الطول للأحماض الدهنية. المظاهر الإكلينيكية متنوعة ، ولكن غالباً ما يوجد اعتلال في العضلات وشذوذ في تراكم الكارنيتين وإفراغه .

acyl-CoA مزيلة إشباع

desaturase أسيل التميم الإنزيمي A

نشاط إنزيمي من صنف المؤكسدة المختزلة حيث تحفز إزالة إشباع ستيرويل - أسييل التميم الإنزيمي A لتكوين أوليويل - أسييل التميم الإنزيمي A . الإنزيم جزء من معقد بالشبكة الهيولية والتي تشمل أيضاً البروتين الفلايني (ثنائي نوكليوتيد الفلاين والأدينين) والسيئوكروم b5 ومختزلة السيئوكروم b5 .

acyl CoA مخلقة أسيل التميم

synthetase الإنزيمي A

1- أي إنزيم من صنف الليجاز يحفز تكوين ثيوإستر أسيل التميم الإنزيمي A المنشط . الإنزيمات المنفردة هي إنزيمات نوعية لمدى من أطوال سلسلة الحمض الدهني .
 2- ليجاز حمض دهني طويل السلسلة - CoA .

acyl CoA synthetase مخلقة أسيل التميم

(GDP-forming) الإنزيمي A

(مكون ثنائي فسفات الجوانوزين)

ليجاز التميم الإنزيمي A الحمضي : إنزيم من صنف الليجاز يحفز على تكون إنزيم تميم الأسييل A من سلسلة الأحماض الدهنية الطويلة (12 ذرة كربون أو أكثر) والتميم الإنزيمي A باستخدام الطاقة المستمدة من الحلمهة لثلاثي فسفات الجوانوزين . يوجد الإنزيم في مطرس المتقدرات وبالتالي يمكن أن ينشط أية أحماض دهنية حرة تظهر هناك .

acyl coenzyme A أسيل التميم الإنزيمي A

انظر تحت acyl CoA .

acylglycerol أسيل جليسيرول (=glyceride) (= جليسيريد)

جليسيرول مؤسّتر مع واحد أو اثنين من الأحماض العضوية وخصوصاً الأحماض الدهنية طويلة السلسلة . تُصنّف الجليسيريدات إلى أحادي وثنائي وثلاثي الجليسيريد كدالة على عدد هذه البدائل .

acylglycerol lipase لياز الأسييل جليسيرول

إنزيم من صنف الهيدرولاز يحفز شطر مجموعة أسيل دهن السلسلة الطويلة الأخيرة من أحاديات الجليسيريدات المتكونة أثناء عملية هضم الشحوم . يتواجد هذا الإنزيم في المعى الدقيق .

acylglycerol ناقلة البالميتويل من

palmitoyltransferase الأسييل جليسيرول

إنزيم من فصيلة الناقلة يحفز على نقل مجموعة الأسييل من البالميتويل التميم الإنزيمي A أو من أسيل التميم الإنزيمي A آخر إلى أحادي الجليسيريد لتكوين ثنائي الجليسيريد . يحدث التفاعل في الغشاء المخاطي بالمعى ويخلق الجليسيريدات الثلاثية من أحادي الجليسيريدات التي تنتج أثناء الهضم .

acyloin أسيلوين (كيمياة)

أي مجموعة ألفا هيدروكسي كيتون .

acylsphingosine نازعة أسيل

deacylase الأسييل سفينجوزين

(= سيراميداز)

إنزيم من صنف الهيدرولاز يحفز شطر السيراميد لتكوين سفينجوزين وأنيون الحمض الدهني ، وهي خطوة في تدرك الشحميات السفينجولية . تتواجد من الإنزيم نظائر إنزيمية حمضية وقلوية ومتعادلة . عوز الإنزيم الحمضي (بالجسيم الحال) وهي خلة كروموسومية جسدية متنحية تسبب تراكم السيراميدات و الجانجليوزيدات في داء فاربر (Farber's disease) (الشحام السفينجولي) .

acyltransferase ناقلة الأسيل

- 1- إنزيم من فصيلة الناقلة يحفز نقل مجموعة الأسيل من مانح (غالباً ما يكون مشتق أسيل التسميم الإنزيمي A المقابل) إلى مستقبل . والعديد منها يكون إسترات أو أميدات .
- 2- انقسام إضافي لهذه الفصيلة ولتمييزها من فصيلة ناقلة الأمينو أسيل .

acyloplepsia عَمَى الْأَزْرَق
(=acyanoblepsia)

عدم القدرة على رؤية اللون الأزرق .

acystia انْعِدَامُ الْمَثَانَةِ
غياب خلقي للمثانة .**acystinervia** خَلْلُ تَعْصِيبِ الْمَثَانَةِ

عيب التوتر العصبي للمثانة ؛ بمعنى غياب التنبيه العصبي ، مما يؤدي لشلل المثانة .

acystineuria خَلْلُ تَعْصِيبِ الْمَثَانَةِ

عيب التوتر العصبي للمثانة ؛ بمعنى غياب التنبيه العصبي ، مما يؤدي لشلل المثانة .
انظر تحت acystirevia .

Acystosporidia البَوَائِغُ الدَّمَوِيَّةُ (طفيليات)
(=Hemosporidia)

مجموعة من الطفيليات الدقيقة التي تتواجد بالكريات الحمراء وتنتقل بواسطة القراد إلى الإنسان وتسبب أعراض تشبه الملاريا .

ad لاحقة بمعنى نَحْوُ

لاحقة تشير إضافتها إلى معنى تجاه الشيء .

ad nauseam حَتَّى الْغَثْيَانِ (أدوية)

يعطى الدواء بتراكيز مرتفعة حتى درجة الشعور بالغثيان .

adacrya انْقِطَاعُ الدَّمْعِ

غياب وانقطاع الدموع : بدون دموع .

adactylia انْعِدَامُ الْأَصَابِعِ
(=adactylism)

غياب أو فَقْدُ الأصابع .

adactylous عَدِيمُ الْأَصَابِعِ

يشير إلى غياب أو فقد الأصابع ؛ مصاب بنقص الأصابع باليد أو بالقدم .

adactyly انْعِدَامُ الْأَصَابِعِ

شذوذ نمائي يتميز بغياب أصابع اليد أو القدم .

Adair Dighton's syndrome متلازمة أدير دايتون

[شارلز ألين أدير دايتون ، 1855-1952 ، اختصاصي أذن وحنجرة إنجليزي] .

تكوّن العظام الناقص (النوع الأول) وهو اضطراب كولاجيني نتيجة التكوّن الحيوي الناقص للنوع الأول للكولاجين ، ويتميز عموماً بعظام قصيمة مخلخلة سهلة الكسر . وقد تظهر عيوب أخرى مثل أن توجد صلابة زرقاء وعظام نخرة ومفاصل لينة ونقص في تكوّن العاج . إن تكوّن العظام الناقص يكون متغيراً في المظهر والشدة ويوجد منه عدة أنواع (من الأول حتى الرابع) بالإضافة إلى متفاوتات من تكوّن العظام الناقص . ويعد النوع الأول هو النوع التقليدي والأكثر شيوعاً وهو أبسط الأنواع كما أنه يورث كخلة كروموسومية جديّة سائدة .

Adam's apple حَرَقْدَةٌ؛ تَفَاحَةُ آدَمَ

الجزء البارز من الحنجرة في العنق .

Adam's operation عملية آدم

[وليم آدم ، 1810 - 1900 ، جراح إنجليزي] .

1 - عملية قَسَمُ داخل محفظي تحت جلدي لعنق عظم الفخذ لعلاج قسط الورك .

2 - عملية قَسَمُ تحت جلدي للفاقة الراحية عند نقاط متنوعة لتفَقُّع دوبيترين (Dupuytren's contracture) .

3 - استئصال قطعة وتدية الشكل من جفن العين لعلاج الشتر الخارجي .

adamantine مِينَائِيٌّ

يشير إلى ميناء الأسنان .

adamantinoma ورم مينائيٌّ

(= ورم مولدة الميناء) (=ameloblastoma)

ورم ظهاري سني المنشأ للنسيج مميز لعضو الميناء (Enamel organ) ولكنه لا يتمايز إلى مرحلة تكوين الميناء . ينشأ الورم عادة في باحة الفرع الرحي بالفك السفلي وعادة ما يكون حميداً

ولكن غازياً موضعياً . يصنف الورم عادة على أساس المظهر الهستولوجي . والأصناف الفرعية الأكثر شيوعاً هي الصنف الجريبي (Follicular) والكييسي (Cystic) والورمي الشائكي (Acanthomatous) وضفيري الشكل (Plexiform) وذي الخلايا القاعدية والخلايا الحبيبية .

adamantinoma of long bones الورم المينائي في العظام الطويلة

ورم نادر عادة يوجد في عظم الظنوب في الغالب ويحتمل أنه ذي منشأ ظهاري ؛ ويمثل ورم أرومة الميناء بالفك مجهرياً ولكن يعتقد أن لا علاقة بينهما .

adamantinoma polycysticum ورم مينائي عديد الأكياس

ورم مينائي بطيء النمو يحدث فيه تنكس كيسي .

pituitary adamantinoma ورم مينائي نخامي (= ورم قحفي بلعومي)

ورم قحفي بلعومي ينشأ من خلايا تُشتق من السويقة النخامية أو من جيبه راتكه (Rathke's pouch) ويترافق عادة مع زيادة الضغط داخل القحف ، كما يترسب الكالسيوم على المحفظة أو بساقي الورم . قد يترافق مع الورم نقص في الهرمونات النخامية .

adamantoblast أرومة مينائية (=ameloblast)

(=) مولدة الميناء ؛ أرومة الميناء .

adamantoblastoma ورم الأرومات المينائية (=ameloblastoma)

(=) ورم مينائي ؛ ورم مولدة الميناء .

adamantoma ورم الأرومات المينائية (=ameloblastoma)

ورم بالظاهرة السنوية ونسيج هذا الورم يتميز بالأصل المينائي ولكن لا يتميز لنقطة تكوين الميناء . ينشأ الورم عادة في فرع الفك السفلي

وهو حميد ولكن ذو غزو موضعي .

adamas dentis ميناء السن المادة البيضاء الصلبة التي تغطي وتقوم بحماية عاج التاج السني .

Adamkiewicz's arteries شرايين أدامكفيتش

[ألبرت أدامكفيتش ، 1850-1921 ، اختصاصي

باطولوجيا بولندي] .

فروع من الجزء المتوسط للشريان الفقاري وهي تمد وتغذي الحبل الشوكي وسحاياه وأجسام الفقار والأقراص بين الفقار .

adamsite أدامسيت (=diphenylamine chlorarsine)

هو ديفينيلامين كلورأرسين غاز سام .

Adams-Stokes متلازمة (نوبة) -

attack, syndrome آدمز - ستوكس (=إغماء)

[روبرت آدمز ، 1875-1791 ، طبيب أيرلندي] ، [وليام ستوكس ، 1878-1804 ، طبيب أيرلندي] .

توقف قلبي نوابي وغشي نتيجة فشل الناظمات القلبية السوية مع أو بدون رجفان بطيني ، وهو مظهر إكلينيكي رئيسي للإحصار القلبي الشديد .

Adansonia التبدلي جنس شجر من فصيلة الخبازيات في ثماره لب

يؤكل ويستعمل كمدر للعرق .

adansonian أدانسوني [مايكل أدنسون ، 1806-1727 ، عالم طبيعة فرنسي] .

في التصنيف العددي : طريقة حساب لتصنيف الأرقام الكبيرة لفصائل الجراثيم على أساس تشابهها مع بعضها البعض وتبعاً لرقم الصفات الظاهرية التي تشترك ، وكل صفة تعطي وزناً مساوياً .

adaptability التلاؤمية

التغيرات التي تطرأ على الكائن ليتلائم مع البيئة .

adaptation

تَلَاؤْم

1- تأقلم الكائن الحي للبيئة المحيطة به ، أو العملية التي بها تعزز اللياقة .

2- التأقلم الطبيعي للعين للاختلاف في شدة الإضاءة .

3- انخفاض في تردد تدفعات العصب تحت ظروف التنبيه المستمر .

4- في طب الأسنان : (أ) الانطباق الصحيح للبدلة السنية ، (ب) درجة التقارب والتداخل أو التصاق مادة الحشو للمستحضر السني ، (ج) الضبط التام للطوق حول السن .

5- في الميكروبيولوجيا : ضبط فيسيولوجية الجرثوم لمحيط جديد .

auditory adaptation

تَلَاؤْمٌ سَمْعِي

1- انخفاض شاذ للحساسية السمعية نتيجة للتنبيه السمعي .

2- تناقص حدة السمع عند استمرار المنبه السمعي .

chromatic adaptation

تَلَاؤْمٌ لَوْنِي

(=color adaptation)

1- تضائل شدة لون المرئيات عند استمرار النظر إليها ؛ قابلية الشبكية لتغيير حساسيتها وقابليتها للتمييز بين ألوان الطيف وشدتها .

2- تضائل إدراك العين للألوان عند التنبيه الطويل فتبدو بعد ذلك أقل سطوعاً وتبهت للناظر .

dark adaptation

تَلَاؤْمٌ ظَلَامِي

تلاؤم العين للإبصار في الظلام ؛ قابلية العين على زيادة حساسيتها لرؤية الضوء الضعيف في الظلام والذي يتم باستنها من الرودوبسين في النبايت الشبكية .

enzymatic adaptation

تَلَاؤْمٌ إنزيمي

تكيف وتلاؤم متعلق بالإنزيمات .

genetic adaptation

تَلَاؤْمٌ وراثي

1- الانتقاء الطبيعي لنسل طافر أفضل ملاءمةً للمحيط الجديد ويشاهد ذلك في الجراثيم التي تطور أنسلاً تقاوم المضادات الحيوية والأدوية .

2- أية صفة تحسن فرص العضوية في نقل مورثات إلى الجيل التالي (أي إنتاج نسل) ؛ ويجري التحكم بأمثال هذه التغيرات المفيدة وراثياً ويمكن تمييزها عن التحولات التي تحصل في إطار جيل واحد والتي قد لا تؤدي إلى تغير وراثي . ويمكن للتكيفات أن تؤثر على أي مستوى تنظيمي ، من الخلايا وحتى الكائن الحي بكامله ، وعلى سلوكها . وتشجع عملية الانتقاء الطبيعي حصول التكيفات .

light adaptation

تَلَاؤْمٌ ضَوْئِي

تلاؤم العين للإبصار في الضوء الشديد أو لضوء الشمس ؛ قابلية الشبكية على التقليل من حساسيتها للضوء عند تعرضها للضوء الشديد والذي يتم بتنبيه مخاريطها .

mesopic adaptation

تَلَاؤْمٌ ظَلْمِي

تكيف وتلاؤم متعلق بالبصر عند المستويات المتوسطة من الإضاءة مثلما يحدث عند الغسق .

phenotypic adaptation

تَلَاؤْمٌ النَّمَطِ الظَّاهِرِي

1- تغير في الخواص الفيسيولوجية والبنوية لكائن حي في الاستجابة للتحوّل الوراثي أو لتغير البيئة المحيطة .

2- تغير النمط الظاهري للكائن الحي استجابة للتغيرات التي تحدث في محيطه من دون أي تغير في نمطه الجيني .

photopic adaptation

تَلَاؤْمٌ ضَوْئِي

(= light adaptation)

انظر تحت light adaptation .

physiologic adaptation

تَلَاؤْمٌ فيسيولوجي

تغير في رد الفعل الذي تظهره الكائنات الحية كنتيجة لتعرض طويل الأمد لظروف تتج عادة ردود أفعال مختلفة أو أكثر شمولية . فمثلاً :

مرض الجبال العالية (صداع ، غثيان ، إرهاق) الذي يشعر به الإنسان يتلاشى عندما يتأقلم المرء مع الارتفاعات العالية نظراً للتعديلات التي تطرأ على جهاززي التنفس والدوران .

retinal adaptation **تَلَاؤُمُ الشَّبَكِيَّةِ**
تلاؤم خلية المستقبلية بالضوئية بالشبكية لمختلف شدة الضوء الساقط عليها أو للإضاءة المحيطة .

scotopic adaptation **تَلَاؤُمُ ظَلَامِي**
(= dark adaptation)
تكيف العين على النظر في الظلام مع انخفاض شدة الإضاءة (رؤية ليلية) مع استنهاض الرودوبسين في النبايت الشبكية .

sensory adaptation **تَلَاؤُمُ حَسِّي**
تغير في استجابة الجهاز الحسي بناء على المستوى المتوسط من التنبيه المحيط ، وذلك عندما تغير المستقبلات الحسية حساسيتها للمنبه . وتحدث هذه الظاهرة في جميع الحواس باستثناء الإحساس بالألم على ما يبدو .

adapter **مُكَلِّمٌ ، لُؤْمَةٌ (ج:لُؤْم)**
(=adaptor)
1- شدة دنا (DNA) قصيرة مخلقة تحوي موقعاً محدداً يقترن مع شدة محددة أخرى ذات نهايات قليلة وتستخدم لربط جزيء كليل الأطراف مع آخر ذو نهايات دبقية . وصلة تستخدم كوسيلة توصيل كهربائية بين أجزاء لا يقصد أصلاً أن تستخدم مع بعضها البعض .

2- أداة للربط بين جزأين من جهاز أو لتعديل جهاز لغرض لم يكن لها في الأصل .

3- مُحَوَّلٌ للتيار الكهربائي للحصول على شكل آخر مطلوب .

adaptive **تَلَاؤُمِي**
له القدرة على التغير للتلاؤم مع البيئة .

adaptometer **مِقْيَاسُ التَّلَاؤُمِ**

أداة لقياس الزمن المطلوب لتكيف الشبكية ؛ على سبيل المثال ، لتحدد الرؤية الأرجوانية . تستعمل للمساعدة في تحديد العمى الليلي ، نقص فيتامين A ، والتهاب الشبكية الصباغي و لقياس أدنى عتبة ضوئية .

color adaptometer **مِقْيَاسُ التَّلَاؤُمِ اللُّوْنِي**
أداة تستخدم مرشحات طبيعية وملونة وتتحكم في الإضاءة لتوضيح تلاؤم العين للون والضوء

adaptor **مُكَلِّمٌ ، لُؤْمَةٌ (ج:لُؤْم)**
جهاز كهربائية لتعديل التيار الكهربائي أو لتوصيل التيار لأكثر من جهاز .

adaxial **مُتَّجِهٌ نَحْوَ المَحْوَرِ**
1- يوجد باتجاه المحور ، أو يوجد على أي من جانبي المحور .

2- في النبات : صفة لسطح الورقة الذي يواجه ساق النبتة .

adder **أَفْعُوَانٌ**
1- الأفاعي .
2- أي من الحيات السامة العديدة من فصيلة الأفعويات (Viperidae) .

death adder **أَفْعُوَانٌ مُمِيتٌ**
أفعى شديدة السمية بأستراليا وغينيا الجديدة حيث يكون لها جسم قوي قصير وذيل ذو شوكة عند طرفها .

puff adder **أَفْعُوَانٌ نَفَّاحٌ**
أفاعي شديدة السمية ، ذات لون براق أو لامع ، توجد في أفريقيا والمناطق العربية ؛ حين إيدائها تنتفخ ويتضخم جسمها وتهسهس عالياً .

addict **مُدْمِنٌ**
شخص لا يستطيع مقاومة العادة ، خصوصاً معاقرة المخدرات أو الكحول ، لأسباب فيسيولوجية أو سيكولوجية .

addiction **إِدْمَانٌ**
1- حالة استسلام عادة أو لاضطرار أو إكراه .
2- اعتماد فيسيولوجي وسيكولوجي على العقار أو مادة منشطة نفسية .
والإدمان هو حالة التعود على استعمال

المخدرات أو العقاقير وصعوبة الانقطاع عنها .
 ظلّ مصطلح الإدمان يستخدم على نطاق واسع
 لوصف معاقرة المواد المخدرة المختلفة حتى
 أوصت منظمة الصحة العالمية في عام 1964
 بعدم استخدام هذا المصطلح لهذا الغرض ،
 واستبدل بالاعتماد (Dependence) ، لكن
 استخدم مصطلح الإدمان ووصف المدمن
 مستمر في هذا المجال وفي حالات أخرى مثل
 إدمان الطعام والقمار والسرقة وجمع المال
 ومشاهدة التلفاز أو تصفح الإنترنت ، ربما لأن
 كل هذه السلوكيات تحقق تأثيراً متشابهاً .

إدمان الكحول alcohol addiction

الكحولية التي تؤدي إلى زيادة تحمل المصاب
 للكحول وظهور الأعراض الانسحابية الخاصة
 عند الانقطاع عنه .

إدمان دوروي cyclic addiction

الاعتیاد على شيء بصورة دورية .

إدمان المخدرات drug addiction

حالة من الاعتماد الشديد على العقار ؛ أحياناً
 يعرف كاعتماد بدني ولكن عادة يشمل أيضاً
 اعتماد انفعالي ، على سبيل المثال استعمال
 العقار بالإكراه أو بشكل مرضي .

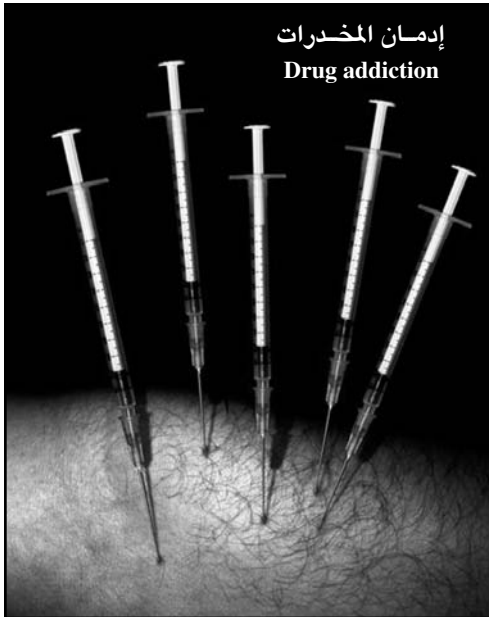
تحدث معاقرة المخدرات ضمن إطار اجتماعي ،
 فيتأثر استعداد شخص ما لتعاطي المواد المخدرة ،
 وردة فعله تجاه تعاطيها ، بعدد من العوامل مثل
 مدى توافر هذه المواد ، والأعراض الثقافية
 المتعلقة بتعاطيها ، والاستجابة المجتمعية ،
 والترتيبات المالية . كما أنها ترتبط بالشعور
 بالإحباط ، وعدم إشباع الاحتياجات ، والحاجة
 للهروب من المواقف غير المحتملة للظلم
 الاجتماعي .

ويعتبر إدمان المخدرات موجوداً عندما :

- 1- يتم تقويض الوظيفة الاجتماعية والاقتصادية
 للمتعاطي .
- 2- يؤدي التعاطي إلى حدوث تأثيرات طبية
 شديدة ومحمّل كونها غير عكوسة .
- 3- يجبر الأفراد على تعاطيها بغرض
 الاستغلال .
- 4- يهدد مستوى تعاطيها بتقويض المؤسسات
 الاجتماعية .
- 5- يسبب التوقف عن التعاطي أعراضاً
 انسحابية جسدية ونفسية عنيفة ، وغيرها
 من أنواع المراضة .
- 6- يبحث المتعاطون عن العقار حتى وهم
 يعلمون بتأثيراته الضارة .

وبكلمات أخرى ، فإن معاقرة المخدرات تتضمن
 حدوث التعطل الوظيفي .

وقد لفتت منظمة الصحة العالمية ، من خلال
 إصدارها للطبعة العاشرة من كتاب «التصنيف
 الدولي للأمراض» (ICD-10) ، الانتباه إلى
 مشكلة الاعتماد على المخدرات (Drug
 dependence) كأحد العناصر الحيوية في تسبیب
 المراضة الصحية المرتبطة بإدمان المخدرات .
 ويكرس كتاب التصنيف الإحصائي الدولي
 للأمراض ، وهو دليل تشخيصي يستخدم
 لتعريف وتصنيف الاضطرابات الجسدية ،
 والعقلية ، والسلوكية ، قسماً كاملاً يتناول
 تعاطي ، ومعاقرة ، والاعتماد على المواد
 النفسانية التأثير ، بما فيها الكحول ، والأدوية



الموصوفة طبيياً والعقاقير المحظورة . وتصنف هذه التشخيصات حسب شفرات مكونة من خمسة رموز (5-character codes) ، من أجل التحديد الدقيق لمدى انغماس المرء في معاقر الكحول ، والأفيونيات (Opiates) ، ومشتقات الحشيش (Cannabinoids) ، والمنومات (Hypnotics) ، والمثيرات (Stimulants) ، وعقاقير الهلوسة (Hallucinogens) ، والمذيبات الطيارة (Volatile) ، والمواد المتعددة (Polysubstances) .

إدمان الأفيون opium addiction

هو اعتماد فيسيولوجي أو نفسي قوي على مادة الأفيون .

إدمان الجراحات polysurgical addiction

هي حالة للخضوع لإلحاح قهري لإجراء جراحات متعددة .

إختصاصي الإدمان addictionologist

الممارس الذي يعمل في حقل علاج الإدمان .

علم الإدمان addictionology

العلم المتعلق بدراسة الإدمان .

1 - مُسَبِّبٌ للإدمان addictive

2 - إدمانيّ

المُتَمِّمَة addiment

(=complement)

تعدادُ أديس Addis count

[توماس أديس ، 1949-1881 ، طبيب بريطاني - أمريكي مختص بأمراض الكلى] .

تحديد عدد الكريات الحمراء والبيضاء والخلايا الظهارية والقولب والمحتوى البروتيني لعينة البول المجمعة خلال 12 ساعة . ويستخدم ذلك العد في تشخيص وعلاج الأمراض الكلوية .

اختبار أديس Addis test

اختبار لقدرة الكلى على طرح بولي عالي الكثافة النوعية بعد إعطاء المريض قوتاً (Diet) جافاً (قليل السوائل) لمدة 24 ساعة .

أديسين addisin

مادة توجد في العصارة المعدية لها قوة تنبيه على تكون النقي العظمي ؛ خلاصة من العصارة

المعدية للخنزير تستعمل في علاج فقر الدم الخبيث .

داء أديسون Addison's disease

هو اضطراب يتميز بانخفاض ضغط الدم ونقص الوزن وفقد الشهية والضعف وفرط تصبغ الجلد مما يجعله شبيهاً بالبرونز وذلك بسبب نقص الهرمون القشري الكظري . وهو نتيجة التدرن أو التدمير المرض بالمناعة الذاتية لقشر الكظر ، الأمر الذي يتسبب في نقص هرموني الألدوستيرون والكورتيزول ، ويكون هذا الاضطراب قاتلاً في غياب المعالجة الاستبدالية .

نقطة مستويات Addison's point,

أديسون planes

[كرستوفر أديسون ، 1951-1869 ، مشرّح إنجليزي] .

1 - نقطة أديسون : نقطة المنتصف في المنطقة الشرسوفية .

2 - مستويات أديسون : سلسلة من المستويات تستخدم كعلامات دلييلة في طبوغرافية الصور والبطن .

أديسوني addisonian

نسبة إلى توماس أديسون ، كما في متلازمة أديسون ، وداء أديسون .

[توماس أديسون ، 1860-1793 ، طبيب إنجليزي] .

الأديسونية addisonism

مجموعة أعراض وعلامات تترافق مع داء السل ، تنصف بانصبغ الجلد والضعف وهي حالة تشابه داء أديسون .

1 - جَمْع (حساب) addition

2 - إضافة:

مادة ، كمادة منكهة ، حافظة ، أو فيتامين ، تضاف إلى مادة أخرى (مثل طعام أو دواء) يمكن أن تتبلع .

بلمرة بالإضافة addition polymerization

بروتين يرتبط مع كل من بار أكتين و السبيكترين ويعتقد أنه يلعب دوراً في معقد السبيكترين - أكتين بغشاء الكريات الدموية البيضاء .

adduct

1 - مُعَقَّدٌ إِضَافِيٌّ

2 - يُقَرَّبُ

3 - نَاتِجُ إِضَافَةٍ

تقريب

adductio

(=adduction)

1 - عملية التقريب أو كونه مقرباً .

2 - حركة العينين أفقياً نحو الخط الناصف .

3 - مصطلح يستخدم لبيان تأثير إطباق الأحبال الصوتية .

adductor

مُقَرَّبٌ

1 - عضلة تشد بنية أو طرفاً باتجاه الجزء الرئيسي

(كيمياء)

تكوين مركب بالإضافة المتكررة لجزئيات صغيرة (المواحد) .

addition reaction تَفَاعُلُ الإِضَافَةِ (كيمياء)

أي تفاعل يحدث أثناء اتحاد مركبين كيميائيين ليكونا مركباً واحداً .

additive

1 - جَمْعِيٌّ

2 - مُضَاف (ج: مضافات)

additive property خاصَّة جَمْعِيَّة (كيمياء)

مركب أو تفاعل له خاصية الإضافة .

additive reaction تَفَاعُلٌ جَمْعِيٌّ

1 - كيميائياً ؛ هو تفاعل يتميز بالإضافة .

2 - مادة مثل عامل إضافة النكهة أو عامل حفظ

أو فيتامينات أو غيرها من المواد التي تُضاف

لتحسين من الشكل أو القيمة الغذائية .

feed additive مضاف للعلف

مادة كيميائية ، مثل عقار أو تغذية إضافية ،

تضاف إلى وجبة أو علف الحيوان .

food additive مضافٌ طَعَامِيٌّ

مادة ، كمادة منكهة ، حافظة ، أو فيتامين ،

تضاف إلى مادة أخرى (مثل طعام أو دواء)

يمكن أن تبتلع .

address

1 - عُنْوَانٌ

2 - يُخَاطَبُ

تحديد موقع في الذاكرة أو في جهاز

ملحق .

address format تَرْكِيْبَةُ العُنْوَانِ

المواصفات المستخدمة لتحديد مكان أو موقع .

address modification تَعْدِيلُ العُنْوَانِ

تغيير المكان أو الموقع .

address register سَجَلُ العُنْوَانِ

إدارة سريعة بها عناوين البيانات .

address track مَسَارُ العُنْوَانِ

الطريق الذي يؤدي إلى المكان أو الموقع .

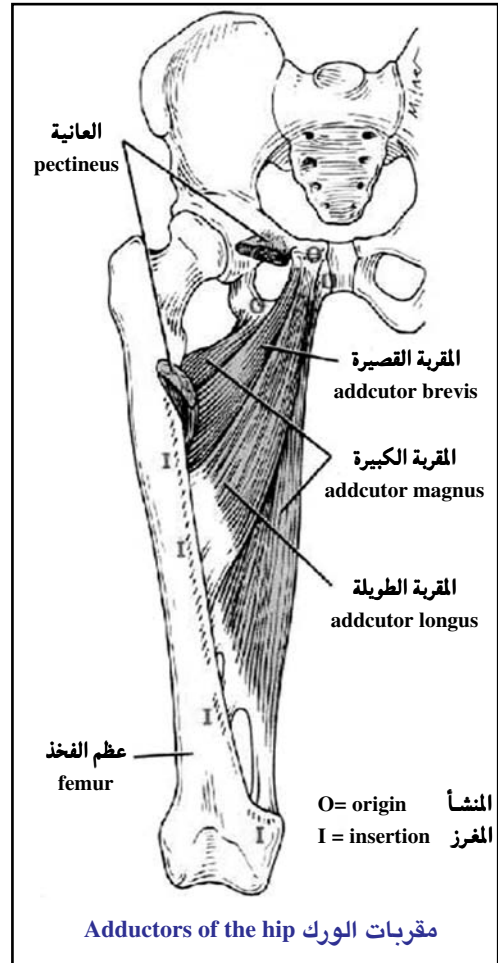
adducent

مُقَرَّبٌ

يقرب ، يعمل على تقريب شيئين .

adducin

أدوسين



مقربات الورك Adductors of the hip

من الجسم ، مثال : العضلة التي تقرب العين إلى الخط الناصف وهي العضلة المستقيمة الإنسية .
2- مقربٌ نحو المحور (أو إلى الداخل) كالعضلة أو الوتر .

Ade رمز الأدينين

(=adenine)

رمز يشير إلى الأدينين (مركب قاعدي من البروتين النووي في الخلايا) .

Adeciduata اللاساقطيّات (حيوان)

مجموعة من الحيوانات لا يتكون فيها الساقط الذي يتكون مع الجنين .

adelomorphic غير مُحدّد الشكّل

(=adelomorphous)

مُبهَم الشكّل ؛ غير واضح الشكّل .

aden- سابقة بمعنى الغُدّة

adenalgia ألمٌ غُدّيّ

ألم في الغُدّة ؛ تسمى أيضاً ألم الغدد .

adenase أدِيناز

إنزيم يتواجد بصفة خاصة في أنسجة الحيوانات (مثل الكبد) ويحلّمه الأدينين إلى هيبيوزانتين وأمونيا .

adenasthenia وَهْنٌ غُدّيّ

نقص وظيفي يصيب غُدّة ما (مصطلح قديم) .

adendric لامْتَعَصِنٌ

(=adendritic)

يفتقر للتغصنات ؛ ناقص الزوائد أو الشعب .

adenectomy استئصالُ الغُدّة

إزالة جراحية للغُدّة .

adenectopia انتبازُ الغُدّة

سوء وضع أو انحراف الغُدّة .

adenemphraxia انسدادُ غُدّيّ

مصطلح نادر الاستخدام يشير إلى انسداد في تفرّيع الإفرازات الغدية .

adenia تَضَخُّمُ العَقْدِ اللَّمْفِيَّةِ

تضخم كبير مزمن للغدد اللمفاوية .

adenic غُدّيّ

1 - متعلق بالغُدّة .

2 - غداني أو غدانية .

adeniform

غُدّيّ الشكّل

يمثل الغُدّة ، خصوصاً في الشكّل .

adenine

أدينين

1 - قاعدة بورين رئيسية : في خلايا الحيوان

والنبات عادة ما يكون مركزاً مع الريبوز أو

الديوكسي ريبوز لتكوين نكليوزيدات

الأدينوزين والديوكسي أدينوزين . وبالتالي

فهو أحد مكونات الأحماض النووية وبعض

النوكليوتيدات ، وكثير من تائم الإنزيمات .

2 - مستحضر من أدينين يستعمل لتحسين حفظ

الدم الكامل .

adenine arabinoside أدينين الأرابينوزيد

(=فيدارابين)

هو مضاهي بيوريني يثبط تكوين الدنا DNA

ويستخدم في محلول معقم كعامل موضعي

مضاد للفيروسات لعلاج التهاب القرنية نتيجة

الإصابة بالهرس البسيط ويستخدم بالحقن في

الوريد كعلاج لالتهاب الدماغ نتيجة الإصابة

بالهرس البسيط .

adenine deaminase نازعة أمين الأدينين

إنزيم يُحفز حلمهة الأدينين إلى أمونيا

وهيوزانتين . وهذا جزء من تدرك البيورين .

adenine deoxyriboside أدينين ديوكسي

ريبوزيد

أدينين مقترن بالديوكسي ريبوزيد .

adenine hypoxanthine أدينين الهيوزانثين

أدينين مقترن بالهيوزانثين والأخير ينتج من

تحول الأدينين بإزالة الأمين منه .

adenine nucleotide نوكليو تيد أدينيني

أدينوزين مفسفر ، ويشير عادة إلى أحادي

فسفات الأدينوزين .

adenine sulfate سلفات الأدينين

أدينين مقترن مع حمض الكبريتيك ويستخدم

لتنبيه إنتاج الكريات البيضاء في ندرة المحببات .

adenine عوز ناقلة الفسفوريبوزيل

phosphoribosyltransferase**deficiency**

اضطراب كروموسومي جسدي متنح من البورين الانقاذي ، يؤدي إلى تجمع بورين 2 ، 8 -ثنائي هيدروكسي الأدينين غير القابل للذوبان ؛ تتراوح العلامات الإكلينيكية بين لاشيء إلى تكوّن حصاة البول (تسبب مغصاً قولونياً ، ووجود دم بالبول ، وعدوى بالسبيل البولي ، وألم وعسر التبول) إلى فشل كلوي حاد وتلف مستديم للكلى ، مع خطورة كبيرة بشكل عام ترتبط بانخفاض النشاط الإنزيمي المتبقي .

adenitis**1 - التهابُ العُقْدَة****2 - التهابُ الغُدَّة**

التهاب بالغدة ؛ التهاب العُقْد ؛ التهاب العُنَيْبَات .

acute salivary**التهابُ الغُدِّ****adenitis****اللُّعَابِيَّةُ الحَادَّةُ**

التهاب حاد بالغدد اللمفية الموجودة على جانبي الرغامى والمنصف الخلفي .

Bartholin's adenitis**التهاب عقدة بارثولين**

التهاب الغدة الدهليزية الكبيرة (غدة بارثولين) نتيجة لعدوى حادة بالغدة .

cervical adenitis**التهابُ العُقْدِ العُنُقِيَّةُ**

حالة تتميز بتضخم والتهاب وألم بالعقد اللمفية بالرقبة ، تشاهد في بعض الأمراض الالتهابية في الأطفال ، مثل الالتهاب الحاد بالحلقي .

cervical adenitis, tuberculous**التهاب العقدة****العنقية الدرني (السُّلِّي)**

تدرن العقد اللمفية بالعنق .

mesenteric adenitis**التهابُ العُقْدِ المساريقيَّةُ**

التهاب العقد اللمفية المساريقية ؛ حاله تشبه إكلينيكيًا التهاب الزائدة الحاد ، ويوجد في العُقْد اللمفية المساريقية المستقبلية للَمَف من المعى . تسبب اليرسنية (الباستوريالات) في إحداث النمط البسيط ، وكذلك النمط الحاجزي المميت .

paratracheal adenitis**التهابُ العُقْدِ****المُجَاوِرَة للرُّغَامِي**

التهابُ العقد اللمفية المتواجدة على جانبي الرغامى بالعنق والمنصف الخلفي .

phlegmonous adenitis**التهابُ العُقْدَة****الفَلْجُمُونِي**

التهاب الغدة والنسيج الضام المحيط بها ، تسمى أيضاً فلجمون غدي (Adenophlegmon) .

syphilitic adenitis**التهابُ العُقْدِ الزُّهْرِي**

التهاب للعقد اللمفية نتيجة الإصابة بالزهري .

tuberculous adenitis**التهابُ العُقْدِ السُّلِّيِّ**

سل يصيب الغدد اللمفاوية .

vestibular adenitis**التهاب الغدة الدهليزية**

التهاب مزمن للغدد الدهليزية الصغيرة ، حيث تسبب تقرحات صغيرة مؤلمة جداً بالمخاطية الدهليزية .

Adenium**العُدَيْتَة**

جنس من نباتات أفريقية من عائلة خانق الكلب (Apocyanaceae) يحتوي على جلوكوزيدات فعّالة بالقلب مثل السومالين ، والمشابهة في التركيب والمفعول للجلوكوزيدات الديدجيتالية

adenizatoin**تَعَدُّد**

التحول إلى بُنية شبيهة بالغدة .

adeno-**سابقة بمعنى الغُدَّة****adenoacanthoma****وَرَمٌ سَائِكِيٌّ غُدِّيٌّ**

ورم غدي سرطاني وفيه كل أو غالبية الخلايا تُظهر تمايزاً حرشفيًا أو صدفياً ؛ يسمى أيضاً سرطان حرشفي غدي أو سرطان الخلية الحرشفية الغدانية .

adenoameloblastoma**وَرَمُ الأرومات****المِينَابِيَّةُ الغُدِّيَّةُ**

(=) ورم حميد سني المنشأ (Adenomatoid odontogenic tumor) ؛ يتميز بالمصفوفات شبيهة الغدد أو شبيهة بالقنوات من الخلايا العمودية الظهارية ومن الممكن حدوثه في منطقة الفك الأمامي بالأطفال والبالغين صغار السن .

adenoangiosarcoma ساركومة وعائية غدية

ورم خبيث نادر الحدوث قد يصيب الغدد ويتكون مجهرياً من خلايا شبيهة بالمغزل؛ كما أن بعضها يُظن أحياناً صغيرة تشبه الفلوح الوعائية .

adenoblast أورومة غدية

خلية جنينية تكون النسيج الغدي .

adenoblastoma ورم الأرومات الغدية

ورم قد يصيب الغدد ويتكون من خلايا مضعية تُشتق من مأرمة الغدد .

adenocarcinoid ورم شائكي غدي (=adenocanthoma)

انظر تحت adenocanthoma .

adenocarcinoma سرطانة غدية

ورم سرطاني يشتق من النسيج الغدي أو البني التي تكون فيها الخلايا الورمية تراكم غدية يمكن تمييزها؛ ويمكن تصنيف السرطانات الغدية حسب النموذج السائد من اصطفا الخلايا، مثل حلبي (Papillary)، سنخي (Alveolar)، إلخ . . ، أو حسب ناتج معين من الخلايا، مثل السرطانة الغدية المخاطية (Mucinousadenocarcinoma) .

acinar adenocarcinoma سرطانة غدية عنيبية

1- ورم سرطاني عنيبى أو ورم سرطاني عنقودي أو حوصلي .

2- نمو حديث أو ورم حديث شائع الحدوث بالبروستاتة، عادة ينشأ في العنبيات المحيطية . قد تشمل الشذوذات الهستولوجية تشوهات في الحجم تتراوح من بنى عملاقة إلى بنى منمنمة، غير منتظمة، وظهار شاذ حيث يكون غربالي الشكل أحياناً .

acinous adenocarcinoma سرطانة غدية عنيبية

ورم خبيث ينمو ببطء ويتميز بوجود خلايا عنيبية تترتب في بنى صغيرة شبيهة بالغدد، عادة ما يكون ذلك في البنكرياس والغدد

اللعابية خاصة في الإناث .

adenocarcinoma of سرطانة غدية

infantile testis بالخصية الطفولية

(=) ورم الكيس المحي (Yolk sac tumor) : ورم الخلايا الجنسية خبيث بالأطفال يتميز بتكاثر الأديم الباطن بالكيس المحي واللحمة المتوسطة خارج المضغية (Extraembryonic mesenchyme) وهو يتميز بطرز غدي تيهي مع زوائد حلمية تنبأ إلى حيز شبيه الجيب .

adenocarcinoma of سرطانة غدية

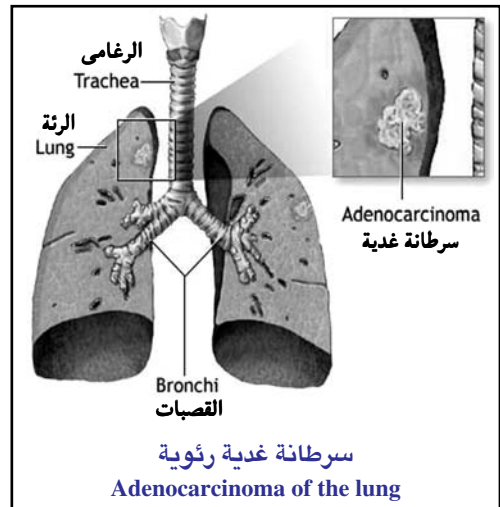
kidney كلوية

(=) سرطانة الخلايا الكلوية (Renal cell carcinoma) : سرطانة تحدث في المتن الكلوي، عادة في منتصف العمر أو بعده وتتكون من خلايا نبسية مرتبة بطرق متباينة؛ وتعتمد الأعراض على الارتشاح الحادث .

adenocarcinoma of سرطانة غدية

the lung رئوية

نوع من الورم السرطاني قصبي المنشأ ينشأ من الخلايا العمودية وشبه المكعبية في كتلة منفردة أو منفصلة، عادة في الأطراف المحيطية للرئتين . تكون معظم مثل هذه الأورام بنى غدية تحتوي على الموسين، بالرغم أن قلة منها تكون صلبة وبدون موسين . يكون النمو الورمي بطيئاً، ولكن قد يكون هناك غزو مبكر للأوعية الدموية



واللمفية ، يؤدي إلى نقائل بينما الإصابة الأولى تظل عديمة الأعراض . ويوجد نوعان مميّزان وهما السرطانة الغدية شعبية المنشأ والورم السرطاني القصيبي السنخي .

سرطانة adenocarcinoma of

غدية بروتستاتية the prostate (=) سرطانة غدية عنيبية (Acinic cell adenocarcinoma) ؛ ورم شائع الحدوث بالبروستاتة ، عادة ينشأ في العنبيات المحيطة . قد تشمل الشذوذات النسيجية تشوهات في الحجم تتراوح من بنى عملاقة إلى بنى منمنمة غير منتظمة ، وظهار شاذ حيث يكون غربالي الشكل أحياناً .

سرطانة adenocarcinoma of

غدية معدية the stomach أي من مجموعة من السرطانات المعدية الشائعة ، والتي توجد عادة في غار المعدة (Antrum) ؛ قد توجد ككتلة ضخمة ذات تقرح مركزي يغزو الجدار ، أو كتلة تضيق للتجويف الجيبي ، أو آفة شبيهة بالسلية ، أو ورم ينتشر سطحياً فوق السطح المخاطي . وهو شائع في اليابان ، وشيلي ، وأيسلندا ، وفنلندا ولكن حدوثه يقل في أمريكا الشمالية والمناطق الأخرى ؛ قد تكون له علاقة ببعض المواد المحتواة في القوت مثل النتروز أمينات (Nitrosamines) والبنزيرين (Benzpyrene) .

سرطانة غدية adenocarcinoma

عرقية sudorificum سرطانة تُشتق من نسيج الغدد العرقية ويمكن أن تُصنف تبعاً للنموذج السائد لترتيب الخلايا كحليمية أو سنخية وغيرها ، كما يمكن تصنيفها تبعاً للمنتج الخاص الذي تفرزه الخلايا مثل السرطانة الغدية الموسينية .

سرطانة غدية سنخية alveolar adenocarcinoma

(=) سرطانة سنخية قصبية (Bronchioalveolar carcinoma) : نمط متفاوت من السرطانة الغدية بالرئة يحتوي على خلايا ظهارية عمودية أو

مكعبية تبطن الحواجز السنخية وتتأ إلى الأحياز السنخية في صورة تكوينات حللمية متفرعة .

bronchioalveolar

adenocarcinoma

انظر تحت alveolar adeuocarcinoma .

سرطانة غدية قصبية bronchogenic

adenocarcinoma

المنشأ النوع المعتاد من السرطانة الغدية الرئوية ، كما يميز عن النوع الفرعي : السرطانة القصبية السنخية (Bronchioalveolar carcinoma) .

السرطانة الغدية clear cell adenocarcinoma

ذات الخلايا الصافية

ورم سرطاني نادر للجهاز التناسلي في الإناث ، ومعظمه يحدث في المبيض وكان سابقاً يعتقد أن منشأه فضلات الكلوة الجنينية الموسطة إلا أنه اتضح أن المنشأ هو قناة موللر (Müllerian duct) وهو من الناحية النسيجية مشابه للورم السرطاني للخلية الكلوية ويحتوي أنابيب أو كيسات صغيرة مع بعض الخلايا الشبيهة بمسما النعل وأخرى يكون فيها الهيولى صافياً ، يحتوي على جليكوجين وفير وسدى غير مميّز . قد يوجد في المبيض ، أو الرحم ، أو عنق الرحم ، أو المهبل . هناك تم الربط بين أحد أنواعه وبين التعرض الرحمي إلى ثنائي إيثيلستيلبسترو (Diethylstilbestrol) يسمى أيضاً سرطانة الخلية الصافية والورم الكلوي الموسطي (Mesonephroma) .

سرطانة غدية لقنوات ductal adenocarcinoma

البروستاتة of the prostate

سرطانة غدية للخلايا الظهارية العمودية للقنوات البروستاتية المحيطة ؛ قد تبرز في قناة السبل البولوي ، مسببة انسداداً وبيلة دموية .

سرطانة غدية شبيهة ببطانة endometrioid

adenocarcinoma

الرحم أكثر الأنواع شيوعاً من سرطانة بطانة الرحم ، يحتوي على خلايا ورمية تمايز إلى نسيج غدي مع قليل من سدى أو بدونه .

feminizing adenocarcinoma سرطانة غُدِّيَّة مؤنثة
سرطانة غدديه تقوم بإفراز هرمونات أنثوية .

follicular adenocarcinoma سرطانة غُدِّيَّة جُرَيْبِيَّة
نوع من أنواع سرطانات الغدة الدرقية الذي يحتوي على العديد من الجريبات رغم أنه قد توجد مناطق بدون جريبات . وهذا النوع أكثر شيوعاً في النساء ، وهو أكثر خباثة من السرطانة الحليمية .

gastric adenocarcinoma سرطانة غدية معدية
انظر تحت adenocarcinoma of the stomach .

mammary adenocarcinoma سرطانة غُدِّيَّة تَدْيِيَّة
هي سرطانة تُصيب خلايا الغدد بالثدي ويمكن أن تُصنف تبعاً للنموذج السائد لترتيب الخلايا كحليمية أو سنخية وغيرها ، كما يمكن تصنيفها تبعاً للمنتج الخاص الذي تفرزه الخلايا مثل السرطانة الغدية الموسينية .

mucinous adenocarcinoma سرطانة غُدِّيَّة مُخاطِيَّة
(=) سرطانة مخاطية : mucinous carcinoma ؛
سرطانة غدية تنتج المومسين بكميات وفيرة .

muroid adenocarcinoma سرطانة غُدِّيَّة مُخاطَانِيَّة
مصطلح يطلق أحياناً على السرطانة المخاطية ، أو السرطانة الغدية المحتوية على خلايا ورمية مُنتجة للموسين .

papillary adenocarcinoma سرطانة غُدِّيَّة حَلِيمِيَّة
(= polypoid adenocarcinoma) سليلانية
سرطانة غدية تنظم فيها عناصر الورم كشواخص أو كتتواءات شبيهة بالأصابع كعقيدة كروية مصمتة تبرز من السطح الظهاري .

polypoid adenocarcinoma سرطانة غُدِّيَّة سَلِيلَانِيَّة
انظر تحت papillary adenocarcinoma .

renal adenocarcinoma سرطانة غدية كلوية
انظر تحت adenocarcinoma of the kidney .

scirrhus adenocarcinoma سرطانة غُدِّيَّة صَلْدَة
سرطانة تُصيب خلايا الغدد أو سرطانة ذات خلايا شبيهة بالغدد ، ولكنها تأخذ الطبيعة الصلدة للسرطان .

sebaceous adenocarcinoma سرطانة غُدِّيَّة زُهْمِيَّة
سرطانة غدية تُصيب خلايا الغدد الزهمية .

terminal duct adenocarcinoma سرطانة غدية للقناة الطرفية
سرطانة تنمو ببطء ، كما أنها غازية موضعياً وتتكون من عناصر عضلية ظهارية وقنوية وتحدث في الغدد اللعابية الصغيرة خاصة في الحنك .

urachal adenocarcinoma سرطانة غدية مريطائية
سرطانة غدية في الناحية المريطائية لقبة المثانة البولية ، تمتد أحياناً للخارج داخل البطن أو الجوف ؛ يكون عادة الورم مغلفاً بمخاطية سمبكية ، مما يؤدي إلى إفراز المخاط في البول .

adenoccele قيلة غُدِّيَّة (=cystadenoma)
(=) ورم غُدِّي كيسي : هو ورم غدي يتميز بكتل كيسية مبطنة بالظهارة تحتوي على المادة المفرزة والتي تكون عادة مصلية أو مخاطية ، ويحدث عادة بالمبيضين أو الغدد اللعابية أو البنكرياس .

adenocellulitis التهابُ الغُدِّ والهلل
التهاب الغدة والنسيج المحيط بها .

adenochondroma ورم غُضْرُوفِي غُدِّي
ورم حميد أو كتلة من الغضروف الزجاجي شبيهة بالورم .

adenochondrosarcoma ساركومة غُدِّيَّة غُضْرُوفِيَّة
ورم خبيث يُشتق من خلايا الغضروف أو

سلائف هذه الخلايا ويحتوي على خلايا غدية .
adenocyst ورم كيسي غدي
 (=adenocystoma)

انظر تحت adenocyste .

adenocystoma ورم كيسي غدي
 انظر تحت adenocyste .

papillary adenocystoma ورم كيسي غدي
lymphomatosum حليمي لقمومي

ورم غدي بعناصر ورمية تصطف بزوائد شبيهة بالأصابع أو عقيدات مستديرة صلبة .

teratoid adenocystoma ورم كيسي غدي
 مسخي

ورم غدي تكوّن فيه الظهارة الغدية الورمية كيسان متعددة وتشبه المسخ .

adenocystosarcoma ساركومة غدية
 كيسية

سرطانة غدية تتميز بأورام تبطن تجايف كيسية وتحدث عادة في المبيض ، وإن كان من الممكن حدوثها في أي مكان مثل الزائدة أو البنكرياس أو الدرقية .

adenocyte خلية غدية
 خلية مفرزة ناضجة في الغدة .

adenodynia ألم غدي
 (=adenalgia)

غداد ، ألم الغدد .

adenoepithelioma ورم ظهاري غدي
 ورم مكون من عناصر غدية وظهارية .

adenofibroma ورم ليفي غدي
 ورم مكون من نسيج ضام يحتوي على بنى غدية .

adenofibroma edematodes ورم ليفي غدي
 ودمي

ورم مؤلف من عناصر غدية ونسيج ضام فيه تورم ظاهر للسد ، كما في السليلة الأنفية .

pseudomucinous ورم ليفي غدي
adenofibroma مؤسني كاذب

ورم مكون من نسيج ضام ويحتوي على بنى

غدية ومتعلق بالموسينية الكاذبة .

serous adenofibroma ورم ليفي غدي مصلي
 ورم مكون من نسيج ضام يحتوي على بنى غدية ويفرز مادة مصلية .

adenofibromyoma ورم عضلي ليفي غدي
 ورم يشتق من العضلات مكون من نسيج ضام ويحتوي على بنى غدية .

adenofibrosarcoma ساركومة غدية ليفية
 ورم خبيث يتكون من خلايا وألياف تُشتق من الأرومة الليفية ويفرز الكولاجين ، وكذلك يحتوي على بنى غدية .

adenofibrosis تليف غدي
 (= غداد مصلب) (= sclerosing adenosis)

1- آفة ثديية عقيدية حميدة ، تحدث بصورة أكثر تواتراً في النسوة الشابات ، وتتكون من فصيصات مشوهة مفرطة التنسج من النسيج العنبي ، مع زيادة في السدى الكولاجيني ؛ قد يصعب تفریق التغيرات الحادثة مجهرياً عن السرطانة .

2- آفة مجهرية عقيدية حميدة في البروستاتة تتكون من نسيج عيني مع زيادة في كمية السدى ؛ تظهر طبقة الخلايا القاعدية حؤولاً ميمراً بالعضلات الملساء .

adenogenesis تخلّق غدي
 نشأة ونمو غدة ما .

adenogenous غدي المنشأ
 ينشأ من نسيج غدي .

adenographic متعلق بوصف الغدد
 يتعلق بتصوير الغدد شعاعياً .

adenography تصوير الغدة الشعاعية
 تصوير الغدد أو الغدة شعاعياً .

adenohypersthenia فرط النشاط الغدي
 حالة تتعلق بفرط نشاط الغدة أو زيادة إفرازاتها .

adenohypophyseal نخامي غدي
 (=adenohypophysial)

متعلق بالنخامية الأمامية .

adenohypophysectomy استئصال

النخامية الغدية

قطع أو استئصال أو اجتثاث النخامية الغدية أو الغدة النخامية الأمامية .

adenohypophysis

النخامية الغدية

الفص الأمامي من الغدة النخامية (النخامي) ، الجزء الذي يفرز هرمون النمو ، وهرمون نمو الأرومات الليفية ، والهرمون المنبه لقشر الكظر ، بيتا- إندورفين ، وموجه الدرقية ، والهرمون المنبه للجريب ، والهرمون الملوتن ، وهرمون البرولاكتين ؛ وتطلق هذه بواسطة الهرمونات الموجهة للنخامية ، تحرر هرمونات تفرز بواسطة الوطاء ، حيث تنظم عمل الغدة الدرقية ، والغدد التناسلية ، والقشرة الكظرية ، والأعضاء الصماوية الأخرى . وكتيجة لذلك ، فإن لوحدة الغدة النخامية - الوطاء أهمية حيوية للنمو ، والنضج أو البلوغ ، والتكاثر . الغدة النخامية الأمامية تشمل جزء النخامية الخدي ، وجزء النخامية القاصية ، والجسم الرئيسي للغدة النخامية الأمامية ؛ وجزء النخامية الأوسط ، حيث تحتوي على خلايا تفرز بيتا- إندورفين ، وموجهة للميلانين ، ومُنظّمات أخرى ولكن أحياناً تعتبر جزءاً من النخامية العصبية . تنشأ الغدة النخامية الأمامية بالظهار الشدقي أو الفموي للجنين .

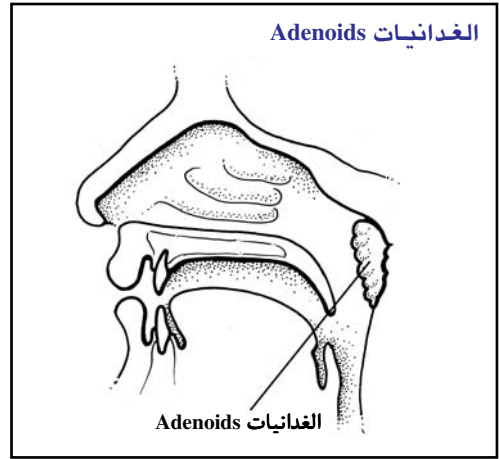
adenoid



غُداني

1- اللوزة البلعومية : نسيج ليفي يقع خلف البلعوم ويحافظ على جفاف الأنف . يكون كبير الحجم في السنوات الخمس الأولى ثم يبدأ بالضمور في سن البلوغ . وقد يؤدي كبر حجمه ، نتيجة للالتهابات الأنفية المتكررة ، إلى التنفس الفموي وإلى أمراض الأذن الوسطى والتهابات الجيوب والصدر . وفي بعض الأحيان يحتاج المريض إلى إجراء عملية جراحية لاستئصال هذه الغدانيات .

2- يشبه الغدة .



3- يتعلق باللوزة البلعومية .

adenoidectomy استئصال الغدانيات

قطع الغدانيات

بتر أو استئصال لوزتي البلعوم .

adenoidism

الحالة الغدانية

متلازمة تنتج من وجود تضخم كبير بلوزتي البلعوم .

adenoiditis

التهاب الغدانيات

التهاب نسيج الغدانية للبلعوم الأنفي .

adenoids

الغدانيات

اسم شائع لتضخم اللوزة البلعومية ، التي تحدث في المقام الأول في سن قبل اليقظة وفي سن اليقظة .

adenoleiomyofibroma ورم ليفي غدي

عضلي أملس

ورم حميد يُشتق من العضلات الملساء وخصوصاً بالرحم ويحتوي على بنى غدية .

adenoleiomyoma

ورم غدي عضلي أملس

adenolipoma

ورم غدي شحمي

ورم يتكون من كل من عناصر غدية وأخرى من النسيج الشحمي .

adenolipomatosis

ورم غدي شحمي

حالة تتميز بنمو أورام غدية شحمية متعددة .

adenologaditis

1- التهاب العين الوليدي

(=) الرمد الوليدي (Ophthalmia neonatorum) .

التهاب في الملتحمة يحدث خلال الأيام العشرة

الأولى بعد الولادة ، بفعل العدوى بجراثيم
النيسرية البنية ، والعنقوديات ، والعقدية
الرئوية ، والمتدثرة الحثرية .

2- التَّهَابُ عُذْدِ الْمَلْتَحِمَةِ

adenology

عِلْمُ الْغُدِّ

هو فرع الطب الذي يهتم بدراسة نمو الغدد
ووظيفتها والأمراض التي تصيبها .

adenolymphitis

التَّهَابُ الْعُقْدِ اللَّمْفِيَّةِ

التَّهَابُ واحدة أو أكثر من العقد اللمفية ، وينتج
عادة بفعل بؤرة أولية للعدوى في مكان ما
بالجسم .

adenolymphoma

لِفُومَةٌ عُذِيَّةٌ

1- ورم حميد للغدة النكفية يتميز بفراغات
كيسية مبطنة بخلاياظهارية يوزينية عمودية
طويلة ، تغطي السدى المحتوي على النسيج
اللمفاني . تسمى أيضاً ورم وارثن
(Warthin's tumor) وورم غدي حويصلي
حليمي لمفاوي .

2- ورم كيسي حميد بالغدد اللعابية
يحتوي أنسجةظهارية ولففية .

Adenolysis

انْحِلَالُ عُذِيٍّ

تحلل النسيج الغدي بالإنزيمات .

adenoma

وَرَمٌ عُذِيٌّ

ورم ظهاري حميد تكوّن الخلايا فيه بنى غدوية
يمكن التعرف عليها أو أن الخلايا تنشأ بوضوح
من الظهارة الغدية .

acidophil adenoma

وَرَمٌ عُذِيٌّ حَمَضِيٌّ

انظر تحت eosinophil adenoma .

acidophil stem-cell adenoma

وَرَمُ الْخَلَايَا

الجذعية الغدي الحمضي

ورم غدي متعدد الهرمونات سريع النمو ؛ عادة
يكون ورماً عُذِيًّا ذا خلايا عديمة الواسمات
(Null-cell) ، يشاهد في المرضى الشباب ؛
ونوعه ذو الخلية المفردة يفرز كلا من البرولاكتين
وهرمون النمو ، ويفترض أن يكون خلية
جذعية لكل من مفرزات البرولاكتين
(Lactotrophs) والمنميات الجسدية

(Somatotrophs) .

acidophilic adenoma

وَرَمٌ عُذِيٌّ حَمَضِيٌّ

في نظام التقسيم الأولي ، كان الاسم يستعمل
للورم الغدي النخامي ، وهو ورم غدي تتلون
خلاياه بالملونات الحمضية ؛ معظم الأورام
الغدية التي تفرز كميات مفرطة من هرمون
النمو تكون من هذه المجموعة .

acinar adenoma

وَرَمٌ عُذِيٌّ عُنْبِيٌّ

ورم ظهاري حميد تكون الخلايا فيه على هيئة
بنى غدوية عنيبية أو تشتق من النسيج الغدي
العُنْبِيِّ .

ACTH-secreting adenoma

وَرَمٌ عُذِيٌّ مُفْرَزٌ

الهرمون المنبه لقشر الكظر
(=) ورم غدي بالموجّه القشّوريّ
(Corticotroph) : ورمٌ عُذِيٌّ نُخَامِيٌّ يتكون
بصورة سائدة من موجّهات القشر ، وقد يسبب
فرط إفراز موجّه القشر حدوث داء كوشنج
(Cushing's disease) أو متلازمة نيلسون
(Nelson's syndrome) .

adenoma adamantinum

وَرَمٌ عُذِيٌّ مِينَائِيٌّ

(= ورم الأرومات المينائية) (=adenoblastoma)
ورم يتكون بالكامل (أو في معظمه) من خلايا
غير ناضجة وغير متميزة تشبه خلايا المارمة
(Blastema) للغدة التي نشأ منها الورم .

adenoma alveolare

وَرَمٌ عُذِيٌّ سَنَخِيٌّ

ورم غدي تصطف خلاياه فيما يشبه اصطفاف
خلايا الغدة السنخية .

adenoma endometrioides

وَرَمٌ عُذِيٌّ بَطَانِيٌّ

رَحْمِيٌّ مَبِيضِيٌّ
(=انتبأ بطاني (=ovarian endometriosis)
رَحْمِيٌّ مَبِيضِيٌّ)

1- تواجد خلايا تشبه خلايا الغشاء المخاطي
الرحمي بالنسيج المبيضي .
2- ورم حميد يشتق من العضلات الملساء
وخصوصاً بالرحم ، ويحتوي على بنى
غدوية .

adenoma fibrosum

وَرَمٌ عُذِيٌّ لَيْفِيٌّ

ورم غددي يحتوي على نسيج ليفي .
adenoma gelatinosum ورمٌ غُدِّيٌّ هُلامِيٌّ
 ورم ظهاري حميد تكون الخلايا فيه على هيئة
 بنى غدنية أو تشتق من النسيج الغدي ، ويكون
 شبيهاً بالهلام الرخو .
adenoma hidradenoides ورمٌ غُدِّيٌّ عَرَقِيٌّ
 (= hidradenoma)
 ورم حميد ينشأ بالخلايا الظهارية بالغدد العرقية
 وتحدد أنماطه الفرعية المتباينة تبعاً للنموذج
 الهستولوجي المكون .
adenoma of kidney ورمٌ غُدِّيٌّ كَلْوِيٌّ
 (=) ورم غددي قشري (كلوي) (Renal)
 [Cortical Adenoma : أورام دقيقة في قشرة
 الكلى تنبتق من النيبات الكلوية ويعتبرها بعض
 الباحثين ، ببساطة ، سرطانات خلوية كلوية
 صغيرة الحجم .
adenoma of the adrenal cortex ورم القشرة الكظرية
 الغدي
 انظر تحت adrenocortical adenoma .
adenoma ovarii testiculare ورمٌ غُدِّيٌّ
 مَبْيِضِيٌّ وَخُصْوِيٌّ الحَلَايَا
 (=) ورمٌ مُذَكَّرٌ (Androblastoma) : ورم نادر
 بالمبيض يحدث عادة في النسوة الشابات ،
 ويوجد به كلاً من خلايا سيرتولي (ذات أصل
 من الحبال الجنسية) وخلايا لايديج (ذات أصل
 من السدى) . ربما يسبب الورم إذكارةً
 (Masculinization) وزبياً (Hirsutism) وقد
 يتواجد نشاط إستروجيني أحياناً .
adenoma sebaceum ورمٌ غُدِّيٌّ زُهْمِيٌّ
 1- نمط برينجل (Pringle) [جون برينجل ،
 1855-1922 ، طبيب جلدية إنجليزي] :
 تكاثر ورمي وعائي ليفي يصيب الجلد ،
 عادة على الوجه ، يوجد مترافق مع تصلب
 حديبي ؛ المصطلح اسم مغلوط حيث إن
 الغدد الزهمية نادراً ما تُصاب .
 2- نمط بالزر (Balzer) : فرط تنسج وحماني
 بالغدد الزهمية ، مكوناً حليمات جلدية

عديدة صفراء أو عقيدات بالوجه .
adenoma simplex ورمٌ غُدِّيٌّ بَسِيطٌ
 ورم ظهاري حميد وتكون الخلايا فيه على هيئة
 بنى غدنية بسيطة .
adenoma sudoriparum ورمٌ غُدِّيٌّ عَرَقِيٌّ
 (= hidradenoma)
 ورم حميد يشتق من الخلايا الظهارية بالغدد
 العرقية .
adenoma tubulare testiculare ورمٌ غُدِّيٌّ
 نُبْيِيٌّ مَبْيِضِيٌّ وَخُصْوِيٌّ الحَلَايَا
 (= adenoma ovarii testiculare)
 انظر تحت adenoma ovarii testiculare .
adnexal adenoma ورمٌ المُلْحَقَاتِ الجُلْدِيَّةِ الغُدِّيِّ
 ورم غددي ينشأ في الملحقات الجلدية ، أو يكون
 بنى تشبهها .
adrenocortical adenoma ورمٌ القَشْرَةِ الكُظْرِيَّةِ
 الغُدِّيِّ
 ورم حميد بالقشرة الكظرية ، عادة ما يكون
 صغيراً وفي جانب واحد ؛ تسبب معظم الأنواع
 أعراضاً . على سبيل المثال الورم الغدي المنتج
 للكورتيزول (وهو أكثر أنواع الأورام الغدية
 شيوعاً والتي تنشأ من قشر الكظر ويفرز هذا
 الورم الكورتيزول مسبباً متلازمة كوشينج) ،
 والورم الغدي المنتج للألدوستيرون (وهو ورم
 حميد يفرز الألدوستيرون وعادة ما يكون
 صغيراً وأحادي الجانب) ، والورم الأثوي ،
 والورم الرجولي .
 انظر تحت adrenocortical adenoma .
alpha subunit adenoma ورم غددي مفرز
 للوَحِيدَةِ أَلْفَا
 ورم غددي بروتيني سكري مختلف يفرز فقط
 وحيدة واحدة من هرمونات البروتين السكري ؛
 معظمها عاطلة صمواوياً (Endocrine inactive) ،
 رغم وجود بعض الأورام النشطة
 صمواوياً .
apocrine adenoma ورمٌ غُدِّيٌّ مُفْتَرِزٌ
 (=) ورمٌ غُدِّيٌّ عَرَقِيٌّ حَلِيمِيٌّ (Papillary)

(Solitary) hidradenoma ؛ ورم حميد وحيد
 يصيب النساء ، عادة في الشفرين الكبيرين ،
 ويكون كيسياً وحليمياً ، ويتكون من ظهارة
 تشبه ظهارة الغدد المفترزة .

basal cell adenoma ورمٌ عُديّ قاعدي الخلايا
 ورم حميد بالغدة اللعابية محفظ غير مؤلم
 وبطيء النمو يصيب القنوات المقحمة أو أصل
 الخلايا الاحتياطية ، يوجد أساساً في الذكور ،
 في الغدة النكفية أو الشفة العليا ؛ بأنماط
 غشائية ، وتربيقية نسيجية ، وقنوية . وهو ورم
 صلب . ويمكن تمييز هذه الأنماط هستولوجياً ،
 ولكن كلها تظهر تمايز السدى أو الحؤول .
 وقليل من وجود خلايا ظهارية عضلية قليلة .

basophil adenoma ورمٌ عُديّ قعد
 في نظام التقسيم السابق ، استخدم هذا
 المصطلح للدلالة على الأورام الغدية النخامية ،
 وهو ورم غدي تتلون خلاياه بالأصباغ
 القاعدية ؛ معظم الأورام الغدية التي تفرز
 كميات مفرطة من الهرمون المنمي لقشر الكظر
 تكون ضمن هذه المجموعة .

basophilic adenoma ورمٌ عُديّ قعد
 انظر تحت basophil adenoma .

bile duct adenoma الورم الغدي في
 الأفتية الصفراوية
 عقيدة صغيرة متوسطة الصلابة بيضاء ذات
 قنوات صفراوية عديدة مغمورة في سدى
 ليفي .

bronchial adenoma ورمٌ عُديّ قَصبيّ
 ورم غدي يقع في الأنسجة تحت المخاطية
 للشعب الهوائية (القصبات) الكبيرة ، يعتقد أنه
 ينشأ من خلايا عصبية صماوية . يتكون أحياناً
 من خلايا متميزة وتمتددة عادة ، ودائماً تكون
 سرطاوية في شكلها الهستولوجي . على الرغم
 من تسميتها بالورم الغدي ، تعرف هذه الأورام
 الآن بأنها ذات درجة منخفضة من السرطانية .

canalicular adenoma ورم غدي قُنويّ
 انظر تحت basal cell adenoma .

carcinoid adenoma الورم الغدي
 السرطاوي في القصبة
 ورم بالغ النوعي بالقصبة ، ويشبه السرطاوية
 بالسبيل الهضمي . قد يكون غازياً وخبثاً .

carcinoma ex pleomorphic adenoma ورم غدي
 سرطاني متعدد الأشكال
 نوع من الأورام الغدية متعددة الأشكال الخبيثة
 والتي عادة ما تحدث في الغدة اللعابية في
 البالغين المتقدمين في العمر ، كما أنها خباثة
 ظهارية تنشأ من ورم مختلط موجود أصلاً مع
 وجود نقائل فقط للمكوّن الظهاري الخبيث
 ويستخدم هذا التعبير أحياناً كمرادف للورم
 المختلط الخبيث .

ceruminous adenoma ورمٌ عُديّ صملاخي
 ورم ظهاري حميد وتكون الخلايا فيه رئيسية
 وشبيهة بالصملاخ .

chief cell adenoma الورمُ الغديّ
 ذوالخلايا الرئيسية
 ورم غدي بالغُدّة الدرّيقية ويحتوي على كتل
 مُصمّته من الخلايا الرئيسية الصغيرة تماثل
 الخلايا التي تشاهد في الغدة الطبيعية .

chromophil adenoma ورمٌ عُديّ أليفٌ للون
 ورم غدي ينصبغ باللون البني المائل للأصفر مع
 أملاح الكروم .

chromophobe adenoma ورمٌ عُديّ كارهٌ للون
 ورمٌ عُديّ كارهٌ للون
 ورم غدي نخامي يحتوي على خلايا ناقصة
 الحبيبات الحمضة أو الحبيبات القعدة ، وهو
 نفس الآفة التي يطلق على الورم الغدي ذو
 الخلايا عديمة الواسمات (Null cells) .

clear cell adenoma الورمُ الغديّ ذو
 الخلايا الصافية
 ورم ظهاري حميد تحتوي خلاياه على كمية
 وفيرة من الجليكوجين أو على مواد أخرى
 لا تتلون بالهيماتوكسيلين واليوزين ، وبالتالي
 يظهر الهولي شاحباً في المقاطع الملونة بالطرق
 التقليدية .

colloid adenoma ورمٌ غُدِّيٌّ عَرَوَانِيٌّ
ورم غدي كبير الجريبات .

cortical adenoma ورمٌ غُدِّيٌّ قَشْرِيٌّ
أورام صغيرة في قشرة الكلية ، تنشأ من
النباتات الكلوية ؛ بعض المراجع تعتبر هذه
سرطانة الخلايا الكلوية الصغيرة البسيطة .

corticotroph adenoma, ورم غدي بالموجهة
corticotroph cell adenoma القشرية
انظر تحت ACTH-secreting adenoma .

cortisol-producing adenoma ورم غدي منتج
للكورتيزول
ورم القشرة الكظرية الأكثر شيوعاً ، وهو يفرز
الكورتيزول ويسبب متلازمة كوشينج .

cystic adenoma ورمٌ غُدِّيٌّ كَيْسِيٌّ
ورم ظهاري حميد تبطن خلاياه تجويفاً كيسياً .

duct adenoma ورمٌ غُدِّيٌّ قَنَوِيٌّ
(= **intraductal papilloma**)
داخل القناة)
ورم القناة الناقلة للبن يرتبط بالجدار بواسطة
سويقة ، والتميز بين النمط الوحيد (الورم
يتواجد فقط بقناة واحدة وغالباً ما يكون
حميداً) والنمط المتعدد (الورم يتواجد في
قنوات متعددة وغالباً ما يكون بالجانبين
ومحتمل الخباثة) يجب وضعه بالاعتبار .
لنمط الوحيد نسيج مصلي أو دموي بينما
النمط المتعدد ليست له هذه الخاصية .

embryonal adenoma ورمٌ غُدِّيٌّ مُضْغِيٌّ الخَلَايَا
(=) ورمٌ غُدِّيٌّ تَرْبِيْقِيٌّ (Trabecular adenoma) :
ورم غدي تكون خلاياه مكدسة بصورة
متلاصقة لتكون أحبالاً أو ترابيق ، مع وجود
عدد قليل من الجريبات الصغيرة .

endocrine-active adenoma ورم غدي ذو نشاط
صمّأوي
ورم غدي بالغدة النخامية يفرز كمية وفيرة من
الهرمون مثل الورم البرولاكتيني (وهو ورم
غدي نخامي يتكون من خلايا مفرزة
للبرولاكتين بغزارة وقد يؤخر هذا البلوغ في كلا

الجنسين مسبباً ثراً للبن وانقطاعاً للحيض في
النساء أو يقلل الشبَقَ والخصوبة في الرجال) .
والورم الغدي بالموجهة القشرية ، والورم الغدي
بموجهة الغدد التناسلية ، ورم غدي مفرز-
لهرمون النمو ، وورم غدي . يسمى أيضاً ورم
غدي وظيفي مفرط النشاط .

endocrine-inactive adenoma ورم غدي غير
نشط صمّأوياً
ورم غدي نخامي لا يفرز كميات وفيرة من أي
هرمون ؛ كثير من الأورام الغدية للخلايا عديمة
الواسمات تكون من هذا النوع .

eosinophil adenoma ورمٌ غُدِّيٌّ يُوْزِينِيٌّ
(=) ورمٌ غُدِّيٌّ مُفْرَزٌ لِهَرْمُونِ النَّمُو
(GH-secreting adenoma) : ورمٌ غدي نخامي
يتكون من خلايا شبيهة بالئَمْيَةِ الجَسَدِيَّةِ حيث
تفرز كميات مفرطة من هرمون النمو ؛ مما قد
يسبب العملقة بالأطفال أو ضخامة النهايات
بالبالغين .

exocrine adenoma ورمٌ غُدِّيٌّ خَارِجِيٌّ الإفراز
ورم غدي يصيب إحدى الغدد خارجية
الإفراز .

feminizing adenoma ورمٌ غُدِّيٌّ مُؤنِّثٌ
(=) ورم غدي صغير الجريبات
(Microfollicular adenoma) : ورم غدي
جربيي يتميز بوجود جريبات متلاصقة مبطنة
بالظاهرة .

fetal adenoma ورمٌ غُدِّيٌّ جِنِينِيٌّ الخَلَايَا
(=) ورم غدي صغير الجريبات .

follicular adenoma ورمٌ غُدِّيٌّ جُرْبِيٌّ
ورم غدي للغدة الدرقية حيث تصطف الخلايا
في شكل جريبات . تصنف أحياناً إلى ورم
غدي كبير الجريبات ، وورم غدي صغير
الجريبات ، ورم غدي تربيقِيٌّ ، الورم الغدي
الهورتلي الخَلَايَا (Hürthle cell adenom) ؛ مع
ذلك ، كثير من الأورام الغدية تكون خليطاً من
هذه الأنواع ، وكل الأنواع لها نفس الملامح
الإكلينيكية .

functional adenoma, ورمٌ غُدِّيٌّ وَظِيفِيٌّ
functioning adenoma ورم غدي ذو إفراز داخلي نشط .
 انظر تحت endocrine-active adenoma .
gastric adenoma ورمٌ غُدِّيٌّ مَعْدِيٌّ
 سليلة ورمية غدية بالمعدة .
glycoprotein adenoma, ورمٌ غُدِّيٌّ
glycoprotein بروتينيٌّ سَكْرِيٌّ
hormone adenoma ورم غدي نخامي يسبب إفرازاً مفراطاً لأحد من
 الهرمونات الثلاث: الجليكوبروتين (الهرمون
 المنبه للجريبات) ، والهرمون الملوتن ،
 والهرمون الموجه للدرقية) .
gonadotrope adenoma ورم غدي بموجهة
 (= gonadotroph a.) الغدد التناسلية
 نوع نادر من الورم الغدي النخامي يتكون من
 خلايا شبيهة بمولدات موجهة الغدد التناسلية
 (Gonadotrophs) حيث تفرز كميات وفيرة من
 الهرمون المنبه للجريبات أو الهرمون الملوتن ، أو
 كلاهما ؛ قد تسبب بلوغاً مبكراً أو اضطراباً
 بصرياً ، أو خمول الغدد التناسلية أو قلة
 إفرازها .
growth hormone cell adenoma ورم غدي
 بخلايا هرمون النمو
 انظر تحت eosinphil adenoma .
growth hormone-secreting ورم غدي
adenoma مفرز لهرمون النمو
 انظر تحت eosinphil adenoma .
hepatocellular adenoma الورمُ الغُدِّيُّ ذوُ
 الخَلايا الكَبِدِيَّةِ
 هو ورم كبدي حميد يصيب عادة النساء في
 سن الإنجاب له علاقة باستخدام حبوب منع
 الحمل الفموية لمدة طويلة . عادة يوجد الورم
 بشكل وحيد ، وتحت المحفظة ، كبير يتكون من
 خلايا كبدية على شكل حبال مع ثلوث بابي
 (Portal triads) .
Hürthle cell الورمُ الغُدِّيُّ الهورتلي

adenoma الخَلايا
 هو ورم غير مألوف يصيب الغدة الدرقية يتصف
 بهيولي يوزينية يحتوي على متقدرات كثيرة ؛
 وكثيراً ما يكون خبيث مع وجود نقائل واسعة
 الانتشار .
hyperfunctional adenoma, ورم غدي مفرط
hyperfunctioning adenoma النشاط
 ورم غدي ذو إفراز داخلي نشط .
intrahepatic bile الورمُ الغُدِّيُّ في الأَقْنِيَّةِ
duct adenom الصَفْرَاوِيَّةِ داخل الكَبِدِيَّةِ
islet adenoma ورم الخَزِيرَاتِ الغُدِّيِّ
langerhansian adenoma ورم غُدِّيٌّ
 لأنجرهانسِيَّ
liver cell adenoma الورمُ الغُدِّيُّ ذوُ الخَلايا
 الكَبِدِيَّةِ
 انظر تحت hepatocellular adenoma .
macrofollicular adenoma ورمٌ غُدِّيٌّ كَبِيرٌ
 الجُرَيْبَاتِ
 ورم غدي جريبي يصيب الدرقية يتكون من
 جريبات كبيرة تحتوي على غروانيات ومبطنة
 بظهارة مسطحة .
malignant adenoma ورمٌ غُدِّيٌّ خَبِيثٌ
mammomatotroph adenoma ورم غدي
 بالمنميات الجسدية الثديية
 ورم متعدد الهرمونات (Plurihormonal) يتكون
 من منمية جسدية ثديية
 (Mammomatotroph) ، وخلية متفردة النوع
 تفرز كل من هرمون النمو والبرولاكتين .
membranous adenoma ورم غدي غشائي
 انظر تحت basal cell adenoma .
mesonephric adenoma ورمٌ غُدِّيٌّ في الكَلْوَةِ
 الجَنِينِيَّةِ المُوسَّطَةِ
 (= ورمٌ غُدِّيٌّ وولفيٌّ) (=wolffian adenoma)
 ورم غدي يتكون في أنسجة الكلوة الجنينية
 المتوسطة .
microfollicular adenoma ورمٌ غُدِّيٌّ صَغِيرٌ
 الجُرَيْبَاتِ

ورم جنيني يصيب الدرقية ويتألف من جريبات صغيرة جداً ومجموعات سنخية صلبة من الخلايا الظهارية الدرقية .

ورم غدي mixed somatotroph-lactotroph adenoma مختلط بالمنميات الجسدية ومفرزات البرولاكتين النوع الأكثر شيوعاً من الورم الغدي المختلط الخلايا ، يحتوي على نوعين من الخلايا التي تنتج كلاً من هرمون النمو والبرولاكتين .

ورم غدي ذو خلايا mixed-cell adenoma مختلطة

ورم غدي نخامي يحتوي على أكثر من نوع من الخلايا ، وعادة تكون متعددة الهرمونات .

ورم غدي وحيد monomorphic adenoma الشكل

أي ورم من مجموعة أورام الغدة اللعابية الحميدة التي تفتقر إلى تغيرات النسيج الضام والتي يتكون كل منها غالباً من نوع واحد من الخلايا وتشمل هذه الخلايا المتضمنة : ورم الخلايا القاعدية واللمفومة والورم الغدي الحمضي .

ورم غدي موسيني mucinous adenoma

ورم غدي مخاطاني mucoïd cell adenoma

ورم غدي به خلايا مخاطية .

ورم غدي كلوي المنشأ nephrogenic adenoma

ورم حميد يصيب المثانة أو مخاطية الظهارة البولية يتكون من بنى غدية تشبه نبيبات الكلى .

ورم غدي حليمي nipple adenoma

آفة حميدة تصيب الثدي تشبه إكلينيكيًا داء باجيت في الثدي ، وتتكون من تكاثرات سدوية وقنوية تحت الحلمة ، والتي تبدو كتكتلة متفرحة أو متآكلة مع نجيح دموي أو مصلي ويسمى أيضاً ورم غدي حليمي (Papillary adenoma) .

ورم غدي غير وظيفي nonfunctional adenoma,

(=nonfunctioning adenoma)

ورم غدي غير نشط صمواوياً .

ورم غدي غير (= nonsecreting adenoma), مفرز (= nonsecretory adenoma)

انظر تحت endocrine-inactive adenoma .

ورم غدي سوي normofollicular adenoma الجريبات

ورم غدي به جريبات متساوية الحجم .

ورم غدي ذو خلايا عديمة null-cell adenoma الواسمات

ورم غدي نخامي تعطي خلاياه نتائج سالبة عند اختبارها للصبغ وإفرازها للهرمون ؛ تقليدياً على الرغم من أنه يشتمل على خلايا محببة متناثرة أو غير كثيفة أو خلايا غير محببة (غير وظيفية) ، بعضها يحتوي على خلايا وظيفية وقد تكون مصاحبة لحالة فرط نشاط الغدة النخامية مثل ضخامة النهايات أو متلازمة كوشنج . هذه الأورام تُكتشف دائماً إكلينيكيًا فقط حينما تنمو في الحجم وتضغط على الأنسجة المحيطة . تسمى أيضاً ورم غدي كاره للون (Chromophobic adenoma) .

ورم غدي ذو خلايا ورمية oncocytic adenoma (= Hürthle cell adenoma)

انظر تحت Hürthle cell adenoma

الورم الغدي الهورتلي oxyphilic adenoma, الخلايا (=oxyphilic granular cell adenoma)

انظر تحت Hürthle cell adenoma .

ورم غدي حليمي papillary adenoma

انظر تحت nipple adenoma .

ورم غدي كيسبي papillary cystic adenoma حليمي

ورم غدي تكون فيه تجاويف العنبيات غالباً متمددة بالسوائل والعناصر الظهارية الورمية وتميل لأن تشكل بروزات غير منتظمة تشبه الأصابع .

ورم غدي نخامي pituitary adenoma

ورم حميد يصيب الغدة النخامية ويظهر بصفة

عامة في الفص الأمامي للغدة النخامية .
pleomorphic adenoma ورمٌ غُدِّيٌّ مُتَعَدِّدٌ الأشكال (=mixed tumor of salivary gland)
 (=) ورم حميد يصيب الغدة اللعابية يتكون من
 ظهارة الغدة اللعابية ونسيج ليفي مع باحات
 غضروفية أو مخاطانية .
prolactin cell adenoma, ورم غدي ذو
prolactin-secreting adenoma خلايا مفرزة لهرمون
 البرولاكتين
 ورم نخامي يتكون من خلايا منتجة للبرولاكتين
 ويؤدي إلى ظهور أعراض انقطاع الطمث غير
 النفاسي وثر اللبن عند النساء وعنانة عند
 الرجال .
pseudomucinous adenoma ورمٌ غُدِّيٌّ مُوسِينِي (=mucinous adenoma)
 ورم غدي مخاطي كاذب .
racemose adenoma ورمٌ غُدِّيٌّ عُنُقُودِي الشَّكْلِ ورم غدي على شكل العناقيد .
renal cortical adenoma ورمٌ قَشْرَةُ الكُلْبَةِ الغُدِّي
 ورم غدي صغير عادة يوجد أحياناً في قشرة
 الكلى بشكل عرضي عند تشريح الجثة ويكون
 مشتقاً من النسيج النببي الكلوي .
sebaceous adenoma ورمٌ غُدِّيٌّ زُهْمِي
 1- ورم حميد غير شائع ، يكون عادة عقيدة
 محددة ومنعزلة ذات لون أصفر أو بلون
 اللحم . يوجد على الوجه أو فروة الرأس ،
 وبشكل عام يصيب الرجال كبار السن ،
 يحتوي على فصيصات دهنية غير كاملة
 التمييز ؛ قد تشاهد في موير- تور
 (Muir-Torre) . يستعمل المصطلح أحياناً
 ليشير إلى ورم غدي زهمي .
 2- عقيدات أو حطاطات وعائية صفراء صغيرة
 تظهر في وسط الوجه وتنمو من الغدد
 الزهمية .
somatotrope adenoma, ورم غدي
somatotroph adenoma بالموجهاً الجسدية

انظر تحت growth hormone - secreting adenoma .
thyrotrope adenoma, ورم غدي بالموجهاً
 الدرقية (= thyrotroph adenoma),
 (= thyrotroph cell adenoma)
 (= TSH- secreting adenoma)
 نوع نادر من الورم الغدي النخامي مكون من
 خلايا شبيهة بالموجهة الدرقية ، والتي تفرز كمية
 مفرطة من الهرمون الدرقي وتسبب فرط
 الدرقية ؛ يسمى أيضاً ورم غدي مفرز للهرمون
 المنبه للدرقية .
toxic thyroid adenoma ورم غدي درقي سمي
 دراق سُمِّي عديد العقيدات ، فرط الدرقية
 الناتج عن دراق عديد العقيدات ، عادة طويل
 الأمد .
trabecular adenoma ورمٌ غُدِّيٌّ تَرْبِيْقِي
 هو ورم غدي جريبي تتكدس خلاياه معاً
 لتشكل حبلاً أو تريبقاً مع وجود القليل من
 الجريبات الصغيرة .
trabecular-tubular adenoma ورم غدي
 نببي - حويجزوي الشكل
 (= ورم غدي قاعدي (=basal cell
 adenoma) الخاليا)
trabeculofollicular adenoma ورمٌ غُدِّيٌّ
 تَرْبِيْقِي جْرِيْبِي
 ورم غدي تعطي خلاياه شكلاً تريبقياً مقترناً مع
 شكل جريبي .
TSH-secreting adenoma ورم غدي مفرز
 للهرمون المنبه للدرقية
 انظر تحت thyrotrope adenoma .
tubular adenoma ورمٌ غُدِّيٌّ نَبْبِي
 1 - ورم غدي تنتظم خلاياه في شكل نبيبات ،
 يكون مصاحباً للسليلات الورمية الغدية في
 القولون ، والأورام الغدية الليفية في الثدي ،
 والورم المذكور .
 2- الورم المذكور (Androblastoma) .
 3- النوع الأكثر شيوعاً من السليلة الورمية

الغدية للقولون ، عادة يشاهد في الأشخاص متوسطي العمر إلى الأشخاص كبار السن ؛ قنياته مختلفة في الحجم إلى حد كبير ودائماً توجد منفردة ، على الرغم من مشاهدة مجموعات صغيرة أو كبيرة من القنيات أيضاً . احتمالية تحولها إلى ورم خبيث أو ممت غير مؤكدة .

villous adenoma ورمٌ عُديٌّ زُغابي

نوع غير شائع من السلسلة الورمية الغدية بالقولون حيث يكون كبيراً ، وليناً ، وجليماً وغالباً ما يكون محتمل الخباثة .

wolffian adenoma ورمٌ عُديٌّ وُلفي

ورم غدّي ينشأ من قناة ولف الجنينية .

adenomalacia تَلِينُ الغُدَّة

ليونة شاذة للغدة .

adenomatoid شَبِيهِ الورمِ العُدِّيِّ

يمثل الورم الغدي .

adenomatosis ورمٌ عُديٌّ

حالة تتميز بنشوء أورام غدية عديدة .

adenomatosis oris ورمٌ عُديٌّ قَمَويٌّ

تضخم الغدّة المحاطية للشفة بدون إفراز أو التهاب .

erosive adenomatosis of nipple ورم غدي

أكّال حلمة الثدي

انظر تحت adenoma of nipple .

fibrosing adenomatosis ورمٌ عُديٌّ مُلَيِّفٌ

آفة عقيدية حميدة في الثدي يتكرر حدوثها عند صغيرات السن نسبياً من النساء ويتكون من فصيصات النسيج العيني مفرطة التنسج المشوهة مع سدوية كولاجينية متزايدة ، وقد يصعب تمييز التغيرات في الحالة مجهرياً عن السرطانة .

glomerular adenomatosis ورمٌ عُديٌّ كُبيبي

نموات غدية على شكل كبيبات .

multiple endocrine ورمٌ عُديٌّ صماوي

متعدد

pancreatic-islet ورمٌ الجُزُر

adenomatosis البَنَكْرِياسِيَّة العُدِّيَّة

نموات غدية بجذر البنكرياس .

pluriglandular ورمٌ عُديٌّ صماوي

متعدد

polyendocrine ورمٌ عُديٌّ صَمَاوي

متعدّد

نموات غدية صماوية متعددة .

polypoid adenomatosis ورمٌ عُديٌّ سَليلاني

نموات غدية على شكل سليلات .

porcine intestinal adenomatosis ورم غدي

معوي خنزيري

تكوّن أورام غدية في أمعاء الخنازير الصغيرة

المفطومة حديثاً ، مع قلة الشهية للطعام وفقدان

الوزن ؛ وفي بعض الأحوال النادرة تكون

مميّنة .

pulmonary adenomatosis ورمٌ عُديٌّ رَئوي

هو داء ورمي غدي تكون فيه الأسناخ

والقصببات الوحشية مليئة بمخاط وخلايا

ظهارية تتميز بأنها غزيرة المخاط ، لصيقة

باللعاب بشكل كبير ، مع وجود حمى

ونافضة ، وكحة ، وضيق تنفس ، وألم الجنبه .

adenomatous متعلق بالورم العُدِّيِّ؛

عُدومي

1 - تتعلق بالورم الغدي .

2 - تتعلق بالنمو الورمي العقدي بالغدة .

adenomegaly تَضَخُّمُ الغُدَّة

تضخم أو ضخامة الغدة ؛ تسمى أيضاً تضخم

غدي واعتلال غدي أو اعتلال الغدد اللمفية .

adenomere قُسَيْمٌ عُديٌّ

هو ذلك الجزء النهائي المغلق من أي غدة نامية

وهو الذي يصبح فيما بعد الجزء الوظيفي من

العضو .

adenomyoepithelioma ورمٌ ظهاري

عَضَلِيٌّ عُديٌّ

ورم حميد يتكون غالباً من خلاية عضلية

ظهارية ونسيج غدي .

adenomyoepithelioma of ورمٌ ظهاري

stomach عَضَلِيٌّ عُذِّيٌّ فِي الْمَعْدَةِ
ورم حميد يتكون غالباً من خلايا عضلية
ظهارية ونسيج غدّي بالمعدة .

adenomyofibroma ورم ليفي عضلي غدّي
ورم ليفي محتوي على نسيج غدّي ونسيج
عضلي .

adenomyoma ورم عضلي غدّي
1- ورم حميد يتكون من عضلات ملساء
وعناصر غدّية . وهو أكثر شيوعاً في الرحم
وأربطة الرحم .

2- عضال غدّي مكون لعقيدة محدّدة شبيهة
بالورم .

adenomyoma ورم عضلي غدّي حلّيمي
psammopapillare رملي

adenomyomatosis ورام عضلي غدّي
تكون عقيدات ورمية عضلية غدّية متعددة في
الأنسجة المجاورة للرحم أو في الرحم .

adenomyomatous متعلق بالورم
العضلي الغدّي
يتعلق بأو يشبه الورم العضلي الغدّي .

adenomyometritis التهاب عضل
وغدد الرحم
آفة التهابية لبطانة الرحم ، والتي قد تؤدي إلى
عضال غدّي .

adenomyosarcoma ساركومة عضلية غدّية
ورم أديمي متوسط مختلط حيث تكون الخلايا
العضلية المخططة أحد مكوناته .

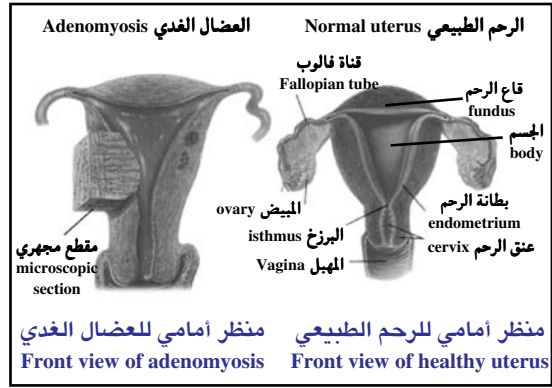
embryonal ساركومة عضلية غدّية
adenomyosarcoma مُضغنة الخلايا
(= embryonal adenosarcoma)

= ورم فيلمز (في الكلية عند الأطفال)

انظر تحت embryonal adenosarcoma .

adenomyosis عضال غدّي

حالة حميدة تتميز بوجود غدد ببطانة الرحم
والسدّي داخل عضل الرحم ، مصحوبة
بتضخم عضل الرحم . إذا كانت الآفة عضلية
متحددة تشبه الورم ، تسمى «ورم عضلي



غدّي» ، انظر تحت adenomyoma .

عضال غدّي خارجي adenomyosis externa
(= endometriosis) (= انتباز بطنان الرحم)

حالة يتواجد فيها بشكل زائغ نسيج يحوي
العناصر السدوية والغدية النموذجية لبطانة
الرحم في مواضع مختلفة من جوف الحوض ،
أو في مناطق أخرى من الجسم . يدعى أيضاً :
الانتباز البطني الرحمي الظاهر .

عضال غدّي تحت القاعدي
adenomyosis sub basalis

عضال غدّي بوقي adenomyosis tubae

1- مصطلح قديم لالتهاب برزخ البوق العقد .
2- نمو بطنان الرحم إلى التجويف البوقي ،
لتحل محل بطنان البوق .

عضال غدّي رحمي adenomyosis uteri
غزو حميد لعضل الرحم بواسطة نسيج بطنان
الرحم .

عضال غدّي سدوي stromal adenomyosis
(= stromatosis) (= سداء)
عضال غدّي تكون فيه المادة الغازية من بطنان
الرحم هي النسيج السدوي وليس الغدّي .

adenoncus ضخامة غدّية
(= adenomegaly)

تضخم غدة أو مجموعة من الغدد .

adenoneural غدّي عصبي
متعلق بالغدة والعصب .

adenopathy تضخم الغدد: تضخم
(= lymphadenopathy) العقد اللمفية

- 1- ضخامة غدوية .
- 2- تضخم العقد اللمفية .
- 3- مرض العقد اللمفية .

adenopharyngitis

**التَّهَابُ البُلْعُومِ
وَالغُدَائِيَّاتِ**

التَّهَابُ الغُدَائِيَّاتِ والبُلْعُومِ ، والذي يشمل اللوزتين عادة .

adenophlegmon

(= phlegmonous adenitis)

التَّهَابُ الغُدَّةِ والنسيج الضام حولها .

adenophthalmia

التَّهَابُ الغُدَّةِ الجَفْنِيَّةِ

التَّهَابُ الغُدَّةِ الميُومِيَّةِ (غُدَّة الجفن) .

[هيندريك ميُوبوم ، 1700-1638 ، مشرَّح

ألماني] .

adenopituitary

خَلِيَّةٌ نُخَامِيَّةٌ غُدِّيَّةٌ

(=pituicyte)

واحدة من الخلايا المتميزة المغزلية السائدة في النخامية العصبية ، التي تمتزج بالألياف العصبية وتعتبر من الخلايا الدبقية العصبية المتخصصة . ويميّز منها أربعة نمطيات وذلك بحسب المظهر المورفولوجي أثناء تلونها بالفضة ، وهي : خلية غدوية ، خلية ليفية ، خلية شبكية ، خلية نخامية صغيرة .

adenosalpingitis

التَّهَابُ البوقِ الغُدِّيُّ

التَّهَابُ البوقِ والغُدَّةِ اللمفية الملحقة بالبوق .

adenosarcoma

ساركومة غُدِّيَّةٌ

ورم مختلط يتكون من عناصر غدوية وساركومية ، مثل ورم فيلمز (في الكلية عند الأطفال) .

embryonal adenosarcoma

ساركومة غُدِّيَّةٌ مُضغِيَّةُ الخَلايا

(= ورم فيلمز)

[ماكس فيلمز Wilms ، 1918-1867 ؛ جراح

ألماني] .

ورم مختلط خبيث سريع النماء يصيب الكلى ، ويتكون من عناصر مضغية . عادة يصيب الأطفال قبل سن الخامسة ولكنه قد يحدث في

الجنين ، ونادراً ما يحدث في سن متأخرة . يدعى أيضاً ، ورم أرومي كلوي وساركومة سرطانية مضغية .

adenoscirrhus

سَرطَانَةٌ صَلْدَةٌ

(=scirrhous carcinoma)

يشير إلى ورم غددي ذي مكونات سرطانية صلبة ذات طبيعة ليفية .

adenosclerosis

تَصَلُّبٌ غُدِّيٌّ

تصلب الغدة ، مع أو بدون ، تضخمها .

adenose

غُدِّيٌّ

متعلق بالغدة أو يشبه الغدة .

adenosinase

أَدِينُوزِينَازٌ

(=adenosine nucleosidase)

إنزيم يحلِّمه الأدينوزين إلى أدينين وريبوز يميني .

adenosine

أَدِينُوزِينٌ

1- نوكلئوزيد بوريني يتحد فيه التتروجين التاسع للأدينين بالكربون الأول للريبوز ؛ أحد مكونات الحمض النووي الريبي RNA وتلعب نوكلئوتيداته دوراً رئيسياً في تفاعلات وتنظيم الاستقلاب .

2- مثبط قلبي لتلقائية العقدة الجيبية والتوصيل في العقدة الأذينية البطينية ؛ يستعمل كمضاد لاضطرابات نظم القلب .

adenosine deaminase

نازعة أمين الأدينوزين

(ADA)

إنزيم من صنف الهيدرولاز يحفز نزع الأمين من الأدينوزين ليكون إينوزين ، وهو أحد تفاعلات البيورين الاستقلابية . وقد اكتشف غياب نشاط الإنزيم ، وهي صفة جسدية متنحية ، في الكثير من الأشخاص المصابين بمتلازمة العوز المناعي المشترك الوخيم .

adenosine diphosphate

ثُنَائِي فُسْفَاتِ الأَدِينُوزِينِ

نوكلئوتيد ، 5- بيروفوسفات الأدينوزين ، يشارك في الاستقلاب المولد للطاقة ؛ ينتج بواسطة حلمهة ثلاثي فسفات الأدينوزين

الأدينوزين ATP ، ويتحول راجعاً إلى ثلاثي فسفات الأدينوزين ATP بواسطة عمليات الفسفرة الأوكسديّة والفسفرة على مستوى الركائز .

adenosine hydrolase هيدرولاز الأدينوزين

الإنزيم الذي يشطر روابط الأدينوزين ويضيف لها الماء .

adenosine kinase كيناز الأدينوزين

إنزيم من صف الناقلات الذي يحفز فسفرة الأدينوزين بواسطة ثلاثي فسفات الأدينوزين ATP ليكون ثنائي فسفات الأدينوزين ADP . التفاعل هو جزء من آلية العلاج الإنقاذي للبورين .

adenosine monophosphate أحادي فسفات

الأدينوزين (AMP) نكليوتيد ، 5'- فسفات الأدينوزين ، يشارك في الاستقلاب المولد للطاقة ؛ ينتج بواسطة حلمة ثلاثي فسفات الأدينوزين ATP ، ويتحول إلى ثنائي فسفات الأدينوزين بواسطة كيناز الأدينيلات . يسمى أيضاً حمض الأدينيليك (Adenylic acid) .

adenosine phosphate فسفات الأدينوزين

أي من المركبات الثلاثة القابلة للتحويل إلى بعضها البعض وفيه يرتبط الأدينوزين من خلال مجموعة الريبوز إلى جزيء واحد (أحادي فسفات الأدينوزين) ، أو جزيئين (ثنائي فسفات الأدينوزين) ، أو ثلاثة جزيئات (ثلاثي فسفات الأدينوزين) من حمض الفسفوريك .

adenosine triphosphatase فسفاتات ثلاثي

فسفات الأدينوزين إنزيم من صنف الهيدرولاز ، يُحفز حلمة ثلاثي فسفات الأدينوزين إلى ثنائي فسفات الأدينوزين . وهذا التفاعل ناتج عن العمل المنسق للبروتينات باستعمال ثلاثي فسفات الأدينوزين لتوجيه عمليات مثل تقلص العضلات ، والحفاظ على مدروجات التركيز ، النقل الغشائي ، وتنظيم تراكيز الأيونات .

adenosine triphosphate ثلاثي فسفات

الأدينوزين

نوكليوتيد ، 5'- ثلاثي فسفات الأدينوزين ، يشارك في الاستقلاب المولد للطاقة وهو لازم لتخليق الرنا RNA ، يوجد في كل الخلايا ويستعمل في تخزين الطاقة في شكل روابط فسفاتية عالية الطاقة . تُستعمل الطاقة الحرة الناجمة من حلمة ثلاثي فسفات الأدينوزين لتحفيز تفاعلات استقلابية مثل تخليق الأحماض النووية والبروتينات ، ولتحريك الجزيئات بعكس مدروجات التركيز (النقل الفاعل) ، وإنتاج حركة ميكانيكية (انقباض اللييفات المكموية والأنيبيات) .

adenosis عُداد

1- أي مرض يصيب الغدد .
2- تشكيل أو تطوير غير طبيعي لنسيج غدي .
adenosis vaginae عُداد مهبلية
وجود مناطق متبذة عديدة من ظهارة (عمودية) غدية في المهبل .

blunt duct adenosis عُداد القناة الكليّة

شكل من أشكال خلل تنسج الثدي يتسم بسيادة تكاثر المتن الظهاري ؛ يكون مصحوباً غالباً بمرض كيسي وتلفني للثدي .

mammary sclerosing adenosis, عُداد ثديي

مُصلّب (= sclerosing adenosis of breast) شكل من أمراض الثدي يتسم بوجود العديد من العقيدات الثابتة المُمضّة ، ونسيج ليفي ، وألم الثدي ، وأحياناً أكياس صغيرة ؛ قد يشابه السرطانة من الناحية الهستولوجية .

sclerosing adenosis عُداد مُصلّب

1- عُداد ثديي مُصلّب :
انظر تحت mammary sclerosing adenosis .
2- آفة مجهرية عقيدية حميدة في البروستاتة : تتألف من نسيج عُنبي بزيد من السدى ، وتظهر طبقة الخلايا القاعدية حوّلاً مميزاً في العضلات الملساء .

adenosquamous

adenosquamous

عُدِّي حَرَشَفِيّ

سرطانة عُديّة

حَرَشَفِيَّة carcinoma
(=adenoid squamous cell carcinoma)

(=adenocanthoma)

- 1- نمط من أورام الرئة يظهر باحات من التمايز الواضح بين الخلايا الغدية والحرفشية .
- 2- سرطانية غدية تبدي في جزء منها أو في غالبيتها تمايزاً حرفشياً .

أدينوزيل adenosyl

الجذر المتكون من الأدينوزين بفقد مجموعة هيدروجين (H) أو هيدروكسيل (OH) ، خصوصاً من الموضع 5' .

أدينوزيل كوبالامين adenosylcobalamin

مشتق من الكوبالامين (من مجموعة الفيتامين B₁₂) يكون البديل فيه هو ديوكسي أدينوزيل . وهو واحد من شكلين نشيطين استقلالياً ويتم تخليقهما عند تناول فيتامين B₁₂ وهو النمط السائد في الكبد ؛ ويعمل كتميم إنزيم في التفاعل الحفّز بواسطة موتاز ميثيل مالونيل التميم (A) .

أدينوزيل ميثيونين adenosylmethionine

ناجح تفاعل ثلاثي فسفات الأدينوزين ATP والميثيونين حيث ترتبط ذرة الكبريت (للميثيونين) بريبوز الأدينوزين ، يستعمل كمانح للميثيل في تفاعلات نقل الميثيل .

مِبْضَعُ الغُدَانِيَّاتُ adenotome

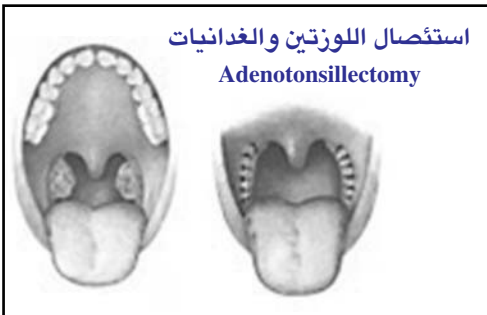
أداة لاستئصال الغددانيات .

بِضْعُ الغُدَّة adenotomy

شق غدة ما .

استئصال adenotonsillectomy

اللُّوزَتَيْنِ والغُدَانِيَّاتِ



إزالة الغددانيات واللوزتين عن طريق الجراحة .

adenous

غُدِّيٌّ

(glandular)

مصطلح نادر الاستخدام يشير إلى العلاقة بغدة ما .

adenovarix

دَوَالِي العُقَدِ اللَّمْفِيَّةِ

(=lymphadenovarix)

تورم رخو مفصص لعقدة لمفية بسبب انسداد وتوسع الأوعية اللمفية .

adenoviral

متعلق بالفيروسات

الغُدَّانية؛ حمى مختلف

يتعلق بـ ، أو ينتج عن الفيروسات الغدانية .

Adenoviridae

الفيروسات الغدانية؛

(=adenoviruses)

حمى غُدَّية

فصيلة من الفيروسات المحتوية على دنا مزدوج الطاق ، والتي تنمو في نوى الخلايا المصابة بالعدوى في الثدييات والطيور . يبلغ حجم الفيروسون 70-90 نانومتر وهو مجرد ، ومقاوم للإثير ، أما القفيصات (Capsids) ، فهي عشريئية السطوح وتتكون من 252 قُسيمًا قفيصياً (Capsomeres) .

يتكون جينوم الفيروس من جزيء خطي مفرد من الدنا المزدوج الطاق . يحدث التنسخ في النواة وتُحلَق البروتينات البنيوية في الهيولى ؛ ثم يحدث التجمع في النواة وتتححرر الفيروسونات بتخريب الخلية . مجال المضيف يكون ضيقاً بشكل عام ويكون الانتقال مباشراً أو لا مباشر . تشمل الأجناس الفيروس الغداني الثديي (Mastadenovirus) والفيروس الغداني الطيري (Aviadenovirus) .

adenovirus

الفيروس الغداني

أي فيروس ينتمي إلى فصيلة الفيروسات الغدانية . وتصيب هذه الفيروسات العديد من الثدييات ومنها الإنسان ويسبب بعضها بعض أنواع السرطانات ، كما تسبب التهابات عديدة حادة في الملتحمة والجهاز التنفسي .

adenoviruses of birds

الفيروسات الغدانية

(= aviadenoviruses)

الطيرِيَّة

جنس من الفيروسات من فصيلة الفيروسات الغدانية التي تصيب العديد من أنواع الطيور ، مسببة أنواعاً عديدة من الأمراض (تكون العدوى ببعض الأنواع عديمة الأعراض) .

fowl adenovirus الفيروس الغداني الدجاجي
نوع من الفيروسات من جنس الفيروسات الغدانية الطيرية وهي مميّزة لأجنة الدجاج وتُحدث أوراماً في الجرذان الأرنبية (Hamsters) المولودة حديثاً .

mammalian adenoviruses الفيروسات الغدانية للتدييات
(=mastadenoviruses) (التديية)

جنس من فصيلة الفيروسات الغدانية التي تصيب التدييات بالعدوى ، مسببة أمراض السبيل التنفسي ، والهضمي ، والملتحمة ، والجهاز العصبي المركزي ، والسبيل البولي قد تكون العدوى عديمة الأعراض . وكثير من أنواعها يسبب أوراماً خبيثة . تقسم الفيروسات التي تصيب البشر إلى 7 جنسيات (A-G) حسب خصائصها البنيوية ، والمناعية ، والبيولوجية ، والكيميائية .

adenyl أدينيل
1- جذر الأدينين .

2- مصطلح يستخدم أحياناً (بصورة غير صحيحة) للدلالة على الأدينيل .

adenyl cyclase محلقة الأدينيل
(=adenylate cyclase) إنزيم من صنف الليّاز ، يحفز تحويل أحادي فسفات الأدينوزين (AMP) إلى أحادي فسفات الأدينوزين الحلقي (cAMP) . وهو المرسل الثاني في التنشيط العصبي والهرموني داخل الخلايا . يوجد في الأغشية الخلوية الهيولية ويتم تنشيطه بفعل العديد من الهرمونات ، ومنها الإبينفرين والجلوكاجون والثيازوبريسين . والهرمون الموجّه لقشر الكظر .

adenylate أدينيلات

ملح أو إستر لحمض الأدينيليك .

adenylate deaminase نازعة أمين الأدينيلات
(= AMP deaminase) (= نازعة أمين أحادي فسفات الأدينوزين)

إنزيم من صنف الهيدرولاز يحفّر نزع الأمين من أحادي فسفات الأدينوزين لصنع أحادي فسفات الإينوزين .

adenylate kinase كيناز الأدينيلات
إنزيم من صنف الناقلات يحفز التفاعل (2) ثنائي فسفات الأدينوزين = ثلاثي فسفات الأدينوزين + أحادي فسفات الأدينوزين) . يوجد الإنزيم بشكل سائد في العضلات وبمدها بوسيلة لاستخدام كلا رابطتي الفسفات عاليتي الطاقة من ثلاثي فسفات الأدينوزين لانقباض العضلات . يجعل التفاعل تركيز أحادي فسفات الأدينوزين مؤشراً حساساً لنفاذ جميعة الفسفات عالي الطاقة ويحافظ أيضاً على توازن جميعة النوكليوتيدات . يسمى أيضاً كيناز أحادي فسفات الأدينوزين (AMP kinase) .

adenylic acid حمض الأدينيليك
هو الأدينوزين المفسفر ؛ يشير عادة إلى أحادي فسفات الأدينوزين .

adenylosuccinase أدينيلوسكسيناز
(=ليّاز أدينيلوسكسينات)

lyase إنزيم من صنف الليّاز ، ويحفز تشطّر الأدينيلوسكسينات لصنع الفومارات وأحادي فسفات الأدينوزين . يوجد الإنزيم في الكبد حيث يحفز خطوات عديدة للتخليق البيولوجي لنوكليوتيدات البورين ؛ في العضلات ، يكتنف الإنزيم في استخدام الطاقة .

adenylosuccinate أدينيلوسكسينات
أدينيلات مع سيكسينات كبديل عن مجموعة الأمين في الموقع C6 ، متوسط في التخليق البيولوجي للأدينيلات .

adenylosuccinate سينتاز

adenylpyrophosphate الأدينيلوسكسينات
 إنزيم من صف الليجاز ، والذي يُحفز إحلل
 السيكسينات محل أكسجين الكربونيل في
 أحادي فسفات الإينوزين ، وهي خطوة في
 التخليق البيولوجي لأحادي فسفات
 الأدينوزين .

adenylpyrophosphate بيروفوسفات
 الأدينيل

نكليوتيد الأدين الذي يحتوي على ثلاث زمر
 فسفات فتجعله من إسترات السكر ، ويعتبر
 ناقلاً عصبياً .

adenyllyl أدينيليل

الجذر المتكون بواسطة إزالة هيدروكسيل OH
 من مجموعة الفسفات في أحادي فسفات
 الأدينوزين AMP .

adenyllyl cyclase محلقة الأدينيليل

(=adenylate cyclose) (= محلقة الأدينيلات)

adenyllyltransferase ناقلة الأدينيليل

واحد من ناقلات النوكليوتيد الذي يحفز
 انتقال ثمالات الأدينيليل من مركب إلى آخر .

adeps شحم

شحم الخنزير ؛ الدهن الشربي المنقى للخنزير ،
 يستعمل في تحضير المراهم .

adeps anserinus شحم الوز

شحم يستخرج من الأوز .

adeps benzoïnatus شحم مجوى

(= benzoïnated) (= شحم مُعامل

بالجسوي) (lard)

مستحضر لشحم الخنزير المحتوي على 1٪ من
 الجاوي ، يستخدم كسواغ (Vehicle) للأدوية
 وفي صنع المراهم .

adeps lanae شحم الصوف

(=lanolin) (=لانولين لامائي)

مادة شحمية تستخرج من صوف الخراف ،
 وتستخدم كقاعدة مطرية في صنع المراهم
 والكريمات ؛ لا تحوي أكثر من 25٪ ماء .

adeps lanae hydrosus شحم الصوف المائي

(=lanolin) (=لانولين)

مادة تشبه الشمع ، مستخرجة من صوف
 الخراف ، يجري تنظيفها ثم تزال رائحتها ويزال
 لونها ، ثم تمزج بـ 25-30٪ ماء ، تستخدم
 كقاعدة للمراهم .

adeps ovillus شحم الغنم

شحم الخراف أو الخلم (شحم الثرب في الأغنام
 والعجول) يستخدم في الصناعات الدوائية .

adeps porci شحم الخنزير

(=adeps suillus)

شحم مستخرج من الخنازير .

adeps renis شحم الكلية

الحفظة الشحمية للكلىة .

adequacy كفاية

حالة كون الشيء كافياً لغرض معين .

velopharyngeal adequacy كفاية شرعية

بلعومية

إغلاق شراعي بلعومي كاف لجعل الهواء ومن
 ثم الصوت لا يدخلان التجويف الأنفي
 البلعومي والتجويف الأنفي .

adequal مساو تقريبا ، متقارب

adequal cleavage تشطر متقارب

تشطر ناتج عن تكون قسيمات أرومية ذات
 حجم متساو عملياً .

adequate كاف (كافي)

يحقق الغرض المطلوب منه تماماً دون نقص .

adermia انعدام الجلد

عيب خلقي في الجلد أو غياب الجلد الخلقي .

adermine أديرمين

(=pyridoxine) (=بيريدوكسين)

فيتامين B₆ .

adermogenesis تكوّن جلدي معيب

نمو جلدي غير كامل ؛ حالة لا يتطور فيها الجلد
 بشكل كامل .

Adhatoda أداتودا

(=Malabar nut) (=جوز المالابار)

جنس من النباتات من فصيلة الأفتنيات (وهي

فصيلة من ذوات الفلقتين) . يستعمل جوز
المالابار في الهند لخواصه المضادة للتقلص أو
التشنج وكطاردة للبلغم .

adhere

يَلْتَصِقُ

adherence

1- اِمْتِنَال

مدى التزام المريض بمتابعة نظام علاجي متفق
عليه وذلك بدون مراقبة لصيقة .

2- اَلْتِصَاق

حدوث التصاق أو خاصية الالتصاق بشيء ما .

bacterial adherence

اَلْتِصَاقُ جُرْثُومِي

في علم المناعة : عملية تتم بين المستضد
الموجود على سطح الجرثوم والصد الجوال في
المصل .

graft adherence

اَلْتِصَاقُ الطَّعْمِ

مرحلة تثبيت الطعم المنقول من نسيج غريب أو
بعيد إلى المكان المزروع .

immune adherence

اَلْتِصَاقُ مَنَاعِي

التصاق معقدات المستضد - الضد أو الخلايا
المغطاة ب ضد أو متممة مع الخلايا التي تحمل
مستقبلات القطعة المتممة أو مستقبلات القطعة
المغطاة Fc ؛ تفاعل التراص بين معقدات
المستضد - الضد أو الخلايا المؤشرة بال ضد مع
الخلايا الكاشفة ، وهي عادة الخلايا الدموية
الحمراء البشرية ، الحاملة لمستقبلات التراص
المتممة . يستخدم (أي تفاعل التراص) كنظام
وكشاف في اختبارات تثبيت المتممة (مقايضة
التراص الدموي بالالتصاق المناعي) .

adherent

مُلْتَصِقٌ

كلمة ينعت بها الالتحام الجزئي أو الكلي بين
عضوين متجاورين .

adherent tongue

لسانٌ مُلْتَصِقٌ

(= Ankyloglossia)

(= التصاق اللسان)

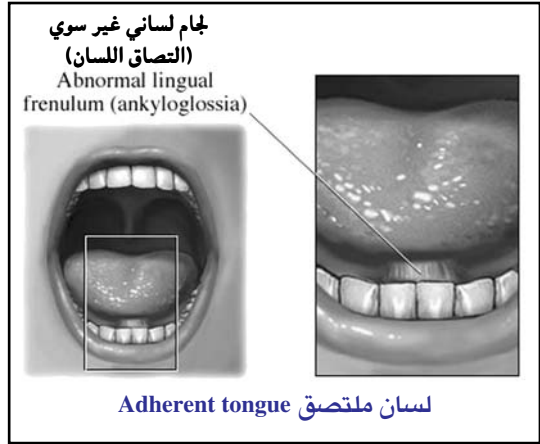
(= tongue -tie)

1- اندماج جزئي أو كامل للسان مع قاع الفم
يسبب صعوبات في الكلام .

2- قصر في لجام اللسان .

adhesiectomy

اِسْتِئْصَالُ اَلْتِصَاقَاتِ



إزالة الالتصاقات جراحياً .

adhesin

لاصق

أي من مجموعة المكونات الجزيئية للجدار
الخارجي للخلية الجرثومية ، تدخل في
عمليات الالتصاق .

adhesio

التئام؛ التصاق

(=adhesion)

adhesio interthalamica

الالتصاق بين المهادين

(= interthalamic adhesion)

كتلة من المادة السنجابية تصل المهادين عبر الخط
الناصف للبتين الثالث ؛ تشأ كالتصاق ثانوي
وغالباً ما تكون غير موجودة .

adhesiolysis

فكُّ اَلْتِصَاقَاتِ

فصل الأشرطة الالتصاقية ، ويتم بتنظير البطن
أو فتح البطن .

adhesion

التئام، اَلْتِصَاق

1- خاصية البقاء بوضع التقارب الشديد ، كما
يحدث نتيجة الانجذاب الفيزيائي بين
جزيئات المواد ، أو الانجذاب الجزيئي
الموجود بين سطوح الأجسام المتلامسة .

2- الاتصال الثابت للأجزاء مع بعضها ، كما

في التئام الجروح أو بعض العمليات
الشاذة ؛ تسمى أيضاً تَلَأُزْب
(Conglutination) بمعنى تراكم والتصاق

النسج .

3- بنية ليفية تلتصق بواسطتها الأجزاء بصورة

غير طبيعية .
 4 - في طب الأسنان : القوة التي تحفظ البدلة
 السنينة العلوية في مكانها دون استعمال
 مواد لاصقة لثوية أو مساعدة
 ميكانيكية مثل القرص الشافط
 «القمع المطاطي» .
amniotic adhesions التصاقات سَلَوِيَّة
 التصاقات ليفية من السلى إلى الجنين .
anomalous mesenteric التصاقٌ مَسَارِيْقِي
adhesion شاذ
 تشابك والتصاق النسيج المساريقية ببعضها
 بشكل شاذ ، وقد يحدث ذلك لأسباب التهابية
 أو ورمية أو خلقية .
anomalous omenti adhesion التصاقٌ ثَرْبِي شاذ
 التصاق نسيج أحد الثربين ببعضها أو بغير نسيج
 الثربين ، لأسباب التهابية أو ورمية .
colonic adhesion التصاقٌ قَوْلُونِي
 انسداد القولون لأسباب التصاقية بالنسيج المحيطة
 به كالتصاقات الشريية أو المساريقية العامة
 بسبب التهاب الجوف العام مثلاً .
fibrinous adhesion التصاقٌ فَبْرِينِي
 التصاق يتألف من خيوط دقيقة من الفبرين ،
 ناتج عن نضجة بلازمية أو لمفية أو عن تسرب
 دموي .
graft adhesion التصاقٌ طُعْمِي
 التصاق الطعم بمكانه المقرر للزرع وثباته فيه .
interthalamic adhesion الالتصاقُ بَيْنَ المهادين
 (= adhesio interthalamica)
 انظر تحت adhesio interthalamica .
preputial adhesion التصاقٌ قُلْفِي
 التصاق القلفة بالحشفة ، وغالباً ما يحدث
 بسبب التهاب الحشفة الجرثومي في حالات
 نقص التصحيح .
primary adhesion التئامٌ أَوَّلِي
 (=healing by first intention)
 التئام يحدث فيه إعادة الترميم الاستمرارية

بشكل مباشر بدون تقيح أو نسيج حبيبي .
secondary adhesion التئامٌ ثَانَوِي
 (=healing by second intention)
 التئام بغلق الجرح بالتحببات (النسيج الحبيبي)
 التي تتشكل في قاعدة وجانبي الجرح وتوجه
 إلى سطحه .
serological adhesion التصاقٌ سِيرُولُوجِي
 الالتصاق المناعي بين الضد والمستضد ضمن
 المصل .
sublabial adhesion التصاقٌ نُحْتَانِيَّة الشِّفَّة
 التحام شاذ للمخاطية تحت الشفوية للشفة
 العلوية مع الناتئ السنخي ، كما تشاهد في
 الشفة المشقوقة .
traumatic uterine التصاقاتٌ رَحْمِيَّة رَضْحِيَّة
adhesions
 التصاقات رحمية تكون أكثر حدوثاً في القناة
 العنقية ، وكثيراً في التجويف الرحمي ، وأحياناً
 في عنق وجسم الرحم معاً ، تحدث عادة بسبب
 الرضخ أو العدوى ؛ قد ينتج عن ذلك انقطاع
 الحيض .
adhesiotomy قَطْعُ الالتصاقات
 قطع أو فصل الالتصاق أو الالتحام .
adhesive لاصِق
 1- لزج ؛ متماسك أو دبق ؛ يلصق
 بإحكام .
 2- مادة تسبب التحام سطحين متلاصقين ،
 وهي مواد تربط سطحين معاً بواسطة
 الالتصاق الآلي ، حيث يملأ اللاصق
 مسامات المادة المتأثرة ، وأحياناً بواسطة
 التفاعل الكيميائي . تثبت اللواصق حرارية
 التلدن (معظم أنواع الغراء النباتي
 والحيواني) بواسطة تبريد أو تبخر المذيب .
 أما اللواصق حرارية التصلد (بما فيها
 راتنجات الإيبوكسي) فإنها تثبت بواسطة
 التسخين أو عند مزجها مع وسيط .
 3- (أسنان) : مادة لزجة تسبب التصاق

المواد ، يمكن أن تستخدم في طب الأسنان لمنع مواد الطبع من ترك الطابع عند نزعها من الفم بعد أخذ الطبعة للأسنان .

adhesive sealant لاصق خاتم

مادة واقية من عوامل الوسط المحيط أو التسرب من الوسط الداخلي ، وتلتصق على الشقوق السنوية مثلاً فتملأها وتختتمها فتمنع تأثيرات الجو عليها حماية للسن . (والأصل في ترجمة المصطلح الخاتم اللاصق) .

adhesive wax شمع لاصق

المادة الشمعية اللاصقة التي يمكن استعمالها في استخراج الشظايا والأشعار المنقلبة . .

cyanocrylate adhesive لاصق سيانوأكريلاتي

أي من مجموعة اللواصق والإسمنت المحتوية على السيانوأكريلات ، والمستعملة بكثرة في العمليات الجراحية وطب الأسنان .

dental adhesive لاصق سني

1- مادة كيميائية قادرة على تكوين رابطة ميكانيكية أو كيميائية بالبنى السنوية أو بالمواد الترميمية .

2- لاصق سني يستخدم للصق الجهاز السني التعويضي المتقلقل في الفم .

denture adhesive لاصق البدلة السنوية

مادة تحتوي على أنواع مختلفة من الصمغ ، تستعمل للمساعدة في تثبيت قاعدة البدلة السنوية على المخاطية المُستَبْطَنة .

adhesiveness لَصُوقِيَّة

خاصية الاستمرار في الالتصاق أو الالتحام .

platelet adhesiveness لَصُوقِيَّةُ الصُّفَيَّحَات

الخاصية الفيزيائية للصفائح ، التي تمكنها من الالتصاق بمواد مختلفة عند الأحياء وفي المختبر ، خاصة عند التشكل الأولي للجلطة وفي صيانة الإرقاء .

ad hoc ظَرْفِيٌّ (وفقاً لما تُملِيهِ الظُّروف)

صفة شيء يستعمل في حالات مخصصة مثلاً : (ad hoc expert group) أي فريق خبراء

مخصص بصلاحيات معينة .

adiabatic مَكْظُومُ الحَرَارَةِ

مصطلح يشير إلى عملية ديناميكية - حرارية لا يحدث فيها كَسْبٌ أو خسارة للحرارة بين الجهاز وبين محيطه .

adiactinic كَتِيمٌ لِلسُّوَابِعِ

لا ينقل الأشعة السافعة .

adiadochocinesia تَعَدُّرٌ تَتَاوُبُ الحَرَكَاتِ ؛

(=adiadochocinesia) (=لَا تَتَاوُبِيَّةٌ)

(=adiadochokinesia) (الحَرَكَاتِ)

(=adiadochokinesia)

(=adiadokokinesia)

(=adiadokokinesia)

خلل الحركة الاختياري ، ويتمثل في عدم القدرة على تأدية الحركات المتبادلة السريعة . أحد ملامح الخلل الوظيفي الخيخي .

Adiantum كُزْبِرَةٌ البِنْرِ

جنس من السَّرْحَسِ تستعمل بعض أنواعه كطارد للبلغم وملين . يوجد في أمريكا الشمالية وشرق آسيا .

adiaphoria انْتِفَاءُ الاستجابة

عدم الاستجابة للمنبهات كنتيجة لتعرض سابق لمنبهات مماثلة .

adiaspiromycosis فُطَارٌ نَبَاجِيٌّ

(=adiasporosis)

مرض رئوي يصيب أنواعاً كثيرة من القوارض والبشر أحياناً ، ينتج عن استنشاق أبواغ فطر الإيمونسية الصغيرة (*Emmonsia parva*) والإيمونسية الهلالية (*E. crescens*) . يتسم بوجود كريات ضخمة في الرئتين (الأبواغ النباجة: Adiaspores) بدون أبواغ داخلية ، مع أعراض تتراوح من أعراض دوين إكلينيكية إلى التهاب الرئة ثنائي الجانب . كثيراً ما يتم الخلط بين تلك الحالة وبين المرحلة النسيجية في عدوى الكروانية اللدودة (*Coccidioides immitis*) .

adiaspore بَوَغٌ نَبَاجٍ

بوغ تنتجها فطريات التربة الإيمونسية الصغيرة والإيمونسية الهلالية ، حيث يتضخم بعد استنشاقه داخل الرئتين ليكون كبروة ضخمة بدون أبوغ داخلية .

adiathermance كَطْم الحرارة

(=adiathermancy)

حالة كون الشيء كتمواً للموجات الحرارية .

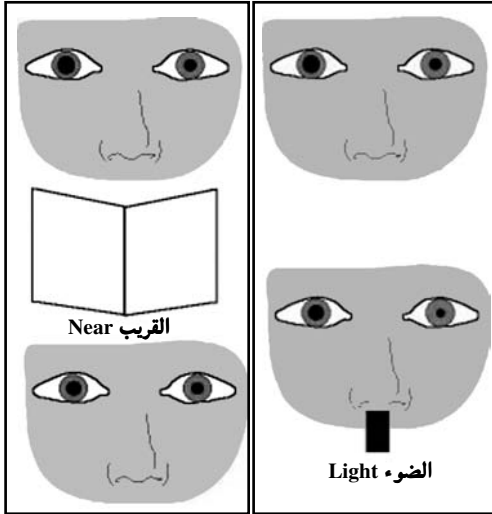
adicillin أديسيلين (مضاد حيوي)

يندرج تحت مجموعة السيفالوسبورين وهي أقل فاعلية من البنسلين G ضد الجراثيم موجبة الجرام ، ولكنه أكثر فعالية ضد الجراثيم سالبة الجرام وبالغ الفعالية ضد النيسيرية ، كان يستخدم في علاج الحمى التيفية والسيلان .

Adie's pupil متلازمة آدي

syndrome الحَدَقِيَّة

[وليم جون آدي ، 1886-1935 ، طبيب أعصاب إنجليزي] .



متلازمة آدي الحَدَقِيَّة Adie's pupil syndrome

متلازمة تتألف من استجابة حدقية مرضية تتسم بحالة من التآثر العضلي عند مطابقة العين فتضيق الحدقة على الجهة المصابة بصورة أبطأ كثيراً من حدقة العين الثانية عند النظر القريب وتتسع أيضاً بشكل أبطأ ، ولا تستجيب حدقة العين المصابة للضوء المباشر أو اللامباشر ، وقد

تستجيب بصورة شاذة ، تغيب أو تقل بعض المنعكسات الوترية ، عادة منعكس الرضفة ، ولكن لا توجد اضطرابات حسية أو حركية ولا تغيرات واضحة تشير إلى مرض في الجهاز العصبي المركزي .

adiemorrhysis تَوَقُّفُ دَوْرانِ الدَّمِ الشَّعِيرِي

توقف الدورة الدموية الشعيرية .

adient مُتَّجِهٌ نَحْوَ الْمُنْبَهِّ

منجذب نحو مصدر التنبيه .

adietetic عَدِيمُ الْقِيَمَةِ الْغِذَائِيَّةِ

1- يشير إلى أن الطعام غير متكامل القيمة الغذائية .

2- يشير إلى تجاهل المتطلبات التغذوية .

Adinida طَلِيْقَةُ السَّيَاطِ (طفيليات)

رُتْبِيَّةٌ مِنْ دَوَامِي السَّيَاطِ مِنْ رُتْبَةِ الْحَيَوَانَاتِ الْأَوَّلَى ، تَكُونُ سَيَاطِهَا طَلِيْقَةً (حرة) وَلَا تَتَوَضَعُ فِي أُنْطَامٍ .

adipectomy اسْتِنْصَالُ الشَّحْمِ

(=lipectomy)

استئصال النسيج الشحمي تحت الجلد ، عادة بكميات معتبرة .

adiphenine أَدِيفِينِين (دواء مُرَخِّحٌ

للعضلات الملساء)

مضاد تشنج من مضادات الفعل الكولينيني ، يستخدم فموياً كمُرَخِّحٍ لِلْعَضَلَاتِ الْمُلْسَاءِ فِي عِلَاجِ فَرْطِ التَّحْرُكِ تَشْنِجِ السَّبِيلِ الْبَوْلِيِّ التَّنَاسَلِيِّ وَالسَّبِيلِ الْهَضْمِيِّ .

adipic شَحْمِيٌّ

(=adipose)

1- متعلق بالنسيج الشحمي .

2- (كيمياء) : مشتق من ، أو متعلق بالمواد الزيتية أو الشحمية .

adipo- سَابِقَةٌ بِمَعْنَى الشَّحْمِ

سابقة تشير إلى العلاقة بالشحم .

adipocele قَبِيلَةٌ شَحْمِيَّةٌ

فتق يحتوي على شحم ونسيج دهني ، مثل الفتق الثربي .

adipocellular	شَحْمِيٌّ خَلَوِيٌّ يتكون من نسيج ضام وشحم .	تحرك الشحم داخل الجسم ، غالباً مع تحرير الأحماض الدهنية الحرة داخل بلازما الدم .
adipoceratous	مومِيٌّ متعلق بـ ، أو يشبه الموم (مادة شمعية تتكون من تفكك الجثة) .	مُحَرِّكٌ لِلشَّحْمِ متعلق بـ ، أو يتسم بـ ، أو يشجع تحريك الشحم .
adipocere	مُومٌ (=grave wax) (=grave fat) (=corpse) مادة شمعية مميزة تتكون أثناء تحلل جثث الحيوانات ، وتشاهد خصوصاً في الجثث البشرية المدفونة في أماكن رطبة ؛ وتشتمل أساساً على أملاح غير ذوابة للأحماض الدهنية .	أديبوكينين (هرمون) الاسم السابق للبروتين الشحمي البيتا .
adipocyte	خَلِيَّةٌ شَحْمِيَّةٌ (= lipocyte) (= fat cell) (=adipose cell) خلية للنسيج الضام متخصصة في تخليق وتخزين الشحم ، هذه الخلية تكون محمّلة بكريات من ثلاثي الجليسريد ، تكون النواة منزاحة إلى أحد الجوانب ، وتشاهد الهيلولى كخط دقيق حول قطرات الدهن .	adipolysis (=lipolysis) هضم (حلمهة) الدهون بفعل الإنزيمات الحالة للدهون .
adipofibroma	وَرَمٌ لِيْفِيٌّ شَحْمِيٌّ ورم توجد به مكونات ليفية وشحمية .	adipolytic (=lipolytic) متعلق بـ أو يتميز بـ أو يسبب تحلل الشحم .
adipogenesis	تَكَوُّنُ الشَّحْمِ (=lipogenesis) تحول المواد الغذائية غير الدهنية إلى شحم في الجسم .	adipometer أداة لقياس ثخن طية الجلد ، كوسيلة لتحديد وجود السمنة عن طريق تحديد ثخانة الدهن تحت الجلد .
adipogenic	مُكَوِّنُ الشَّحْمِ (=adipogenous) (=lipogenic) مكوّن ، منتج ، أو ناتج عن الشحم .	adiponecrosis نَخْرٌ شَحْمِيٌّ نخر يصيب الأنسجة الدهنية في الجسم .
adipohepatic	تَشَحْمِيٌّ كَبِدِيٌّ متعلق ، أو يتسم ، بالتنكس الدهني في الكبد .	adiponecrosis subcutanea neonatorum نَخْرُ الجِلْدِ فِي الوَلِيدِ جساعة الشحم تحت الجلدي في الولدان والأطفال الصغار ، يسمى أيضاً صدقة كاذبة .
adipoid	شَحْمَانِيٌّ (=lipoid) يشبه الدهن أو الشحم .	adipopectic يتعلق بـ أو يتميز بـ أو يحرض تثبيت الشحم .
adipokinesis	تَحْرِيكُ الشَّحْمِ	adipopexia (=adipopexis) (=adipopexy) حالة يتم فيها تثبيت أو اختزان الدهون .
		adiposalgia حالة توجد فيها باحات مؤلمة من الشحم تحت الجلد .
		adipose شَحْمٌ ؛ شَحْمِيٌّ 1- ذو طبيعة دهنية . 2- الدهن الموجود في خلايا النسيج الشحمي . 3- صفة للنسيج الحاوي على خلايا دهنية ،

وهو يساعد في حفظ درجة حرارة الجسم ثابتة .

4- نسيج في الحيوانات المنزلية تحولت خلاياه واحتوت شحماً بتأثير الزق أو التسمين .

adiposis **سِمْنَةٌ : شَحَامَةٌ**

1- زيادة وزن الجسم بسبب تراكم الشحم فيه أكثر من الحاجة الفيزيائية والهيكلية .

2- تبدل دهني لعضو أو نسيج .

adiposis cerebialis **شَحَامَةٌ دِمَاعِيَّةُ الْمُنْشَأُ**
(= cerebral adiposity)

سمنة ناتجة عن مرض في المخ .

adiposis dolorosa **شَحَامَةٌ مُؤَلِّة**

مرض مُصاحب بأورام شحمية موضعية مؤلمة وإصابات عصبية مختلفة . يشاهد المرض عادة في النساء ، وقد يسبب الوفاة من المضاعفات الرئوية . تسمى أيضاً داء ديركم (Dercum's disease) [فرانسيس ديركم ، 1931-1856 ، طبيب أعصاب أمريكي] .

adiposis hepatica **شَحَامَةٌ كَبِدِيَّة**

ارتشاح الكبد بالدهون ، أو التنكس الدهني بالكبد .

adiposis tuberosa simplex **شَحَامَةٌ عُجْرِيَّةٌ بَسِطَةٌ**

اضطراب يماثل الشحامة المؤلمة ، يتميز بنمو كتل شحمية في النسيج تحت الجلد ، والتي تكون مؤلمة أحياناً تحت تأثير الضغط ؛ تسمى أيضاً داء أندرز (Anders' disease) . [جيمس أندرز ، 1936-1854 ، طبيب أمريكي] .

adiposis universalis **شَحَامَةٌ شَامِلَةٌ**

ترسب الشحم بشكل عام في كل أنحاء الجسم ، شاملاً الأعضاء الداخلية

adipositas **سِمْنَةٌ ، شَحَامَةٌ**
(=adiposis)

ارتشاح شحمي يتبع ضمور نسيج أو عضو .

adipositas abdominis **شَحَامَةٌ بَطْنِيَّة**

حالة تجمع وتراكم الشحوم في البطن لتكون الكرش . وتنشأ في حالات البدانة بعد سن

الخامسة والعشرين .

adipositas atrophica **شَحَامَةٌ ضَمُورِيَّة**

ترسب الشحوم في مناطق الفراغات التي تتشكل عند ضمور النسيج في أي مكان من الجسم وخاصة في الأعضاء كالکبد والقلب . .

adipositas cerebialis **شَحَامَةٌ دِمَاعِيَّةُ الْمُنْشَأُ**

1- ترسب الشحوم في القحف في حالات ضمور الدماغ .

2- السمنة التي تنجم عن مصدر تنبيه دماغي لمراكز الشهية .

adipositas cordis **شَحَامَةٌ قَلْبِيَّة**

ترسب الشحوم ضمن النسيج القلبية بسبب ضمورها وترك تجويفات بينها فيملؤها الشحم .

adipositas ex vacuo **ضَمُورٌ شَحْمِي**
(= fatty atrophy)

التهابُ الشَّحْمِيَّة
adipositis (=التهابُ السَّبَلَةِ الشَّحْمِيَّة) (=panniculitis)

تفاعل التهابي للدهن تحت الجلد ، والذي قد يصيب حواجز النسيج الضام بين فصوص الشحم ، وفصيصات وأوعية تلك الحواجز ويتسم بوجود عقيدة أو عقيدات جلدية متعددة .

adiposity **سِمْنَةٌ ، شَحَامَةٌ**

انظر تحت adiposis .

cerebral adiposity **شَحَامَةٌ دِمَاعِيَّةُ الْمُنْشَأُ**
(= adipositis cerebialis)

(= adipositas cerebialis)

سمنة ناجمة عن آفة دماغية وبشكل خاص الوطاء ، مثل : الحثل الشحامي التناسلي .

pituitary adiposity **شَحَامَةٌ نُخَامِيَّةُ الْمُنْشَأُ**

سمنة كان من المعتقد سابقاً أنها ناتجة عن قصور الغدة النخامية ، لكنها تحدث في الحقيقة نتيجة لآفة بالدماغ البيني (Diencephalon) ، مثل ورم يضغط على الغدة النخامية .

adiposuria **بَيْلَةٌ شَحْمِيَّة**
(=lipuria)

(=lipiduria)

	وجود شحم أو دهون في البول .
adipsa	مَقْدُ العَطَشِ
(=adipsous)	
	قادر على إرواء العطش .
adipsia	1 - فَقْدُ العَطَشِ ؛ اللاعْطَشِيَّ
(=adipsy)	2 - اتِّقَاءُ الشُّرْبِ
	عدم الإحساس مطلقاً بالعطش ، أو التحاشي الشاذ للشرب .
aditus TA	مَدْخَلُ
	مصطلح عام لمدخل أو مأتى لعضو أو جزء من الجسم .
aditus ad antrum mastoideum	مَدْخَلُ الغَارِ الخُشَائِي
(= aditus ad antrum TA)	(= مَدْخَلُ الغَارِ)
(Epitympanum)	فتحة بين الرذب فوق الطبلي (Epitympanum) وغار الخشاء .
aditus ad antrum tympanicum	مَدْخَلُ الغَارِ الطَّبْلِي
	الفتحة التي تصل ما بين الغار الطبلي ضمن الأذن الوسطى والتجويفات الخشائية انظر (Aditus ad antrum) .
aditus ad aquaeductum cerebri	مَدْخَلُ المسالِ الدِّمَاغِي
	النقطة التي يستمر فيها الجزء الذنبي من البطين الثالث مع المسال الدماغى ، تتوضع على الخط الناصف ، مباشرة إلى الجهة البطنية من الصَّوَارِ .
aditus ad pelvis	مَدْخَلُ الحَوْضِ
(= inlet pelvis)	
	هو الفتحة العلوية للحوض الحقيقي (الحوض الصغير) ، حدوده : عُرْفٌ ومَمَشَطُ عظام العانة ، الخطوط القوسية للحرقاف والحافة الأمامية لقاعدة العَجَزِ .
aditus ad saccum peritonei minorem	مَدْخَلُ الكيسِ الصَّفَاقِي الصَّغِيرِ
(= foramen epiploicum)	(= الثَّقْبَةُ الثَّرِيَّةُ)
(= omental foramen)	

	الممر تحت وخلف الباب الكبدي الذي يصل كيسي الصفاق . يرتبط في الأمام بالرباط الكبدي الإثنا عشري ، وفي الخلف بالطية الصفاقية فوق الوريد الأجوف السفلي .
aditus intestinalis	مَدْخَلُ الأمْعَاءِ
(=intestinal portal)	
	أي البوابة المعوية في المرحلة الجنينية .
aditus laryngis TA	مَدْخَلُ الحَنْجَرَةِ
(= aperture of larynx)	
	فتحة أو مدخل يتصل بواسطته البلعوم مع الحنجرة .
aditus orbitae TA	مَدْخَلُ الحِجَاجِ
(= aditus orbitalis)	
	فتحة الحجاج ؛ الفتحة إلى الحجاج في الجمجمة .
aditus vaginae	مَدْخَلُ المَهْبِلِ
(= ostium vaginae)	
	فوهة المهبل ؛ الفتحة الخارجية للمهبل . تقع للخلف مباشرة من الفوهة الإحليلية الخارجية .
adjacency	مُجاوَرَة
adjacent	مُجاوِر
	الحديث عن شيئين أو عضوين يقعان جنباً إلى جنب يوصفان بأنهما متجاورين ، أي أن أحدهما ملاصق للآخر .
adjunct	1 - مساعد
	2 - إضافي
	1 - عامل أو إجراء إضافي أو مساعد .
	2 - جهاز ملحق يستعمل مع جهاز تقوي من أجل تعزيز عمل الجهاز التقوي الأولي .
adjunctive	مُسَاعِد
adjunctive therapy	مُعَالَجَة مُسَاعِدَة
	استخدام توليفة من الأدوية أو الإجراءات العلاجية .
adjustable	ضَبُوط
	قابل للتعديل أو الضبط .
adjustable articulator	مفصَّلة ضَبُوطَة

جهاز يستخدم بواسطة فني الأسنان حيث يمكن ضبطه ليسمح بحركة النماذج لتلائم الكثير من أوضاع وحركات الفك السفلي بالنسبة للفك العلوي التي سجلت في الفم .

adjusted

النسبة المصححة لفتح الجثث
adjusted autopsy rate

عدد جثث المتوفين من المرضى الداخليين التي فُتحت خلال مدة معينة منسوبة إلى مجموع عدد وفيات المرضى الداخليين والخارجيين ، ناقصاً عدد الجثث التي لم تيسر فتحها .

adjuster

مَحْكَم
اسم يعبر عن الشيء الذي يقوم بعملية الضبط والتحكم والسيطرة .

adjustment

التَّلَاوُثُ مَعَ الْمُحِيط ، إِحْكَام
1- عملية تعديل للأجزاء الفيزيائية استجابة لتغير الظروف .

2- (في علم النفس) : درجة الانسجام النسبي بين احتياجات الفرد ومتطلبات البيئة المحيطة به ؛ عملية تكييف الشخص لاحتياجاته حسب ظروف محيطه . تحدث اضطرابات التوافق نتيجة التعرض للمواقف الضاغطة في الحياة ، وتظهر علامات الاضطراب خلال 3 أشهر من التعرض لهذه الضغوط في صورة اضطراب في الحياة الاجتماعية أو العملية أو الدراسية ، وتحدث في النساء أكثر من الرجال بنسبة 1:2 ، وقد تكون مصحوبة بالقلق أو الاكتئاب ، ويتضمن العلاج الوسائل النفسية واستخدام الأدوية في بعض الحالات .

3- (أسنان) : ضبط وتعديل البدلة السنينة بعد إتمامها وزرعها في الفم .

4- الحركة الآلية لرفع وخفض أنبوب المجهر لجعل الغرض المراد فحصه في المركز البؤري للحصول على رؤية واضحة للغرض .

5- (في المعالجة اليدوية) : المعالجة اليدوية للعمود الفقري ، لإعادة الوظيفة الطبيعية

العصب .

إِحْكَامٌ غَلِيظٌ
coarse adjustment

تضبيط غير دقيق أو تقريبي كضبط الصورة في الساحة المجهرية بلولب الإحكام العام . . وقد يعني في الشد الإحكام الرخو غير المشدود .

إِحْكَامٌ دَقِيقٌ
fine adjustment

ضبط أو إحكام دقيق كضبط الصورة في المجهر بلولب الإحكام المكروني الدقيق .

إِحْكَامٌ نَفْسِيٌّ
mental adjustment

قدرة السيطرة على النفس من الغضب أو الانفعال الشديد بحيث يبقى مسيطراً على التصرف السديد .

إِحْكَامُ الإِطْبَاق
occlusal adjustment

تصحيح الإطباق ؛ إحكام انطباق الأسنان ؛ ضبط وتعديل الإطباق ؛ موازنة الإطباق : سحل انتقائي للأسنان لنزع تماس الأسنان والتداخل الإطباق غير المرغوب فيه لتأمين إطباق مستقر وبذلك يتم التقليل من الشد العضلي وصرير الأسنان المؤلم .

مُسَانِدٌ ؛ مُسَاعِدٌ ؛ مَادَةٌ مُسَاعِدَةٌ
adjuvant

1- مادة تساعد أو تساند الأخرى ، مثل إضافة مادة للدواء لجعل الدواء أشد تأثيراً .

2- (في علم المناعة) : منبأ غير نوعي للاستجابة المناعية مثل لقاح .

3- مادة مضافة لتعزيز خاصية فيزيائية أو كيميائية ، كالمساندات التي تضاف عادة إلى المستضدات لتحسين الاستجابة المناعية عند المتلقي مما يزيد من إنتاج الأضداد .

مُسَانِدُ الأَلُومِينِيُوم
aluminum adjuvant

مُرْكَبٌ يحتوي على الألومنيوم ، مثل هيدروكسيد الألومنيوم أو الشَّب ، يُشكَّلُ باتحاده مع المستضد الذواب رسابة ؛ التحرير البطيء للمستضد من الرسابة عند الحقن يسبب استجابة ضدية مطولة وقوية .

مُسَانِدٌ مُسْتَضِدِّيٌّ
antigen adjuvant

مستضد غير نوعي للاستجابة المناعية كلقاح (BCG) .

مُسَانِدٌ مَرَكِّزِي الْعَمَلِ centrally acting adjuvant

مساند يعمل بطريق الجهاز العصبي المركزي .

مُسَانِدٌ ادِّخَارِي depot forming adjuvant

عامل مساند يعمل بطريقة ادخارية مديدة التأثير (يتحرر ببطء بعد تخزينه في العضل أو تحت الجلد) .

مُسَانِدُ فَرُويِنْد Freund's adjuvant

[جول توماس فرويند ، 1960-1890 ، اختصاصي بكتريولوجيا أمريكي من أصل مجري] .

مستضد مُضَمَّن في مستحلب مائي زيتي ، في الطور المائي ، داخل زيت بارافين خفيف الوزن بمساعدة مادة مستحلبة . عند حقنه يحرض هذا المزيج (مساند فرويند الناقص) تكوّن أضداداً قوية مستديمة . إن إضافة المتفطرات الميتة ، المحففة ، مثل المتفطرة الزبدية ، إلى الطور الزيتي (مساند فرويند الكامل) ينيه المناعة المتواسطة بالخلايا (فرط التحسس الآجل) ، بالإضافة لتكون أضداد خلطية .

مُسَانِدُ فَرُويِنْدُ الكَامِلِ Freund's complete adjuvant

انظر تحت Freund's adjuvant .

مُسَانِدُ فَرُويِنْدُ النَاقِصِ Freund's incomplete adjuvant

(=مُسَانِدٌ (= mycobacterial adjuvant) مُتَّفَطَّرِي)

انظر تحت Freund's adjuvant .

مُسَانِدُ سِيلِيكِي silica adjuvant

مساند يعتمد على معادن السليكات كحامل .

مُسَانِدُ تَابِيُوكِي tapioca adjuvant

مساند كولويدي يحمل مستضدات داء الفم والقدم .

مُسَانِدُ مُسْتَحْلَبِي مَائِي water-in-oil-emulsion adjuvant

مزيغ مائي زيتي يستحلب بواسطة بعض العوامل كالزيوت المعدنية وتحمل ضمنها المستضدات ومنها مستحلب فرويند الكامل

والناقض - راجعهما .

المساندة ، المساعدة adjuvanticit

القدرة على التنبيه اللانوعي للاستجابة المناعية .

أدلر Adler

[ألفريد أدلر ، 1937-1870 ، طبيب نفسي نمساوي] .

تلميذ فرويد الذي أنشأ نظرية التحليل النفسي الخاصة به والتي تقول بأن الرغبة في التفوق والسلطة هي القوة النفسية الدافعة الأكثر تأثيراً من القوى التي افترضها فرويد حول الشبق الجنسي اللاشعوري . وقد ركز أدلر اهتمامه على المظاهر الشخصية الواضحة وكان أول من استخدم مصطلحات مثل عقدة النقص والمعاوضة .

أدلوميدين adlumidine

مُرَكَّبٌ قَلْوَانِي .

أدلومين adlumine

مُرَكَّبٌ قَلْوَانِي .

مُجَاوِرٌ لَلْفَكِّ الْعُلُويِّ (تشريح) admaxillary

يقع قريباً من الفك السفلي .

مُجَاوِرٌ لَلنَّاصِفِ (تشريح) admedial

يقع قريباً من المستوى الناصف .

مُنْتَجِهٌ نَحْوَ النَّاصِفِ (تشريح) admedian

باتجاه المستوى الناصف ، أو الخط الناصف للجسم .

مَسَامِكُ adminicula

جمع مسماك .

مِسْمَاكُ adminiculum

(=المِسْمَاكُ : عُمُودٌ مِنَ أَعْمَدَةِ الْخِيَاءِ)

دعامة أو سناد .

مِسْمَاكُ الْخَطِّ adminiculum lineae albae TA

الْأَبْيَضُ

تمدد ليفي مثلثي يمتد من الرباط العاني العلوي إلى السطح الخلفي للخط الأبيض .

1 - يُدِيرُ (العَمَلِ) administer

2 - يُعْطِي (الدَّوَاءِ)

1 - إعطاء (الدَّوَاءِ) administration

	2 - تعاطي (التواء)
	3 - إدارة (العمل)
administrative	إداري
	صفة الشيء المتعلق بشؤون الإدارة أو العلاج .
administrator	إداري
	الشخص الذي يقوم بالإدارة أي المدير .
admission	1 - إدخال
(=to hospital)	(=في المستشفى)
	يدل التعبير على دخول المرضى إلى المستشفيات ؛ وبالنسبة للمرضى النفسيين يخضع دخولهم المستشفى واحتجاز المريض لاعتبارات طبية وقانونية ، وتوجد حالات لدخول المستشفيات منها الدخول غير الرسمي والطوعي والمؤقت والإلزامي ولها ضوابط وشروط معينة .
	2 - إقرار
	3 - اعتراف
clinic outpatient	إدخال في العيادة الخارجية
admission	إدخال في العيادة الخارجية
	قبول مريض رسمياً في العيادة الخارجية ، لتلقي خدمات تشخيصية أو علاجية ، في إحدى الوحدات الاختصاصية الطبية أو الجراحية دون الحاجة إلى إبقائه في أقسام المستشفى الداخلية .
elective admission	إدخال انتخابي
	قبول المريض في المستشفى بشكل انتقائي لحالات معينة ، قد تكون لأغراض محددة كالدراسة البحثية .
emergency outpatient	إدخال في عيادة الطوارئ
admission	إدخال في عيادة الطوارئ
	قبول رسمي لمريض تستلزم حالته عناية أو معالجة عاجلة ، من قبل قسم الطوارئ الخارجي في مستشفى .
inpatient admission	إدخال مريض داخلي
	قبول مريض رسمياً في المستشفى لتلقي خدمات الرعاية الصحية الأولية والإقامة في جزء من المستشفى مخصص لتأمين خدمات ترفيهية متواصلة .

newborn inpatient	إدخالٌ وُلِد
admission	دأخلي
	قبول رسمي من قبل مستشفى لمريض مولود حديثاً في نفس المستشفى .
referred outpatient	إدخالٌ مريض خارجي
admission	بإحالة
	قبول رسمي من قبل مستشفى لمريض خارجي مُحوّل من طبيب أو مستشفى آخر لتلقي خدمات معينة فقط .
transfer admission	إدخالٌ بالنقل
	قبول الحالة التي يدخل فيها المريض منقولاً بنقالة إسعافية وهو بحالة غياب الوعي .
urgent admission	إدخالٌ مُلح ، إدخال
	استعجالي
	قبول وإدخال في المستشفى في الحالات الملحة الطارئة .
admittance	دخول ؛ قبول ؛ الإذن بالدخول ؛ مسامحة ؛ موصلية
	قياس سرعة انسياب التيار المتردد في الدائرة الكهربائية ؛ وهي نسبة التيار الأقصى إلى الفولطاج الأقصى ، أي مقلوب المُقاومة . وحدة الموصلية هي سمنس (Siemens) . الرمز A .
acoustic admittance	موصلية سمعية
	سهولة انسياب الطاقة خلال الأذن الوسطى .
admitting	1 - إدخال
	2 - إقرار
admitting department	قسمُ الإدخال
	القسم الإداري الذي يتم تنظيم أوراق دخول المقبول في المستشفى كقيم داخلي فيها ، وبناء عليها تعتبر المسؤولية عن المريض .
admitting manager	مديرُ الإدخال
	المدير المسؤول عن قسم القبول والإدخال .
admitting officer	موظفُ الإدخال
	الشخص الذي يعنى بإدخال المرضى وإخراجهم ، ويشرف على أعمال قسم الإدخال .

admixture	مَزِيجٌ دَوَائِيٌّ	الرحم .
intravenous admixture	مَزِيجٌ دَوَائِيٌّ وِرِيدِيٌّ	استئصالُ المُلْحَقَاتِ ؛
	خليط من الأدوية يعطى بالحقن داخل الوريد .	قَطْعُ المُلْحَقَاتِ
admortal	مُتَّجِهٌ نَحْوَ التَّمَوْتِ	استئصال المملحقات جراحياً ، خصوصاً
	(تيار كهربي) يمر من نسيج سليم إلى آخر معتل	ملحقات الرحم .
	أو متموت .	التَّهَابُ المُلْحَقَاتِ
adnasal	مُجَاوِرٌ لِلأنْفِ (تَشْرِيح)	التَّهَابُ لملحقات الرحم (المبيضين والبوقين) .
	صفة كل شيء قريب من الأنف أو متصل به .	تَخَلُّقُ المُلْحَقَاتِ
adnate	مُتَّلاحِمٌ الأجزاء	عمليات تخلق ونشوء المملحقات ، كملحقات
(=adnata)		الرحم مثلاً .
	صفة لبنية عندما تكون متصلة بالعضو ومن نوع	تَنْبِيْتُ المُلْحَقَاتِ
	مختلف .	عملية لتعليق البوق والمبيض ، عادةً يتم تثبيت
adnerval	مُجَاوِرٌ للعَصَبِ؛ مُتَّجِهٌ نَحْوَ	المبيض بدون تعليق البوق .
(=adneurial)	العَصَبِ	1- مُخَلِّقُ المُلْحَقَاتِ
	1- يقع قريباً من العصب .	2- مُلْحَقَاتِيُّ النَشَأِ
	2- باتجاه العصب ، يقال للتيار الكهربائي الذي	يؤدي إلى أو ينشأ في ملحقات الرحم .
	يمر خلال العضلة باتجاه نقطة دخول	المُراهِقَةُ؛ اليَفَعُ
	العصب .	الفترة من الحياة التي تبدأ بظهور الصفات
adnexa	مُلْحَقَاتِ	الجنسية الثانوية وتنتهي بتوقف النمو الجسدي ،
	لواحق أو أجزاء ملحقة ؛ أي عضوله وظيفه أو	وتمتد تقريباً من عمر 11 إلى 19 سنة ؛ و يرافقها
	حجم ثانوي ، يتصل ببنية رئيسية .	حصول تغيرات جسدية مثل ظهور شعر العانة
adnexa mastoidea	مُلْحَقَاتِ خُشَائِيَّةِ	وبدء الدورة الحيضية عند الإناث وتغير نبرة
	البنى الموجودة في الجدار (الخلفي) الخشائي	الصوت عند الذكور . وهي تحدث نتيجة إفراز
	للأذن الوسطى ، تشمل الغار الخشائي مدخله	هرمونات البلوغ الجنسية . تتميز مرحلة المراهقة
	والخلايا الهوائية الخشائية .	غالباً بالاضطراب العاطفي .
adnexa oculi	مُلْحَقَاتِ العَيْنِ	مُراهِقٍ؛ يَأْفَعُ
	الجفون ، الجهاز الدمعي والغدة والقناتين	1 - متعلق بالمراهقة أو اليفع .
	الدمعيتين والكيس الدمعي والمملحقات الأخرى	2 - فرد أو شخص أثناء فترة المراهقة .
	للعين ؛ وهي تشمل الملتحمة والحاجبين	أَدُونِيدِين
	وعضلات العين الخارجية .	جليكوزيد سامٌ .
adnexa uteri	مُلْحَقَاتِ الرَّحْمِ	أَدُونِين
	أربطة الرحم ، والبوقان ، والمبيضان .	جليكوزيد نباتيٌّ .
fetal adnexa	مُلْحَقَاتِ الجَنِينِ	زَهْرَةُ الدَّمِّ؛ أَدُونِيس
	الأنسجة والأعضاء الملحقة بالجنين كالمشيمة	عشبة طبية من فصيلة الحوذانيات ، تنمو في
	وأغشيتها الساقطة .	شرق أوروبا وتستخدم هناك في علاج فشل
adnexal	متعلق بالمُلْحَقَاتِ	القلب الاحتقاني . تحوي مادة الستروفانثيدين
	معني بالمملحقات ، وخصوصاً مملحقات	(دواء مقو للقلب) ، وتتعلم بالجليكوزيدات

المقوية للقلب .

adonite أدونيت (كيمياء)

مركب كيميائي صيغته $C_5H_{12}O_5$ ويسمى أيضاً أرابينيتول وأدونيتول وريتول ، وهو كحول بتوزي مبلر .

adonitol أدونيتول

(= ribitol) (=ريبيتول)

هو الناتج الاختزالي للريبوز (CHO- في الموضع (1) للريبوز يُختزل إلى $-CH_2OH$).

adoption تبني

في التبني يتم فصل الطفل عن الأبين ليقوم بتربيته أشخاص بُدلاء ، ويهتم الطب النفسي بهذه الظاهرة لزيادة نسبة الاضطرابات النفسية والسلوكية التي تصيب الأطفال في حالة التبني خصوصاً إذا تم انتقال الطفل للتبني بعد الولادة بسنوات ، وقد أجريت دراسات على العوامل الوراثية والمكتسبة في الأطفال والمراهقين نتيجة للتبني .

adoral 1 - مُجاوِر للفَم

2 - مُتَّجِه نحو الفَم

باتجاه أو قريب من الفم .

adorbital مُجاوِر للحجاج

صفة أي شيء قريب من الحجاج أو متصل به .

adosculation تَمْنِيَة لاإيلاجية

التلقيح عن طريق الاتصال الخارجي بدون إيلاج .

adren- سابقة بمعنى الكُظُر

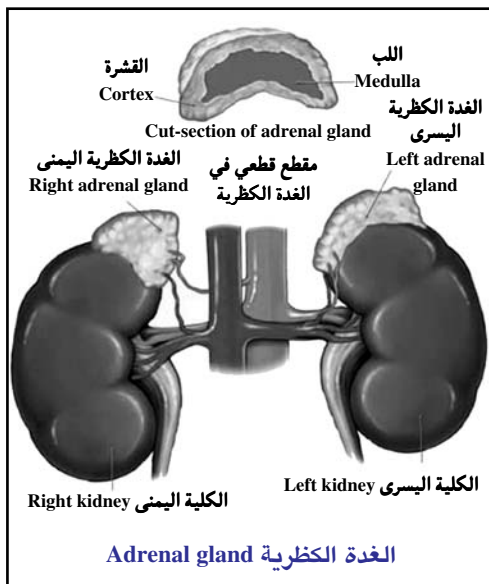
(=adreno-)

adrenal الكُظُر (ث: الكُظُران؛ ج: كُظُران)

يتعلق بإحدى الغدتين الواقعتين فوق الكليتين مباشرة .

adrenal cortex قشرة الكُظُر

الطبقة الصلبة المصغرة الخارجية التي تشكل القسم الأكبر للغدة الكظرية وتتألف من ثلاث مناطق : المنطقة الكُبيبيّة ، المنطقة الحزميّة ، والمنطقة الشبكية ، تفرز هرمونات ستيرويدية كاستجابة لتحرر الموجهة القشرية .



Marchand's adrenals أكظُر مارشان

[فليكس مارشان ، 1928-1846 ، باثولوجي ألماني] .

أجسام كظرية إضافية في الرباط العريض .

adrenalectomize يَسْتَأْصِل الكُظُر

يستأصل أو يبتتر إحدى أو كلا الغدتين الكظريتين .

adrenalectomy استئصال الكُظُر

بتر أو استئصال إحدى (استئصال الكظر أحادي الجانب) أو كلا (استئصال الكظر ثنائي الجانب) الغدتين الكظريتين ؛ يسمى أيضاً (Suprarenalectomy) .

adrenaline أدرينالين

(=epinephrine) (=إبينفرين)

كاتيكولامين يشكل الهرمون العصبي الرئيسي ، يُفرز من لب الكظر ومن العصبونات ، وهو يُعد الجسم للفعل الطارئ (رد تفاعل القتال أو الفرار) ، فيزيد خفقان القلب ويقبض الأوعية التي تمد الجلد والأمعاء ، ويزيد ضغط الدم ونسبة السكر فيه ، ويوسع أوعية دم العضلات والقلب والدماغ ، ويوسع الحدقتين ويسبب انتصاب الشعر . وهو يُفرز عادة مع النورأدرينالين الذي له تأثيرات مشابهة . ويفرز

كلا الهرمونين أيضاً في نهايات الأعصاب الأدرينالية الفعل للجهاز العصبي الودي . يستخدم في معالجة الربو القصبي ، والاضطرابات الأرجية الحادة . وفي الزرق مفتوح الزاوية وفي توقف القلب وإحصار القلب .

يستعمل كمحلول موضعي (جزء لكل 1000) لتقليل النزف ، وفي الخيط المستخدم في تباعد الشفة . يضاف إلى بعض محاليل التبنيج الموضعي (1 في 80,000 أو أقل) لإطالة مدة التخدير بسبب تأثيره كقابض للأوعية الدموية في تقليل انسياب الدم الموضعي .

adrenaline acid tartrate حمض طرطرات الأدرينالين (= epinephrine bitartrate) (=) ثاني طرطرات الإبينيفرين : يطبق موضعياً على المتحمة لتقليل الضغط داخل المقلة في التدبير العلاجي للزرق البسيط المزمن (مفتوح الزاوية) ، كما يطبق عن طريق الاستنشاق كموسع للقصبات .

adrenalinemia الأدرينالين في الدم وجود الإبينيفرين في الدم .

adrenalinogenesis تكوّن الأدرينالين عمليات إنتاج وتكوين هرمون الأدرينالين في لب الكظر .

adrenalinuria بيلة أدرينالينية وجود الإبينيفرين في البول .

adrenalism اعتلال كظري المنشأ (=dysadrenalism)

أي اضطراب للوظيفة الكظرية ، سواء بانخفاضها (قصور كظري أو قصور قشري كظري) أو زيادتها (فرط الكظرية أو فرط نشاط القشرة الكظرية) .

adrenatitis التهاب الكظر (=adrenitis)

التهاب الغدتين الكظريتين .
adrenalone أدرينالون

(=مقبض وعائي)

أدرينالي الفعل ، يحصل عليه من أكسدة مشتقات الإبينيفرين ، له تأثير مُصَيِّق للأوعية .

adrenolopathy اعتلال كظري

أي مرض يصيب الغدتين الكظريتين .

adrenotropic كظري التوجّه

1- منبه للكظر .

2- تتعلق بمرحلة النمو التي تسبق البلوغ ، والتي يزداد خلالها إفراز الأندروجين الكظري .

adrenarche عنقوان التّكظّر

ازدياد الإفراز القشري الكظري ، ويشمل بشكل خاص الأندروجينات ، وهو تغير فيسيولوجي عند عمر ثماني سنوات تقريباً في كلا الجنسين .

premature adrenarche عنقوان التّكظّر المبّسر

حدوث عنقوان التّكظّر في الأطفال دون سن الثامنة .

adrenergic أدريني: أدرينالي الفعل

(=محاكي الودي) (=sympathomimetic)

1- ينشط بواسطة ، يتميز بـ ، أو يفرز الأدرينالين أو المواد المتعلقة به ، يشير بشكل خاص إلى الألياف العصبية الودية التي تطلق النورأدرينالين عند المشبك لدى مرور النضات العصبية .

2- عامل أو مادة تعمل عمل الأدرينالين .

adrenic كظري

(=adrenal)

متعلق بالغدة الكظرية .

adrenitis التهاب الكظر

ويسمى أيضاً (Adrenolitis) وهو أي حالة وتبدلات نسيجية التهابية تصيب نسيج الغدة الكظرية مهما كان عاملها .

adreno- سابقة بمعنى الكظّر

سابقة تعني العلاقة بالغدة الكظرية .

adrenoceptive أدريني المُستقبّلات

متعلق بالمواقع الموجودة على الأعضاء المستفحلة التي تم التأثير عليها بواسطة الناقلات الأدرينالية الفعل .

adrenoceptor مُسْتَقْبِلَةٌ أَدْرِينِيَّةٌ

(=adrenoceptor) (=مُسْتَقْبِلَةٌ أَدْرِينَالِيَّةٌ)

المواقع المفترضة على الأعضاء المستفلة المعهبة بالألياف الأدرينية التالية للعقد في الجهاز العصبي الودي . وتُصنَّف إلى المستقبلات الأدرينية ألفا والمستقبلات الأدرينية بيتا وذلك حسب استجابتها للنورإبينفرين والإبينفرين بالترتيب .

adrenochrome أَدْرِينُوكْرُوم (كيمياء)

ناجٍ لأكسدة الإبينفرين له خواص مُرَقِّمة نتيجة لتأثيره على نفوذية الشعيرات الدموية ؛ يستعمل في صورة مشتقاته الثابتة ، سالييلات الكاربازوكروم .

adrenocortical قَشْرٌ - كُظْرِيٌّ

متعلق بـ ، أو ينشأ من قشر الكظر .

adrenocortical hormone هُرْمُونٌ قَشْرٌ - كُظْرِيٌّ

أحد الهرمونات المفترزة من قشر الكظر عند الإنسان ، مثل : كورتيزول ، ألدوستيرون ، كورتيكوستيرون .

adrenocorticohyperplasia فَرْطٌ تَنْسُجٌ

قَشْرُ الكُظْر

فَرْطٌ تنسج خلايا قشر الكظر ، كما يحدث في المتلازمة الكظرية التناسلية ومتلازمة كوشينج .

adrenocorticoid سْتِيرُويْدٌ قَشْرِيٌّ (هرمون)

(=corticosteroid) (=كُورْتِيكُوسْتِيرُويْد)

أي من الستيرويدات ذات الـ 21 ذرة كربون (باستثناء الهرمونات الجنسية ذات المنشأ الكظري) والتي تُفَرِّز من قشرة الكظر كاستجابة للهرمون المُوَجِّه لقشرة الكُظْر (ACTH) المتحرر من الغدة النخامية أو الهرمون أنجيوتنسين . تُقسم هذه الهرمونات حسب تأثيرها البيولوجي المسيطر إلى مجموعتين أساسيتين : القشرانيات السكرية التي تؤثر بشكل أساسي على استقلاب السكريات والدهون والبروتين . والقشرانيات المعدنية : التي تؤثر على تنظيم توازن الماء والكهارل . تبدي بعض الستيرويدات القشرية التأثيرين السابقين

بدرجات مختلفة ، بينما تبدي أخرى نمطاً واحداً فقط من التأثير .

adrenocorticomimetic مُحاكي

هَرْمُونَاتٌ قَشْرُ الكُظْر

يحدث تأثيرات مشابهة لتأثيرات هرمونات قشر الكظر (الستيرويدات القشرية) .

adrenocorticosteroid سْتِيرُويْد

قَشْرٌ - كُظْرِيٌّ

(=corticosteroid) (=سْتِيرُويْدٌ قَشْرِيٌّ)

adrenocorticotrophic مُنَمِّ لِقَشْرَةِ الكُظْر

(مُنَمِّي لِقَشْرِ الكُظْر)

(=corticotropic) (=مُوجِّهٌ لِلْقَشْرِ)

(=adrenocorticotropic) (=مُوجِّهٌ لِقَشْرِ

الكُظْر)

ذو تأثير منبه على قشر الكظر أو محفِّز لإطلاق هرموناته .

adrenocorticotrophin مُنَمِّيَّةٌ قَشْرَةُ الكُظْر

(هرمون)

(=corticotropin) (=المُوجِّهَةُ القَشْرِيَّة)

انظر تحت adrenocorticotroph .

adrenocorticotropin مُوجِّهَةٌ قَشْرَةُ الكُظْر

(=corticotropin) (=المُوجِّهَةُ القَشْرِيَّة)

1- الموجهة القشرية .

2- الهرمون المنبه لقشر الكظر (ACTH) : عبارة

عن عديد بيتيد يتألف من 39 حمض أميني ، يفرز من النخامية الغدية ، يعمل بشكل أساسي على قشرة الكظر حيث يحرض نموها ويحرض إفراز الستيرويدات القشرية ، ويزداد إنتاجه خلال أوقات الكُرب ، وله فعل محرك للشحوم خارج الكظر .

adrenodoxin أَدْرِينُودُوكْسِين

بروتين محتو على حديد وكبريت يوجد في المتقدرات بقشر الكظر ويستخدم كحامل للإلكترونات في سلسلة تفاعلات الخزلدة (أكسدة واختزال) التي يتم من خلالها تخليق الهرمونات الستيرويدية الكظرية من الكوليستيرول .

adrenogenic مولد الكظر
(=adrenogenous) (=كظري المنشأ)
ينتج أو ينشأ في الغدة الكظرية .

adrenogenital كُظْرِيٌّ تَنَاسَلِيٌّ
متعلق بالغدتين الكظريتين وأعضاء التناسل .

adrenoglomerulotropin مُوجِّهَةٌ المَنْطِقَةِ الكُبَيْبِيَّةِ للكُظُرِ
هرمون يفرزه الوطاء ، يُطلق الألدوستيرون من المنطقة الكبيبية بقشر الكظر .

adrenogram صُورَةُ الكُظُرِ الشَّعَاعِيَّةِ
صورة شعاعية للغدد الكظرية تؤخذ أثناء التصوير الشعاعي للغدتين الكظريتين (Adrenography) والذي يتضمن تصوير الأوعية ونفخ الحيز خلف الصفاقي بالغاز .

adrenokinetic مُوجِّهٌ للكُظُرِ
(=adrenotropic)
منبه كظري ؛ له ألفة خاصة له ، أو تأثير محفِّز لنمو أو منبه للإفراز الهرموني للغدتين الكظريتين .

adrenoleukodystrophy حَثْلُ الكُظُرِ وَبَيْضَاءِ الدِّمَاغِ
مرض متنحي مرتبط بالكروموسوم X يحدث في مرحلة الطفولة ، يتعلق بشكل مباشر بداء شيلدر (Schilder's d.) ، يتميز بانتشار غير طبيعي للمادة البيضاء المخية وضمور كظري ، ويتصف بتدهور عقلي يتطور إلى الخرف ، والحبسة وتعذر الأداء وعسر التلفظ ، وفقد البصر في حوالى ثلث المرضى . يظهر كل المرضى تقريباً وظيفة كظرية شاذة عند اختبارهم .

داء شيلدر : (Schilder) [بول فيرديناند شيلدر ، 1940-1886 ، طبيب الجهاز العصبي ، نمساوي] مصطلح يستخدم الوصف اضطرابين منفصلين على الأقل تم وصفها من قبل شيلدر .

1- التصلب المنتشر أو التهاب الدماغ المنتشر حول المخوار .

2- حثول المادة البيضاء .

adrenolutin أدرينولوتين
أحد مستقبلات الأدرينالين .

adrenolytic مُحَصِّرٌ للأدْرِينِيَّاتِ
مادة تثبط عمل الأعصاب الأدرينالينية الفعل أو تثبط الاستجابة للأدرينالين .

adrenomedullary متعلق بلبِّ الكُظُرِ
متعلق بـ أو ينشأ في لب الكظر .

adrenomedulloblastoma وِرْمٌ أَرُومَاتِ لبِّ الكُظُرِ
ورم خبيث يتكون من خلايا ذات منشأ لب - كظري أو من الخلايا العصبية الودية .

adrenomedullotropic مُوجِّهٌ للبِّ الكُظُرِ
ذو تأثير منبه على لب الكظر .

adrenomegaly ضَخَامَةُ الكُظُرِ
تضخم إحدى أو كلا الغدتين الكظريتين .

adrenomimetic مُحَاكِي الأَدْرِينِيَّاتِ (أدوية) (=sympathometic)
له نفس تأثير مركبات الأدرينالين والنورأدرينالين التي تحرر من لب الكظر والأعصاب الأدرينية .

adrenomyeloneuropathy الاعتلال العصبي النخاعي الكظري
حالة وراثية تتعلق بحثل الكظر وبيضاء الدماغ لكنها تشمل تنكس الحبل الشوكي واعتلال الأعصاب المحيطية ؛ وهي تصيب البالغين بشكل رئيسي .

adrenopathy اعتلالُ الكُظُرِ
(=adrenalopathy)
أي مرض يصيب الغدة الكظرية .

adrenopause الإياسُ الكُظْرِيُّ
تناقص وظيفة الغدتين الكظريتين مع التقدم في العمر ؛ مشابه للإياس (Menopause) .

adrenoprival مَحْرُومُ الكُظُرِ
مصطلح نادر الاستخدام يدل على فقد وظيفة الكظر كنتيجة لمرض أو استئصال جراحي .

adrenoreceptor مُسْتَقْبَلَةٌ أَدْرِينِيَّةٌ
(=adrenergic receptor)

انظر تحت drenergic receptor .

adrenostatic كَابِحُ الكُظُرِّ

1- مشيط لنشاط الغدتين الكظريتين .

2- مادة تثبط نشاط الغدتين الكظريتين .

adrenosterone أَدْرِينُوسْتِيرُون (هرمون)

ستيرويد مُذَكَّر (أندروجيني) يُعزَل من قشرة الكظر .

adrenosympathetic وَدِّيُّ أَدْرِينِي (=sympathoadrenal)

متعلق بالجزء الودي من الجهاز العصبي المستقل ولب الكظر ؛ مثل العصبونات التالية للعقدة .

adrenotoxin سَامٌ لِّلْكَظُرِّ

أى مادة سامة للغدتين الكظريتين .

adrenotrophic مُنَمُّ لِّلْكَظُرِّ (=مُنَمِّي لِّلْكَظُرِّ) (=مُوجِّهٌ لِّلْكَظُرِّ)

له ألفة خاصة لـ ، أو تأثير محفِّز لنمو ، أو للإفراز الهرموني للغدتين الكظريتين .

adrenotrophin مُنَمِّيَةُ الكُظُرِّ (=مُوجِّهَةُ الكُظُرِّ) (=مُوجِّهَةُ القَشْرَةِ) (هرمون)

1- الهرمون المنبه لقشر الكظر (ACTH) .

2- الموجهة القشرية .

انظر تحت adrenocorticotropin .

adrenoxidase أَدْرِينُوكْسِيدَاز (إنزيم)

إنزيم مؤكسد تنتجه خلايا لب الكظر ليحمي ذاتياً من السموم ، وهو يزيد من قدرة الخلايا البالعة على البلعمة .

Adriamycin أَدْرِيَامَيْسِين (مضاد حيوي) (=doxorubicin)

Adrian of Cambridge أَدْرِيَانُ مِنْ كَامْبَرْدِج [البارون إدجار دوجلاس أدريان ، 1877-1889 ، اختصاصي فيسيولوجيا إنجليزي] .

عالم فاز بجائزة نوبل في الطب أو الفيسيولوجيا عام 1932 بالمشاركة مع السير تشارلز سكوت شيرنجتون (Sherrington)

لأبحاثهما المتعلقة بوظائف العصبونات .

adromia اللَامَسَارِيَّة

غياب التوصيل في عصب العضلة (عصب حركي) .

adrue عَوْدُ القِيَاءِ

السُّعْدَةُ المفصلية (*Cyperus articulatus*) ؛ نبات شبيه بالعشب في جزر الهند الغربية يستخدم جذره كمقو عطري (أروماتي) ، ومانع للقيء ، وطارِد لديدان الأمعاء .

Adson's maneuver مَنَاوِرَةٌ (اختبار) أَدَيْسُون (test)

[ألفريد واشنطن أديسون ، 1877-1951 ، جراح أعصاب أمريكي] .

اختبار لتشخيص متلازمة المخرج الصدري : يجلس المريض ، ورأسه منبسط وملتفت نحو جانب الإصابة ، يحدث مع الشهيق العميق انخفاض أو غياب كامل للنبض الكعبري على الجانب المصاب . ليس كل المرضى الذين لديهم اختبار أديسون إيجابي مصابون بمتلازمة مخرج الصدر .

adsorb يَمْتَزِّز

يجذب ويحتفظ بمادة أخرى على سطحه ؛ يُجْري عملية الامتزاز .

adsorbate مُزَاوَةٌ

مادة تؤخذ على سطح ما بواسطة الامتزاز .

adsorbed مَمْتَزُوز

صفة من وقع عليه فعل الامتزاز . كالذوفان الممتز ، ولزيد عن الامتزاز انظر adsorption .

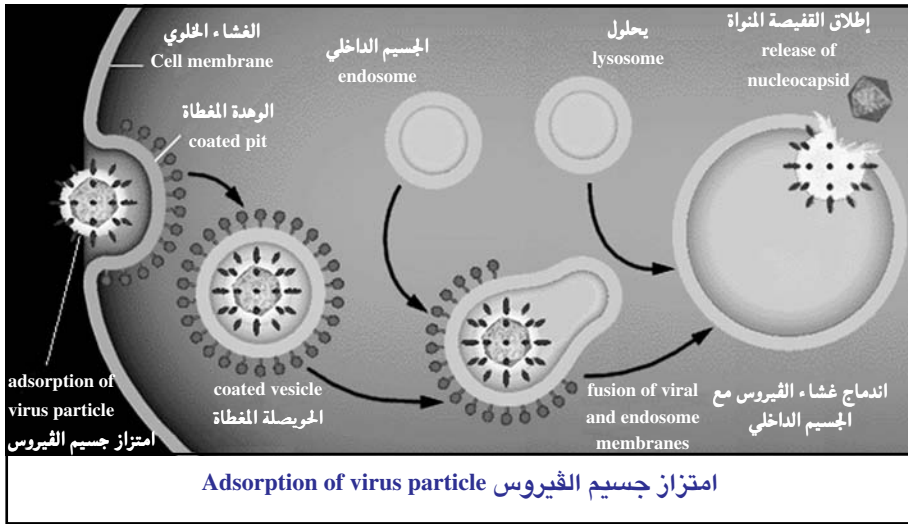
adsorbent مُمْتَزِّز

1- مادة صلبة تستخدم في عمليات الامتزاز ، وتتميز بمساميتها العالية . من أمثلتها : الفحم النباتي والألومينا المنشطة وفحم العظام .

2- مستضد أو ضد يستخدم في الامتزاز المناعي .

adsorption مَمْتَزَاز

التصاق جزيئات مائع (الممتز) بسطح صلب (المزاز) . تعتمد درجة الامتزاز على درجة الحرارة



والضغط ومساحة السطح . وتعتبر الأجسام الصلبة المسامية ، مثل الفحم الخشبي من أكثر الأجسام المازة ملاءمة . وتكون القوى التي تربط المادة الممتزة قوى فيزيائية أو كيميائية . والامتزاز الكيميائي هو عملية محددة تستعمل لفصل الخلائط . يستخدم الامتزاز في أقمعة الغاز وفي تنقية السوائل وإزالة ألوانها .

adsorption capacity سعة الامتزاز
قدرة مادة أو سطح على اجتذاب أكبر مقدار ممكن من المادة الممتزة .

adsorption chromatography استشراب امتزازي
هو استشراب يتم فيه فصل المواد عن طريق الاختلاف في درجة امتزاز المركبات إلى طور الاستقرار .

adsorption indicators مشعرات الامتزاز
أصبغة تعتمد على الانتشار الأيوني الامتزازي وتوضع على سطوح الامتزاز عند نقاط التكافؤ ، ولذلك تدل على النقط النهائية القصوى لكل مادة امتزازية .

adsorption isotherm امتزاز متساوي الحرارة
إجراء عملية الامتزاز مع تثبيت درجة الحرارة .

adsorption method طريقة الامتزاز
للامتزاز طرق كثيرة كالامتزاز على السطوح أو

باستخدام اللاتكس أو المعادن مثل الزينون . . أو الرحلان . . وغير ذلك من طرق ويتم اختيار كل طريقة لهدف معين .

adsorption phenomenon ظاهرة الامتزاز

خاصة المادة الصلبة أو السائلة في اجتذاب وإمساك الغازات أو المواد الموجودة في سائل أو معلق على سطحها بقوة دون امتصاص لها مما يؤدي إلى ترسيب مواد معينة على شكل طبقة رقيقة (فلم) فوق سطح صلب أو سائل دون تفاعل كيميائي أو امتصاص للداخل .

adsorption power قدرة الامتزاز
قوة التجاذب الفيزيائية الكامنة بين ذرات وجزيئات المواد الامتزازية .

adsorption process عملية الامتزاز
مجريات الحوادث التي تؤدي إلى تراكم المواد القابلة للامتزاز على السطح الامتزازي .

adsorption treating معالجة امتزازية
المعالجات الفيزيائية أو الكيميائية بالطرق الامتزازية للحصول على إسترات للمواد أو إعطاء خواص فيزيائية جديدة للسوائل كالشرايات المعلقة .

agglutinin adsorption امتزاز بالراصات
الاجتذاب بواسطة الجراثيم المعلقة في مصل ضدي مخفف للراصات النوعية لتلك

الجراثيم .
chemical adsorption امتزازٌ كيميائي
 (=chemisorption)
 امتزاز كيميائي لغاز أو سائل على سطح مادة صلبة ؛ تغير من خصائصها الجزيئية ؛ على خلاف الامتزاز الفيزيائي الذي يتميز بقوى فان درفالس الأضعف .
 [يوهان فان درفالس ، 1837-1923 ، فيزيائي ألماني] .

immune adsorption امتزازٌ مناعي
 استعمال المستضد كمتز نوعي للضد أو استعمال الضد أو المصل الضدي كمتز نوعي للمستضد ؛ يزال مركب المستضد - الضد بواسطة الترشيح أو التبيد .

physical adsorption امتزازٌ فيزيائي
 الامتزاز يكون بتراكم وتجمع جزيئات المواد بقوى جذب فيزيائية دون أي ارتباط كيميائي .

adsternal 1 - مُجاور للقَصِّ
 2 - مُتَّجِهٌ نَحْوَ القَصِّ
 باتجاه عظم القص أو قريباً منه .

adterminal مُسْتَطْرَف
 يتحرك من المركز باتجاه طرف العضلة ؛ يقال على التيار الكهربائي .

adtorsion انْحَوَالٌ إنْسِيٌّ
 (=intorsion)
 دوران العين حول محور أمامي خلفي بحيث يتحرك قسمها العلوي نحو الأنف ، وبهذا تتحرك العين اليمنى باتجاه الساعة ، وتتحرك اليسرى باتجاه معاكس لها .

adult بَالِغٌ ؛ كَاهِلٌ
 1 - كائن حي وصل لكامل النمو أو النضج أو البلوغ : يطلق الوصف على الشخصية في مرحلة النضج ، وحالة الأنا الراشد من حالات التحليل العملي التي وصفها إيرك برن .

2- في الأحياء هو الفرد الذي أصبح صالحاً للتوليد ، وله أسماء مختلفة في الحيوانات

فيقال : قارح ومذك في الخيل وبازل في الإبل ومشب وشبوب في البقر والغنم وهو فيها كلها الذي تم نموه وأسنانه .

adult day care الرَّعَايَةُ النَّهَارِيَّةُ لِلْبَالِغِينَ
 تأمين مجموعة من الخدمات النهارية (صحية ، طبية ، نفسية ، اجتماعية ، غذائية ، تربية) بصورة متواصلة تتيح للشخص الشعور بوجوده في بيئة منزلية .

adult day health services الخِدْمَاتُ الصَّحِيَّةُ النَّهَارِيَّةُ لِلْبَالِغِينَ
 تأمين الخدمات الطبية أو غيرها من الخدمات الصحية خلال النهار للمرضى المتقلبين الذين لا يستلزم حالتهم البدنية والعقلية عناية مستمرة .

adult foster home دارُ رَعَايَةِ البَالِغِينَ
 مركز صحي ترميضي لتقديم الرعاية الصحية للبالغين فوق سن المراهقة حتى الشيخوخة ، ولا يقبل فيه الأطفال والمراهقون .

adult T-cell leukemia ابْيَاضُ الدَّمِ النَّائِي الحَلَايَا فِي البَالِغِينَ
 (=لمفومة نائية الخلايا (= adult T-cell lymphoma) عند البالغين)

خباثة من اللmfويات النَّائِيَة البَالِغَة ، تبدأ في البلوغ ، يُعْتَقَد أن سببها الفيروس اللmfاني البشري (1) ، تتميز بلمفاويات جوالة خبيثة متعددة الأشكال ، آفات جلدية ، تضخم العقد اللمفية ، ضخامة الكبد والطحال ، فرط كالسيوم الدم ، وآفات حالة للعظم مسارها قد يكون تحت الحاد أو مزمناً .

adulterant شَائِبَةٌ
 مادة تستعمل كمادة مضافة لمادة أخرى للتزييف أو للغش .

adulterated 1 - مَشُوب
 2 - مَغْشُوشٌ

adulteration 1 - شُوب
 2 - غَشٌّ
 إضافة عنصر غير نقى ، ورخيص ، أو غير

ضروري بهدف غش أو تزوير مستحضر ؛ في علم المصطلحات القانونية ، ملصق لمحتويات غير صحيحة ، وتشمل جرعة غير مطابقة مع الملصق .

adultery زِنَى

جماع جنسي مُحَرَّم يقوم به شخص [متزوج] مع غير قرينه الشرعي .

adulthood البَالِغِيَّةُ

مرحلة تتجاوز سن المراهقة والدخول في سن النضج الجنسي والنفسي والجسدي الكامل بحيث يتطلب انتظام السلوك وفي معايير اجتماعية وقانونية يحددها المجتمع .

adultomorphism إِضْفَاءُ البَالِغِيَّةِ

(علم النفس)

تفسير سو ك الأطفال بمصطلحات البالغين .

adumbration نَشْرُ الظِّلِّ

صورة غير محددة الحواف (صورة مزدوجة) بالفيلم الشعاعي تنتج عن اهتزاز الأشعة .

advance 1 - يُقَدِّمُ

يُجْرِي عملية التَّقدُّم ، يتحرك للأمام .

2 - سَلْفَةٌ مُقَدِّمَةٌ

advanced مُتَقَدِّمٌ

advanced life support دَعْمُ الحَيَاةِ المُتَقَدِّمِ

عناية طبية عاجلة وحاسمة قد تتضمن : إزالة الرخفان ، تدبير هوائي ، واستخدام الأدوية والمداواة .

advanced technology التكنولوجيا المتقدِّمةُ

الأدوات والمعارف التي تستخدم العلوم المتقدمة الحديثة كتسجيل التخطيط القلبي اللاسلكي أو القشاطر الدقيقة الحديثة التي تحمل أسلاكاً ميكرونية .

advancement 1 - تَقْدِيمٌ

2 - تَقَدُّمٌ

(أ) فصل جراحي ، كما في العضلة أو الوتر ، يليه إعادة وصله إلى نقطة متقدمة .

(ب) (أسنان) : جراحة تقويم الفك التي يتم

فيها تحريك الفك السفلي للأمام .
(ج) (طب العين) : قطع عضلة العين الخارجية وتقديمها إلى الأمام نحو القرنية عند إصلاح الحوَل جراحياً وذلك لتقوية شد العضلة .

capsular advancement تَقْدِيمُ المَحْفَظَةِ

(في الجراحة العينية)

الوصل الصنعي لمحفظة تينون (Tenon's c.) بطريقة تمكّن من تقديم مَعْرَازٍ إحدى عضلات المقلّة إلى الأمام [جاك تينون ، 1816-1724 ، اختصاصي عيون وباثولوجيا فرنسي] .

maxillary advancement تَقْدِيمُ الفَكِّ العُلُويِّ

مستوى الفك العلوي متقدم الفك السفلي ، بمعنى أن قوس الأسنان العلوية لا ينطبق على قوس الأسنان السفلية أثناء الإطباق ويكون متقدماً عليه نحو الأمام .

tendon advancement تَقْدِيمُ الوَتْرِ

عمل جراحي تقويمي تصحيح يعيد الوتر العضلي المتأخر الارتكاز إلى مكانه الصحيح المتقدم .

advantage 1 - مَيْزَةٌ

2 - نَفْعٌ

advehent وَاوِدٌ

(=afferent)

ينتقل باتجاه المركز .

adventitia الغِلَالَةُ البَرَّانِيَّةُ (تشریح)

(=tunica adventitia)

1 - براني ، متعلق بالغلالة البرانية .

2 - النسيج الضام الخارجي المغلف لعضو أو وعاء أو بنية ما .

adventitial بَرَّانِيٌّ

متعلق بالغلالة البرانية .

adventitious بَرَّانِيٌّ

1 - طارئ أو مكتسب ؛ غير طبيعي أو موروث .

2 - يوجد في مكان ما غير المكان الطبيعي أو المعتاد .

3 - متعلق بالغلالة البرانية .

adventitious dentin عَاجٌ بَرَّانِيٌّ (أسنان)

2- واهن

يتميز بالوهن ، ضعيف الحيوية .

عاج غير منتظم يترسب ثانوياً وخارجياً على السن .

adverse

ضائر

غير مستحب ، أو ضار .

تفاعلاتٌ دوائيةٌ ضائرة adverse drug reactions

انظرتحت adverse reactions .

adverse effects آثارٌ ضائرة

للأدوية بصفة عامة آثارٌ علاجية مرغوبة وآثار أخرى جانبية غير مرغوبة على وظائف وأجهزة الجسم .

adverse reactions تفاعلاتٌ ضائرة

أية عواقب غير مرغوبة لإجراء أو نظام علاجي ، تشخيصي أو وقائي .

adverse selection انتقاءٌ ضائر

تعبير يستعمل بشكل أساسي حالياً في مجال التجارة والاقتصاد ، وهو أن يختار الشخص شيئاً يحمل في طياته مخاطر شديدة قد تحتاج للتأمين .

adversive

إبتعاديُّ التّدوير

(=adversive seizure)

نوبة ابتعادية التّدوير : نمط من نوبة حركية بؤرية ، يحدث فيها دوران مديد وقوي إلى جهة الرأس والعينين أو كامل الجسم .

advocacy for health التّبشِيرُ بالصّحة

استراتيجيات إعلامية تثقيفية ، وتعديل القوانين بما يتناسب مع صالح المرضى في الحصول على التأمين الصحي المناسب .

adynamia

وهن

(=asthenia)

نقص أو فقد القوة الطبيعية أو الحيوية .

adynamia episodica وهنٌ انتيابي وراثي

hereditaria

(=شكلٌ دوري) (=periodic paralysis)

شلل فرط بوتاسيوم الدم الدوري ، وهو غير مصحوب بتأثر عضلي .

adynamic

1- وهني

(=asthenic)

Aeby's muscle, plane

مستوى ،

عضلة آيبي

[كريستوفر ثيودور آيبي ، 1835-1885 ، مُشرّح سويسري] .

مستوى يمر عبر الأئيفي والقويعة ، عمودياً على المستوى الناصف للقفص .

Aedes

الرّاعجة

جنس من البعوض من قبيلة [مجموعة تصنيفية فوق الجنس وتحت الفصيلة] الزاعجات ، فُصيلة البعوضات ، ذات حراشف عريضة لاطئة على الرأس والقُصيعة . ويضم هذا الجنس أكثر من 700 نوع ، ينقل العديد منها أمراضاً خطيرة للإنسان ، ولها عدد صغير من الكروموسومات مما يسهل إكثارها في المختبرات . توجد في المناطق المدارية .

Aedes aegypti

الرّاعجة المصريّة

(=) بعوضة النمر ؛ تتكاثر قريباً من المنازل وتنقل الحمى الصفراء الحُضرية وحمى الدنج ؛ وقد تنقل أيضاً داء الفيلايريات والتهاب الدماغ .

Aedes africanus

الرّاعجة الأفرقيّة

بعوضة شجرية مهاجم القرود وهي ناقلة لفيروس الحمى الصفراء في معظم أرجاء أفريقيا الوسطى . وتحمل أيضاً فيروس زيكا (Zika) .

Aedes albopictus

الرّاعجة المنقطة بالأبيض

نوع ينقل الحمى الصفراء ، والتهاب الدماغ والنخاع الخليي ، وحمى الدنج .

Aedes atlanticus

الرّاعجة الأطلنطية

نوع شمال أمريكي ينقل التهاب الدماغ الخليي الشرقي والخيطاء اللدودة .

Aedes caballus

الرّاعجة الحصانيّة

نوع يشكل ناقلاً هاماً لحمى الوادي المتصدّع في أمريكا .

Aedes canadensis

الرّاعجة الكنديّة

نوع شمال أمريكي ينقل التهاب الدماغ الخليي

- الشرقي وفيروس لاکروس (La crosse v.) .
Aedes cinereus الزاعجة الرمادية
 نوع يوجد في بعض أجزاء الولايات المتحدة
 وينقل التهاب الدماغ والنخاع الخيلي .
Aedes flavescens الزاعجة المصفرة
 نوع يوجد بجزر المحيط الهادي وينقل داء
 الفيلايريات .
Aedes ingrami الزاعجة الإنجرامية
 نوع وجد في البركة التي عُزل منها فيروس
 أوغندا (Ugandas) في سنة 1947 .
Aedes leucocelaenus الزاعجة البيضاء البطن
 جنس جنوب أمريكي ينقل الحمى الصفراء
 الحرجية .
Aedes melanimon الزاعجة الميلانيمونية
 نوع ناقل لالتهاب الدماغ الكاليفورني .
Aedes polynesiensis الزاعجة البولينيزية
 نوع يوجد بجزر المحيط الهادي الجنوبية ينقل داء
 الفيلايريات وحمى الدنج .
Aedes pseudoscutellaris الزاعجة الكاذبة
 الرئيس
 نوع يوجد في المحيط الهادي ينقل داء
 الفيلايريات .
Aedes scapularis الزاعجة الكتفية
 ناقلة لفيروس وادي كاتشة في ترينيداد .
Aedes serratus الزاعجة المنشارية
 نوع جنوب أمريكي ، ناقل لفيروس أوربوش
 (في ترينداد) .
Aedes simpsoni الزاعجة السمسونية
 نوع ناقل للحمى الصفراء الحرجية في أفريقيا .
Aedes sollicitans الزاعجة المتحرشة
 بعوض شائع بالمستنقعات الملحية على شواطئ
 المحيط الأطلسي والشواطئ الخليجية ، ينقل
 التهاب الدماغ والنخاع الخيلي .
Aedes spencerii الزاعجة السبسنرية
 نوع يوجد في البراري بغرب كندا .
Aedes taeniorhynchus الزاعجة الشرطية
 الخرطوم

نوع يستوطن العالم الجديد ، وينقل عدداً من
 الأمراض ، بما فيها التهاب الدماغ الخيلي ،
 وحمى الدنج في فلوريدا وداء الفخريات .

Aedes togoi الزاعجة التوجوية

نوع يستوطن اليابان ويعمل كناقل للبروجية
 الملاوية ، حيث تسبب داء الفيلايريات الملاوية .



الزاعجة التوجوية *Aedes togoi*

Aedes triseriatus الزاعجة الثلاثية الخطوط

نوع ينقل التهاب الدماغ اللاكروسي .

Aedes varipalpus الزاعجة المختلفة اللوامس

نوع يوجد بطول شواطئ المحيط الهادي .

Aedini الزاعجات

قبيلة بعوض من فصيلة البعوضات

(Culicinae) ، وتشمل أجناس الزاعجة ،

والدرعاء (Armigeres) ، والمدمومة

(Haemagogus) ، والحارشة (Psorophora) .

aedoecephalus قضيبي الرأس (مسخ)

جنين بدون فم ، وأنف شبيه بالقضيب ،

ويحتوي فقط على حجاج واحد (عين

واحدة) .

aegobronchophony نغاء

(=egophony)

(=aegophony)

خاصية للصوت مثل نغاء الخراف تسمع

بالسماعة قرب المستوى العلوي للسائل في

بعض الأمراض الصدرية ، مثل التهاب الجنبية

مع انصباب .

Aegyptianella المتمصرة

(سميت نسبة إلى مصر ، حيث وصف

الميكروب أولاً في سنة 1929) ؛ جنس من

الجراثيم من الريكسساوات ، تتطفل على الطيور البرية والمنزلية .
Aegyptianella المتَمَصِّرة الدَّجَاجِيَّةُ
pullorum

جنس من الجراثيم يوجد في دم الدجاج .
تسمى أيضاً أجسام بالفور (Balfour's bodies) .

aelurophobia رُهابُ الهَرَّةِ
(=ailurophobid)

خوف غير مبرر من القطط مع اجتنابها .

aeluopsis عين هَرِيَّةٌ
حالة يكون فيها الشق الجفني بفتحة مائلة وضيقة ، مثل عيون القطط .

Aelurostrongylus الأَسْطُوْنِيَّةُ الهَرِيَّةُ
جنس من الديدان الممسودات (المدورة) من فصيلة الأَسْطُوْنِيَّات (Angiostrongylidae) .
وتسبب التهاب الرئة في القطط أو التهاب القصبات الديداني .

aequator خَطُّ الاسْتِواءِ
(=equator)

خط وهمي يطوق كرة ، على مسافة متساوية من قطبيها ؛ يستخدم في التسمية التشريحية للإشارة لمثل هذا الخط في عضو كروي (مثل المقلة) ، بحيث يقسم سطحه إلى جزأين شبه متساويين .

aequorin أَيْقُورِين
بروتين معزول من أحد أنواع قنديل البحر ، يعطي تالغواً بيولوجياً بالتناسب مع كمية الكالسيوم الأيوني الموجود ؛ يحقن في داخل الخلايا الحية للكشف عن وجود أيونات الكالسيوم .

aequum الكَفَافُ
الكفاية من القوت .

ae- 1- سَابِقَةٌ بِمَعْنَى الرِّيحِ
2- سَابِقَةٌ بِمَعْنَى الهَوَاءِ
3- سَابِقَةٌ بِمَعْنَى الطَّيْرَانِ
4- سَابِقَةٌ بِمَعْنَى الغَازِ

aeraze آيراز

إنزيم يتداخل بوجود الهواء .
وهنَّ الطَّيْرَيْنِ
aerasthenia (=عُصَابُ الطَّيْرَيْنِ) (=aeroneurosis)

حالة نفسية تصيب الطيارين خاصة ، وتتسم بالقلق وفقدان الثقة بالنفس .

aerated مُشَبَّعٌ بِالغَازِ؛ مَهْوَى
1- مشحون بالهواء .
2- مشحون بثاني أكسيد الكربون .
3- مَوْكُسَج .

Aeration تبادل الغَازَاتِ؛ تشبيح بالغاز؛ اهتواء؛ تعريض

1- تبادل ثاني أكسيد الكربون مع الأكسجين بواسطة الدم في الرئتين .
2- شحن السائل بالهواء أو الغاز .
3- مزج بالهواء أو الغاز وذلك بإحدى طرق ثلاث :
أ- رش السائل في الهواء .

ب- دفع فقائيع الهواء خلال السائل .
ج- التقليل لتمكين السائل من امتصاص الهواء خلال السطح .
4- عملية تخفيف آثار التكيف بالسماح للهواء بالوصول إلى المكان المناسب .

aeremia اهْتِواءُ الدَّمِ
(=انصمام غازي) (=air embolism)

انصمام ناتج عن دخول فقائيع الهواء إلى الأوردة بسبب الرضح ، أو الإجراءات الجراحية ، أو داء الغواص الوخيم .

aerial هَوَائِيٌّ

1- خاص بالهواء أو بكائن حي (أو سلوكه) في الهواء .
2- أداة لإرسال الموجات الكهرومغناطيسية في الهواء أو الفضاء .

aeriferous ناقِلُ الهَوَاءِ

نعت لعناصر البناء في النبات وخاصة المسافات بين الخلايا أو الفجوات الممتلئة بالهواء كما هو واقع المسافات البينية المحملة بالهواء في عنق ورقة النيلوفر الأبيض .

- 1- سابقة بمعنى الرِّيح
2- سابقة بمعنى الهَوَاءُ
3- سابقة بمعنى الطَّيْرَانِ
4- سابقة بمعنى الغَازُ
5- سابقة بمعنى الضَّغَطِ الجَويِّ

Aeroallergen

مُسْتَأْرَجٌ هَوَائِيٌّ
العامل المنقول بالهواء ويسبب الحالات الأرجية أو التحسسية .

aeroasthenia

وَهْنُ الطَّيَارِينِ
(= عَصَابُ الطَّيَارِينِ)

(=aeroneurosis)

انظر aerasthenia

Aeroatelectasis**انْخِصَاصُ الرِّئَةِ**

حَالَةٌ مِنْ انْفِرَاقِ الهَوَاءِ جِزْئِيًّا أَوْ كَلِيًّا عَنِ النِّسِيجِ الرِّئَوِيِّ . وَأَكْثَرُ مَا يَحْدُثُ عِنْدَ الطَّيَارِينِ الْمُتَعَرِّضِينَ لِقُوَّةِ جَادِيْبِيَّةٍ عَالِيَةٍ ، وَتَنْفَسُ الأَكْسِجِينَ 100٪ وَارْتِدَاءِ اللِّبَاسِ المُضَادِّ لِقُوَّةِ الجَادِيْبِيَّةِ .

Aerobacter**الرِّيَاحِيَّةُ**

(= الأَمْعَائِيَّةُ) (جراثيم) (=Enterobacter)

فِي أَنْظِمَةِ التَّصْنِيفِ السَّابِقَةِ ، جِنْسُ جِرَاثِيمِ مِنْ فَصِيلَةِ الأَمْعَائِيَّاتِ (Enterobacteriaceae) ، تَتَكُونُ مِنْ عَصِيَّاتٍ مُتَحَرِّكَةٍ سَالِبَةِ الجِرَامِ ، لَا هَوَائِيَّةٍ مُخَيَّرَةٍ ، تَم تَوَزِيعُ الأَنْوَاعِ المُنْفَرَدَةِ عَلَى جِنْسِي الأَمْعَائِيَّةِ وَالكَلْبَسِيَّةِ .

Aerobacter aerogenes الرِّيَاحِيَّةُ المَرِيَّاحَةُ

(= الأَمْعَائِيَّةُ) (=Enterobacter aerogenes)

المَرِيَّاحَةُ

نَوْعٌ يُعْزَلُ مِنَ البُرَازِ ، وَالمَجَارِيرِ ، وَالتُّرْبَةِ ، وَمُتَعَجَّاتِ الأَلْبَانِ ، قَدْ سَبَبَ الالْتِهَابَ الرِّئَوِيَّ المُسْتَشْفَوِيَّ فِي المَرَضَى المَضْعُفِينَ .

Aerobacter cloacae الرِّيَاحِيَّةُ المَذْرُقِيَّةُ

(= الأَمْعَائِيَّةُ المَذْرُقِيَّةُ) (=Enterobacter cloacae)

وَهِيَ أَكْثَرُ الأَنْوَاعِ شِيوعاً ، تَوْجَدُ فِي البُرَازِ وَالمَاءِ وَالتُّرْبَةِ وَبشْكَالٍ أَقَلِّ فِي البَوْلِ وَالقِيحِ وَالمَوَادِّ المَرَضِيَّةِ ، يُمْكِنُ أَنْ تَسَبِّبَ حُدُوثَ التَّهَابِ رِئَوِيٍّ مُسْتَشْفَوِيٍّ فِي المَرَضَى المَضْعُفِينَ .

aerobe

حَيَوَائِيٌّ؛ حَيٌّ هَوَائِيٌّ؛ مُعْتَشِّ

بالأَكْسِجِينِ؛ حَيِّهَوَائِيٌّ

يَعِيشُ فِي مَحِيطِ هَوَائِيٍّ وَيَسْتَعْمَلُ الأَكْسِجِينَ وَلَا يُمْكِنُ مِنَ العِيشِ بَدُونِهِ . يُطْلَقُ المِصْطَلَحُ عَلَى أَنْوَاعٍ مُعَيَّنَةٍ مِنَ الجِرَاثِيمِ ، إِذْ أَنْ بَعْضَ الجِرَاثِيمِ لَاهَوَائِيَّةٌ . وَتَعْتَبَرُ مَعْظَمُ العَضُوبَاتِ هَوَائِيَّةٌ عَدَا القَلِيلِ مِنَ الطَّفِيلِيَّاتِ الدَّاخِلِيَّةِ . وَالهَوَائِيَّ المُجْبَرُ هُوَ الَّذِي لَا يَسْتَطِيعُ العِيشَ دُونَ أَكْسِجِينٍ ، أَمَّا الهَوَائِيُّ المُخَيَّرُ فَهُوَ الَّذِي يَتَحَمَّلُ ظُرُوفاً لَاهَوَائِيَّةً .

facultative aerobe**حَيَوَائِيٌّ مُخَيَّرٌ**

قَادِرٌ عَلَى العِيشِ فِي ظُرُوفِ هَوَائِيَّةٍ أَوْ لَا هَوَائِيَّةٍ .

obligate aerobe**حَيَوَائِيٌّ مُجْبَرٌ**

مُكْرَبٌ يَحْتَاجُ الأَكْسِجِينَ الجِزْئِيَّ لِنُموهِ .

aerobic**حَيَوَائِيٌّ؛ مُعْتَشِّ بِالْأَكْسِجِينِ**

- 1- يَحْتَاجُ لَوُجُودِ الأَكْسِجِينِ .
- 2- يَنْمُو وَيَعِيشُ فِي وُجُودِ الأَكْسِجِينِ الجِزْئِيَّ .
- 3- يَحْتَاجُ لِلأَكْسِجِينِ لِلتَّنَفُّسِ .
- 4- مُصَمَّمٌ لَزِيَادَةِ اسْتِهْلَاكِ الأَكْسِجِينِ مِنْ قَبْلِ الجِسْمِ ؛ مِثْلَ تَمْرِنَاتِ «الإيروبيكس» .
- 5- نَعَتْ لِحَيَاةِ الكَائِنِ عِنْدَمَا لَا تَسْتَمِرُّ بَعِيداً عَنِ الهَوَاءِ أَوْ الأَكْسِجِينِ الحُرِّ .

aerobic fermentation**تَخْمِيرٌ حَيَوَائِيٌّ**

أَيُّ حَالَةٍ تَخْمُرُ بِفِعْلِ الجِرَاثِيمِ الهَوَائِيَّةِ وَبِوُجُودِ الهَوَاءِ .

aerobics**رِيَاضَةٌ هَوَائِيَّةٌ؛ عَرَابَةٌ**

(=العَرَابَةُ: النِّشَاطُ)

رِيَاضَةٌ مُسْتَهْلِكَةٌ لِلأَكْسِجِينِ .

aerobiology**بِيُولُوجِيَا الحَيَوَائِيَّاتِ**

فَرْعٌ مِنَ البِيُولُوجِيَا يَتَعَامَلُ مَعَ تَوَزِيعِ الكَائِنَاتِ الحَيَّةِ حَسَبِ عِلَاقَتِهَا بِالهَوَاءِ ؛ إِمَّا الهَوَاءِ الخَارِجِيِّ أَوْ الهَوَاءِ الدَّاخِلِيِّ .

aerobiosis**الاعْتِشَاشُ بِالْأَكْسِجِينِ؛ الحَيِّهَوَائِيَّةُ**

الحَيَاةُ بِوُجُودِ الأَكْسِجِينِ ؛ أَيُّ نِظَامٍ لِلحَيَاةِ يَسْتَعْمَلُ الأَكْسِجِينَ الجِزْئِيَّ حَرّاً كَانُ أَمْ ذَائِباً لِنُموهِ ، وَنَتِيجَةُ لِّلأَكْسِدَةِ يَخْرُجُ عَادَةً ثَانِي أوكْسِيدَ الكَرْبُونِ وَالنِّتْرَاتِ وَالفَسْفَاتِ

والكبريتات .
aerobiotic متعلق بالاعتياش بالأكسجين
 الحياة في وجود الأكسجين .
aerobullosis تَفَقُّعُ الدَّم
 (=decompression) داءٌ تَخْفِيفُ
 (sickness) الضَّغَطِ
 (=Caisson) (= داء الغواص)
 آلام بالمفاصل ، وأعراض تنفسية ، وآفات
 جلدية وعلامات عصبية تحدث في الطيارين
 الذين يطرون على ارتفاعات شاهقة ، أو في
 الغواصين الذين يتنفسون هواء مضغوطاً كما
 في أجهزة الغطس إذا انخفض ضغط الهواء
 بسرعة كبيرة .
aerocele قَيْلَةٌ هَوَائِيَّةٌ
 (= pneumato cele) (=فتق رئوي)
 (= pneumo cele)
 1- ورم أو كيسة يتكون بفعل الهواء أو غاز آخر
 يملأ جيبية برانية ، مثل القيلة الخنجرية ،
 القيلة الرغامية ، أو التورم الغازي بالصفن .
 2- كيسة حميدة عادة ، مملوءة بالهواء ، ذات
 جدار رقيق . تتوضع في الرئة كما في
 الالتهاب الرئوي بالعُقُوديات .
epidural aerocele قَيْلَةٌ هَوَائِيَّةٌ فَوْقَ الجَافِيَّةِ
 تجمع الهواء بين الأم الجافية وجدار العمود
 الفقري .
intracranial aerocele قَيْلَةٌ هَوَائِيَّةٌ دَاخِلَ القَحفِ
 استرواح الرأس الناتج عن الرضح .
Aerococcus الرُّويحيَّةُ
 جنس جراثيم من المكورات الهوائية الموجبة
 الجرام فصيلة العقديات .
Aerococcus viridans الرُّويحيَّةُ المُخَضَّرَةُ
 جنس يتعذر تمييزه عن العَفْقِيَّةِ الإريانية (*Gffkya*)
 (*homari*) ، قد يسبب أمراضاً للسرطانات
 البحرية ، وقد يسبب عدوى السبيل البولي
 والتهاب الشَّعافِ للإنسان .
aerocolpos اسْتِرْيَاحُ المَهْبَلِ: أَرْيَاحٌ مَهْبَلِيَّةٌ
 تمدد المهبل بالغاز .

aerocystography تَصْوِيرُ المِثَانَةِ الغَازِيَّةِ
 (=pneumocystography)
 تصوير شعاعي للمثانة بعد حقنها بالهواء .
aerocystoscope مِئْظَارُ المِثَانَةِ الغَازِيَّةِ
 (=aerourethroscope)
 منظار للإحليل يتم عبره توسيع الإحليل بالهواء
 قبل الفحص العياني .
aerocystoscopy تَنْظِيرُ المِثَانَةِ الغَازِيَّةِ
 (=aeroirethroscopy)
 فحص المثانة بمنظار المثانة الغازي .
aerodermection تَطْبِيلُ الجِلْدِ
 وجود الهواء تحت الجلد ؛ قد يكون تلقائياً ، أو
 رضحياً ، أو جراحي المنشأ .
aerodigestive هَوَائِيٌّ هَضْمِيٌّ
 يتعلق بالسبيلين التنفسي والهضمي ، أو أجزاء
 منهما باعتبارهما معاً .
aerodontalgia أَلْمُ الأَسْنَانِ الطَّيْرَانِي
 ألم في السن يحدث في الضغوط الجوية
 المنخفضة كما في الطيران أو غرفة خفض
 الضغط ، والسبب هو تمدد الهواء في جيوب
 الفك العلوي .
aerodontia طِبُّ أَسْنَانِ الطَّيْرَانِ
 العلم الذي يدرس تأثير الضغط الجوي المرتفع
 أو المنخفض على الأسنان .
aerodontics طِبُّ أَسْنَانِ الطَّيْرَانِ
 فرع من طب الأسنان يختص بتأثيرات الطيران
 في الأجواء العالية على الأسنان .
aerodromophobia رُهابُ الطَّيْرَانِ
 خوف مرضي من السفر بالطائرات .
aerodynamics دِيْنَامِيكَا الغَازَاتِ؛
 دِيْنَمِيَّاتُ الهَوَاءِ
 مبحث الغازات المتحركة والقوى المؤثرة فيها ؛
 وهو فرع من علم الفيزياء يتناول تأثير جريان
 الهواء أو غيره من الغازات على جسم متحرك .
 تعتمد القوى الديناميكية الهوائية على حجم
 الجسم وشكله وسرعته ، كما تعتمد على كثافة
 الغاز وانضغاطيته ولزوجته ودرجة حرارته

	وضغطة .	صورة بالأشعة السينية تؤخذ لعضو ، أو جزء منه ، بعد أن يتمدد بالهواء .
aeroembolism	انصمام هوائي	معالجة بالهواء المؤيّن
(=air embolism)	وجود الهواء في الدوران الدموي : يحدث الدخول المباشر للهواء نتيجة الرضح أو الإقناء (إدخال أنبوب صغير في وعاء دموي) أو عملية جراحية . وقد تسبب صمّة كبيرة من الهواء في الموت إذا وصلت إلى القلب . وفي حالات انحسار الضغط الحادة (كصعود الغواص بسرعة إلى سطح الماء من الأعماق) تتكون فقائيع نتروجينية في الدم والأنسجة ، تسد الأوعية الدموية الصغيرة محدثةً ألاماً عضلية شديدة وشعوراً بالاختناق والوخز وأحياناً تسبب الشلل أو الغيبوبة . وتعتبر عملية رفع الضغط تدريجياً ثم خفضه ببطء أفضل طريقة لعلاج مثل هذه الحالات .	طريقة لمعالجة الأمراض التنفسية باستنشاق الهواء المُكهرب .
		aeromammography
		تصوير الثدي بعد توسيع الحيز خلف الثدي بحقن غاز ثاني أكسيد الكربون .
		aeromedicine
		طب الطيران
		(=aviation medicine)
		فرع الطب الذي يبحث المشكلات الفيسيولوجية ، والطبية ، والنفسية ، والوبائية المكتنفة في الطيران .
		aerometer
		مكثاف الغازات
		مقياس يستخدم في مجالات شتى تتعلق بالغازات : وزنها وكثافتها وجرانها .
aeroemphysema	نفخ غازي	Aeromonas
(Decompression sickness) ، انظر التفاصيل في (Aerobullosis) .	يستعمل بدله حالياً مصطلح (Decompression sickness) ، انظر التفاصيل في (Aerobullosis) .	الغازية
aerogastria	استرياح المعدة	جنس جراثيم عصوية الشكل سالبة الجرام ، لا حيوانية مخيرة من فصيلة الضمّيات ، تتكون من كائنات صغيرة بسياط قطبية ، توجد في الماء المالح والعذب ، وفي مياه المجاري ، وفي التربة ؛ وهي تسبب المرض للإنسان ، والبرمائيات ، والأسماك ، والزواحف .
وجود غاز في المعدة ؛ فقاعة معدية .	استرياح المعدة	Aeromonas caviae
blocked	الانحصاري	الغازية القبيعية
aerogastria	احتباس الهواء في المعدة نتيجة لتشنج المريء .	نوع يوجد في الماء العذب ومياه المجاري وعلى السمك وتسبب التهاب المعدة والأمعاء وعدوى الجروح في الإنسان .
aerogel	هلامّة غازية	Aeromonas hydrophila
جسم صلب سميم (به مسام) تكوّن بواسطة إحلال الغاز محل السائل في الهلامية ، مثل الرغوة البلاستيكية الصلبة .	مؤلّد الغاز؛ مرياح	(= <i>Proteus hydrophilus</i>)
aerogen	جرثومة مولّدة أو مُنتجة للغاز .	نوع يسبب احمرار رجل الضفدع . في الإنسان تسبب التهاب اللهل ، وعدوى الجروح ، وأمراض الإسهال الحادة ، والإنتان الدموي ، وعداوى السبيل البولي .
aerogenesis	توليد الغاز؛ إرياح	Aeromonas sobria
انتاج الغازات .	مؤلّد للغاز؛ مرياح	الغازية السوبرية
aerogenic	(=aerogenous)	نوع يوجد في المياه العذبة ، وفي مياه المجاري ، وعلى السمك ؛ وهي تسبب التهاب المعدة والأمعاء وعدوى الجروح في الإنسان .
مُنتج للغاز ؛ يقال للجراثيم التي تطلق نتاجاً غازياً .	صورة شعاعية بحقن الغاز	
aerogram		

aeroneurosis	عُصَابُ الطَّيَّارِين
	. انظر تحت aerasthenia .
aero-odontalgia	أَلَمُ الأَسْنَانِ الطَّيْرَانِيّ
	(=aero-odontodynia)
	. انظر تحت aerodontalgia .
aero-otitis	التَّهَابُ الأُذُنِ الطَّيْرَانِيّ
	(=barotitis) (=التهاب الأذن الضغطي)
	حالة مرضية للأذن نتيجة التعرض لضغوط جوية مختلفة .
aeropathy	اعتلال اختلاف الضَّغَط
	أي مرض يحدث نتيجة التغير في الضغط الجوي ، مثل داء تخفيف الضغط أو داء الطيران .
aeroperitoneum	استرياح الصَّفَاق
	(=aeroperitonía)
	(=pneumoperitoneum)
	وجود غاز أو الهواء في (جوف الصفاق) ، وقد يحدث بشكل تلقائي كما هو الحال في الخراج تحت الحجابي ، أو يحدث عمداً كوسيلة مساعدة للفحص والتشخيص الشعاعي .
aerophagia	بَلْعُ الهَوَاءِ
	(=aerophagy)
	(=pneumophagia)
	بلع الهواء المفرط ، عادة يتم بصورة لا شعورية مرتبطة بالقلق ، مما يسبب انتفاخ (تمدد) البطن ، والتجشؤ . وكثيراً ما يفسره المريض على أنه ناتج عن مرض عضوي .
aerophil	أَلِيْفُ الهَوَاءِ
	كائن حي أليف للهواء أو محب الهواء .
aerophilic	أَلِيْفُ الهَوَاءِ
	(=aerophilous)
	1- يحتاج للهواء للنمو بصورة صحيحة .
	2- يعتاش بالهواء .
aerophobia	رُهَابُ الهَوَاءِ
	خوف غير رشيد من تيارات الهواء ، أو من الهواء الطلق ، مرتبط غالباً بفكرة التأثيرات الضارة للأمراض المنقولة بالهواء .

aerophore	مِهْوَاء
	1- جهاز نقال يحتوي على هواء مضغوط ، يستخدم لإعناش الأطفال الذين يبدو ظاهرياً أنهم ولدوا ميتين ، عن طريق نفخ رئاتهم بالهواء .
	2- جهاز لاحتباس الغازات السامة وتنقية الهواء لجعله صالحاً للتنفس .
aerophyte	نبات هَوَائِيّ
	أي كائن حي نباتي من الجراثيم يعيش ويتغذى على الهواء .
aeropiesotherapy	المعالجَةُ بالهَوَاءِ المُخْلَل
	استخدام الهواء المخلخل أو المضغوط كإجراء علاجي .
aeroplanktons	العَوَالِقُ الهَوَائِيَّة
	الكائنات الحية والمواد (الجراثيم ، الطلع ، إلخ) الموجودة في الهواء .
aeroplethysmograph	مِخْطَاطُ تَبَدُّلاتِ الحَجْمِ
	مصطلح قديم أصبح يستخدم بدله المصطلح (Plethysmograph) وهو جهاز يقيس تغير الحجم تخطيطاً في جزء من الجسم أو في عضو منه أو في الجسم كله .
aerosialophagy	بَلْعُ الهَوَاءِ واللُّعَابِ
	(=sialoerophagy)
	عادة البلع المتكرر ، مما يتسبب في ابتلاع اللعاب والهواء إلى المعدة .
aerosinusitis	التَّهَابُ الجُيُوبِ الضَّغْطِيّ
	(=barosinusitis)
	التهاب وألم في جيب أو أكثر من الجيوب المجاورة للأنف (عادة الجيب الجبهي) ، نتيجة لفرق الضغط بين الهواء الجوي المحيط والهواء في جوف الجيب . ويحدث عند الصعود أو الهبوط من ارتفاعات عالية مثل الطائرة ، عندما تسد الفتحة إلى الجيب .
aerosis	استرياح الأَنْسِجَةِ
	إنتاج الغاز في أنسجة أو أعضاء الجسم .
aerosol	ضَبُوب (ج: ضَبَائِب)

1 - معلق من جزيئات صغيرة (قطرها 0.1-100

ميكرومتر) من صلب أو سائل في غاز ، من أمثلتها الدخان (جسيمات صلبة في الهواء) والضباب والسحب ، وتستطيع جسيماتها البقاء معلقة لمدة ساعات أو لفترة غير محددة . تتكون من مركبات الكلور والفلوروكربون ، وتستعمل تجارياً لصنع رشاشات الحلاية الهوائية على نطاق واسع في مبيدات الحشرات ومعطرات الهواء وأنواع الطلاء ومستحضرات التجميل وغيرها .

2- سائل مُخَزَّن تحت ضغط معه غاز يدفعه حتى ينتشر كذاذ دقيق ، مثل محلول مبيد للجراثيم يمكن أن يندفع كذاذ بغرض تعقيم هواء الغرفة .

3 - محلول من عقار يمكن أن يرذذ في رذاذ دقيق للمعالجة الاستنشاقية .

aerosolization استنْضَاب

التحويل إلى ضبوب .

aerosolology عِلْمُ الْمُعَالِجَةِ بِالضَّبَابِ

العلم الذي يدرس تركيب الرذاذات وطرق المعالجة بها .

aerospace medicine طِبُّ الْفَضَاءِ

فرع من الطب يجمع كلاً من طب الطيران وطب الفضاء .

aerotaxis انْجِدَابٌ غَازِيٌّ

حركة كائن حي استجابة لوجود الأكسجين الجزئي .

aerotherapy مُعَالِجَةٌ بِالْهَوَاءِ

1- المعالجة في الهواء الطلق .
2- معالجة المرض بجعل المريض يستنشق هواء مخلخلاً ، أو مضغوطاً ، أو مضافاً إليه أدوية معينة .
3- التنفس الصناعي .

aerotitis التَّهَابُ الْأُذُنِ الضَّغْطِيُّ

(=barotitis)

حالة مرضية في الأذن نتيجة التعرض لضغوط

جوية مختلفة .

التهاب الأذن الوسطى الضغطي **aerotitis media**

(= barotitis media)

التهاب رضحي في الأذن الوسطى نتيجة لاختلاف الضغط بين الغلاف الجوي المحيط والهواء في حيز الأذن الوسطى ، ويتسم بالألم في الأذن وطنين وفقدان السمع وأحياناً دوام ؛ ويحدث نتيجة الهبوط السريع من الارتفاعات كما في الطائرات أو في الغطس .

aerotolerant مُتَحَمِّلٌ لِلْهَوَاءِ

قادر على العيش أو ينمو ببطء في بيئة حيوائية ؛ يطلق على بعض المكروبات التي تتعاش بدون هواء (غير حيوائية) .

aerotonometer مِقْيَاسٌ تَوْتَرِ الْغَازَاتِ

أداة لقياس الضغط الجزئي للغازات في الدم .

aerotropism تَوَجُّهُ غَازِيٌّ

1 - حركة كائن حي باتجاه (توجهه هوائي موجب) أو بعيداً عن (توجهه هوائي سالب) إمداد الهواء .

2- (نبات) : الاستجابة التي يبديها نمو النبات بوجود الهواء ؛ فعلى سبيل المثال التوجه الهوائي السالب لنبات هونمو بعيد عن الهواء مثل نمو أنبوب الطلع من الميسم إلى المبيض في النباتات الزهرية .

aerotympanal هَوَائِيٌّ طَبْلِيٌّ

يشير إلى علاقة الهواء بالأذن الوسطى .

aerourethroscope مَنظَارُ الْإِحْلِيلِ الْغَازِيِّ

(=aerocystoscope)

aerourethroscopy تَنْظِيرُ الْإِحْلِيلِ الْغَازِيِّ

(=aerocystoscopy)

فحص المثانة بواسطة منظار الإحليل الغازي .

aesculapian طَبِيبِ ، طَبِيبِ

يتعلق بـ ، إله الطب ، أو فن الطب .

Aesculapius أَسْكُولَابِيُوسُ

الاسم اللاتيني لـ (Asclepios) ، وهو إله الطب لدى الإغريق ، وقد دخلت عبادته في دين الرومان نحو عام 203 ق م .

aesculin (إيسكولين) (دواء خافض للحرارة)
(=esculin)

جليكوسيد من لحاء نبات كستنة الحصان ،
يستخدم كواقى من حروق الشمس . له
خصائص طاردة للحمى ، ولكنه يسبب السمية
في الدواجن .

aesthesio سابقة بمعنى الحس
(=aesthesio-)

aesthetic 1 - حَسِيٌّ
(=aesthetic)

2 - تَجْمِيلِيٌّ
يتعلق بالحس والجمال أو تحسين المظهر .

aesthetics علم الجماليات
(=aesthetics)

1- فرع من الفلسفة يهتم بالفن والجمال .
2- (في طب الأسنان) : طريقة تهتم بشكل
خاص بمظهر الحشوات السنية وترميم
الأسنان من خلال اللون والشكل .

aestival صَيْفِيٌّ
(=aestival)

يتعلق بالصيف أو يحدث بالصيف .

aestivation بَيَاتٌ صَيْفِيٌّ
(=aestivation)

1- في الحيوانات هو حالة سبات أثناء فصل
الصيف أو فصل الجفاف . قضاء فترة
الجفاف أو شدة الحر في حالة همود
(كالسماك الرئوي يدفن نفسه في الطين
لتجاوزه فترة الجفاف) . وهو يشبه فترة
السبات الشتوي ، ويتميز بصورة عامة
بانخفاض في معدل الاستقلاب بشكل
يسمح ببقاء الحيوان على قيد الحياة دون
طعام لفترة طويلة من الزمن . يمارس
السماك الرئوي وبعض البرمائيات التي
تعيش في المناطق شبه القاحلة البيات
الصيفي دافئاً نفسه في جحور مكسوة
بالحطاط لحفظ الرطوبة .

2- في النبات هو ترتيب الأجزاء المختلفة للبرعم

في زهرة . نظام توزيع أجزاء الزهرة في
البرعم .

aethylenum إيثيلين (كيمياء)
(=ethylene)

غاز عديم اللون قابل للاشتعال رمزه الكيميائي
(CH₂ CH₂) ، ذو طعم ورائحة حلوة . استخدم
سابقاً في التخدير الإنشافي .

aethylenum pro narcosi أثيلين تخديري (أدوية)
غاز ذو طبيعة انفجارية ويسبب التخدير
بالاستنشاق ، ويندر استخدامه الآن في التخدير
لأنه أكثر فعالية بقليل من الغاز التتروزي
(المضحك) الأكثر أماناً .

aetiology السببِيَّات
(=aetiology)

1- الدراسة أو النظرية للعوامل المسببة للمرض
وطريقة دخولها إلى المضيف .
2- أسباب أو منشأ الأمراض أو الاضطرابات .
3- علم الأسباب ، بالمعنى العام .

Aëtius (Aetios) إيشيوس الأميدي
of Amida (575-500) للميلاد

كاتب بيزنطي يوناني وطبيب للإمبراطور
جسطينيان ذكر في كتابه (Tetrabiblion) وصفاً
تفصيلاً لكتابات من روفوس (Rufus) ،
وليونيدس (Leonides) ، وسورانوس
(Soranus) ، وفيلومينوس (Philumenus) ،
وتقارير عن أمراض العين ، والأذن ، والأنف ،
والحلق ، وأيضاً إجراءات تقنية (مثال ،
استئصال اللوزتين ، بضع الإحليل ، وعلاج
البواسير) .

afebrile بلا حمى ؛ غَيْرُ مَصْحُوبٍ بِحُمَّى
مرض ، أو حالة ، غير مصحوبة بارتفاع درجة
الحرارة .

afetal لاجنينيٌّ
بدون جنين .

1 - عاطفة
2 - وجدان

التعبير الخارجي للانعغال أو الإحساس المتعلق

بتصور عقلي أو فكري لموضوع ما مزاج أو حالة نفسية ، أي التعبير المظهري للعاطفة والمقترن بالأفكار والانطباعات الفكرية عن الحوادث والمنظورات . والوجدان هو التعبير عن الشعور الذي تتم ملاحظته ويمكن أن يختلف عما يصفه الشخص ، ويكون التعبير مطابقاً للمشاعر الداخلية أو مغايراً لها ، كما يوصف أحياناً بالتبدل أو الضيق أو السطحية أو التقلب ، والاضطرابات الوجدانية من الحالات النفسية التي يكون علاماتها الرئيسية الاكتئاب أو مرض الهوس والاكتئاب بالإضافة إلى التقلبات المزاجية الأخرى .

3 - يُصِيب

blunted affect

تَبَلَّدُ المشاعر

نقص أو انعدام العاطفة ، وهو عَرَضٌ شائع في الفصام .

constricted affect

عاطفة مُقَيِّدة

(=restricted affect)

انخفاض في حدة العاطفة ، لدرجة أقل نوعاً مما يميز تبدل المشاعر .

flat affect

عاطفة فاترة

فقدان العلامات التي تُعَبِّرُ عن العاطفة .

inappropriate affect

عاطفة غير ملائمة

عاطفة غير متطابقة مع الوضع أو مع محتوى كلام أو أفكار المريض .

labile affect

عاطفة متغيرة أو غير مستقرة

عاطفة تتميز بسرعة التغير في الانفعالات دونما علاقة بالأحداث أو المؤثرات الخارجية .

affected

مُصَابٌ بـ

affection

1 - عاطفة

2 - وجدان

3 - علة: أية حالة مرضية أو اعتلال في الجسم .

affective

1 - عاطفي

2 - وجداني

منسوب للعاطفة أو للوجدان أو يتصف بهما .

affectivity

1 - عاطفة

2 - وجدان

القدرة على الإحساس بالانفعالات ؛ درجة الاستجابة أو الحساسية للمؤثرات الانفعالية .

affectomotor

عاطفي حركي

يتميز بإثارة نفسية وفرط نشاط عضلي ، كما في الطور الهوسي من الاضطراب ذي الاتجاهين .

affenspalte

التَّمُّ الهلالي

(=sulcus lunatus)

تكم هلالي صغير يُرى أحياناً على السطح الوحشي للفص القذالي للمخ ؛ ويكون واضحاً في بعض أنواع القروود ، لذا فقد أطلق عليها اسم (Affenspalte) بمعنى «الشق القردي» باليونانية .

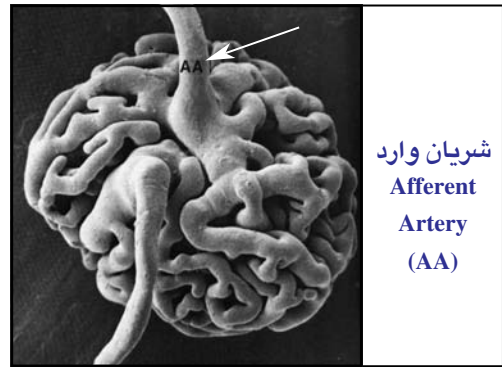
afferent



وارد

(=centripetal)

ينقل باتجاه المركز ؛ يُطلَقُ على الأعصاب الحسية التي توصل النبضات الحسية إلى الدماغ من المستقبلية في نهاية العصب . ينطبق أيضاً على الأوعية الدموية واللمفية لإعادة محتوياتها إلى القلب أو الأوعية الدموية الكبيرة .



شريان وارد
Afferent
Artery
(AA)

afferentia

الأوعية الواردة

affiliated hospital

مُسْتَشْفَى مُرْتَبِطٌ

المستشفى ذات الارتباط الاجتماعي لتقديم الخدمات الصحية أما بقصد المساعدة أو وفق عقود معينة مع هيئات المجتمع المختلفة .

affinin

أفينين

مادة مبيدة للحشرات .

affinity

ألفة

1- انجذاب خاص لعنصر نوعي أو عضو أو بنية .

2- ألفة كيميائية : انظر تحت chemical a .

3- في علم المناعة : التعبير الديناميكي الحراري لقوة التفاعل بين مقرّ رابط مفرد لمستضد وبين محدّدة مستضدية مفردة (وبالتالي التوافق الكيميائي الفراغي بينهما) ، ويطلق بشكل أكثر تحديداً على التفاعلات بين المحددات المستضدية البسيطة المتماثلة مثل النواشب . يعبر عنها بالثابتة الترابطية ، التي بسبب الألفة التغيرية في جمهرة من جزيئات الضد من نوعية معينة ، تمثل في الحقيقة قيمة متوسطة (متوسط الثابتة الترابطية داخلية المنشأ) .

chemical affinity أَلْفَةٌ كِيمَائِيَّةٌ

قابلية ذرة أو مركّب للاتحاد ، بواسطة تفاعل كيميائي ، مع ذرات أو مركبات غير متماثلة التركيب .

elective affinity أَلْفَةٌ اِنْتِخَابِيَّةٌ

1- ميل عنصر كيميائي لتفضيل الاتحاد مع عناصر معينة دون الأخرى .

2- انجذاب خاص لانتخاب عنصر أو عضو معين .

electron affinity أَلْفَةٌ إلكترونيَّة

الطاقة المحررة عندما يتحد إلكترون مفرد مع ذرة منعزلة ؛ تحدد قيمتها بواسطة الشحنة المؤثرة على النواة أو على الحجم والتركيب الإلكتروني للذرة .

residual affinity أَلْفَةٌ مُتَبَقِّيَّة

القوى الثانوية التي تُمكن الذرات والأيونات والجزيئات المشبعة ظواهر من جذب ذرات أو مجموعات أخرى محدثة ظواهر مثل : تكون المعقدات أو التميّه أو الامتزاز وغيرها .

affinous تَصَاهُرِيٌّ

يشير إلى زواج يرتبط فيه الشركاء ليس عن طريق القرابة ، بل من خلال زواج آخر .

affirmation اِتِّبَات

مرحلة في الإيحاء الذاتي يُظهر فيها الفرد نزعة تفاعلية إيجابية .

afflux تَدَاْفُق

(=affluxion)

تدفق الدم أو السائل إلى جزء ما .

affordable مَيْسُورُ التَّكْلِفَةِ

لا احتكاكي

(=affricative)

صوت الحديث ذي أحرف ساكنة (ليست أحرف علة) ، يتألف من حرف انفجاري (مثل أ) يتبعه حرف احتكاكي (تُسمع حركة الهواء عند النطق به) (مثل ch) .

affusion سَكَب

سكب الماء على الجسم أو أي جزء منه بغرض العلاج .

afibrinogenemia فَقْدُ فَيْبْرِينُوجِينِ الدَّم

اعتلال خثاري ينشأ عن غياب الفيبرينوجين ، يمكن أن يسبب النزف المستمر بالثة والنزف بعد الخلع ؛ يورث .

congenital afibrinogenemia فَقْدُ فَيْبْرِينُوجِينِ

الدَّم الخَلْقِيّ

اضطراب بصفة متنحية ، متعلق بالكروموسوم الجسدي ؛ يتميز بتعدد التخثر الكامل للدم ، تتراوح المظاهر النزفية من الخفيفة إلى الشديدة .

afatoxicosis تَسَمُّمُ أَفلاتُوكْسِينِيّ

نوع مميت غالباً من التسمم الفطري يصيب الديك الرومي وحيوانات المزرعة الأخرى المتغذية على وجبة فول سوداني أو شتلة من نباتات الفول السوداني الملوثة بعض الرشاشية الصفراء والأنواع ذات العلاقة بها ، والتي تنتج أفلاتوكسين . تشمل الأعراض نخر الكبد ، تكاثر القناة الصفراوية ، والتشمع ، ومع التغذية الطويلة يسبب سرطانة الخلايا الكبدية وسرطانة الأقية الصفراوية . تسمى أيضاً داء X (الاسم السابق لفرط التقرن) .

afatoxin أَفلاتُوكْسِين

مُسْتَقْبَلَاتُ فُطْرِيَّةٌ سَامَةٌ لبعض ذراري الرشاشية

(Aspergillus) ، تتضمن فطور الرشاشية الصفراء والرشاشية المتطفلة . قد تلعب دوراً في تسبب السرطان الأولي في الكبد في البشر ، كما تُسبب أمراضاً في الحيوانات التي تتناول وجبات من الفول السوداني وأنواع العلف الأخرى الملوثة بعفن هذه الفطريات .

African jaw **لمفومة الفك الأفريقية** :

lymphoma **اللمفومة الأفريقية**

(=Burkitt's lymphoma) **(= لمفومة بيركت)**

لمفومة ذات خلايا صغيرة غير متشطرة تُوجد عادة في وسط أفريقيا ولكنها ظهرت أيضاً في مناطق أخرى . تتظاهر غالباً بشكل آفة كبيرة حالة للعظم في الفك أو كتلة بطنية . والفيروس المسبب لهذا المرض هو فيروس إيبشتاين - بار ، وهو من فيروسات الهربس .

afrofrontal **منزوع القشرة الجبهية**

حالات تلف القشرة الجبهية بإصابات التهابية أو ورمية أو نزعها جراحياً في معالجة الاضطرابات الشخصية والصرعية .

afteraction **فعل تلوي**

تأثير يحدث بعد توقف المنبه المؤلّد له .

afterbirth **الخلاص**

(=secundina)

1- المشيمة والأغشية الجنينية ، التي تخرج من الرحم بعد ولادة الطفل .

2- (حيوان) : بقايا المشيمة والدم التي يتم إفراغها من رحم ثدييات البهائم الحقيقية بعد ولادة صغارها .

afterbrain **الدماغ التالي**

(=metencephalon)

1- القسم الأمامي من الدماغ المؤخر (Rhombencephalon) ، يشمل المخيخ والجسر (Pons) .

2- الحويصلة الأمامية من الحويصلتين الدماغيتين اللتين تتكونان عبر تخصص الدماغ المؤخر في الجنين النامي .

aftercare **رعاية تلوية** : رعاية بعد العلاج

رعاية وعلاج المرضى في دور النقاهة ، خصوصاً المريض الذي أجريت له جراحة .

aftercataract **ساد تلوي**

(=after-cataract)

ساد محفظي ناكس ، أي غشاء في منطقة الحدقة بعد إجراء عملية استخلاص أو امتصاص للعدسة .

aftercontraction **تقلص تلوي**

تقلص عضلي يبقى لفترة زمنية ملحوظة بعد زوال المنبه المسبب له .

aftercurrent **تيار تلوي**

(=after-current)

التيار الذي يتولد في العضلة أو العصب بعد توقف التيار الكهربائي الذي عبر خلالها .

afterdamp **غاز سام تلوي**

مزيغ غازي يتشكل في منجم بعد انفجار الغاز الناري أو الغبار ويحوي النتروجين وثنائي أكسيد الكربون ، وعادة أحادي أكسيد الكربون .

afterdepolarization **زوال الاستقطاب تلوي**

جهد تلوي مزيل للاستقطاب ، يحدث أحياناً في أنسجة غير قابلة للاستثارة بصورة طبيعية . وكثيراً ما يكون واحداً ضمن سلسلة ، حيث يفشل في الوصول إلى العتبة ويستمر ذاتياً قد ينتج عنه التلقائية المثارة .

delayed afterdepolarization **زوال استقطاب**

تلوي متأخر (DAD)
هو زوال استقطاب يحدث بعد إعادة الاستقطاب الكامل - وعموماً خلال فترة فرط الاستقطاب - للخلايا التي تم نزع استقطابها بشكل أولي في الجهد الرئيسي [الحسكة : موجة كهربائية سريعة تشاهد أحياناً في مخطط كهربية الدماغ] .

early afterdepolarization **زوال استقطاب**

تلوي باكسر (EAD)
هو زوال استقطاب تلوي يحدث قبل إعادة الاستقطاب الكامل للخلايا التي نزع استقطابها

بشكل أولي في الجهد الرئيسي (الحسكة) ،
وينشأ بذلك من جهد غشائي منخفض .
Zوال استقطاب late afterdepolarization
تلوي متأخر
(= delayed afterdepolarization)

انظر تحت delayed afterdepolarization .

afterdischarge تَفْرِيعُ تَلْوِيٍّ

1- (عن الأعصاب الحسية) : بقاء الاستجابة
للمنبه لفترة زمنية بعد زوال المنبه .
2- استمرار النشاط الكهربائي للعضلة بعد توقف
الانقباض الإرادي في حالات التآثر
العضلي .

aftereffect تَأْثِيرُ تَلْوِيٍّ

تأثير انفعالي ، فيسيولوجي ، فيزيائي أو نفسي ،
ويستمر بعد نزع المنبه .

aftergilding تَذْهِيبُ تَلْوِيٍّ

معالجة عينة النسيج العصبي بأملح الذهب ،
وذلك بعد أن يتم تثبيتها وتقسيتها .

afterhearing سَمْعٌ تَلْوِيٍّ

ضرب من العُصاب تستمر فيه الانطباعات
السمعية بعد توقف فعل المنبه الأصلي المحفز
لها .

afterhyperpolarization فَرَطٌ

الاستقطاب التلويّ
فرط استقطاب العصب بعد مرور الدفعة
العصبية خلاله ، والذي يتلو زوال الاستقطاب
التلوي .

afterimage صَوْرَةٌ تَلْوِيَّةٌ

انطباع بصري يدوم لفترة قصيرة بعد زوال المنبه
الذي وُلد الصورة البصرية الحقيقية الأصلية .

complementary صَوْرَةٌ تَلْوِيَّةٌ

تَمِّمِيَّةٌ
صَوْرَةٌ تَلْوِيَّةٌ يَرى فيها اللون المتمم لذلك
المشاهد في الانطباع البصري الأولي .

negative afterimage صَوْرَةٌ تَلْوِيَّةٌ سَلْبِيَّةٌ

صورة تلوئية تظهر فيها الأقسام المضاءة من
الصورة الأصلية الأولية مظلمة وبالعكس تظهر

أقسامها المظلمة مضيئة ، وألوانها متممة للألوان
الأصلية .

positive afterimage صَوْرَةٌ تَلْوِيَّةٌ إِيْجَابِيَّةٌ

صورة تلوئية تشبه الصورة الحقيقية الأصلية
بألوانها وإضاءتها .

afterimpression إِحْسَاسٌ تَلْوِيٍّ

(=aftersensation)

إحساس يستمر بعد زوال المنبه المسبب له .

afterload حُمُولَةٌ تَلْوِيَّةٌ

1- في الفيسيولوجيا القلبية : القوة المضادة
لتقصير العضلة القلبية .

2- في العضلة المعزولة : هي القوة التي تقاوم
التقصير بعد تنبيه العضلة لتقلص .

3- في القلب السليم : الضغط المقاوم لقفذ
الدم من البطين ، الذي يُقاس بالإجهاد

المطبق على جدار البطين التالي لبدء
الانقباض . ويُحدّد بالمقاومة الوعائية المحيطة

وبالخصائص الفيزيائية للدم وحجم الدم في
الجهاز الشرياني . ويُقدّر غالباً بتحديد

الضغط الشرياني الانقباضي الذي يُحدّد
بدوره الإجهاد الانقباضي على الجدار .

afterloaded تَلْوِيٌّ التَّحْمِيلُ

عضلة يتولد فيها الجهد بعد بدء تقلصها .

afterloading تَحْمِيلُ تَلْوِيٍّ

حدوث الجهد في العضلة بعد بدء تقلصها .

1 - الجزة الثانية

من عشب حصاد النمو الثاني من العشب ،
حيث يسبب أحيانا حمى الضباب (After

moth disease) حينما يؤكل بواسطة الحيوانات
المجترّة .

2 - عقبول، نتيجة، آثار حادثه ما، وبخاصة:

آثار كارثة

aftermovement حَرَكَةٌ تَلْوِيَّةٌ

رَفْعٌ لإرادي للذراع ، يتبع تقلص مديد للعضلة
الدالية والعضلات فوق الشوكية يحدث غالباً

بالضغط الشديد للطرف العلوي على سطح
عمودي ثابت أثناء الوقوف أمامه عن قرب

تدعى أيضاً : ظاهرة كونستام (Kohnstamm's phenomenon) [أوسكار كونستام ، 1917-1871 ، طبيب ألماني] .	تذوق يستمر لفترة بعد زوال المنبه المولد له .
afterpains حَوَالْفُ (=طَلَق تَلْوِي)	aftertastex عناية بعد الجراحة عناية تلوية ، عناية تالية (بالناقهين) .
آلام شبيهة بالمغص تشعر بها الأم بعد الولادة ، بسبب تقلصات الرحم .	aftertouch حس لمسي تلوي
afterperception إدراك تلوي	aftertreatment معالجة تلوية (=after care)
إدراك للحس بعد زوال المنبه الذي سببه .	انظر تحت after care .
afterpotential جهد تلوي	aftervision رؤية تلوية (=after image)
الجهد الصغير الفعل المتولد بعد انتهاء الجهد الرئيسي أو الحسكة ، وله طور سالب وطور موجب .	انظر تحت after image .
negative afterpotential جهد تلوي سالب	aftosa داء الفم والقدم (= foot and mouth disease)
الفترة التالية لانتهاء جهد السقاة ، وخلالها يوجد تلكؤ في عودة الجهد لغشاء خلوي مستثار إلى جهد الراحة .	(=aphthous fever) (=الحمى القلاعية)
positive afterpotential جهد تلوي موجب	مرض حاد معد بشدة ، سببه الفيروسات البيكورناوية يصيب الحيوانات الداجنة والبرية وأحياناً الإنسان . يتميز باندفاعات حويصلية على الشفة ، الحفرة الشدقية ، البلعوم ، السيقان والأقدام .
الفترة التالية لانتهاء الجهد التلوي السالب ، ويكون أثنائها جهد غشاء الخلية المستثار أكثر سلبية عن جهد الراحة . وهي بشكل متناقض تسمى موجبة بسبب اكتشافها لأول مرة خارج الخلية ، حيث تكون القطبية معكوسة .	afunction فقدان الوظيفة حالة كون العضو بدون وظيفة أو فقدان القدرة على أداء وظيفة .
aftersound سمع تلوي (=afterhearing)	agalactia انقطاع اللبن (=agalactosis)
استمرار شخصاني لإحساس سمعي بعد توقف المنبه .	حالة يوجد فيها فشل جزئي أو تام لإفراز اللبن بعد الولادة .
afterstain ملون مباين (=counterstain)	contagious agalactia انقطاع اللبن المعدي مرض معد للماعز والخراف في جنوب أوروبا وشمال أفريقيا ، عادة يتسبب بواسطة المفطورة القاطعة للبن ؛ تشمل الأعراض التهاب المفصل وإصابات بالعين ، مع التهاب الشدي في الإناث .
ملون ثان له لون مختلف ، يملك ألفة لأنسجة أو الخلايا أو لأجزاء من الخلايا تختلف عن تلك التي أخذت الملون الأولي . يستخدم ليقدم تمييزاً أفضل للأجزاء التي أخذت الملون الأول .	agalactosuria بيلة عديمة الجالاكتوز غياب الجالاكتوز من البول .
aftersurgery تلو الجراحة	agalactous 1- متعلق بانقطاع اللبن 2- مغذى اصطناعياً 3- لم يرضع طبيعياً
التأثيرات الإكلينيكية التي تظهر عقب العمل الجراحي ، كالغثيان والقىء والإمساك .	agalorrhea انقطاع در اللبن
aftertaste مذاق تلوي	

غياب أو توقف انسياب اللبن .
agam(o)- سابقة تعني لاجنسي، لاتزاوجي
agamete لامتعرس

كائن من الأوالي يتكاثر بالانشطار اللاجنسي .
agametic لاتعرسي
(=agamic)

نعت للكائنات الحية التي تستطيع التكاثر دون المرور بظاهرة الإخصاب ، أي قدرة على تجديد ذاتها بطريقة لاجنسية كالانشطار أو التبرعم .

agammaglobulinemia فُقْد
جاماجلوبولين الدم

غياب كل أصناف الجلوبيولين المناعي من الدم ، استُخدم المصطلح سابقاً قبل أن تكون طرق المقايسة قادرة على اكتشاف المستويات القليلة جداً من الجلوبيولينات ، وهكذا فإن أغلب هذه الاضطرابات في الواقع هي نقص جاماجلوبولين الدم .

acquired agammaglobulinemia فُقْد
 جاماجلوبولين الدم المكتسب
 انظر تحت common variable agammaglobulinemia .

Bruton's agammaglobulinemia فقد
 جاماجلوبولين الدم حسب بورتون
 انظر تحت X-linked a .
 [أوجدن بورتون 1908 ، طبيب أطفال أمريكي] .

common variable agammaglobulinemia فقد جاماجلوبولين
 الدم المتغير الشائع
 مجموعة من الاضطرابات متغايرة المنشأ تتصف بنقص جاما جلوبيولين الدم ونقص في إنتاج الأضداد كاستجابة للمستضدات وعداوى قيحية ناكسة ، وغالباً ما تترافق مع اضطرابات بالدم والمناعة الذاتية . السبب غير معروف وتبدأ غالباً بعد سن 15 ولكن قد تحدث في أي عمر وعند الجنسين . عدد الخلايا اللمفاوية البائية المناعة الخلوية (اللمفاويات التائية) عادة

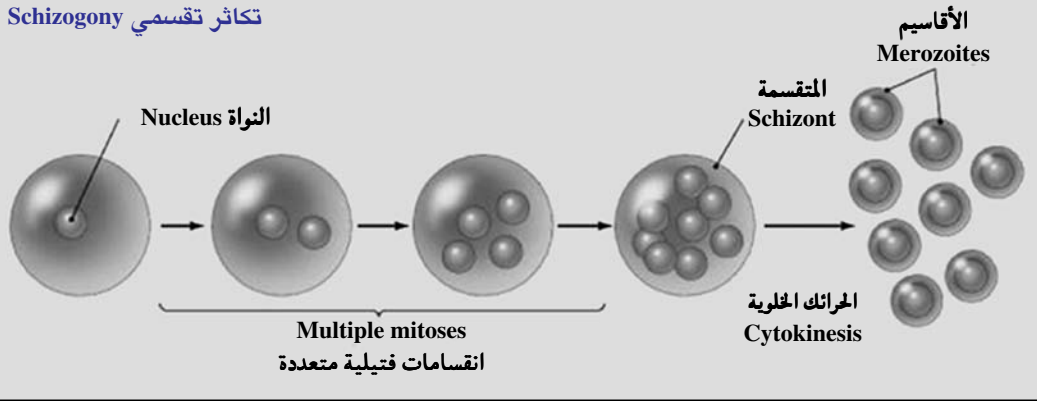
سليمة .
 فقد جاماجلوبولين الدم وقلة
lymphogenic agammaglobulinemia الكريات اللمفية
 (=العوز المناعي المشترك (=severe combined immunodeficiency) (الوخيم)
 مجموعة من الاضطرابات الوراثية ، تتصف بخلل جسيم في المناعة الخلطية والمناعة المتواسطة بالخلايا وغياب اللمفاويات التائية ، وتتصف بعض الأشكال بنقص الخلايا البائية . في أغلب الحالات تغيب بشكل كامل أو شبه كامل كل أصناف الجلوبيولينات المناعية ، وهناك قلة لمفاويات واضحة .

ويتميز الاضطراب بضمور غدة التوتة ، نقص في فرط التحسس الأجل ، وزيادة قابلية للعداوى بالجراثيم والفيروسات والفطور والأوالي وكذلك اللقاحات الحية . وبالرغم من كون زراعة نقي العظم ذات فعالية ، فقد تحدث الوفاة في السنة الأولى من الحياة . تحدث بأحد شكلين : جسدي متنجي أو الشكل المرتبط بالإكس ، نصف الذين يعانون من هذه الاضطرابات ذات الشكل الجسدي المتنجي لديهم عوز في إنزيم نازعة أمين الأدينوزين ويحدث الشكل المرتبط بالإكس بسبب طفرة في جين المستقبل جاما للإنترلوكين 2- . الاسم السابق لهذه المجموعة هو (Swiss-type) agammaglobulinemia .

swiss-type agammaglobulinemia فقد جاماجلوبولين من
 الدم النوع السويسري
 اسم سابق لعوز المناعة المشترك الوخيم (Severe combined immunodeficiency) .

X-linked agammaglobulinemia فقد جاماجلوبولين الدم
 المرتبط بالإكس
 (=فقد جاماجلوبولين (=X-linked infantile agammaglobulinemia) (الطفولي)
 المرتبط بالإكس)
 عوز مناعي أولي مرتبط بالإكس يتصف بغياب اللمفاويات البائية الجائلة ، وغياب الخلايا

تكاثر تقسيمي Schizogony



البلازمية والمراكز المنتشرة في الأنسجة اللمفانية ، ومستويات منخفضة جداً من الجلوبيولينات المناعية الجائلة . يبدو العيب المرض أنه فشل للخلايا سليفة البائية في التمايز إلى الخلايا البائية الناضجة ، تعبير الجلوبيولينات المناعية السطحية وإنتاج الأضداد . يكون المرضي بشكل استثنائي عرضة للعدوى الجرثومية . يدعى أيضاً- (Bruton's agammaglobuline- mia)

agamocytogeny تكاثر لاتعرسي
(=schizogony) (تكاثر تقسيمي)

شكل من التوالد اللاجنسي ، مُميز لبعض أفراد الجبائل والأوالي ، يتم فيه توالد الخلايا النبات بالانقسام المتعدد لنواة الطفيلي (المتقسمة) ، يتبع ذلك تقطع الهيولى لتشكل كتلاً متفرقة حول النوى الصغيرة.

agamogenesis تكاثر لاتعرسي
(=schizogony) (=تكاثر تقسيمي)

انظر تحت agamocytogeny .

agamogenetic لاتعرسي التكاثر
يتكاثر لاجنسياً .

agamogony تكاثر لاتعرسي
(=schizogony) (=تكاثر تقسيمي)

انظر تحت agamogenesis .

agamont المتقسمة
(=schizont)

أتروفة بائع (الشكل النشيط من دورة حياة

الأوالي) تتولد بالتكاثر التقسيمي تعطي أعداداً مختلفة من الأتارييف النبات أو الأقسام .

agamous لاتعرسي
1- لاجنسي .

2- ليست له أعضاء تناسلية مميزة .

aganglionic عديم الخلايا العقدية ؛ لاعقدي
متعلق بـ أو يتميز بغياب الخلايا العقدية .

aganglionosis انعدام الخلايا العقدية
غياب خلقي لخلايا العقد اللاودية ، كما في تضخم القولون الخلفي .

agar أجار؛ غراء

بلمر سلفاتي لثني معقد مؤلف من وحدات جالاكتوز ، يستخلص من طحلب بحري (طحالب حمراء متنوعة) ينضج في الدرجة 100 مئوية . غير قابل للهضم من قبل أغلب الجراثيم .

استخداماته : كهلامة في تحضير المستنبتات الصلبة للمكروبات .

- ملين كتلي .

- في صناعة المستحلبات .

- كوسط داعم في الانتشار المناعي والرحلان المناعي .

- كمكونة أساسية في المادة الغروانية المائية للطبقة السنية .

agar impression مادة الطبعة الأجارية
(أسنان)

أجار يستعمل في تحضير طبقات الأسنان بمزجه

بالماء والتسخين لدرجة حرارة 85 درجة مئوية . .
azide blood agar أجار دموي أزيدى
 هلام دموي يستعمل لزراعة الجراثيم والمكروبات الطيبة الهامة في المختبرات ويحتوي على الزمرة N3 .
bacteriostasis agar أجار كبح الجراثيم
 أجار يمنع تكاثر ونمو الجراثيم لكنه لا يقتلها .
blood agar أجار دموي
 مزيج هلامي من الأجار المغذي والدم يستعمل لزراعة المكروبات وكشفها لأغراض التشخيص والعلاج الطبي .
dextrose agar أجار دكستروزي
 الأجار الممزوج بالبطاطا أو الجزر . . .
 والدكستروز ، وهو من أشهر أوساط الأجار لنمو الفطور والجراثيم التي تصيب النباتات الحية .
egg yolk agar أجار مئحي
 الأجار الممزوج بصفار البيض ، ويستعمل خاصة لزراعة أنواع جراثيم المطثيات واللاهوائيات التي تنتج إنزيم اللباز أو الليسيتيناز .
gelatin agar أجار هلامي
 أجار ممزوج ببعض أنواع الهلام لكشف الجراثيم اللاهوائية التي تنتج إنزيم الجيلاتيناز . .
mannitol salt agar أجار مانيتولي ملحي
 أجار ممزوج بالمانيتول وملح الطعام بتركيز 7.5-10٪ ، وهو وسط مشهور في تنمية الجراثيم . وهو نوعي لنمو العقنوديات والمكورات المكروية لأن هذا التركيز من الملح لا يناسب نمو أكثر الجراثيم غيرها .
potato blood agar أجار دموي بطاطسي
 أجار مزيج الدم مع البطاطا ، يناسب نمو عصيات السعال الديكي .
potato dextrose agar أجار دكستروزي
 بطاطسي
 وسط شائع في علم الجراثيم بمزج هلام الأجار

من سكر الذرة (الدكستروز) 20جم/ لتر . مع البطاطا المغلية مدة 30 دقيقة (200جم) والمرشحة ، ويعقم المزيج بالموصدة . ومن أشهر المستنبتات على هذا الوسط الزرعي المبيضات البيضاء والعفن مثل الرشاشيات السوداء .
rice extract agar أجار خلاصة الرز
 مزيج الهلام مع خلاصة الرز يناسب نمو أبواغ المتدثرات والأثاييب الجرمية .
saccharose mannitol agar أجار سكاروزي مانيتولي
 مزيج هلام الأجار مع السكر الأبيض والمانيتول .
seed agar أجار بذري
 يمزج الأجار مع بعض البذور مثل بذر عباد الشمس لتفريق بعض أنواع المستخفيات .
standard method agar أجار الطريقة المعيارية
 علب جاهزة معيارية من الأجار ومواد أخرى مجهزة لاستنبتات الجراثيم والفطور بشكل عام وخاص .
sulphite agar أجار سلفيتي
 وسط زرعي نوعي لاستنبتات السلمونيلة .
trypsin agar أجار تربسيني
 مزيج 2٪ أجار مع مرق التربسين . وتستعمل لزراعة موجبات الجرام من الجراثيم .
urea agar أجار يوريائي
 يستعمل هذا الوسط الزرعي للتفريق بين العصيات المعوية والإيجابية لليورياز مثل المتقلبات والكلبسيلة والجراثيم المعوية .
agar - agar أجار - أجار
 مادة هلامية مشتقة من عشب البحر . وهي صالحة لطعام البشر كشوربات وملينات . . ولكنها استخدمت في القرن الماضي كوسط زرعي لاستنبتات الجراثيم .
agaric غاريقون (فطر)
 1- أي فطر من الفطريات المتعددة ، خصوصاً أي نوع من الغاريقون .
 2- مستحضر من الخشب العفن مخلوط مع

الفطر أو الفطر الجفنف .

fly agaric غاريقونُ الذُّباب

(= *Amanita muscari*)

نوع سام من جنس الأمانيت يُنتج الموسكارين وحمض الإيوتينيك ، يسبب ابتلاعه تسمماً يشبه السكرُ يتبعه فقدان الوعي .

larch agaric غاريقونُ مُسهل

(= *purging agaric*)

(= *white agaric*)
مستحضر حصل عليه من فطر (الدُّعاء المتخزّية) يحتوي حمض الغاريقون استخدم في السابق كمانع للتعرق .

surgeons' agaric غاريقونُ الجُرّاحين

نوع من الفطور غالباً المشروم الذي يحتوي على حمض الأغاريك ويستعمله الجراحون كمانع للتعرق .

white agaric غاريقونُ أبيض

(= *larch agaric*)

(= *purge agaric*)

انظر تحت larch agaric .

agastria انعدامُ المعدة

غياب المعدة .

agastric عديمُ المعدة

ليس لديه معدة أو سبيل هضمي .

agate 2 - صَقْل (أسنان)

يستخدم لعمل شفرة الملوقة لتقاوم التآكل عند مزج بعض المواد المستعملة في حشو الأسنان مثل حشوة السيليكات والراتنج المركب المليء بالكوارتز والزجاج .

2 - عَقِيْق

عقيق ، صوانات الألومنيوم والكالسيوم والمغنيسيوم . حجر كريم غاية في الصلابة . يستعمل غالباً في المجوهرات والأعمال التزيينية بعد صبغه .

agate instruments أدواتُ الصَقْل

الأدوات التي تستخدم في تلميس السطوح .

أجاثينيس الإسبرطي *Agathinus of Sparta*

طبيب يوناني كان تلميذاً لأثينيوس ، ومثل أستاذه ، كان يؤمن بمذهب النفعات وهو مذهب طبي يعير أهمية لدور الهواء كسبب في الأمراض .

Agave الصبار

جنس من النباتات من فصيلة النرجسيات (Amaryllidaceae) الكثير من أنواعه تملك أوراقاً مشوكة الحواف وتصطف أزهارها بشكل يشبه الشمعدان الطويل ، تشكل بعض أنواعه مصدراً للشراب الكحولي المكيسكي ويحتوي البعض الآخر الصابونين (مجموعة من الجليكوزيدات) .

Agave lechvguilla صبار ليتشوجويلا

نوع ينمو في جنوب غرب الولايات المتحدة والمكسيك ، يحوي مادة سابوتوكسين التي تسبب الإسهال . كما يحوي مادة تتقوى بالضوء تسبب حمى ليتشوجويلا في الخراف والماعز .

Agave americana الصبّارُ الأمريكي

نبات معمر شبه خشبي موطنه القارة الأمريكية . تصنع منه أشربة مخمرة مثل البلكة وأكواميل التي تعطي بذورها بعد التقطير شرابي المسكل والتكيلا . وهو نوع عصارته تكون مسهلة ومدر للبول وقد استعمل كمجھض .

age 1 - عُمُر

2 - سِنٌّ

أ - فترة وجود الشخص تقاس بوحدة الزمن : الساعات ، الأيام ، السنين .

ب - قياس بعض الصفات الفردية بلغة العمر الزمني لشخص ذي معدل طبيعي يظهر نفس درجة التقدم ؛ مثال : سن التحصيل .

ج - (طب نفسي) : مدة حياة الفرد منذ تاريخ ولادته ؛ درجة أو مرحلة تطور بعض خصائص الفرد بالنسبة إلى تطورها لدى الشخص السوي ؛ العمر له أهمية خاصة في الطب النفسي حيث ترتبط كل مرحلة

سنية باضطرابات خاصة من الطفولة إلى المراهقة والشباب ومنتصف العمر ثم الشيخوخة ، كما أن بعض الاضطرابات النفسية تأخذ مظهراً مختلفاً في الصغار والكبار .

د- تستعمل في الجيولوجيا مرادفة لكلمة عهد .

هـ- (في الحيوان) : هي مقدار العمر منذ الولادة ، وفي الشجرة منذ بدء نباتها وتعرف سن الدواب بفحص أسنانها ، أما سن الشجرة بفحص مراكز النمو السنوية في قطاع ساقها .

achievement age العمر الإنجازي

مدى إنجاز الطفل في تعلمه بالمقارنة مع نفس الإنجاز لطفل سوي في سن معينة .

age groups فئات عمرية

مجموعات في الدراسات البحثية تقسم بحسب الأعمار ، مثلاً كل عشر سنوات مجموعة ابتداء من الولادة فيكون بين 0-10 سنوات فئة وبين 10-20 سنة فئة .

age of majority سن الرشد

هو العمر الذي يكتسب عنده الفرد كافة الحقوق والمسؤوليات الخاصة بمرحلة الرشد . في أغلب البلدان يكون عند عمر 18 سنة .

anatomical age العمر التشريحي

العمر بلغة البنية أكثر منه بالوظيفة أو مرور الزمن .

basal age العمر الأساسي

أعلى مستوى للعمر العقلي حسب سلم الذكاء . الذي وضعه بينيه ، ويتم فيه اجتياز كل البنود .

Binet age العمر حسب بينيه

(=العمر العقلي) (= mental age)
هو قياس بالسنوات والأشهر لذكاء طفل بالقياس مع العمر الطبيعي المحدد حسب سلم الذكاء لبنيه .

[Binet : ألفريد بينيه ، 1857-1911 ، عالم

نفسى فرنسي] .

bone age العمر العظمي

التطور العظمي المحدد بالأشعة معبراً عنه بالعمر الزمني ، بالمقارنة مع التطور الطبيعي لشخص بنفس العمر .

childbearing age سن الإنجاب

فترة في عمر المرأة تقع بين البلوغ والإياس .

chronological age العمر الزمني

عمر الشخص معبراً عنه بالفترة المنقضية منذ الولادة .

climacteric age سن الإياس

سن المرحلة الانتقالية من الحياة سواء عند الذكر (تتجلى بانخفاض الدافع والرغبة الجنسية والإخصاب) أو الأنثى (سن الضهى وتتجلى بعدم انتظام الدورات الطمثية ثم انقطاعها نهائياً) وهي الفترة أو السن التي تتراجع فيها قدرة الغدد الصم على إنتاج الهرمونات الجنسية ، وحدوث التغيرات النفسية المرافقة لذلك .

coital age العمر الجماعي

(للجنين)
العمر الحمل كما يحدد بالزمن المنقضي منذ الجماع الذي أدى إلى الإخصاب .

consent age سن التأهل

في الطب الشرعي (الغربي) : العمر الذي يُسمح فيه للقاصر بالموافقة على الاتصال الجنسي .

developmental age العمر النمائي

نظام قياس عمر النمو يشمل الهيكل العظمي (رسغ اليد ، الركبة ، رسغ القدم ، الأسنان) ، الطول والوزن (عمر التشكل) والخصائص الجنسية الثانوية ؛ يقاس تقدم الشخص نحو النضج على أساس تقييم النمو الفسيولوجي لأجهزة الجسم عنها بالنسبة للعمر الزمني .

discrimination age سن التمييز

سن التي يصبح فيها الشخص مميزاً بين النافع

والضار وما يخدم مصلحته أو يضرها ، وقد تبدأ في سن باكرة عند الأطفال مثلاً السابعة أو سن المدرسة .

emotional age العُمُرُ الأنفعاليّ
مدى تطوّر عواطف الفرد بالمقارنة مع تطورها في شخص سوي في سن معينة .

fertilization age العُمُرُ الإخصابيّ (للجنين)
العمر الحملي محددًا بالزمن المنقضي منذ الإخصاب .

fetal age عُمُرُ الجنين
ويسمى (Developmental age) وهو العمر المقدر تشريحيًا منذ بدء تعشيش البيضة الملقحة في الرحم .

functional age العُمُرُ الوظيفيّ
تعبير مركب من العمر الزمني والعمر الانفعالي والعمر العقلي والعمر الفسيولوجي لشخص .

gestational age العُمُرُ الحَمَلِيّ (للجنين)
عمر الحمل . عند الإنسان يبدأ زمن الحمل من بدء آخر حيض طبيعي . عدا ذلك قد يبدأ الحمل من الودق ، الجماع ، الإمناء الاصطناعي ، تشكل السداة المهبليّة ، الإخصاب ، أو الانغراس .

mean age العُمُرُ الوَسْطِيّ
متوسط العُمُر في مجموعة سواء أسرة أو فئة من المجتمع أو جميع السكان ، ويحسب بجمع أعمار الأشخاص في المجموعة وتقسيم الناتج على عدد الأشخاص الداخلين في المجموعة .

menstrual age العُمُرُ الحَيْضِيّ
يعرف العُمُر الحملي بواسطة الزمن المنقضي على بدء حدوث آخر طمث طبيعي للأم .

mental age العُمُرُ العَقْلِيّ
انظر تحت Binet age .

ovulation age العُمُرُ الإباضيّ (للجنين)
عمر المضغة أو الجنين محسوبًا منذ حدوث الإباضة .

physical age العُمُرُ الجسْمِيّ (=العُمُر الفيسيولوجي)
عمر شخص معبراً عنه بلغة العمر الزمني لشخصي طبيعي يبدي نفس درجة التطور التشريحي والفيسيولوجي .

postovulatory age العُمُرُ بَعْدَ الإباضيّ (للجنين)
الزمن المنقضي منذ تحرير الخلية البيضية من البيض .
انظر تحت childbearing age .

reproductive age سِنُ الإِجَاب (= childbearing age)
انظر تحت childbearing age .

skeletal age العُمُرُ الهَيْكَلِيّ
العمر المقدر بناء على علامات التعظم التي تظهر في الهيكل العظمي .

agenesia عَدَمُ التَخَلُّق ، لا تَكُون (=agenesis)
انظر تحت agenesis .

agenesia corticalis عَدَمُ تَخَلُّقِ القَشْرَةِ (الداغية)
فشل خلقي في تطور الخلايا القشرية ، خصوصاً الخلايا الهرمية ، في الدماغ ، ينتج عن ذلك الشلل الدماغية الطفلي وتخلف عقلي عميق .

agenesis عَدَمُ التَخَلُّق ؛ لا تَكُون
1- غياب العضو ؛ كثيراً ما يستعمل لوصف الغياب الناتج عن الفشل في ظهور منشم العضو أثناء النمو الجنيني .
2- توقف النمو ، غياب خلقي لجزء ما ؛ عدم تكون أحد الأعضاء خلقياً .
3- عقم أو عنانة .

anorectal agenesis عَدَمُ تَخَلُّقِ الشَّرْحِ والمستقيم
حالة خلقية تتصف بعدم تخلق المستقيم وفتحة الشرح ، وتكتشف منذ الولادة عندما تحاول

المرضة قياس الحرارة الشرجية للطفل أو عند فحص طبيب التوليد للطفل بعد ولادته .
bilateral renal agenesis عَدَمُ تَخَلُّقِ الكَلْبِيَّةِ ثنائي الجانب
 حالة خلقية غير قابلة للحياة تتصف بعدم وجود كليتين أو أن تكونا ضامرتين منذ الولادة .
 لعد تكونهما في المرحلة الجنينية .
callosal agenesis عَدَمُ تَخَلُّقِ الجِسْمِ الثَّقَنِيِّ عيب في البنى الثقبية الدماغية .
gonadal agenesis عَدَمُ تَخَلُّقِ الغُدَدِ التَّنَاسَلِيَّةِ فشل تام في تطور الغدد التناسلية خلال نمو الجنين ، كما في متلازمة تيرنر (Turner's) (نقص جزئي أو كامل للكروموسوم X عند الإناث) . [Turner : هنري تيرنر : 1892-1970 ، اختصاصي في الغدد الصم ، أمريكي] .
nuclear agenesis عَدَمُ تَخَلُّقِ النَوَى العَصَبِيَّةِ متلازمة ميبيوس (Möbius's) عدم تخلق النوى المحركة للأعصاب القحفية ، تتصف بشلل وجهي خلقي بالجهتين ؛ مع شلل وحيد الجانب أو بالجهتين للعضلات المعدة للعين .
 وأحياناً يشمل الأعصاب القحفية خاصة : محرك العين والثلاثي التوائم وتحت اللسان مع تشوهات في الأطراف . [بول ميبيوس ، 1853-1907 ، طبيب ألماني] .
ovarian agenesis عَدَمُ التَخَلُّقِ المَبْيَضِيِّ فشل في تطور المبيضين ، كما في متلازمة تيرنر .
renal agenesis عَدَمُ التَخَلُّقِ الكَلْبِيِّ فشل تطور الكليتين .
sacral agenesis عَدَمُ تَخَلُّقِ العَجْزِ (=) متلازمة التقهقر الذنبى : فشل في تكون جزء أو كل الوحدات الفقرية العصبية ، والعجزية ، وأحياناً القطنية ، إضافة إلى القطع المرتبطة بها من النخاع الذنبى ، مما ينتج عنه خلل عصبي وظيفي بالمعي والمثانة .
vesical agenesis عَدَمُ تَخَلُّقِ المَثَانَةِ

حالة خلقية تظهر منذ الولادة وتكون نتيجة عدم تخلق المثانة في المرحلة الجنينية .
agenitalism انْعِدَامُ الأَعْضَاءِ التَّنَاسَلِيَّةِ
 1- غياب الأعضاء التناسلية .
 2- حالة تنتج من فشل إفراز هرمونات الغدد التناسلية .
agenosomia انْعِدَامُ الأَعْضَاءِ التَّنَاسَلِيَّةِ الأَنْدِاحِيَّيْ غِيَابُ الأَعْضَاءِ التَّنَاسَلِيَّةِ الخَلْقِيَّيْ أو تطورها الرديمي مع بروز المعى من البطن (اندحاق) .
agenosomus عَدِيمُ الأَعْضَاءِ التَّنَاسَلِيَّةِ مُنْدَحِقُ الأَحْشَاءِ (مسخ)
 مسخ مصاب بانعدام الأعضاء التناسلية الأندحاقية .
agent(s) عَامِلٌ (ج:عوامل)
 1- أية قوة أو مادة يمكن أن تحدث تأثيراً كيميائياً أو فيزيائياً أو بيولوجياً .
 2- مادة أو شكل من الطاقة يستخدم لإحداث تأثير معين .
activating agent عَامِلٌ مُنَشِّطٌ ، عامل منشئ
 لِلظَهْرِ (=dorsalizing or neuralizing a.)
 (= عامل منشئ للذنب) (= caudalizing a.)
 أحد عاملين ، يتواجدان في الأسجة البالغة ، عند تطبيقها معاً على الأجنة يقومان بتحريض النماء الناحي . وعند تطبيق هذا العامل بمفرده فإنه يحرض نماء الدماغ البدائي .
adrenergic blocking agent عَامِلٌ مُحَصِّرٌ لِلأَدْرِينِيَّاتِ
 مركب يثبط الاستجابة للنضات الودية انتقائياً وللكاتيكولامينات والأمينات الأدرينية الأخرى . (أي أنه عامل داحض الودي (sympatholytic) .
adrenergic neuron عَامِلٌ مُحَصِّرٌ لِلعَصْبُونَاتِ الأَدْرِينِيَّةِ
 عامل يثبط تحرير إينيفرين من النهايات العصبية للألياف بعد العقدية .
adrenolytic agent عَامِلٌ مُحَصِّرٌ لِلأَدْرِينِيَّاتِ

(= adrenergic blocking agent)	عاملٌ مُحَصِّرٌ
انظر تحت adrenergic blocking agent	للأدرينيات - البيتا
Agent Orange	مادة مقيّدة لمقرات مستقبلات بيتا في الأعضاء
مبيد للأعشاب يحتوي على الديوكسين	المستفحلة لتأثيرات الكاتيكولامينات .
المُلَوِّث يشتهبه أنه مسرطن له تأثير ماسخ	عاملٌ مُحَصِّرٌ
(Teratogenic) . استخدم على نطاق واسع من	عاملٌ يثبط استجابات الأعضاء المستفحلة
قبل القوات الأمريكية في حرب فيتنام .	للدفعات العصبية للجهاز العصبي المستقل
alkalizing agent	ويمكن أن يكون عاملاً محصراً للفعل
عاملٌ يعادل الحموضة أو يجعل المحلول قلوياً .	الأدريناليني أو محصراً للفعل الكوليني .
alkylating agent	عاملٌ تحفيزي
عاملٌ عالي التفاعلية يستطيع أن يستبدل	مادة تسرع بوجودها التفاعل الكيميائي دون أن
مجموعات الألكيل محل ذرات الهيدروجين	تتغير أو تستهلك فهي لا تدخل في التفاعل ،
في بعض المركبات العضوية . مثل هذه	وإن جميع المحفزات إنزيمات .
العوامل سامة للخلايا ، تحدث تأثيراتها بواسطة	عاملٌ مُنشئٌ للذئب
الانقسام والربط المتصالب لسلاسل الدنا	(= عاملٌ مُنشئٌ
(DNA) ، وهي غير نوعية لدورة الخلية ، ولكن	(=mesodermalizing
قتل الخلايا يحدث في المقام الأول في الأنسجة	agent)
سريعة التكاثر حيث لا يوجد وقت بين	للأديم المتوسّط)
الانقسامات الفتيلية لأنظمة إصلاح الدنا	(= عاملٌ محدث
ليعكس تأثيرات العامل . تشمل العوامل	لللاستحالة)
المؤلكلة المضادة لنمو الأورام الخردل	أحد عاملين يوجدان في الأنسجة البالغة ، عند
النتروجيني ، مشتقات الإيثيلين إيمين ،	إعطائهما معاً للأجنة يتفاعلان لإحداث نمو
وسلفونات الألكيل ، والنتروزويوريا ،	ناحي ؛ في حين عند إعطائه منفرداً ، يحدث
والترايزينيات ، ومركبات البلاطين . وتكون	هذا العامل فقط نمو الأدمة المتوسطة .
الأنسجة المكونة للدم ، والأنسجة التناسلية	عاملٌ خَالِبٌ
والأنسجة الظهارية حساسة بشكل خاص	1 - مركب يتحد بالأيونات المعدنية عن طريق
للعوامل المؤلكلة ، وقد يسبب استعمالها	اثنين أو أكثر من الأوضاع المتناسقة لتكوين
انخفاض عدد خلايا الدم ، أو انقطاع الطمث أو	بنى حلقيه مستقرة ، مثال : الهيم ، وهو
خلل الإنطاف ، وتلف المخاطية المعوية ،	الجزء المحتوي على الحديد بالهيموجلوبين .
والثعلبية ، وزيادة خطر الإصابة بالأورام الخبيثة .	2 - مادة تستعمل لخفض تركيز الأيون المعدني
alpha-adrenergic	الحرفي المحلول من خلال تعقيده .
عاملٌ مُحَصِّرٌ	عاملٌ كيميائيٌّ
للأدرينيات - الألفا	أي مادة مؤثرة بطريق التفاعل الكيميائي .
عاملٌ محصر لمقرات مستقبلات ألفا للأعضاء	عاملٌ علاجيٌّ
المستفحلة لتأثيرات الكاتيكولامينات .	كيميائيٌّ
antibacterial agent	مادة دوائية تستخدم في المعالجة الكيميائية
عاملٌ مُضادٌ للجراثيم	للسرطان .
(=) مضاد حيوي : عامل يدمر الجراثيم أو يثبط	عاملٌ مُحَصِّرٌ
نموها .	للأدرينيات
	cholinergic blocking agent

عامل يحصر أو يبطل عمل الأستيل كولين .
cleaning agent عاملٌ مُنظِّفٌ (أدوية)
 الوسيلة التي تقوم على إزالة العوامل العدوائية
 والمواد العضوية من المواضع التي وجدت فيها
 ظروفًا مواتية لبقائها حية أو لتكاثرها . وذلك
 بحكها (بالفرشاة مثلاً) أو غسلها بالماء الساخن
 والصابون أو المنظف المناسب أو بكليهما أو
 باستعمال المنظفة المحلية (المكنسة الكهربائية) .
clearing agent عاملٌ مُروِّقٌ
 عاملٌ يستعمل في طريقة تلوين الخلايا الثابتة ،
 والتي لها نفس منسب الانكسار الموجود في
 جسيمات البروتين .
complexing agent عامل معقّد
 (= ligand) (= لجين)
 1- جزيء يربط جزيئاً آخر ، وخصوصاً
 الجزيئات الصغيرة التي ترتبط نوعياً بأخرى
 كبيرة . مثال ضد يرتبط بمستضد ، هرمون أو
 ناقل عصبي يرتبط بمستقبله .
 2- جزيء ، مانح أو مستقبل لزوج من
 الإلكترونات لتكوين رابطة تساهمية
 تساندية ، مع الذرة المعدنية المركزية لمعقّد
 التنسيق .
coupling agent عامل تقارني
 مادة تستعمل لتغطية جسيمات الحشوة في
 مركب المطرس الراتيني ، بحيث ترتبط
 الجزيئات بالمطرس الراتيني .
delta agent عاملٌ دلّتا
 (= فيروس التهاب الكبد - دلّتا)
 فيروس رئوي صغير معيب ، يحتاج وجود
 فيروس التهاب الكبد البائي من أجل تنسخه ،
 المساق الإكلينيكي مختلف ولكنه بشكل عام
 أكثر شدة من بقية التهابات الكبد .
descaling agent عاملٌ مُزيلٌ للترسّبات
 مواد كيميائية كالحموض أو القلويدات الخفيفة
 التي تتفاعل مع الترسبات بحسب نوعها
 وتزيلها ، كالترسبات التي تحدث في أنابيب
 المياه .

عاملٌ مُزيلٌ للتَحَسُّس desensitizing agent
 هو العامل المحسس بإعطائه بكميات صغيرة
 متزايدة حتى يحسس المناعة الطبيعية وتزول
 المناعة الشاذة التحسسية .
disclosing agent عاملٌ مُظهِرٌ للوَيُوحَاتِ
 مادة مكوّنة (أقراص تمضغ أو مضمضة
 غسول للفم) عندما توضع على سطح
 الأسنان تلتصق بالويوحة الجرثومية ،
 ويظهر اللون مغايراً بالنسبة للون الطبيعي
 لميناء السن .
dorsalizing agent عاملٌ مُنشِئٌ للظَهْرِ
 (= عاملٌ منشط) (= activating agent)
 انظر تحت activating agent .
Eaton agent عامل إيتون
 (=) المفطورة الرئوية (*Mycoplasma pneumoniae*)
 نوع من الجراثيم كثيراً ما يسبب
 عداوى مستترة أو مرضاً خفيفاً بالسبيل التنفسي
 لكنه قد يسبب كذلك نوعاً من الالتهاب الرئوي
 الأولي اللانموذجي [Eaton : مونرو إيتون ،
 1904 ، اختصاصي ميكروبيولوجيا أمريكي] .
ELB agent عامل ELB
 (=) الريكتسية الهريّة *Rickettsia felis* .
embedding agent عاملُ الإسْجَاءِ
 مادة مثل البرافين أو السيلوليدين تثبت فيها
 عينات الأنسجة قبل تقطيعها إلى شرائح مُعدّة
 للفحص المجهرى .
emulsifying agent عامل استحلابي
 مُستحلبٌ (عامل يساعد على الاستحلاب) .
fixing agent عاملٌ مُثَبِّتٌ
 عامل ، مثل الفورمالين ، أو الكحول ، أو
 حمض ، أو أملاح المعادن الثقيلة ، أو خليط من
 هذه العوامل ، يُرسب بروتينات الخلايا أو
 الأنسجة ويجعلها غير قابلة للذوبان .
ganglionic blocking agent عاملٌ مُحصِرٌ للعُقَدِ
 عاملٌ مُحصِرٌ للنضات العصبية عند المشابك
 العقدية المستقلة .
immunosuppressive عاملٌ كابتٌ

agent	للمناعة	انظر تحت chelating agent .
	أي مادة يمكنها قمع المناعة بمنع إنتاج الأضداد أو الخلايا المناعية ، مثل الكورتيزون أو الأدوية المضادة للسرطانات .	
inducing agent	عامل مُحَرِّض	
	عامل يقوم دوره على الحث والتحفيز كمحرضات الإباضة مثلاً .	
inotropic agent	عامل مؤثر في التقلص العضلي	
	أي من صنف العوامل التي تؤثر على قوة تقلص العضلات ، خصوصاً الدواء الذي يؤثر على قوة تقلص القلب ؛ العوامل ذات التأثير الإيجابي على التقلص العضلي ، مثل جليكوزيدات الديجيتال أو الكاتيكلولامينات تزيد من قوة تقلص عضلة القلب ، والعوامل ذات التأثير السلبي على التقلص العضلي ، مثل سواد الكالسيوم ، تقلل قوة تقلص عضلة القلب . جميع هذه الأدوية التي تستعمل في الوقت الحاضر تعمل بصورة غير مباشرة ، مثل تأثيرها على مضخة الصوديوم ، أو نقل الكالسيوم ، أو إنتاج أحادي فسفات الأدينوزين الحلقي (cAMP) ، بدلاً من التأثير المباشر على الليفات العضلية أو مركبات التروبونين (بروتين عضلي) .	
levigating agent	عامل ساحق ، عامل ساحق ، عامل صاقل	
	مادة تستعمل لترطيب كتلة صلبة قبل إحالتها إلى مسحوق .	
lissive agent	عامل مُفَرِّجٌ لِلتَّشَجُّع	
	مادة تفرج التشنج العضلي دون أن تسبب رخاوة .	
mesodermalizing agent	عامل مُنْشِئٌ لِلدَّيْمِ الْمُتَوَسِّطِ	
	(=caudalizing agent) (=عامل مُنْشِئٌ لِلدَّيْمِ)	
metal complexing agent	عامل معقد معدني	
	(=chelating agent) (=عامل خالب)	
neuromuscular blocking agent	عامل مُحَصِّرٌ لِلوَصَلِ العَصَبِيِّ	
	مركب يسبب شلل العضلات الهيكلية بإحصار الانتقال العصبي عند الموصل العضلي العصبي .	
neuromuscular blocking agent , depolarizing	عامل مُحَصِّرٌ لِلوَصَلِ العَصَبِيِّ بِإِزَالَةِ الاستقطاب	
	ناهض نيكوتيني يحصر الانتقال العصبي عند الموصل العصبي العضلي بواسطة ارتباطه بالمستقبلات النيكوتينية للصفحة الحركية الانتهازية لتحدث زواً مديداً لاستقطاب الغشاء بعد المشبكي .	
neuromuscular blocking agent , nondepolarizing	عامل مُحَصِّرٌ لِلوَصَلِ العَصَبِيِّ غَيْرِ مزيل للاستقطاب	
	مركب يحصر الانتقال العصبي عند الموصل العصبي العضلي بواسطة تثبيط عمل الأسيتيل كولين بالارتباط التنافسي مع المستقبلات النيكوتينية بالصفحة الحركية الانتهازية بدون إزالة استقطاب الغشاء بعد المشبكي .	
nonsteroidal antiinflammatory agent	عامل لاستيرويدي مضاد للالتهاب	
	أي فرد من مجموعة كبيرة من الأدوية المثبطة لنشاط إنزيم السيكلوأوكسجيناز ، مما ينتج عنه انخفاض تخليق سلائف البروستاجلاندينات والثرومبوكسانات من حمض الأراكيدونيك . وجميع هذه الأدوية لها تأثير مسكن ، ومضاد للحمي ، ومضاد للالتهاب .	
oxidizing agent	عامل مُؤَكْسِدٌ	
	مادة قادرة على اكتساب إلكترونات من مادة أخرى ؛ وبتلك الوسيلة تؤكسد المادة الثانية وهي تصبح بذاتها مُخْتَزَلَةٌ .	
phase-specific agent	عامل نوعي للطور	
	عامل سام للخلايا يحدث أقصى تأثير له عند طور معين من دورة نمو الخلية .	

عامل التهاب Pittsburgh pneumonia agent**الرتة البيبتسيبرجي**(=) الفيلقية المقدادية (*Legionella micdadei*) ؛

نوع جرثومي يسبب التهاب الرئة البيبتسيبرجي ، وهو شكل مختلف من داء الفيالقة . يشكل حوالي 60٪ من التهابات الرئة بالفيلقة أكثر من تلك المسببة بالفيلقة المستروحة .

عامل بروجستيريوني progestational agent**الفعل**

أية مجموعة من الهرمونات المفزة من الجسم الأصفر والمشيمة وبكميات صغيرة من القشرة الكظرية ، بما فيها البروجسترون ؛ تحفز تكوين بطانة الرحم الإفرازية . الكثير منها الآن تنتج صناعياً .

عامل نفسي المفعول psychoactive agent

(=عامل نفسي التأثير) (=psychotropic agent)

أي مركب كيميائي يؤثر على العقل أو العمليات الذهنية ؛ يستخدم على وجه الخصوص للإشارة إلى الأدوية المستخدمة علاجياً في الطب النفسي ، وأهم أصنافها مضادات الذهان ، ومضادات الاكتئاب ، ومزيلات القلق - المهدئات - ، والأدوية المثبتة للمزاج ؛ وقد يستخدم للإشارة إلى أصناف أخرى من المواد المبدلة للمزاج مثل المخدرات وبعض السموم .

عامل محاك للإشعاع radiomimetic agent**عامل محاك للإشعاع**

(محاكي للإشعاع)

مادة كيميائية تحاكي التأثير البيولوجي للإشعاع ، مثل الخردل التروجيني .

عامل مختزل reducing agent

مادة قادرة على إعطاء إلكترونات لمادة أخرى ، وبالتالي تختزل المادة الثانية وتصبح هي مؤكسدة .

عامل مُصلب sclerosing agent

مهيح كيميائي يُحقن داخل الوريد في المعالجة بالتصليب ؛ الأكثر شيوعاً هو موروات الصوديوم ، صوديوم تيترايديسيل سلفات ،

لوريث 9 ، وأولييات الإيثانولامين .

عامل فاعل في السطوح surface-active agent

(= surfactant)

مادة تحدث تغييراً على الخواص السطحية للسائل ، خصوصاً التي تخفض التوتر السطحي ، مثال : المنظفات .

عامل مُحَدِّثٌ لِلِاسْتِحَالَةِ transforming agent

(= مُحَدِّثُ التَّقْتُلِ) (= mitogen)

مادة تحدث استحالة في الخلية ، مثال ، شذفة الدنا (DNA) من خلية جرثومية (المانح) ، عند إدخالها إلى خلية جرثومية أخرى (المستقبل) ، تندمج في الكروموسوم ، وتسبب تغييراً وراثياً دائماً .

عامل مُعَطِّلٌ لِلْفَيْرُوسِ virus inactivating agent

عامل أو مادة أو شيء يزيل قدرة الفيروس على التأثير كالحراة أو الفورمول . . مثلاً

عامل مُرَطِّبٌ wetting agent

مواد تخفض التوتر السطحي للماء وتشجع البلل .

إشباب agerasia

مظهر شبابي غير معتاد لشخص متقدم في العمر .

فَقْدُ حَاسَةِ الذَّوْقِ ageusia

(=ageustia)

(=gustatory)

ضعف أو غياب حس الذوق .

فَاقِدُ حَاسَةِ الذَّوْقِ ageusic**نَابِرَةٌ agger [TA]**

مصطلح تشريحي عام لوصف بارزة أو نتوء .

نَابِرَةُ الأنْفِ agger nasi [TA]

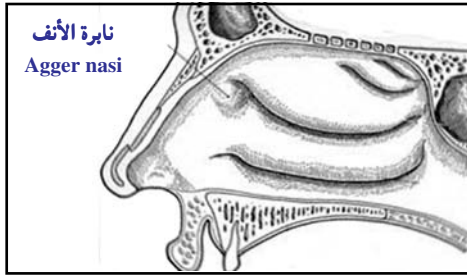
(=) حرف الأنف : ارتفاع أمام الحارة الوسطى على جدار الأنف الجانبي فوق دهليز الصماخ الأوسط .

النَّابِرَةُ المُعَامِدَةُ agger perpendicularis

(=بارزة حُفْرَةِ الصِّوَانِ (=eminence fossa

المُثَلَّثَةِ) [TA] triangularis auriculae)

الناشزة على السطح الأنسي لصيوان الأذن ،



والمتناسبة مع الحفرة المثلثة على السطح
الوحشي .

نابرة صمام الوريد
agger valvae venae
ارتفاع بجدار الوريد فوق مكان الصمام .

نوابر
aggers
جمع نابرة .

1 - مَكْمُومٌ
2 - يُكْمُومُ
3 - الراهصة البركانية:

صخر فتاتي متراص من شقف قطرها 20 إلى 30
مليمترأ أو أكبر ؛ مكون من كسارات من
الفتات البركاني .

مَكْمُومٌ
agglomerated
متجمع ليكون كتلة .

تَكْمُومٌ
agglomeration
كتلة متراصة من وحدات مستقلة لكنها
متشابهة .

رَصُوصٌ
agglutinable
قادر على التراص .

1- راصٌ
agglutinant
2- دامِل (للجروح)

أ - يشجع على الالتحام بواسطة الالتصاق .
ب - مادة متماسكة أو غرائية حيث تثبت
الأجزاء معاً أثناء عملية الالتتام .

يَتْرَاصُ
agglutinate
الفعل من عملية التراص والتجاذب بقوة بين
الذرات أو الجزيئات أو الأجسام ، كتراص
الكريات الحمراء بتنافر الزمر .

تَرَاصٌ
agglutination
1 - فعل مادة راصة .

2- التلاصق معاً ، كما في عملية التثام
الجروح .

3- تجمع الخلايا أو الفيروسات بوجود مصبل
مناعي ؛ تكتل خلايا مع بعضها بعضاً ،
ويحدث عادةً في الدم والسائل اللمفي
نتيجة تفاعل مستضدات معينة مع الأضداد
مما يكون دفاعاً طبيعياً ضد المواد الغريبة
كالخلايا الجرثومية . تتعرض عمليات نقل
الدم بين أشخاص ذوي فئات دم مختلفة
إلى خطر التلازن . إذ يحدث التلازن عند
مزج عينات دم غير متوافقة ، وبه تحدد فئات
الدم .

تَرَاصٌ حَمَظِيّ
acid agglutination
تراص غير نوعي للمكروبات عند تركيز
منخفض نسبياً لأيونات الهيدروجين تحدث
بدون مشاركة ضد .

تَرَاصٌ جُرْثُومِيّ
bacteriogenic agglutination
المنشأ
تراص الخلايا بسبب فعل جرثومي .

تَرَاصٌ بَرْدِيّ
cold agglutination
تراص برأصات باردة ، يحدث بفاعلية أكثر
تحت 37 درجة مئوية عنه عند 37 درجة مئوية .

تَرَاصٌ مُتَّصِلٌ
cross agglutination
تراص مستضد جسيمائي بواسطة ضد يتولد
مقابل مستضد آخر متعلق به ولكن مختلف .

تَرَاصٌ زُمْرِيّ
group agglutination
تراص ، عادة لعيار منخفض ، لأعضاء مختلفة
من مجموعة من الكائنات الحية أو الكريات
المتشابهة بيولوجياً بواسطة راصة نوعية لأحد
أفراد هذه المجموعة . مثال : الراجنة النوعية
للعصيات التيفية قد ترص أفراداً أخرى من
مجموعة القولون التيفية مثل الإشريكية
القولونية والسلمونية الملهبة للأمعاء .

تَرَاصٌ H (تَرَاصٌ هَدْبِيّ)
H agglutination
تراص الجراثيم المتحركة في وجود ضد
للمستضدات السوطية العطوبة بالحرارة .

تَرَاصٌ غَيْرِيّ
heterophil agglutination

في المناعة : تراس يحدث بين الأضداد الموجهة ضد المستضدات المتغيرة وتلك المستضدات كتراص الكريات الحمراء ذات زمرة B مع مصبل شخص من الزمرة A (لديه أضداد B) .

indirect agglutination تراسٌ لأمباشر
انظر تحت passive agglutination .

intravascular agglutination تراسٌ داخل الأوعية
تراص عناصر جسيمائية (عادة إشارة إلى كريات الدم الحمراء) داخل الأوعية الدموية ، مثلما يحدث بعد الإصابة .

macroscopic agglutination تراسٌ عياني
التراص الذي يشاهد بالعين المجردة دون الحاجة إلى مجهر كما يحدث في اختبارات الزمر الدموية ، كالتراص بين مصبل زمرة A مع كريات من الزمرة B .

microscopic agglutination تراسٌ مجهرى
التراص الذي لا يمكن رؤيته إلا بمساعدة المجهر كأن يكون التراص خفيفاً . .

O agglutination تراسٌ O (تراصٌ جسدي)
تراص الجراثيم في وجود ضد مضاد لمستضد جسدي ثابت بالحرارة .

passive agglutination تراسٌ لافاعل
(= indirect agglutination) لأمباشر
تراص الجسيمات في مصبل ضدي بسبب مستضد نوعي ذواب ممتز .

platelet agglutination تراسٌ الصفائح
تراص الصفائح الدموية معاً تحت تأثير راصات الصفائح .

salt agglutination تراسٌ بالملح
تراص يحدث في محاليل ملحية ذات تركيز معين .

spontaneous agglutination تراسٌ تلقائي
تراص الجراثيم أو الخلايا الأخرى في محلول ملحي فيسيولوجي نتيجة للنقص في المجموعات القطبية السطحية الكافية لإنتاج

معلقات مستقرة في وجود الكهارل .

Vi agglutination تراسٌ Vi
تراص الجراثيم التي تحتوي على المستضد Vi على سطحها ، في وجود راصة نوعية .

1 - مُحَدِّثُ التَّرَاصِ (لِلجُرْح)
2 - دَامِلٌ (لِلجُرْح)

agglutinator راصٌ
شيء ما يتلاصق ؛ راصة .

agglutinin(S) راصةٌ (ج: راصات)
1 - ضد يسبب تراس كريات الدم الحمر ونادراً بعض أنواع الخلايا الأخرى ؛ وهي أضداد موجودة في بلازما الدم تسبب تكتل مستضدات الضد مثل خلايا الدم الحمر الغريبة أو الجراثيم . وتؤثر كل راصة على مستضد معين وتزيله من الدم . تتكون الراصة بكميات كبيرة عن طريق الحث الذي يقوم به مستضد مناظر له وذلك بعد عملية التمنيع . تسمى الراصات التي ترص خلايا الدم الحمر راصات دم ماثلة وهي مسؤولة عن تحديد زمرة دم الفرد . تحتوي زمرة الدم O على راصات دم ماثلة للمستضد A والمستضد B ، وتحتوي زمرة الدم A على راصات ماثلة للمستضد B ، وزمرة الدم B على راصات ماثلة للمستضد A ، أما زمرة الدم AB فهي لا تحوي أي منها .

2 - أية مادة غير الضد ، مثل الليكتين ، تكون قادرة على رص الجزيئات .

anti-Rh agglutinin راصةٌ ضد الراهاء
راسة ليست موجودة طبيعياً في بلازما الإنسان ولكن قد تنتج في الأمهات ذوات Rh سالب والحاملات لأجنة ذات Rh موجب أو بعد نقل دم موجب Rh لمريض سالب Rh .

chief agglutinin راصة رئيسية
(= major agglutinin)
الراسة النوعية الموجودة بأعلى عيار في مصبل ضدي .

cold agglutinin راصة بردية

ضد يرص كريات الدم الحمراء أو الجراثيم بكفاءة أكثر عند درجة حرارة أقل من 37 درجة مئوية مقارنة به عند درجة حرارة 37 درجة مئوية .

cross agglutinin راصة متصالبة (= cross reacting agglutinin) (التفاعل)

راصّة ، على الرغم من كونها تشكل استجابة لمستضد جسيمائي منفرد ، إلا أن لها فعلاً نوعياً على مستضد آخر لكنه مشابه .

flagellar agglutinin راصة سوطيّة (= H agglutinin)

راصّة نوعية لسياط مكروب معين .

group agglutinin راصة زمريّة

راصّة ذات فعل نوعي على بعض الكائنات الحية أو الخلايا ولكنها أيضاً ترص الأنواع الأخرى القريبة الصلة بها .

H agglutinin راصة H (راصّة هديّة)

انظر تحت flagellar agglutinin .

haupt agglutinin راصة رئيسيّة

انظر تحت chief agglutinin .

immune agglutinin راصة مناعية

أى ضد قادر على التراص .

incomplete agglutinin راصة ناقصة

ضد يستطيع ربط المستضد ولكنه لا يحرض التراص . عادة تكون هذه الأضداد من صنف IgG ويُشار إليها بأضداد ناقصة .

leukocyte agglutinin راصة الكريات البيضاء

ضد قادر على إحداث ترص في الكريات البيضاء ؛ تتراقد الرصاصات الذاتية والإسوية للكريات البيضاء باضطرابات متنوعة ، يصاحبها أو لا يصاحبها نقص واضح في الكريات البيض .

major agglutinin راصة رئيسيّة (= chief agglutinin)

راصّة نوعية توجد بأعلى عيار في مصّل ضدي .

MG agglutinin راصة MG

راصّة نوعية تنشأ ضد العقديّة MG .

minor agglutinin راصة جزئية (= partial agglutinin)

راصّة نوعية أو متصالبة التفاعل توجد في مصّل ضدي بعيار منخفض عن الراصة الرئيسية .

natural agglutinin راصة طبيعّية

الراصّة الموجودة مسبقاً في الجسم دون تحريض أو تنبيه صناعي أو طبيعي ، كالرصاصات الدموية في الزمر الدموية .

O agglutinin راصة O (راصّة جسديّة)

انظر تحت somatic agglutinin .

platelet agglutinin راصة الصفيحات

ضد قادر على إحداث ترص الصفيحات . تتراقد الرصاصات الذاتية والإسوية للصفيحات باضطرابات متنوعة مع أو بدون قلة صفيحات واضحة .

saline agglutinin راصة ملحيّة (= complete antibody) (ضد كامل)

ضد قادر على إحداث التراص في الخلايا في محلول ملحي فيسيولوجي .

salt agglutinin راصة بالملح

وتسمى (Saline agglutinin) ، وهي الرصاصات التي ترص الكريات الحمراء سواء مددت بالمحلول الملحي أو المصل أو أي بروتين آخر ، وتسمى أيضاً الأضداد الكاملة .

serum agglutinin راصة بالمصل

تسمى أيضاً الضد الناقص (Incomplete antibody) ويغلف الكريات الحمراء ولا يسبب التراص عند تمديده بالمحلول الملحي ولكنه يحدث التراص عندما يمدد بالمصل أو البروتينات الأخرى كالألبومين .

somatic agglutinin راصة جسديّة (= O agglutinin)

راصّة نوعية لجسم مكروب معين .

T agglutinin راصة T

ضد طبيعي يوجد في المصل البشرية الطبيعية ،

ويسبب تراص كريات الدم الحمراء المعالجة بالنيورامينيداز أو المحضونة مع جراثيم منتجة للنيورامينيداز مما يسبب تعرض المستضد T .
 راصّة دَفْئِيَّة warm agglutinin
 راصة أكثر تفاعلية عند درجة 37 مئوية عنها في درجات الحرارة المنخفضة .

مُسْتَرِص agglutinogen

(ج: مُسْتَرِصَات) (pl. agglutinogens)

1- أية مادة تعمل كمستضد ، وتنبه إنتاج الرصاصات .

2- المستضد الجسيمائي المستخدم في إجراء اختبارات التراص .

مُسْتَرِصِيّ؛ مُسْتَرِص agglutinogenic

(=agglutogenic)

(=agglutinogenic)

متعلق بإنتاج الرصاصات ؛ مُنتج للرصاصات .

سَرِيعُ التَّرَاصِ agglutinophilic

يتراص بسهولة .

مِنْظَارُ التَّرَاصِ agglutinoscope

أداة تستخدم لمراقبة عملية التراص في أنبوب اختبار ، ومن ثم تسجيل القراءات .

مِقْيَاسُ التَّرَاصِ agglutometer

جهاز يقيس شدة التراص ويسمى أيضاً (Aggregometer) وخاصة تراص والتصاق الصفيحات الدموية ببعضها .

المُنَكَّدَسَة Aggregata

جنس من الحيوانات الأولية الأوالي الأكرية (Coccidian) ، (رُتْبِيَّة الأيْمَرِيَّات ؛ رتبة الكُرَوِيَّات الحقيقية من صنف البوائغ) والتي تتضمن دورة حياتها التكاثر الانشطاري في القشريات ، والتكاثر البَوغِي والتوالد التَعْرَسِي في رأسيات الأرجل (صنف من الرخويات) .

1 - يُكَّدَس aggregate

2 - مُكَّدَس؛ كُدَاسَة: كتلة أو تجمع .

3 - يَتَكَّدَس

مُكَّدَس نَبِيْبِيّ tubular aggregate

التراكمات والتجمعات الخلوية أو المناعية على

النيبيبات الكلوية .

aggregation

تَكَّدَس

1- تكدس المواد معاً كما في التلازن .

2- كتلة متجمعة أو متلازنة من المادة .

3- تجمع كثيف ومزدحم ؛ كتل من أفراد ينتمون إلى مجموعة سكانية موزعة بشكل غير عشوائي .

4- في علم الفيزياء هو تجمع الجسيمات على هيئة مجموعات كبيرة .

تَكَّدَسُ خَلَوِيّ cell aggregation

العوامل المتكدسة هي خلايا سواء ميتة أو حية متراكمة بفعل الالتصاق أو التراص .

تَكَّدَسُ عَائِلِيّ familial aggregation

وجود خلة موروثية في أفراد أسرة معينة أكثر مما يمكن اعتباره بسهولة ناتجاً بفعل المصادفة ؛ مما يمثل دليلاً ترجيحياً ، لكن ليس مقنعاً ، على فعل العوامل الوراثية .

تَكَّدَسُ الصَّفِيْحَاتِ platelet aggregation

تلازن الصفيحات الدموية معاً ، وهو جزء من الآلية التتابعية التي تؤدي إلى بدء وتكون الخثرة أو السدادة المرقمة . يمكن أن يحدث في المختبر ويمكن حدوثه في الجسم الحي بواسطة عوامل مثل ADP ، والثرومين ، والكولاجين .

كَدَيْسَة (في المزارع النسيجية) aggregen

قد تطلق على مستقبل ADP على سطح الصفيحات . وقد يقصد بها جزيئات متراكمة ذات روابط بروتينية سكرية تشكل العصيدات الشريانية أو الصفيحية في النسيج .

مِقْيَاسُ التَكَّدَسِ aggregometer

أداة لقياس تكدس الصفائح الدموية بواسطة التحري عن حدوث تغيرات في الكثافة البصرية للبلازما أو المحلول ، ناتجة عن تعقد الصفيحات .

مِقْيَاسُ التَكَّدَسِ aggregometry

قياس تكدس الصفيحات بواسطة مقياس التكدس .

aggrephore

أجريفور

عُضَيَّ خلوي يحمل قنوات مائية كجزء من تركيبه ويدخلهم في الأغشية الخلوية لزيادة النفوذية . وقد وجد في خلايا المثانة البولية للصفادع ، ويعتقد أنه يوجد في النبيبات الكلوية لحيوانات أخرى بما فيها البشر .

aggressin مَضْعَفٌ لِلْمَقَاوِمَةِ

مادة غير سامة تفرزها الجراثيم الممرضة يفترض أنها تثبط آليات المقاومة لدى الثديي .

aggression عُدْوَانٌ

1- (حيوان) : سلوك تعتمد عليه الحيوانات وخاصة الفقاريات للدفاع عن أرضها وترسيخ هرميتها الاجتماعية .

2- نوع من التصرف الذي يؤدي إلى تأكيد الذات ؛ قد ينشأ من اندفاع فطري أو استجابة لإحباط ما ؛ قد يظهر على شكل سلوك مدمر أو مهاجم ، أو بشكل مواقف خفية من العداوة والتعويقية ، أو على شكل تعبير ذاتي صحي يقود إلى السيطرة .

constructive aggression عُدْوَانٌ بِنَاءٌ

الأداء الحازم ذاتياً والعنيف لفظياً أو بدنياً مع الثقة بالنفس أو الاعتداد بالنفس نتيجة حوافز داخلية أو آليات دفاعية تؤدي إلى سلوكيات بِنَاءٍ .

destructive aggression عُدْوَانٌ تَخْرِيبيٌّ

الأداء الحازم ذاتياً والعنيف لفظياً أو بدنياً مع الثقة بالنفس أو الاعتداد بالنفس نتيجة حوافز داخلية أو آليات دفاعية تؤدي إلى سلوكيات مدمرة مخربة .

displaced aggression عُدْوَانٌ انزياحيٌّ

هو العدوان الذي يوقعه المعتدي على الآخرين غير الذات وعلى غير المسبب للإحباط أو المسبب لدافع العدوان وقد يكون الاعتداء على أشخاص أو جمادات أو ممتلكات ، ويقع نتيجته إحباط على الذات بعد وقوعه . ويكون سبب إزاحة العدوان عن الشخص المسبب للإحباط عدم التمكن من بلوغه أو أنه قادر على الرد والانتقام بشكل أكبر .

inward aggression عُدْوَانٌ مُوجَّهٌ لِلذَّاتِ

الأداء الحازم ذاتياً والعنيف لفظياً أو بدنياً مع الثقة بالنفس أو الاعتداد بالنفس نتيجة حوافز داخلية أو آليات دفاعية تؤدي إلى سلوكيات مدمرة منعكسة على الذات كالانتحار أو بتر عضو .

aggressive استَفْرَازِيٌّ عُدْوَانِيٌّ

أ- شخص مصاب بالسلوك العدواني .
ب- مريض مصاب باعتلال نفسي يتصف بالسلوك العدواني .

aging 1- كِبَرُ السِّنِّ

2- تَشْيُخٌ

التغيرات التدريجية في بنية أي كائن حي والتي تحدث بمرور الزمن ، ولا تكون نتيجة لمرض أو حوادث جسيمة أخرى ، والتي يحتمل أن تزيد من احتمال الوفاة مع تقدم الشخص بالعمر .

clonal aging تَشْيُخٌ نَسَبِيٌّ

التدهور في الأجيال المتعاقبة لنسيلة ما ؛ فإذا سمح للمتعاقلات أو غيرها من الكائنات البسيطة بالتكاثر اللاجنسي لعدد من الأجيال ، فإن صفات كل جيل تتدهور باستمرار ، بصورة تزداد كلما ابتعدت عن السلف الأصلي المنتحي جنسياً .

demographic aging تَشْيُخٌ دِيمُوجَرَاْفِيٌّ

التراجع الاجتماعي في وسائل التعليم والتأمين الصحي وتأمين عوامل التقدم الحضاري في المجتمع .

placental aging تَشْيُخٌ مَشِيمِيٌّ

نقص نسبة التبادل الغازي بين دوران الأم والجنين بحيث يسبب نقص أكسجة أنسجة الجنين ، ولها أسباب وأنماط كثيرة ، ويحدث نقص التبادل بسبب تموت خلايا المشيمة المبرمج وكثرة التكتلات فيها والخثرات أو الاحتشاءات ، ويكثر تشيخ المشيمة في حالات الحمل في سن متقدمة عند الأم .

agita bene یرجُ جَيِّدًا

هو عبارة عن (agita bene) ، يجب رجه جيداً

قبل استعماله .

agitation

- 1 - هِيَاغ
2 - رَجَّح

نشاط حركي مفرط ، بلا هدف ، أو تملل ،
يترافق عادة بحالة توتر أو قلق ؛ حالة قلق حاد
مصحوبة بعدم استقرار حركي ، وتحدث في
كبار السن في حالات الحرف والاضطرابات
الذهانية ونتيجة لبعض العقاقير .

agitator

- 1 - مَحْرَاك
2 - رَجْرَاج

جهاز يستخدم في تحريك أو رج خليط ما .

agitator caudae

الرَّجْرَاجَةُ الدَّنْبِيَّةُ

عضلات فخذية عصصية هدفها تحريك ذنب
الحيوانات ذات الأذنان ، وهي غير فعالة عند
الإنسان .

agitographia

كِتَابَةُ هَرَوِيَّةٍ

خلل كتابة مع سرعة في الكتابة يرافقها إغفال أو
تشويه غير واعي للكلمات أو لأجزاء من
الكلمات وتترافق عادة مع الهذَر .

agitolalia

تَكَلُّمٌ هَرَوِيٌّ

(=agitophasia)

(=هذر)

(=logorrhea)

سرعة مفرطة في التكلم مع إسقاط بعض
المقاطع أو الكلمات من دون وعي ، مما يشوه
النطق . كما يشاهد في الطور الهوسي في
الاضطراب ثنائي القطب وبعض أنواع الفصام .

aglaukopsia

عَمَى الأَخْضَر

(= Aglaukopsia)

ويسمى أيضاً (Daltonism) و (Aglaukopsia) :
وهي انعدام إمكانية رؤية اللون الأخضر ، وهو
ما يعرف من عمى الألوان بالذاتونية ، وينتقل
في معظم حالاته كصفة وراثية منقولة بالجنس
(الصبغي الجنسي X) ، ويترافق بعيب في
الصبغ الضوئي M ، (M-photopigment) ،
مسبباً تحولاً طيفياً نحو الأمواج الطويلة (L
wave) .

aglomerular

كَلِيَّةٌ عَدِيمَةُ الكُبَيْبَات

بدون كبيبات ؛ يقال للكلى التي تم فيها
امتصاص الكبيبات أو لم تتكون أبداً (كما في
بعض الأسماك) .

aglossia

انْعِدَامُ اللِّسَان

غياب خلقي للسان .

aglossostomia

انْعِدَامُ اللِّسَانِ وَالْفَمِّ

شذوذ نمائي يتميز بضم شاذ التكوين وغياب
اللسان .

aglucon

الجُزءُ اللاسكْرِيّ

(=aglycon)

جزء لاسكري من الجليكوزيد .

aglutition

تَعَدُّرُ البَلْع

(=dysphagia)

عُسْر (صعوبة) البلع أو الازدراء .

aglycemia

غِيبة سكر الدم؛ عدم

وجود السكر في الدم

افتراضياً ، غياب كامل للسكر من الدم .

aglycone

الجُزءُ اللاسكْرِيّ

(=aglycon)

(=aglucon)

المجموعة اللاكربوهيدراتية في جزئيء
الجليكوزيد .

aglycosuria

بَيْلَةُ لاسكْرِيَّة

غياب الكربوهيدرات في البول .

aglycosuric

1 - متعلق بالبَيْلَةُ اللاسكْرِيَّة

2 - لاسكْرِيّ البول

agmatine

أجْمَاتِين [كيمياء]

رمزه AG ، وهو معدل عصبي يوجد في الدماغ
والنخاع وله تأثير معاكس ومثبط لـ (NMDAR)
(N - مثيل - D - أسبارتات) وفعالية مشبطة لـ
NOS (مخلقة أكسيد النتريك) نتيجة ارتباطه
بالمستقبلات الأدرينية وروابط الإيمازولين ،
فيشبط الألم الناتج عن الالتهابات والاعتلالات
العصبية ورضوض النخاع .

agmatology

عِلْمُ الكُسُور

ذلك الفرع من علم الجراحة الذي يعنى بدراسة
وتصليح الكسور .

agminated (=aggregated)	مُتَكَدِّس انظر تحت aggregated .	المؤثرات البصرية أو السمعية أو اللمسية . لا يعود هذا الإخفاق إلى اضطراب في المستقبلات الأولية أو الفكر العام ، وإنما نتيجة آفات في مراكز الإدراك العليا في الدماغ .
agmination	تَكَدُّس عملية التراكم والتكدس للخلايا أو المواد المناعية .	acoustic agnosia (=auditory agnosia) عدم القدرة على التعرف على ماهية أو معنى الأصوات .
agnail (=hangnail)	سَافَةٌ؛ شَعْفُورَةٌ شرائط من الجلئدة (فوق الظفر) على الطية الظفرية الدانية أو الجانبية .	apraxic agnosia (= apractagnosia) نمط من العمه يتميز بعدم القدرة علي استعمال الأشياء أو أداء المهارات الحركية ، ناتج عن آفات في الفص القذالي السفلي أو الفص الجداري . نميطاته تشمل : تعذر الأداء الأفتكارى الحركى (Ideomotor apraxia) وتعذر الأداء الحسى (Sensory apraxia) .
agnate	وَصِي قِيم (على القَصْر عادة) ، في القانون الأسكتلندي .	body-image agnosia (= autotopagnosia) عمه صورةُ الجسم (=عمه مواضع الأعضاء) (=عمه التوضع الجسدى)
Agnatha	اللافكِّيَّات صنف من الفقاريات المائية عديمة الفكين تشبه الأسماك ، تتميز بوجود أقل من زوجين من الزعانف ؛ وقد أعطيت هذه المجموعة غالباً مرتبة الشعبية ، وذلك لفصلها عن فقاريات أخرى ذات فكوك متضمنة في شعبية فكيات القم . تشمل اللافكيات الجلكى والجريث وصدفيات الجلد والأحفورية .	body-image agnosia (= autotopagnosia) عمه يصيب حاسة الوَصْعَة ، يتميز بعدم القدرة على توضع أو توجيه أجزاء الجسم المختلفة بشكل صحيح . السبب عادة آفة في الجزء الجداري من الشَّع المهادية الخلفية .
agnathia	انعدامُ الفكِّ شذوذ نمائى يتميز بغياب الفك السفلي .	chromatic agnosia عمه لَوْنِي عدم مقدرة المصاب على التفريق بين الألوان بالرغم من رؤيته لها جميعاً بصورة طبيعية .
agnathous	عديم الفك يتعلق ب ، أو يشير إلى أو أصيب بغياب الفك أو عدم نمو الفك .	developmental agnosia عمه تَمَائِي عمه تطوري يتصف بعدم اكتساب المصاب القدرات التي تمكنه من إدراك المنبهات الحسية وتفهمها .
agnathus	عديمُ الفكِّ جنين يتسم بانعدام الفك .	digital agnosia (= finger agnosia) عدم القدرة على التعرف ، أو تسمية ، أو اختيار الأصابع المفردة ليده أو لأيدي الآخرين ، السبب غالباً آفة في ، أو قرب التلفيف الزاوي
agnea (=agnosia)	عمه انظر تحت agnosia .	
agnogenic (=idiopathic)	مَجْهُولُ المنَشَأ (= مجهول السبب) غير معروف السبب أو ذو منشأ تلقائي .	
agnosia	عمه عدم القدرة على التعرف على المنبهات الحسية ؛ في العمه يحدث إخفاق في التعرف على	

لنصف الكرة السائد .
geometrical agnosia عَمَهُ هَنْدَسِيّ
 عدم قدرة المريض على إدراك الأبعاد الهندسية
 للأشياء فلا يمكنه رسمها ولا يمكنه استنساخ أو
 رسم الصور أو الخرائط .
ideational agnosia عَمَهُ أَفْتِكَارِيّ
 فقد المعاني الخاصة المكونة لفكرة ما من الأفكار
 المكونة لها .
localization agnosia عَمَهُ التَّوَضُّعِيّ
 عدم القدرة على تمييز الباحة التي تم لمسها من
 الجلد .
position agnosia عَمَهُ الوَضْعِيّ
 عدم القدرة على التعرف على وضعية أحد
 الأطراف .
tactile agnosia عَمَهُ لَمْسِيّ
 عدم القدرة على التعرف على ، أو إدراك ،
 الأشياء المألوفة بواسطة اللمس .
taste agnosia عَمَهُ التَّدْوُقِيّ
 عدم القدرة على التعرف والتفريق بين النكهات
 المختلفة للأطعمة والمشروبات .
time agnosia عَمَهُ الزَّمَنِيّ
 عدم القدرة على إدراك تتالي ومدة الأحداث .
topographical agnosia عَمَهُ طُبُوجْرَافِيّ
 عدم القدرة على التعرف على الطريق حتى في
 المناطق الاعتيادية المعروفة .
visual agnosia عَمَهُ إِبْصَارِيّ
 عدم القدرة على التعرف على الأشياء المألوفة
 بواسطة الرؤية ، عادةً تنتج عن آفة في إحدى
 الباحات الترابطية الإبصارية .
visuospatial agnosia عَمَهُ إِبْصَارِيّ مَكَانِيّ
 (=visual-spatial agnosia)
 عدم القدرة على توضيح الأشياء وتقدير
 المسافات والحركة والعلاقات الفراغية . السبب
 هو آفة في الفص القذالي .
agnosic عَمَهِيّ
 منسوب للعمه أو مصاب أو متصف به .
agnostic عَمَهِيّ

صفة منسوبة لكل ما يتعلق بالعمه .
agomphiasis انْعِدَامُ الأَسْنَانِ
 (=anodontia)
 الغياب الخلقي للأسنان ؛ لأسباب نمائية وليس
 بسبب القلع أو الانحشار .
agomphious عَدِيمُ الأَسْنَانِ
 لا توجد لديه أسنان ؛ فاقد الأسنان .
agonad عَدِيمُ الغُدِّ التَّنَاسُلِيَّةِ
 1- شخص بدون غدد تناسلية .
 2- متعلق بانعدام الغدد التناسلية (Agonodal) .
agonadal 1- متعلق بانعدام الغُدِّ التَّنَاسُلِيَّةِ
 2- عَدِيمُ الغُدِّ التَّنَاسُلِيَّةِ
agonadism انْعِدَامُ الغُدِّ التَّنَاسُلِيَّةِ
 حالة عدم وجود الغدد الجنسية ، كما في انعدام
 الخصيتين (Anorchism) ومتلازمة تيرنر
 (Turner's syndrome) .
 انظر تحت gonadol agenesis .
agonal احْتِضَارِيّ؛ نَزْعِيّ
 متعلق بـ ، أو يحدث في الوقت الذي يسبق
 الموت مباشرة .
agonist نَاهِضَةٌ؛ نَاهِض (عضلة أو مادة)
 1- (في علم التشريح) : عضلة تعمل بمفردها
 أو بالتعاون مع أخريات لتولد حركة
 العضو ، وعادة ما يولد تقلصها هذا ارتخاء
 العضلات المضادة .
 2- (في علم الأدوية) دواء له القدرة على تنبيهه
 فعالية فيسيولوجية بتأثيره على المستقبلات
 الخلوية التي عادة ما تنبهها مواد فيسيولوجية
 طبيعية ؛ وصف للمواد أو الأدوية التي
 تساعد وظيفة أو مادة أخرى في تأثيرها .
agonistic نَاهِض
 1- متعلق بالمنافسات الرياضية في اليونان
 قديماً .
 2- متعلق بالعدوانية أو التفاعل الدفاعي
 الاجتماعي بين الأفراد .
agony 1- أَلْمٌ شَدِيد
 معاناة بالغة .

2 - اِحْتِضَارُ؛ نَزْعُ؛ سَكْرَةُ المَوْتِ

مصطلح قديم يطلق على الفترة التي تسبق الموت والتي كان يعتقد أنها فترة ألم شديد .

agoraphilia وَّلَعُ المِيَادِينِ

الولع الشديد بالبقاء بالأسواق والمناطق المزحمة . والأصل في المصطلح (Agora) الأسواق و(Philia) الولع الشديد .

agoraphobia رُهَابُ المِيَادِينِ

خوف شديد وغير رشيد من الأماكن المفتوحة ، وهي حالة نفسية تتصف بخوف واضح من حالة كون المريض وحيداً أو موجوداً في أماكن عامة يكون الهرب فيها صعباً أو المساعدة غير ممكنة ، وقد ترافق هذه الحالة مع نوبات من الهلع . ويدفع ذلك المريض إلى تجنب الخروج من المنزل . إذ يبدأ الخوف بمجرد التفكير بوجوده في هذه الأماكن .

agoraphobic مُرْتَهَبُ المِيَادِينِ

شخص مصاب برهاب الميادين .

agouti 1 - آغُوطِ

قوارض من جنس مُشعر الإليتين (Dasypsecta) ، في حجم الأرنب تقريباً ، ويكسوها غطاء من الفرو الرمادي والبني ، توجد في أمريكا المدارية ؛ وهي مستودع للحيوان الأوالي «المثقبية الكروزية» (*T. cruzi*) وللدودة الشريطية المشوكة (*Echinococcus vogelii*) .

2- آغُوطِيَّ (وراثيات)

مصطلح يستخدم في علم الوراثة للدلالة على نمط تلون فرو بعض الحيوانات تتناوب فيه شرائط لونية داكنة وفاتحة على الشعرات المفردة ، مما يعطيه مظهراً مبقعاً ضارباً للأسمرار . يوجد هذا النوع من التلون في بعض الثدييات كالأرانب والفئران والجرذان .

agraffe (s) عَقْرَابِ (ج: عَقَارِبِ)

أداة شبيهة بالملقط للمحافظة على حواف الجرح متلاصقة .

agrammatica حُبْسَةُ نَحْوِيَّةِ

(=agrammatologia)

(=agrammatism)

عدم القدرة على الكلام نحوياً بسبب إصابة بالدماغ أو مرض ، عادة يتكلم بتراكيب جمالية بسيطة (مثل الكلمات التلغرافية) وبأخطاء في صيغة الفعل ، والعدد ، والجنس .

agranular لِامُحَبَّبِ

صفة الخلايا التي لا توجد بها حبيبات في الهيولي الخاص بها .

agranulocyte اللامُحَبَّبَةُ

كرية الدم البيضاء التي لا يحتوي الهيولي فيها على أية حبيبات وتحوي نواة غير مفصصة ، وتشمل الوحيدات واللمفاويات والخلايا البلازمية ؛ وتنتج إما في الجهاز اللمفاوي أو في نقي العظم ، وتشكل الكريات البيض اللامحبة حوالي 30 ٪ من مجموع الكريات البيض .

agranulocytosis نَدْرَةُ المَحَبَّبَاتِ

(=agranulocytia نَدْرَةُ نَدْرَةُ

angina (المحببات)

(=neutropenic angina)

حالة خطيرة نادرة تتميز بانخفاض ملحوظ في محتوى الخلايا المحببة في الدم . وهي الخلايا التي تشكل جزءاً من الجهاز المناعي . وهي مضاعفة نادرة تنشأ عن العلاج بعقاقير طبية معينة ، وقد تلي أحياناً الإصابة بالتهاب خطير ؛ وهي تشكل مجموعة من الأعراض تشمل إصابات بالحلقي ، وبالأغشية المخاطية الأخرى ، والقناة الهضمية ، والجلد ؛ وهي تحدث في معظم الحالات نتيجة الحساسية للأدوية ، أو المواد الكيميائية ، أو الإشعاع الذي يصيب نقي العظم وانخفاض تكون الكريات المحببة .

infantile lethal نَدْرَةُ المَحَبَّبَاتِ الطِّفْلِيَّةِ

agranulocytosis المُمَيَّةُ

(=congenital (=قَلَّةُ العَدَلَاتِ

neutropenia) الخَلْقِيَّةِ)

(=infantile genetic (=نَدْرَةُ المَحَبَّبَاتِ

agranulocytosis) الوراثية الطِّفْلِيَّةِ)

(=Kostmann's syndrome) متلازمة كوستمان
اضطراب كروموسومي جسدي متنحي ، يتميز
ببدء باكر لعداوى قيحية ناكسة في الجلد
والرئة ، مع غياب العدلات في الدم ، وكثرة
الوحدات المطلقة وكثرة اليوزينيات ، وتسبب
الموت الباكر .
مكوّن اللامحبيّات agranuloplastic
مكوّن للخلايا غير المحببة فقط ؛ وليس مكوّنًا
للخلايا المحببة .
تَعَدُّرُ الكِتَابَةِ : اللَاكِتَابِيَّةُ agraphia
(=حبسة حركية كتابية)
اختلال أو تعذر أو فقد القدرة على الكتابة
بالرغم من عدم وجود تشوه في الأطراف ؛
تأخذ شكلين ، أحدهما يشمل ضعفاً في كتابة
أشكال الأحرف ، والآخر انعكاساً لحبسة
تُلاحظ أيضاً في لغة التكلم .
تَعَدُّرُ الكِتَابَةِ المُطْلَقُ absolute agraphia
فقد القدرة حتى على تكوين حرف مفرد .
تَعَدُّرُ الكِتَابَةِ السَّمْعِيّ acoustical agraphia
فقد القدرة على الكتابة من الإملاء .
تَعَدُّرُ الكِتَابَةِ بِفَقْدِ الذَّاكِرَةِ agraphia amnemonica
(=تَعَدُّرُ الكِتَابَةِ الرِّطَانِيّ) (=jargon agraphia)
انظر تحت jargon agraphia .
تَعَدُّرُ الكِتَابَةِ الرِّتْحِيّ agraphia atactica
(= تَعَدُّرُ الكِتَابَةِ المُطْلَقُ) (= absolute agraphia)
انظر تحت absolute agraphia .
تَعَدُّرُ الكِتَابَةِ الدِّمَاغِيّ المُنْشَأُ cerebral agraphia
(= mental agraphia)
تعذر الكتابة بسبب عدم القدرة على وضع
الأفكار ضمن عبارات .
تَعَدُّرُ الكِتَابَةِ الرِّطَانِيّ jargon agraphia
(= agraphia amnemonica)
ضرب من تعذر الكتابة وفيها يستطيع المريض
كتابة الأحرف صحيحة ولكن المزيج من
الأحرف والكلمات التي يكونها تكون عديمة

المعنى .
تَعَدُّرُ الكِتَابَةِ لِلْحُرُوفِ literal agraphia
(=تَعَدُّرُ الكِتَابَةِ المُطْلَقُ) (=absolute agraphia)
انظر تحت absolute agraphia .
تَعَدُّرُ الكِتَابَةِ النَّفْسِيّ المُنْشَأُ mental agraphia
تعذر الكتابة نتيجة عدم القدرة على وضع
الأفكار في جمل مُعبّرة .
تَعَدُّرُ الكِتَابَةِ الحَرَكِيّ motor agraphia
عدم القدرة على الكتابة بسبب عجز في التوافق
الحركي .
تَعَدُّرُ الكِتَابَةِ المَوْسِيقِيّ musical agraphia
عدم القدرة على كتابة الرموز الموسيقية .
تَعَدُّرُ الكِتَابَةِ البَصْرِيّ optic agraphia
عدم القدرة على نسخ الكلمات المكتوبة أو
المطبوعة ، مع الاحتفاظ بالقدرة على الكتابة من
الإملاء .
تَعَدُّرُ الكِتَابَةِ الحِسِّيّ sensory agraphia
عدم القدرة على الكتابة لعدم فهم لغة
الكلمات .
تَعَدُّرُ كِتَابَةِ الكَلِمَاتِ verbal agraphia
القدرة على كتابة حروف مفردة ، مع عدم
القدرة على تجميع الأحرف في كلمة أو جملة .
متعلق أو مصاب بتَعَدُّرٍ اِغْرَافِيِّ agraphic
الكِتَابَةِ : لَاكِتَابِيّ
ما ينسب إلى تعذر الكتابة أو الإصابة بها .
مُنْعَدِمُ الجَاذِبِيَّةِ agravic
متعلق بحالة انعدام الجاذبية أو اللاوزن .
البَزَاقَةُ البَرِّيَّةُ Agriolimax
جنس من البزاق (جنس من الرخويات) .
البَزَاقَةُ البَرِّيَّةُ الرِّلَقَةُ Agriolimax laevis
نوع من البزاق يعمل كثوي (مُضيف) وسيط
لدودة الرئة الأسطوانية الكانتونية
(Angiostrongylus cantonensis) .
الأَجْرَعِيَّةُ Agrobacterium
جنس من الجراثيم من فصيلة المستجذرات
(Rhizobiaceae) ، مكون من عصيات سوطية
صغيرة تعتنش بالهواء ، سالبة الجرام ، توجد في

التربة أو في الجذور أو جذوع النباتات . تسبب معظم الأنواع ضخامة (عُقَصَات) على جذوع النبات .

Agrobacterium radiobacter الأجرعية الشعاعية

نوع غير مُمرض يُعزَل أحياناً من العينات الإكلينيكية .

Agrobacterium tumefaciens الأجرعية المورمة
نوع يسبب مرض جوزة العفص في النباتات ، وتستخدم في المختبر في تكاثر النباتات كوسيلة للهندسة الوراثية لإدراج الجينات المرغوب فيها .

agromania هوس الأفراد

مصطلح يعبر عن حالة هيام فظيع بحب العيش في المناطق المفتوحة الواسعة في عزلة بعيداً عن الناس . وهو لا يطبق العيش وحيداً في المناطق المغلقة .

Agropyron الرزّين

نبات من الفصيلة النجيلية له جذوم أسطواني طويل أبيض ، ويسهل تكاثره مما يجعل السيطرة الميكانيكية عليه صعبة . ويستعمل في طب الأعشاب لتخفيف الألم وإدرار البول وعلاج أمراض السبيل البولي والبروستاتة .

Agrostemma githago خرم الحنطة

(=lychnis githago)

نبات زهري سام ، قد تُكَلَّو حبوبه طعام الإنسان أو الحيوان وتسبب التسمم بالشونيز .

Agrostis نجيل

جنس نباتات مرجية من فصيلة النجيليات بعضها تزرع في المروج وبعضها تنبت عرضاً وتضر بالمزروعات .

agrypnia أرق

(=insomnia)

عدم القدرة على النوم ، يقظة غير طبيعية .

agrypnocoma سبات سهري

(=coma vigil)

(=agrypondal coma)

(=متلازمة lokcéd-in)

syndrome المنحيس

[اسم قديم] هي عبارة عن : شلل رباعي مع خرس ووعي سليم ، مع الاحتفاظ بحركات العين الإرادية والطرف . السبب عادة آفة وعائية في الجزء البطني للجسر .

agrypnod مؤرق

(=agrypnotic)

يسبب عدم القدرة على النوم ؛ مشجع على اليقظة الكاملة أو الأرق .

ague برداء

1 - اسم قديم للملاريا ، أو أية أعراض شديدة معاودة ناجمة عن الملاريا .

2 - عرواء ، شعيرة .

brass -founders ague برداء النحاسين

(= metal-fume fever)

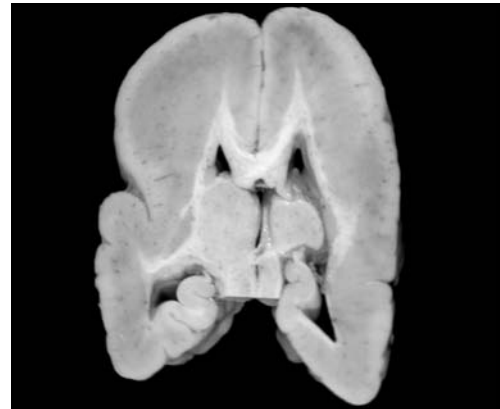حمى تنتج عن الأبخرة المتصاعدة من أي من مجموعة من المعادن ، وأكثرها شيوعاً الزنك ، والمنغسيوم ، والنحاس .

agyiophobia رهاب الشوارع

شكل من رهاب الميادين (Agoraphobia) يتصف بخوف مرضي من الوجود في الشارع .

agyria انعدام التلافيف

سوء تكون تلافيف الدماغ وشقوقه مع صغر الدماغ . حيث تكون تلافيف القشرة المخية غير كاملة التكوين ، وبذلك يكون سطح المخ



انعدام التلافيف Agyria

أملس؛ ويسمى أيضاً (Lissemcephalia) و (Lissemcephaly) .

agryric **عَدِيمُ التَّلَافِيفِ**
(=lissemcephalic)

1- متعلّق أو يتميز بغياب خلقي لتلايف المخ .
2- ليس له تلايف .

ahaptoglobinemia **فَقْدُ هَابِتُوْجْلُوْبِينِ الدَّمِّ**
قلة أو انعدام الهابتوجلوبين في مصل الدم ؛
دلالة على انحلال الدم الحديث .

ahistidasia **انْعِدَامُ الهَيْسْتِيدَانِ**
خَلَّةٌ كروموسومية جسدية متّحية تسبّب تراكم
الهيستيدين في الدم (Histidinemia) وإفراغه
مع مُسْتَقْلَبَاتِهِ في البول ؛ ويعتبر هذا المرضُ
حميداً مع أنّه يمكن أن يؤدّي إلى خلل خفيف
في الجهاز العصبي المركزي في بعض الحالات .

Ahumada-dell **متلازمة أهومادا -**

Castillo syndrome **ديل كاستيللو**

[جون كارلوس أهومادا ، طبيب أرجنتيني ، من
القرن العشرين ؛ إينريكي ديل كاستيللو ،
1897-1969 ، طبيب أرجنتيني] . هي متلازمة تُر
اللبن والضحى (Galactorrhea-amenorrhea
syndrome) مع نقص إفراز موجهة الغدد
التناسلية .

ahypnia **سُهَار**
(=ahypnosis)

عدم القدرة على النوم بسبب نفسي أو مرضي
أو دوائي .

ahypnosis **سُهَار**
(=ahypnia)

انظر تحت ahypnia .

Aicardi's syndrome **متلازمة إيكاردي**

[جان فرانسوا إيكاردي ، طبيب أعصاب
فرنسي ، ولد عام 1926] ؛ متلازمة تصيب
الرضيعات ، وتتصف بعدم تخلّق الجسم الثفني
(Corpus callosum) ، ويظهر مناطق متميّزة أو
متفاصلة كبيرة من اعتلال المشيمية والشبكية
(Chorioretinopathy) وتشنج ونوبات صرعية

توتريّة (Tonic seizures) وتخلّف عقلي .

aichmophobia **رُهَابُ الْمُؤَنَّفَاتِ**

رهاب الأدوات والأجسام الحادة . وهو خوف
مرضي من الآلات الحادة مثل السكاكين
والسيوف والأشياء المدببة .

aid **1- عَوْنٌ ؛ مُعِينَةٌ**
(ج:مُعِينَات)

المساعدة التي توفرها أية آلة أو جهاز لتحسين أو
تقويم أي من وظائف الجسم كما في السماعات
الطبية .

2- إسْعَافٌ

audiovisual aids **مُعِينَاتٌ سَمْعِيَّةٌ بَصْرِيَّةٌ**

أجهزة تساعد على تضخيم الصوت وتحسين
رؤية الصور لدى المرضى الذين يعانون من
صعوبات سمعية وبصرية ، وتُعد النظارات
الطبية من المعينات البصرية .

binaural hearing aid **مُعِينَةٌ سَمْعِيَّةٌ لِلْأَذُنَّيْنِ**

جهاز لتضخيم الصوت يؤمّن تعزيز السمع في
الأذنين لدى ضعاف السمع .

first aid **إِسْعَافٌ أَوَّلِيٌّ**

العناية الأولية التي تُقدّم للمصاب في حالات
الطوارئ أو الإصابات بالنبات المرضية قبل
المعالجة الطبية والجراحية النهائية والتي تؤمن
الشفاء له .

hearing aid **مُعِينَةٌ سَمْعِيَّةٌ**

آلة تُستعمل لتحسين السمع بتضخيم الصوت
للأشخاص الصم أو المصابين بنقص السمع .

pharmaceutic aid **مُعِينَةٌ صَيْدَلَانِيَّةٌ**

مادة ذات قيمة علاجية طفيفة أو معدومة ،
لكنّها تُستعمل في تحضير مستحضرات دوائية
مختلفة ، بما في ذلك الحواظ (Preservatives)
والمذيبات (Solvents) والعوامل المنكّهة والملوّنّة
والحفّفة والمستحلبة والمعلّقة . وتسمى أيضاً :
(Pharmaceutic aid) ، ضرورة صيدلانية
(Pharmaceutic necessity) .

pharmaceutical aid **مُعِينَةٌ صَيْدَلَانِيَّةٌ**

(= pharmaceutic aid)

انظر تحت pharmaceutical aid .
prosthetic speech aid مُعِينَةٌ نَطْقِيَّةٌ بَدَلِيَّةٌ
 جَهَازٌ مَصْمُومٌ لِإِغْلَاقِ الحَنَكِ القَاسِيِ والرَّخَوِ
 وللتعويض عن البنى المستعملة في الكلام
 الطبيعي . وتسمى أيضاً : بَدَلَةٌ مُسَاعِدَةٌ للكلام
 . (Speech-aid prosthesis)
self-help aid مُعِينَةٌ ذَاتِيَّةٌ
 أَدَاةٌ مُعِينَةٌ يَمكِنُ لِلشَّخْصِ أَنْ يَسْتَعْمِلَهَا بِذَاتِهِ
 دون أن يساعده أحد على ذلك .
speech aid مُعِينَةٌ نَطْقِيَّةٌ
 آلَةٌ أَوْ عِلَاجٌ يَسْتَعْمَلُ لِتَقْوِيمِ النُّطْقِ .
ultrasonic mobility aid مُعِينَةُ السَّيْرِ الفَوْقَ
 صَوْتِيَّةٌ
 أَدَاةٌ مُعِينَةٌ عَلَى الحَرَكَةِ مَجْهَزةٌ بِتَقَانَةِ الأَمْوَاجِ
 فَوْقِ الصَّوْتِيَّةِ .
aide مُسَاعِفٌ
 مُسَاعِدٌ أَوْ مُعِينٌ .
AIDS-related complex المُعَقَّدُ المُرتَبِطُ بِالإِيدِزِ
 هُوَ تَظَاهِرَاتُ الإِيدِزِ فِي الأَفْرَادِ الَّذِينَ تَظْهَرُ
 عَلَيْهِمُ بَعْدَ نَقْصِ الوَظِيفَةِ المُنَاعِيَةِ الوَاضِحِ ،
 وَتَشْتَمِلُ عَلَى الحُمَى مَعَ تَضَخُّمِ العُقَدِ اللِّمْفِيَّةِ
 المَعْمَمِ وَالإِسْهَالَ وَنَقْصِ الوِزْنِ وَالعُدْوَى
 الِانْتِهَازِيَّةِ البَسيطةِ وَقَلَّةِ الكَرِيَّاتِ (Cytopenia) .
ail 1 - وَعَكَةٌ
 (=ailment)
 2 - عَلَّةٌ
 أَيُّ مَرَضٍ أَوْ عُدْوَى فِي الجِسمِ ، لَاسِيَّما
 الاضطراب الخفيف أو البسيط .
Ailanthus شَجَرَةُ السَّمَاءِ
 نَوْعٌ مِنَ الشَّجَرِ الِاسْتَوَائِيِّ يُدْعَى فِي مَدِينَةِ
 نِيُورُوكَ بِاسْمِ «نَخْلَةُ المَنْزَلِ» بِاللَّهْجَةِ الدَّارِجَةِ ؛
 وَهِيَ تَنمُو بِشَكْلِ طَبِيعِيٍّ ؛ وَتُدْعَى أَيْضاً
 . (Ailantus)
Ailantus شَجَرَةُ السَّمَاءِ
 انظر تحت Ailanthus .
aileron جُويْنِجٌ
 تَبَارِزٌ أَوْ امْتِدَادٌ شَبِيهِه بِالجَنَاحِ مِنَ اللِّفَافَةِ أَوْ

الغمد .
ailing عَليْلٌ
 مَرِيضٌ مُصَابٌ بَعَلَّةٌ أَوْ مَرَضٌ مَا .
ailment 1 - وَعَكَةٌ
 2 - عَلَّةٌ
 انظر تحت ail .
ailurophilia رُغَابُ الهِرَّةِ
 الحُبُّ المَفرطُ لِلقَطَطِ .
ailurophobia رُهَابُ الهِرَّةِ
 الخَوْفُ المَفرطُ مِنَ القَطَطِ .
aim غَايَةٌ
 هِيَ الِهْدَفُ المَطلُوبُ أَوْ المُنشُودُ مِنَ أَيِّ تَصَرُّفٍ
 أَوْ عَمَلٍ .
ainhum الأَيْنُومُ
 (= انحلال الأصابع التلقائي)
 مَرَضٌ يَصِيبُ الأَصَابِعَ ، خَاصَّوْماً الإِصْبَعِ
 الخَامِسَ وَأَحيَاناً كُلَّ الأَصَابِعِ ، يَشَاهِدُ بِشَكْلِ
 رِئِيسِي فِي الذَّكَورِ البَالِغِينَ السُّودِ فِي أَفْرِيقِيَا ،
 حَيْثُ يَحْدِثُ تَضْيِيقٌ خَطِيٌّ حَوْلَ الإِصْبَعِ
 المِصَابِ يُوْدِي إِلَى بَترِ ذَاتِي أَوْ تَلَقَّائِي لِلجِزْءِ
 القَاصِيِ مِنَ الإِصْبَعِ ، وَيَسْمَى أَيْضاً سَقُوطَ
 الأَصَابِعِ التَلَقَّائِي .
air هَوَاءٌ
 المِزِجُ الغَازِي المَكُونُ لِلغِلافِ الجُويِّ لِلأَرْضِ ؛
 وَهُوَ غَازٌ عَدِيمُ الرَاحَةِ واللَوْنِ ، يَحْتَوِي عَلَى
 حِوَالِي جِزْءٍ وَاحِدٍ بِالحِجْمِ مِنَ الأَكْسِجِينِ وَ
 أربعة أجزاء نتروجين ، وتختلف النسبة إلى حد
 ما حسب حالة الجو ؛ وَهُوَ أَيْضاً يَحْتَوِي عَلَى
 كَمِيَّاتٍ صَغِيرَةٍ مِنَ ثَنَائِي أَكْسِيدِ الكَرَبُونِ ،
 وَالأَمُونِيَا ، وَالأَرْجُونِ ، وَالنِّتْرَاتِ ، وَالمُوادِ
 العَضُوبَةِ .
air abrasion سَحْلٌ بِالهَوَاءِ (المَضْغُوطِ)
 طَرِيقَةُ لِسَحْلِ أَوْ قَطْعِ البِنِيَّةِ السِّنِيَّةِ بِوِاسِطَةِ جِهَازٍ
 مَعْتَمَدٍ عَلَى نَفْثِ جِزْئِيَّاتٍ دَقِيقَةٍ بِفَعْلِ الغَازِ أَوْ
 الهَوَاءِ ، ثُمَّ يَجْرِي رَشْفُهَا بِالشِّفَاطَةِ (Aspirator)
 بَعْدَ اصْطِدَامِهَا بِالسِّنِ .
air bed فِرَاشٌ هَوَائِيٌّ

فراش هوائي محكم السد قابل للنفخ .
air bend حنّية هوائية
 مسار منح للهواء ، قد يشكل منظراً في صورة شعاعية .
air binding محبس هوائي
 (= air lock)
 هو حجيرة زمامية تمنع من الوصول إلى حجيرة أخرى تبقى عند ضغط معين منتظم .
air cell حجيرة هوائية
 1 - سنخ رئوي (Pulmonary alveolus) .
 2 - حيز في الجمجمة يحتوي على الهواء .
air chamber حجيرة هوائية
 1 - سنخ رئوي (Pulmonary alveolus) .
 2 - حيز في الجمجمة يحتوي على الهواء .
air compressor ضاغط الهواء
 جهاز يعمل على دفع الهواء إلى الجهاز التنفسي قسراً كما في المنفسة تحت الضغط ، أو الجهاز الذي يضغط الهواء ويحوّله إلى سائل .
air cushion وسادة هوائية
 وسادة تُنفخ بالهواء .
air driven hand piece قبضة حفر هوائية
 (أسنان)
 قبضة سنّية تمرر الهواء المضغوط أثناء العمليات السنّية .
air embolism انصمام هوائي
 وجود شاذ للهواء في وعاء دموي ، مما يؤدي إلى إعاقة الجريان الدموي ، وينجم ذلك عن دخول الهواء عبر القشاطر الوريدية لا سيما المركزية منها ، وقد يؤدي إلى انصمام رئوي مترافق بأعراض .
air hunger عوز الهواء
 الشعور بضيق النفس الشديد وحس الاختناق .
air jet mixer خلّاط هوائي نفاث
 (أسنان)
 أداة إطلاق الهواء مع الماء بقوة نافثة ، وتستخدم في طب الأسنان وغيره سواء للتجفيف أو التنظيف .

air lock محبس هوائي
 (= air binding)
 انظر تحت air binding .
air motor محرّك هوائي
 محرك يعمل على دفع الهواء .
air sac كيس هوائي
 (= alveolar sac) (= الكيس السنخي)
 هو أحد الأحياز التي تفتّح عليها القنوات السنخية ، وتتصل بالأسناخ .
air sickness داء الطيران
 نوع من داء الحركة أو السفر (Motion sickness) ، وهو داء يسببه التغير في ضغط الهواء ، وحركة الطائرة وتبدو أعراضه في صورة غثيان وعرق بارد .
air suspension تكسية هوائية
 بالمستعلق
 طريقة صناعية دوّائية غذائية لتغليف الجزيئات أو الحبوب الدوائية .
air syringe محقنة هواء
 (= chip syringe)
 أنبوب مستدق (Taper) يُدفع الهواء عبره من بصلة مطاطية أو خزّان ضغط لطرّد حطام الأسنان أو تخفيف التجويف خلال عملية تحضير الأسنان لوضع الحشوة .
air turbine توربين هوائي
 محرّك ذو دورات سريعة جداً يعتمد على الهواء .
alveolar air هواء سنخي
 هو الغاز الموجود في الأسناخ الرئوية ، حيث يجري التبادل الغازي مع الدم في الشعيرات الرئوية . يدعى أيضاً : غاز الأسناخ alveolar gas .
ambient air هواء محيط
 هو الهواء الموجود في محيط الشخص .
complemental air هواء تكميلي
 هو الحجم الاحتياطي الشهيق (Inspiratory reserve volume) أي المقدار الأعظمي من

الهواء الذي يمكن استنشاقه في نهاية الشهيق .
complementary air هَوَاءٌ تَمِّمِيٌّ
 (= complemental air)

انظر تحت complementary air .
dead space air هَوَاءٌ الْحَيِّزِ الْهَامِدِ
 هو الهواء الموجود في الحيز الهامد الرئوي (في
 الأسناخ) .

functional residual air هَوَاءٌ وَظِيفِيٌّ مُتَبَقِّ
 (متبقي)
 هو السعة الوظيفية المتبقية (Functional residual capacity) ، أي حجم الهواء المتبقي في نهاية
 الزفير الهادي ، وتكتب اختصاراً FRC .

liquid air هَوَاءٌ سَائِلٌ
 هواء يسيل بواسطة الضغط العالي ؛ عند التبخر
 يحدث برودة شديدة . وقد استعمل الهواء
 السائل لإحداث تخدير موضعي وفي علاج
 الألم العصبي ، وكمصدر للأكسجين في
 الاستعمال الطبي .

residual air هَوَاءٌ مُتَبَقِّ (مُتَبَقِّ)
 هو حجمُ الهواء المتبقي في الرئتين بعد جُهد
 زفيري أعظمي . يدعى أيضاً : الحجم الثمالي
 (Residual volume) ، السعة المتبقية (Residual
 capacity) .

tidal air هَوَاءٌ مَدِّيٌّ
 هو حجمُ الهواء الذي يُسْتَنَشَقُ وَيُزْفَرُ في نَفَسٍ
 واحد خلال التنفس المنتظم . مرادف : الحجم
 المدّي (Tidal volume) .

venous alveolar air هَوَاءٌ وَرِيدِيٌّ سَنَخِيٌّ
 هو الهواء السنخي الذي يتوازن فيه CO₂ مع
 الدم الوريدي الممزوج .

vitiated air هَوَاءٌ فَاسِدٌ
 هواء يحتوي على نسبة مئوية منخفضة من
 الأكسجين .

airator آلَةٌ حَفَرِ هَوَائِيٍّ
 آلَةٌ لِلْحَفْرِ السَّرِيعِ لِلأَسْنَانِ تَعْمَلُ بِالْهَوَاءِ .

airborne مَنَقُولٌ بِالْهَوَاءِ
 معلق في الهواء ، أو منقول بالهواء ، أو منتشر

بالهواء ، مثل المرض المُعْدِي أو الممرض .

airflow انسياب الهواء
 1- أي انسياب للهواء .
 2- معدل انسياب الهواء خلال المسالك
 الهوائية .

airway مَسَلِّكٌ هَوَائِيٌّ
 1- سبيل أو مسلك لمرور الهواء داخل أو خارج
 الرئة .

2- جهاز أو أنبوب أنفي بلعومي أو فموي
 بلعومي يدخل في القناة الهوائية
 للحفاظ على مسلك الهواء الذي يدخل أو
 يخرج من الرئتين في أثناء التخدير العام أو
 حينما يتنفس المريض بشكل غير صحيح .

artificial airway مَسَلِّكٌ هَوَائِيٌّ اصْطِنَاعِيٌّ
 أي مسلك هوائي خارجي يُستعمل في الحفاظ
 على مجرى الهواء مفتوحاً ، مثل المسلك
 الهوائي الأنفي والمسلك الهوائي الفموي .

Brain's airway المسلك الهوائي حسب براين
 انظر تحت laryngeal mask airway .

conducting airway مَسَلِّكٌ هَوَائِيٌّ مَوْصَلٌ
 المسالك (الممرات) السفلية والعلوية ، من
 الفتحات الأنفية إلى نهايات القصيبات
 الهوائية .

endotracheal airway مَسَلِّكٌ هَوَائِيٌّ رُغَامِيٌّ
 هو الأنبوب الرغاموي (داخل الرغاموي)
 (Endotracheal tube) .

endotracheal airway مَسَلِّكٌ هَوَائِيٌّ دَاخِلٌ
 القصبة الهوائية
 أنبوب داخل القصبة الهوائية (الرغاموي)
 يستخدم كتمر هوائي أو مسلك هوائي .

esophageal obturator مَسَلِّكٌ هَوَائِيٌّ
 سَادٌ لِلْمَرِيءِ
 إدخال أنبوب أجوف داخل المريء للحفاظ
 على المسلك الهوائي العلوي مفتوحاً في
 الأشخاص الفاقد الوعي ، وللسماح للتنفس
 بالضغط الإيجابي من خلال قناع الوجه المتصل
 بالأنبوب .

laryngeal mask airway مسلك هوائي
قناعي حنجري
جهاز للحفاظ على فتح المسلك الهوائي من دون تنبيب الرغامي ، يشتمل على أنبوب متصل بكفة يضاوية قابلة للنفخ حيث تبطن الحنجرة . يُسمى أيضاً المسلك الهوائي حسب براين .

lower airway مسلك هوائي سفلي
المسلك الهوائي من النهاية السفلية للحنجرة إلى النهايات الطرفية للقصبيات الهوائية .

nasopharyngeal airway مَسَلِكٌ هَوَائِيٌّ أَنْفِيٌّ بُلْعُومِيٌّ
إدخال أنبوب أجوف داخل الفم وخلف الحلق لمنع اللسان من إعاقة مرور الهواء في الأشخاص فاقد الوعي .

oropharyngeal airway مَسَلِكٌ هَوَائِيٌّ فَمَوِيٌّ بُلْعُومِيٌّ
أنبوب أجوف يُدخَل داخل الفم وخلف الحلق لمنع اللسان من إعاقة المجرى الهوائي في الأشخاص الفاقدي الوعي .

respiratory airway مَسَلِكٌ هَوَائِيٌّ تَنَفُّسِيٌّ
هو الجزء من المسلك الهوائي حيث يحدث تبادل الغازات ، ويضم القصبيات التنفسية والقنوات السنخية والأكياس والأسناخ .

upper airway مسلك هوائي علوي
المسلك الهوائي من الفتحيتين الأنفيتين والشفيتين إلى الحنجرة (الحنجرة هي موضع الفصل بين المسلك الهوائي السفلي والمسلك الهوائي العلوي) .

Ajellomyces الأَجِيلَوِيَّةُ
جنس من الفطريات من عائلة عاريات الزقاق .
Ajellomyces dermatitidis الأَجِيلَوِيَّةُ المُلْهَبَةُ
للجلد
المرحلة الكاملة للبرعمية المُلْهَبَةُ للجلد
(*Blastomyces dermatitidis*) ، وهي العامل المسبب لداء الفطور البرعمية بأمريكا الشمالية .

akaryocyte خَلِيَّةٌ عَدِيمَةٌ النَوَاةُ

خلية لا تحتوي على نواة مثل الكرية الحمراء .

akaryota خلية عديمة النواة
(=akaryote)

انظر تحت akaryocyte .

akatama أَكَاتَامَا
(=التَّهَابُ الأَعْصَابِ المُحِيطِيَّةِ الإفريقيِّ)

التهاب متوطن في الأعصاب المحيطية يصيب البالغين الأصليين في غرب ووسط أفريقيا ، ويتصف بإحساس حارق وواخز وتنمل وحُمَامَى .

akatamathesia تَعَدُّرُ الفَهِمِ
عدم القدرة على الفهم والإدراك .

akatanoesis تَعَدُّرُ فَهْمِ الذَّاتِ
عدم قدرة المريض على فهم نفسه .

akathisia تَعَدُّرُ الجُلُوسِ
(= التَّمَلُّمُ)

حالة عدم استقرار حركي تدفع المريض إلى الحركة الدائمة وعدم التوقف ، أو عدم المقدرة على الجلوس ، إذ يسبب ذلك قلقاً شديداً للمصاب ، يحدث التمللم الحركي في صورة عدم استقرار وشعور داخلي بالتوتر العضلي نتيجة للعلاج بالأدوية المضادة للدُهَانِ والأدوية الأخرى التي تسبب زيادة الحركة وعدم الارتياح وتكرار الوقوف والجلوس ، وهذه الأعراض هي تأثيرات جانبية للعلاج تشبه التوتر والهيلاج الذي تسببه بعض الأمراض النفسية .

psychic akathisia تَعَدُّرُ الجُلُوسِ النَّفْسِيُّ المُنشَأُ
تعذر في الجلوس من دون سبب عضوي ، كما في تعذر الجلوس الناجم عن الهستيريا .

akembe عُنْيَالَةٌ
(=onyalai)

مرض تغذوي حاد يصيب السكَّان الأصليين في وسط أفريقيا ، ويتصف بحويصلات مُدَمَّاة في الفم والسطوح المخاطية الأخرى وبيلة دموية وتَعَوُّطٌ أسود (Melena) ؛ قد يكون سوء التغذية هو السبب . يدعى أيضا (Kafindo) .

Akerlund deformity تشوه أكبرليند

[أكه أولوف أكيرليند ، 1885 - 1958 ،
اختصاصي أشعة سويدي] .

هو تشوه في قنسوة الإثنا عشري يبدو في
الصورة الإشعاعية للقرحة الإثنا عشرية ويتكون
من تَقْرُص (Indentation) ، بالإضافة إلى وجود
عش (Niche) .

akidogalvanocautery كِيْ إِبْرِيْجُلْفَانِي
نوع من الكي باستعمال التيار الكهربائي الثابت
(الجلفاني) .

akinesia تَعَدُّرُ الحَرَكَةِ
1 - نقص أو قصور التحكم بحركة العضلات
الإرادية .

2 - شلل مؤقت للعضلة بحقنها بمخدر
البروكاين .

akinesia algera تَعَدُّرُ الحَرَكَةِ الأَلْمِي
حالة تتميز بألم شامل مصاحب لأي نوع من
الحركة .

akinesia amnestica تَعَدُّرُ الحَرَكَةِ بَقْلَةَ الاستعمال
عدم المقدرة على الحركة بسبب عدم استعمال
العضلات .

cerebral akinesia تَعَدُّرُ الحَرَكَةِ الدِّمَاغِي الْمُنْشَأُ
عدم المقدرة على الحركة بسبب آفة مخية .

crossed akinesia تَعَدُّرُ الحَرَكَةِ الْمُتَصَالِبِ
هو فقد للحركة القوية تصيب الجانب المقابل
لذلك الجانب المصاب .

O'Brien akinesia تَعَدُّرُ الحَرَكَةِ الأَبْرِيَانِي
(في تخدير العين)

شلل العضلة الدويرية العينية (Orbicularis
oculi) تتسبب بحقن مباشر لمخدر فوق
الفرع الحجاجي من العصب السابع حينما
يخرج من خلف الأذن ويمتد باتجاه المنطقة
الحجاجية على طول فرع (Ramus) الفك
السفلي .

reflex akinesia تَعَدُّرُ الحَرَكَةِ الأَنْعَكَاسِي
هو فقد الحركات الانعكاسية .

spinal akinesia تَعَدُّرُ الحَرَكَةِ النُّخَاعِي الْمُنْشَأُ
عدم المقدرة على الحركة بسبب آفة في النخاع

الشوكي .

akinesis تَعَدُّرُ الحَرَكَةِ

انظر تحت akinesia .

akinesesthesia تَعَدُّرُ إدْرَاكِ الحَرَكَةِ

غياب أو فقد الإحساس بالحركة أو حس
الحركة ؛ ويدعى أيضاً فقدان الإحساس
بالحركة أو فقدان حس وإدراك الحركات .

1 - متعلق أو مصاب بتَعَدُّرِ الحَرَكَةِ : **akineti**

متعلق بـ ، أو يتميز بـ ، أو يسبب تعذر الحركة .

2 - لا تفتلي ؛ انشطاري : **(=amitotic)**

انظر تحت amitotic .

akithisia تَعَدُّرُ الجُلُوسِ

(=akathisia)

حالة من التملُّل الحركي (Motor
restlessness) ، حيث يحدث شعور بالارتجاف
العضلي ورغبة بالتحريك أو الحركة باستمرار
مع عدم القدرة على الجلوس ، وهي من
التأثيرات الجانبية خارج السبيل الهرمي الشائعة
لمضادات الدُّهان (Neuroleptic drugs) .

akiyami دَاءُ البَرِيْمِيَّاتِ اليابانيِّ

(=nanukayami)

هو داء البريميات الذي تتمثل أعراضه في حمى
ويرقان ، وتم تسجيله لأول مرة في اليابان .
وتسببه البريمية الاستفهامية *Leptosira*
interrogans ويعتبر فأر الحقل هو الحيوان
المضيف لهذا الداء .

aknephascopia عَمَى غَلَسِيَّ

(=twiligth blindness)

ضعف الرؤية ليلاً .

Akokanthera الثَّبِير

جنسٌ من النباتات من عائلة أو فصيلة
الثَّبِيرِيَّاتِ (Apocynaceae) ، واطنٌ في أفريقيا ،
من أنواعه الثَّبِير السُّكْمَرِي (*Acocanthera*
schimper) .

akoria تَعَدُّرُ الشَّبَعِ

(=acoria)

شكلٌ من الثَّهَامِ (Polyphagia) ناجمٌ عن فقد

الشعور بالشعب ، حيث لا يشعر المريض في هذه الحالة بكفاية ما يأكله ، مع أنّ الشهية قد لا تكون زائدة .

Akureyri disease داء أكويريري

[أكويريري ، مدينة في أيسلاندا حيث حدثت أكثر من ألف حالة إصابة في عام 1948] ، وهنّ عَضَلِيٌّ عَصَبِيٌّ وبائيٌّ .

ala TA (pl.alae) جَنَاحٌ (ج:أَجْنِحَةٌ)

مصطلح يستعمل في المصطلحات التشريحية العامة للبنية شبيهة بالجنّاح في امتداد بعض الأعضاء ، أو زائدة عظمية تشبه الجنّاح مثل جنّاح الأنف .

ala alba medialis الجَنَاحُ الأَبْيَضُ الإنْسِيّ

(= الباحة الدهليزية) (= area vestibularis) هو الباحة السمعية (Acoustic area) ؛ منطقة في الفص الصدغي في التلفيف الصدغي الأمامي المُستعرض .

ala auris جَنَاحُ الأُذُن

(= صيوان الأذن) (= auricula) القسم من الأذن الظاهرة غير الواقع ضمن الرأس ؛ سديلة الأذن .

ala cerebelli جَنَاحُ المَخِيخ

(= جَنَاحُ الفُصَيْصِ المركزيّ للمُخِيخ) (= ala lobuli centralis) هو جَنَاحُ الفُصَيْصِ المركزيّ للمُخِيخ (Ala lobuli centralis cerebelli) ؛ امتداد نصف الكرة الختية الوحشي من الفصيص المركزي في الفص القحفّي للمُخِيخ .

ala cinerea الجَنَاحُ الرَّماديّ

هو مُثَلَّثُ العَصَبِ المُبْهَم (Vagal nerve) (= trigone) .

ala cristae galli TA جَنَاحُ عُرْفِ الدِّيكِ

امتداد صغير يشبه الجنّاح على الجزء الأمامي لعُرْفِ العَظْمِ الغِرباليّ ؛ يسمّى أيضاً الخَطيْف الجبهيّ .

ala ilii جَنَاحُ عَظْمِ الحَرْقَفَةِ

(= ala ossis ilii)

هو جَنَاحُ عَظْمِ الحَرْقَفَةِ ، القسمُ العلويّ المتسع من الحَرْقَفَةِ . يدعى أيضاً : جَنَاحُ الحَرْقَفَةِ (Wing of ilium) .

ala lobuli centralis جَنَاحُ الفُصَيْصِ المركزيّ

إمتداد نصف كروي جانبي للفصيص المركزي في الفص القحفّي للمُخِيخ ؛ يدعى أيضاً جَنَاحُ الفُصَيْصِ المركزيّ و جَنَاحُ المَخِيخ .

ala lobuli centralis جَنَاحُ الفُصَيْصِ المركزيّ للمُخِيخ

cerebelli TA انظر تحت ala cerebelli .

ala magna ossis sphenoidalis الجَنَاحُ الكَبِيرُ للعَظْمِ الوَتديّ

(= ala major ossis sphenoidalis TA)

(= greater wing of sphenoid) (bone)

شاخصّة (ناتئ) كبيرة تشبه الجنّاح تنشأ من كل جانب من جسم العَظْمِ الوَتديّ ؛ يشكّل سطحها الختية الأمامي من قاع الحفرة القحفية الوسطى ، بينما يشكّل سطحها الحجاجي الجزء الرئيسي للجدار الوحشي للحجاج ، تدعى أيضاً الجَنَاحُ الصدغي للعَظْمِ الوَتديّ والجَنَاحُ الكَبِيرُ أو الجَنَاحُ الصدغي للعَظْمِ الوَتديّ .

ala minor ossis sphenoidalis TA الجَنَاحُ الصَّغِيرُ للعَظْمِ الوَتديّ

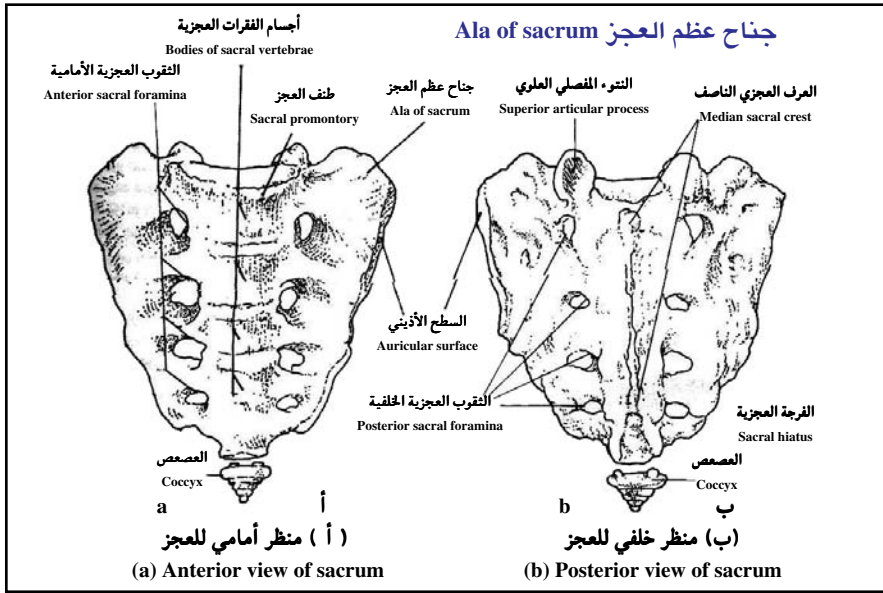
صفيحة العَظْمِ الرقيقة المثلثة الممتدة أفقياً وجانبياً من كل جانب من الجزء الأمامي لجسم العَظْمِ الوَتديّ ؛ وهي تتمفصل مع العَظْمِ الجبهيّ وتساعد على تكوين سطح الحجاج وأرضية الحفرة القحفية الأمامية ، تدعى أيضاً الجَنَاحُ الحجاجي للعَظْمِ الوَتديّ والجَنَاحُ الصَّغِيرُ للعَظْمِ الوَتديّ .

ala nasi TA جَنَاحُ الأنف

امتداد تدريجي غضروفي يكون الجانب الخارجي لكل من فتحتي الأنف .

ala of the sacrum الجَنَاحُ العَجْزِيّ

(= الجزء الوحشيّ للعَظْمِ العَجْزِ) (= pars lateralis ossis sacri)



السطح العلوي للجزء الوحشي من العجز ،
والمجاور لجسم العظم ؛ ويدعى أيضاً (Ala
(Wing of sacrum) sacralis) .

جناح الميكة
ala of vomer
هو أحد الامتدادين الجانبيين على الحافة العلوية
للميكة ، يكون على تماس مع الناتئ الوتدي
للعظم الحنكي الغمدي للصفحة الجناحية
الإنسية (Medial pterygoid plate) .

الجناح الحجاجي
ala orbitalis ossis
للعظم الوتدي
(= الجناح الصغير للعظم الوتدي)
جناح عظم الحرقفة
ala ossis ilii TA
امتداد الجزء العلوي من الحرقفة حيث يكون
الحدود الجانبية للحوض الكبير .

جناح عظم الحرقفة
ala ossis ilium
(= ala of ilium)
القسم العلوي المتسع من الحرقفة الذي يشكل
الحدّ الوحشي من الحوض الكبير ، ويدعى أيضاً
(Ala ossis ilii) .

جناح العظم المعجزية
ala ossis sacri
السطح العلوي للجزء الجانبي من عظم العجز .
الجناح القصير للعظم
ala parva ossis
الوتدي
sphenoidalis

(= الجناح الصغير
ala minor ossis
للعظم الوتدي)
sphenoidalis TA
هو الصفيحة المثلثية الرقيقة للعظم والتي تمتد
أفقياً ووحشياً لكل من جهتي الجزء الأمامي
لجسم العظم الوتدي ، وتتمفصل مع العظم
الجبهوي وتساعد على تشكيل سقف الحجاج
وقاع الحفرة القحفية الأمامية .

انظر تحت ala minor ossis sphenoidalis .

الجناح الجسري
ala pontis
(= شريطة البطين
tenia ventriculi
الرابع)
quarti
خط ارتكاز السقف المشيموي على حافة البطين
الرابع .

الجناح المعجزية
ala sacralis TA
(= الجزء الوحشي
pars lateralis ossis
للعظم المعجز)
sacri
(= جناح العظم المعجزية) وهو كتلة العجز
الواقعة على الجهتين وحشي للثقب الظهرية
المعجزية) .

الجناح المعجزية
ala sacri
(= الجزء الوحشي
pars lateralis ossis
للعظم المعجز)
sacri
انظر تحت ala of the sacrum .

بالجناح .
ala temporalis ossis الجناح الصدغي للعظم
sphenoidalis الوتدي
 (= ala major ossis) (= الجناح الكبير)
sphenoidalis TA للعظم الوتدي

انظر تحت ala magna ossis sphenoidalis .

ala vesperilionis مسراق البوق
 (= mesosalpinx)

الجزء من الرباط العريض الذي يغطي الأبوب
 الرحمي (البوق) [Uterine (fallopian) tube] .

ala vomeris TA جناح الميكة
 (= ala of vomer)

هو أحد الامتدادين الجانبيين على الحافة العلوية
 للميكة ، يكون على تماس مع الناتئ الوتدي
 للعظم الحنكي الغمدي للصفحة الجناحية
 الإنسية (Medial pterygoid plate) .

alae lingulae cerebelli جناحا اللسان المخيخي
 قطعتان لسائتي الشكل من الورقات المخيخية
 (Cerebellar folia) المسطحة تشكّلان النهاية
 الأمامية أو العلوية للدودة المخيخية ، وهما يمتدّان
 إلى الأمام على سطح الشراع النخاعي العلوي
 بين السؤيقتين المخيختين العلويتين البارزتين .
 مرادف : لُسنين المخيخ (Lingula of cerebellum)

alacrima انعدام الدمع

صفة كروموسومية جسدية عادية سائدة ،
 وتتميز بنقص الإفراز الدمعي منذ الطفولة ،
 ويتآكل ظهاري منقط لقرنية العين وقلة النمو
 النسيجي للغدة الدمعية وفقد حاسة الشم ؛
 ويوجد انعدام الدمع أيضاً مصاحباً لعُسر
 التلقائية ، وخلل التنسج الأديمي الظاهر
 المصحوب بندرة التعرق أو كعيب خلقي
 منعزل .

alactasia انعدام اللاكتاز (كيمياء)

سوء الامتصاص للاكتوز نتيجة لنقص إنزيم
 اللاكتاز .

alae أجنحة

جمع جناح وهو استطالة أو بنية جانبية شبيهة

Alagile syndrome متلازمة ألأجيل

[دانيال ألأجيل ، طبيب أطفال فرنسي ، ولد
 عام 1952] .

متلازمة كروموسومية جسدية سائدة تتجلى في
 الطفولة وتترافق بـيرقان ناجم عن قلة القنوات
 الصفراوية داخل الكبد ، وتشتمل هذه المتلازمة
 على ضيق الوجه وتبارز الذقن وتناول الأنف
 واستقامته وغور العينين وقوس القرنية الأمامية
 في العين (Embryotoxon) وعلى شذوذات
 (تشوهات) قلبية وعائية وعيوب فقرية واعتلال
 كلوي .

Alajouanine's syndrome متلازمة ألاجوانين

[ثيوفيل ألاجوانين ، 1980-1890 ، طبيب ،
 أعصاب فرنسي] .

التهاب خُشاري في الأوردة النخاعية يؤدي إلى
 شلل رخو مؤلم صاعد دون الحاد بسبب التهاب
 النخاع النخري . تدعى أيضاً : متلازمة فوي -
 ألاجوانين (Foix-Alajouanine syndrome) .

alalia تعذر الكلام ؛ بكامة

ضعف القدرة على النطق ؛ وهو مصطلح يدل
 على الخرس وعدم القدرة على الكلام الذي
 يترافق مع الصمم .

alalia cophica بكّم

هو وجود البكامة ، لسبب وظيفي ، من دون
 وجود سبب عضوي .

alalia organica تعذر الكلام العضوي

تعذر الكلام لسبب عضوي ؛ تفريقاً له عن
 تعذر الكلام النفسي المنشأ .

alalia physiologica تعذر الكلام الفيسيولوجي

تعذر الكلام لسبب وظيفي ، من دون سبب
 عضوي .

developmental alalia تعذر الكلام النمائي

حالة عدم القدرة على الكلام لأسباب تتعلق
 بالنمو العضوي للمراكز العصبية أو أعضاء
 الكلام في الفم منذ المرحلة الجنينية .

alalic متعلق أو مصاب بتعدُّد الكلام
شخص مصاب بالكمامة أو ما يتعلق بها .

Aland eye disease داء ألاند العيني
(=Forsius-Eriksson متلازمة)

syndrome فورسيوس - إريكسون
نمطٌ من المهق العيني ، يتصف بنقص تنسج
الثُقرة (Fovea) ، واضطراب واضح في الرؤية
ورأه ، وحَسْر ، ولابوريَّة (Astigmatism)
وعمى للون الأحمر فضلاً عن مهق القاع .
[جزر ألاند ، جزر فنلندية في بحر البلطيق ،
حيث أول ما شوهدت في سنة 1960] .

Alangium علنج (نبات طبي)
جنس من شجيرات وأشجار من عائلة
العلنجيات . العلنج اللاماركي هو جنس يوجد
في إندونيسيا وماليزيا حيث يكون جذره مقيماً
ومنخفضاً للحرارة ، ومدراً للبول ، ومسهلاً .

alanine ألانين
1- حمض أميني غير أساسي من الأحماض
الأمينية العشرين الشائعة في البروتينات ، له
بنية لاقطبية ولا يذوب نسبياً في الماء ؛ نقطة
تعادله الكهربائي تساوي 6 .
2- بروبان الأمين ، يوجد في البروتينات ؛
ويوجد أيضاً حراً في مستويات عالية في
البلازما . وهو يصنع من البيروفات . ويرمز
له Ala و A .
3- مستحضر من الألانين يستعمل كمغذ
إضافي .

alanine aminotransferase ناقلة أمين الألانين
إنزيمٌ من صنف الناقلة (Transferase) يحفِّز
النقل العكوس لزمرة أمينية من الألانين إلى ألفا
كيتوجلوتارات (α -ketoglutarate) لتشكيل
الجلوتامات والبيروفات ، ويساعده في ذلك
فسفات البيريوكسال ، وينقل التفاعل
النتروجين لإفراغه أو لتضمينه في مركبات
أخرى ؛ ويوجد الإنزيم في المصل وأنسجة
الجسم ، لاسيماً في الكبد ؛ وتزداد الفعالية
المصلية للإنزيم كثيراً في أمراض الكبد ، كما

ترتفع في كثرة الوحيدات العدوائية (Infectious
mononucleosis) .

alanine racemase راسيماز الألانين
إنزيمٌ يحتاج إلى فسفاتاز البيريوكسال كتميم
(Coenzyme) ، يحفِّز التروسم (Racemization)
العكوس للألانين الأيسري إلى ألانين يميني ،
وهو يوجد في مختلف المكروبات حيث يساهم
في التخليق الحيوي للأحماض الأمينية اليمينية
الموجودة في البروتينات المحفظة .

alantin ألانتين
(=inulin) (=إينولين)

نشا نباتي متعدد السكاريد غير قابل للهضم
يتشكل في جذور بعض النباتات .

alanyl-leucin ألانيل - لوسين
ثنائيٌ بيتيد يتكوّن من حمضين أميين : الألانين
واللوسين .

alar جناحي (تشريح)
متعلق بالجناح أو شبيه به .

alarm reaction تفاعل النذير
الظواهر المختلفة التي يبدي فيها الجسم
استجابة تكيفية تجاه الإصابة أو الكرب ، مثل
النشاط الغدي الصمّاوي المنبّه ؛ الطور الأوّل
لمتلازمة التلاؤم العام (General adaptation
syndrome) .

alastrim نبخ
(=variola minor) (=الجدرى الصغير)

نوع معتدل من الجدرى يوجد فقط في بعض
الأقاليم مثل مدن أمريكا الجنوبية وغرب أفريقيا
وينخفض معدل الوفيات في هذا المرض بنسبة
تصل إلى 2٪ عن مرض الجدرى الكبير
(Variola major) . ولهذا المرض العديد من
المرادفات والأسماء المحلية مثل جدرى اللبّن ،
(Milkpox) وحكّة كوبا (Cuban itch) .

alastrimic نبخي
منسوبٌ إلى النبخ أو متعلّق به ؛ وهو الجدرى
الصغير (Variola minor) يدعى أيضاً :
(Alastrimic) .

alastrinic (=alastrimic)	نَبْخِيّ انظر تحت alastrimic .
alate (=alatus)	مُجَنِّع ذو أجنحة .
alba	أَبْيَض مصطلح يُستعمل كصفة في أسماء بعض الأنسجة أو البنى التشريحية مثل المادة البيضاء (Substantia alba) ، وبعض الأمراض مثل التُّخَالِيَّةُ البيضاء (Pityriasis alba) .
albedo	وَضَاءَةٌ هو نسبة كمية الضوء المنعكس من سطح ما إلى كمية الضوء الساقط عليه ؛ يستعمل هذا المصطلح في بعض الحالات المرضية ، وكذلك لتحديد نصوص الأجرام السماوية الموجودة في المنظومة الشمسية ؛ فالقمر مثلاً يعكس 7٪ من ضوء الشمس الساقط عليه ، ومن ثم تكون نسبة نصوصه 0.07 .
albedo retinae	وَضَاءَةٌ وَدَمَّةُ الشَّبَكِيَّةِ باحة بيضاء في الشبكية تحدث بسبب الودمة أو الاحتشاء في الشبكية .
albendazole	أَلْبِينْدَازُول دواء مضاد للديدان واسع الطيف ، ويستعمل خاصة ضد داء الكيسات العدارية وداء الكيسات المذنبة العصبية وبقايا الديدان المدورة (المسودات) أو المسطحة .
albicans	أَبْيَض 1- بلون أبيض . 2- الجسم الأبيض (في المبيض) (Corpus albicans) .
albidus	مُبْيَض مائل إلى البياض .
albinic (=albinotic)	1- مَهَقِيّ 2- أَمَهَق مُصَابٌ بِالمَهَقِّ أو متعلِّقٌ به .
albinism	مَهَق (بَرَص)

1- المصطلح العام لعدد من الاعتلالات الحمضمينية الموروثة التي تصيب جملة الخلية الصباغية (الخلية الميلانينية) للعين والجلد وتسبب نقص الميلانين أو انعدام التَمَكُّن للعين والجلد والشعر ؛ والمهق خلل استقلابي خلقي ينشأ عن عيب في استقلاب التيروسين نتيجة لغياب وظيفة إنزيم التيروسيناز ؛ وهذا الخلل يتحكم به جين متنح وحيد موجود على كروموسوم جسدي وهناك شخص بين كل 2,0000 شخص في العالم مصاب بالمهق تقريباً ؛ يكون لون الجلد والشعر عند المصابين بالمهق من إنسان وحيوان أبيض ولون قزحية العين قزنفلياً . قد يكون المهق كلياً أو جزئياً . أما النبات الأمهق فهو خال من الكلوروفيل وبالتالي يكون طفيلياً ويموت بسرعة لعدم قدرته على القيام بعملية التخليق الضوئي .

2- مهق عيني جلدي سلبى التيروسيناز : انظر تحت tyrosinase-negative oculocutanou albinism .

مَهَقٌ مُكْتَسَبٌ (= بَهَقٌ)
الْبَهَقُ هو ابيضاض أو مهقٌ مكتسب ، ومترق في الجلد والشعر ، يتميز بغياب كامل للخلايا الميلانينية في الجلد المصاب . وهو شائع ، حيث يبلغ معدل الوقوع فيه حوالي 1٪ من الناس ، ويعتقد أنه ناجم عن المناعة الذاتية ؛ ويتظاهر البهق عادة ببقع بيضاء بلون الطباشير ، حدودها واضحة ومنفصلة على السطوح الباسطة والمناطق حول الفوهات ، وتكون في الحالة النموذجية متناظرة ، وقد يحصل تراجع عفوي ، ولكنه غير معتاد ، ويمكن أن يؤدي تفاقم المرض إلى زوال منتشر للون وحالة تجميلية مضمية ، لاسيما عند الأشخاص ذوي البشرة السمراء . مرادف : الوَصْحُ المكتسب (Acquired leukoderma) .

albinism I المهق من النوع الأول

انظر تحت tyrosinase-negative oculocutane-
ous albinism .

مهق عيني جلدي سلبي التيروسيناز .

المهق من النوع الثاني albinism II

انظر تحت oculocutaneous tyrosinase-positive
. albinism .

Amish albinism مهق أميش

شكل كروموسومي جسدي متنح للمهق
العيني الجلدي ، يتميز بشعر أصفر وجلد فاتح
وشذوذات عينية وخيمة ، ويكون الشعر والجلد
بلون أبيض عند الولادة ، ولكنهما يصبحان
مصطبغان في سن الرضاعة وتكون العينان
زرقتين عند الولادة وتعتمان بتقدم العمر
وتدوم الرؤية حتى البلوغ ، ويُظهر تضوءً
الغزبية أثراً مثل شكل قطعة النقود . منذ عمر 3
سنوات ، يكون تصبغ قاع العين طفيفاً أو غائباً
والمنعكس البقعي غائباً أو أصغرياً . يسمى أيضاً
المهق الأصفر .

autosomal dominant مهق عيني جلدي

كروموسومي
oculocutaneous albinism
جسدي سائد

شكل من أشكال المهق العيني ، يتصف بشعر
أبيض إلى محمر وجلد بلون أبيض حليبي
وقرحيتين رماديتين إلى زرقاوتين تبدوان شافتين
بالتضوء (Transillumination) ، مع رهاب
الضوء والرؤية ونقص حدة البصر ؛ ويكون
عدد الخلايا الميلانينية سوبياً .

brown albinism مهق أسمر

شكل للمهق العيني الجلدي إيجابي
التيروسيناز ، يُرى في الأفراد السمر حيث يكون
لديهم عوز في التصبغ وليس غياب ، ويكون
رهاب الضوء أقل مما عند المصابين بالمهق
الجلدي العيني الإيجابي التيروسيناز . ويتجلى
بكل من الرؤية والمنعكس الأحمر ، وتكون
الحدة الإبصارية معتدلة النقص .

cutaneous albinism مهق جلدي

هو اللَمَع (Piebaldism) ؛ غياب بقعي لصبغ

شعر الفروة يعطي مظهراً تلمياً ، ويمكن أن
توجد بقع من البهاق في مناطق أخرى بسبب
غياب الخلايا الميلانينية .

localized albinism مهق موضِع

(= partial albinism) (= مهق جزئي)
(= piebaldism) (= لمع)

انظر تحت cutaneous albinism .

ocular albinism مهق عيني

مهق يكون فيه صباغ الجلد والشعر طبيعياً أو
مخففاً بشكل طفيف . وتتفاوت الشذوذات
العينية مع نمط المهق العيني ، مع كون نمط
(نيتلشيب) المرتبط بالكروموسوم الجنسي هو
الكلالسيكي .

ocular albinism autosomal مهق عيني

كروموسومي جسدي متنح
recessive
شكل وخيم للمهق العيني يصاب به كل من
الذكور والإناث ، وكذلك الذكور فردانيو
الزيجوت مع المهق العيني المرتبط بالكروموسوم
الجنسي .

ocular albinism مهق عيني من نمط فورسيوس -

إريكسون Forsius-Eriksson typ
(= متلازمة فورسيوس - إريكسون .

نمط من المهق العيني ، يتصف بنقص تنسج
التُقَرّة ، واضطراب واضح في الرؤية ورؤية
وحسّر ولاؤرية وعمى للون الأحمر ، فضلاً
عن مهق قاع العين .

ocular albinism مهق عيني من نمط

نيتلشيب - فولز Nettleship-Falls type

[إدوارد نيتلشيب ، 1913-1845 ، طبيب جلدية
وجراح عيون إنجليزي] و [هارولد فولز ،
طبيب أمريكي من القرن العشرين] .

نمط من المهق العيني ، يتصف بفقد صباغ قاع
العين وتبازر الأوعية المشيمية ورؤية وترنح
(Titubation) ، مع اضطراب الرؤية ، وينجم
المرض عن طفرة في الجين OAI على
الكروموسوم Xp ، وورثة المرض مرتبطة
بالكروموسوم الجنسي .

مَهَقٌ عَيْنِي مرتبَطُ **ocular albinism X-linked**

بالكروموسوم الجنسي

(نيتلشيب) (Nettleship)

النمط الكلاسيكي للمهق العيني . يصاب به الذكور فردانيو الزيجات بنقص تَصَبِغُ القزحيتين والرأفة وحني وميل الرأس ورهاب الضوء ودرجات متفاوتة من نقص الحدة الإبصارية وبالحوك ، ويتجلى المنعكس الحدقي ويكون القاع فاقداً للصبغ وتبدو الأوعية المشيموية واضحة ؛ تظهر الإناث متغايرة الزيجات قزحيتين شفافتين وخليط وفسيفساء من التصبغ في القاع ، وهذه الحالة ناشئة عن تعطيل الكروموسوم الجنسي ، وقد تظهر أيضاً رأفة ورهاب الضوء . يدعى أيضاً المهق العيني من نمط نيتلشيب - فولز .

oculocutaneous albinism مَهَقٌ عَيْنِي جُلْدِي

1 - مهق بشري يحدث في 10 أنماط تتمايز كلها بخصائصها الجينية والكيميائية الحيوية والإكلينيكية والوقوعية ، ولكنها تتشارك بدرجات متفاوتة بنقص صبغة الميلانين في الجلد والشعر والعينين وبنقر ناقصة التنسج وبرهاب الضوء وبرأفة وبنقص الحدة الإبصارية .

2 - انعدام صبغة الميلانين في العين والجلد .

partial albinism مَهَقٌ جُزْئِي

(=المهق الموضعي) (=localized albinism)

حالة تنتقل بكموسوم جسدي سائد ، وتؤثر في توزع - وربما في هجرة - أرومات الميلانين ، وتتميز الحالة بناصية بيضاء ويقع خالية من الصبغ في الجلد منذ الولادة . ويكون التوزع جبهياً ، ناصفاً أو مجاوراً للخط الناصف ، وبترافق مع خصلة أمامية من الأشعار البيضاء ؛ وتكون البقع البيض الثابتة شائعة أيضاً على الصدر والبطن والأطراف ، ولا تظهر على اليدين والقدمين . وتلاحظ جزر من الجلد السوي أو المفرط التلون ضمن المناطق البيضاء .

red albinism مَهَقٌ أَحْمَر

شذوذٌ صبغائي عند السود ، يتصف بلون أحمر أو أصفر محمر للشعر وجلد أحمر نحاسي مع نقص في صبغ القزحية ، وراثته كروموسومية جسدية متنحية ، ينجم عن طفرة في جين البروتين 1 المتعلق بالتيروزيناز (TYRP1) على الكروموسوم 9 . يدعى أيضاً : الصُّحْرَة (Xanthism) .

rufous albinism مهق أصهب

(= مهق أحمر) (= red albinism)

انظر تحت red albinism .

total albinism مَهَقٌ شَامِل

مهق يعم الجسم كله .

tyrosinase-negative مهق عيني جلدي

سليبي التيروزيناز **oculocutaneous albinism**

اضطراب متنح يتميز بغياب الصبغ في الشعر والجلد والعينين ، وتشتمل العلامات على شعر أبيض مدى الحياة وجلد وردي شديد الحساسية لتكوين الأورام ، وغياب الوحامات المصبغة أو النمش ، وعينين بلون سنجابي إلى أزرق اللون ، و منعكسات حمراء بارزة من القاع ، وعلى رأفة وخيمة ورهاب الضوء ونقص الحدة الإبصارية (معظم المرضى يكونون مصابين بالعمى) . يدعى أيضاً المهق أو المهق الكامل التام .

tyrosinase-positive مهق عيني جلدي

إيجابي التيروزيناز **oculocutaneous albinism**

اضطراب متنح يتميز بنقص التصبغ ولكنه عادة مرئي في الشعر والجلد والعينين ويتفاوت بحسب العمر والعرق ، ويكون بدء تشكيل الصبغ آجلاً ويتراكم الصبغ بتقدم العمر وتعتمد شدة التراكم على العرق ، ولهذا السبب فإن كل الرضع إيجابيين التيروزيناز يشبهون الرضع سلبي التيروزيناز ، وكذلك فإن البالغين السود إيجابيين التيروزيناز قد يكونوا أكثر سمرة من البيض الشُّقْر الطبيعيين . يميز وجود الوحامات المصبغة البيض إيجابيين التيروزيناز عن البيض سلبي التيروزيناز .

xanthous albinism مَهَقٌ أَصْفَرٌ

(= amish albinism)

. amish albinism انظر تحت

yellow mutant مهق عيني جلدي

oculocutaneous albinism أَصْفَرٌ طَافِرٌ

(= amish albinism)

. amish albinism انظر تحت

albinismus مَهَقٌ

(=albinism)

. albinism انظر تحت

albinismus circumscriptus مَهَقٌ مُتَّحَدِّدٌ

(= partial albinism)

. partial albinism انظر تحت

albinismus totalis مَهَقٌ شَامِلٌ

(= total albinism)

. total albinism انظر تحت

albinismus universalis مَهَقٌ مُعَمَّمٌ

. albinoidism انظر تحت

albino أَمَهَقٌ

. فرد مصاب بالمهق

albinoidism مَهَقٌ

1- نقص تصبغ عيني أو عيني جلدي يختلف

عن المهق بغياب النقر ناقصة التنسج والرأفة

ورهاب الضوء وعادة نقص الحدة الإحصارية .

2- مهق عيني جلدي إيجابي التيروزيناز .

oculocutaneous albinoidism مَهَقٌ عَيْنِي جَلْدِي

نقص للميلانين سائد للجلد والشعر ، مع

ارتباط نادر برأفة ورهاب الضوء ونقص

ملحوظ للحدة الإحصارية . وهو شكل لطيف

التعبير لمهق عيني جلدي إيجابي التيروزيناز .

punctuate oculo-cutaneous مَهَقٌ عَيْنِي

جلدي مُنْقَطٌ

صفة سائدة تتميز بشعر أشقر ووحدة إحصارية

معيبة قليلاً وبحدقتين متوسعتين وبتفاوت

الحدقتين .

albioism مَهَقٌ

(=albinism)

. albinism انظر تحت

albinotic أَمَهَقٌ

. يتميز أو يتعلق بالمهق

Albinus' muscle عضلة ألبينوس

[برنار سيغفريد ألبينوس ، 1697-1770 ،

مشرّح وجراح ألماني في هولندا] .

هي العضلة المُضْحَكَة [العضلة الضَّحْكِيَّة

Risorius ؛ أو العضلة الأَحْمَعِيَّة الصَّغْرَى

. [Ssclenus minimus

Albrecht's bone عظم ألبريخت

[كارل مارتين بول ألبريخت ، 1851-1894 ،

مشرّح ألماني] .

(=basiotic bone) (=العظم القويعددي)

عظمٌ صَغِيرٌ بَيْنَ العَظْمِ القَاعَدِي الفِذَالِي والعَظْمِ

الوَتْدِي القَاعَدِي .

Albright's hereditary متلازمة ألبرايت

osteodystrophy الوراثي للحتل العظمي

[فولر ألبرايت ، 1900-1969 ، طبيب أمريكي

اختصاصي في الغدد الصماء] .

شكلٌ وراثي من فرط الدريقيَّة (Hyperparath-

roidism) يترافق بتكلسٍ متبذٍ وتعطُّمٍ وعيوب

هيكلية ، لاسيَّما في الأسنان الأربعة الصغيرة ،

وقد يكون الذكاء سويًا أو أقلَّ من السوي ،

والوراثة متغايرة .

Albucasis أَبُو القَاسِمِ الزَّهْرَاوِيّ

(=Abulkasim)

. انظر تحت Abulkasim

albuginea الغلالةُ البِيضَاءُ

(=tunica albuginea)

طبقةٌ تشريحية متينة من نسيج ليفي ضاربة إلى

البياض تكسو جزءاً ما ، وبصورة خاصة هي

غشاء أبيض كثيف يشكل الغطاء المباشر

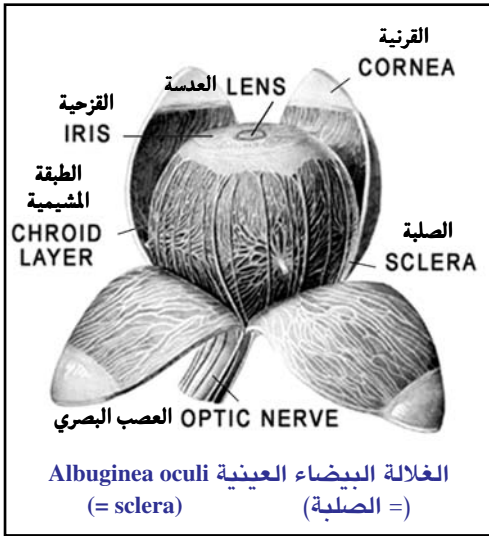
للخصية .

albuginea oculi الغلالةُ البِيضَاءُ العَيْنِيَّةُ

(= الصَّلْبَةُ) (= sclera)

هي الطبقة الصلبة البيضاء الخارجية التي تغطي

ما يقارب الخمسة أسداس الخلفية لقلعة العين



(Eyeball) والتي تتصل بالقرنية من الأمام ومع الغلاف الخارجي للعصب البصري .

الغلالة البيضاء المبيضة (albuginea ovarii (= tunica albuginea ovarii))

الحفظة العضوية الرقيقة للمبيض في عمق الظهارة الإنتاشية . مرادف : (Tunica albuginea of ovary) .

الغلالة البيضاء القضيبية (albuginea penis (= tunica albuginea corporum cavernorum))

غمدة ليفي مرن أبيض كثيف يطوق الجسم الكهفي للقضيب (Corpora cavernosa penis) ، تشكّل أليافه السطحية الطولانية غلالة محيطة بكلا الجسمين ، بينما تحيط أليافه الدائرية العميقة بكل منهما بشكل منفصل وتتلاقى إنسياً وتتحد لتشكّل حاجز القضيب ، وتسمى أيضاً الغلاف الخارجي للجسم الكهفي .

الغلالة البيضاء الخصوية (albuginea testis (= tunica albuginea testis))

هي النسيج غير المرن الأبيض الكثيف الذي يغطّي الخصيتين مباشرة تحت الطبقة الحشوية للغلالة الغمدية (Tunica vaginalis) .

بضع غلالة الخصية (albugineotomy) شقّ الغلالة البيضاء الخصوية .

متعلق بالغلالة البيضاء (albugineous)

يتعلق أو يشابه طبقة متينة ضاربة إلى البياض من النسيج الليفي (غلالة الخصية البيضاء) .

التهاب الغلالة البيضاء (albuginitis)

التهاب أي من الغلالات أو الأنسجة البيضاء .

1- قوف (albugo)

بياض في الطفر .

2 - غفأة

عتامة على القرنية .

ألبوكالين (albukalin)

مادة في دم مرضى ابيضاض الدم.

1- ألبومين (albumen)

(=) بياض البيضة ؛ الألبومين هو محلول بروتيني في الماء تفرزه قناة المبيض في الطيور وبعض الزواحف ، يحيط بالجنين (المضغة) وبالمخ مخففاً الصدمات عنهما داخل قشرة البيضة ، ثم يمتصه الجنين كغذاء في نهاية الأمر .

2 - سويداء (في البذرة)

تنشأ السويداء في مغلفات البذور من الخلية الأم المولدة للسويداء التي نشأت بدورها من إخصاب النواة الثانوية بإحدى العروسين الذكريتين من حبة الطلع ، ولذلك فإن محتوى خلايا سويداء مغلفات البذور تكون ثلاثية الكروموسومات ، في حين أن سويداء عاريات البذور تكون وحيدة الكروموسوم لأن الإخصاب في هذه المجموعة النباتية مفرد أو بسيط . قد يستمر وجود السويداء إلى ما بعد فترة إكمال تطور الجنين في البذرة فتوصف البذرة عندئذ بأنها ذات سويداء أو سويدائية .

وقد يستهلكها الجنين في أثناء نضجه فتصبح البذرة عديمة السويداء . ومن حيث طبيعتها الكيميائية ؛ هناك السويداء الشوية الغنية بالنشاء والأورينية الغنية بالألورون ، والزيتية الغنية بالزيوت ؛ وتصنف السويداء تبعاً لطبيعتها الخلوية إلى سويداء خلوية أو نووية ناتجة عن انقسامات للنواة لا يتبعها انقسام الهيولى لعدم تشكّل جدر خلوية فاصلة وهذه

نادرة ، وقد تكون خليطة جزء منها خلوي وجزء آخر نووي كما في بذرة جوز الهند إذ يمثل السائل الحلو المذاق الذي يحتل مركز البذرة السويداء النووية ويحيط به الجزء الخلوي ذو اللون الأبيض .

albumimeter

مقياس الألبومين

أداة تُستعمل في قياس نسبة الألبومين الموجود ، كما في البول .

albumin

الألبومين (كيمياء)

1- تعني هذه الكلمة في اللغة اللاتينية الزلال وهي مادة موجودة في البيض والحليب وغيرهما وتعتبر الزلايات أو الألبومينات من أبسط البروتينات الطبيعية ، وهي تدخل أيضاً في صناعة الحلويات والخبز . وهذا البروتين يكون حوالي 40-50% من بروتينات البلازما ، ويركب الألبومين ويُفرز من الكبد . ويوجد جينته في الفئران في الكروموسوم 5 ، أما في الإنسان فيوجد في الذراع الطويل للكروموسوم 4 . وهو بروتين بسيط ذواب في الماء ويتخثر بالحرارة كالألبومين اللبن ومح البيض وألبومين المصل الدم .

2- ألبومين الدم : انظر تحت blood albumin .

acid albumin

ألبومين حمضي

(مُعالج بالحمض)

ألبومين يتبدل بفعل حمض .

aggregated albumin

ألبومين مُتكدس

ألبومين بشري مُسخّ (Denatuated) بالحرارة . عندما يكون موسوم إشعاعياً (بالتكنيشيوم 99) ، تشمل استعماله تصوير الرئة وتصوير الوريد بالنوكليد المشع وتقييم سالكية التحويلة الصفاقية الوريدية . ويدعى أيضاً الألبومين المقدس الكبروي .

albumin A

الألبومين A

النط الطبيعي لمصل الألبومين البشري عندما يقارن بمتفاوتات الرحلان الكهربائي .

albumin tannate

تانات الألبومين

مسحوق قابض يتم الحصول عليه بتأثير حمض التانيك في الألبومين ، يحتوي على نحو 50% من حمض التانيك ، ويستعمل كمطهر قابض في الإسهال وكمسحوق تعفير (Dusting powder) .

alkali albumin

الألبومين قلوي

(مُعالج بالقلوي)

أي ألبومين عولج بالقلوي .

blood albumin

الألبومين الدم

هو بروتين البلازما الرئيسي ، يشكّل نحو 60% من الإجمالي ، وهو مسؤول عن معظم الضغط التناضحي الغرواني للبلازما ، ويعمل كبروتين ناقل للأيونات العضوية الكبيرة مثل الأحماض الدهنية والبيليروبين والكثير من الأدوية ، كما يحمل الهرمونات مثل الكورتيزول والثيروكسين عندما تُشبع جلوبيوليتها الرابطة النوعية ؛ وهو يتخلّق في الكبد . مرادف : ألبومين المصل (Serum albumin) ، (Seralbumin) .

circulating albumin

الألبومين جائل

هو الألبومين الموجود في الدوران أو المصل .

coagulated albumin

الألبومين مُخثر

الألبومين الذي تعرض للحرارة أو بعض المواد الكيميائية والأشعة كحزمة الأرجون . ومن هذه الألبومينات : بروتينات بنس جونس التي تتخثر بدرجة 50-60 درجة مئوية ، ثم تذوب بالحرارة بعد ذلك أو دونها ، وألبومين البيض بعض تخثيره بالحرارة .

derived albumin

الألبومين مُشتق

أي ألبومين مُتمسّخ بفعل كيميائي ، مثل الألبومينات (Albuminate) .

egg albumin

الألبومين البيض

بروتين سكري يشكل 20% من بياض بيض الدجاج .

hematin albumin

الألبومين هيماتيني

الألبومين المرتبط بالهيماتين الدموي عند تفاعل الدم مع الألبومين .

human albumin ألبومين بشريّ

مستحضر لألبومين المصل مجزأ من الدم البشري الكامل أو المصل أو البلازما أو يستعمل كفاصح لحجم البلازما في المعالجات الطارئة للصدمة أو النزف وأيضاً لزيادة السعة الرابطة للبيرويين في معالجة فرط بيلرويين الدم وكثرة أرومات الحمراء الجينية . استعمل أيضاً لتصحيح نقص ألبومين الدم في المتلازمة الكلائية أو التشمع (Cirrhosis) . ويتم إعطائه داخل الوريد .

iodinated I125 serum ألبومين مصليّ
albumin ميودن باليود 125

هو محلول مساوي التوتر (Isotonic) عقيم يُحضر ليحتوي على 10 ملي جرام من ألبومين المصل البشري السوي الموسوم باليود المشع (Radioiodinated) على الأقل في كل ملي لتر ، ويُعدّل بحيث يعطي ما لا يزيد على 1 ملي كوري من النشاط الإشعاعي في كل ملي لتر ، ويُستعمل في المساعدة على التشخيص وفي تحديد حجم الدم والنتاج القلبي .

iodinated I131 serum ألبومين مصليّ
albumin ميودن باليود 131

محلول يحتوي على ألبومين بشري طبيعي مُصحح لكي يزود لا أكثر من 37MBq (1 mci) من النشاط الإشعاعي (من I 131) في الملي لتر . يستعمل كمساعد تشخيص لتعيين حجم الدم أو البلازما والنتاج القلبي .

Mayer's albumin ألبومين ماير

مزيج من ألبومين البيض مع كمية مساوية له من الجليسرين .

muscle albumin ألبومين العضل
(= myoalbumin)

الألبومين الموجود في النسيج العضلي ، وقد يكون مثل ألبومين المصل .

native albumin ألبومين فطري

ألبومين في حالته الطبيعية ، أي غير متمسّخ .

normal human ألبومين المصل

serum albumin البشريّ السويّ

هو الألبومين البشري المجفف (Dried human albumin) ، ويحصل عليه بتجزية بروتينات بلازما الدم من أشخاص أصحاء ، ويستعمل كمادة لنقل الدم ومعالجة للوذمة الناجمة عن نقص بروتين الدم .

organ albumin ألبومين العضو

هو الألبومين الذي يوجد في الأعضاء كالكلبد والقلب والكلى .

radioiodinated I125 ألبومين مصليّ ميودن

serum albumin باليود 125 المشع
(human) (بشريّ)

ويسمى أيضاً (Radioiodinated serum albumin) أي الألبومين المصلي الميودن باليود المشع ، حقن محلول دارى معقم متساوي التوتر يحتوي على 10 ملي جرام فأكثر من ألبومين المصل البشري الميودن باليود المشع لكل مل . ويضبط بحيث يقدم دون 1 ميكروكوري من الفعالية الشعاعية لكل 1 مل . ويستعمل كوسيلة تشخيصية لحساب حجم الدم والنتاج القلبي .

radioiodinated I131 ألبومين مصليّ ميودن

serum albumin باليود 131 المشع
(human) (بشريّ)

ويسمى أيضاً (Radioiodinated serum albumin) أي الألبومين المصلي الميودن باليود المشع ، حقن محلول دارى معقم متساوي التوتر يحتوي على 10 ملي جرام فأكثر من ألبومين المصل البشري الميودن باليود المشع لكل ملي لتر . ويضبط بحيث يقدم دون 1 ميكروكوري من الفعالية الشعاعية لكل 1 ملي لتر . ويستعمل كوسيلة تشخيصية لحساب حجم الدم والنتاج القلبي .

serum albumin ألبومين المصل

(= albumin)

انظر تحت albumin .

soap albumin ألبومين مصوبن

الألبومين المرتبط بالصوابين ويندخل في الهولي الخلوية على قطيرات زيتية أو دهنية .	شَطْرُ الألبومين .
vegetable albumin ألبومين نباتي	مقياسُ الألبومين
أبي ألبومين من مصدر نباتي .	أداة تستعمل لتعيين نسبة الألبومين الموجود ، كما في البول .
albuminate ألبومينات	ألبومين اللعاب
ألبومين تمسخ بحمض أو بقاعدة ، يتميز بذويانيته في أحماض أو قلويات مخففة ويكونه لاذواب في محاليل ملح مخففة أو ماء أو كحول . يدعى أيضاً الألبومين المشتق (Derived albumin) ، والبروتين المشتق .	وجود الألبومين في البلغم .
albuminuria بيلة ألبومينية	تفاعلُ الألبومين
بيلة بروتينية فيها زيد من الألبومينات في البول .	(في البلغم)
albuminuria acetonica بيلة ألبومينية أسيتونية	استجابة البلغم لاختبارات الألبومين ، يدل وجود الألبومين (تفاعل إيجابي) على التهاب رئوي .
وجود الألبومين والأسيتون في البول .	ثُرُّ ألبوميني
albuminemia ألبومين الدم	فرط إفراغ الألبومين .
1- وجود الألبومين في مصل أو بلازما الدم .	ألبوميني
2- فرط بروتين الدم .	يحتوي على ، أو مشحون بـ ، أو من طبيعة الألبومين .
albuminimeter مقياسُ الألبومين	مُدْرُ الألبومين
أداة تستعمل لتعيين نسبة الألبومين الموجود ، كما في البول .	1- يتعلق أو يتميز بتعزيز البيلة الألبومينية .
albuminimetry قياسُ الألبومين	2- عامل مُعزِّزٌ للبيلة الألبومينية .
تعيين نسبة الألبومين الموجود .	albuminuria بيلة ألبومينية
albuminocholia وجود الألبومين في الصفراء	وجود ألبومين المصل في البول .
مصطلح يشير إلى وجود الألبومين في الصفراء .	albuminuric متعلق بالبيلة الألبومينية (=proteinuric)
albuminocytological ألبوميني خلوي	انظر تحت albuminuria .
يتعلق بمستوى البروتين مثل مستوى الألبومين نسبة لعدد الخلايا الموجودة في السائل النخاعي .	رُهابُ البيلة الألبومينية
albuminoid ألبومينويد	هو خوف مرضي من الإصابة ببيلة ألبومينية.
1- يشبه الألبومين .	albumoscope مقياسُ الألبومين البول
2- بروتين ليفي .	أداة تُستعمل لقياس نسبة الألبومين الموجود في البول .
3- بروتين صلب .	ألبوتيرول
albuminolysin حالةُ الألبومين	(=salbutamol)
مادة كيميائية تؤدي إلى حل البروتين .	عامل بيتا أدرييني يستعمل كدواء موسع قصبي في المعالجة والوقاية من التشنج القصبي القابل للعكس في داء المسلك الهوائي الانسدادي . يتم إعطاؤه فموياً وبطريق الاستنشاق .
albuminolysis انحلالُ الألبومين	سلفات الألبوتيرول
	ملح سلفات الألبوتيرول ، له نفس استعمالات

وأفعال القاعدة .

Alcaligenes

المُقلِّية

جنس واسع الانتشار لجراثيم سلبية الجرام ، حيوانية ، بشكل العيدان ، منتجة للقلوي ، توجد في أمعاء الفقاريات ، وكجزء من نبيت الجلد الطبيعي وتكون أحياناً سبباً لعداوى انتهازية .

Alcaligenes denitrificans **المُقلِّية النازعة**

للنترات

نوع من الجراثيم استنفرد من نماذج إكلينيكية مختلفة .

Alcaligenes fecalis **المُقلِّية البرازية**

(=Alcaligenes odorans)
نوع من الجراثيم استنفرد من بيئة المستشفيات ومن نماذج دم وبلغم وبول ؛ هي سبب للإنتان الدموي المستشفوي عند المرضى ناقصي المناعة . تنشأ عامة من سوائل ملوثة للديال الدموي أو داخل الوريد .

alcapton

ألكابتون [كيميا]

هو حمض الهوموجنتيك (Homogentisic acid) . ويسمى أيضاً (Alkapton) : وهو مادة وسطية في استقلاب الفينيل ألانين والثيروزين بوسط قلوي ويتأكسد سريعاً في الهواء بوجود الأوكسجين ويتحول إلى الكينون الذي يتبلر إلى مادة تشبه الميلانين الأسود .

alcaptonuria

بيلة ألكابتونية

مرض وراثي يسببه جين جسدي متنح ، وهو مرض استقلابي ينتج عن عدم استقلاب حمض الهوموجنتيك في الكبد فيفرز في البول ويتحول إلى اللون الأسود عند تعرضه للهواء .

alcaptonuric

متعلق أو مصاب بالبيلة

الألكابتونية

alchemy

السيمياء

ضرب من الكيمياء التي كانت دارجة في العهد القديم ، وغايتها تحويل المعادن الخسيسة إلى ذهب ، واكتشاف علاج كلي للأمراض وإطالة

الحياة إلى لانهاية .

alclofenac

ألكوفيناك

مشتق لحمض الفينيل أستيك ، له خواص مسكنة ومضادة للحمي ومضادة للالتهاب . يستعمل مضاد للالتهاب وخافض للحرارة لمعالجة التهاب المفصل الروماتويدي .

alclometasone

بروبيونات ثنائي

dipropionate

الكلوميثازون

كورتيكوستيرويد تخليقي يستعمل موضعياً لتفريج الالتهاب والحكة في الجلادات المستجبة للكورتيكوستيرويدات .

Alcmaeon of Crotona **ألكمايون الكروتوني**

(ولد في العام 500 قبل الميلاد) طبيب وتلميذ لفثاغورث ؛ وصف الحالات الجسدية كتفاعل للأضداد ، فالصحة هي تساوي بين الحار والبارد وبين الرطب والجاف وهكذا ، أما الداء فيكون سيطرة لواحد من تلك الخاصيات ، وبذلك فإنه كان واحداً من أسلاف مذهب الأخلاط . اعتبر أيضاً الدماغ كمركز للحس والفكر ، وأجرى أوائل تجارب التشريح البشري المعروفة ، وميز بين الأوردة والشرايين ، واكتشف ممرات من العين إلى الدماغ وكان واحداً من الأوائل الذين راقبوا انماء مضغة الدجاج .

Alcock's canal

قناة ألكوك

[بنجامين ألكوك ، أستاذ تشريح إيرلندي ، من القرن التاسع عشر] : (=) القناة الفرجية .

النفق الموجود في الغمد اللفافي الخاص ، والذي تمر من خلاله الأوعية الفرجية والعصب الفرجي وهو يرتبط بشكل أساسي باللفافة السداسية .

alcogel

الكوجل

هلامة يكون فيها الكحول هو وسط تبعثرها .

alcohol

1 - كحول (ج: كحولات)

2 - المُسكرات

(أ) أي صنف من مركبات عضوية تتشكل من استبدال مجموعة أو أكثر من الهيدروكسيل

الكحول

بعدد مساو من ذرات الهيدروجين في الهيدروكربونات ؛ وتم توسيع نطاق المصطلح ليشمل منتجات شتى والتي تكون متعادلة التفاعل وتحوي واحداً أو أكثر من مجموعات الكحول .

(ب) إيثانول (Ethanol) : المستحضر الرسمي للإيثانول الذي يحتوي على ليس أقل من 92.3% وليس أكثر من 93.8% من الإيثانول بالوزن .

(ج) المصطلح الصحيح هو الكحول الإيثيلي أو كحول الإيثانول ؛ وهو يحتوي على 95% كحول و 5% ماء . يمكن الحصول عليه بتأثير الخميرة على محلول سكري مثل الجلو كوز (سكر العنب) . وفي طب الأسنان : يستخدم كمادة مذيبة ، ومطهر جراحي «في العمليات الجراحية» وخلال تنظيف الحفرة بالسن .

وللكحولات استخدامات كثيرة وهامة فهي تستعمل في صناعة الأدوية والعطور والصناعات الغذائية وهي من المواد المذيبة للمركبات العضوية ؛ يعتبر إدمانه ومعاقته من أكثر أنواع اضطرابات استعمال المواد انتشاراً ، ويستخدم مصطلح الكحولية (Alcoholism) للدلالة على الاعتماد أو معاقرة الكحول ؛ وفي الطب النفسي يتم دراسة الاضطرابات العقلية المتعلقة باستخدام الكحول والعلاقة بين الكحول والقلق والاضطرابات السلوكية ، والتسمم الكحولي ، والاضطرابات العضوية في وظائف الجهاز العصبي والاضطرابات الذهانية والآثار المترتبة على الاعتماد على الكحول والامتناع من استخدامه وعلاج المضاعفات التي يسببها الكحول .

كحول مُطَلَق absolute alcohol

كحول منزوع الماء .

انظر تحت alcohol dehydrated .

نازعة هيدروجين alcohol dehydrogenase

إنزيم من صنف المؤكسدة المختزلة يحفز التأكسد القابل للعكس للكحولات الأولية والثانوية إلى ألدهيدات باستعمال NAD^+ كمستقبل للإلكترون . وهذا التفاعل هو الخطوة الأولى في استقلاب الكحولات في الكبد .

مصباح كُحُولِيّ alcohol lamp

مصباح يعمل على الكحول كوقود له .

كُحُولٌ أَمِيلِيّ amy alcohol

سائل زيتي عديم اللون له رائحة مميزة . يوجد على شكل عدة مصاوغات (Isomers) . قابل للمزج مع الكحول والأثير والكلوروفورم وذواب قليلاً في الماء . يستعمل كمذيب وفي المستحضرات الدوائية .

كحول أميلي ثالثي amy alcohol, tertiary

سائل رائق لالون له ذو رائحة كافورية (Camphoraceous) ، يُمكن مزجه مع الكحول والكلوروفورم والأثير والجليسيرين ، يُستعمل كمذيب في المُستحضرات الصيدلانية . يدعى أيضاً : هيدرات الأميلين (Amylene hydrate) .

كُحُولٌ أُنَيْسِيلِيّ anisyl alcohol

مادة لاذعة تُستخدم في صناعة العطور .

كُحُولٌ أَرُومَاتِيّ aromatic alcohol

مركب أروماتي تحتوي فيه السلسلة الجانبية لحلقة البنزين على مجموعة هيدروكسيل ، مثل الفينول .

كحول أيزوبروبيلي azeotropic isopropyl

صامد للغليان alcohol

مستحضر يحتوي على 91-93% من الكحول الإيزوبروبيلي حجماً بالماء .

كُحُولٌ بَاتِيلِيّ batyl alcohol

هو الأثير الأحادي ، عَزَل من زيوت كبد القرش ومن نقي العظم الأصفر ، ويحضر حالياً تركيباً ، حيث استعمل في علاج التسمم بالسرخس عند المواشي .

كُحُولٌ بَنْزِيلِيّ benzyl alcohol

سائل زيتي صاف عديم اللون يوجد في بلسم

بيرو وبلسم طولو واللبنان . يستعمل ككايح للجراثيم في محاليل الحقن وكنج موضعى . يدعى أيضاً بنزين ميثانول وفينيل كربنول وفينيل ميثانول .

butyl alcohol كحول بوتيلي

سائل صاف متحرك عديم اللون C_4H_9OH له رائحة مميزة ، يوجد بأربعة أشكال تصاوغية . يستعمل كمذيب .

ceryl alcohol كحول سيريلي

هو الكحول الدهني ، مشتق من الصوف ، ويسمى السيروتين (Cerotin) .

cetostearyl alcohol كحول ستيريلي ستيريلي

مزيج من الكحول السيتيلي والكحول الستيريلي ، يستعمل كمستحلب ، يتألف المستحضر الرسمي من 40% على الأقل من الكحول الستيريلي ومن 60% على الأقل من مزيج كحول سيتيلي وستيريلي .

cetyl alcohol كحول سيتيلي

كحول دهني جامد يحضر بدرجة حمض البالميتيك ؛ يستعمل كعامل مستحلب ومُصلَّب ؛ يحتوي المستحضر الرسمي على ما لا يقل عن 90% كحول أسيتيلي والباقي مكون بصورة رئيسية من كحولات قريبة الصلة به .

dehydrated alcohol كحول منزوع الماء

سائل طيار عديم اللون شفاف ومستربط إلى أبعاد حد برائحة مميزة ومذاق حارق ، يحتوي على الأقل على 99.5% من الإيثانول بالحجم . يستعمل كمذيب ويعطى حقناً في الأعصاب والعقد لتفريخ الألم . ويسمى أيضاً الكحول المطلق .

denatured alcohol كحول متسخ (مشوب)

إيثانول تتم معالجته بطريقة تجعله غير صالح للاستعمال الداخلي وذلك بإضافة شائبة مثل الميثانول أو الأسيتون ، ولكنه يبقى صالحاً للاستعمال في أغراض أخرى مثل العمليات الصناعية ، أو كمذيب ، أو كعامل تبريد على الجلد ، أو كمظهر جلدي .

deodorized alcohol كحول منزوع العطر

كحول يحتوى على 92.5% من الكحول المطلق ، وهو خال من الزيت الكحولي (Fusel oil) والشوائب العضوية .

dihydric alcohol كحول ثنائي الهيدروكسيل

كحول يحتوى على مجموعتي هيدروكسيل .

diluted alcohol كحول مخفف

مزيج من الكحول والماء يستعمل كمذيب . يحتوى المحضر الرسمي على 41-42% إيثانول بالوزن أو 48.4-49.5% بالحجم بدرجة حرارة 15.5 درجة مئوية .

ethyl alcohol كحول إيثيلي

هو الإيثانول (Ethanol) ؛ كحول أولي يوجد بشكل سائل طيار سريع الالتهاب رائق لالون له ، قابل للمزج مع الأثير والماء والميثانول والكلوروفورم والأسيتون ، يتشكّل بالتخمير الميكروبي للكربوهيدرات أو بالتصنيع من الإيثيلين ؛ ويؤدّي فرط تناوله إلى انسمام حاد مع اضطرابات نفسية وهضمية وعصبية وحركية ، كما أنّ تناوله خلال الحمل يمكن أن يؤذّي الجنين . يدعى أيضاً : كحول الحبوب (Grain alcohol) .

fatty alcohol كحول دهني

أي من مجموعة من الكحولات الأولية عالية الوزن الجزيئي عادة مستقيمة السلاسل ؛ وقد تكون تخليقية أو مشتقة من زيوت طبيعية . تُستعمل في التركيبات الدوائية وكمذيبات ومنظفات ومستحلبات .

glyceryl alcohol كحول جلسيريلي

(= جلسيرين) سائل لزج حلو يتم الحصول عليه بتصبّن (Saponification) الدهون والزيوت الثابتة ، يُستعمل كمذيب ومطر للجلد وكمليّن أو بشكل تحاميل وسواغ (Vehicle) وعامل تحلية .

glycyl alcohol كحول جلسيلي

(= جلسيرين) (= كحول جلسيريلي) (= glyceryl alcohol)

انظر تحت glycerye alcohol .
grain alcohol كحول القمح
 (= ethyl alcohol)

انظر تحت ethyl alcohol .
isoamyl alcohol كُحُولُ أَيْزُو أَمِيلِيَّ
 أحد الأشكال التصاوغية للكحول الأميلي
 يستعمل كمذيب وفي التركيبات الدوائية .

isobutyl alcohol كُحُولُ أَيْزُو بُوْتِيلِيَّ
 هو الاسم الكيميائي للصيغة الكيميائية
 1- propanol - 2- methyl

isopropyl alcohol كُحُولُ أَيْزُو بَرُوْبِيلِيَّ
 مصاوغ للكحول البروبيلي ونديد للكحول
 الإيثيلي ، حيث يملك خصائص مطهرة مشابهة
 له . ويستعمل كمذيب ومُطَهَّرَ موضعي ،
 يدعى أيضاً كربينول ثنائي الميثيل
 وإيزوبروبانول .

ketone alcohol كُحُولُ كَيْتُونِيَّ
 مركبٌ يحتوي على زمرة أو مجموعة كربونيل
 أو كيتون فضلاً عن مجموعة هيدروكسيل ،
 مثل ثنائي هيدروكسي الأسيتون
 (Dihydroxyacetone) .

lanolin alcohols كُحُولَاتُ لَانُولِينِيَّة
 مزيج من كحولات أليفاتية وكحولات
 تريترينويدية (Triterpenoid) وستيرولات . يتم
 الحصول عليها بحلمة اللانولين ، وتستعمل
 كعامل مستحلب في تحضير مستحلبات الماء
 في الزيت ، وتدعى أيضاً بكحول الصوف .

methyl alcohol كُحُولُ مَيْثِيلِيَّ
 سائلٌ سريع الالتهاب رائق لالون له ، صيغته
 الكيميائية CH_3OH ، له رائحة ممّيزة ، وهو قابل
 للمزج مع الكحول والأثير والماء ، يُستعمل
 كمذيب ؛ ويمكن أن يؤدي تناوله إلى العمى أو
 الوفاة .

monohydric alcohol كُحُولُ أَحَادِيَّ
 الهيدروكسيل
 كحول يحتوي على مجموعة وحيدة من
 الهيدروكسيل .

nicotiny alcohol كُحُولُ نَيْكُوتِينِيَّ
 موسع للأوعية بخواص مشابهة لحمض
 النيكوتينيك ، يستعمل للاضطرابات الوعائية
 المحيطية .

n-propyl alcohol كُحُولُ n - بَرُوْبِيلِيَّ
 سائل صاف عديم اللون برائحة شبيهة
 بالكحول ، قابل للمزج في الماء ومعظم
 المذيبات العضوية ، يستعمل كمذيب
 للراتينات .

palmityl alcohol كُحُولُ بَالْمَيْتِيلِيَّ
 (= كُحُولُ سَيْتِيلِيَّ)
 انظر تحت cetyl alcohol .

pantothenyl alcohol كُحُولُ بَانْتُوْتِينِيَّ
 1- بانثينول .
 2- ديكسبانثينول .

phenylethyl alcohol كُحُولُ فَنِيلِ إِيْشِيلِيَّ
 سائل عديم اللون له رائحة كالورد ومذاق
 حارق حاد . يوجد في عدد من الزيوت
 الطبيعية المتطايرة . ويستعمل كعامل مضاد
 للمكروبات في المستحضرات الدوائية .

phenylic alcohol كُحُولُ فَنِيلِيَّ
 هو الفينول (Phenol) ؛ مطهر ومخشّر
 (Escharotic) ومحدث للخشارة الموضعية
 بشكله المركّز ، مخرب للأعصاب بحاليله
 3-4/ .

polyglucosic alcohol كُحُولُ عَدِيدُ الْجُلُوكُوزِيَّ
 ويسمى بوليول ، وهو سكر متعدد الجذور مثل
 الكحوليات السكرية والإينوزيتول .

polyhydric alcohol كُحُولُ عَدِيدُ الْهَيْدْرُوكْسِيلِ
 كحولٌ يحتوي على أكثر من مجموعتي
 هيدروكسيل ، مثل الكحولات السكرية
 والإينوزيتول (Inositol) ، يدعى أيضاً : البوليول
 (Polyol) .

polyvinyl alcohol كُحُولُ عَدِيدُ الْفَاينِيلِ
 راتين تخليقي ذواب بالماء يتمثل بالصيغة
 $(C_2H_4O)_n$ حيث تتفاوت n ما بين 500-5000 .
 يستعمل كعامل لزيادة اللزوجة في

المستحضرات الدوائية وكمزلق وكخاصن في
المستحضرات العينية .

primary alcohol كحول أولي

كحول تكون فيه ذرة الكربون المرتبطة بمجموعة الهيدروكسيل حاملة لمجموعة ألكيل وحيدة ومجموعتي هيدروجين .

rubbing alcohol كحول محمر

مستحضر من الأسيتون وميثيل أيزوبوتيل كيتون ومن 68.5-71.5٪ إيثانول .

secondary alcohol كحول ثانوي

كحول تكون فيه ذرة الكربون المرتبطة بمجموعة الهيدروكسيل حاملة لمجموعتي ألكيل ومجموعة هيدروجين .

الكحول Alcohol		
$C - OH$	$C - C - C$ OH	C $C - C - C$ OH
Primary أولي	Secondary ثانوي	Tertiary ثالثي

stearyl alcohol كحول ستيريلي

كحول جامد محضر من حمض الستياريك بالهدرجة التحفيزية ، يستعمل كمكون للمرهم المسترطب والفازلين الماص للرطوبة ومرهم بولي إيثيلين جليكول . يحتوي المستحضر الرسمي على 90٪ على الأقل من الكحول الستيريلي والبقية من الكحول السيتيلي .

sugar alcohols كحولات سكرية

كحول متعدد الهيدروكسيل لا يحتوي على أكثر من مجموعة واحدة من الهيدروكسيل مرتبطة مع كل ذرة كربون ؛ ويتشكل باختزال مجموعة الكربونيل في السكر إلى مجموعة هيدروكسيل .

tertiary alcohol كحول ثالثي

كحول تحمل فيه ذرة الكربون المرتبطة بمجموعة الهيدروكسيل ثلاث مجموعات ألكيل .

tertiary amyl alcohol كحول أميلي ثالثي

سائل رائق لآلون له ذورائحة كافورية (Camphoraceous) ، يمكن مزجه مع الكحول والكلوروفورم والأثير والجليسيرين ، يستعمل كمذيب في المستحضرات الصيدلانية . يدعى أيضاً : هيدرات الأميلين (Amylene hydrate) .

trihydric alcohol كحول ثلاثي الهيدروكسيل

كحول يحتوي على ثلاث مجموعات هيدروكسيل .

unsaturated alcohol كحول لامشبع

كحول مشتق من هيدروكربونات لامشعبة (أكينات أو أوليفينات) .

wood alcohol كحول الخشب

(= methanol) (= ميثانول)

wool alcohols كحولات صوفية

مزيج من الكحولات الأليفاتية (Aliphatic alcohols) والثالثية والستيرولات ، يتم الحصول عليه بحلمهة اللانولين ، ويستعمل كعامل مستحلب في تحضير مستحلبات الماء بالزيت (Water-in-oil emulsions) . يدعى أيضاً :

كحولات لانولينية (Lanolin alcohols) .

alcoholate كحولاة

(=alkoxide) (= ألكوكسيد)

1- صبغة أو مستحضر آخر يحتوي على الكحول .

2- مركب كيميائي يُستبدل فيه الهيدروجين في زمرة الهيدروكسيل بمعدن قلوي ، مثل ميثيلات الصوديوم (Sodium methylate) .

alcholemia وجود الكحول بالدم

وجود الكحول بالدم نتيجة تعاطيه .

alcoholic كحولي

1- يتعلق بـ ، أو يحتوي على الكحول .

2- شخص يعاني من إدمان المسكرات أو مصاب بالكحولية .

alcoholica دواء كحولي

دواء يحتوي على الكحول كأحد مكوناته .

alcoholism كحولية إدمان المسكرات

اضطراب مرضي يسببه الإفراط في تناول المشروبات الكحولية والخضوع لها بشكل مستمر ، ويعتبر من أخطر المشاكل التي تواجه المجتمعات الغربية الحديثة ، حيث يتناول الكثير من الناس المشروبات الكحولية للاسترخاء ويستطيعون الكف عن ذلك دون أن يتأثروا ، أما الكحوليون فلا يستطيعون ذلك دون تعريض أنفسهم لإزعاج كبير بسبب اعتمادهم على الكحول جسدياً ونفسياً ، والكحول مادة مثبطة للنشاط ، تخفف عمل المراكز العليا من الدماغ مما يؤدي إلى انعدام الضوابط والشعور بالتححرر من المسؤولية والقلق . وهذه الأمور هي أساس الاعتماد النفسي على تناول الكحول ، وكلما ازداد تناوله بجرعات كبيرة ضعفت قدرة الشخص على التحكم بجسده وعقله . يرافق الإدمان على الكحول الإصابة بعدد من الأمراض التي تعود إلى سوء التغذية ونقص في الفيتامينات . ومن هذه الأمراض تشمّع الكبد والتهاب الأعصاب والحَرْف . وتسمى فترات شرب الكحول والتي تتخللها فترات انقطاع عنها بالكُحَال . ويؤدي الامتناع عن شرب الكحول لفترة طويلة إلى الهذيان الارتعاشي .

acute alcoholism كُحُولِيَّةٌ حَادَّةٌ

تدهورٌ مؤقتٌ في الوظيفة العقلية ، يترافق مع لاثناسق عضلي وشلل ، ويحُرِّضُ بتناول المشروبات الكحولية بشكل سريع .

alcoholism rehabilitation مَرْكَزُ تَأْهِيلِ

مُدْمِنِي الْمُسْكِرَاتِ

1- مَرْقُوقٌ يَضُمُّ مَهْنِينَ مَدْرِبِينَ ، يَوْمَنُونَ مَعَالِجَةَ وتأهيل المرضى المدمنين على المسكرات .

2- شَعْبَةٌ تَوْمَنُ تَشْخِيسَ وَمَعَالِجَةَ الْمَرْضَى المدمنين على المسكرات .

alcoholism treatment شُعْبَةُ مَعَالِجَةِ

مُدْمِنِي الْمُسْكِرَاتِ

قسمٌ في الْمَسْتَشْفَى أو الْمَرْقُوقِ الصَّحِّيِّ لمعالجة المصابين بالكحولية وإدمان المسكرات .

chronic alcoholism كُحُولِيَّةٌ مُزْمَنَةٌ

حالة مرضية تتولد عن تعاطي الكحول لمدة طويلة فتسبب القهيم وضعف الشهية والإسهال ونقص الوزن وتشمّع الكبد واضطرابات شديدة في الجهاز العصبي .

alcoholization كُحُولَةٌ

المعاملة بالكحول ؛ وهي معالجة بتطبيق أو حقن الكحول

alcoholize يُكْحُولُ

1- العلاج بالكحول .
2- استحالة إلى كحول .

alcoholomania هَوَسُ الْكُحُولِ

الهوس المستمر في تعاطي الكحول .

alcoholometer مِقْيَاسُ الْكُحُولِ

أداة تستعمل لتعيين النسبة المئوية للكحول في محلول ما .

alcoholophilia رُغَابُ الْكُحُولِ

الهوس المستمر في الرغبة في تعاطي الكحول .

alcoholuria بَيْلَةٌ كُحُولِيَّةٌ

وجود الكحول في البول .

alcoholysis حَلَكَةٌ

1- فصم مركب بإدخال جزيء كُحُولِي .
2- طريقة مضاهاة للحلمة ، ولكن يحل فيها الكحول محل الماء .
3- تفكك المادة بفعل الكحوليات ، أي تفاعل أية مادة مع الكحول .

alcosol حَلَالَةٌ كُحُولِيَّةٌ

حلاله وسطها المبعثر هو الكحول .

alcuronium أَلْكَورُونِيُومٌ

دواءٌ مَرخٌ للعضلات ، يعمل كحاصر عصبي عضلي غير مزيل للاستقطاب ، يشبه الكوراري (Curare) .

aldaric acid حمض الألداريك

حمض ثنائي الكربوكسيل ينتج عن تأكسد كل من المجموعتين النهائيين للألدوز إلى مجموعات كربوكسيل .

aldehydase أَلْدَهَيْدَاز (إنزيم)

إنزيم مؤكسد يفكك الألددهيد إلى حموض ويوجد في الحليب مثلاً ، ويمكن كشفه بزرقة المثلين والفورم ألدهيد .

ألدهيد (ج: ألدهيدات) aldehyde

1- أي من صنف واسع من المركبات العضوية محتو على مجموعة -CHO والتي توجد مع مجموعة الكربونيل C=O في نهاية سلسلة الكربون . يمكن تحضير الألددهيدات بواسطة نزع الهيدروجين من الكحولات الأولية أو أكسدتها ، أو بواسطة إرجاع الكلوريدات الحمضية ، ويمكن إرجاع الألددهيدات إلى الكحولات الأولية أو أكسدتها إلى أحماض كربوكسيلية ؛ وتخضع الألددهيدات لتفاعلات الإضافة مع القواعد مثل الأمونيا (النشادر) والسيانيدات ؛ كما تخضع أيضاً لتفاعلات التكثف مع الهيدرازين والكحول وبلاماءات الحمض ومع مركبات نشطة أخرى .

2- لاحقة تدل على مركب يحدث بهيئة ألدهيدية .

3- أسيتالدهيد (Acetaldehyde) .

4- مركبات عضوية مشتقة من الهيدروكربونات باستبدال ذرتي هيدروجين في ذرة كربون طرفية في السلسلة ، وإحلال ذرة أكسجين مكانها ، فتتكون زمرة كربونيل محتوية على ذرة هيدروجين . والتسمية الكيميائية لأفراد هذه المجموعة تتكون من اسم الألكان مضافاً إليه المقطع «ال» ، وأول فرد فيها هو الميثانال والذي يسمى تجارياً الفورمالدهيد (Formaldehyde) وهو الوحيد الذي يوجد في حالة غازية ، أما الأفراد التي تليها فهي سوائل والأعلى منها مواد صلبة . وتعتبر الألددهيدات مركبات هامة تدخل في كثير من الصناعات مثل صناعة المواد البلاستيكية وفي صناعة المواد العطرية . وتتميز الألددهيدات بسهولة التأكسد والتحول إلى

أحماض عضوية ولذلك تدخل في تفاعلات البلمرة والتكاثف .

ألدهيد الأسيتيك acetic aldehyde

(= أسيتالدهيد) (= acetaldehyde)
سائل طيار سريع الالتهاب لالون له ذورائحة لاذعة ، يُستعمل في صناعة حمض الأسيتيك والعطور والمنكهات ، كما يعد متوسطاً في استقلاب الكحول ؛ ويمكن أن يؤدي تناوله إلى تهيج الأغشية المخاطية والدُماع (Lacrimation) ورُهاب الضوء والتهاب الملتحمة وإصابة القرنية والتهاب الأنف والحُشام (فَقْد الشم) (Anosmia) والتهاب القصبات والرئتين والجنب وفقد الوعي . يدعى أيضاً : الإيثانال (Ethanal) .

ألدهيد الأكرليك acrylic aldehyde

(= أكرولين) (= acrolein)
سائل طيار حراق شديد السمية ، ناتج عن تفكك الجليسيرين .

ألدهيد أمونياكي aldehyde ammonia

واحدة من السلاسل التي تكونها ألدهيدات مختلفة مع الأمونيا .

ألدهيد هيدروجين aldehyde dehydrogenase

الألددهيد (إنزيم)
هي مؤكسدة مختزلة (Oxidoreductase) تقلب بشكل عكوس الألددهيدات إلى أحماض بوجود NAD^+ أو $NADP^+$ كمتقبل للهيدروجين .

ألدهيد الأميليك amylic aldehyde

ألدهيد يتم الحصول عليه من حمض فاليري عادي .

ألدهيد الأيسيك anisic aldehyde

مركب يوجد في زيت الأيسون وزيت الشمر والقانيليا ويحضر أيضاً من الأيسول (Anisole) ويستخدم في صناعة العطور .

ألدهيد البنزويك benzoic aldehyde

(= البنزالدهيد (benzaldehyde) ؛ وهو ألدهيد يتم الحصول عليه صناعياً أو يتم الحصول عليه

من زيت اللوز المر (Bitter almond) ، يحتوي على أقل من 80٪ من البنزالدهيد ، ويعدُّ عاملاً منكهاً يُستعمل في الأدوية الفموية .

butylic aldehyde ألدّهيدُ البوتيليك
مشتق من البوتان ويدخل في صناعة المطاط الصناعي بالبلمرة .

cinnamic aldehyde ألدّهيدُ السّيناميك
ألدّهيد لالون له ، يتم الحصول عليه من زيت القرفة (Cinnamon) ، ويُستعمل في المنكهات والمعطّرات .

cumic aldehyde ألدّهيدُ الكُوميك
زيت طيار عطري (أروماتي) ، هو بارا إيزو بروبيل بنزالدهيد ، مشتق من عدد من الزيوت الأساسية .

formic aldehyde ألدّهيدُ الفورميك
(= formaldehyde) (فورمالدهيد)
غازٌ استعمل فيما مضى كمطهر قوي ، ويُدعى محلوله المائي محلول الفورمالدهيد ، وهو يُستعمل كمطهر وحافظ ومثبت للنماذج الباثولوجية ، ويعد هذا الغاز ساماً عند استنشاقه أو امتصاصه عبر الجلد ، وهو مُسرطن (Carcinogenic) . يدعى أيضاً : الميثانال (Methanal) .

glyceric aldehyde ألدّهيدُ الجليسيريد
(= glyceraldehyde) (جليسيرالدهيد)
هو ألدوز (سكر يشتمل على زمرة ألدّهيد) وهو الشكل الألدّهيدي من السكر ثلاثي الكربون (Triose) المشتق بأكسدة الجليسيريل وهو متجازئ مع ثنائي هيدروكسي الأستون .

glycerin aldehyde ألدّهيدُ الجليسيرين
وتسمى أيضاً glyceraldehydes و Glyceric aldehyde) ، وهو مركب حلو المذاق ينتج من تخريب واستقلاب الجلوكوز وصيغته .
CHOHCHOHCH₂OH

glycolic aldehyde ألدّهيدُ الجليكُوليك
هو الديوز (Diose) أو الجليكو ألدّهيد (Glycolaldehyde) .

keto aldehyde ألدّهيدُ كيتوني
ألدّهيد يحتوي على زمرة الكيتو CO و CHO .

salicylic aldehyde ألدّهيدُ السّاليسيليك
هو ألدّهيد الساليسيل (Salicyl aldehyde) ، يتم الحصول عليه من حلوى المروج [Spirea] ، [ulmaria (meadow sweet)] ويحضر تركيباً ، ويُستعمل كمدر ومطهر وفي تصنيع العطور .

trichloroacetic aldehyde ألدّهيدُ ثلاثي كلور
أسيتيك (= كلورال) (=chloral)
سائل زيتي رقيق ذو رائحة لاذعة ، يتشكل بتأثير غاز الكلور في الكحول .

valeric aldehyde ألدّهيدُ الفالريك
انظر تحت amulic aldehyde .

aldehyde نازعة هيدروجين
dehydrogenase(NAD+) الألدّهيد

إنزيم من صنف المؤكسدة والمختزلة يحفز تأكسد مختلف الألدّهيدات باستعمال NAD⁺ كمستقبل للإلكترون بما فيه تأكسد الأستيتالدهيد إلى أسيتات في استقلاب الإيثانول ؛ وهناك عديد من الإيزوزيمات . وينتج عن عوز الإيزوزيم العصاري الخلوي أو المتقدري في الكبد ، وتظاهر مثل هذه الأعواز والتي تكون منتشرة بشكل خاص في شرق آسيا على شكل بيغ وجهي وتوسع أوعية وتسرع القلب بعد تناول الإيثانول . وتدعى أيضاً نازعة هيدروجين الأستيتالدهيد .

aldehyde oxidase أكسيداز الألدّهيد

إنزيم من صنف المؤكسدة المختزلة يحفز تأكسد الألدّهيدات إلى أحماضها الموافقة مع تولد أنيون فوق الأكسيد ، فهو بروتين فلافيني مولبيدي يتواجد في نسيج الكبد ، ويحفز تأكسد ضرب واسع من المركبات المتغايرة الحلقة والأجنبية بيولوجياً . ومن المعتقد أن نشاط الإنزيم يكون معوزاً في حالة عوز تيم عامل المولبيدينوم .

aldehyde reductase مختزلة الألدّهيد

إنزيم من صنف المؤكسدة المختزلة يحفز اختزال الألدوزات إلى الديتولات باستعمال NADPH كمانح للإلكترون . وينتج عن تحفيزها لاختزال الجالاكتوز إلى جالاكتيتول (في عدسة العين) تشكل الساد في حالة وجود الجالاكتوز في الدم الناشيء عن عوز الجالاكتوكيناز ، وتدعى أيضاً مختزلة الألدوز .

لياز الألدهيد aldehyde-lyase

أي عضو من صنف إنزيمات اللياز التي تحفز تَشَطُّر رابطة C-C في جزيء يحتوي على مجموعة هيدروكسيل ومجموعة كربونيل ليتشكل جزيئان صغيران ، أحدهما يكون ألدهيداً أو كيتوناً . ومن الناحية الكيميائية يكون هذا معكوس تكاثف الألدول . تدعى أيضاً ألدولاز .

شذوذ، أجسام Alder-Reilly

ألد - رايلي anomaly, bodies

حالة كروموسومية جسدية سائدة تحتوي فيها الكريات البيض من السلسلة النقية (أو كافة الكريات البيض أحياناً) على حبيبات لازوردية (Azurophil granules) غليظة (أجسام ألد - ريلي) (Alder-Reilly bodies) ؛ وهي عادة غير هامة إكلينيكيًا ، لكنّها تترافق أحياناً بمتلازمة هورلر (Hurler's syndrome) . مرادف : شذوذ ألد (Alder's anomaly) ، شذوذ التحسب البنيوي بحسب ألد (Alder's constitutional granulation anomaly) .

شذوذ ألد Alder's anomaly

انظر تحت Alder-Reilly anomaly, bodies .

ألدسلوكين aldesleukin

منتج مأشوب للإنترلوكين 2 يستعمل كمضاد للأورام وكمعدّل للاستجابة البيولوجية في معالجة سرطانة الخلية الكلوية الثقيلة . ويعطى بالتسريب عبر الوريد .

ألدكار aldicar

مبيد هوام كارباماتي يستعمل كمبيد للحشرات ، وفي بعض البلدان كمبيد

للقوارض .

ألديمين aldimine

أحد نواتج تكاثف الألدهيدات والكيتونات مع أمين أولي ؛ وهي مركبات مستقرة إذا وجدت مجموعة أريل (Aryl group) واحدة على الأقل على النتروجين أو الكربون . مرادف : قاعدة أو أساس شيف (Schiff base) ، كيتيمين (Ketimine) .

ألدين aldin

اسم علم «ألدين» لمركبات كيميائية ، وهو أيضاً أسلوب في الطباعة انتشاريين عامي (1515-1450) م .

ألديتول alditol

كحول متعدد الهيدروكسيل ناتج عن اختزال مجموعة الألدهيد في الألدوز .

حمض الألدوبيونيك aldobionic acid

مشتق مؤكسد لثنائي سكاريد يحتوي على ألدوز مرتبط مع حمض الألدونيك .

ألدوهكسوز aldohexose

أي ألدوز يحتوي على 6 ذرات كربون مثل الجلوكوز أو المانوز .

ألدول aldol

مركب مخاطي القوام ضيغته $CH_3CH(OH)CH_2CHO$ عندما يصبح الأستيتالدهيد مثني الجزيئات عند توهينه بقلوي أو حمض . ومنه (3-hydroxybutanal) .

تكاثف ألدولي aldol condensation

تفاعل إضافي يميز بتشكيل الألدول من الأستيتالدهيد ويحدث في معظم الألدهيدات والكيتونات .

ألدولاز aldolase

1 - إنزيم ليّاز الألدهيد (Aldehyde-lyase) ؛
2 - ألدولاز ثنائي فسفات الفركتوز (Fructose bisphosphate aldolase) .

حمض الألدونيك aldonic acid

حمض كربوكسيلي ينتج عن تأكسد مجموعة الألدهيد الألدوز إلى مجموعة كربوكسيل ،

مثل حمض الجلوكونيك .

aldopentose

أَلدُوْبِنْتُوْز

أي كيتوز يحتوي على 5 ذرات كربون ، مثل الأرابينوز .

aldose

أَلدُوْز

إحدى المجموعتين الفرعيتين من أحاديات السكر التي تحتوي على مجموعة كربونيل (الألدهيد) ، والتي من ثم تقسم على أساس عدد ذرات الكربون في السكر . أمثلة : جلوكوز ، جالاكتوز ، مانوز .

aldose reductase

مختزلة الألدوز

(= مختزلة الألدهيد) . إنزيمٌ من صنف المؤكسدة المختزلة ، يحفز اختزال أو إرجاع الألدوزات لتشكيل الألديتولات (Alditols) باستعمال (NADPH) كمانح للإلكترونات ؛ ويؤدي تحفيز اختزال الجالاكتوز إلى جالاكتيتول (Galactitol) بفعل ردكتاز (مختزلة) الألدهيد في عدسة العين - في فرط جالاكتوز الدم (Galactosemia) الناجم عن عوز كيناز الجالاكتوز (Galactokinase) - إلى تشكّل الساد (Cataract) .

aldoside

أَلدُوْزِيْد

جليكوزيد يشتمل على سكر الألدوز .

aldosterone

أَلدُوْسْتِيْرُوْنِيَّة

الهرمون المعدني القشري الرئيسي الذي يفرز من قشر الكظر ، يعزز احتباس الصوديوم والبيكربونات وإفراغ أيونات البوتاسيوم والهيدروجين والاحتباس الثانوي للماء ، ويمكن أن تؤدي الزيادة الكبيرة فيه إلى تمدد البلازما ، ووذمة ، وفرط الضغط ؛ يتنبه إفرازه بالتركيز المنخفض لبوتاسيوم البلازما وبالأنجيوتنسين II .

aldosteronism

أَلدُوْسْتِيْرُوْنِيَّة

شذوذ في استقلاب الكهارل سببه الإفراز المفرط للألدوستيرون .

idiopathic aldosteronism

أَلدُوْسْتِيْرُوْنِيَّة

مجهولة السبب

(= primary aldosteronism)

انظر تحت primary aldosteronism .

primary aldosteronism

أَلدُوْسْتِيْرُوْنِيَّة أَوْلِيَّة

هي الألدستيرونية التي تنشأ عن فرط إفراز الألدستيرون الناجم عن ورم غدي قشري كظري ، تتميز نموذجياً بنقص بوتاسيوم الدم وفُتلاء وضعف عضلي وبوال وعطاش وفرط ضغط الدم . تُدعى أيضاً متلازمة كون (Conn's syndrome) .

pseudoprimary

أَلدُوْسْتِيْرُوْنِيَّة

أَوْلِيَّة كاذبة

علامات وأعراض مشيئة لتلك الموجودة في الألدوستيرونية الأولية ، غير أن سببها عوامل أخرى غير فرط إفراز الألدوستيرون .

secondary aldosteronism

أَلدُوْسْتِيْرُوْنِيَّة ثَانَوِيَّة

هي الألدستيرونية التي تنشأ من تنبيه خارج الكظر لإفراز الألدوستيرون . تكون مرتبطة عادة مع حالات متوذمة مثل التي تصاحب المتلازمة الكلوية أو تشمع الكبد أو فشل القلب أو فرط ضغط الدم الخبيث .

aldosteronogenesis

تَوَلِيْدُ الأَلدُوْسْتِيْرُوْنِيَّة

إنتاج الألدوستيرون بواسطة قشر الكظر .

aldosteronoma

وَرْمُ أَلدُوْسْتِيْرُوْنِيَّة

(= ورم كظري مفرز للألدوستيرون)

ورم في قشرة الكظر مفرز للألدوستيرون بسبب ألدوستيرونية أولية ؛ تكون الأكثرية هي أورام غدية ولكن القليل هي سرطانات . يدعى أيضاً الورم المفرز للألدوستيرون .

aldosteronopenia

قَلَّةُ الأَلدُوْسْتِيْرُوْنِيَّة

عوز الألدوستيرون عادة يكون مترافق مع قصور الكظر (Hypoadrenalism) ، ويتصف بنقص ضغط الدم والتحفاف وبالميل إلى إفراغ كميات زائدة من الصوديوم في البول . يدعى أيضاً : نقص الألدوستيرونية (Hypoaldosteronism) .

aldosteronuria

بَيْلَةُ أَلدُوْسْتِيْرُوْنِيَّة

زيادة المفرغ من الألدوستيرون في البول . يدعى أيضاً : فرط الألدوستيرون البول

. (Hyperaldosteronuria)

aldotetrose أَلدُوتَتْرُوزُ

أي ألدوز (سكر ألدهيدي) يحتوي على أربع ذرات كربون مثل الأريثروز .

aldotriose أَلدُوتَرِيوزُ

ألدوز يحتوي على ثلاث ذرات كربون .

aldoxime أَلدُوكْسِيم (كيمياء)**Aldrich syndrome** متلازمة ألدريك

اضطرابٌ مناعي عوزي يحصل عند الأطفال الذكور ، ويتصف بقلّة الصفيحات وإكزيمة وتغوّط أسود (Melena) واستعداد لعدوى جرثومية متكرّرة ، وتحدث الوفاة بسبب النزف الشديد أو العدوى الحاطفة ؛ وتكون وراثيّة المرض متنحيّة مرتبطة بالجنس ، وهي تنجم عن طفرة في بروتين متلازمة ويسكوت - ألدريك (WASP) على الكروموسوم Xp . تُدعى أيضاً : متلازمة وفيسكوت - ألدريك (Wiskott-Aldrich syndrome) .

[روبرت ألدريك ، 1917-1999 ، طبيب أطفال أمريكي] و[ألفريد فيسكوت ، 1898-1978 ، طبيب أطفال ألماني] .

Aldrich-Mess lines خطوط ألدريك - ميس

أشرطة بيضاء عرضية متعدّدة أو مفردة على أطراف الأصابع ، أكثرُ ما ترافق مع التسمّم بالأرسينيك (الزرنيخ) أو الأشكال الأخرى من التسمّم بالعناصر الزهيدة ، وقد ذُكر ظهورها في الجُذام والإنتان الدموي والأنورزمات الأورطية المسلّخة والفشل الكلوي الحاد والمزمن . تُدعى أيضاً : خطوط ميس (Mess' lines) .

aldrin أَلدْرين

مبيد حشري هيدروكربوني مكلور وثيق الصلة بشنائي الأيلدرين . يسبب إذا تم تناوله أو امتصاصه عبر الجلد عند الإنسان وحيوانات أخرى تفاعلات سامة للأعصاب قد تكون مميتة وتشمل رعاشات ورنح واختلاجات .

alecithal عَدِيمَةُ المَح (بيضة)

ينطبق على بيوض ببح قليل .

Alectrobius talaje لادِعُ الطَيْرِ التَّالاجِيّ

(=Ornithodoros talaje)

جنس من الحلم ؛ وهي حشرة توجد بشكل شائع في المكسيك وأمريكا الجنوبية ، يمكن أن تكون لسعتها - التي تشبه بق الفراش - مقيحة .

alembic الإنبيق

آلة تقطير السوائل ، أي تفريق السوائل الطيارة أو أكثرها طيراناً من غيرها .

alemmal عَدِيمُ الغَمَد

من دون غمد عصبي ، كما في الليف العصبي . يدعى أيضاً ليف عصبي غير مغمّد .

alert يِقْظ

مُتَحَسِّسٌ للمتغيرات في المحيط .

alertness يِقْظَة

اضطرابات في حالة اليقظة تحدث في أمراض الدماغ العضوية ، وفيها تتغير حالة الوعي ويقل الإدراك العام للوسط المحيط ، فلا يتمكن الشخص من الاحتفاظ بحالة انتباه للمؤثرات من حوله أو الاستمرار في التفكير والأداء الهادف .

aletoocyte خَلِيَّةُ جَوَالَة

خلية جوالّة مجهولة المنشأ .

Aletris farinosa العَتْرَيْسُ الدَّقِيقِيّ

عشبٌ حوْلِيّ واطنٌ في شمالي شرقي أمريكا ، يُستعمل دوائياً من قبل هنود كاتابوا (Catawba) ، وتفيد جذوره كمدر ومقو للرحم ، كما يُستعمل منقوع أوراقه في الماء البارد في المغص والوعكة المعدية ؛ وهو يحتوي على النشا والديوجينين .

aleucia نَدْرَةُ الكَرِيَّاتِ البِيض

1 - غياب أو نقص شديد في عدد الكريات البيض في الدوران الدموي ، ويُطلق عليه أحياناً مصطلح كثرة النقويات اللابيضاوية (Aleukemic myelosis) .

2 - اسمٌ قديمٌ لقلّة الصفيحات .

aleukemia 1 - اِبْيَضاض (لا ابيضاضي)

(Leukocytopenia)

2 - نَدْرَةُ الكُرَيَاتِ البَيْضِ

aleukemic

لاابيضاضي

قليل الكريات البيض .

aleukemic leukemia

أبيضاض لاأبيضاضي

نمط من الابيضاض ، حيث يكون عد كريات الدم البيضاء (الكريات البيضاء) طبيعياً ، مع وجود قليل من الكريات البيضاء الشاذة في الدم . يدعى الابيضاض تحت الابيضاضي .

aleukia

نَدْرَةُ الكُرَيَاتِ البَيْضِ

انظر تحت aleucia .

aleukia hemorrhagica

نَدْرَةُ الكُرَيَاتِ

البَيْضِ النَّزْفِيَّةِ

اسم قديم لفقير الدم اللاتنسجي (Aplastic anemia) .

alimentary toxic

نَدْرَةُ الكُرَيَاتِ

aleukia

البَيْضِ بِالتَّسَمِّ الغِذَائِيِّ

شكل نادر من التسمم الفطري مرتبط مع تناول القمح الذي بقي في الحقل طيلة فترة الشتاء وتلوث بفطريات . تشتمل خصائصه على التهاب الجلد والقيء والإسهال والنزوف التي قد تكون مميتة . تتضمن الفطريات المسببة أعضاء من أجناس النوباء ، المغزلاوية ، القوصف ، الدغلاء ، الشعريات الأدمة ، شعرية القراب ، الكبكوبية ، وغيرها .

congenital aleukia

نَدْرَةُ الكُرَيَاتِ البَيْضِ

الخَلْقِيَّةِ

اسم قديم لنُدرة الحَبَّبات الوراثية الطفلية (Infantile genetic agranulocytosis) .

aleukocytic

مَعْدُومُ الكُرَيَاتِ البَيْضِ

(= leukopenic)

منسوب إلى قلة الكريات البيض .

aleukocytosis

نَدْرَةُ الكُرَيَاتِ البَيْضِ

نقص في عدد الكريات البيض في الدم دون 5000م³ تقريباً ؛ وتُسمى أَمَاطُهُ حسب نمط الخلية ، مثل نُدرة الحَبَّبات (Agranulocytosis) وقلة العدلات (Neutropenia) . مرادف : (Lukopenia) ، (Aleukia) ، قلة الكريات البيض

aleurioconidium

غَبيرة دَقِيقِيَّة

غَبيرة نهائية أو جانبية تتحرر عند ذوبان رابطتها مع الأفطورة ، تدعى أيضاً البوغ الدقيقي .

aleuriospore

بُوغٌ دَقِيقِيٌّ

غَبيرةٌ (Conidium) انتهائية أو جانبية تتحرر من انحلال مرتكزها على الأفطورة (Mycelium) . مرادف : (Aleurioconidium) .

Aleurisma

ذَهَبِيَّةُ الأَبْوَاغِ

وتسمى أيضاً (Chryso sporium) من جنس الفطريات الناقصة وهي من الفطور الترايية المسؤولة عن حالة الفطار النَّبَاجِيَّ .

Aleurobius farinae

الحَفَّارُ الدَّقِيقِيُّ

(=Tyroglyphus farinae)

سوس الدقيق ، يوجد في المطاحن ومخازن القمَّح .

aleurone

الأُورُونِ

حبيبات بروتينية تظهر في سويداء البذور الناضجة ، وتتركز بصورة خاصة في الطبقة الخارجية لسويداء الحبوب النجيلية . تختلف بنية حبة الأورون بين المجموعات النباتية تبعاً لمواقعها التصنيفية ، ومن البذور الغنية بالأورون يذكر الخروع .

aleuronoid

دَقِيقِيٌّ الشَّكْلُ

يشبه الطحين أو الدقيق ، مثل الحبيبات الدقيقية (الألورونوية) [Aleuronoid granules] التي توجد في الخلايا الصباغية .

Alexander - Adams

عملية ألكسندر -

operation

أدامس

عملية تقصير الرباطين المدورين لتصحيح انزياح الرحم . مرادف : عملية ألكسندر (Alexander's operation) .

Alexander crown

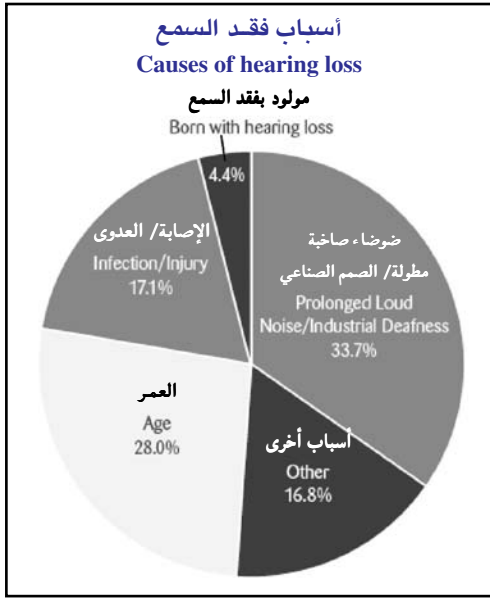
تاجُ ألكسندر

تاج معدني لدعم جسر سني .

Alexander gold

ذَهَبُ ألكسندر (أسنان)

تاج داعم في الجسور السنية مصنوع من الذهب لتوخي الدقة والقوة وعدم صدأ المعدن .



Alexander's deafness صمم بحسب ألكسندر

(hearing loss) (فقد السمع)
[جوستاف ألكسندر ، طبيب أذن نمساوي من القرن العشرين] ؛ صمم خلقي ناجم عن عدم تنسج القوقعة (Cochlear aplasia) ، يكتنف بشكل رئيسي عضو كورتى (Corti's organ) والخلايا العقدية المجاورة في اللقمة القاعدية للقوقعة ، وينجم عن ذلك نقص سمع عالي التواتر .

Alexander's disease داء ألكسندر

شكل طفلي من حثل المادة البيضاء (Leukodystrophy) ، يتصف هستولوجياً بوجود مادة بوزينية على سطح الدماغ وحول أوعيته الدموية ، مما يؤدي إلى تضخمه .

Alexander's operation عملية ألكسندر

[وليم ألكسندر ، 1844-1919 ، جراح إنجليزي] . تقصير الرباطين المدورين لتصحيح انزياح الرحم .
انظر تحت Alexander- Adams operation .

alexia تعذر القراءة؛ اللاقراطية

1 - نوع من الحُبسة التي تتصف بعدم المقدرة على قراءة الكلمات المكتوبة بسبب آفة في قشرة الدماغ البصرية .

2 - عدم القدرة على القراءة بصوت مسموع ، وتحدث عادةً مع فقدان النطق (الحُبسة) ، وتختلف هذه الحالة عن حالة عسرة القراءة التي تعتبر من مشكلات النمو ، وقد يصاحب عجز القراءة مشكلة تعذر الكتابة .

agnostic alexia تعذر القراءة العمهي

تعذر القراءة الناجم عن عدم القدرة على التمييز .

aphasic alexia تعذر القراءة الحبسي

حُبسة تتصف بقدرة المريض على قراءة الكلمات ولكن من دون إدراك أو فهم معانيها .

cortical alexia تعذر القراءة القشري المنشأ

نوع من الحُبسة الحسية التي تنتج عن آفة في التليف الزاوي الأيسر .

developmental alexia تعذر القراءة النمائي

عدم القدرة على تفسير الحروف والكلمات دون أن تتأثر قدرة المريض على الكتابة لسبب الإصابة العصبية المركزية منذ المراحل التطورية الجنينية .

isolated alexia تعذر القراءة المنعزل

تعذر القراءة من دون أي اضطراب عصبي مرافق .

motor alexia تعذر القراءة الحركي

الحُبسة التي يفهم المريض فيها ما يراه مكتوباً أو مطبوعاً ، غير أنه لا يستطيع قراءته بصوت مرتفع .

musical alexia تعذر القراءة الموسيقي

عدم المقدرة على قراءة النغمات الموسيقية . يدعى أيضاً بالعمه الموسيقي .

occipital alexia تعذر القراءة القذالي المنشأ

عدم القدرة على تفسير الحروف والكلمات دون أن تتأثر قدرة المريض على الكتابة بسبب إصابة الفص القذالي العصبي .

optical alexia تعذر القراءة البصري

عدم القدرة على فهم ما هو مكتوب أو مطبوع .

parietal alexia تعذر القراءة الجداري المنشأ

(=تعذر القراءة) .

sensorial alexia تَعَدُّرُ الْقِرَاءَةِ الْحَسِّيِّ
(= optical alexia)

. انظر تحت optical alexia

subcortical alexia تَعَدُّرُ الْقِرَاءَةِ بَعْلَةً
تَحْتَ الْقَشْرَةِ

اللاقراءة التي تتولد عن انقطاع الاتصال بين
المراكز البصرية والتلفيف الزاوي للدماغ .

symbolic alexia تَعَدُّرُ الْقِرَاءَةِ التَّرْمِيزِيِّ
تعذر فهم الكلام المكتوب بشكل رموز .

tactile alexia تَعَدُّرُ الْقِرَاءَةِ اللَّسْمِيِّ
عدم مقدرة الأعمى على قراءة كتابة بريلا .

verbal alexia تَعَدُّرُ الْقِرَاءَةِ الْكَلَامِيِّ
عدم القدرة على التعرف على الكلمات بالرغم
من معرفة الحروف كل على حدة .

alexia متعلق أو مصاب بتَعَدُّرِ الْقِرَاءَةِ

alexidine أليكسيدين
دواء مضاد للجراثيم .

alexin الْمُتَمِّمَةُ
(=complement)

وتسمى المتتممة (Complement) وهو مصطلح
وضعه إيرلخ لمادة ثابتة بالحرارة وتوجد في
المصل بشكل طبيعي ، ويمكنها تخريب الجراثيم
والخلايا المحسنة نوعياً بالأضداد المثبتة
للمتتممة . والمتتممة معقد بروتيني مصلي وتتأثر
فعاليتها بسلسلة من التفاعلات التي تنجم عن
الانشطار الإنزيمي الذي قد يتلو واحداً أو أكثر
من الطرق . ففي الانحلال المناعي مثلاً ، يتألف
المعقد من تسعة مكونات (تسمى C1 حتى C9)
ولكل منها موقع تؤثر فيه وتنشط بالمعقد
الضدي المستضدي . إن المتتممات تدخل في
عمليات التخريب (الانحلال lysis) وفي
عمليات الطهية (Opsonization) للجراثيم
الغريبة ، كما تدخل في عمليات الالتهاب
وتنظيف المعقدات المناعية (الضد المستضد) .

alexipharmac مُضَادُّ السُّمِّ

(=antidotal) (= دَرِيَاقِي)

(=antidote) (=دَرِيَاق)

alexipyretic مُضَادُّ الْحُمَّى
(=antipyretic)

دواء أو مادة خافضة لدرجة الحرارة العالية .

alexithymia عَمَى الْمَزَاجِ

عدم مقدرة الفرد على التعرف أو وصف
انفعالاته من خلال أحاسيسه الجسدية أو
تفاعلاته السلوكية .

aleydigism انعدامُ خَلَايَا لايديج

غياب إفراز الأندروجين من قبل خلايا لايديج ،
كما يحدث في قصور الغدد التناسلية مع نقص
موجهة الغدد التناسلية .

Alezzandrini syndrome متلازمة أليزاندريني

[أرتورو أليزاندريني ، طبيب عيون
برازيلي ولد عام 1932] .

تنكسٍ بساطي عيني (Tapetoretinal) أحادي
الجانِبِ يُتَبَعُ بِبُهَاقٍ وَجْهِيٍّ وَشَمَطٍ (Poliosis) فِي
الجهة نفسها ، ويرافق أحياناً مع صمم .

alfalfa فَصْفَصَةٌ
(=medicago)

جنس من الأعشاب من الفصيلة البقلية
ويستخدم غالباً كعلف للمواشي ولكنه أحياناً
يسبب الحالة التي تعرف (بالتهاب الجلد
البرسمي Efoil dermatitis) .

alfentanil هيدروكلوريد الألفنتانيل

hydrochloride

مسكن أفيوني المفعول ببدء سريع ومدة
قصيرة ، مشتق من الفنتانيل ، يستعمل كعامل
أولي لتخريض التخدير العام ، وكمساعدة في
مداومته ؛ يعطى داخل الوريد .

alg(o) - بادئة تشير إلى العلاقة بالألم

alga طُحْلُبٌ

طائفة من النباتات اللازهرية ، لا تتميز في
أجسامها السيقان والأوراق والجذور ؛ وهي
مختلفة الحجم ، تعيش في البحار أو في المياه
العذبة ، وهي بمعظمها مائية يتراوح حجمها
بين حجم العضويات وحيدة الخلية المجهرية التي
تعيش على الأشجار والبرك وعلى سطح الماء ،

وبين حجم جدائل الأعشاب البحرية التي يبلغ طولها عدة أمتار ؛ بعض هذه الطحالب يعوم بحرية وبعضها الآخر ينمو مرتبطاً بركازة . تنقسم الطحالب إلى عدة أقسام رئيسية وفقاً لدرجة تفضيلها : يحوي القسم الأول الطحالب الخضراء (قسم النباتات الخضراء) التي توجد في المياه العذبة ، وقد تكون وحيدة الخلية أو لها خيوط طويلة (كما في الطحالب اللولبية) أو تكون مسطحة تشبه ورقة الشجر (مثل خس البحر) . وهناك فئة من الطحالب الخضراء كبيرة الحجم مكونة من خيوط متشابكة أو نسيج شبه حشوي . وينطبق ذلك على الطحالب البنية (قسم الطحالب السمراء) ، وتضم الأعشاب البحرية المألوفة كالأعشاب الموجودة على الشواطئ الصخرية . ويعتبر عشب البحر الأسمر (القحلة) من أكبرها حجماً وهو ينمو أحياناً إلى أطوال كبيرة . وتوجد الطحالب الحمراء (قسم الطحالب الحمراء) بمعظمها في البحار الدافئة وتتميز بهياكل طبشورية قاسية . إن الطحالب الموجودة في المياه العذبة والمالحة لها أهمية بالغة كأساس للسلاسل الغذائية ، وتعتبر الطحالب الكبيرة مهمة من الناحية الاقتصادية حيث تستخدم الطحالب الحمراء كمواد غذائية ومصدراً لمادة الأجار . أما عشب البحر الأسمر فإنه ينتج اللجينات التي تستخدم في صنع المثلجات . وتستخدم الطحالب أيضاً في صنع الأسمدة وفي الطب .

طحالب algae

زمرّة من النباتات اللازهرية (Cryptogamous) ، تكون أجسامها أحادية الخلية أو تتكوّن من مَشْرَة (Thallus) ، وهي تضم الطحلب البحري والكثير من نباتات الماء العذب الأحادية الخلية ، ويحتوي معظمها على الكلوروفيل (Chlorophyll) ؛ وتشكّل الطحالب نحو 90٪ من نشاط التخليق الضوئي (Photosynthesis) على الأرض .

الطحالب الزرقاء المخضرة blue-green algae

قسم من مملكة بدائيات النواة (Prokaryotae) ، يشمل جراثيم أحادية الخلية أو خيطية غير متحركة أو ذات حركة انزلاقية ، تتوالد بالانشطار الثنائي (Binary fission) وتقوم بالتخليق الضوئي (Photosynthesis) مع إنتاج الأكسجين ، وقد كانت تُسمى هذه الجراثيم الزرقاء المخضرة باسم الطحالب الزرقاء المخضرة . مرادف : الزرقاء (Cyanobacteria) ، (Cya-nophyceae) .

طحلبيّي algal

يتعلق بـ ، أو مسبب بالطحالب .

تسكين analgesia

(=analgesia)

تخفيف الألم بدواء ما ، أو بإجراء ما .

خروبية algaroba

(=algaroba)

1 - وجبة من ثمار الخروب .

2 - أي نبات من جنس (Prosopis) ويسمى أيضاً (Mesquite) أو (Algarobas) .

1- سابقة بمعنى الألم alge-

2 - سابقة بمعنى البرودة؛ الصقيع

ألمّي algedonic

متصف أو متعلق بكل من اللذة والألم .

مُبرّد algeficient

عامل له تأثير تبريدي . مرادف : (Cooling) ، (Refrigerant) .

أجيدرات algedrate

هيدروكسيد الألومينيوم المميه ، مسحوق لا متفاعل ، يستعمل كمضاد للحموضة .

تحرّي الألم بالضغظ algeoscopy

1 - استخدام الضغظ في اختبار طبي بهدف التأكد مما إذا كان ذلك الأمر يؤدي إلى الإحساس بالألم أم لا .

2 - قياس درجة الإنجماد وهي تحديد نقطة تجمد السوائل (في الطب : البول ، الدم ، . . .) مقارنة بدرجة تجمد الماء المقطر . حيث تنخفض درجة التجمد كلما زاد محتوى

	الجوامد .	انظر تحت algesthesia .
algesi-	سابقة بمعنى الألم	ألجيستون
algesi(o)-	بادئة تشير إلى الألم	دواء من مجموعة البروجسترون أو ذو
algisia	فَرْطُ حَسِّ الأَلَمِ	خصائص مشابهة له .
	1- حاسة الألم .	مُؤَلِّم
	2- تحسس ألمي مفرط .	1- ما يؤلِّد حس الألم .
	3- حالة مرضية تنشأ عن الخوف المرضي من	2- يتعلق بفراط حس الألم .
	الألم وتجنب كل المؤثرات التي يمكن أن	1- سابقة بمعنى الألم
	تسبب فيه .	2- الطَّحَالِب
algestic	1- مؤلِّم	3- البرُودَة؛ الصَّقِيع
	2- متعلق بفراط حس الألم.	بادئة تشير إلى الألم
algessichronometer	مِيقَاتِيَّةُ الأَلَمِ	مُبيدُ الطَّحَالِب
	آلة تستعمل لقياس الزمن اللازم لإدراك حس	مادة مُحَرِّبَة للطحالب .
	الألم بعد التنبيه .	صاقع
algessimeter	مُقَيَّاسُ التَّأَلُّمِ	مثلج أو بارد .
	أداة تستعمل لقياس التحسس للألم ، مثل	algid cholera
	الوخز بجسم حاد (مثل إبرة) أو بواسطة تطبيق	كوليرا صاقعة
	كميات قابلة للقياس من الحرارة أو الضغط .	الكوليرا التي تسبب الصدمة وبرودة الجسم
Bjornstrom's	مُقَيَّاسُ التَّأَلُّمِ	والأطراف .
algessimeter	بَحَسَبِ بُوْرْنِسْتْرُومِ	algid malaria
	جهازٌ لتَحَدِيدِ حَسَاسِيَّةِ الجِلْدِ للألم .	شكلٌ مِنَ المَلارِيَا المَنجَلِيَّةِ (Falciparum
Boas's algessimeter	مُقَيَّاسُ التَّأَلُّمِ بَحَسَبِ بُوَا	malaria) ، تصيب بشكل رئيسي المعى
	جهاز لتعيين التحسس فوق الشرسوف .	والأحشاء البطنية الأخرى ؛ وتتصف المَلارِيَا
	[إزمار بوا ، 1858-1938 ، طبيب ألماني] .	الصاقعة المعدية بقيء مستمر ، بينما تتصف
algessimetry	قِيَّاسُ التَّأَلُّمِ	المَلارِيَا الصاقعة الزحارية بإسهال دموي يحتوي
	قياس التحسس للألم .	على أعداد كبيرة من الخلايا أو الكريات الحمراء
algessiogenic	مُؤَلِّم	الدموية المصابة بالعدوى .
	مُحَدِّثُ للألم .	ألجِين
algessimeter	مُقَيَّاسُ التَّأَلُّمِ	(= ألجينات الصوديوم) ؛ كربوهيدرات منقاة
(=algessimeter)		(مانورونات الصوديوم) تُستخلص من نوع
	انظر تحت algessimeter .	الطحالب السمراء ، وتستعمل كغرواني مثبت
algesthesia	حِسُّ الأَلَمِ	في عديد من المستحضرات الدوائية
	1- الشعورُ بالألم .	ومستحضرات التجميل والأطعمة .
	2- فرط الحساسية للألم . مرادف : (Algesia) ،	ألجِينَات
	(Algesthesis) .	ملح لحمض الألجينيك ، تستخلص من الشبا
algesthesia	حِسُّ الأَلَمِ	(Kelp) البحري . استعملت ألجينات الكالسيوم
(=algesthesia)		والصوديوم والأمونيوم كزغوة أو كشاش
		للضمادات الجراحية القابلة للامتصاص .

تشكل الألجينات الذوابة مثل ألجينات الصوديوم والبوتاسيوم والمجنزيوم حلالاً لزجة يمكن أن تتبدل إلى هلامية بواسطة تفاعل كيميائي مع مركبات مثل سلفات الكالسيوم، وهي خاصية تجعل منها مواد مفيدة لأخذ الطبقات السنينة .

alginate mixer خَلَّاطُ الأَلْجِينَاتِ
أداةٌ لمزج تلك المواد المائية الغروانية المستخدمة في مواد الطبعة السنينة .

alginate mixing instrument خَلَّاطُ الأَلْجِينَاتِ
(=alginate mixer)

انظر تحت alginate mixer.

alginator خَلَّاطُ الأَلْجِينَاتِ
(=alginate mixer)

انظر تحت alginate mixer .

alginic acid حمض الأَلْجِينِيك
كربوهيدرات غروانية مسترطبة، يتم استخلاصها بقلوي مخفف من أنواع طحالب البحر السمراء . يستعمل كرابط لأقراص الدواء وكعامل استحلابي .

alginuresis تَبَوُّلُ مَوْءِمٍ
حدوث ألم عند التبول، كما في التهاب الإحليل .

algio- سابقة بمعنى الألم
شكل توليفي للدلالة على العلاقة بالألم .

algioglandular غُدِّيُّ أَلْمِيَّ
متعلِّقٌ بحدوث الإفراز الغُدِّي نتيجة الألم .

algiometabolic اسْتَقْلَابِيُّ أَلْمِيَّ
متعلِّقٌ بحدوث الاستقلاب نتيجة الألم .

algiomotor محرِّكُ الأَلْمِ
يُحدِّثُ حركات مؤلمة مثل التشنج أو عسر الهضم .

algiomuscular عَضَلِيُّ مَوْءِمٍ
منسوبٌ إلى الألم العضلي أو مسببٌ لحركات مؤلمة مثل التشنج وعُسْر الهضم (Dysperistalsis) . يدعى أيضاً: حركي ألمي (Algiomotor) .

algiovascular وَعَائِيُّ أَلْمِيَّ

يتعلق بفعل وعائي ناتج عن تنبيه مؤلم .

1- سابقة بمعنى البرودة؛ الصَّقِيْعُ
algio-

2- سابقة بمعنى الألم
مُسْتَقْبِلَةُ الأَلْمِ
مستقبلة عصبية تستشعر الألم .

algodystrophy حَثْلُ مَوْءِمٍ
ألم منتشر مستمر عادة في أحد الأطراف، يترافق غالباً مع اضطرابات محرِّكة للأوعية (Vasomotor) وتغيُّرات اغتذائية (Trophic changes) وتحدُّد أو ثبات في المفاصل، ويتبع ذلك عادة إصابة موضعية؛ مرادف: الحثل الانعكاسي الودي (Reflex sympathetic dys-trophy)، ومتلازمة الكتف واليد (Shoulder-hand syndrome) .

algogenesis إِيْلَامُ
إنتاج الألم .

algogenesis إِيْلَامُ
(=algogenesis)

إنتاج الألم .
algolagnia شَبَقُ أَلْمِيَّ

أي اضطراب نفسي جنسي مرتبط مع اشتقاق اللذة إما من اختبار أو من إحداث ألم جسدي أو سيكولوجي .

active algolagnia شَبَقُ أَلْمِيَّ فَاعِلٍ
(= sadism)

فعلٌ أو سعيٌ للحصول على الرضا من خلال التَسبُّب في ألم جسدي أو نفسي للآخرين، ويُطلَق هذا المصطلح عادة للدلالة على السادية الجنسية (Sexual sadism) .

passive algolagnia شَبَقُ أَلْمِيَّ لافاعِلٍ
(= masochism)

فعلٌ أو سعيٌ للحصول على الرضا من خلال معاناة ألم جسدي أو نفسي، ويُطلَق هذا المصطلح عادة للدلالة على المازوخية الجنسية (Sexual masochism) .

1- اِخْتِصَاصِيُّ الطَّحَالِبِ
شخصٌ مختصٌ في علم الطحالب .

- 2- اِخْتِصَاصِيُّ الأَلَمِ
شخصٌ مختصٌ في تدبير الألم ومعالجته .
- algology 1- عِلْمُ الطَّحَالِبِ
فرع من العلم الذي يهتم بالطحالب .
- 2- عِلْمُ الأَلَمِ
فرع من الطب الذي يهتم بدراسة الألم .
- algomenorrhea عُسْرُ الطَّمْثِ
(=dysmenorrhea)
الألم أو المغص الذي يسبق حدوث الحيض (الطمث) لدى المرأة ، أو يرافقه ، وقد يكون شديداً لدى بعض النساء .
- algometer مِقْيَاسُ التَّأَلْمِ
(=algesimeter)
انظر تحت algesimeter .
- pressure algometer مِقْيَاسُ التَّأَلْمِ بالضَّغْطِ
أداة لقياس التحسس للضغط .
- algometry قِيَاسُ التَّأَلْمِ
(=algesimetry)
قياس درجة الحساسية للألم .
- algophilia رُغَابُ الأَلَمِ
(=masochism) (= مازُوخِيَّة)
فعلٌ «أَوْ سَعِيَ» إلى الحصول على الرضا من خلال مَعَانَاةِ ألم جسدي أو نفسي ، ويُطْلَقُ هذا المصطلحُ عادةً للدلالة على المازوخية الجنسية (Sexual masochism) .
- algophily رُغَابُ الأَلَمِ
(=masochism) (= مازُوخِيَّة)
انظر تحت agophilia .
- algophobia رُهَابُ الأَلَمِ
الخوف المبالغ فيه من الألم .
- algopsychalia أَلْمُ نَفْسَانِي
ألم نفسي المنشأ .
- algor mortis بَرُودَةُ المَوْتِ
هي البرودة التي تحدث بعد مُضي فترة على حدوث الموت .
- algorithm خُوارِزِمِيَّة
1- طريقة الخطوة بعد خطوة لحل مشكلة أو

- اتخاذ قرار ، كما في وضع التشخيص .
- 2- إجراء ميكانيكي مثبت لحل بعض المسائل الرياضية .
- تعين نقطة الانجَمَادِ
algoscopy
(=cryoscopy)
فحصُ السوائل اعتماداً على المبدأ القائل بأنَّ نقطة انجماد المحاليل تختلف حسب كمية المواد الذائبة وطبيعتها .
- طَحَالِبُ
algosis وجودُ الفطور أو الطحالب في الجسم .
- تَشَنُّجٌ مُؤَلِّمٌ
algospasm انقباض عضلي أو مغص مؤلم .
- وَعَائِيُّ المِئِي
algovascular
(=algiovascular)
انظر تحت algiovascular .
- عَلِيُّ بنُ العَبَّاسِ
Ali Abbas علي عباس (930-994م) ؛ طبيب فارسي كان كتابه (الملكي) النص الطبي الرئيسي لمدة قرن كامل حتى حل محله كتاب القانون لابن سينا .
- عَلِيُّ بنُ عَيْسَى الكَحَّالِ
Ali ben Iza (علي الكحال 329-400هـ / 940-1009م) واحد من أعظم أطباء العيون في الحضارة الإسلامية ، ويعد المؤسس الأول لطب العيون في العالم كله . واهتم علماء أوروبا بدراسة مؤلفاته وأثاره في الكَحَلِّ أي في طب العيون .
- ولد علي بن عيسى الكحال بمدينة بغداد وعاش بها . وتوفي ببغداد عن عمر زاد عن ثمانين عاماً . وقد تتلمذ علي الكحال على يد المعلم : حنين بن إسحق ، ودرس علي يديه كتابه : العشر مقالات في العين . وفي ضوء دراسته لهذا الكتاب ولما كتبه حنين نفسه عن العين وتشريحها وأمراضها وأدويتها وجراحاتها وممارسته العلمية لطب العيون ، وضع علي بن عيسى الكحال كتابه : «تذكرة الكحالين» .
- إنجازاته العلمية : سجّل علي بن عيسى الكحال في كتابه : «تذكرة الكحالين» عدداً من أوائله في طب العيون سبق بها الأولين ، وتفوق بها

علي معاصريه . فعلي بن عيسى الكحال هو أول من استخدم التنويم المغناطيسي والتخدير بالعقاقير أثناء إجرائه لجراحات العيون ، ولم يكن هذان الأمران معروفين قبله عند أحد من أطباء العيون اليونانيين . وعلي بن عيسى الكحال من أوائل الأطباء في العالم ، الذين وصفوا التهاب الشريان الصدغي والقحفي . وقد لاحظ علي الكحال العلاقة بين الشرايين الملتهبة ، واضطراب الرؤية من جهة ، ومرض الشقيقة (أي الصداع النصفي) وارتفاع درجة الحرارة والتهاب العضلة الصدغية من جهة أخرى ، وقد يؤدي ذلك إلى فقدان البصر . وعلي الكحال هو الذي أجري ، ولأول مرة ، جراحة سل شُرَيَانِيَّ الصدغين الملتهبين وكيههما ، إضافة إلى كي أوجاع الصداع النصفي ، ونزلاتهما المزمنة ، وكيف يتقد الرؤية من الاضطراب والبصر من التلف وقد وصف علي بن عيسى الكحال كيفية إجراء هذه الجراحة في كتابه : «تذكرة الكحالين» . مؤلفاته : لعلي بن عيسى الكحال كتابان هما : «تذكرة الكحالين» ويتكون من (122) فصلاً ذكر في آخرها الأدوية المفردة المفيدة في علاج أمراض العيون وفق حروف الهجاء . وقد أورد علي الكحال في كتابه هذا (143) عقاراً لمعالجة (130) مرضاً من أمراض العيون ، وهو كتاب هام في طب العيون ظل نبعاً فياضاً ينهل منه علماء طب العيون المسلمون في العصور الوسطى وأطباء العيون الغربيون في عصر النهضة الأوروبية الحديثة إلى منتصف القرن الثامن عشر . وقد تُرجم هذا الكتاب إلى اللغة اللاتينية في العصور الوسطى عدة مرات وتُرجم إلى العبرية والفارسية والتركية أيضاً ثم تُرجم حديثاً إلى الألمانية والإنجليزية . وله في الصيدلة كتاب «المنافع التي تستفاد من أعضاء الحيوانات» .

alible

(=nutritive)

1 - مُغذِّي (مُغذِّ)

2 - تَغذَوِيّ

أَلِيْفَاتِي حَلَقِيّ

مركب يضم سلسلة هيدروكربونية طويلة مع حلقة بنزينية .

1 - غُرْبَة

2 - اغْتِرَاب (اضْطْرَاب نَفْسِي)

أ - غريب عن المجتمع ؛ يشعر بكونه دخيلاً أو غريباً أو منبوذاً .

ب - غريب عن نفسه ؛ مشاعر لا حقيقية أو تبدد الشخصية .

ج - غربة العاطفة ؛ عزل الأفكار عن المشاعر ، تجنب المشاعر الانفعالية ، والجهود الأخرى لكي يبعد نفسه عن مشاعره .

د - انفصام العواطف عن الشعور والأفكار الذاتية للمصاب .

انْعِدَامُ الطَّحَالِ

(=asplenia)

غياب خلقي للطحال .

طَبِيبُ نَفْسِيّ

طبيب مختص في معالجة الأمراض النفسية . مرادف : (Psychiatrist) .

أَلِيْفُلُرَانِ

مخدر أو مبنج بالاستنشاق .

جَنَاحِي الشَّكْلِ

1 - له هيئة الجناح .

2 - نبات : نعت تعريفني يطلق على ما كان شكله كالجناح مثل حبة الطلع في العديد من عاريات البذور والثمار الجناحية .

يُرَصِّفُ

1 - يرتب الأسنان في صف .

2 - (في التركيبات السنية) : يَصَفَّ أو ينضد الأسنان في قوس طبيعي لعمل بدلة سنية .

3 - في تقويم الأسنان : تحريك الأسنان لتصحيح ترتيبها في وضع إطباق صحيح .

1 - تَرَصِيفُ

2 - ارْتِصَافُ

(في طب الأسنان) ؛ وضع الأسنان الطبيعية أو الصناعية في خط واحد ، كي تشكل شبيهاً

بالقطع المكافئ منتظماً للأقواس السنوية ولإعادة تأسيس علاقة توافقية مع البنى الداعمة ومع المجموع السني المقابل .

aliment غِذاء

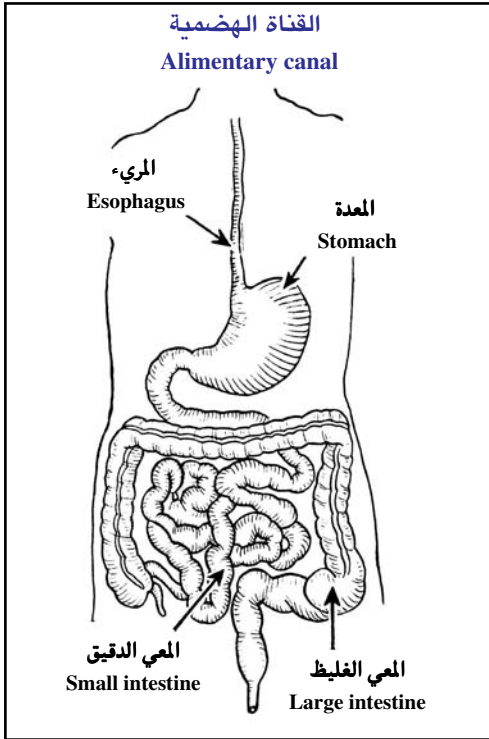
طعام أو مادة تغذوية .

alimentary 1 - طَعَامِيٌّ ؛ غِذَائِيٌّ
2 - هَضْمِيٌّ

يتعلق بالطعام أو المادة التغذوية أو أعضاء الهضم .

alimentary canal الجهازُ الهَضْمِيُّ ؛ القَنَاةُ الهَضْمِيَّةُ

الممر الأنبوبي الذي يمتد من الفم إلى الشرج ويؤدي وظائف مميزة عديدة : تناول الطعام عبر الفم باستخدام الأسنان واللسان ؛ هضم الطعام



الذي يبدأ في الفم ويستمر في المعدة والمعى الدقيق ؛ امتصاص المواد المغذية الذاتية ، ويتم بشكل رئيسي في المعى الدقيق ومن ثم امتصاص الماء المتبقي في الفضلات في المعى الغليظ ؛ والتخلص من المادة الغائطية عبر

الشرج ، والغائط أو البراز هو مادة تحتوي على مزيج من طعام مهضوم ومادة مطروحة (مثل أملاح الصفراء) .

alimentary duct الجهازُ الهَضْمِيُّ ؛ القَنَاةُ الهَضْمِيَّةُ ؛ السَّبِيلُ الهَضْمِي

(= alimentary canal)
(= digestive tract)

انظر تحت alimentary canal .

alimentation تَغْذِيَّةٌ ؛ غَذْوٌ

عملية إعطاء العناصر المغذية أو تلقيها .

artificial alimentation تَغْذِيَّةٌ اصْطِنَاعِيَّةٌ

إعطاء الطعام أو الغذاء للأشخاص الذين لا يستطيعون أخذه بالطرق الاعتيادية .

forced alimentation تَغْذِيَّةٌ قَسْرِيَّةٌ

1 - إطعام شخص ضد إرادته .
2 - إعطاء طعام لشخص أكثر مما تدعو له

شهيته .

parenteral alimentation تَغْذِيَّةٌ بِالْحَقْنِ

إعطاء الغذاء حقناً داخل الوريد .

rectal alimentation تَغْذِيَّةٌ مُسْتَقِيمَةً

إعطاء غذاء مُركَّز بالتستيل أو التقطير في المستقيم .

total parenteral alimentation تَغْذِيَّةٌ شَامِلَةٌ بِالْحَقْنِ

الإعطاء الوريدي للحاجات الغذائية الشاملة للمريض الذي لديه خلل وظيفي هضمي ، ويتحقق ذلك عن طريق قنطرة وريدية مركزية ، وتغرس عادة في الوريد الأجوف العلوي عبر الوريد تحت الترقوة ، تُدعى أيضاً فرط التغذية بالحقن .

alimentology عِلْمُ التَغْذِيَّةِ

(=trophology)

العِلْمُ الذي يُعنى بشؤون التغذية والعناصر المغذية .

alimentotherapy مَعَالِجَةٌ غِذَائِيَّةٌ

معالجة المرض بتنظيم النظام الغذائي . وتدعى أيضاً : المعالجة بالنظم الغذائية .

alinasal	جَنَاحِيٌّ أَنْفِيٌّ
	يتعلق بجناحي الأنف .
alinement (=alignment)	1- تَرْصِيف 2- اِرْتِصَافُ الأَسْنَانِ
	انظر تحت alignment .
alipamide	أَلِيَامِيد
	دواء مدر للبول وخافض للضغط .
aliphatic	أَلِيفَاتِيٌّ
	مركب هيدروكربوني ذو سلسلة مفتوحة ، وهو عضو من المجموعات الرئيسية للمركبات العضوية والتي تملك بنية سلسلية مستقيمة أو فرعية كالأوليفينات والبرافينات .
aliphatic acids	أَحْمَاضُ أَلِيفَاتِيَّةٌ
	أحماض من الهيدروكربونات اللاعظمية (مثال: أسيتيك ، بروبيونيك ، بوتيرك) ؛ لذا تدعى الأحماض الدهنية . وصيغتها الكيميائية هي R-COOH ، حيث R هو هيدروكربون لا عطري .
alipogenic	غَيْرُ مُوَلَّدٍ لِلشَّحْمِ
	غير مكوّن للشحم ، غير مكوّن للدهن .
alipoid	لَا شَحْمَانِيٌّ
	متميز بغياب الشحمانيات .
alipotropic	غَيْرُ صَارِفٍ لِلشَّحْمِ
	ليس له أي تأثير في استقلاب الدهن .
aliquorrhea (=hypoliquorrhea)	قَلَّةُ السَّائِلِ النِّخَاعِيِّ
	النقص المزمن للسائل الدماغي النخاعي (CSF) .
aliquot	قُسَامَةٌ
	1- في الكيمياء وعلم المناعة : يخص أو يتعلق بجزء من كل أو تقريباً واحد من اثنين أو أكثر من عينات شيء بنفس الحجم أو الوزن .
	2- عينة من الكل تؤخذ لتعيين التركيب الكمي للكل .
	3- جزء مقيس من كل عينة ذات حجم معروف مأخوذة من مستحضر .
alismim	أَلِيسْمِين

	مادةٌ مستخلصةٌ من نبات مزمار الراعي .
alispheoid	جَنَاحِيٌّ وَتَدِيٌّ (تشریح)
	1- يتعلق بالجنح الأكبر للعظم الوتدي .
	2- غضروف من القحف الغضروفي الجنيني على أي جانب من العظم القاعدي الوتدي ، والذي يكون فيما بعد معظم الجناح الأكبر للعظم الوتدي .
	3- العظم المتشكل في المنطقة الوسطى لقحف الثدييات .
alive	حَيٌّ
	على قيد الحياة .
alizarin	أَلِيزَارِين
	صبغ مبلور أحمر ، مُحضّر تخليقياً من خلاصة جذور الفوة (Madder) ، تستعمل مركباته كمشعرات لونية ، وكمادة هامة في صناعة الأصبغة المعقدة .
alizarin monosulfonate	أَحَادِي سَلْفُونَاتِ الأَلِيزَارِين
alizarin No.6	الأَلِيزَارِين رَقْمُ 6
	جليكوزيد مشتق من جذر الفوة (Madder root) ، استعمل كملون نووي .
alizarin red	أَحْمَرُ الأَلِيزَارِين
	هو الملح الصودي لأحادي سلفونات الأيزارين (Alizarin monosulfonate) .
alizarin yellow	أَصْفَرُ الأَلِيزَارِين
	مُشعّر يستعمل في قياس تركيز أيون الهيدروجين بباهاء يتراوح بين (10.1-12.1) .
alizarinopurpurin (=purpurin)	أَلِيزَارِين
alkalate	مُوَلِّك
(=alkylating agent)	(=عامل مؤلِّك)
	هو دواء أو مركب كيميائي يشكل - عن طريق تكوين رابط تساهمي - مقوماً نسيجياً مشتقاً يحتوي بشكل أولي على جزء من الدواء أو المركب الكيميائي وكثيراً ما يستخدم كمسرطن ومطفر ولكن يستخدم غالباً في العلاج الكيميائي للسرطان مثل (الخرذل التروجيني

	والكارموستين) .
alkalemia	قُلَاءُ الدَّمِّ؛ قُلُومِيَّةٌ زيادة باهاء pH الدم ؛ أو نقص تركيز أيون الهيدروجين في الدم .
alkalescence	قَلْوِيَّةٌ خَفِيفَةٌ؛ اِقْلِيَاءٌ قلونة خفيفة أو وشيكة .
alkalescent	قَلْوِيٌّ خَفِيفٌ؛ مُقْلَوِيٌّ له نزعة قلوية .
alkali	قَلْوِيٌّ مركب سريع الذوبان في الماء وينتج محلولاً كاوياً أو أكالاً حيث يعادل الأحماض لتكوين الأملاح . في المحلول المائي ، تتفكك القلويات وتكون أيونات الهيدروكسيل . والقلويات تحول لون عباد الشمس الأحمر إلى اللون الأزرق . والمحاليل القلوية تحوي أيونات الهيدروكسيل والتي قد تسبب حرقاً بليغة .
caustic alkali	قَلْوِيٌّ كَاوٍ (كاوي) 1- يعطي أثراً كيميائياً مشابهاً للحرق . 2- عامل منتج لهذا الأثر . 3- يستخدم للدلالة على محلول قلوي ؛ مثل الصودا الكاوية (NaOH) .
fixed alkali	قَلْوِيٌّ ثَابِتٌ أي قلوي عدا القلوي المؤين بشكل ضعيف ، مثل الأمونيا .
volatile alkali	قَلْوِيٌّ طَيَّارٌ صفة للمادة القلوية الطبيعية (درجة الباهاء فوق 7) والطيارة التي تتبخر في الهواء .
alkalify	يُقْلِنُ يجعله قلويًا .
Alkaligenes	المُقْلِيَّةُ
(=Alcaligenes)	جنسٌ واسع الانتشار من الجراثيم الإيجابية الجرام الهوائية العصوية الشكل المنتجة للقلويات ، غير محددة الأصل ، يوجد في معي الفقاريات وكجزء من النيت السوي للجلد ، وأحياناً تكون سبباً لعدوى انتهازية (Opportunistic infection) .

alkaligenous	مُقْلِنٌ مانح القلوية .
alkalimeter	مِقْيَاسُ القَلْوِيَّةِ أداة لقياس القلوي المحتوى في مزيج .
alkalimetry	قِيَاسُ القَلْوِيَّةِ قياس القلويات الموجودة في أية مادة .
alkaline	قَلْوِيٌّ 1- له تفاعلات القلوي . 2- له باهاء pH أكثر من 7 . 3- تسمى الهيدروكسيدات مثل هيدروكسيد الصوديوم (NaOH) والتي هي مركبات قاعدية تُحَضَّرُ بتفاعل الفلزات النشطة مع الماء مباشرة ، حيث يحل الفلز محل ذرة هيدروجين الماء أو تُحَضَّرُ بتفاعل أكاسيد الفلزات مع الماء .
alkaline detergent	مُنْظَفٌ قَلْوِيٌّ منظف يعتمد في فعله وتأثيره على القلويات .
alkaline hydrolysis	حلمهة قلوية إضافة الماء بالتفاعل مع القلويات .
alkaline phosphatase	الفسفاتاز القلوية إنزيم من صنف الهيدرولاز يحفز تشطر الأورثوفوسفات من الإسترات الأحادية الأورثوفسفورية تحت ظروف قلوية ؛ توجد أشكال مختلفة من الإنزيم في الأنسجة الطبيعية والخبيثة ؛ يفيد نشاط الإنزيم في المصل في التشخيص الإكلينيكي لعدد من الأمراض . يتسبب عوز نشاط الإنزيم العظمي (وهو خلل كروموسومية جسمية متنحية) في نقص الفسفاتاز .
alkaline salt	مِلْحٌ قَلْوِيٌّ سلفيد الهيدروجين في السموم وفي ملحق التسمم .
alkaline soap	صَابُونٌ قَلْوِيٌّ صابون للتنظيف معتمد على القلويات في عمله وتأثيره .
alkaline solution	مَحْلُولٌ قَلْوِيٌّ محلول تقع باهائه (pH) ضمن المجال القلوي ،

أي أكثر من 7 .

leukocyte alkaline الفسفاتاز القلوية

phosphatase في الكريات البيضاء

إيزوزيم الفسفاتاز القلوية الذي يوجد في الكريات البيضاء وخاصة في العدلات ؛ يستخدم نشاطها في التشخيص التفريقي لكثرة العدلات حيث يكون منخفضاً في الالبيضاخ النقيوي المزمع ومرتفعاً في اضطرابات أخرى ، ويتقل مرض قلة هذا الإنزيم في العظام وراثياً كخلة جسدية متنحية .

alkalinity قَلْوِيَّة

1- واقع أو كيفية أو درجة القلوية .

2- صفة أو حالة يكون فيها الشيء قلويًا .

3- كمية قلوي أو قاعدة في محلول ، يعبر عنها غالباً بدلالة الباهاء .

4 - خاصية المادة القلوية بابتعاد مقدار الباهاء

في محلول ما عن رقم الاعتدال (7) إلى ما فوق ذلك الرقم .

alkalinization قَلْوَنَةٌ: تَقْلِيَّة

فعل جعل الشيء قلويًا .

alkalinize يُقْلَوْن

يصنع القلوي ؛ يجعل الشيء قلويًا .

alkalinuria بَيْلَةٌ قَلْوِيَّة

حالة قلوية البول .

alkalithery المَعَالِجَةُ بِالْقَلْوِيَّات

استخدام علاجي للقلويات من أجل الحصول على أثر موضعي أو جهازى .

alkalization قَلْوَنَةٌ

فعل جعل الشيء قلويًا .

alkalize يُقْلَوْن: صنع القلوي

(= alkalinize)

انظر تحت alkalinize .

alkalizer مُقْلَوْن

عامل يستعدل الأحماض ، أو يسبب القلوية .

alkalogenic مُقْلَوْن

مُنْتَج للقلوية .

alkaloid قَلْوَانِيَّ

أي من مركبات عضوية تحتوي على عنصر النتروجين وهي ذات خاصية قاعدية وتحضر من بعض النباتات ، وتستخدم في صناعة الكثير من الأدوية والمستحضرات الطبية لتأثيرها الفسيولوجي في الجسم . وللقلوانيات - إذا أخذت بجرعات صغيرة - أثر طبي وعلاجي قوي وفعال خصوصاً إذا استخدمت كمسكنات ومهدئات ومنعشات (منبهات) للقلب والجهاز التنفسي . وتعتبر مادة الكافيين الموجودة في القهوة والشاي مادة منبهة . وينطبق هذا المصطلح أيضاً على المواد التخليقية (القلوانيات الاصطناعية) ، والتي لها بُنى مشابهة لقلوانيات النبات مثل البروكاين .

animal alkaloid قَلْوَانِيَّ حَيَوَانِيَّ

المادة الحيوانية المصدر ذات الطبيعة القلوية (درجة باهاتها فوق 7 درجات) .

artificial alkaloid قَلْوَانِيَّ اصْطِنَاعِيَّ

القلوانيات التي هي مواد من أصل نباتي عادة ، مثل الأتروبين والكافيين ، ولكن يمكن تصنيعها ببنية شبيهة بالقلوانيات النباتية ، مثل البروكاين (Procaine) .

ergot alkaloids قَلْوَانِيَّات الإرجوت

مجموعة من القلوانيات القربية كيميائياً من بعضها البعض ، مشتقة إما من الأرجوت أو مُخلقة صناعياً ، بعض منها يسبب التسمم بالأرجوت بينما البعض الآخر يكون دوائياً . تشمل الأرجوكورنين ، الإرجوكريستين ، الإرجوكريبتين ، الإرجونوفين ، الإرجوتامين ، وثنائي إيثيل أميد حمض اليسرجيك .

vinca alkaloids قَلْوَانِيَّات العنقاقية

قلوانيات ناتجة من عنقاقية مدغشقر (Madagascar periwinkle) ، العنقاقية الوردية (Vinca rosea) . وهي سامة للخلايا و نوعية للطور M من انقسام الخلية في الدورة الخلوية حيث تعمل بربطها للتأولين مما يؤدي إلى توقف الخلايا في الطور التالي . يستعمل اثنان منهم (الفينبلاستين والفينكريستين) كعوامل

مضادة للأورام .

alkalometry

قياسُ القَلْوِيَّةِ
عملية قياس القلوية عند المعايرة مع الأحماض
في التحليل الحجمي للمحاليل القلوية
والحمضية .

alkalosis

قُلاء

حالة طبية ترتفع فيها درجة القلوية بشكل مفرط
في بلازما الدم (ترتفع الباهاء) .

قُلاء ناقصُ ثنائيُّ أكسيد

الكربون
(= قُلاء تَنَفُّسِيّ) (= respiratory alkalosis)

حالة منشؤها الفقد الزائد لثنائي أكسيد الكربون
من الجسم مع نقص مرافق في تركيز
بيكربونات البلازما الشريانية ، وتحدث عادة
كنتيجة لفرط التهوية الذي يكون إما نفسي
المنشأ أو من طبيعة فيزيائية .

altitude alkalosis

قُلاء المرتفعات

زيادة قلوية الدم والأنسجة التي تحدث في داء
الجبال .

carbon dioxide alkalosis

قُلاء ثنائيُّ أكسيد

الكربون
(= قُلاء تَنَفُّسِيّ) (= respiratory alkalosis)

انظر تحت acapnial alkalosis .

compensated alkalosis

قُلاء معاوَض

الحالة التي تعيد فيها آليات المعاوضة الباهاء
(pH) إلى قيمتها الطبيعية بواسطة معاوضة
تنفسية .

compensated metabolic alkalosis

قُلاء استقلابيُّ معاوَض ؛
قُلاء أَيْضِيُّ معاوَض
(= compensated alkalosis)

انظر تحت compensated alkalosis .

compensated respiratory alkalosis

قُلاء تَنَفُّسِيّ
مُعاوَض
قلاء تنفسي تعود فيه باهاء (pH) الدم إلى
القيمة الطبيعية نتيجة لاحتباس الحمض أو
لإفراغ القاعدة بواسطة آليات كلوية .

congenital gastrointestinal

قُلاء معدِي

alkalosis

مَعَوِيُّ خَلْفِيّ

قُلاء من مصدر استقلابي هضمي ، ويحدث
نتيجة اضطرابات استقلابية خلقية منذ المرحلة
الجنينية .

hypokalemic

قُلاء بَنَقْصُ بوتاسيوم

alkalosis

الدم

نمط من القلاء الاستقلابي مرتبط مع مستوى
منخفض لبوتاسيوم المصل . يحدث احتباس
القلوي أو فقد الحمض ، في حيز السائل خارج
الخلية (وليس داخل الخلية) بالرغم من أنه
يمكن أن تكون باهاء السائل داخل الخلية أقل من
الطبيعي . ويمكن أن تسببه ضخامة أو نقص
تنسج الخلايا المجاورة للكبيبة كما في متلازمة
بارتر .

metabolic alkalosis

قُلاء استقلابي

اضطراب تراح فيه الحالة الحمضية القاعدية
للجسم نحو الجانب القلوي ، إما بسبب
احتباس القاعدة أو فقد الأحماض اللاكرونية
المثبتة (غير الطيارة) .

respiratory alkalosis

قُلاء تَنَفُّسِيّ

انظر تحت acapnial alkalosis .

alkalotherapy

المعالجة بالقَلْوِيَّات

الاستعمال العلاجي للقلويات .

alkalotic

قُلاءِيّ

يتعلق بالقلاء أو يتميز به .

alkaluria

بَيْلَة قَلْوِيَّة

وجود قلوي في البول .

alkamine

ألكامين

كحول يحتوي على مجموعة أمينية .

alkane

ألكان

هيدروكربونات أليفاتية مشبعة لالحلقية ،
وصيغتها العامة C_nH_{2n+2} وتتكون من ذرات
كربون وهيدروجين ذات سلاسل مستقيمة أو
متفرعة مرتبطة بروابط أحادية مشبعة . أفرادها
الأولى غازات تليها مواد سائلة والعليا منها مواد
شمعية أو صلبة وتشتق أسماء أفرادها من
الأرقام اللاتينية (ميثا = 1 وإيثا = 2 وبروبا

= 3 . . إلخ) ، والتي تشير إلى عدد ذرات الكربون في المركب يضاف إليه المقطع (ان) ، وأول فرد في هذه الفصيلة هو الميثان CH₄ يليه الإيثان C₂H₆. والألكانات مركبات هامة وهي من المكونات الأساسية لحام البترول (النفط) واستخداماتها كثيرة حيث تمثل المصدر الرئيسي لأنواع الوقود المختلفة .

alkanet

ألكانيت

أي صنف من الهيدروكربونات المشبعة ذات السلاسل المستقيمة أو المتفرغة ، له الصيغة العامة C_nH_{2n+2} ، وهو مُلون نباتي .

alkannin

ألكانين

مسحوق أحمر هو المكون الملون للألكانين . يستعمل كملون وبشكل ورق ألكانين كمشعر حيث يتحول الورق إلى أزرق بفعل القاعدة وإلى الأحمر بفعل الحمض .

alkapton

ألكابتون

(=alcapton)

انظر تحت alcapton.

alkaptonuria

بيلة ألكابتونية

اعتلال حمضميني كروموسومي جسدي متتح ، يتميز بتراكم حمض الهوموجنتيسيك الناشئ عن عوز نازعة أكسجين الهوموجنتسات 1 ، 2 . تشمل ملامحها تراكيز مرتفعة لحمض الهوموجنتيسيك في البول ، والذي تزداد قمامته عند الركود أو بالقلونة أو بالتمعُّر أو التهاب المفصل .

spontaneous

بيلة ألكابتونية

alkaptonuria

تلقائية

شذوذ وراثي وخلقي في استقلاب التيروسين مع إفراغ حمض الهوموجنتيسيك في البول .

1 - مُحَدَّث لِلبيلة الألكابتونية

2 - متعلق أو مصاب بالبيلة الألكابتونية

alkarsine

ألكارزين

سائل بني شديد السُممية ، مدخن في الهواء وقابل للاشتعال ذاتياً .

alkatriene

ألكاترايين

مركب هيدروكربوني أليفاتي لامشبع ذو ثلاثة روابط مزدوجة .

alkavervir

الكافيرفير

مسحوق أصفر مزيج من قلوانيات ، يُتم الحصول عليه باستخلاص انتقائي من الحرق الأخضر . يستعمل فموياً كموسع للأوعية في معالجة فرط الضغط .

alkene

ألكين

هيدروكربونات أليفاتية غير مشبعة ثنائية الرابطة حيث يحتوي كل فرد فيها على رابطة ثنائية بين ذرتي كربون في السلسلة ، ولذلك فهي أنشط كيميائياً من الهيدروكربونات المشبعة وتفاعلاتها من نوع الإضافة ، وصيغتهما العامة C_nH_{2n} ، تسمى أفرادها بنفس طريقة تسمية الألكانات مع استبدال المقطع الأخير بـ (ين) وأول فرد فيها هو الإيثين (الإثيلين) . وتحضر بواسطة التكسير الحراري للألكانات (من النفط أو الغاز الطبيعي) وإزالة الماء (التميه) من الكحول أو إزالة الهاليدات الألكيلية في وجود وسيط قاعدي . تشبه الألكانات من الناحية الفيزيائية الألكانات المناظرة لها ، إلا أنها تختلف عنها من الناحية الكيميائية بسبب الرابطة المزدوجة . وتتم أكسدة الألكانات بواسطة البرمنجنات أو تحت الكلوريت إلى جليكول وبواسطة الأوزون إلى أوزونيدات تتفكك بسهولة (عن طريق وسائط) معطيةً لدائن وراتنجات .

alkoxide

ألكوكسيد

ملح ينتج من تفاعل الكحولات مع الفلزات القلوية ويتم في هذا النوع من التفاعل إحلال الفلز محل هيدروجين زمرة الهيدروكسيل في الكحول .

alkyl

ألكيل

كحول فاقد لمجموعة هيدروكسيل ؛ وهو جذر ينتج عندما يفقد هيدروكربوني أليفاتي ذرة من الهيدروجين . والجذور ثلاثة أنواع : جذور أحادية مثل الميثيل CH₃ وجذور ثنائية مثل

الأيزوبروبيل ، وجذور ثالثية مثل البوتيل
الثالثي .

alkyl sulfonate سلفونات الألكيل

عضو من صنف عوامل مؤلكلة تشمل سلسلة
من إسترات متناظرة مستقيمة ثنائية الاستبدال
لحمض الميثان سلفونيك مع جسر من
مجموعات الميثيلين المتفاوتة في الطول ؛ تلك
المركبات التي تملك جسر ميثيلين بطول متوسط
(4-5 مجموعات ميثيلينية) ، يكون لها المنسب
العلاجي الأعلى .

alkylamine ألكيلامين

أمين ذو جذر ألكيلي .

alkylate يؤلكل

يسبب الألكلة .

alkylation ألكلة

إدخال جذر ألكيل بدل ذرّة هيدروجين في
مركب عضوي .

alkylogen ألكيل هالوجيني

إستر ألكيلي لأي من الأحماض الهالوجينية ،
مثل كلوريد الإيثيل .

alkyne ألكاين

هيدروكربونات أليفاتية غير مشبعة ثلاثية
الرابعة حيث يحتوي كل فرد فيها على رابطة
ثلاثية بين ذرتي كربون في السلسلة تحضر
معظمها - باستثناء الأستيلين - بواسطة إزالة
جزئيين من هاليدات الهيدروجين من ألكان
ثنائي الهالوجين . تشبه الألكينات من الناحية
الفيزيائية الألكانات المناظرة لها ، ولكنها
تختلف عنها من الناحية الكيميائية لأن لها
رابطة ثلاثية . صيغتها العامة C_nH_{2n-2}
ويضاف المقطع (أين) للرقم اللاتيني وأول فرد
في المجموعة هو الإيثاين (الأستيلين) وصيغته
الجزئية C_2H_2 يليه البروبان والبيوتان (مركب
هيدروكربوني غير مشبع) .

all or none الكل أو العدم

قانون ينص على وجود أنسجة معينة تستجيب
بشكل مماثل إلى نفس الحوافز مهما بلغت

قوتها ، أي إما أن تكون ردة فعلها جماعية
(الكل) وإما أنها لا تنفعل فلا تستجيب
(العدم) . وتعمل الألياف العصبية عادة وفق
هذه الطريقة .

all-closing band طوق كامل الإحاطة (أسنان)

طوق سني كامل يطبق حول السن عند محاولة
تعبثته بالحشوة .

allachesthesia حسّ نازح

حالة الشعور بالحس وإدراكه في منطقة بعيدة
عن النقطة المنبهة .

optical allachesthesia حسّ إبصاري نازح

(= visual allesthesia) حسّ إبصاري
نازح للمقابل)

حالة تتقل فيها الصور الإبصارية من أحد
نصفي الحقل الإبصاري إلى النصف الآخر إما
عمودياً أو أفقياً .

allant(o)- بادئة تدل على العلاقة

بالسجق أو بالسقاء (جنين)

allantiasis التسمم بالسجق

نمط من التسمم يحتوي على ذيفان المطثية
الوشيقية .

allanto- 1 - سابقة بمعنى السجق

2 - سابقة بمعنى السقاء (جنين)

allantoamnion سقاء سلويّ (جنين)

السائل السقائي الموجود ضمن السلى (عند
الجنين) .

allantochorion سقاء مشيمائيّ (جنين)

غشاء يتكون من اندماج السقاء والمشيماء .

allantoenteric سقائي معويّ (جنين)

صفة منسوبة للمعي والسقاء معاً عند الجنين .

allantogenesis تخلق السقاء (جنين)

تشكّل ونماء السقاء .

allantoic سقائيّ (جنين)

يتعلق بالسقاء .

allantoicase الأنتويكاز (إنزيم)

إنزيم يكونه الجين DAL2 ، وهو يحول
اللاننوات إلى يوريا واليوريدوغليكولات في

المرحلة الثانية من تفكك الألاتنوين . ومن الأسماء الأخرى لهذا الإنزيم ALC1 و-Allan (toate amidinohydrolase و YIR029W).

1 - سَجْقِي الشُّكْلُ **allantoid**

2 - سِقَائِي الشُّكْلُ (جنين)

سِقَائِي (جنين) **allantoidean**

1- يتعلق بالسقاء .

2- أي حيوان له سقاء خلال نمائه الجنيني .

مُتَّصِلا **allantoidoangiopagous**

الأوعية السريّة (توأمان)

(=omphaloangiopagus)

أجنة توأم متصلة بأوعية الحبل السري ، تُدعى أيضاً ملتصق السريرين .

مُتَّصِلا الأوعية **allantoidoangiopagus**

السريّة (توأمان)

(=allantoidoangiopagus)

انظر تحت allantoidoangiopagus .

الألتنوين **allantoin**

ثنائي اليوريد لحمض الجليوكسيليك . المنتج النهائي الحلقي المتباين للاستقلاب الهدمي للبورين في بعض الزواحف والثدييات المختلفة عن الرئيسات . يُنتج تخليقياً بأكسدة حمض اليوريك ، ولقد استعمل في السابق لتشجيع التكوّن الظهاري في الجروح والقروح وفي التهاب العظم والنقي .

الألتنويناز **allantoinase**

الإنزيم (أميدوهيدرولاز) الذي يحفز حلمهة الألتنوين إلى حمض الألتنويك .

بيّة الألتنوينيّة؛ وجود **allantoinuria**

الألتنوين في البول .

السقاء (جنين) **allantois**

مبدئياً هو رشح بطني أنبوبي في المعى المؤخر لأجنة الزواحف والطيور والثدييات . يتوسع عند الطيور والزواحف إلى كيس كبير لحفظ البول وبعد اندماجه مع المشيما المبطنة للقشرة يوفر تبادل الغاز . وبينما يكون السقاء بارزاً عند بعض الثدييات (اللواحم ، ذوات الحوافر) فإنه

عند البعض الآخر بما فيه الإنسان يكون أثارياً ، فيما عدا أن أوعيته الدموية ينشأ عنها الأوعية الدموية للحبل السري .

بادئة تشير إلى علاقة مع الآخر **allele(o)-**

أليل (ث: أيلان: ج: الأئل **allele**

في الكروموسومات)

الشكل البديل للجين الذي يمكن أن يحتل موقعاً معيناً في الكروموسوم . ويوجد في كروموسومات الإنسان الضعفانية أيلان واحد من كل منهما على أحد الكروموسومين الضعفانيين ، وهي تؤثر في وظيفة الجين في توليد الرنا (RNA) أو البروتين .

أليل سائد **dominant allele**

أليل تسيطر جينائه على النمط الظاهري للحي .

أليل مُميت **lethal allele**

أليل يؤدي وجوده في الكائن الحي إلى موته .

الأئل متعدّدة **multiple alleles**

وجود عدة أئل لأحد الجينات .

أليل مُتَّح (مُتَّحِي) **recessive alleles**

أليل لا تسيطر جينائه على النمط الظاهري للحي .

أليل صامت **silent allele**

أليل ليس له أي تأثير نمطي ظاهري .

أليل تحت المميت **sublethal allele**

أليل يسبب إنتاج مواد تضعف احتمالات التوافق مع الحياة ولكنها لا تسبب الوفاة مباشرة .

أليلي **allelic**

يتعلق بالأئل؛ تنتج جينات بديلة .

ألاّة **allelism**

وجود الأئل أو العلاقة بين أيلين .

1 - سابقة بمعنى التبادل **allelo-**

2 - سابقة بمعنى التخالّف

تحفيز متبادل **allelocatalysis**

تنبيه ذاتي للنمو في المزرعة الجرثومية بإضافة خلايا مشابهة .

مُحفّز متبادل **allelocatalytic**

(=) محفز تنافعي ؛ دال على تفكُّك أي من

المادتين بوجود الأخرى .

allelochemics الكيمياء الإيكولوجية

(=ecological chemistry)

تأثيرات كيميائية بين الأنواع ، بما في ذلك إطلاق مواد كيميائية ناشطة مثل الشدى والفيروسات والذيفانات .

allelomorph أليل

(=allele)

انظر تحت allele .

allelomorphic أليلي

(=allellic)

انظر تحت allelic .

allelomorphism ألالة

(=allelism)

انظر تحت allelism .

allelotaxis تَخَلُّقٌ مُخْتَلِفُ الْمَنَاشِي

تطور أحد الأعضاء من أنسجة جنينية متعددة .

allelotaxy تَخَلُّقٌ مُخْتَلِفُ الْمَنَاشِي

(=allelotaxis)

انظر تحت allelotaxis .

allelotype النَّمَطُ الْأَلِيلِي

تواتر الألائل في مجتمع أنسالي .

Allemann's syndrome متلازمة أليمان

[ريتشارد أليمان، 1893-1958، طبيب سويسري] ترافق الكلية المضاعفة مع تعجُّر الأصابع (Clubbed fingers) ، ويتصاحب ذلك أحياناً بلامتناظر وجهي وتنكُّس في مختلف الأعصاب الحركية .

Allen's test اختبار ألين

اختبارٌ يستهدف حالات انسداد الشريانين الزندي أو الكعبري ، ويقوم فيه المريض بالقبض على يده بإحكام لدفع الدم من جلد الراحة والأصابع ، ويضغط الفاحص الشريان الزندي أو الكعبري ؛ وعندما يفلت المريض قبضته ، لا يعود الدم إلى الراحة والأصابع إذا كان هناك انسداد في الجريان الدموي في الشريان الحر

(غير المضغوط من قبل الفاحص) .

allene أَلِين (كيمياء)

مركب هيدروكربوني فيه ذرة كربون ترتبط برابط مضاعف بذرتي الكربون الأخرى التي ترتبط بذرتي هيدروجين $CH_2=C=CH_2$. وهو الاسم العام أيضاً للمواد التي تنتج عنها هذه السلسلة وتسمى (1,2-propadiene) .

allergen مُسْتَأْرَج

مادة مستضدية قادرة على إنتاج فرط التحسس من النمط الفوري (الأرجية) .

pollen allergen مُسْتَأْرَجٌ طَلْعِي

أي مستضد بروتيني من طلع العشب أو الشجر أو الكلال . قادر على التسبب بربو أرجي أو بالتهاب الأنف ؛ تستعمل خلاصات المستأرج الطلعي في الاختبارات الجلدية للتحسس نحو الطلع ، وفي المعالجة المناعية للأرجية الطلعية .

allergenic مُؤرِّج

يعمل كمستأرج ، محرض للأرجية .

allergic أَرْجِي

يتعلق أو متسبب أو مصاب أو من طبيعة أرجية .

allergid طَفْحَةٌ أَرْجِيَّة

اندفاع جلدي ناجم عن التعرُّض لعامل مؤرِّج .

allergie أَرْجِيَّة

(=allergy)

فرط التحسس للمستضد .

allergin أَرْجِيَّة

مصطلحٌ يندر استعماله للإشارة إلى مادة متفاعلة في النقل المنفعل للتأق .

allergist اِخْتِصَاصِي الْأَرْجِيَّات

طبيب متخصص في تشخيص ومعالجة الأمراض الأرجية .

allergization تَأْرِيحٌ؛ إِحْدَاثُ الْأَرْجِيَّة

تحسيس فاعل أو إدخال مستأرج إلى داخل الجسم .

allergize يُؤرِّجُ؛ يُحْدِثُ الْأَرْجِيَّة

يُخضع للتحسيس ، يُحْدِثُ الْأَرْجِيَّة .

allergological متعلق بعلم الأرجيات
متعلق بعلم الأرجيات .
انظر تحت allergology .

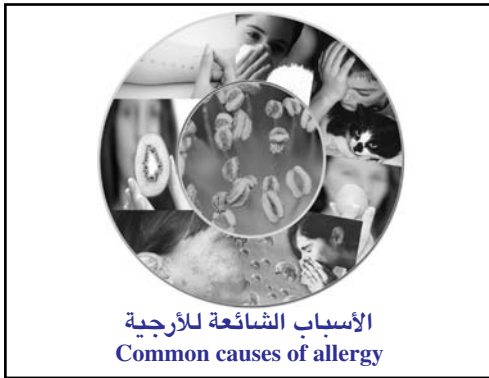allergologist اِخْتِصَاصِيُّ الأَرْجِيَّاتِ
(=allergist)
انظر تحت allergist .

allergology عِلْمُ الأَرْجِيَّاتِ
فرع الطب المكرس لدراسة الأرجية وأسبابها
وتشخيصها و معالجتها .

allergosis أَرَجِيٌّ؛ مَرَضٌ أَرْجِيٌّ
أي داء أرجي .

allergy أَرْجِيَّةٌ
(فرط التحسس للمستضد)

1- حالة من فرط التحسس ، تحدث بالتعرض لمستضد معين (مستأرج) ، ينتج عنها تفاعلات مناعية مؤذية عند التعرض اللاحق . ويستعمل هذا المصطلح عادة للإشارة إلى فرط التحسس لعامل بيئي (أرجية تَأْتِيَّةٌ أو التهاب الجلد التماسي) أو إلى أرجية دوائية .



2- التخصص الطبي الذي يتناول تشخيص ومعالجة الاضطرابات الأرجية .

atopic allergy أَرْجِيَّةٌ تَأْتِيَّةٌ
(=atopy)
استعداد وراثي للإصابة بتفاعلات فرط التحسس العاجل (النمط 1) ، ويعدُّ المظهرُ الإكلينيكي الأكثر شيوعاً منها هو التهاب الأنف الأرجي والربو القصبي والتهاب الجلد التأتبي ،

كما تحدث الأرجية الغذائية بشكل أقل تواتراً .

bacterial allergy أَرْجِيَّةٌ جُرْثُومِيَّةُ المُنْشَأُ
فرط تحسس نحو مستضد جرثومي . مثل فرط التحسس من النمط الأجل نحو المتفطرة السلية .

bronchial allergy أَرْجِيَّةٌ قَصْبِيَّةٌ (شُعْبِيَّةٌ)
أرجية قصبية ؛ أرجية تصيب القصبات .
انظر تحت allergic asthma .

cellular allergy أَرْجِيَّةٌ خَلَوِيَّةٌ
فرط التحسس لمستضد خلوي ، مثل التحسس للخلايا الجرثومية .

cold allergy أَرْجِيَّةٌ بَرْدِيَّةٌ
أي حالة تنتج فيها علامات وأعراض الأرجية عند التعرض للبرد ، مثل شرّي البرد .

contact allergy أَرْجِيَّةٌ تَمَاسِيَّةٌ
تفاعلٌ جلدي أرجي آجل من النمط الرابع ، يتصاحب بدرجات متفاوتة من الحمى والوذمة والتحوصل (Vesiculation) الناجم عن التماس الجلدي مع مُسْتَأْرَجٍ نوعي . تدعى أيضاً التهاب الجلد التماسي (Allergic contact dermatitis)

delayed allergy أَرْجِيَّةٌ أَجَلَةٌ
تفاعل أرجي بفرط التحسس من النمط الرابع ، وتعود تسميته هذه إلى ظهور التفاعل التحسسي لدى الشخص المتحسس بعد ساعات من التماس مع المُسْتَأْرَجِ (المستضد) ، ثم يبلغ التفاعل أشده بعد (24-48) ساعة تقريباً ، ثم يخمد ببطء ، وهو يترافق مع استجابات خلوية .

drug allergy أَرْجِيَّةٌ دَوَائِيَّةٌ
تفاعل أرجي يحدث كنتيجة لتحسس استثنائي

endocrine allergy أَرْجِيَّةٌ صَمَاوِيَّةُ المُنْشَأُ
التفاعلات التحسسية الناجمة عن مصدر اعتلاي غدي كالشري الكوليني نحو دواء ما .

extrinsic allergy أَرْجِيَّةٌ خَارِجِيَّةُ المُنْشَأُ
فرط تحسس نتيجة مُسْتَأْرَجٍ من خارج الجسم .

food allergy أَرْجِيَّةٌ غِذَائِيَّةٌ

أرجية تنتج عن تناول مستضدات مثل الطعام أو الدواء . أكثر العوامل المكتنفة شيوعاً هي توت الأرض واللبن والبيض ، وعادة ما يكون الجلد هو العضو المصاب .

gastrointestinal allergy أرجية معدية معوية
(= food allergy)

انظر تحت food allergy .

hereditary allergy أرجية وراثية
(= atopy)
(= atopic allergy)

انظر تحت atopic allergy .

house dust allergy أرجية غبار المنزل
فرط تحسس ناجم عن التعرض لأغبرة المنزل ، وهناك فرضيات مختلفة في آلية فرط التحسس الناجمة عن هذه الغبار ، مثل وجود الطفيليات أو الجراثيم . . إلخ .

humoral allergy أرجية خلطية
التفاعلات التحسسية على مستوى الأخلط بالتقاء الضد بالعامل المورج .

immediate allergy أرجية عاجلة
تفاعل أرجي بفرط التحسس من النمط 1 ، وتعود تسميته هذه إلى ظهور التفاعل التحسسي لدى الشخص المتحسس خلال دقائق من التماس مع المستأرج (المستضد) عادة ، ثم يبلع التفاعل أشده في غضون ساعة تقريباً ، ثم يخمد بسرعة .

induced allergy أرجية محرصة
حالة أرجية يسببها الاتصال مع ، أو الحقن بالمستضد .

intrinsic allergy أرجية داخلية المنشأ
التفاعلات التحسسية التي يكون عاملها المورج ينتج من داخل الجسم .

latent allergy أرجية خافية
أرجية لا تتظاهر بأعراض ، وإنما تكتشف باختبارات معينة .

nasal allergy أرجية أنفية
التفاعلات التحسسية التي تحدث على الغشاء

المخاطي للأنف ، كحمى الكلا .

nonatopic allergy أرجية لاتأبئية
مظاهر أرجية غير ناجمة عن التأب .

normal allergy أرجية معتادة
(= أرجية محرصة) (= induced allergy)
انظر الأرجية المحرصة induced allergy .

physical allergy أرجية فيزيائية
أية حالة تنتج فيها علامات وأعراض الأرجية عند التعرض للبرد (شري البرد أو وذمة وعائية) أو للحرارة (شري كوليني) أو للضوء (تحسس ضوئي) .

physiologic allergy أرجية فيسيولوجية
(= أرجية محرصة) (= induced allergy)
انظر تحت induced allergy .

pollen allergy أرجية طلعية
نمط من التهاب الأنف الأرجي يحدث في الفترة نفسها من كل سنة ، ويتجلى بالتهاب الملتحمة الحاد مع دُماع وحكة وتورم في المخاطية الأنفية وعطاس ومع أعراض ربوية غالباً ؛ ويعد هذا النمط حالة تأقية أو أرجية تُثار أو تُحرص بمُستأرج مثل الطلع الذي يتحسس له الشخص . تدعى أيضاً التهاب الأنف الأرجي الفصلي (Seasonal allergic rhinitis) ، الطلاع (Pollinosis) .

polyvalent allergy أرجية متعددة المستضدات
استجابة أرجية متوافقة لعدد من المستأرجات .

seasonal allergy أرجية فصلية
(= حمى الكلا) (= hay fever)
(= pollen allergy)

انظر تحت pollen allergy .

spontaneous allergy أرجية تلقائية
(= أرجية وراثية) (= hereditary allergy)
(= تأب) (= atopy)

انظر تحت atopy .

Allescheria

اللُّسْكَرِيَّة
جنس سابق من الفطريات تنتمي إلى عائلة العوفنيات .

Allescheria boydii اللُّسْكِرِيَّةُ البُوَيْدِيَّةُ
جرثومة تُدعى الآن اللسكرية الكاذبة البويدية
(*Pseudallescheria boydii*)؛ وهي نوعٌ رمي
(Saprobic) واسع الانتشار كثيراً ما يُعزَّل من
الورم الفطري (Mycetoma) والأشكال الأخرى
من العدوى الفطرية؛ وتعدُّ البوغانة الكرفسية
(*Scedosporium apiospermum*) هي المرحلة
الكاملة (الجنسية) له .

allescheriosis داء اللُّسْكِرِيَّاتِ الكاذبة
الإصابة بعدوى اللسكريات .

allegnesia حسُّ نازح للمقَابِلِ
visual allegnesia حسُّ إبْصَارِيٍّ نازحٌ للمقَابِلِ
allethrin أَلْيَثْرِين
مضاهي ء تخليقي لمبيدات الحشرات الطبيعية
(السينيرين والجاسمولين والبيرثرين) . يستعمل
كمبيد للحشرات .

alleviant مُلَطِّفٌ؛ مُخَفِّفٌ
دواء أو مادة تهدئ الألم .

alleviation تَلَطِّيفٌ؛ تَخْفِيفٌ
عملية تخفيف الألم من دون علاجه بشكل
جذري .

allieaceous تُومِيٌّ
يشبه مذاقه الثوم أو البصل .

allied health مَهْنِيٌّ صَحِّيٌّ
professional مُسَاعِدٌ
شخصٌ مدربٌ لأداء خدمات رعاية المرضى
بخلاف الطبيب والممرضة المسجلة .

alligation 1- اسْتِكْلَافٌ،
2- اسْتَنْثَافٌ
تغيير بعض المكونات في المزيج .

alternate alligation اسْتَنْثَافٌ بِالتَّنَاوُبِ
تغيير بعض المكونات في المزيج بشكل متناوب
لتحصيل فوائد معينة .

medial alligation اسْتَنْثَافٌ وَسَطِيٌّ
وجود مكونات المزيج بمقادير وسطية .

alligator boy صَبِيٌّ تِمْسَاحِيٌّ الجِلْدِ
الطفل المصاب بمرض جلدي يصبح فيه جلده

يشبه جلد السمك أو التمساح بتشخه وتقرشه
وبحراشفه ولذلك يسمى أيضاً السُّمَّاءُ وهو
مرض وراثي .
انظر تحت ichthyosis .

allin أَلَيْنٌ (كيمياء)
مادة كيميائية كبريتية موجودة في الثوم ، لالون
لها ولا رائحة ولها خصائص مطهرة ومضادة
للجراثيم والفطور خاصة بعد تفككها بإنزيم
الألينااز (الألين لِيَّاز) .

allin lyase لِيَّازُ الأَلَيْنِ (إنزيم)
إنزيم موجود في الثوم يتفاعل بهرس الثوم أو
قليل من الحرارة ويحوّل الألين إلى أليسين وهي
المادة غير الثابتة والتي تنقلب إلى مواد كبريتية
ذات رائحة كريهة ، ويسمى أيضاً أليناز
(Allinase) .

alliteration خَلَلٌ لَفْظِيٌّ جِنَاسِيٌّ
(=استعمال كلمات تبدأ بأحرف متماثلة)
اضطراب الكلام الذي يستعمل فيه المصاب
كلمات تحوي مقاطع متماثلة أو تبدأ بحروف
متماثلة.

allithiamine أَلْيَثِيَامِين
(=مضاهٍ للثيامين سهل الامتصاص)
أي مضاهي من المضاهايات العديدة للثيامين ،
يمكن امتصاصه بسهولة من السبيل المعوي .

Allium الثُّومُ (نبات طبي وغذائي)
جنس الثوم من فصيلة الزنبقيات ، يشمل الثوم
المعروف والبصل والكراث والقفلوط وكراث
الكرم . الخ . وأنواعه كثيرة .

allo- 1- سَابِقَةٌ بِمعْنَى غَرَابَةٍ
2- سَابِقَةٌ بِمعْنَى مُغَايِرٍ؛ مُخَالَفٍ؛
مُبَايِنٍ؛ غَيْرِيٌّ

3- سَابِقَةٌ بِمعْنَى خَيْفِيٍّ؛ مُخَايِفٍ (خَيْفَتِ
المرأة أولادها جاءت بهم مختلفين . ونستعملها
في المناعيات للدلالة على الانتماء إلى قَرْدَيْنِ
من نفس النوع)

4- سَابِقَةٌ بِمعْنَى تَفَايُرٍ؛ تَخَالَفٍ؛
تَبَايُنٍ؛ تَفَاوُتٍ؛ اخْتِلَافٍ

(أ) مختلف عن السوي أو المألوف ؛
 (ب) سابقة كيميائية استعملت سابقاً مع
 الأحماض الأمينية ذات السلسلة الجانبية
 التي تحتوي على كربون غير متناظر ، مثل
 الألويزولوسيينات (Alloisoleucines)
 والألوثرينينات (Allothreonines) .

alloantibody **ضِدُّ خَيْفِي**
 1- ضِدُّ يُتَّجُّ من فرد ما ، يتفاعل مع
 مستضدات (مستضدات إسوية
 Isoantigens) لفرد آخر من النوع نفسه .
 مرادف (ضد إسوي Isoantibody) .

2- مستضد يولد استجابة مناعية عند دخوله
 جسم كائن حي من نفس النوع ، ولكنه
 مختلف جينياً عن الكائن المولد للمستضد .

alloantigen **مُسْتَضِدُّ خَيْفِي**
 (=مستضد أسوي)
 هو مستضد يقع في بعض الأفراد وليس في كل
 الأفراد من نفس الجنس .

alloantiserum **مَصَلُّ خَيْفِي الْأَضْدَاد**
 مصلٌ ضِدِّي يُتَمُّ الحصول عليه من فرد ما ومن
 نوع ما ، ويؤجبه ضد مستضدات لأفراد غير
 متماثلين وراثياً من النوع نفسه .

alloarthroplasty **رَأْبُ الْمَفْصَلِ بِطَعْمٍ خَيْفِي**
 تشكيل مفصل آخر أو جديد باستعمال مادة
 ليست من جسم الإنسان ، كاستبدال المفصل
 التام بمفصل بديل .

allobarbital **أَلُوبَاربيتال (دواء مهدئ)**
 منوم له مدة فعل متوسطة إلى طويلة .

allobiosis **مَمَاشَاةُ الظُّرُوفِ الْمُخْتَلِفَةِ**
 حالة من التفاعلية المتبدلة يتظاهر به الكائن الحي
 تحت وطأة ظروف بيئية أو فسيولوجية متغيرة .

allocate **يُخَصِّصُ**
 يحدد النسب أو الحصص ، ويوزعها .

allocation **تَخْصِيصٌ**
 عملية التقسيم إلى حصص أو مخصصات بين
 أشخاص معينين أو لأغراض معينة .

allocentric **غَيْرِي التَّرْكِيز**

متميز أو دال على الاهتمام بتركيز الأشخاص
 الآخرين أكثر من نفسه .

allocheiria **حِسٌّ نَازِحٌ لِلْمُقَابِلِ**
 (=allesthesia)
 هو خلل توضع المنبه ، حيث يحول فيه حس
 التنبيه في الطرف إلى الطرف المقابل . مرادف
 (Allesthesia) ، علامة بامبرجر (Bamberger
 sign) .

allochesthesia **حِسٌّ نَازِحٌ لِلْمُقَابِلِ**
 (=allesthesia)
 (=allocheiria)
 انظر تحت allocheiria .

allocheta **تَبَرُّزٌ مُخَالَفٌ**
 مرور البراز (الغائط) عبر قناة شاذة ، مثل ناسور
 أو شرج صناعي ، أو مرور مواد غير برازية عبر
 الشرج .

allochezia **تَبَرُّزٌ مُخَالَفٌ**
 (= allocheta)
 انظر تحت allocheta .

allochiral **مُتَعَلِّقٌ بِالْحِسِّ النَّازِحِ لِلْمُقَابِلِ**
allochiria **حِسٌّ نَازِحٌ لِلْمُقَابِلِ**
 انظر تحت allocheiria .

allochroic **مُتَلَوِّنٌ**
 متغير أو قابل للتغير في اللون ، متعلق
 بالتلاون .

allochromism **تَلَاوُنٌ**
 تغير في اللون .

allochromasia **تَلَاوُنُ الْجِلْدِ**
 تغير في لون الشعر أو الجلد .

allocinesia **حَرَكَةٌ نَازِحَةٌ لِلْمُقَابِلِ**
 1- حالة تحريك المريض لطرف معاكس للطرف
 الذي طُلب منه تحريكه .
 2- حركة منفعلة أو منعكسة ؛ حركة غير
 إرادية .

allocortex **القشرة العرِيْقَةُ**
 (=القشرة البدائية)
 قشرة الدماغ الأصلية الأولية التي تشمل القشرة

البدائية والقشرة القديمة .

allochrine

مُتَغَايِرُ الإِفْرَازِ

(=heterocrine)

يدل على إفراز نوعين أو أكثر من المواد .

Allodermanyssus

العَلَسُ

(=Liponyssoides) (=جنس من السوس)

جنسٌ من السوس الماص للدم من عائلة
واخزات الجلد .

Allodermanyssus sanguineus

العَلَسُ

الدَّمَوِيُّ (طفيليات)

هو ناقلٌ للريكتسية الحَلَمِيَّة للإنسان في شمال
شرق أمريكا .

allodiploid مُتَخَالِفُ الصِّيغَةِ الكروموسومية

انظر تحت allopolyploid .

allodiploidy تَخَالِفُ الصِّيغَةِ الكروموسومية

حالة وجود مجموعتين جينيتين مستمدتين من
والدين من نوعين مختلفين .

alloeroticism

شَهْوَانِيَّةُ الغَيْرِ

(=alloerotism)

حس جنسي موجه لشخص آخر .

alloesthesia

حِسُّ نَازِحٍ لِلْمُقَابِلِ

(=allesthesia)

(=allochesthesia)

انظر تحت allochesthesia .

alogamy

إِعْرَاسٌ غَيْرِيٌّ

(=cross

=) إِخْصَابِ

Fertilization)

(مُتَصَالِبِ)

1- وهو لقاء جاميتات (إعراس) مذكرة قادمة

من نبات بجاميتات مؤنثة من نبات آخر

كلاهما يتبع نوعاً نباتياً، أو ضرباً أو صنفاً

زراعياً واحداً كما في جميع الأنواع النباتية

الهوائية أو الحشرية التلقيح، ويرادف ذلك

التلقيح الخلطي أو التلقيح المتصالب .

2- إخصاب الزهرة بطلع زهرة أخرى .

allogenic

خَيْفِيٌّ

(آتٍ مِنْ فُرْدٍ آخَرَ مِنْ نَفْسِ النُّوعِ)

(=allogeneous)

1- له بنية جينية مختلفة لكنه ينتمي لنفس

النوع .

2- أفراد من نوع معين من الكائنات الحية تتباين

جينياً فيما بينها ، وخصوصاً في تباين

مستضاداتها .

3- نوع طارئ من الكائنات يزيح أنواعاً أخرى

كانت تستوطن المنطقة ويحل محلها .

allogenic

خَيْفِيٌّ

(=allogeneic)

انظر تحت allogeneic .

allogotrophia

اِغْتِذَاءٌ اسْتِنْتَارِيٌّ

نمُو أو تغذي عضو أو نسيج على حساب عضو

آخر من الجسم .

allograft

طُعْمٌ خَيْفِيٌّ

(طُعْمٌ مِنْ فُرْدٍ يَنْتَمِي لِنَفْسِ النُّوعِ)

1- طُعْمٌ مزروع بين أفراد غير متماثلين جينياً من

نفس النوع .

2- زرع طُعْمٌ نسيجي (أو عصبي) ينقل بين

أفراد من نوع واحد ولكنهم ذوو أنماط جينية

متباينة .

3- طُعْمٌ نسيجي من مانح له نمط جيني خاص

إلى متلق من نمط جيني مخالف ولكنه من

نفس النوع .

first-set allograft طُعْمٌ خَيْفِيٌّ مِنَ الرَّعِيلِ الأوَّلِ

الطعم الذي يزرع أول مرة من مانح مختلف

مناعياً وهو معرض للرفض .

nerve allograft

طُعْمٌ خَيْفِيٌّ عَصَبِيٌّ

طُعْمٌ من نسيج عصبي بين فردين من النوع

نفسه .

second-set allograft

طُعْمٌ خَيْفِيٌّ مِنْ

الرَّعِيلِ الثَّانِي

الطعم الذي يؤخذ من نوع مماثل، ومختلف

مناعياً، والذي يزرع بعد رفض الطعم الأول .

alloimmune

مَنْعِيٌّ لِلْمُسْتَضِدِّ الخَيْفِيِّ

تميز بالمناعة للمستضدات الخيفية .

alloisomerism

تَصَاوُغٌ هَنْدَسِيٌّ

(=geometric isomerism)

2- تَغْيِيرُ الشَّكْلِ (خلايا)

تغيير شكل الخلايا ، الناتج عن أسباب ميكانيكية ، مثل التسطح من الضغط ، أو عن حؤول متروق ، مثل تغيير خلايا القناة الصفراء إلى الخلايا الكبديّة .

تَطْوِيل

allongement

(=elongation)

نادراً ما يستعمل هذا المصطلح لوصف تطويل بنية خلال العملية الجراحية بواسطة شقوق مناسبة .

غَيْرِيُّ التَّسْيِيرِ

allonomous

يتم تنظيمه بواسطة منبه من خارجه .

مُعَالِجٌ إِخْلَافِيٌّ

allopath

الشخص الذي يمارس المعالجة الإخلافية .

مَتَعَلِقٌ بِالْمُعَالِجَةِ الْإِخْلَافِيَّةِ

allopathic

دال على المعالجة الإخلافية .

مُعَالِجٌ إِخْلَافِيٌّ

allopathist

(=allopath)

انظر تحت allopath .

مُعَالِجَةٌ إِخْلَافِيَّةٌ

allopathy

إحداث حالة لدى العليل تُضَادُّ المرض ؛ مصطلحٌ طُبَّقَ على نظام المعالجات الذي تُعَالَجُ فيه الأمراضُ بإحداث حالة متنافرة مع الحالة المطلوب شفاؤها أو تحسينها نفسها أو مناهض لها . مرادف (Heteropathy) ، نقيض المعالجة المثليّة (Homeopathy) .

أَلُوفَانَاتٌ

allophanate

هو ملح حمض الأوفانينك (Allophanic) .

تَهْدُرٌ

allophasia

كلام غير مترابط .

تَسْوُشُ الْكَلَامِ

allophemia

(=heterolalia)

لفظٌ كلمات غير تلك التي يقصدها المتحدثُ .

تَسْوُشُ الْكَلَامِ

allophemy

(=heterolalia)

انظر تحت allophemia .

مُتَغَايِرُ الْأَنْمَاطِ الظَّاهِرِيَّةِ

allophenic

هو تصاوغ لا يظهر في الصيغة (Formula) .

رَأْبُ الْقَرْنِيَّةِ الْغَيْرِيِّ

allokeratoplasty

إعاضة نسيج القرنية المعتم ببديل شفاف ، عادة بمادة غريبة غير عضوية .

حَرَكَةٌ نَازِحَةٌ لِلْمَقَابِلِ

allokinesia

(=allocinesia)

انظر تحت allocinesia .

حَرَكَةٌ نَازِحَةٌ لِلْمَقَابِلِ

allokinesis

انظر تحت allocinesia .

مَتَعَلِقٌ بِالْحَرَكَةِ النَّازِحَةِ لِلْمَقَابِلِ

allokinetic

أَلُولَاكْتُوزٌ

allolactose

سكر ، مصاوغ باللاكتوز ، حيث هو محرّض حقيقي لمُشْعَلِ لَآك (Lac operon) .

مُبَالِرٌ

allomeric

(=allomerous)

1- متمائل في التركيب البلّوري .

2- قابلٌ للتغيّر في البنية الكيميائية ، لكنه

يحافظ على الشكل البلّوري .

تَبَالُرٌ

allomerism

1- تماثل في التركيب البلوري .

2- تغيير في البنية الكيميائية من دون تغيير في

الشكل .

1- مُتَفَاوِتُ النُّمُوِّ

allometric

2- مَتَعَلِقٌ بِقِيَاسِ التَّنَامِي

يدلُّ على تغيّر في النسبة بين الأعضاء أو الأجزاء

خلال نمو الكائن الحي .

مُنَسَّبُ التَّنَامِي

allometron

تغيير تطوري في شكل أو نسبة الكائنات

العضوية .

قِيَاسُ التَّنَامِي

allometry

قياس تغيير شكل الكائن ونموه ، أو قياس نسبة

نمو جزء من الجسم إلى معدل نمو الجسم كله أو

جزء منه .

1- تَأَصَّلٌ

allomorphism

تأصل لمادة يمكن أن توجد في أكثر من شكل من

أشكال التركيب البلوري مع ثبات التركيب

الكيميائي .

- 1- تدل على الحيوان المنتج بتركيب القسيمات الأرومية لأنماط جنينية مختلفة (مثلاً: من أزواج مختلفة من الوالدين).
- 2- أفراد من ولادات مختلفة.
- 3- تعايش الخلايا المتباينة النمط الظاهري المسبب عن اختلاف أنماطها الجينية.

allophore (حاملة الحمرة (خلية)
(=erythrophore)

حاملة صبغ (Chromatophore) تحتوي على حبيبات ذات اصطبغ أحمر أو بني مقاوم للكحول.

allophthalmia خَيْف (=الخَيْف: تَغَاير لَوْنِ الْعَيْنَيْنِ)

اختلاف في اتجاه محوري العينين أو لونهما .
مرادف (Allophthalmia).

alloplasia مُغَاير تَنْسُج (=heteroplasia)

- 1- استبدال النسيج السوي بأخر شاذ .
- 2- سوء توضع الخلايا السوية .

alloplasmatic جِبَلِي التَّمَايز متشكّل من تمايز الهيولى (Cytoplasm).

alloplast طَعْمٌ لِأَعْضْوِيّ

- 1- مادة حاملة ، تستعمل لبناء أو لإعادة بناء النسيج .
- 2- مادة غير حية توضع جراحياً لتعويض الأنسجة المفقودة .

alloplastic 1- متعلق بالطعم اللاعضوي

2- متعلق بالتلاؤم التغييرِيّ

alloplasty 1- رأب بالطعم جراحة رأبية باستخدام مادة حاملة .

2- تَلَاؤْمٌ بِالتَّغْيِيرِ فِي الْبَيْئَةِ (أ) (في الطب النفسي): التلاؤم بتغيير البيئة الخارجية أكثر منه تغير في الشخص نفسه .

(ب) تقويم بنسيج غير بشري .

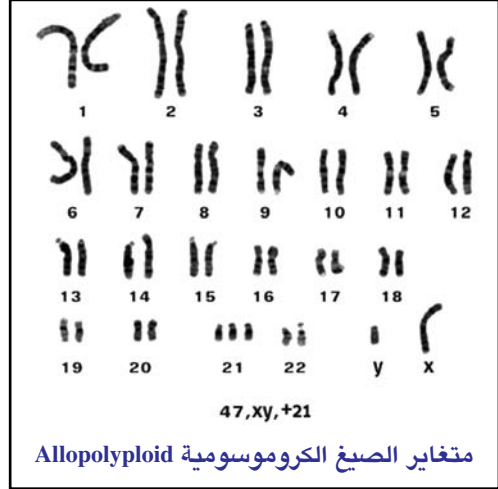
alloplaid مُتَغَايرُ الصَّيْغِ الكروموسومية انظر تحت allopolyploid .

alloploidy تَغَايرُ الصَّيْغِ الكروموسومية

حالة كونه متغاير الصيغة الكروموسومية .

allopolyploid مُتَغَايرُ الصَّيْغِ الكروموسومية

ذو ثلاثة أو أكثر من الأظم الفردانية من الكروموسومات ؛



1- (نبات): يطلق على الخلية أو النبات إذا نتجت عن تهجين بين فردين يتبعان نوعين متقاربين ، وبذلك تمنح كل عروس منهما مجموعة كروموسومية للاقحة الهجين مختلفة عن مجموعة العروس الأخرى ، وستتجمعان معاً في كل خلية من خلايا النبات الذي لن يكتب له البقاء والخصوبة إلا إذا تضاعفت كروموسوماته بحيث يصبح في خلاياه ضعف ما أتت به كل عروس في الأصل وهذه هي الهجن بين النوعية ، ومثال ذلك الأقماع القاسية رباعية الكروموسومات التي نشأت عن أبوين مختلفين والأقماع السداسية التي ساهم في تكوينها ثلاثة أنواع مختلفة فيما بينها بالمجموعة الكروموسومية القاعدية .

2- كائن متعدد الصيغ الكروموسومية يتولد عن اتحاد مجموعات كروموسومية مختلفة في تكوينها الجيني ومستمدة من أبوين من نوعين مختلفين .

3- نوع من أنواع متعددة الصيغة

الكروموسومية يتضاعف فيه عدد الكروموسومات في الهجين ، وهو عبارة عن متباين الترابيع الكروموسومية أو متغاير الرباعية الكروموسومية ، وهو خصب لأن الكروموسومات المتماثلة لكلا النوعين تستطيع التزاوج لحظة الانقسام المنصف منتجة جاميتات قابلة للنمو والحياة ؛ ولقد أثبتت هذه العملية أهميتها في إنتاج أنواع جديدة خصوصاً في النباتات ؛ ويعتبر عشب المستقعات خير مثال على رباعي صيغة متغاير خصب تم الحصول عليه من هجين غير مخصب ، جاء بدوره نتيجة لتزاوج تصالبي .

تَغَايُرُ الصَّيْغِ الكَروموسومية allopolyploidy
حالة كونه متغاير الصيغة الكروموسومية .

أَلُوْبْرِيجَنَانِ allopregnane
الاسم القديم لـ 5 ألفا - بريجنان .

أَلُوْبْرِيجَنَانِدْيُولِ allopregnenediol
مُصَاوَعٌ لِلْبِيرِيجَنَانِيدْيُولِ (Pregnenediol) في بول الإناث .

أَلُوْبْرِيجَنَانُولُونِ (كيمياء) allopregnenolone
الشكل الكيميائي النظير والمغاير للبرجنانولون .

مَتَعَلِّقٌ بِالتَّفْكِيرِ بِالْمَحِيطِ allopsychic
يدل على عمليات عقلية متعلقة بالبيئة الخارجية .

أَلُوْبُورِينُولِ allopurinol
دواء يثبط الأكانتين أكسيداز . لأن عمله هو إنقاص حمض اليوريك في المصل وفي البول ، لذا يستعمل في معالجة النقرس والتحصي الكلوي المسبب عن حمض اليوريك .

اضْطِرَابُ النِّظْمِ المُتَكَرِّرِ allorhythmia
أية مشكلة في نظم القلب التي تميل لأن تتكرر .

مَتَعَلِّقٌ بِاضْطِرَابِ النِّظْمِ المُتَكَرِّرِ allorhythmic
يدل على ، أو يتميز باضطراب النظم المتكرر .

أَلُورْفِينِ allorphine
(=nalorphine)

دواء مناهض لفعل المورفين .

أَلُوزِ (سكر مصاوغ للجلكوز) allose
مصاوغٌ صُنُوِي أَلُودِهَكْسُوَزِي (Aldohexose)
epimeric للجلكوز عند الكربون 3 .

تَحْسِيسٌ لِلْمُسْتَضِدَّاتِ الخَيْفِيَّةِ allosensitization
تعرض لمستضد خيفي ، والذي يحرض خلايا الذاكرة المناعية .

1 - الكروموسوم الجِنْسِيِ allosome
2 - كروموسوم مُبَايِنِ
3 - جُسِيْمٌ مُبَايِنِ (في الخلية)

مصطلح يطلق على الكروموسومات المختلفة في الشكل وفي السلوك عن الكروموسومات الجسدية ، والتي تتوزع أحياناً بشكل غير متساو بين الخلايا الجنسية .

تَفَارُغِيّ allosteric
يدل على أو يتميز بالتفارغ .

تَفَارُغِ allosterism
تغير فعالية إنزيم ما بارتباطه بمادة أخرى غير ركيزته .

وهي حالة يُودِّي فيها ارتباط ركيزة أو ناتج أو مُسْتَفْعَلَةٍ (Effector) أخرى بوحيدة (Subunit) من إنزيم متعدد الوحيدات أو بروتين آخر عند مقر متفارغ (Allosteric site) غير المقر الوظيفي إلى تغيير هيئتها (Conformation) وخواصها الوظيفية ، مثل التأثير في ارتباط اللجائن (Ligands) عند المقر الوظيفي التساهمي .

مُتَغَايِرُ التَّرَابِيعِ الكَروموسومية allotetraploid
(=alloplod)

انظر تحت alloplod .

مُتَغَيِّرُ الحَرَارَةِ allotherm
1 - حيوان يبدي تغيراً في الحرارة . تبعاً لدرجة حرارة الوسط المحيط (Poikilothermy) مثل الحيووانات ذات الدم البارد ؛
(Heterotherm) .

1 - حِصَّةٌ ؛ مُحَصَّصٌ allotment

2 - تَحْصِيسُ (تَوْزِيعُ الحُصَصِ)

الحصة أو السهم المقرر لشخص ، أو عملية توزيع الحصص وبيانها .

allotope

مَوْقِعٌ ضِدِّيٌّ تَفَارُغِيٌّ

محدد جيني على الناحية الثابتة أو غير المتغيرة من النمط الجيني .

allotopia

شُدُوذُ التَّوَضُّعِ

(=dystopia)

خلل التوضع ؛ موضعٌ خاطئٌ أو شاذٌ لجزءٍ أو عضوٍ مرادف (Malposition) .

allotopic

شَاذُ التَّوَضُّعِ

(=dystopic)

بعيد عن مكان توَضُّعِهِ الصحيح أو متصف بهذه الخاصية . مرادف (Misplaced) .

allotransplantation

زَرْعُ الطَّعْمِ الخَيْفِيِّ

تطعيم أو زرع نسيج من شخص إلى شخص آخر من نفس النوع ؛ مرادف الطعم المثلي .

allotrio-

سَابِقَةٌ بِمعْنَى أَجْنَبِيٍّ ؛ غَرِيبٌ

allotriodontia

1- زَرْعُ السِّنِّ

2 - شُدُوذُ تَوْضُّعِ السِّنِّ

(أ) نمو السن في موضع شاذ .

(ب) زرع الأسنان (من شخص لآخر) .

(ج) وجود السن في مكان غير طبيعي مثل وجوده في كيسة أو ورم .

allotriogeusia

غَرَابَةُ المَذَاقِ

شذوذ في حس الذوق أو الشهية للطعام .

allotriolith

1 - حَصَاةٌ غَرِيبَةٌ التَّرْكِيبِ ؛

2 - حَصَاةٌ غَرِيبَةٌ المَوْقِعِ

حصاة غريبة التركيب أو الموضع كأن تكون كلسية في المرارة !!

allotriophagia

وَحْمٌ ؛ قَطَاٌ ؛ غَرَابَةُ المَأْكُولِ

(=pica)

شذوذ الشهية بابتلاع مواد غير مناسبة للأكل أو ليست ذات قيمة تغذوية .

allotriphagy

وَحْمٌ ؛ قَطَاٌ ؛ غَرَابَةُ المَأْكُولِ

(=pica) (=allotriophagia)

انظر تحت allotriophagis .

allotrope

مُتَّصِلٌ

الأشكال المتأصلة للمادة كالكربون فحماً وماساً وجرافيت .

allotrophic

مُتَغَيِّرُ القِيَمَةِ التَّغْذَوِيَّةِ

يصبح بلا قيمة غذائية بفعل عملية الهضم .

allotropic

1- مُهْتَمٌّ بِالغَيْرِ

نمط من الشخصية تدل على شخص يهتم بأفكار الآخرين وأفعالهم ومشاعرهم ، ويُطَلَقُ ذلك على الشخصية الميَّالة إلى الانشغال بالآخرين أكثر من النفس .

2 - تَأَصُّلِيٌّ

ييدي متعلقاً بالتأصل ؛ ييدي تأصلاً (Allotropism) .

allotropism

تَأَصُّلٌ (كيمياء)

وجود بعض العناصر في أكثر من شكل (تسمى متغايرات) تختلف في بنيتها الجزيئية أو البلورية . وقد تختلف المتغايرات عن بعضها البعض بشكل كبير من حيث خصائصها الكيميائية والفيزيائية . ويعتبر الماس والكربون من الأمثلة البارزة على العناصر المتغايرة .

allotropy

تَأَصُّلٌ

(=allotropism)

انظر تحت allotropism .

allotrylic

مُحَدَّثٌ بِمَادَّةٍ غَرِيبَةٍ

واسمات مستضدية توجد على سلسلة الجلوبيولين المناعي أو أي بروتين مصلي آخر في بعض أفراد الجنس الواحد ولا توجد عند جميع الأفراد .

allotype

نَمَطٌ خَيْفِيٌّ ؛ نَمَطٌ أَلِيٌّ

أي من المتفاوتات الأليلية الكثيرة للبروتين ، وهي تتصف بفوارق مستضدية (واصمات خيفية النمط Allotypic markers) ، لاسيما المتفاوتات الأليلية للسلاسل الثقيلة والخفيفة الخاصة بالجلوبيولينات المناعية .

Inv allotype

Inv النَمَطُ الخَيْفِيُّ

(= Km allotype)

يشير إلى السلاسل الخفيفة للأمينوجلوبولين

كبابا البشري ، التي تُعبر عن محددات نمطية خيفية (مستضدات) مختلفة .

Km allotype **النَّمَطُ الخِيفِيُّ Km**

انظر تحت **Inv allotype** .

Oz allotype **النَّمَطُ الخِيفِيُّ Oz**

allotypic **متعلق بالنَّمَطِ الخِيفِيِّ**

allotypy **تَنَامُطُ خِيفِيٍّ**

1- الخاصية المضبوطة وراثياً للظهور- في البروتينات - بأشكال مميزة مستضدياً عندما تختلف أفراد أو أعضاء النوع نفسه ، مثل المستضدات الأسيوية لبروتينات المصل (غير المميزة بالوسائل الكيميائية أو الفيزيائية الكيميائية) .
2- الحالة التي يكون فيها النمط خيفياً .

allowance **مُخَصَّصٌ**

1- شيءٌ مسموح به أو مُتاح أو مُحبذ ، مثل المُخَصَّصُ اليومي الموصى به (Recommend- ed daily allowance) .

2- رخصة ، إذن .

recommended daily **المُخَصَّصُ اليوميُّ**

allowance **الموصى به**
مقدارٌ مَدخولُ المُغذِيَّاتِ والسُّعْرَاتِ اليومي والذِي يَعدُّ ضرورياً للمحافظة على صحّة جيّدة ، وهو يُحسَبُ عند الذكور والإناث من مختلف الأعمار ، ويوصى به مجلس أبحاث الأَطعمة والتغذية الوطني الأمريكي .

alloxan **الأُلُوكْسَان (دواء مضاد للأورام)**

منتج أكسدة حمض اليوريك ، يسبب إعطاؤه لحيوانات التجارب الداء السكري بسبب تخريبه لجزر لانجرهانس في البنكرياس .

alloxanthine **الأُلُوزَانثِين**

مرَكَّبٌ مُحدثٌ للسُّكَّرِي (Diabetogenic) مشتقٌ من الأُلُوكْسَان بالاختزال .

alloxazine **الأُلُوكْسَانَتِين**

(مادّة مُحدثّة للسُّكَّرِي)

alloxazine **الأُلُوكْسَازِين**

مماثل للريوفلافين .

alloxuremia **وُجُودُ البُورِينَاتِ فِي الدَّم**

وجود قواعد البورين في الدم .

alloxuria **بَيْلَةُ البُورِينَاتِ**

وجود أجسام البورين في البول .

alloxuric **1 - مصاب ببَيْلَةُ البُورِينَاتِ**

2 - محدث لبَيْلَةُ البُورِينَاتِ

متعلق بالقواعد أو الأجسام البورينية (الأوكسورية) .

alloy **خَلِيطَةٌ (أشابة، سبيكة خليطة)**

خليطة تصنع بخلط مصاهير فلزين أو أكثر للحصول على مواصفات جديدة ؛ تلافياً لعيوب بعض الفلزات عند استخدامها منفردة ، وحالياً لا يستخدم إلا القليل من الفلزات في حالته النقية . ومن أكثر السبائك شيوعاً هي الأشكال المختلفة لسبائك الفولاذ والتي تحتوي جميعها على كميات كبيرة من الحديد وكميات صغيرة من الكربون وعناصر أخرى ؛ ومن أشهر سبائك النحاس وأقدمها سبيكة الصفر وسبيكة البرونز ، في حين تعتبر سبيكة البيوتر من أشهر سبائك القصدير ؛ وتتألف السبائك الخفيفة والقوية التي تستخدم في صناعة الطائرات من الألمنيوم مع المنجنيز أو النحاس أو السيلكون ؛ وتتألف سبائك اللدّام من القصدير مع الرصاص والبيزموث ؛ ومن السبائك المألوفة تلك المستخدمة في صنع قطع النقود ؛ وتصنع النقود الفضية حالياً وفي معظم بلاد العالم من سبائك النيكل والنحاس ؛ وهناك أنواع عديدة من السبائك لها استعمالات مختلفة منها المستعمل في صب القوالب وفي طب الأسنان وعند درجات الحرارة العالية وفي صنع المزدوجات الحرارية والمغانط والمواد ذات التمدد المنخفض .

amalgam alloy **خَلِيطَةُ المُلْجَم**

خَلِيطَةٌ مكوّنة بشكل رئيسي من الفضة والقصدير والنحاس ، تُمزج مع الزئبق لتشكيل مَلْغَم (Amalgam) سنيّ ، وهي تُحضَّرُ بصهر مكوّناتها وصبّها في صبّة تُقَطَّعُ فيما بعد إلى

جزئيات صغيرة (Filings) أو يمكن إنتاجها بشكل كرات .
chrome-cobalt alloy خَلِيطَةٌ كَرْوَمِيَّةٌ - كُوبَالْتِيَّةٌ
 خَلِيطَةٌ سَنِيَّةٌ مَكُونَةٌ مِنَ الْكَرْوَمِ وَالْكَوبَالْتِ ،
 وتحتوي على الموليبيدينوم أو التنجستين مع
 عناصر زهيدة ، وتُستعمل في طب الأسنان
 لقواعد البدلات السنينة والهيكل والبني
 الأخرى .
contour alloy خَلِيطَةٌ كَفَافِيَّةٌ
 الخَلِيطَةُ ذَاتُ الْخَوَافِ غَيْرِ الْمَصْقُولَةِ (لها شراشر)
 وزوائد جارحة ومخرشة خارج حدود الحفرة
 التي وضع فيها .
conventional alloy خَلِيطَةٌ اِعْتِيَادِيَّةٌ
 هِيَ الْخَلِيطَةُ الْمَلْغَمِيَّةُ الْأَكْثَرُ شِيوعاً فِي
 الاستعمال . وتستخدم في الدراسات
 الإكلينيكية لكشف مدى سلامة الحواشي وسوء
 اللون . والأساس فيه مزج النحاس بثلاثة
 أجزاء من الفضة .
copper-rich alloy خَلِيطَةٌ غَنِيَّةٌ بِالنُّحَاسِ
 خَلِيطَةٌ يَدْخُلُ فِيهَا النُّحَاسُ بِنِسْبَةِ 5/ و الفضة
 6/ . . . ويدخل فيها أيضاً النيكل والزنك . . .
dental alloy خَلِيطَةٌ سَنِيَّةٌ
 (= خَلِيطَةُ الْمَلْغَمِ) (= amalgam alloy)
 انظر تحت amalgam alloy .
fine cut alloy خَلِيطَةٌ نَاعِمَةٌ
 الخَلِيطَةُ الَّتِي تَسْمَحُ بِأَنْ تَكُونَ حَوَافِهَا
 وسطوحها بعد الحشو ناعمة .
fusible alloy خَلِيطَةٌ صَهْوَرَةٌ
 تُطَلَقُ أحياناً على الخلائط ذات نقطة الذوبان
 150 درجة مئوية .
non-zinc alloy خَلِيطَةٌ خَالِيَةٌ مِنَ الزِّنْكِ
 الخَلِيطَةُ الَّتِي لَا يَدْخُلُ فِي تَكْوِينِهَا مَعْدَنُ الزِّنْكِ
 (Zn) كَبَعْضِ الْخَلَائِطِ الْكَرْوَمِيَّةِ .
silver alloy خَلِيطَةٌ فَضِيَّةٌ
 خَلِيطَةٌ سَنِيَّةٌ تَحْتَوِي عَلَى الْفِضَّةِ بِشَكْلِ رَئِيسِي
 فِي مَكُونَاتِهَا .
spherical alloy خَلِيطَةٌ كُرَوِيَّةٌ

خلائط ذات بلورات كروية ، ولها خصائص
 تصنيع عالية كالثبات بالحرارة ونعومة الحواف
 وسرعة التحضير .
submarine alloy خَلِيطَةٌ غَائِصَةٌ
 الخَلَائِطُ الَّتِي تَعْوَضُ بِحَسَبِ ثِقَالَتِهَا تَحْتَ سَطْحِ
 الْمَاءِ .
white gold خَلِيطَةٌ مِنَ
 الذَّهَبِ الْأَبْيَضِ
 خَلَائِطُ الْقَوَالِبِ الَّتِي تَصْنَعُ بِشَكْلِ رَئِيسِي مِنْ
 الذَّهَبِ بِعِيَارِ 18 قِيرَاطٍ (الذهب الأبيض) .
alloyage تَحْضِيرُ الْخَلِيطَةِ (أسنان)
 عملية سبك المعادن أو تحضير
 الخليطة .
allozygote مَشِيحٌ مُتَغَايِرَةٌ
 كائن متمائل الريبجوت في موضع معين ولكن
 الجينين المتماثلين فيه جاء من مصدرين
 مختلفين .
allozymes إِنزِيمَاتٌ مُتَغَايِرَةٌ جِينِيًّا
 أشكال أليلية متباينة في إنزيم من الممكن تفريقها
 بالرحلان الكهربائي .
 شكل من أشكال البروتين يرمز له بصنوية أليل
 معينة عند موقع مورثي واحد ؛ يمكن الكشف
 عن هذا الإنزيم بواسطة عملية الرحلان
 الكهربائي .
all-payer plan خَطَّةٌ تَغْطِيَةٌ مِنْ يَدْفَعِ
 (تأمين صحي)
 تغطية للتأمين الصحي لا يستفيد منها إلا من
 يلتزم بدفع الرسوم المالية .
all-trans retinal رَيْتِينَالٌ مَفْرُوقٌ
 (=trans retinal)
 الريتينال البرتقالي الناجم عن فعل الضوء على
 رودوبسين الشبكية ، حيث تقلب مركب
 ريتينال المقرون - 11 من الرودوبسين إلى ريتينال
 مفروق وأوبسين .
allspice فُلَيْفَلَةٌ إِفْرَنْجِيَّةٌ
 (=pimenta)
allyl أَلَيْلٌ

الأساسية إجمالاً .

مجموعة عضوية أحادية التكافؤ .

aldehyd الأليل

هو الأكرولين (Acrolein) ؛ سائلٌ طَيَّارٌ حَرَّاقٌ شديد السُمِّيَّة ، ناتجٌ عن تفكُّك الجليسيرين .

allyl isothiocyanate إيزوثيوسيانات الأليل

مستخلص من الكرنب الأسود بفعل الماء على السينيجرين والميروزين أو منتج تخليقياً ؛ يستعمل في المحلول 10٪ في 50٪ كحول كمهيجٍ مقابل في الأغم العصبي ؛ يعطي الخردل نكهته و عبيره المميز .

allyl sulfide سلفيد الأليل

مقوم في زيت الثوم ، ويستخدم في صناعة النكهات .

allyl sulfocarbamide سلفوكرباميد الأليل

هو الثيونسينامين (Thiosinamine) ، مادةٌ بلَّورية مرَّةٌ مشتقة من زيت الخردل والأمونيا ، وقد استعملت في تحريض امتصاص النسيج الليفي .

allyl thiocarbamide ثيوكرباميد الأليل

هو سلفوكرباميد الأليل (Allyl sulfocarbamide) مادةٌ بلَّورية مرَّةٌ مشتقة من زيت الخردل والأمونيا ، وقد استعملت في تحريض امتصاص النسيج الليفي .

allyl thiourea ثيوريا الأليل

انظر تحت allyl thiocarbamide .

allyl tribromide ثلاثي بروميد الأليل

سائلٌ عديم اللون أو أصفر ، صيغته الكيميائية $C_3H_5Br_3$ ، استعمل سابقاً كمضادٍ للتشنج ومسكن .

allylamine أليلامين

سائل لالون له ، مشتق من زيت خام الخردل ، ويستعمل في الصناعات الصيدلانية ، مثل : صناعة المدرات الزئبقية .

allylguaiacol أليل الجاياكول

ويسمى اليوجينول (Eugenol) ، وهو مسكن ومطهر سني ويستعمل في وقاية الأسنان من التسوس ، ويستخرج من زيت الثوم والزيتون

allylmercaptan

أليل المركبتان

المركب الكبريتي الفعال مادة الأليسين (Allicin) الهامة طبياً والموجودة في الثوم .

allylnormorphine

أليل النورمورفين

هو مركب النالورفين (Nalorphine) المضاد للمورفين . ويسمى أيضاً (Allorphine) وتركيبه $C_{19}H_{21}NO_3$.

allysine

أليزين

ناتج عن عملية النزع التأكسدي لمادة الليسين وتحدث هذه العملية بفعل إنزيم أكسيداز الليسيل . كما أن هذه المادة هي مادة متوسطة عند تكوين الروابط المتقابلة في الكولاجينات .

almadrate

آلمادرات

اسم تجاري لدواء مضاد للحموضة وتركيبه (Magaldrate) .

almond

لوز (نبات)

يدل هذا الاسم عند مستورات البذور على البذرة التي توجد داخل النواة الحجرية ؛ وهي غلاف متخشب صلب في الثمار الحسلية ؛ وعلى هذا الأساس تطلق اللوزة على بذرة اللوز والمشمش والدراق التي تتسم بغناها بالمواد الدهنية والسكرية . وتستخدم تسمية اللوزة في مجال أرحب لتدل على البذرة عامة ، وبذلك أطلقت تسمية بذرة بسيطة إن احتوت على الجنين فقط ؛ وبذرة مضاعفة لاحتوائها على الجنين والسويداء وبذرة ثلاثية عندما تحتوي على الجنين والسويداء إضافة إلى نسيج مختزن محيطي ناشيء عن الجوزية .

almond oil

زيت اللوز

زيت ثابت معصور من اللوز الحلو ؛ العجمات المختلفة من اللوز ؛ يستعمل في المراهم .

bitter almond

لوز مر

الاسم العلمي (*Prunus amygdalus*) ؛ بذور سامة للإنسان والحيوان لاحتوائها على الأميجدالين ، مصدر زيت اللوز المر .

sweet almond

لوز حلو

نوع من بذوره ذات طعم حلو ونكهة عطرية ، لا تحتوي على الأميجدالين ، ولذلك فهي غير سامة .

almoner

قِيمٌ إجْتِمَاعِيٌّ (=أخصائي اجتماعي)

الشخص الذي يقوم بتوزيع الصدقات ، ويقصد به في الرعاية الصحية (بريطانيا) شخص مدرب على توزيع أموال الخدمات الاجتماعية الخاصة بالمستشفى ، وتقديم الخدمات الاجتماعية .

alochia

أَعْدَامُ الْهَلَابَةِ

غياب الهلابة ، وهو النجيج المهبلي التالي للولادة .

Aloe

الصَّبْرُ؛ الألوَّةُ

جنس نباتات من فصيلة الزنبقيات ، تنبت في البلاد الحارة وفيها أنواع تزرع في الحدائق للتزيين ، وأخرى كالصبر السقطري ، يُستخرج من أوراقها اللحمية عصارة راتنجية مُرة تستعمل في الطب لعلاج الإسهال .

aloe

صَبْرٍ

عصارة أوراق الصبر المحففة .

aloe-emodin

أَلُونِيمُودِين (دواء مسهل)

aloetic

صَبْرِيٌّ

يتعلق بأو يحتوي على الصبر (الألوة) .

aloetin

أَلُوتِين

(=aloin)

مزيغ من جواهر فاعلة ، بصورة رئيسية الباربالوين ، مستخلص من الصبر . يستعمل كمادة ملينة لتفريح الإمساك الوقتي أو الونائي المزمن .

alonimid

أَلُونِيمِيد (كيمياء)

مركب كيميائي وزنه الجزيئي 243.25792 [g/mol] وصيغته $C_{14}H_{13}NO_3$.

alopecia

ثَعْلَبَةٌ

(=alopecie)

فقدان الشعر المُوضَّع من فروة الرأس نتيجة إصابة جُربيات الشعر بالمرض . تكون حالة

الثَعْلَبَةُ لدى الذكور وراثية ، ويبدأ الشعر بالتساقط غالباً في العشرينات من العمر . وهناك نوع من الثعلبة (الثعلبة البقعية) مجهول الأسباب يؤدي إلى ثعلبة بقعية وأحياناً إلى ثعلبة كلية ، وقد ينتج عن تناول بعض العقاقير والسموم .

alopecia acquisita

ثَعْلَبَةٌ مُكْتَسَبَةٌ

فقد لطخي التهابي مجهري للشعر ، وعادة ما يكون عكوساً ، يحدث في باحات محددة بدقة ، وعادة ما يكتنف الفروة أو اللحية . تسمى أيضاً ثعلبة متحددة ، و ثعلبة بقعية .

alopecia adnata

ثَعْلَبَةٌ خَلْقِيَّةٌ

(=congenital alopecia)

(= alopecia congenitalis)

فَقَدْ خَلْقِيٌّ لشعر الفروة ، يمكن أن يحدث بمفرده ، أو كجزء من اضطراب واسع الانتشار .

alopecia areata

ثَعْلَبَةٌ بَقْعِيَّةٌ

(=ثَعْلَبَةٌ سَلْرِيَّةٌ) (=alopecia celsi)
فقد لطخي التهابي مجهري للشعر ، يكون عادة عكوساً ، ويحدث في باحات محددة بدقة ، وعادة ما يكتنف الفروة أو اللحية .

alopecia capitis totalis

ثَعْلَبَةٌ رَأْسِيَّةٌ شَامِلَةٌ

فقد تام للشعر من كامل الفروة ناتج عن تمادي الثعلبة البقعية .

alopecia celsi

ثَعْلَبَةٌ سَلْرِيَّةٌ

وتسمى الثعلبة البقعية (Alopecia areata) ، وفيها يكون سقوط الشعر موزعاً بنموذج بقعي

alopecia cicatrisata

ثَعْلَبَةٌ نَدْبِيَّةٌ

فقد غير عكوس للشعر مرتبط بالتندب ، عادة ما يحدث في فروة الرأس .

alopecia circumscripta

ثَعْلَبَةٌ مُتَحَدَّدَةٌ

(= ثعلبة بقعية) (= alopecia areata)
انظر تحت alopecia areata .

alopecia generalisata

ثَعْلَبَةٌ مُتَعَمَّمَةٌ

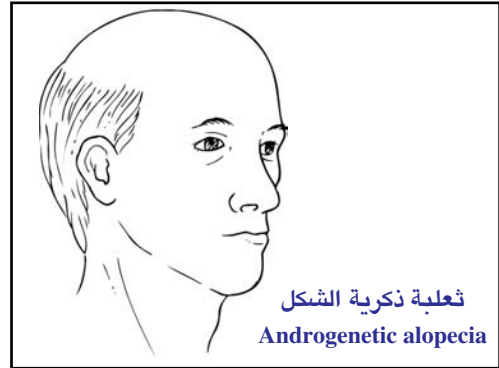
(= ثعلبة شاملة) (=alopecia generalisata)
انظر تحت alopecia totalis .

alopecia liminaria

ثَعْلَبَةٌ مُحَدَّدَةٌ

- (=marginal traumatic **ثَعْلَبَةٌ هَامِشِيَّةٌ**)
alopecia (رَضْحِيَّةٌ)
فقد الشعر على طول خط الشعر ، أمام وخلف
الفروة .
- alopecia marginalis **ثَعْلَبَةٌ هَامِشِيَّةٌ**
فقد الشعر عند خط الشعر ؛ حالة غالباً ما
تشاهد عند السود ؛ تكون عادة عابرة وتنتج عن
الشد المزمن ، مع أنه يمكن للشد المستمر المديد
والمطول أن يسبب ثعلبة دائمة .
- alopecia medicamentosa **ثَعْلَبَةٌ دَوَائِيَّةُ الْمُنَشَأُ**
فقد الشعر الناجم عن تناول أنواع معينة من
الأدوية ، وخاصة التي تحتوي على عوامل سامة
للخلايا .
- alopecia mucinosa **ثَعْلَبَةُ الداءِ المَوْسِينِيِّ**
(=follicular **(=) الداءِ المَوْسِينِيِّ**
mucinosis) (الجريبي)
مرض يصيب الوحدة الشعرية الزهمية ،
ويتجلى إكلينيكيًا كحطاطات جريبية متجمعة ،
أو كلويحات مصحوبة بفقد الشعر ، وينتج عن
الارتشاح الموسيني للأنسجة ، ويكتنف عادة
الفروة ، والوجه والعنق .
- alopecia orbicularis **ثَعْلَبَةٌ دَوِيرِيَّةٌ**
(=alopecia cicatrisata) (= ثَعْلَبَةٌ نَدْبِيَّةٌ)
(= cicatricial alopecia)
انظر تحت alopecia cicatrisata .
- alopecia pityroides **ثَعْلَبَةٌ نُخَالِيَّةٌ**
(=alopecia seborrheica) (= ثَعْلَبَةٌ مَثِيَّةٌ)
1 - فقد لشعر الفروة و الجسم كليهما المصحوب
بتوسف حُرْشفي شبيه بالنخالة .
2 - ثعلبة مرتبطة بالدهنية الزائدة للفروة وبقشرة
الرأس وبعلامات أخرى لالتهاب الجلد المئي .
- alopecia prematura **ثَعْلَبَةٌ مُبْتَسِرَةٌ**
ثعلبة ذكورية الشكل ، تحدث في الرجال الشبان
في بدايات العشرينات أو قبل ذلك .
- alopecia presenilis **ثَعْلَبَةٌ كَهْلِيَّةٌ**
(=calvities) (=صَلَعٌ)
alopecia seborrheica **ثَعْلَبَةٌ مَثِيَّةٌ**

- alopecia senilis **ثَعْلَبَةٌ شَيْخُوخِيَّةٌ**
فقد طبيعي لشعر الفروة عند المسنين .
- alopecia totalis **ثَعْلَبَةٌ شَامِلَةٌ**
(=alopecia universalis)
فقد الشعر من كامل الجسم ، ينتج عن تمادي
الثعلبة البقعية .
- alopecia toxica **ثَعْلَبَةٌ سُمِّيَّةٌ**
فقد الشعر الذي يُظن أنه ناجم عن ذيفانات أو
مرض عدوائي .
- alopecia traumatica **ثَعْلَبَةٌ رَضْحِيَّةٌ**
(= traumatic alopecia)
تساقط الشعر الكربي ، والناشئ عن إصابة
جريبات الشعر إما بالاحتكاك أو بالشد أو
بعوامل كيميائية ، ويكون بذلك محدوداً
بالمناطق المتعرضة للرضح .
- androgenetic alopecia **ثَعْلَبَةٌ ذَكَرِيَّةُ الشَّكْلِ**
(=calvities) (=صَلَعٌ)
(=alopecia presenilis) (=ثَعْلَبَةٌ كَهْلِيَّةٌ)



فقد مترق منتشر متناظر لشعر فروة الرأس ، يبدأ
عند الرجال في العشرينيات أو أوائل الثلاثينيات
من عمرهم بفقد للشعر من القمة والنواحي
الجبهية الجدارية ، بحيث لا يبقى أخيراً إلا حافة
محيطية خفيفة من شعر الفروة (الصلع ذكري
الشكل) ، أما عند النساء فإنه يبدأ متأخراً مع
فقد أقل في الناحية الجبهية للفروة . تنتج
الجريبات في النواحي المصابة شعراً نهائياً أكثر
نعومة وخفة وذلك حتى يتوقف إنتاج الشعر
النهائي مع إطالة لطور التنامي وتقصير للطور

الانتهازي لنمو الشعر . بينما تكون السبببات غير معروفة ، فإنه يعتقد أنها توليفة من عوامل وراثية واستجابة زائدة لجريبات الشعر للأندروجينات .

cachectic alopecia **تُعَلْبَةُ دَنَفِيَّة**
الثعلبة المصاحبة للضعف العام .

chignon alopecia **تُعَلْبَةُ شِينِيُونِيَّة**
ثعلبة ناتجة عن الشينيون (كتلة من الشعر في مؤخرة الرأس) .

congenital sutural alopecia **تُعَلْبَةُ دَرَزِيَّة خَلْقِيَّة**
ثعلبة خلقية تنزع للحدوث بطول الدروز القحفية ، مثل شذوذات تكوُّن الجمجمة والفك السفلي والوجه .

drug alopecia **تُعَلْبَةُ دَوَائِيَّة**
ثعلبة مُحَرَّضَة بالأدوية ؛ فُقِدَ عَابِرٌ للشعر سببه تناول أدوية معينة مثل الهيبارين ومضادات التفتل (مثل : سيكلوفسفاميد ، ميشوتريكسات ، كولشيسين) ، والثاليوم (استعمل سابقاً لمعالجة سعفة الرأس) .

favic alopecia **تُعَلْبَةُ فُرَاعِيَّة**
هي الثعلبة المصاحبة للقرع (Favus) .

hereditary alopecia **تُعَلْبَةُ وراثِيَّة**
ثعلبة وراثية مبكرة ، يبدأ الشعر فيها بالتساقط بعد سن العشرين دون وجود مرض بالفروة .

male pattern alopecia **تُعَلْبَةُ ذَكَرِيَّة الشَّكْل**
(=calvities) (صَلَع)
انظر تحت androgenic alopecia .

marginal alopecia **تُعَلْبَةُ هامِشِيَّة**
نمط من سَقُوط الشعر البقعي بحيث تبقى الأشعار الجانبية فقط من القحف .
انظر تحت alopecia areata .

mechanical alopecia **تُعَلْبَةُ ميكَانِيكِيَّة السَّبَب**
(=traumatic alopecia) (تُعَلْبَةُ رَضَحِيَّة)
انظر تحت alopecia traumatica .

miliary cicatricial alopecia **تُعَلْبَةُ دُخْنِيَّة نَدِيَّة**
سقوط الشعر من المناطق الجلدية الندبية وبشكل بقع صغيرة جداً تشبه الدخن .

moth-eaten alopecia **ثعلبة معثوثة**
ثعلبة زهروية تكتنف الفروة واللحية ، وتحدث في رقع صغيرة غير منتظمة موزعة بمظهر معثوث .

ophiasic alopecia **تُعَلْبَةُ قَرَعِيَّة**
ضرب من الثعلبة البقعية تمتد فيه الثعلبة حول حرف الرأس .

physiologic alopecia **تُعَلْبَةُ فَيْسِيُولُوجِيَّة**
فقد الشعر دون وجود سبب باثولوجي أو عملية مرحلية .

pityriasis alopecia **تُعَلْبَةُ نُخَالِيَّة**
(=alopecia seborrheica) (تُعَلْبَةُ مَثِيَّة)

postpartum alopecia **تُعَلْبَةُ تَالِيَّة لِلوَلَادَة**
(=postpartum (تَمَرُّطُ تَالٍ لِلوَلَادَة))
تساقط شعر كربي يحدث بعد الولادة .

pressure alopecia **تُعَلْبَةُ انضْغاطِيَّة**
ثعلبة رضحية ناشئة عن ضغط مستديم على الفروة ، تشاهد عند الرضع المستلقين على ظهورهم ، وفي البالغين بعد إجراءات جراحية طويلة ، أو عند الأفراد المعتلين بعد راحة مطولة في الفراش .

psychogenic alopecia **ثعلبة نفسية المنشأ**
(= stress alopecia) (تُعَلْبَةُ كَرِيَّة)
تساقط شعر كربي ناشئ عن كرب انفعالي حاد ووخيم ، يعتقد أنه من نمط الثعلبة البقعية .

radiation alopecia **تُعَلْبَةُ التَّشْعِيع**
ثعلبة محرّضة بالتشعيع ، وهي فقد عابر للشعر تالياً للتعرض للإشعاع المؤين .

roentgen alopecia **تُعَلْبَةُ الأشْعَة السِينِيَّة**
(=x-ray alopecia)
فقد الشعر بعد التعرض للأشعة السينية ، يعتمد مداه ووجوده على الحقل والجرعة .

senile alopecia **تُعَلْبَةُ شَيْخُوخِيَّة**

symptomatic alopecia **تُعَلْبَةُ مَصْحُوبَة بِأَعْرَاض**
(=alopecia symptomatica)
صلع يحدث خلال مساق مرض حموي ، أو

أمراض مثل الزهري أو الإيدز ، وربما بعد
التعرض لضغوط نفسية صغيرة .
syphilitic alopecia ثعلبة زهرية

(= alopecia syphilitica)

ثعلبة تكتنف الحاجبين واللحية والفروة في
الزهري الثانوي .

traction alopecia ثعلبة الشد

ثعلبة رضحية ناشئة عن شد مستمر أو مطول
للشعر ، كما يحدث عند تطبيق بعض أساليب
تصنيف الشعر أو إعادة تجديل الشعر .

traumatic ثعلبة رضحية

x-ray alopecia ثعلبة الأشعة السينية

alopecic متعلق أو مصاب بالثعلبة

حاصي؛ أحص؛ حصاء

متعلق بأو مصاب بالثعلبة .

alopecie ثعلبة

alopecie du chignon ثعلبة شينيونية

انظر تحت alopecia chignon .

alopecie marginale ثعلبة رضحية

traumatique هامشية

وتسمى (Marginal traumatic alopecia) أي

تحدث لأسباب رضحية ، ومن النمط الهامشي

في مناطق السقوط .

aloxiprin ألوكسيبرين

منتج بلمري لتكاثف هيدروكسيد الألومينيوم

والأسبرين يستعمل كمسكن .

alpenstich نخسة ألبية

التهاب رئوي يحدث في وديان الألب .

Alpers' disease داء ألبير

[برنارد جاكوب ألبير ، 1900-1981 ، طبيب

أعصاب أمريكي] .

مرض نادر يصيب الأطفال الصغار ، ويتسم

بتنكس عصبوني بالقشرة المخية وغيرها ،

مصحوباً بتدهور عقلي متروك ، واضطرابات

حركية ، واختلاجات . تحدث الوفاة مبكراً .

alpertine الألبرتين

ويسمى أيضاً ألبرتينو : (Alpertino) وهو مركب

دوائي مهدئ عصبي لم يعد له استعمال حالياً .

ألفا (الحرف الإغريقي الأول α) (alpha =α)

ألفا أميلوز

مضاد التربسين - ألفا₁-antitrypsin

بروتين بلازمي ينتج أولياً في الكبد . هو متفاعل

للطور الحاد ، يثبط نشاط الإيلاستاز

والكاتيبسين G والتربسين وإنزيمات أخرى حالة

للبروتين . يرتبط عوزه مع حدوث النفاخ .

مضاد البلازمين - ألفا₂-antiplasmin

أهم مثبطات الفبرينوليزين ، وهو جلوبيولين من

النمط ألفا₂ ، يوجد بكميات كبيرة في الدم

السوي ، ويصنع بصورة أساسية في الكبد ،

ويعمل بتكوين معقدات ثابتة مع البلازمين

الحر . يرتبط عوز هذا البروتين ، والذي يورث

كخلة كروموسومية جسدية متنحية ، مع نزف

وخيم ، متضمناً النزف داخل المفصلي .

ألفا ثنائي نيترو فينول alpha dinitrophenol

مركب دوائي .

البروتين الجنيني ألفا alpha fetoprotein

بروتين بلازمي ينتجه الكبد الجنيني ، والكيس

المحي والسبيل الهضمي . تتناقص مستويات

المصل بصورة ملحوظة حتى عمر السنة

الأولى ، ولكنها ترتفع في عديد من سرطانات

الخلايا الكبدية والسرطانات المسخية

وسرطانات الخلية المضغية . يمكن أن تشاهد

مستويات مرتفعة أيضاً في أمراض الكبد

الحميدة مثل التشمع والتهاب الكبد الفيروسي .

يستعمل لرصد استجابة الأورام الكبدية وأورام

الخلايا المنتشة (الجنسية) للمعالجة وفي

التشخيص السابق للولادة لعيوب الأنبوب

العصبي (يعبر عنها بارتفاع مستوياته في السائل

السلوي) .

ألفا إستراديول alpha estradiol

ألفا جلوبيولين alpha globulin

جلوبيولينات المصل ذات أسرع مهاجرة

رحلانية .

ألفا جليكوبروتين alpha glycoprotein

ألفا هيبوفامين

(=oxytocin) (أوكسيتوسين)

ألفبَاء

تعني أبجدية حروف الهجاء (أ، ب، ت) والوصف أبجدي أو هجائي وتعني أحياناً الترتيب وفقاً للحروف .

ألفادايون

ستيرويد اصطناعي هو مزيج من ستيرويديين هما أستيئات الألفا دولون والألفا كولون ، كان يستخدم في السابق كمخدر عمومي يعطى عن طريق الحقن الوريدي ، إلا أنه لم يعد يستخدم حالياً .

ألفا هيربوسات شبيهة

بالهربس البسيط

فصيلة من فيروسات الهربس تتميز بقصر دورة تناسخها ، وهناك جنسان منها : الهربس البسيط والحماق .

ألفا - لوبيلين

القلواني الرئيسي الموجود في النباتات من جنس اللوبلية (Lobelia) ؛ ويستخدم في بعض المحضرات المضادة للتدخين ، وهو المسؤول عن التأثيرات السامة التي تُرى في المحترقات لدى تناولها لهذا العشب .

ألفا الأدرينيات - الألفا

يحصر المستقبلات الألفا أدرينية للجهاز العصبي الودي ؛ يطلق كذلك على العامل الفاعل لذلك .

ألفا الأدرينيات - الألفا

تنبيه أو محاكاة لتنبيه مستقبلات الألفا أدرينية للجهاز العصبي الودي . تطلق كذلك على العامل الفاعل لذلك .

ألفا نَفْتُول

مصاوغ للنافتول يستخدم في صناعة الأصباغ ؛ والنفثول هو أي من الفينولين المشتقين من النفثالين .

ألفا برودين

دواء مسكن وخافض للحرارة ، متعلق بمادة

المسبريدين ؛ يمكن أن يسبب اعتماداً نفسياً وفيزيائياً .

ألفا - توكوفيرول

(= الفيتامين E)

اكتشف فيتامين E عام 1922م من قبل باحثين في جامعة كاليفورنيا هما هربرت إيثانز (Evans) ، ومساعدته كاثرين بيشوب (Bishop) ، وتم اكتشافه أثناء إجراء بعض التجارب على الحيوانات ، حيث لوحظ أن هناك مادة هامة وأساسية في الخضراوات الورقية والبذور الزيتية مرتبطة بقدرة إناث الحيوانات على التناسل ، وارتبط وجودها في بعض الأغذية بزيادة الخصوبة عند الإناث ، كما أن نقص هذا الفيتامين له ارتباط بفقد هذه الإناث القدرة على التناسل .

كما أوضحت بعض الأبحاث أن نقص هذا الفيتامين في غذاء ووجبات المرأة الحامل قد يعرضها للإجهاض أو الولادة المبكرة لفشل وظيفة المشيمة عند المرأة .

كما أن نقص هذا الفيتامين له تأثير على الذكور حيث أنه قد يرتبط بأسباب العقم وبالإضافة إلى ذلك فإن نقص فيتامين E يؤدي إلى اضطرابات عصبية تزول إذ أخذ الفيتامين في الوقت المناسب .

ومن أهم مصادره الغذائية : الزيوت النباتية مثل زيت فول الصويا ، وزيت الذرة ، وزيت جنين القمح ، والفول السوداني ، والسمن . أما المصادر الحيوانية لفيتامين E الحليب ، وصفار البيض . ويلاحظ أن هناك ارتباطاً بين تركيز هذا الفيتامين وبين الأحماض الدهنية المشبعة مثل الزيوت النباتية الغنية بهذا الفيتامين . ولقد كانت التوصيات التغذوية أو المتطلبات اليومية لهذا الفيتامين تزيد عند الحمل والرضاعة حيث أن الاحتياجات اليومية تقدر بنحو 12 وحدة دولية وتزيد إلى 15 وحدة دولية أثناء الحمل والرضاعة .

ألفا فيروسات الألفاوية

جنس من الفيروسات الطخائية (Togaviruses) يتكون من نحو 30 فيروساً؛ وهي الفيروسات المنقولة بالمفصليات. هذه الفيروسات لها غلاف شحمي وبه اثني من البروتينات المسكرة وتتأثر بالإثير والمذيبات العضوية، والحموضة، والحرارة، والمنظفات الصناعية. الفيروس المغلف حجمه 50-70 نانومتر. المجين عبارة عن رنا (RNA) وحيد الطاق إيجابي التوجه، حجمه 9.7-11.8 kb. تتكاثر الفيروسات في الهيولى وتنضج القفيصات النووية بالتبرعم خلال غشاء الخلية. معظمها عنده مقدرة على التراص الدموي. وتؤسس الفيروسات الألفاوية غالباً عداوى مستمرة في البعوض وتنقل بين الفقاريات بالبعوض أو مفصليات أخرى ماصة للدم. هذه الفيروسات منتشرة في جميع أنحاء العالم. ومن أمثلتها فيروس التهاب الدماغ الخيلي (Equine encephalitis virus).

متلازمة ألبورت Alport's syndrome

[آرثر سيسيل ألبورت، 1880-1954، طبيب إنجليزي ولد في جنوب أفريقيا]. اضطراب وراثي يتميز بصمم حسي عصبي مترق، والتهاب الحويضة والكلية المترقي، وعيوب بصرية أحياناً. وينتقل كخلة جسدية سائدة أو مرتبطة بالإكس.

ألبرازولام alprazolam

بنزوديازيبين يستعمل كمزيل للقلق في معالجة اضطرابات القلق والهلع، وللتفريغ قصير الأمد لأعراض القلق، ويعطى عن طريق الفم.

ألبرينولول alprenolol

دواء حاصر لمستقبلات البيتا.

ألبروستاديل alprostadiil

اسم للبروستاجلاندين (E1) عندما يستعمل كمستحضر دوائي موسّع للأوعية وكمثبط لتكدس الصفائح. يستعمل للصيانة المؤقتة للقناة الشريانية السالكة حين يتمكن من القيام بجراحة مُطَفَّة أو تصحيحية عند الولدان

المصابين بعيوب القلب الخلقية. يعطى داخل الشريان أو داخل الوريد، يعطى أيضاً بالحقن داخل الجسم الكهفي عند الرجال العننين، ويعطى داخل الشريان بالتسريب لزيادة الإظهار في تصوير الأوعية.

ألرِستاتين alrestatin

مثبط مُخْتَزَلَة الألدوز.

ألسيروكسيلون alseroxylon

خلاصة منقاة للراوفولفية الثعبانية، تحتوي على الريزيربين وقلوانيات أخرى لابلورية، يستعمل فموياً كخافض لضغط الدم، وكمهدىء.

ألسْتُونين alstonine

دواء قابض وخافض للحرارة.

ألستروميرية Alstromeria

[يرجع هذا الاسم إلى البارون كلاوس فون السترومير، وهو عالم نبات سويدي من القرن 19] وهو جنس لنباتات مزهرة في أمريكا الجنوبية من فصيلة النرجسيات (Amaryllidaceae). العديد من أنواعها شائعة الاستعمال كنباتات زينة، وتمثل مصادر لالتهاب الجلد التماسي الأرجي.

متلازمة أَلستروم Alström's syndrome

[كارل هنري أَلستروم، 1907-1993، اختصاصي وراثيات سويدي].

متلازمة كروموسومية جسدية متنحية تشتمل على التهاب الشبكية الصباغي مع الرأفة والفقدان المبكر للرؤية المركزية، والصمم، والسمنة، والداء السكري.

1 - يُبَدَّل alter

2 - يَخْصِي:

كالحوانات المنزلية والدواب.

1 - تَبَدُّل alteration

2 - تَبَدُّل

مُواساةُ النَّظِير alteregoism

الاهتمام والتعاطف مع أشخاص هم إما في نفس الوضع أو شبيه بذات المرء.

1- مُتَنَابِر alternans

ذو حدوث متقطع .

2 - تَنَابُوب :

يفصل بينه أحداث مختلفة أو معاكسة .

تَنَابُوبٌ تَسْمُوعِيٌّ

auditory alternans
(=auscultatory alternans)

تناوب في شدة أصوات و نفخات القلب في وجود تَطْمٌ قلبي منتظم كتنسججة لتناوب ميكانيكي للقلب .

تَنَابُوبٌ قَلْبِيٌّ

cardiac alternans
تباين متناوب في شدة ضربة القلب أو النبض خلال دورات قلبية متعاقبة ذات نظم منتظم . يسمى أيضاً تناوب ميكانيكي .

تَنَابُوبٌ كَهْرَبِيٌّ

electrical alternans
اختلافات تناوبية في مدى موجات كهربية القلب النوعية بعد دورات قلبية متتابعة .

تَنَابُوبٌ مِيكَانِيكِيٌّ

mechanical alternans
تناوب القلب ، يستعمل بصورة خاصة لتفريقه عن التناوب الكهربي .

نَبْضٌ مُتَنَابُوبٌ

pulsus alternans
نبض يحدث فيه تناوب منتظم بين الضربات القوية والضعيفة دون تغيير في طول الدورة ، ويشير عادة لوجود مرض وخيم بعضلة القلب .

تَنَابُوبٌ شَامِلٌ

total alternans
نبض متناوب تكون فيه الضربات المتناوبة ضعيفة لدرجة لا يمكن اكتشافها .

Alternaria النُّوبَاء

جنس من الفطريات الناقصة من صنف الفطر الخوطي من فصيلة المريسوات ، لها غبيرات قاتمة اللون تشبه إلى حد ما الشعروية ؛ تسبب العديد من أمراض النباتات ، وهي مستأرجة شائعة للربو القصبي عند الإنسان . تسبب أحياناً داء النوباء (Alternariosis) في الجلد أو في الرئة .

النُّوبَاءُ الْمُتَنَابُوبَةُ

Alternaria alternata
نوع من فطر النوباء يمثل مستأرجاً مهماً ، حيث تسبب أبواغه وقطعه الأفظورية المنقولة بالهواء

حدوث الأعراض الأرجية في الأفراد المصابين

بالتهاب الأنف أو الربو القصبي .

تَسْمُمٌ بِقَطْرِ النُّوبَاءِ

alternariotoxicosis
شكل من أشكال التسمم الفطري عند الحيوانات سببه أعضاء من جنس النوباء .

داء النوباء

alternariosis
عدوى بأنواع من النوباء تشاهد عادة كعدوى جلدية أو رئوية في المرضى الضعفاء أو مقوصي المناعة .

1 - مُتَنَابُوبٌ

2 - يُنَابُوبٌ

تِيَّارٌ مُتَنَابُوبٌ

alternating current
(= alternating current)
(= تيار متردد)
تيار كهربي متناوب يتغير اتجاهه دورياً .

مُتَنَابُوبٌ

alternating
يحدث بتتال منتظم ، متبادل بين المباشر والمعكوس .

تَنَابُوبٌ

alternation
تعاقب ، خلال دورة تكاثر جنسي وبفضل تتالي ظاهرتي الانقسام الاختزالي والإخصاب يتعاقب الطوران الأحادي والثنائي للكروموسومات وهذا ما يعبر عنه بتبادل الأطوار .

تَنَابُوبُ الأَجْيَالِ

alternation of generations
1 - (في النبات) ؛ هو تناوب نمطين متميزين تماماً في دورة الحياة . تظهر هذه العملية جلية في الحزازيات والكبديات (شعبة الحزازيات) والسراخس وذنب الخليل والخدريات (قسم اللازهرات الوعائية أو السرخسيات) ، كما أنها تبدو واضحة في بعض النباتات العليا وبعض الأعشاب البحرية وطحالب المياه العذبة . تكون الدورة الأساسية متماثلة في جميع النباتات . يملك النبات البوغي في المرحلة الأولى مجموعتين كروموسوميتين (أي يكون ثنائي الصيغة الكروموسومية) فينتج أبواغاً . في المرحلة الثانية تخضع الأبواغ

لعملية إنتاش مولدة نباتاً عروسياً له مجموعة كروموسومية واحدة (أحادي الصيغة الكروموسومية) وينتج البيوض والحيوانات المنوية (الجاميتات) . ينشأ عن البيضة بعد تلقيحها بنبته بوجية جديدة . ويحدث الانقسام المنصفي أثناء تشكل الأبواغ مما يجعلها أحادية الصيغة الكروموسومية . ويعيد الإخصاب الحالة ثنائية الصيغة الكروموسومية في النبات البوغي .

2- تشمل عملية تناوب الأجيال دورات حياة بعض أنواع الحيوانات مثل تلك العائدة لشعبة اللاسعات (شعبة معائيات الجوف) التي تُظهر عموماً طورين متميزين .

تناوب القلب **alternation of the heart**
(=cardiac alternans)

انظر تحت cardiac alternans .

بديل **alternative**
صفة ما يقوم أو يحل محل شيء آخر كالطب البديل .

النظام البديل للإيتاء **alternative delivery and financing system**
أحد أنماط أنظمة التأمين الصحي في التناوب بين نظامي الإيتاء والتمويل .

النظام البديل للإيتاء **alternative delivery system**
أحد أنماط أنظمة التأمين الصحي ، وهو نظام الإيتاء البديل .

النظام البديل للتمويل **alternative financing system**
أحد أنماط أنظمة التأمين الصحي ، وهو نظام التمويل البديل .

متناوب النظر **alternocular**
للدلالة على استخدام كل عين على حدة بدلاً من استخدام كلتا العينين معاً .

الخَطْمِيَّة **Althea**
جنس نبات من فصيلة الحبابيَّات ؛ وهو عشب

حولي ، يوجد في الأماكن الرطبة البرية في أوروبا ، يحتوي على نسبة عالية من النشا والبكتين والسكريات ، يستخدم كمنكه وكمطهر .

ألتيازيد (دواء خافض لضغط الدم) **althiazide**

داء المرتفعات **altitude sickness**

متلازمة ناتجة عن انخفاض ضغط الأكسجين المستنشق ، وتتميز بالغثيان والصداع وضيق النَّفْس والأرق ، كما يمكن أن تحدث - في الحالات الشديدة - وذمة رئوية و متلازمة الضائقة التنفسية عند البالغين .

مرادف : داء الجبال (Mountain sickness) ، داء آكوستا (Acosta disease) ، داء المرتفعات (Altitude disease) ، داء الطيــــران (Air sickness)

طريقة **Altmann-Gersh**

ألتمان - جيرش **method**

[ريتشارد ألتمان ، 1900-1852 ، باثولوجي ألماني] ، و [إيزيدون جيرش ، هستولوجي أمريكي من القرن العشرين] .
طريقة للتجميد السريع للأنسجة وتجفيفه خوائياً .

سائل ألتمان **Altmann's fluid**

[ريتشارد ألتمان ، 1900-1852 ، باثولوجي ألماني] .
سائل هستولوجي لتثبيت عينات الأنسجة ، يتكون من مقادير متساوية من محلول حمض الأوزميك 2٪ ومحلول ثنائي كرومات البوتاسيوم 5٪ .

عالي الذبذبة **altofrequent**

صفة الذبذبة العالية التواتر .

ألتبلاز **altplase**

منشط بلازمينوجين نسيجي ، يتج بواسطة تكنولوجيا الدنا المأشوب . يستعمل في المعالجة الحألة للفيبرين في الاحتشاء الحاد لعضلة القلب ، وكحال للخثرة في معالجة السكتة الإقفارية الحادة .

altretamine **ألتريتامين**

عامل مضاد للأورام يستعمل لمعالجة السرطانة المبيضية وأورام مصمته أخرى . بالرغم من أنه مرتبط بنيوياً مع العامل المؤلكل ثلاثي إيثيلين ميلامين فإنه لايفعل فعله . يتعلق نشاطه بدرجة نزع الميثيل منه بواسطة جملة الإنزيمات الصفراوية الكبدية ، و لكن تبقى الآلية الدقيقة غير معروفة . سُمِّي في السابق بسداسي ميثيل ميلامين .

altricious **1- محتاج للتَمْرِيض المَدِيد****2- بطيء التنامي****altrigenderism** **استلطاف الجنس الآخر**

حالة نفسية أو فترة يمر فيها الشخص يشعر أثناءها بميل كبير نحو أفراد من الجنس الآخر في المجتمع . ويسمى أيضاً (Altrigenderism) .

altros **ألتروز**

سكر مُصاوغٌ للجلكوز .

altruism **إيثار؛ غيريَّة**

1 - تصف الكلمة الشخص المحب للآخرين ويؤثرهم على نفسه والوصف غيري ؛ سلوك فردي يُنفع الآخرين ويؤثرهم على النفس .
2 - تصرف الحيوان بشكل لايفيده بل يفيد سواه (مثال : الزقزاق يتظاهر بالإصابة ليغري ضارياً بالابتعاد عن عشه معرضاً نفسه للخطر) .

alum **شَب****(=alumen)**

1 - مادة بلورية عديمة اللون والرائحة بخواص قابضة موضعية مُرَقِّئة وبطعم حلو . يحضر من البوكسيت (أكسيد الألومنيوم المميّه) وحمض الكبريتيك ، مع إضافة إما الألومنيوم (شب الألومنيوم) أو البوتاسيوم (شب البوتاسيوم) . يستعمل أيضاً كمساند في اللقاحات الممزوجة والذوفانات ، يستخدم الشب في صناعة الورق وديباغة الجلود وفي صنع مساحيق الخبز ومضادات

للتعرق وطفائيات الحريق . ويستعمل شب البوتاس (كبريتات الألومنيوم والبوتاسيوم) في تغرية الورق وفي تنقية الماء .

2- مصطلح جنيس لأي عضو من صنف السلفات المزدوجة مشكل على أنماط المركبات السابقة .

3- أي عضو من صنف المركبات الحاوية على ألومنيوم مزدوج .

4- ملح كبريتات مائية لبعض الفلزات وهي بللورات سهلة الذوبان في الماء .

ammonium alum **شَبُّ الأُمُونِيُوم**

شب محضر بإضافة الألومنيوم ، يستعمل موضعياً كقابض .

burnt alum **شَبُّ مَحْرُوق**

(=شَبُّ مَحْفَف) (=exsiccated alum)

شب الألومنيوم أو البوتاسيوم مُسَخَّن لطردهاء التبلور ، يستعمل كقابض .

chrome alum **شَبُّ الكروم**

كبريتات الكروم والبوتاسيوم . صبغ بنفسجي .

concentrated alum **شَبُّ مُرَكِّز**

الشب كبريت مضاعف الألومنيوم وهو عنصر أرضي قلوي . ويستعمل كقابض للأوعية ، وهو وفق هذا المصطلح الشكل المركز منه .

dried alum **شَبُّ مُجَفَّف****exsiccated alum** **شَبُّ مُجَفَّف**

(=شَبُّ مَحْرُوق) (=burnt alum)

iron alum **شَبُّ الحديد**

كبريتات الحديد والبوتاسيوم .

potassium alum **شَبُّ البوتاسيوم**

شب يحضر بإضافة البوتاسيوم . يستعمل موضعياً كقابض .

sodium alum **شَبُّ الصوديوم**

شب يحضر بإضافة أملاح الصوديوم .

alumen **شَب**

(=alum)

انظر تحت alum .

alumen exsiccatum	شَبٌّ مُجَفَّفٌ	خفيف الوزن يزداد قوة عند سبكه . ولذلك يستعمل في صناعة الطائرات والسفن والسيارات وفي إنتاج السبائك الخفيفة وفي صناعة مقابض الأبواب وصنابير المياه وأسلاك الكهرباء . ولمركبات الألمينيوم استخدامات هامة ومتعددة .
alumina	ألومينا	أسيئاتُ الألمينيوم صيغته $C_6H_9AlO_6$ ، ملح يحضر بتفاعل هيدروكسيد الألمينيوم مع حمض الأسيتيك . يستعمل كمحلول قابض .
		ألومينا وأكسيد الألمينيوم أكسيد الألمينيوم Al_2O_3 ؛ صيغته الجزيئية Al_2O_3 ويوجد في الطبيعة على شكل خام البوكسيت . لا يذوب في الماء وهو أكسيد متردد (أمفوتيري) يتفاعل مع القواعد والأحماض ، ويعتبر الحام الرئيسي لاستخلاص الألمينيوم بالتحليل الكهربائي ، كما أنه يستعمل كمادة حافزة في بعض التفاعلات . ويستخدم (في طب الأسنان) كمادة مقوية للبورسلين السني ، أيضاً يستعمل كمادة ساحلة .
alumina and magnesia	ألومينا ومانيزا	ألومينا وأكسيد المغنيسيوم أكسيد الألمينيوم مع أكسيد المغنيسيوم .
alumina gel	هلامنةُ الألمينا	ألومينا هلامية أكسيد الألمينيوم الهلامي الطبيعية .
aluminated	مُحْمَلٌ بالشَّبِّ	مشحون بالشب .
aluminosis	سُحَّارُ ألومينيوميّ	شكل لتغبر الرئة (السُّحَّار) ناشئ عن ترسب غبار الألمينيوم في الرئة نتيجة لاستنشاقه .
aluminum (=aluminium)	الألمينيوم (العنصر الثالث عشر)	ألومينيوم هو معدن أبيض فضي رمزه A وهو عنصر متردد (أمفوتيري) يقع في المجموعة الثالثة والدورة الثالثة من الجدول الدوري للعناصر . رقمه الذري (13) وكتلته الذرية (27) ، ثلاثي التكافؤ ويمثل الألمينيوم العنصر الثالث من حيث الوفرة في القشرة الأرضية بعد الأكسجين والسليكون . لا يوجد الألمينيوم منفرداً في الطبيعة بل في شكل خامات من أهمها ، خام البوكسيت (أكسيد الألمينيوم) . يحضر صناعياً بالتحليل الكهربائي للبوكسيت ، وهو عنصر متردد يتفاعل مع القلويات مثل NaOH والأحماض مثل HCl . والألمينيوم عنصر خفيف الوزن قابل للمسحوب والطرق . والألمينيوم معدن نشط يتأثر بالهواء مشكلاً طبقة واقية من الأكسيد على سطحه . وهو
		أسيتيل سالييلات الألمينيوم (= أسبرين الألمينيوم) مُسَكِّنٌ وخافض للحرارة .
		أمينو أسيتات الألمينيوم (= أمينو أسيتات ثنائي هيدروكسي الألمينيوم) ملح أساسي لحمض الأمينو أسيتيك يستخدم كمضاد لحموضة المعدة . متوفر كأقراص وكصهارة (Magma) .
		سكفات الألمونيوم والألمينيوم (= شب الألمونيوم) شَبٌّ يَعدُّ بإضافة الألمونيوم ؛ يستخدم موضعياً كمادة قابضة .
		كلوريد الألمينيوم سادس هيدرات كلوريد الألمينيوم $AlCl_3 \cdot 6H_2O$. يستعمل موضعياً كقابض وكمانع للتعرق .
		كلور هيدرات الألمينيوم هيدرات هيدروكسيد كلوريد الألمينيوم $Al_2Cl(OH)_5$. يستعمل كمانع للتعرق في معالجة فرط التعرق لخواصه القابضة والممانعة للتعرق . يسمى أيضاً هيدروكسي كلوريد الألمينيوم .
		جليسينات الألمينيوم جليسينات الألمينيوم

(= أمينوأسيات ثنائي هيدروكسي الألومينيوم)
انظر تحت aluminum aminoacetate .

aluminum hydrate هيدرات الألومينيوم
(=aluminum hydroxide) (= هيدروكسيد الألومينيوم)
مسحوق أبيض لابلوري $Al(OH)_3$ ، يستعمل كمضاد للحموضة ، وكرابط للفوسفات في معالجة التحصي البولي وفرط فسفاتاز الدم بشكل هلامية هيدروكسيد الألومينيوم أو هلامية هيدروكسيد الألومينيوم المحففة ، يستعمل أيضاً كمساند في اللقاحات المزوزة والذيفانات .

aluminum monostearate أحادي ستيرات الألومينيوم
توليفة من الألومينيوم مع نسب متغيرة من حمض الستياريك وحمض البالميتيك ، يستعمل لتحضير مستعلق البروكاين بنسب G .

aluminum nicotinate نيكوتينات الألومينيوم
مركب مؤلف من نيكوتينات الألومينيوم وهيدروكسيد الألومينيوم وحمض النيكوتينيك ، يستعمل بشكل رئيسي كخافض لكوليستيرول الدم وكخافض للبروتينات الشحمية بالدم وكموسع وعائي محيطي ؛ يعطى فموياً .

aluminum oxide أكسيد الألومينيوم
مركب يحدث بشكل طبيعي ، وفي شكل مميه كبروكسيت . هو المادة الخام في إنتاج الألومينيوم . تستعمل الحبات الناعمة جداً في إنتاج الساحجات ومقاومات الصهر والخزافات والخزافات وأدوات المختبر وكمسيلات ولتقوية الخزافات السنية ، ويضاف للبورسلين السني ومسحوق الأسمت لزيادة قوة الحشو النهائية .

aluminum penicillin بنسلين ألومينيومي
ملح ألومينيومي للبنسلين يحفز من خلاصات مزارع المكسبية المعينة (*Penicillum notatum*) والمكسبية العسجديّة (*P. chrysogenum*) .

aluminum phosphate فسفات الألومينيوم
مسحوق أبيض غير قابل للصهر رمزه $AlPO_4$ ، يستعمل كمساند في اللقاحات المزوزة والذيفانات وكمكون (مع سلفات الكالسيوم وسيليكات الصوديوم) في الأسمت السني ، وفي شكل هلامية فسفات الألومينيوم كمضاد للحموضة .

aluminum potassium sulfate سلفات البوتاسيوم والألومينيوم
(= potassium alum) (= شب البوتاسيوم)
انظر تحت potassium alum .

aluminum silicate سيليكات الألومينيوم
صيغته Al_2SiO_5 ؛ الملح السيليكاتي للألومينيوم . يوجد في الطبيعة بعدة أشكال مميحة لها استعمالات صيدلانية وسنية .

aluminum subactate تحت أسيتات الألومينيوم
أسيتات الألومينيوم القاعدية . يستعمل موضعياً كمحلول قابض .

aluminum sulfate سلفات الألومينيوم
قابض قوي ، صيغته $Al_2(SO_4)_3 \cdot 6H_2O$. يستعمل موضعياً كمانع للتعرق ، ويستعمل أيضاً كضرورة صيدلانية في تحضير محلول تحت أسيتات الألومينيوم الموضعي .

basic aluminum carbonate كربونات الألومينيوم القاعدية
سادس هيدرات كلوريد الألومينيوم $AlCl_3 \cdot 6H_2O$. يستعمل موضعياً كقابض وكمانع للتعرق .

colloidal aluminum hydroxide هيدروكسيد الألومينيوم الغرواني
الألندم
أكسيد للألومينيوم مصهور كهرياً ، يستخدم في صناعة الأجهزة المقاومة للحرارة .

alveated منخرّب (كعش النحل)

alveobronchilitis التهاب القصبيات والأسناخ

- التهاب في قصبيات وأسناخ الرئة .
- alveol(o)- سنخ**
بادئة تشير إلى العلاقة بسنخ خاصة سنخ سني .
- alvealgia ألم سنخ السن**
ألم يحدث في سنخ السن ، يلاحظ أحياناً بعد قلع السن .
- alveolar سنخي**
يتعلق بالسنخ .
- alveolar abscess خراج سنخي**
الخراج المتوضع ضمن الناتئ السنخي للفكين ، ناجماً عن امتداد العدوى من السن المتموت المجاور في معظم الأحيان . يدعى أيضاً خراج سني ، خراج الجذر .
- alveolar absorption امتصاص سنخي**
امتصاص الغازات أو السوائل من أسناخ الرئة .
- alveolar angle زاوية سنخية**
الزاوية بين السطح الأفقي والخط الواصل بين قاعدة شقوق الأنف والنقطة الوسطى من بروز سنخ الفك العلوي .
- alveolar artery شريان سنخي**
فرع من الشريان الفكي العلوي يغذي الناتئ السنخي .
- alveolar atrophy ضمور السنخ**
إنقاص في حجم الأنسجة الداعمة للأسنان ، بسبب نقص الوظيفة أو لنقص إمداد الدم أو لسبب غير معلوم .
- alveolar bone العظم السنخي**
عظم الشاخصة العظمية بالفك العلوي ، والسفلي التي تحيط وتدعم الأسنان وتتكون من عظم كثيف ، إسفنجي وقشري .
- alveolar bone proper العظم السنخي المخصوص**
صفيحة عظمية رقيقة مثقبة لتمرر الشرايين والأعصاب وتبطن السنخ العظمي الأساسي الذي تسكنه الجذور السنية .
- alveolar canal قناة سنخية**
آية قناة في الفك العلوي تمر من خلالها الأوعية الدموية والأعصاب إلى الأسنان العلوية .
- alveolar crest عُرْف سنخي**
1- القسّم من العظم السنخي الممتد خلف محيط السنخ ، مُبطناً السطح التلاصقي .
2- قمة العظم السنخي المتبقي .
3- نتوء سنخي ؛ نتوءات من العظم السنخي بين الأسنان .
- alveolar foramen ثقب سنخية**
إحدى فتحات القنوات السنخية ، والتي تفتح في أعماق قسّم من سنخ السن في الفك العلوي .
- alveolar fundus قاع السنخ**
السطح الذي يقابل الثقب السنخية من السنخ .
- alveolar index منسب سنخي**
1- المنسب الفكي .
2- منسب قاعدي .
- alveolar mucosa مخاطية السنخ**
مخاطية تغطي قاعدة الشاخصة السنخية وقاع الفم ، وهي مرتبطة بالسمحاق العظمي مع التمتع بحركتها الكبيرة ، وهي نسيج غير متقرن يوجد أسفل الموصل المخاطي اللثوي .
- alveolar nerve, العصب السنخي**
inferior السفلي
فرع من العصب الفكي السفلي . يدخل الفك السفلي عبر الثقب الفكية السفلية ويوجد في القناة الفكية السفلية ضمن الفك السفلي ، حيث يغذي الأسنان السفلية بفروع حسية . أما من الأمام ، فالعصب يخرج من الفك السفلي عبر الثقب الذقنية ، حيث ينتهي متحولاً إلى العصب الذقني (Mental n.) ، والذي يمد الذقن والشفة السفلية بفروع حسية . والعصب السنخي السفلي يمثل هدفاً شائعاً للتبنيج الموضعي خلال الإجراءات السنية التي تكتنف الأسنان السفلية .
- alveolar osteomyelitis التهاب العظم والنقي السنخي**

إصابة العظم والنقي السنخي بالعدوى
وبالمقدمات .
نُقْطَةُ سُنْخِيَّةٍ
alveolar point نقطة تقع في منتصف المسافة بين القاطعين
المركزيين على القوس السنخية العلوية ، وهي
علامة حدودية في قياسات الجمجمة .
ناتئ سنخي
alveolar process الجزء من الفك العلوي أو السفلي المحتوي على
مغارز بزوغ الأسنان وجراب الأسنان النامية .
حرف السنخ
alveolar ridge الارتفاع العظمي «الشاخصة السنخية» من
الفك العلوي أو السفلي التي تحتوي على
الحويصلات «مغارز الأسنان» ، أو الارتفاع
العظمي الباقي من الشاخصة السنخية بعد
الخلع .
حاجز سنخي
alveolar septum الحاجز بين الأسناخ ؛ حاجز من العظم يفصل
مغارز السن متعددة الجذور كل على حدة .
صوت سنخي
alveolar sound يحدث هذا الصوت نتيجة التقاء أو شبه التقاء
طرف اللسان بالتجويف اللثوي خلف الأسنان
العليا في مثل أصوات الزاي والصاد ، وهي
أصوات صغيرة ، وكذلك أصوات اللام والراء
والنون وتسمى بالأصوات الذلقية .
السُنْخِيَّ (نقطة تشريحية)
alveolare السنخي
alveolaris السنخي
يتعلق بالنواتئ السنخية .
تَقِيحُ دَوَاعِمِ السِّنِّ السُنْخِيَّ
alveolaris pyorrhea (= marginal السن
الهامشي)
periodontitis مرض التهابي مخرب ومزمن يصيب دواعم
السن ، يبدأ كالتهاب هامشي في اللثة ، وقد
يرتحل بطول السن باتجاه القمة ؛ مكوناً جيوباً
بدواعم السن ، عادة مع تكوّن القيح ، وتدمير
البنى المتعلقة بدواعم السن وبالأسناخ ، مما
يجعل الأسنان مملخللة .
مُنْخَرَبٌ (كعش النحل)
alveolate

معلم بوهدات كعش النحل .

استئصال السنخ alveolectomy

- 1- استئصال تام أو تحت التام للنتائئ السنخي
للفك السفلي أو العلوي .
- 2- استئصال عظم الشاخصة السنخية بالفك
العلوي أو السفلي جزئياً أو كلياً .
- 3- الإصلاح الجراحي للعيوب العظمية
بالشاخصة السنخية .

أسناخ (ف: سنخ) alveoli (sing.alveolus)

في الفقاريات هوائية التنفس هي أكياس صغيرة
وكروية عديدة تؤلف الرئة ، وهذه الأكياس
هي نهايات أنابيب كثيرة التفرع (القصبات
والقصيبات الهوائية) يمر عبرها الهواء إلى
الرئة . يدخل أكسجين الهواء إلى الدم عبر
الجدران الرقيقة للأسناخ الرقيقة وينتقل عبرها
ثنائي أكسيد الكربون من الدم إلى الرئة ،
وبشكل عام ، يستعمل تعبير السنخ للدلالة
على تجويف في جسم الكائن الحي ، مثل
التجويف الموجود في عظم الفك والذي تثبت
فيه السن .

الأسناخ السنيَّة alveoli dentales

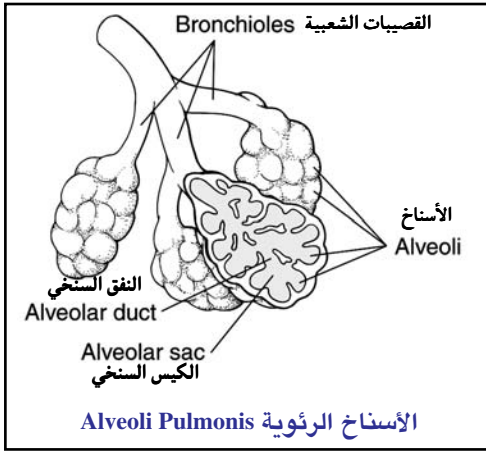
للفك السفلي
mandibulae TA
التجاويف أو الأسناخ الموجودة في للنتائئ
السنخي بالفك السفلي ، والتي تملك فيها
جذور الأسنان بواسطة رباط دواعم السن .

الأسناخ السنيَّة alveoli dentales

للفك العلوي
maxillae TA
التجاويف أو الأسناخ الموجودة في النائئ
السنخي بالفك العلوي ، والتي تملك فيها
جذور الأسنان بواسطة رباط دواعم السن .

الأسناخ الرئويَّة alveoli pulmonis

(= alveoli pulmonum)
(= pulmonary alveoli)
تجيبات خارجية صغيرة كثيرة السطوح موجودة
بطول جدر الأكياس السنخية والقنوات
السنخية ؛ ويتم عبر تلك الجدر تبادل الغازات
بين الغاز السنخي وبين الدم الرئوي الشعيري .



أسنَاخٌ سِنِّيَّةٌ
التجاويف الموجودة في الناتئ السنخي للفك العلوي أو السفلي ، والتي تمسك فيها جذور الأسنان بواسطة ألياف رباط دواعم السن .

سنخي لساني
يتعلق بالنواتئ السنخية واللسان .

تَلَمُّ سِنِّيٌّ لِسَانِيٌّ
التلم الموجود بين الفك السفلي وبين اللسان .

التهاب الأَسْنَاخُ

- 1- التهاب سنخ رئوي .
- 2- التهاب سنخ سني ، يدعى أيضاً التهاب السنخ السني .

التهابُ الأَسْنَاخُ
الرَّئَوِيَّةُ الأَرَجِيَّةُ
التهابُ رئوي بفرط التحسس .

التهاب الأَسْنَاخُ
الجاف المؤلم
(=سنخ جاف)
(=dry socket)

حالة تحدث أحياناً بعد قلع الأسنان ، وخصوصاً بعد القلع الرضحي ، وينتج عنها مظهر جاف للعظم المكشوف في السنخ ، وذلك نتيجة لتفتت الخثرة الدموية أو فقدانها ، وهو في الأساس التهاب بؤري في العظم والنقي دون تقيح ، ويصاحبه ألم شديد ، ورائحة كريهة .

التهابُ الأَسْنَاخِ الرَّئَوِيَّةُ
التَّوَسُّفِي
desquamative alveolitis

ويسمى أيضاً الالتهاب الرئوي الخلالي التوسفي (Desquamative interstitial pneumonia) ، وهي حالة التهاب السنخ الخلالي الذي يلاحظ فيه توسف الخلايا بالمجهر الإلكتروني .

التهاب الأَسْنَاخُ
الرئويَّة الأَرَجِي الخارِجِي
(= التهاب رئوي بفرط التحسس)
extrinsic allergic alveolitis

تفاعل تنفسي بفرط الحساسية للاستنشاق المتكرر لجزئيات عضوية ، عادة في سياق مهني ، يبدأ بعد بضع ساعات من التعرض للمستأرج ؛ وتشمل الملامح المميزة الحمى ، والتعب ، ونوافض ، وسعال غير منتج ، وتسرع القلب ، وتسرع النَّفْس ؛ وفي النمط المزمن ، يوجد تليف خلالي مع تشخن كولاجيني للحواجز السنخية .

التهاب الأَسْنَاخُ
الرئويَّة المليف
(= تليف رئوي مجهول السبب)
fibrosing alveolitis (= idiopathic pulmonary fibrosis)

التهاب مزمن وتليف مترق للجدر السنخية الرئوية ، مع ضيق تنفس مترق بصورة مستمرة ، يؤدي في النهاية إلى الوفاة بسبب عوز الأوكسجين أو فشل القلب الأيمن .

التهابُ الأَسْنَاخِ
الرَّئَوِيَّةُ اللَّمْفِيَّةُ
التهابُ الأَسْنَاخِ الرئويَّة مع كثرة ارتشاح اللمفاويات فيها .

سابقة بمعنى السنخ
توليفة للدلالة على علاقتها بالسنخ ، وخاصة السنخ السني .

سِنِّيٌّ قَاعِدِيٌّ
صفة منسوبة لكل من السنخ والقاعدة معاً .

سِنِّيٌّ شَعِيرِيٌّ
يتعلق بالأَسْنَاخِ والشعيرات الرئويَّة .

انْتِقَاضُ السِّنِّخِ
تخرب السنخ السني ؛ ارتشاف العظم السنخي

بالفكين . قد يحدث باثولوجياً في حالة وجود الأسنان ، مما يتسبب في تخلخلها ، لكن يعد عملية فيسيولوجية طبيعية بعد قلع الأسنان .

alveolodental **سِنْحِيٌّ سِنِّيٌّ**

يتعلق بالسن وسنخه .

alveolodental canal **قَنَاةُ سِنْحِيَّةٍ سِنِّيَّةٍ**

قناة سنخية للفك العلوي

alveolodental ligament **رِبَاطٌ سِنْحِيٌّ سِنِّيٌّ**

(= دواعم السن) (= periodontium TA)

النسيج الضام المحيط بجذر السن ويربطه بالسرخ العظمي الخاص به ؛ ويتكون من ألياف مرتبطة بملاط السن (Cementum) وتمتد إلى العظم السنخي ؛ وكذلك من الأنسجة الداعمة للسن ، بما فيها اللثة ، والملاط ، وألياف دواعم السن ، والعظم السنخي والداعم .

alveolodental membrane **عِشَاءٌ سِنْحِيٌّ سِنِّيٌّ**

(= دواعم السن)

انظر تحت alveolodental ligament .

alveololabial **سِنْحِيٌّ شَفْوِيٌّ**

يتعلق بالنواتئ السنخية والشففتين .

alveololabial sulcus **التَّلْمُ السِّنْحِيُّ الشَّفْوِيُّ**

التلم الموجود بين الرؤوس السنخية والشففتين .

alveololabialis **السِّنْحِيَّةُ الشَّفْوِيَّةُ**

(= العضلة)

buccinator **المَبْوَقَةُ**

المنشأ : حرف المبوقة بالفك السفلي ، الناتئ السنخي للفك العلوي ، الرباط الجناحي الفكي ؛ المغرز : العضلة الدويرية الفموية (Orbicularis oris) عند زاوية الفم ؛ التعصيب : الفرع الشدقي من العصب الوجهي ؛ الفعل : ضغط الخد وتبعيد زاوية الفم .

alveololabialis sulcus **التَّلْمُ السِّنْحِيُّ الشَّفْوِيُّ**

ويسمى أيضاً (Alveolabial sulcus) وهو تلم الوصل بين قوسي الأسنان وباطن الشفتين .

alveololingual **سِنْحِيٌّ لِسَانِيٌّ**

متعلق بالنواتئ السنخية واللسان .

alveolomerotomy **اسْتِنْصَالُ السِّنِّ**

بتر جزء من السنخ ؛ استئصال جراحي لجزء من الشاخصه السنخية .

alveolonasal **سِنْحِيٌّ أَنْفِيٌّ**

مصطلح لقياس الجمجمة ، متعلق بالنقطة السنخية والنقطة الأنفية .

alveolopalatal **سِنْحِيٌّ حَنَكِيٌّ**

يتعلق بالنواتئ السنخي والحنك .

alveoplasty **رَأْبُ السِّنِّ**

1- رأب السنخ ، تصنيع السنخ ، تقويم السنخ ، تعديل وتحسين الارتفاع السنخي جراحياً لاستقبال البدلة السنخية (طقم الأسنان) .

2- تعديل السنخ والنسيج الرخو الكاسي له ، يطبق هذا عادة عند التحضير لبدلة صناعية سنخية ، وهو مصطلح عام يستخدم لوصف إعادة التشكيل الجراحي للشاخصه السنخية .

intraseptal alveoplasty **رَأْبُ السِّنِّ**

داخِلُ الحَاجِزِ

(=interradicular

بين الجُذُور)

النزع الجراحي للعظم بين الجذور وخمص الصفائح القشرية على بعضها لإنجاز كفاف مقبول أو مرغوب أكثر .

transeptal alveoplasty **رَأْبُ السِّنِّ عِبْرَ الحَاجِزِ**

ويسمى أيضاً (Interradicular a.) وهو عمل جراحي لاستئصال العظم الجذري بعد هدم الصفيحة القشرية لتحقيق نتائج مقبولة ومرغوبة وفق المخطط .

alveotomy **فَتْحُ السِّنِّ**

بتر السنخ ، قطع السنخ ، تشذيب السنخ ؛ تشذيب وتشكيل الصفيحة الخارجية للشاخصه السنخية متبوعة باستئصال جزء من الحاجز السنخي من أجل تحسين الشكل الجمالي للبدلة السنخية (طقم الأسنان) .

alveolus (pl.alveoli) **سِنِّحٌ** (ج:أَسْنَاخ)

- 1 - مصطلح عام يستعمل في التسمية التشريحية للدلالة على بنية صغير شبيه بالكيس خاصة في الفكين والرئتين .
- 2 - جراب عظمي يحيط ويقوي جذور الأسنان بالشاحصة السنخية بالفك العلوي والسفلي ، وهو امتداد للفك ويتكون من صفيحة قشرية خدية ولسانية تحيط بقلب إسفنجي يحيط بجذراً أو بجذور الأسنان حيث تثبت داخل السنخ بواسطة الأسجة الداعمة . وظيفته زيادة مساحة سطح التبادل الغازي .
- 3 - مجموعة خلايا إفرازية توجد عند النهايات الداخلية لمجري الغدد الشدية والغدد الأخرى .
- 4 - منطقة متفخة من الجريب تحيط بتجاويف تنشأ منها الأهداب في بعض الهدبيات مثل الحيوان الأولي المتفاعلة (Paramecium) .
- 5 - إحدى الكيسات أو الحجيرات الهوائية الغنية بالشريينات الشعرية في نهاية القصيبة في الرئة .
- 6 - عين الشهد المسدسة الأضلاع التي يصنعها النحل لكي يضع فيها بيضه وعسله .
- alveoli pulmonis** أسناخ رئوية
(= alveolus pulmonum)
(= pulmonary alveoli)
- dental alveolus** سنخ سني
واحد من الحفر أو الأسناخ في الناتئ السنخي في الفكين العلوي والسفلي ، حيث تكون جذور الأسنان مدعومة بألياف رباط دواعم السن .
- alveoplasty** رأب السنخ
(=alveoplasty)
استئناء السنخ باستخدام جراحة رأية .
- alverine** ألفيرين
دواء مرخ للعضلات الملساء .
- alverine citrate** ستيرات الألفيرين
مضاد كوليني المفعول يستعمل كمرخ

للعضلات الملساء في اضطرابات السبل الهضمية والتناسلية البولية .

عالية؛ شكوة alveus

مصطلح عام يستخدم في التسمية التشريحية لوصف بنية صغيرة شبيهة بالكيس ، وخصوصاً في الفكين أو الرئتين .

القريبة alveus communis (=utriculus)

- 1 - كيسة صغيرة .
- 2 - القريبة : القسم الأكبر من قسمي التيه الغشائي (Membranous labyrinth) ، وتوجد في الناحية الخلفية من الدهليز . وهو العضو الرئيسي للجهاز الدهليزي ، والذي يزودنا بالمعلومات المتعلقة بوضع وحركة الرأس .

عالية الحصين alveus hippocampi TA (تشرح) (=alveus of hippocampus)

الطبقة الرقيقة من المادة البيضاء التي تغطي السطح البطني للحصين .

ندرة اللمف alymphia

عوز أو غياب اللمف .

ندرة اللمفاويات alymphocytosis

قلة اللمفاويات .

عدم التنسج اللمفاوي alymphoplasia

فشل نماء النسيج اللمفاني .

عدم التنسج اللمفاوي thymic alymphoplasia

التوتو المنشأ

اسم سابق للعوز المناعي المشترك الوخيم .

عاجز عن إنتاج اللمفاويات alymphopotent

غير قادر على إنتاج الخلايا اللمفاوية .

داء ألزهايمر Alzheimer's disease

(=dementia) (=الخرف الشيخوخي)

[ألوي ألزهايمر ، 1864-1915 ، طبيب أعصاب ألماني] .

تم اكتشاف داء ألزهايمر في عام 1906 م على يد الطبيب الألماني ألوي ألزهايمر ، وداء ألزهايمر هو السبب الأكثر شيوعاً للخرف . والخرف هو

الاسم الجمعي لتلازمات الدماغ التنكسية المتزايدة التي تؤثر على الذاكرة والتفكير والسلوك والانفعال . وهي تشمل الأعراض التالية :

- فقدان الذاكرة .
- صعوبة في إيجاد الكلمات المناسبة أو فهم ما يقوله الآخرون .

- صعوبة في أداء مهام روتينية سابقة .
- تغيرات في المزاج والشخصية .

ليس الخرف جزءاً طبيعياً من التقدم في السن ، وهو لا يعرف حدوداً اجتماعية أو اقتصادية أو عرقية أو جغرافية . ومع أن كل مريض يعاني من المرض بطريقته الخاصة ، فإن أولئك المصابين لن يكونوا في نهاية الأمر قادرين على العناية بأنفسهم وسيحتاجون مساعدة في حياتهم اليومية .

تتقدم الأبحاث في مجال هذا المرض ، ولكن ستنقضي سنوات عديدة قبل ظهور علاجات شافية . لذلك ، يحتاج المصابون ومن يرعاهم إلى دعم ومساعدة عملية .

amaas **الجُدْرِيُّ الصَّغِير**
(=variola minor)

شكل خفيف من الجدري .

amacratic **مُبَايَرَة**
(=amasthenic)

عدسة تُركِّز الأشعة الضوئية في نقطة واحدة .

amacrine **عَدِيمُ الاستطالات**
(=amacrinal)
(=amakrine)

1- لا يمتلك نواتي ء طويلة .

2- خلية عديمة الاستطالات المحوارية (في شبكية العين) .

amacrine cell **خَلِيَّةٌ عَدِيمَةُ الاستطالة المحواريَّة**
(في شبكية العين)

خلية عصبية معدلة في الشبكية ، حيث لها فروع صغيرة (استطالات) ، ولكن ليس لها استطالات طويلة (محوار) .

amadinone **أَمَادِينُون**
دواء بروجستيني .

Amadori product **مُنْتَجٌ أَمَادُورِي**
[ماريو أمادوري ، كيميائي إيطالي من القرن العشرين] ؛ منتج عكوس كيميائياً يتشكل باتحاد قواعد شيف (Schif bases) .

amadou **صوفان**
(= غاريقون) (= agaric)

مادة تستخرج من فطر الدّعراء المخزنية (*Polyporus officinalis*) توجد في شكل كتل بنية أو بيضاء ، وتحتوي على حمض الأجاريك .

amalgam **مُلْجَم (ج:مُلْجَمَات)**

سبيكة لحشو الأسنان تتكون من إذابة بعض الفلزات مع الزئبق مثل النحاس والمغنيسيوم والذهب . وتستخدم الملجمات في تفاعلات الاختزال ، وفي طلاء المعادن بطبقة من الذهب أو الفضة حيث ينفصل الزئبق عند تسخين الملجم ويترسب الفلز المكون للملجم على سطح المعدن المراد طلاؤه .

amalgam alloy **خَلِيْطَةُ المُلْجَم**

خَلِيْطَة ، تتكون بصورة أساسية من الفضة ، والقصدير ، والنحاس ، يتم مزجها بالزئبق لصنع الملجم السني ؛ ويتم تحضيرها بإذابة مكوناتها وسكبها في صبّة (Ingot) ، وبعد ذلك تقطيعها إلى جزيئات صغيرة (حشوات) ، كما يمكن إنتاجها في صورة كريات .

amalgam burnisher **صَقَالَةُ المُلْجَم**

أداة تستخدم في تسوية وتلميع سطح أو حواف حشوة الملجم .

amalgam capsule **مَحْفَظَةُ المُلْجَم**

أي ملجم يستخدم في حشو الحفر السنية ، عادة يحتوي على الأقل 65٪ فضة ، و 25٪ قصدير كحد أدنى و 6٪ نحاس ، ويحتوي في بعض الأحيان على زنك مع الزئبق .

amalgam carrier **ناقلُ المُلْجَم**

أداة معدنية أو بلاستيكية شبيهة بالحقنة ،

تستخدم لنقل كميات صغيرة من المُلجم في حالة اللدنة ووضعه في الحفرة المُحضرة بالسن بالفم . وبعد الاستعمال يقذف المُلجم الزائد من فوهته مباشرة لمنع انسداده حينما يتصلب .

amalgam carver منحات المُلجم
أداة صممت خصيصاً بطرف حاد تستعمل لضبط حواف وتشكيل حشوة المُلجم وهو لادن للمحافظة على الشكل التشريحي الطبيعي للسن .

amalgam compaction رصُّ المُلجم
عملية دك الملجم ورصه ليكون متيناً داخل السن .

amalgam condensation تكثيف المُلجم
(= amalgam condensing)
عملية تكثيف الملجم اللدن بعد إدخاله إلى التجويف المعد للحشو في السن ، ويتم ذلك بواسطة أداة خاصة تدعى مكثف الملجم .

amalgam condenser مكثف المُلجم
أداة يدوية أو ميكانيكية لحشو الملجم لها رأس مستوية إما ناعمة أو مسننة تستعمل لحشو وتكثيف الخليطة اللدنة من الملجم داخل الحفرة المحضرة بالسن داخل فم المريض .

amalgam contouring إكفاف المُلجم
ضبط حوافي المُلجم .

amalgam delayed expansion تَمَدُّدُ المُلجم الأجل
زيادة حجم الملجم بعد حين من الزمن .

amalgam die قالب المُلجم
قالب الملجم المصبوب من طبعة سنية ، ويستخدم لعمل الحشوات أو التيجان المعدنية .

amalgam dispenser مُوزعُ المُلجم
أداة لعابرة تدفق مسحوق الفضة أو حبوب الفضة مع كمية محسوبة من الزيت داخل الكبسولات .

amalgam expansion تَمَدُّدُ المُلجم
زيادة حجم الملجم لأسباب فيزيائية أو كيميائية .

amalgam file مَبْرَدُ المُلجم
أداة تضبيب سطح وحواف الملجم بيد الفني أو طبيب الأسنان .

amalgam filling حَشْوَةٌ مُلجَمِيَّة
حشوة سنية من الملجم .

amalgam finishing إِكْمَالُ المُلجم
عمليات وإجراءات سنية لاستكمال الحشوة الملجمية بشكل فني دقيق .

amalgam flash شَرَائِرُ مُلجَمِيَّة
الحروف والزوائد الملجمية البارزة فوق حواف الحفرة المحشوة ، وتسبب التخريش للنسج المجاورة فتحتاج إلى تنعيم وصقل وإزالة الزائد منها .

amalgam insertion عَزْرُ المُلجم
إدخال الملجم المطلوب والمناسب في الحفرة السنية المحضرة للحشو .

amalgam kneading عَجْنُ المُلجم
عملية خلط وضغط المعادن الداخلة في تركيب الملجم حتى تصبح متجانسة وصالحة لإدخالها في الحفرة السنية المعدة للحشو .

amalgam manipulator منحات المُلجم
(= amalgam carver)
انظر تحت amalgam carver .

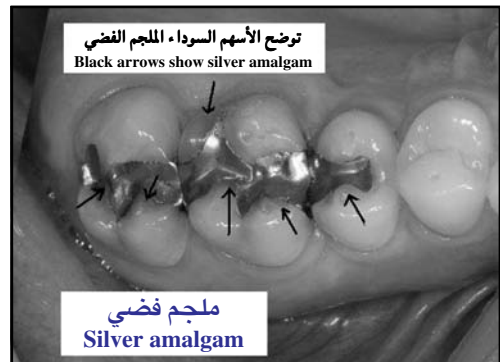
amalgam matrix مَسْنَدَةُ المُلجم
أداة تستخدم لوضع كتلة الملجم ضمن الحفرة السنية المركبة ، مسهلة تكثيف وكفاف مخصوص بواسطة دعم الجدار المحددة ؛ عادة ، يكون شريطاً من الفولاذ الذي لا يصدأ ، سمكه من (0.0015) إلى (0.003) بوصة وعرضه ما بين (8/1 إلى 8/5) بوصة ، يحيط بتاج السن لتعويض الحائط المفقود من الحفرة السنية وبالتالي يمكن حشو المُلجم اللدن دون انزلاقه إلى النسيج اللثوي .

amalgam mixing مَزْجُ المُلجم

عملية خلط المعادن في الملجم بطرق يدوية أو ميكانيكية أو صناعية حديثة .	حشوة مصنوعة من خليطة مُلجَمِيَّة .
amalgam mixture مزيجُ الملجم	فَضَلَاتُ الملجم
مزيج المركبات المكونة للملجم .	ما يفيض عن مادة الملجم بعد تركيبه وصقله .
amalgam mortar هاوَنُ الملجم	ملعقةُ الملجم
أداة تستخدمك لسحق الملجم .	الأداة التي تستعمل في صب الحشوة السنيَّة .
amalgam mulling سَحْنُ الملجم	عَصْرُ الملجم
وضع الملجم بعد سحقه في غمد مطاطي أو يلف بحاجز مطاطي نظيف جاف ، وتديكته بين أصابع اليد ليس أكثر من خمس ثوان وهي في الحقيقة عملية مكتملة لسحق الملجم .	هو العملية الهادفة إلى عصر فائض الزئبق من الحشوة ، ويترك هذا الفائض ليرتبط بالمعادن الأخرى .
amalgam overhang طَقَائِفُ الملجم	أَقْرَاصُ الملجم
الزيادة الفائضة في مادة الحشوة السنيَّة على حافة الحفرة أو كفاف السن الطبيعي .	قرص الملجم هو خَلِيطَةٌ قويَّة جداً لا يحتوي على الزنك ولا على الجَمامار ؛ ويمكن سحنه باليد أو بالملجم (Amalgamator) .
amalgam pestle مدقَّةُ الملجم	سَحْنُ الملجم
الأداة المستعملة في طحن مواد الملجم وتهشيمها ومزجها في الهاون .	مَزِجُ الملجم السني في الهاون والمدقَّة أو بجهاز آلي .
amalgam plugger مدكُّ الملجم	أدواتُ هَزَاةٍ للملجم
أداة سنيَّة تُستعمل لتكثيف الملجم في الحفرة يدوياً أو آلياً .	استعمال أدوات هَزَاةٍ لتحضير الملجم .
amalgam polishing صَقْلُ الملجم	هَزَاةُ الملجم
الإجراء الذي تجعل فيه الحشوة ملساء وصقيلة .	جهاز يستعمل في تحضير الملجم ، ويقوم على توليد اهتزازات .
amalgam properties حَواصِ الملجم	بُئْرُ الملجم
المزايا التي يتمتع بها الملجم من حيث نوعية العناصر الداخلة فيه ، والتي تؤثر في صلابته ومقاومته .	وعاءٌ يوضع فيه الملجم .
amalgam proportioner مُعَايِرُ الملجم	مُلْجَمٌ ثنائي
مُحدِّدٌ نسب المواد الداخلة في خليطة الملجم .	من أنماط الملجم الثنائية الطور سائلة وصلبة ويحتوي على الزئبق والصوديوم .
amalgam proportioning تَعْيِيرُ الملجم	مُلْجَمٌ مُرْتَبَط
العملية التي تُحدِّد بها نسب المواد الداخلة في خليطة الملجم .	الملجم الذي يدخل في تركيبه الريسينات اللاصقة القوية الارتباط ويستخدم في منع الرش من شقوق وكسور الأسنان .
amalgam reinforcement تَعزِيزُ الملجم	كُتْلَةُ الملجم
مُلْجَمٌ خاضع للتصليب بشكل معزَّز .	الكتلة الحجمية الإجمالية التي تحضر لدكها في الحفرة المنخورة .
amalgam requirement مُتَطَلِّباتُ الملجم	مُلْجَمٌ أَعْتيادي
الشروط اللازمة لتحضير الملجم .	الملجم القليل النحاس والذي يعتمد على الطرق الميكانيكية في التحضير . لا يناسب
amalgam restoration حَشْوَةٌ مُلْجَمِيَّة	

النخور الشديدة بل الخفيفة .
copper amalgam مُلْجَمٌ نُحَاسِيٌّ
 الملجم الذي يوجد فيه معدن النحاس بنسبة مرتفعة عن باقي أنواع الملجم الأخرى .
dental amalgam مُلْجَمٌ سِنِّيٌّ
 هو مُلْجَمٌ يحتوي على زئبق وفضة وقصدير ونحاس وأحياناً زنك . يُحضَّر بمزج الزئبق مع خليطة الملجم ليكون عجينة طرية فضية من أجل أن ترتص داخل التجويف المُحَضَّر ، ثم تتصلب لتكوّن الحشوة السنية .
fast set amalgam مُلْجَمٌ سَرِيعُ التَّصَلُّبِ
 الملجم الذي يتصلب بسرعة بعد حشوه ضمن التجويف المنخور بعد تعرضه للعباب .
fine-cut amalgam مُلْجَمٌ نَاعِمٌ
 ملجم مسحون الحواف بشكل ناعم جداً بعد حشوه .
finger squeezing of amalgam عَصْرُ المُلْجَمِ بِالأَصَابِعِ
 عملية عصر الملجم بعد مزجه لاستخراج الماء الزائد وتسريع جفافه بعد الدك .
flow of amalgam انْسِيَابُ المُلْجَمِ
 يمرر الملجم كتيار جار بسرعة معينة عبر لوحات مثقبة أو مسار كهربائية لتحقيق النسب المطلوبة فيه مع تجانسها . .
hand condensation of amalgam التَّكثِيفُ اليَدَوِيُّ لِلْمُلْجَمِ
 طريقة قديمة من طرق تكثيف وتركيز كميات الملجم ، ويقابلها الطرق الهوائية الحديثة في التكثيف .
hand mixing of amalgam المِزْجُ اليَدَوِيُّ لِلْمُلْجَمِ
 الطرق القديمة في مزج المُلْجَمِ باستعمال القياسات اليدوية والأوزان العادية في مزج المعادن المطلوبة في الملجم ، وقد تطورت حالياً إلى طرق صناعية متطورة .
mechanical condensation of amalgam التَّكثِيفُ الميكانيكي لِلْمُلْجَمِ

الطرق الآلية الميكانيكية الحركية في تركيز نسب المعادن في الملجم غير الطرق اليدوية والهوائية .
micro-cut amalgam مُلْجَمٌ دَقِيقٌ
 الملجم الناعم الحواف والسطح بعد حشوه .
non-gamma II amalgam مُلْجَمٌ خالٍ من الجاما II
 ملجم لا يحتوي على أشعة جاما .
non-zinc amalgam مُلْجَمٌ خالٍ من الزنك
 خليطة مُلْجَمٍ لا تحتوي على معدن الزنك .
partially amalgamated amalgam مُلْجَمٌ جُزْئِيٌّ الإلْحَامِ
 مُلْجَمٌ غير مُستكمل لعملية المِزْج مع الزئبق .
pre-amalgamated amalgam مُلْجَمٌ مُسَبِّقٌ الإلْحَامِ
 خليطة سنية محضرة مسبقاً .
quaternary amalgam مُلْجَمٌ رُبَاعِيٌّ
 مُلْجَمٌ مكوّن من أربع مواد داخلية في تركيب خليطته .
quinary amalgam مُلْجَمٌ خَمَاسِيٌّ
 مُلْجَمٌ مكوّن من خمس مواد داخلية في تركيب خليطته .
regular set amalgam مُلْجَمٌ اعْتِيَادِي الصَّبِّ
 مُلْجَمٌ مُحَضَّر بالطريقة المألوفة .
reinforced amalgam مُلْجَمٌ مُعَزَّزٌ
 مُلْجَمٌ مقوَّى بشكل معزّز .
silver amalgam مُلْجَمٌ فِضِّيٌّ
 مُلْجَمٌ تمثّل فيه الفضة المكوّن الرئيسي .



slow-set amalgam مُلْجَمٌ بَطِيءُ التَّصَلُّبِ

صعب .
 غارقون الذباب *Amanita muscaria*
 نوع من الأمانيت ينتج المسكارين وحمض الإيبوتينيك (وهو مادة لها تأثير نفسي) ينجم عن ابتلاعه تسمم يشبه ما يحدث في الخمورين يليه فقدان للوعي .
 أمانيت النمر *Amanita pantherina*
 نوع ينتج المسكارين ، بسبب ابتلاعه التسمم متبوعاً بفقد الوعي .
 قلنسوة الموت *Amanita phalloides*
 فطر ينتج مادة حالة للدم ، ومزيج من الأماتوكسينات ، والتي تكون سامة للجيلة ، ويسبب ابتلاعه تسمماً فطرياً مميتاً نتيجة للتلف غير العكوس في عضلة القلب والكبد والكلى ؛ بعد 24 ساعة من تناوله تصل نسبة الوفيات إلى (50-90٪) .
 الملاك المخرب *Amanita virosa*
 نوع شديد السمية من الفطر ، يحتوي على ذيفانات بيتيدية .

amalgamable لجوم ؛ قابل للإلجام
 يمكن استعماله في خليطة الملجم .

amalgamate يلجم (يكون الملجم)
 توحيد معدن في خليطة مع الزئبق . لتكوين ملجم .

amalgamated مملجم
 داخل في خليطة الملجم . .

partially amalgamated جزئي الإلجام
 لا يمكن أن يلجم بشكل كامل في خليطة الملجم .

amalgamation إلجام (تكوين الملجم)
 1- تكوين الملجم .
 2- سخن .

amalgamator ملجام (جهاز تحضير الملجم)
 جهاز كهربائي آلي غالباً ما يكون مزوداً بمعايير الملجم والزئبق ، ويعمل على هز أو تدوير كبسولة الملجم على شكل حرف (8) لمزج سبيكة الملجم بالزئبق . يزود أيضاً بساعة ميقاتية للتحكم في زمن المزج . حيث أن الملجم له سرعات متعددة ، لذلك يجب ضبطه على السرعة وزمن المزج المناسبين ، وذلك حسب الإرشادات المصاحبة للملجم .

amandin أماندين
 بروتين يستخرج من نبات الجوز .

Amanita أمانيت
 جنس من الفطريات من فصيلة الغاريقونيات ، بعضها سام وبعضها يؤكل والتفريق بينهما

الأمانيتات *Amanitaceae*
 فصيلة من الفطور تشمل جنس الأمانيت .

amanitin أمانيتين (قلواني سام)
 جليكوزيد سام ، يوجد في الأنواع المميته من الأمانيت .

amantadine أمانتادين
 دواءً مضاد للفيروسات ، يُستعمل أحياناً في حالات الزكام .

amantadine HCl هيدروكلوريد الأمانتادين
 مركب مضاد للفيروسات يستعمل في الوقاية ومعالجة نمط النزلة الوافدة A . ولأنه يزيد من إطلاق الدوبامين ، يستعمل كمضاد لاختلال الحركة في معالجة الباركنسونية والتفاعلات خارج السبيل الهرمي المحرصة بالأدوية . يعطى عن طريق الفم .

amara أدوية مرة
 (= bitters)
 أدوية مرة من الخضراوات [مثل الكواسية

وجود خواص ثديية مذكرة عند امرأة بالغة .

ليشمانة amastigote

(=leishmanial stage)

أي من الأجسام التي تمثل الدور المورفولوجي (الليشمانية) في دورة حياة كل الحيوانات الأولية المثقبية ، وتشبه الشكل النمطي البالغ لأعضاء جنس الليشمانية ، حيث تكون فيه للخلية البيضوية أو المدورة نواة ومنشأ للحركة وجسم قاعدي ، لكن ينقصها سوط حر الانسياب حيث يكون إما قصيراً جداً أو غائباً تماماً . تُدعى أيضاً جسم ليشمان - دونوفان (Leishman-Donovan body) .

رهاب الغبار amathophobia

فرط التخوف من الغبار .

النزوع للحب amativeness

ميلٌ عند الشخص إلى الانفعال الجنسي أو مشاعر الحب .

أماطول (مادة متفجرة) amatol

هو مزيج من ثلاثي نيتروبولوين (TNT) و نترات الأمونيوم . متوسط السمية بالابتلاع والاستنشاق والامتصاص عبر الجلد . مُهَيِّج شديد .

أماتوكسين amatoxin

أي نوع من ذيفانات الكبد الحلقية والموجودة في الأمانيت والفطور الأخرى من أجناس الأمانيت مثل فطر قلنسوة الموت والغاريقون المميت . ويسبب ابتلاعه احتمال تسمم مميت بالفطريات .

كُمنة amaurosis

عمى يصيب العين من دون آفة بيئية فيها ، كما هو الحال مثلاً في إصابات العصب البصري أو الدماغ .

الكُمنة المرافقة للبييلة albuminuric amaurosis

الكُمنة المرافقة للبييلة الألبومينية كمنة ناجمة عن داء كلوي .

كُمنة مركزية المنشأ amaurosis centralis

(=كمنة دماغية) (=central amaurosis)

(Quaslsia) . والجنطيان ، ولحاء شجر الكينا

(Cinchona) ؛ تستخدم كمقويات عادة .

القَطِيفَة Amaranth

جنس من الأعشاب هو مصدر لصبغ الأمارنث . عدة أنواع منه لها استعمال طبية وغذائية وبعض منها يسبب حمى الكلا في غرب الولايات المتحدة . بعض منها تحتوي على التترات والأوكسالات بكميات عالية ، ويمكن أن تسبب التسمم في الحشرات .

أمارنث amaranth

1- أي نبات من جنس القטיפيات .
2- صبغ أحمر بني ، كان يُستخلص سابقاً من نبات الأمارنث ، ولكنه الآن يُخلق كصبغ .
أستعمل سابقاً كعامل ملون في الطعام ومستحضرات التجميل والأدوية .

1- متعلق بالحمى الصفراء amaril

2- أصفر

من الإسبانية (Amarillo) .

أمارين amarine

قاعدة بلورية سامة من زيت اللوز المر ، يحضر أيضاً اصطناعياً .

مادة مُرّة amaroid

مادة استخلاصية مُرة لا تنتمي إلى صنف الجليكوزيدات ، أو القلوانيدات ، أو أي من الجواهر النباتية المباشرة المعروفة .

قَلِيلُ المُرارة amaroidal

مُر إلى حد ما . كذلك يشبه المُر في خواصه .

أماريل Amaryl

علامة تجارية لمستحضر جليمبيريد ، والذي يستخدم كخافض فموي لسكر الدم بسبب تحفيزه للبنكرياس لإفراز المزيد من الأنسولين .

تَعَدُّرُ المَضغ amasesis

عدم القدرة على مضغ الطعام .

مُبَايْرَة (عدسة) amasthenic

عدسة تركز الأشعة الضوئية في نقطة واحدة .

انعدامُ التُّدْي amastia

الغياب الخلقي للثديين ، يطبق أحياناً على

انظر تحت central amaurosis .
amaurosis congenita of Leber كُـمُـنَةُ لِيْبِرِ الخَلْقِيَّةِ (=Leber's congenital amaurosis) (=congenital amaurosis) (كُـمُـنَةُ خَلْقِيَّةٍ) [تِيودور لِيْبِر ، 1840-1917 ، طبيب عيون ألماني] .
 نوع من العمى ينتقل كخلة كروموسومية جسدية متنحية ، ويحدث عند الولادة أو بعد الولادة بفترة قصيرة ، ويترافق مع شكل غير نمطي لتصبغ منتشر ، ومن الشائع أن يترافق مع ضمور بصري وتوهين لأوعية شبكية العين .
amaurosis fugax كُـمُـنَةُ عَابِرَةٌ عمى تام أو جزئي وقتي في إحدى العينين يدوم لبضعة دقائق .
amaurosis partialis fugax كُـمُـنَةُ عَابِرَةٌ جَزْئِيَّةٌ عمى جزئي مفاجيء عابر .
cat's eye amaurosis كُـمُـنَةُ عَيْنِ القَطِّ عمى في عين واحدة مع انعكاس ساطع من الحدقة كما في عين القط (Tapetum) . غالباً يشير إلى وجود ورم أرومي شبكي .
central amaurosis كُـمُـنَةُ مَرْكَزِيَّةُ المُنشَأ كمنة ناشئة عن داء في الجهاز العصبي المركزي .
cerebral amaurosis كُـمُـنَةُ دِمَاغِيَّةٌ انظر تحت central amaurosis .
compression amaurosis كُـمُـنَةُ انضغاطِيَّةٌ كمنة ناتجة عن انضغاط العصب البصري .
congenital amaurosis كُـمُـنَةُ خَلْقِيَّةٌ
diabetic amaurosis كُـمُـنَةُ السُّكْرِيُّ فقد للرؤية ناشئة عن الإصابة بالداء السكري ، كما في اعتلال الشبكية السكري والساد سكري المنشأ .
hemorrhagic amaurosis كُـمُـنَةُ نَزْفِيَّةٌ عمى مفاجيء غير مرتجع يحدث بعد النزف ، وخصوصاً من المعدة . يحدث على الجانبين عادة ، وهو حالة نادرة .

hysteric amaurosis كُـمُـنَةُ هِسْتِيرِيَّةٌ عمى يحدث بعد صدمة انفعالية غالباً ما تدوم لساعات أو لأيام أو لأشهر .
intoxication amaurosis كُـمُـنَةُ تَسْمِيَّةٌ (= غمَش سَمِي) انظر تحت toxic amblyopia .
Leber's congenital amaurosis كُـمُـنَةُ لِيْبِرِ الخَلْقِيَّةِ
quinine amaurosis كُـمُـنَةُ التَسْمُمِ بِالْكَيْنِينِ عمى ناتج عن تناول كمية مفرطة من الكينين ، وقد حدثت كحالة نادرة في بعض الأشخاص الذين تناولوا الأدوية المحتوية على الكينين .
reflex amaurosis كُـمُـنَةُ انْعِكَاكِيَّةٌ كمنة ناتجة عن فعل انعكاسي لتخريش بعيد .
saburral amaurosis كُـمُـنَةُ مِرَاقِفَةٌ لِاتْتِهَابِ المَعْدَةِ عمى يحدث في نوبة التهاب المعدة الحاد .
toxic amaurosis كمنة سمية (= غمَش سَمِي) (=toxic amblyopia) غمَش ناتج عن التسمم ، مثلما يحدث في حالات التسمم بالتبغ أو الكحول .
uremic amaurosis كُـمُـنَةُ يورِيْمِيَّةٌ فقد للرؤية ناشئة عن اليوريمية .

1 - كُـمُـنِي amaurotic

متعلق بالكمنة .

2 - مَكْمُون: مصاب بالكمنة .

amaurotic idiocy عَتَهُ كُـمُـنِي تنكس بقعي دماغي ؛ مجموعة من الأمراض الوراثية العائلية التي تتميز بالعمى والشلل التشنجي المترقي ، نتيجة لترسب الشاذ للشحمان (Lipoid) في الجهاز العصبي المركزي . يسمى النوع الطفلي منها مرض تاي - زاكس (Tay-Sachs disease) أو الشحمان السفينجولي الطفلي .

رُهابُ العَرَبَاتِ amaxophobia

الخوف من ركوب المركبات أو التنقل بها .

انْعِدَامُ النَّدْيِ amazia

(=amastia)

الغياب الخلقي للشديين ؛ يطلق الاصطلاح أحياناً على ثدي الأثنى البالغة الذي يحتفظ بخصائص الثدي في الذكر أو الأثنى قبل البلوغ .

amb- سابقة بمعنى **بالجهتين**

(=ambi-)

سابقة بمعنى الحدوث على الجانبين .

ambageusia فَقَدْ حَاسَةً الذُّوقِ المُرْدُوجِ

فقد حاسة التذوق من كل من جانبي اللسان .

ambenonium أمبينيونيوم

دواء كوليني المفعول يستعمل في معالجة الوهن العضلي الوبيل وأعراض الضعف العضلي والتعب . يُعطى عن طريق الفم .

amber كَهْرْمَان

مادة راتنجية محتجزة ذات لون أصفر مصفر إلى برتقالي وأحياناً تميل إلى البني . وتتكون مادة الكهرمان من الصمغ الراتنجي الذي تفرزه إحدى أشجار الصنوبر .

amber glass رُجَاجٌ كَهْرْمَانِيٌّ

1- راتين مستحفر ، أصفر مسود يميل إلى السمرة ، مشتق من شجر الصنوبر .
2- مادة لابلورية توجد في المترسبات الجيولوجية القديمة ومصدرها الأساسي أشجار الصنوبر .

ambergris عَنَبِير

إفراز مرضي ضارب للرمادي من أمعاء حوت العنبر ، حيث تحدث كتلة شمعية (نقطة الانصهار 60 مئوية تقريباً) ، غير ذوابة في الماء ، يحتوي على الكوليستيرول وحمض البنزويك ، له رائحة لطيفة ويستخدم كأساس لصناعة العطور .

ambi- سابقة بمعنى **بالجهتين**

بادئة ملازمة تعني على كل الطرفين .

ambidexter أَمْبِيْط

(=ambidextrous)

شخص يتمكن من القيام بالأعمال الدقيقة باليدين بطريقة متساوية .

ambidexterity ضَبَطَ

(=ambidextrality) (=ambidextrism)

المقدرة على إنجاز أفعال تتطلب مهارة يدوية بأي من اليدين ، تنجز بعض تلك الأفعال عادة بإحدى اليدين والبعض الآخر باليد الأخرى .

ambient مُحِيط

مُطَوَّق ، شامل ، غالب ؛ بمعنى سائد ، مصطلح يستخدم غالباً في كل ما يرتبط بمستويات درجة الحرارة أثناء التجارب .

ambiguity التَّبَاس

تدل الكلمة على حالة عدم وضوح تحتمل أكثر من تفسير مثل الحالات المرضية الغامضة .

ambiguity error خَطَأُ التَّبَاسِيِّ

خطأ غير مؤكّد .

ribosomal ambiguity التَّبَاسُ رِيْبُوسُومِيٌّ

ambiguospinothalamic مُتَعَلِّقٌ بِالنَّوَاةِ

المُلتَبَسَةِ والنُّخَاعِ والمُهَادِ

ambiguous مُلتَبِس

1- له أكثر من تفسير واحد .

2- في التشريح : متنقل ؛ له أكثر من اتجاه .

3- في التشريح العصبي : يطلق على النواة الملتبسة (Nucleus ambiguus) التي تزود العصبين المبهم واللساني البلعومي باللياف حشوية واردة خاصة .

ambilateral بِالْجَانِبَيْنِ

يتعلق أو يصيب كلا من الجانبين الأيمن والأيسر .

ambilevosity عَفْكَ

1- العَجْزُ عَنَ اسْتِعْمَالِ أَيِّ مِنَ اليَدَيْنِ بِمَهَارَةٍ

2- عدم المقدرة على إنجاز أفعال تتطلب مهارة يدوية بكلتا اليدين .

ambilevous أَعْفَكَ

(=ambisinister)

(=ambisinistrous)

عاجزٌ عَنَ اسْتِعْمَالِ أَيِّ مِنَ اليَدَيْنِ بِمَهَارَةٍ .

Ambilhar أمبيلهار

- علامة تجارية لمستحضر النيريدازول الذي كان يستخدم في علاج داء البلهارسيات .
- ambicularity** **إِبْصَارٌ مُتْكَافِئٌ**
- إبصار مزدوج للأجسام المرئية .
- ambipopia** **شَقَعٌ: اِرْدَوَاجُ الرُّؤْيَةِ**
- (=diplopia)
- إدراك صورتين بصريتين لجسم واحد .
- ambisexual** **مُتَّصِلٌ بِالْجِنْسَيْنِ**
- (=bisexual)
- 1- ثنائي الصفات الجنسية .
- 2- خنثوي : من يمتلك الصفات الجنسية الثانوية المشتركة بين الجنسين كشعر العانة .
- 3- من له ميل جنسي للذكور والإناث .
- ambisexuality** **الِاتِّصَالُ بِالْجِنْسَيْنِ**
- 1- له خصائص مشتركة بين الجنسين ، مثل الحلمتين وشعر العانة .
- 2- أعضاء تناسلية ملتبسة كما في حالات الخنوثة الحقيقية أو الكاذبة .
- 3- انجذاب جنسي لكل من الجنسين .
- ambitendency** **تَنَاقُضُ الاسْتِجَابَاتِ**
- حالة تكون فيها الاستجابة مصحوبة باستجابة أخرى متناقضة في الوقت نفسه .
- ambivalence** **التَّنَاقُضُ الوجوداني**
- 1- الوجود المتواقت لمواقف أو انفعالات أو أفكار أو أمنيات متصارعة نحو نفس الموضوع .
- 2- وجود اتجاهين من المشاعر المتناقضة نحو نفس الشيء لدى نفس الشخص في نفس الوقت ، مثل الحب والكرهية لشخص واحد .
- ambivalent** **مُتَنَاقِضٌ وَجْدَانِيًّا**
- متعلق بالتناقض الوجداني .
- ambiversion** **تَوَازُنُ المِزَاجِ**
- توازن بين الانطواء وانبساط النفس .
- ambivert** **مُتَوَازِنُ المِزَاجِ**
- شخص وسط بين المنبسط والمنطوي على ذاته .
- ambly-** **سابقة بمعنى الضَعْفُ**

- 1- تدل على البلادة .
- 2- تشير إلى الإعتماد .
- amblyacusic** **ضَعْفُ السَّمْعِ**
- (=amblykusic)
- ضعف أو فقد حاسة السمع [مطلح نادر الاستخدام] .
- amblyaphia** **ضَعْفُ اللمس**
- (=tactile hypoesthesia)
- نقص حس اللمس .
- amblychromasia** **ضَعْفُ التَّلَوْنِ**
- حالة التلون الباهت ، أو امتلاك قليل من الكروماتين .
- amblychromatic** **ضَعِيفُ التَّلَوْنِ**
- يتلون أو يتقبل التلون بصورة ضعيفة .
- amblygeusia** **ضَعْفُ حَاسَةِ الدُّوقِ**
- فقد حدة حاسة التذوق .
- Amblyomma** **اليغموش**
- جنس من القراد من فصيلة اللبوديات بعض منه ينقل أمراضاً إلى الإنسان وحيوانات أخرى .
- Amblyomma americanum** **اليغموش الأمريكي**
- قراد النجم المتوحد في جنوب الولايات المتحدة خاصة في تكساس ولويزيانا ، وهو ناقل لحمى الجبال الصخرية المبقعة ويسبب شلل القراد في الإنسان والحيوان .
- Amblyomma cajennense** **اليغموش الكاجيني**
- قراد الفلفل (Cayenne tick) نوع في أمريكا المدارية يتميز بلدغة قاسية ، يهاجم ضروب كبيرة من الثدييات والطيور ، وينقل حمى الجبال الصخرية المبقعة إلى الإنسان .
- Amblyomma hebraeum** **اليغموش الهبراي**
- قراد الظبي (Bont tick) ، نوع أفريقي ينقل المرض المعروف باسم مرض القلب المائي (Heart water) إلى الخراف والماعز والماشية ، والحمى البرعمية (Boutonneuse fever) إلى الإنسان .
- Amblyomma longirostrum** **اليغموش الأخطم**
- نوع من أنواع اليغاميش .

Amblyomma maculatum الِغَمُوشُ الأَبَقَعُ

نوع من القراد يوجد في ساحل خليج المكسيك .

Amblyomma ovale الِغَمُوشُ البِيضَوِيّ

قراد مداري للكلاب والتابير (Tapir) ؛ وهو حيوان أمريكي استوائي شبيه بالخنزير .

Amblyomma tuberculatum الِغَمُوشُ الأَدْرَنُ

نوع يوجد في فلوريدا .

Amblyomma variegatum الِغَمُوشُ المُتَبَايِنُ

نوع كمثل الِغَمُوشِ الهبراوي ، ينقل القلب المائي ، وينقل أيضاً الفيروس المسبب لداء خراف نيروبي .

amblyope أَعْمَشُ ؛ غَمَشَاءُ
شخص يشكو من الغمش .

amblyopia غَمَشُ

ضَعْفُ الرُّؤْيَةِ دُونَ سَبَبِ عَضْوِيّ وَاضِحٍ .

amblyopia alcoholica غَمَشُ كُحُولِيّ

(=amblyopia crapulosa) (=غَمَشُ الإسْرَافِ)

غَمَشُ تَغْذَوِيّ ؛ غَمَشُ سَمِي .

انظر تحت toxic amblyopia .

amblyopia crapulosa غَمَشُ الإسْرَافِ

(=amblyopia alcoholica) (=غَمَشُ كُحُولِيّ)

هو الغمش الكحولي .

amblyopia ex anopsia غَمَشُ الإِهْمَالِ

(= suppression amblyopia) (=غَمَشُ كَبْتِي)

كبت الرؤية المركزية في إحدى العينين عندما تكون الصور المتلقاة من العينين من الاختلاف بحيث لا يمكن دمجها لتكوين صورة واحدة . وقد ينتج ذلك عن الأسباب التالية :

- 1- تكون معيب للصورة (الغمش الحسي) .
- 2- وجود اختلاف كبير في قدرة العينين الانعكاسية (غمش تفاوت الانكسار) .
- 3- كون العينين متجهتين إلى اتجاهين مختلفين (الغمش الحولي) .

anisometric amblyopia غَمَشُ تَفَاوُتِ

الانكسار

(= غَمَشُ انكاسي)

انظر تحت refractive amblyopia .

arsenic amblyopia غَمَشُ أَرْسِنِيكِيّ (زرنيخي)

إعتماد بصري يتسبب عن التسمم بالزرنيخ .

color amblyopia غَمَشُ لَوْنِيّ

ضعف في تفریق الألوان يتسبب عن التسمم أو عن أسباب أخرى .

crossed amblyopia غَمَشُ مُتَصَالِبِ

(= amblyopia cruciata)

إعتماد بصري يصيب إحدى العينين مع خدر نصفي في الجانب الآخر من الوجه .

deficiency amblyopia غَمَشُ عَوْزِيّ

غَمَشُ تَغْذَوِيّ .

eclipse amblyopia غَمَشُ كُسُوفِيّ المُتَشَأُ

إعتماد بصري يتسبب عن أذى البقعة بالأشعة تحت الحمراء بسبب النظر إلى كسوف الشمس من دون وقاء للعين .

functional amblyopia غَمَشُ وَطِيفِيّ

إعتماد بصري ناتج عن قصور وظائف العصبية والمخاريط الشبكية من دون أية آفة ظاهرة .

hysteric amblyopia غَمَشُ هَسْتِيرِيّ

إعتماد بصري يترافق مع الهستيريا .

iatrogenic amblyopia غَمَشُ عِلَاجِيّ المُتَشَأُ

إعتماد بصري ينتج عن المداخلات الطبية .

nocturnal amblyopia غَمَشُ لَيْلِيّ

اعتلال غير طبيعي للرؤية في الليل .

nutritional amblyopia غَمَشُ تَغْذَوِيّ

إعتماد بصري مركزي ، ناشئ عن سوء التغذية . يشاهد في الكحوليين ، وفي مرضى العوز التغذوي الوخيم ، أو عوز فيتامين B₁₂ كما في فقر الدم الوبيل . يكون الشفاء التام ممكناً بنظام غذائي جيد وفيتامين B ، ينتج عن العوز المطول فقد دائم للرؤية المركزية .

posthemorrhagic amblyopia غَمَشُ تَالٍ لِلنَّزْفِ

إعتماد بصري يتتاب الشخص بعد حدوث نزف شديد لديه .

postmarital amblyopia غَمَشُ تَالٍ لِلزَّوَاجِ

غمش ناتج عن الإنهاك المسبب بفعل الإفراط

في الممارسة الجنسية في أيام الزواج الأولى .
quinine amblyopia غَمَشُ التَّسَمُّمِ بالكينين
 إعتام بصري ينتج عن استعمال جرعات كبيرة
 من الكينين ، من المعتقد أنه ناشئ عن فقر الدم
 بالشبكية .
reflex amblyopia غَمَشُ اُنْعَاسِي
 إعتام بصري ينتج عن تهيج جزء طرفي من
 الجسم .
refractive amblyopia غَمَشُ اُنْكَسَارِي
 إعتام بصري بسبب سوء انكسارية الأوساط
 البصرية الانكسارية للعين .
relative amblyopia غَمَشُ نَسَبِي
 غمَش جزئي يمكن معالجته وتحسينه جزئياً .
sensory amblyopia غَمَشُ حَسِّي
 1- تثبيط الرؤية المركزية في إحدى العينين ،
 بسبب سوء تشكُّل الصورة ؛ مثال : بواسطة
 ندبة قرنية ، أو ساد ، أو جفن متدل .
 2- إعتام بصري ينتج بسبب عدم استعمال
 العين لفترة طويلة خصوصاً في مرحلة
 الطفولة .
strabismic amblyopia غَمَشُ حَوَكِي
 إعتام بصري ينتج عن تثبيط بصر إحدى العينين
 بسبب الحول تجنباً للرؤية المزدوجة .
tobacco amblyopia غَمَشُ التَّسَمُّمِ بِالتَّبَعِ
 إعتام بصري يتسبب عن التأثير السمي لتدخين
 التبغ بشكل السيجار أو التبغ الأسود .
toxic amblyopia غَمَشُ سُمِّي
 إعتام بصري ينتج عن التسمم ببعض
 السموم كالتبغ والكحول والعقاقير السامة .
traumatic amblyopia غَمَشُ رَضَحِي
 إعتام بصري ينتج عن أذى العين وإصابتها
 بالرضوض أو الجروح .
uremic amblyopia غَمَشُ يوريمي
 إعتام بصري يحدث أحياناً في النوبات
 اليوريمية .
amblyopiatrics طِبُّ الغَمَشِ
 نظام معالجة الغمَش .

amblyoscope مِصْوَابُ الغَمَشِ
 جهاز لتدريب العين المصابة بالغمش على
 المشاركة في عملية الإبصار ؛ كما أنه يستعمل
 أيضاً لقياس درجة الحول .
major amblyoscope مصواب الغمَش الكبير
 جهاز لمعالجة الغمَش الكبتي ولقياس درجة
 الحول أو لقياس الرؤية بالعينين .
ambo أُسْكُوبَةٌ
 (=ambon)
 حَلَقَةٌ لِيَفِيَّةٌ عُضْرُوفِيَّةٌ تُحِيطُ بِرَأْسِ العَظْمِ
 الطَّوِيلِ .
ambo- سَابِقَةٌ بِمعنى كَلَا
 بادئة تدل على كلا الطرفين .
amboceptor مُسْتَقْبِلٌ مثنوي
 مصطلح إرليخ للضد المثبت للمتمة ، حيث
 اعتقد أن له مستقبلتين ؛ واحدة للمستضد
 والأخرى للمتمة . يستخدم الآن للتعبير العام
 للدلالة على ضد - ضد كريات الدم الحمراء
 للغمش المستعمل في اختبارات تثبيت المتمة .
ambomycin أُمبُوميسين (أدوية)
 مُضَادٌّ حيويٌّ ذو خِصَائِصٍ مُضَادَّةٍ للأورام ،
 تُنتِجُهُ المُتَسَلِّسَلَةُ السُّطْحَاءُ (Streptomyces
 ambofaciace) ؛ كَانَ يُدْعَى سابقاً الدُوازُوميسين
 (Duazomycin) .
ambosexual مُتَّصِلٌ بِالجِنْسَيْنِ
 (=ambisexual)
 انظر تحت ambisexual .
ambraïn أُمْبِرِين (كيمياة)
 (=ambrin)
 انظر ambrin .
ambrian أُمْبِرِين (كيمياة)
 هو تيربينويد (Terpenoid) ثلاثي الحلقات
 بَلُورِي أبيض ، يُشبه الكوليستيرول ، ويوجد في
 العَنْبَر (Ambergris) ويُشْتَقُّ استقلابياً من
 السكوالين (Squalene) .
Ambrosia أُمْبُرُوزِيَّةٌ
 عُشْبٌ كَثِيرُ الطَّعْمِ مِنَ النَبَاتَاتِ الحَوْلِيَّةِ ، من

فصيلة المركبات ، المنتجة لكميات من الطلع المحمول بالريح ، والذي يمثل سبباً هاماً لحمى الكلاء .

ambrosterol أمبروستيرول

ستيروئيد نباتي له نقطة انصهار تتراوح من (147 - 149 درجة مئوية) يوجد في طلع الخنازير (الأمبروزية) .

ambrotic أمبروتيسين

دواء مييد للفطريات .

ambucetamide أمبوسيتاميد

دواء مضاد للتشنج .

ambulance سيارَة الإسعاف

مركبة لنقل المرضى والمصابين مجهزة بأجهزة لتقديم معالجة إسعافية .

ambulant جَوَّال

سائر أو يمكنه المشي .

ambulation سَير

مشي .

ambulatory سامِح بالتَّجَوُّل؛ جَوَّال

1- (ماش) أو قادر على المشي ؛ غير قاصر على السرير .

2- يدل على حالة يمكن معالجتها بلا إدخال إلى المستشفى .

3- يطلق هذا الوصف على المريض الذي ينتقل للإسعاف أو العلاج الذي يقدم لإسعافه ، ومنها كلمة إسعاف (Ambulance) التي توضع على سيارات الإسعاف .

ambulatory care رِعايَة جَوَّالَة

تأمين خدمات الرعاية الصحية للمرضى الذين لا يحتاجون إلى دخول المستشفى كمرضى داخليين .

ambulatory care center مَرَكزُ الرِّعايَة الجَوَّالَة

مرفق يضم عاملين مهنيين لتأمين شتى الخدمات الطبية والصحية للمرضى الذين لا يحتاجون إلى دخول المستشفى كمرضى داخليين .

ambulatory surgery شُعْبَة الجِراحَة

الجَوَّالَة

قسم من المستشفى يؤمن الخدمات الجراحية للمرضى الذين يدخلون إليه ويخرجون منه في نفس اليوم .

ambulatory surgical مَرَفقُ الجِراحَة

الجَوَّالَة

مرفق مستقل أو في مستشفى ، يضم جراحين اختصاصيين يقدمون الخدمات الجراحية للمرضى الذين لا يحتاجون أسرة مخصصة للمرضى الداخليين .

ambulatory visit مَجْمُوعَة الزِّيارَات

الجَوَّالَة

مُصْطَلَح يدلُّ على المَجْمُوعَة الطَّبيَّة التي تقوم بزيارات جَوَّالَة على المَرَضَى .

ambuphylline أمبوفيلين

مشتق للثيوفيلين استعمل كمدر للبول وكمرخ للعضلات المساء .

ambustion حَرَق

احتراق أو سَمَط (Scald) .

amcinafal أمسينافال

دواء مُضادُّ للالتهاب .

amcinonide أمسينونيد

كورتيكوستيروئيد تخليقي يستعمل موضعياً لتفريخ الالتهاب والحكة في الجلادات المستجيبة للكورتيكوستيروئيدات .

amdinocillin أمدينوسلين

بنسلين جزئي التخليق فعال ضد عديد من الجراثيم السالبة الجرام ، ويستعمل في علاج عداوى السبيل البولي . يعطى داخل الوريد أو داخل العضل .

ameb(i)(o)- بالأميبية. ببادئة تعني العلاقة

ameba أميبَة

(=amoeba)

1 - نمط من الحيوانات الأوالي الجبيلية

(Sarcodine) من عمارة الجواذر

(Rhisopoda) ، والتي تحرك أجسامها

بواسطة بشوق هيلوية ، تُسمى الأقدام

الكاذبة .

2- أي من خلايا أخرى أو كائنات حية متنوعة تشبه هذه الحيوانات الأولي .

ameba verrucosa الأميبة البروقية
خلية تشبه الأميبة ، لها نواة كبيرة ونوية عميقة التلون .

amebacidal مُبِيدُ الْأَمِيبَات
(=amebacid)
(=amebicidal)

دواء أو عوامل أخرى التي تقتل الأميبات .

amebadiastase أَمِيبَادِيَاَسْتَاَز (إنزيم)
واحدٌ من الإنزيمات .

amebaism 1 - عَدْوَى أَمِيبِيَّة
2 - حَرَكَةُ أَمِيبِيَّة

ameban أَمِيبَان ؛ كَرِبَارَسُون
مركب أرسنيكي عضوي خُماسي التكافؤ يستخدم كمضاد للأميبات في علاج داء الأميبات المعوي ؛ يعطى فمويًا أو عبر حقنة شرجية خاصة . نظراً لسميته تم استبداله لدرجة كبيرة بأدوية أخرى أقل سمية .

amebiasis دَاءُ الْأَمِيبَات
(=amebiosis)

حالة الإصابة بالعدوى بالأميبات (الزحار) خاصة بالمتحولة الحاملة للنسج . ويرغم أن حيوانات أوالي حرة المعيشة أخرى مثل الشوكمية والهارتمانية والنيجيرية هي مُمرضات بشرية محتملة ، إلا أن مصطلح داء الأميبات عادة ما يكون مقصوراً على العدوى بالمتحولة الحاملة للنسج .

amebiasis cutis دَاءُ الْأَمِيبَات الْجُلْدِي

تظاهرات جلدية لداء الأميبات تظهر عادة كقرحات مؤلمة مع حواف جلية مقوضة محاطة بحواف حماموية ، تشاهد بشكل أساسي في المرضى المصابين بداء معوي أو كبدي نشط ، والذي يمكن أن يحدث كنتيجة لامتداد مباشر لداء الأميبات المعوي إلى المناطق الجلدية المجاورة تلو الجراحة ، أو كامتداد مباشر للخراجات الكبدية تلقائياً بعد إجراء جراحي ، أو انغراس

مباشر للأثاريف على الجلد مع أو بدون آفات جلدية موجودة قبلاً .

hepatic amebiasis دَاءُ الْأَمِيبَات الْكَبْدِي (= التهاب الكبد الأميبي) (= amebic hepatitis)
غزو الممتن الكبدي بآثاريف (Trophozoites) المتحولة الحاملة للنسج (*E.histolytica*) ، مما يؤدي لتكون خراج كبدي .

intestinal amebiasis دَاءُ الْأَمِيبَات الْمَعْوِي (= زحار أميبي) (= amebic dysentery)
زحار ناتج عن تقرح المعوي بسبب داء الأميبات ؛ قد يُصاحب بانتشار العدوى إلى الكبد وغيره من الأعضاء البعيدة .

pulmonary amebiasis دَاءُ الْأَمِيبَات الرُّئَوِي
عدوى أميبية في الحيز الصدري ، ثانوياً لداء الأميبات المعوي ، وعادة تكون مرتبطة مع خراجات الكبد الأميبية . يمكن أن يصيب الجنبه أو الحجاب أو الرئة أو القصبات .

amebic أَمِيبِي
يتعلق بالأميبة .

amebic abscess خُرَاجٌ أَمِيبِي
مكان النخر بالأميبة في الكبد أو في الأعضاء الأخرى الحاوية على الأميبة ، وغالباً ما يتلو الزحار الأميبي . يدعى أيضاً : خراج مداري .

amebic dysentery زُحَارٌ أَمِيبِي
انظر تحت intestinal amebiasis .

amebiform أَمِيبِي الشَّكْل
ذو شكل يشبه الأميبة .

amebiosis دَاءُ الْأَمِيبَات
(=amebosis)

انظر تحت amebiasis .

amebism 1 - عَدْوَى أَمِيبِيَّة
(= داء الأميبات)
2 - حَرَكَةُ أَمِيبِيَّة

amebocyte خَلِيَّةٌ أَمِيبِيَّة الشَّكْل
مصطلح قديم للكرية البيضاء .

ameboflagellate أَمِيبَةٌ سَوَطِيَّة
مكروب له دوران أميبي الشكل وسوطي في

دورة حياته . يقال عن بعض من الحيوانات
الأوالي .
ameboid أميبانيّ

يشبه الأميبة في الشكل والحركة .
ameboid wandering cell خلية أميبانية جوّالة

خلية مثل الكرية البيضاء ذات حركات أميبية
الشكل ، مع قدرة على التحرك .
ameboidism تحرك أميبى الشكل

نمط من التحرك مميز للأميبات وبعض الأنواع
من الخلايا ، يحدث كنتيجة لتبارز أقدام كاذبة .
ameboma ورم أميبى

كتلة شبيهة بالورم ، تنتج عن التهاب متوضع
ناشئ عن داء أميبى .
amebula أميبية (طفيليات)

1- خلية بنت صغيرة أميبانية تحصل بعد التوالد
في بعض أميبات الجواذر .
2- الدور الأميباني المتحرك لبوغ قبل التكسد
في بعض من الحيوانات الأوالي ، أو عند
إنتاش البوغ في بعضها الآخر .
ameburia وجود الأميبات في البول؛

بيلة أميبية
طرح أو وجود الأميبات في البول .
amedalin أميدالين (دواء مضاد للاكتئاب)

دواء مضاد للاكتئاب .
ameiosis انقسام لانصافى

انتصاف زائغ ، يحدث فيه انقسام انتصافى
فقط ، كما في التوالد البكري .
amel (o)- ميناء

بادئة تعني الميناء .
amelanosis لا تملن

فقد تام للميلانين من الأنسجة .
amelanotic عديم الميلانين

فاقد للميلانين ؛ غير مصطبغ .
amelia انعدام الأطراف

غياب خلقي لطرف أو لأطراف . ذكرت
التقارير وجود أنماط كروموسومية جسدية
سائدة ، وكروموسومية جسدية متنحية ،

ومرتبطة بالإكس ، لكن معظم الحالات تحدث
بصورة فردية .
brachial amelia انعدام الذراعين

(=abrachia)
غياب خلقي للذراعين .

complete amelia انعدام جميع الأطراف
(=tetra amelia) (انعدام الأطراف الأربعة)

غياب خلقي للذراعين والساقين .
amelification تخلق الميناء

نماء الخلايا المينائية إلى ميناء .
amelioration تحسن

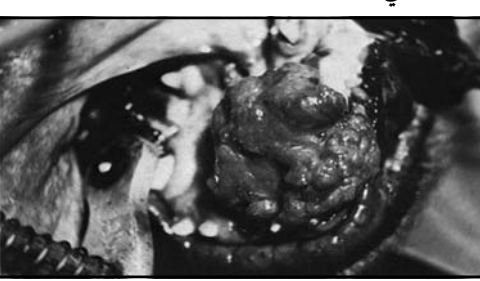
تحسن ؛ اعتدال وخامة المرض أو حدة أعراضه .
ameloblast أرومة الميناء

خلية أسطوانية ظاهرية في الطبقة العميقة من
عضو الميناء (Enamel organ) ، تلعب دوراً في
تطور الميناء . تغطي الأرومات المينائية الحليمات
السنية . تُدعى أيضاً بالأرومة المينائية ، وأرومة
الميناء ، وبانية الميناء ، وأرومة الميناء .

ameloblastoma ورم أرومى مينائى
(=adamantoma)

ورم خبيث موضعي بالفك السفلي ، غالباً
في منطقة الرحى الخلفية ، ينشأ من
الظهارة المكونة للسن ، يمكن وصفه
كجرايبي ، وظيفي الشكل ، وحرشفي
متقرن ، وذا خلية قاعدية أو خلية حبيبية ،
ويعتمد ذلك على الشكل التشريحي
للنسيج .

acanthomatous ورم أرومى
مينائى شائك



ورم أرومى مينائى شائك
Acanthomatous ameloblastoma

ورم أرومي مينائي ، تخضع فيه الخلايا الشاغلة لموضع الهستولوجية الشبكي النجمي ، لحؤول حُرْشْفِي .

basal cell ameloblastoma ورم أرومي مينائي بالخلية القاعدية

شكل نادر للورم الأرومي المينائي يشبه مجهرياً سرطانة الخلايا القاعدية في الجلد .

cystic ameloblastoma ورم أرومي مينائي كيسي

ورم أرومي مينائي خضعت فيه الجزر الجريبية لتتكس كيسي مركزي .

extraosseous ameloblastoma ورم أرومي مينائي خارج العظم

ورم أرومي مينائي حميد لا عدواني ، يحدث في اللثة المحيطة بالعظم الهستولوجي . يشبه من الناحية النسيجية الشكل داخل العظمي ، ومن المعتقد أنه ينشأ من الظهارة السطحية أو من البقاوات المكونة للسن .

follicular ameloblastoma ورم أرومي مينائي جريبي

ورم أرومي مينائي ، مؤلف من جزر عديدة منعزلة من الخلايا الورمية والتي تحاكي الجريب السني الطبيعي .

granular cell ameloblastoma ورم أرومي مينائي بالخلية المحببة

ورم أرومي مينائي تأخذ فيه هيولى الخلايا الورمية المركزية مظهراً يوزنياً خشن التحب .

malignant ameloblastoma ورم أرومي مينائي خبيث

ورم سني المنشأ ، يعد المقابل الخبيث للورم الليفي الأرومي المينائي ، والذي ينشأ منه عادة .

melanotic ameloblastoma ورم أرومي مينائي ميلانيني

(=melanotic neuroectodermal tumor) ورم أرومي مينائي ظاهري ميلانيني

ورم حميد ، سريع النمو ، داكن الاصطباغ ، يصيب الفك وأحياناً مواضع أخرى ، ويتكون من كتلة ارتشاحية من الخلايا المتراسة في نمط

سنخي ، ويصيب الرضع بصورة شبه حصرية .

multicystic ameloblastoma ورم أرومي مينائي متعدد الكيسات

ورم أرومي مينائي يحتوي على أحياز كيسية متعددة . قد يُظهر أيضاً من أو كل الطرز الهستولوجية الموصوفة كأنماط فرعية للآفة . يكون أكثر عدوانية ويعاود الظهور أكثر من الورم الأرومي المينائي وحيد الكيسة .

peripheral ameloblastoma ورم أرومي مينائي محيطي

(=extraosseous ameloblastoma) (= ورم أرومي مينائي خارج العظم)

pigmented ameloblastoma ورم أرومي مينائي مصطبغ

(=melanotic neuroectodermal tumor) (= ورم عصبي أديمي ظاهري ميلانيني)

انظر تحت melanotic ameloblastoma .

pituitary ameloblastoma ورم أرومي مينائي نخامي

(= craniopharyngioma) (= ورم قحفي بلعومي)

ورم ينشأ من البقية الأثرية للجراب القحفي البلعومي [جراب راتكة (Rathke's pouch)] والذي يتصف بارتفاع الضغط داخل القحف ، مع ترسب الكالسيوم في محفظته أو في داخله ، ويسبب تخريباً موضعياً ، لكنه لا ينتقل إلى باقي أجزاء الرأس أو الجسم .

plexiform ameloblastoma ورم أرومي مينائي ضفيري الشكل

ورم أرومي مينائي ، غالباً كيسي ، تكوّن فيه الخلايا الورمية شبكة مترابطة من الطيقان .

plexiform unicystic ameloblastoma ورم أرومي مينائي وحيد الكيسة ضفيري الشكل

ورم أرومي مينائي وحيد الكيسة يكون هناك فيه تكاثر ورمي أرومي مينائي في شبكة ظهارية على جدار الكيسة . يحدث عند الفتية عادة في الناحية الرحوية بالفك السفلي .

ورمٌ أرومي مينائي مصمت solid ameloblastoma
(=) ورم أرومي مينائي متعدد الكيسات .

unicystic ورمٌ أرومي مينائي وحيد الكيسة ameloblastoma

ورم أرومي مينائي يحتوي على حيز كيسي وحيد ، يتميز بنمو جداري أو داخل التجويف . قد يكون ورماً أرومياً مينائياً وحيد المسكن ، أو استحالة ورمية أرومية مينائية للبطانة الظهارية للكيسة المكونة للسن .

ameloblastosarcoma ساركومة
أرومية مينائية
(=malignant ameloblastoma) (= ورمٌ أرومي مينائي حَبِيث)

انظر تحت malignant ameloblastoma .

amelocemental مينائيٌ ملاطيٌ
(=cementoamel)

متعلق بالمينا والملاط في الأسنان .

amelodontinal مينائيٌ عَاجِيٌ
(=dentinoamel)

يتعلق بمينا و بعاج السن .

amelogenesis تَخَلُّقُ المِينَاءِ

إحصاف المينا السني من قبل أرومات المينا .

amelogenesis imperfecta تَخَلُّقُ المِينَاءِ الناقصُ

اضطرابٌ كروموسومي جسدي سائد أو مرتبط بالأكس ؛ وهو عيب وراثي في تكون مينا السن يتميز إما بنقص تصنع المينا (تتآكل الأسنان حتى مستوى اللثة وتتلون باللون البني الداكن) ، أو نقص التكلس لمينا السن حيث يكون سطحه منقراً ، طباشيرياً وملوناً ، وفي بعض الأحيان يحدث غياب لبعض مناطق مينا السن .

amelogenic 1- متعلق بتَخَلُّقِ المِينَاءِ

2- مكوّنُ المِينَاءِ

amelogenin أميلوجينين

أي واحد من عدة بروتينات تفرزها أرومات المينا ، وتشكّل المطرس العضوي لمينا السن .

amelus عديمُ الأَطْرَافِ (مسخ)

جنين يظهر انعدام الأطراف .

amenia ضَهَى؛ انقطاع الطمث (الحيض)
(=amenorrhea)

انقطاع أو توقف الطمث ، وهي حالة تحدث في النساء وأهم أسبابها الحمل ، ويتوقف الحيض نهائياً عند بلوغ سن معينة بين 45-50 سنة في المتوسط ، وهناك أسباب نفسية وأدوية يؤدي استخدامها إلى انقطاع أو توقف الطمث . وهناك نوعان من الضهَى : رئيسي يتمثل بعدم حدوث الطمث مطلقاً عند البلوغ ، وثانوي يتمثل بتوقف الدورة الشهرية وينتج عن الحمل والرضاعة . وقد يحدث انقطاع الطمث أحياناً نتيجة التمارين الرياضية القاسية وسوء التغذية أو القهَم العصبي .

amenorrhea ضَهَى؛ انقطاعُ الحِیضِ
dietary amenorrhea ضَهَى تَغْدَوِي

(= nutritional amenorrhea)

توقف للطمث ملازم لفقد للوزن ناشيء عن عوز تغذوي . يكون فقد الوزن والشهية أقل شدة من تلك في القهَم العصبي وغير مرتبطان بمشاكل نفسية .

dysponderal amenorrhea ضَهَى اختلال الوَزن

ضَهَى مرتبطٌ باضطراب الوزن ، كما في السمنة أو نقص الوزن المفرط .

endocrinopathic amenorrhea ضَهَى صَمَاوِيٌّ

ضَهَى ينتج عن خلل بالغدد الصماء .

hypothalamic amenorrhea ضَهَى وطائيٌ المُنشَأُ

انقطاع الطمث بسبب آفة أو اضطراب وطائي .

lactation amenorrhea ضَهَى الإِرْضَاعِ

غياب الطمث بالتزامن مع الإرضاع .

ovarian amenorrhea ضَهَى مَبِیضِي المُنشَأُ

ضَهَى ناتجٌ عن عوز الهرمونات المبيضة .

pathologic amenorrhea ضَهَى مَرَضِيٌّ

ضَهَى ناجمٌ عن مرض عضوي .

physiologic amenorrhea ضَهَى فِیسیوْلُوجِي

غياب للطمث غير ناشيء عن اضطراب عضوي ، كما في الضهَى الذي يحدث عند

الحمل .
 ضَهَى نُخَامِي المُنْشَأُ pituitary amenorrhea
 غياب الطمث بسبب اضطراب في الغدة
 النخامية أو نقص إفرازاتها .

ضَهَى سَابِقُ premenopausal amenorrhea
 للإياس
 نقص فيسيولوجي للحيض خلال الفترة السابق
 للإياس .

ضَهَى أَوْلَى primary amenorrhea
 فشل حدوث الطمث عند البلوغ .

ضَهَى نَسْبِي relative amenorrhea
 انسياب طمثي أقل من الطبيعي عند الأنثى
 يدعى أيضاً ندرة الطمث .

ضَهَى ثَانَوِي secondary amenorrhea
 انقطاع الطمث بعد أن جرى توطيده عند البلوغ .

ضَهَى رَضْحِي traumatic amenorrhea
 ضهى ناشيء عن التصاقات ، كثيراً ما تكون
 نتيجة لكشط ، كما في متلازمة أشيرمان .

1- ضَهَوِيَّ amenorrheal
 2- ضَهْيَاءُ؛ مُنْقَطِعَةُ الحِيضِ
 يتعلق بالضحى .

تَسَاعُبُ amensalism
 تعايش بين نوعين من الكائنات يؤدي بأحدهما
 إلى أثر معاكس ، ولا يتأثر به الثاني أبداً .

أَهْبَلُ ament
 شخص مصاب بالهبل أو بالتخلف العقلي
 (استخدام قديم) .

هَبَلُ amentia
 تخلف عقلي شديد ، المرحلة الانتهازية من
 الحرف التنكسي ، وهو اسم قديم للتخلف
 العقلي - لم يعد يستعمل حالياً .

هَبَلٌ هِجَاجِي amentia agitate
 حالة من التخلُّف العقلي تترافق بهياج .

هَبَلٌ خَفِي amentia occulta
 حالة من التخلُّف العقلي غير واضحة للعيان .

هَبَلٌ حَرْمَانِي deprivative amentia
 حالة من التخلُّف العقلي ناجمة عن الحرمان

العاطفي .
 هَبَلٌ بَيْلَةُ الفِينِيلِ phenylpyruvic amentia
 بيروفيك
 تخلف عقلي مصحوب بظهور الفينيل كيتون
 في البول .

1- هَبَلِي amential
 2- أَهْبَلٌ؛ هَبْلَاءُ

المجموعة الأمريكية
 للمزارع النمطية
 American Type Culture Collection

منظمة تأسست في روكفيل بولاية ميريلاند
 كمستودع للمزارع المرجعية . تصون وتوزع
 ذريات أصلية مرجعية من الطحالب والجراثيم
 والفطريات والحيوانات الأوالي والعاثيات
 والفيروسات وخطوط خلوية لأنسجة حيوانية .

الأمريسيوم
 (العُنْصُرُ الخَامِسُ والتُّسْعُونُ) americium

عنصر كيميائي بالعدد الذري 95 والوزن الذري
 243 ، رمزه Am . يحصل عليه بقصف
 سيكلوتروني لليورانيوم والبلوتونيوم ، وهو
 عنصر نشط إشعاعياً وذو لون أبيض فضي .
 يحضر بواسطة تشعيع البلوتونيوم بالنيوترونات .
 يصدر أس Am^{241} وهو أكثر نظائره وفرة (عمره
 النصفى 458 سنة) في إشعاعات جاما .
 يستعمل في مقاييس الكثافة الصناعية
 والثخانة .

عَدَمُ التَّقْسَمِ amerism
 خاصية عدم الانشطار إلى قطع أو شدف .

لا مُتَقَسِّمُ ameristic
 لا ينشطر إلى قطع .

اختبار آميز Ames test
 [بروس آميز ، ولد عام 1928 ، عالم أمريكي
 بالوراثيات الجزيئية] .

اختبار لتطفيرية (Mutagenicity) المركبات
 الكيميائية يستخدم ذرار معيضة من السلمونيلة
 التيفية الفأرية (*S.typhimurium*) . يتم حضن
 الجراثيم ، في مستنبت فقير في الهستيدين في
 وجود المُطْفَر المشتبه به ، والتي تفتقر للقدرة

على تصنيع الهستيدين . فإذا أنتجت المادة قيد الاختبار طفرات تستعيد القدرة على تصنيع الهستيدين ، تعتبر هذه المادة مُسرطنة .

amesiality **مُجَافَاةُ النَّاصِفِ**
مصطلح تشريحي اتجاهي يدلُّ على بنية تسبر بعيداً عن الخطِّ الناصف .

ametabolic **عَدِيمُ الاسْتِحَالَةِ**
(=ametabolous)
لا يتعرض للاستحالة (Metamorphosis) (تغير) في الشكل ، أو البنية أو الوظيفية ؛ أو الانتقال من مرحلة نمائية إلى التي تليها) .

ametabolon **حيوان يتنامى بدون استحالة**
حيوان ينمو دون الانتقال عبر المراحل النمائية المختلفة .

ametachromophil **معتدل التلون**
(=ametaneutrophil)
(=arthochromophil)
مصطلح يشير إلى أي نسيج أو خلية تتلون بلون الصبغ المستخدم ، أي نفس لون محلول الصبغ الذي استخدم لتلوينه .

ametria **انعدام الرَّحِمِ**
غياب خلقي للرحم .

ametrometer **1- مقياسُ خَلَلِ الانكسار**
أداة لقياس درجة خلل الانكسار .

2- مُخْتَلُّ الانكسار

ametrope **خَلَلُ الانكسار**
تباين غير متناسب بين حجم العين وقدرتها الانكسارية ، مما يؤدي إلى عدم تركيز الصورة في بؤرة على الشبكية فيولد مدَّ البصر أو قصره أو اللابؤرية .

ametropia **خَلَلُ الانكسار (في الإبصار)**
الحالة البصرية التي يوجد فيها خطأ في الانكسار ، بحيث لا تكون فيها الشبكية خلال وجود العين بحالة راحة في حالة بؤرة مُقْتَرَنَة (Conjugate focus) مع الأشعة الضوئية الصادرة عن أجسام بعيدة ، أي إن الأجسام البعيدة الأقل بعداً هي التي تُبَاعَر على الشبكية فقط .

axial ametropia **خَلَلُ الانكسار المحوري**
خلل انكساري ناشئ عن إطالة العين على طول المحور البصري .

curvature ametropia **خَلَلُ الانكسار الانحنائي**
خلل انكساري بسبب سوء تحدُّب سطح العين .

index ametropia **خَلَلُ الانكسار النسبي**
خلل انكساري يتسبب عن تغير النسب الانكساري لأوساط العين الضوئية .

position ametropia **خَلَلُ الانكسار الوضوعي**
خلل الانكسار الذي ينتج عن سوء توضع عدسة العين .

refractive ametropia **خَلَلُ الانكسار الانكساري**
خلل انكساري بسبب خطأ في الأوساط الانكسارية للعين .

ametropic **متعلق أو مصاب بخَلَلِ الانكسار**
عين مصابة بخلل انكساري .

amfenac **أمفيناك**
عقار مُضادُّ للالتهاب يَتَمَي إلى مُضادَّات الالتهاب غير الستيرويديَّة .

amfonelic acid **حمض الأمفونيليك**
منبه للجهاز العصبي المركزي .

amianthoid **أسبستوي الشكل**
له مظهر الأسبست ؛ مصطلح يطلق على بعض الألياف التي تشاهد في غضروف متنكس ضلعي وحنجري .

amianthosis **سُحَّار أسبستوي**
(=asbestosis)
سُحَّار يحدث نتيجة لاستنشاق ألياف الأسبست العالقة في الهواء المحيط ؛ والذي يُضَاعَف أحياناً بورم المتوسطة الجنبني أو سرطانة الرئة .

amicetin **أميسيتين**
مُضاد حيوي .

amicine **أميسين**
مادة مثبِّطة للنمو .

Amici's disk (line) **قرص أميشي (خط)**
(=Z.band) **(=الشريط Z)**

[جيوقثاني باتيستتا أميشي ، 1883-1786 ،
فيزيائي ايطالي] .
غشاء رقيق يُرى في المقطع الطولي كخط داكن
في مركز الشريط "I" في العضلات المخططة ؛
تستخدم المسافة بين الخطوط "Z" المتعاقبة للحد
من القسيمات العضلية في العضلات المخططة .

amicrobic

لامِكْرُوبِيّ

1- فاقد للمكروبات .

2- غير مُسبّب بالمكروبات .

amicroscopic

فَوْقَ الْمَجْهَرِيّ

غير مرئي بالمجهر .

amicula

كِسْوَات

جمع كسوة amiculum .

amiculum

كِسْوَة

(=capsula nuclei dentati)

1- الكسوة (مَحْفَظَةُ النَّوَاةِ الْمُسَنَّنة) .

2- غَلَالَة ، أَوْ غَطَاء .

3- كسوة الزيتون .

amiculum olivare TA

كِسْوَة الزَّيْتُونَة

(=amiculum of olive)

محفظة مكونة من ألياف مَعْمَدَة تحيط بالنواة
الزيتونية الذنبية .

amidase

أَمِيدَاز (إنزيم)

1- إنزيم من صنف الهيدرولاز ، يحفز تكوين
حمض أحادي الكربوكسيليك والأمونيا
بشطر رابطة C-N للأميد حمض أحادي
الكربوكسيليك .

2- بصورة أعم ، مصطلح يستعمل في الأسماء
العادية والموصى بهال لبعض
الأميدوهيدرولازات ، وخاصة منها التي
تُطلق على الأميدات الخطية .

amide

أَمِيد (ج:أميدات)

طائفة من المركبات الأليفاتية صيغتها العامة
RCONH₂ . تشتق من الأحماض الكربوكسيلية
والأمونيا باستبدال مجموعة الهيدروكسيل
الحمضية بمجموعة أمينية . تشتق الأميدات التي
تسبدل فيها N من الأمينات الأولية أو الثانوية

بدلاً من الأمونيا . وتشتق الأميدات الأخرى
بشكل مشابه من الأحماض الألكسجينية
اللاعضوية أو من الأحماض السلفونية . تحضر
الأميدات بواسطة تفاعل الكلوريدات الحمضية
أو لاماءات (أنهيدرات) الحمض أو الإسترات
مع الأمونيا أو الأمينات ، أو بواسطة الحلمهة
الجزئية للتريولات . ومعظم الأميدات البسيطة
مواد صلبة منخفضة الانصهار وذوابة في الماء ،
وهي تملك رابطة هيدروجينية قوية . وتعتبر
الأميدات أحماضاً ضعيفة وقواعد ضعيفة في
آن واحد . وهي تشكل أحماضاً كربوكسيلية
عند حلمهتها وتريولات عند إنكازها وتحويل
الهيدرات الفلزية الأميدات إلى أمينات ، كذلك
ينتج عن فعل البروم وهيدروكسيد الصوديوم
على الأميدات أمينات ناقصة ذرة كربون
واحدة . تستعمل الأميدات المتماثرة (مثل
النيلون) كألياف صناعية ، كما تربط الروابط
الأميدية المشابهة الأحماض الأمينية في
البروتينات والبيتيدات .

niacin amide

نياسيناميد

(= niacinamide)

(= nicotinic acid amide)

(=nicotinamide)

(= نيكوتيناميد)

فيتامين من مجموعة B المركب ، يستخدم في
الوقاية من البلاجرة (Pellagra) وعلاجها .

amidine

أَمِيدِين

أي مركب يحتوي على مجموعة أميدينو .

insoluble amidine

أَمِيدِينٌ لَادَوَابٌ

(=amylopectin)

(=أميلوبكتين)

جلوكان عالي التفرّع ، غير ذواب في الماء ،
وهو المكون الأكثر شيوعاً من مكونات النشا ؛
ويتكون من سلسلة من ثمالات الجلوكوز ذات
ارتباطات α -(1,4) ، تنشأ عنها فروع بواسطة
ارتباطات α -(1,6) . ويتلون باللون القرمزي إلى
الأحمر القرمزي عند صبغه باليود .

tegumentary amidine

أَمِيدِينٌ غَلَافِي

(=amylopectin)

(=أميلوبكتين)

انظر تحت amylopectin .

amidine-lyase

لياز الأَمِيدِين

تحت - تحت صنف من الإنزيمات من صنف اللياز يحفز شطر رابطة الكربون - النتروجين لإزالة مجموعة الأَمِيدِين من أميدين مثل الأدينيلوسكسينات أو الأرجينينوسكسينات .

amidino

أَمِيدِينُو

المجموعة الكيميائية $(=NH)-NH_2$. تشير كبادئة إلى وجود مركب من هذه المجموعة .

amidinohydrolase

أَمِيدِينُوهِيدِرُولَاز

اسم منهجي لإنزيمات من صنف الهيدرولاز تحفز حلمهة الروابط C-N في الأَمِيدِينات الخيطية .

amidinotransferase

ناقلة الأَمِيدِين

(=transaminidase)

تحت - تحت صنف من الإنزيمات من صنف الناقلات تحفز نقل مجموعة الأَمِيدِينُو من مركب لآخر .

amido-

سابقة بمعنى جذر الأَمِيدُو

(R-CO-NH-)

بادئة تشير إلى وجود جذر NH_2 إلى جانب جذر CO .

amidoazotoluene

أَمِيدُوأَزوتُولُوِين

مسحوق أسمر محمر مشتق من حمرة القرمز ، يستعمل بنسبة 8% كمرهم لينبه نمو الظهارة .

amidobenzene

أَمِيدُوْبَنْزِين

(=aniline)

(= أنيلين)

سائل زيتي لالون له أوله ، لون بني ، له رائحة عطرية وطعم حرقاق ؛ يُعدّ المادة الأم للعديد من الأصباغ الصناعية ؛ ويشق من البنزين باستبدال مجموعة NH_2 بإحدى ذرات الهيدروجين . والأنيلين عالي السُمّية ، وقد يتسبب في حدوث تسمم صناعي ، كما قد يكون مُسرطناً .

amidogen

أَمِيدُوْجِين

الجذر الافتراضي ، NH_2 ، يوجد في مركبات الأَمِيدُو .

amidohexose

أَمِيدُوْهَكْسُوز

مركب كيميائي بشكل هكسوز مرتبط بزمرة أَمِيدِيَّة (Amido group) .

amidohydrolase

أَمِيدُوْهِيدِرُولَاز

اسم منهجي لإنزيمات من صنف الهيدرولاز تحفز شطر روابط الكربون - الهيدروجين في مركبات الأَمِيد الخيطية (EC-3.5.1) والحلقية (EC-3.5.2) .

amido-ligase

أَمِيدُوْلِيْجَاز

اسم منهجي لإنزيمات من صنف الليجاز ، تحفز نقل نتروجين الأَمِيد من الجلوتامين إلى جزيء متقبل ، المساق بالحلمهة المصاحبة لـ ATP إلى ADP أو AMP ، وتكوين مجموعة أَمِيد أو أَمِيدِين على المتقبل .

amidophosphoribosyl

ناقلة

الأَمِيدُوْفُسفورِيْبُوْزِيل ترانسفيراز

إنزيم من صنف الناقلات يحفز الخطوة الاتزامية الأولى في التخليق البيولوجي لنوكليوتيد البورين ، أي نقل مجموعة أمينو من الجلوتامين إلى فسفوريبوزيل بيروفسفات ، مكوناً فسفوريبوزيلامين وأيضاً جلوتامات وبيروفسفات . يُثبِّط هذا التفاعل بنوكليوتيدات البورين .

amidopyrine

أَمِيدُوْبِيرِين

(=aminopyrine)

(= أمينوبيرين)

دواء كان يستخدم سابقاً على نطاق واسع كمضاد للحمى وكمسكن في حالات الروماتيزم ، والتهاب الأعصاب ، ونزلات البرد ؛ قد يسبب قلة الكريات البيض .

amidoxime

أَمِيدُوْكَسِيم

أي مركب من صنف المركبات التي تتشكل من الأَمِيدِينات باستبدال الهيدروكسيل بذرة هيدروجين في مجموعة الأَمِيد .

amidulin

أَمِيدُوْلِين

(=soluble starch)

(= نشأ ذوّاب)

مادة حيوية لا طعم لها لا تتحرر من محفظة النشا بواسطة الأحماض المعدنية الباردة ؛ وهي

ذوابة في الماء ، مكونة محلولاً ميسماً
الكلوية (Dextrorotatory) غير مختزل ، والذي يكون
مركباً أزرق مميزاً مع اليود .

amifostine أميفوستين

حاصن كيميائي يستعمل للوقاية من السمية
الكلوية في المعالجة الكيميائية بالسيسلاتين .
يعطى بالتسريب داخل الوريد . أستعمل أيضاً
استقصاصياً كحاصن إشعاعي في المعالجة
الإشعاعية .

amikacin أميكاسين

مضاد حيوي أمينوجليكوزيدي جزئي التخلق
مشتق من الكاناميسين A ، فعال ضد مدى
واسع من العصيات الحيوائية سلبية الجرام
وبعض الجراثيم إيجابية الجرام بما فيها المكورات
العنقودية المنتجة أو غير المنتجة للنسليناز .

amikacin sulfate سلفات الأميكاسين

ملح سلفات الأميكاسين يستعمل في علاج
ضرب واسع من العدوى الوخيمة ، سببها
جراثيم سلبية الجرام حساسة له . يعطى داخل
العزل أو داخل الوريد .

amiloride هيدروكلوريد

hydrochloride الأميلوريد

مُدِّر للبول مستتب للبتوتاسيوم يثبط إعادة
امتصاص الصوديوم في النبيبات الملففة القاصية
والدانية وفي النبيب الجامع . يستعمل بالترافق
مع مدرات العروة ، أو مدر بولي ثيازيدي
لمعالجة فشل القلب الاحتقاني وفرط الضغط
وللوقاية من ومعالجة نقص بوتاسيوم الدم .
يعطى عن طريق الفم .

amimia تَعَدُّرُ الإِيْمَاءِ؛ اللَّائِيْمَاءِيَّةُ

فقدان قدرة التعبير بالإشارة أو الإيماء .

amnesic amimia تَعَدُّرُ الإِيْمَاءِ بِفَقْدِ الذَّاكِرَةِ

المقدرة على الإيماء والإشارة من دون معرفة
معانيها ودلالاتها .

motor amimia تَعَدُّرُ الإِيْمَاءِ الحَرَكِي

فقد القدرة على التعبير باستعمال الحركات .

receptive amimia تَعَدُّرُ الإِيْمَاءِ الاسْتِقْبَالِي

فقد القدرة على فهم الإشارات أو الإيماءات أو
الرُّموز .

amimic 1 - مصاب بتَعَدُّرُ الإِيْمَاءِ

2 - متعلق بتَعَدُّرُ الإِيْمَاءِ

aminacrine أميناكرين

(دواء مُعَقِّمٌ للجُرُوح)

صَبْغٌ مُعَقِّمٌ فَعَّالٌ تجاه عدد من الجراثيم السلبية
والإيجابية الجرام ، يُستعمل موضعياً ، لاسيما
في معالجة الجروح المصابة بالعدوى .

aminacrine هيدروكلوريد

hydrochloride الأميناكرين

مُطَهِّرٌ فعَّالٌ ضد العديد من الجراثيم سلبية
وإيجابية الجرام . يستعمل كمضاد موضعي
للعدوى بشكل رئيسي في معالجة الجروح
المصابة بالعدوى .

aminate يُؤْمِنُ

يُرَكَّبُ مع الأمونيا .

amination أَمِيْنَةٌ

تخليق الأمين إما بإضافة مجموعة أمينو لمستقبل
عضوي ، أو باختزال مركب نترو .

amine أمين (ج:أمينات)

مركبات عضوية يحل فيها جذر هيدروكربوني
أو أكثر محل الهيدروجين في الأمونيا ، وتحتوي
على مجموعة أمين - NH₂ أو أكثر والأمينات
ثلاثة أنواع طبقاً لعدة مجموعات الألكيل
(الجذور) المتصلة بذرة النتروجين : فالنوع
الأول يسمى الأمين الأولي ويحتوي على
مجموعة ألكيل واحدة ؛ مثال ذلك ميثيلين
أمين CH₃NH₂ ، ثم أمينات ثانوية وتحتوي على
جذري ألكيل مثال ذلك ثنائي ميثيل أمين NH
(CH₃)₂ والنوع الثالث هي أمينات ثلثية وهي
تحتوي على ثلاثة مجموعات ألكيل مثال ذلك
ثلاثي ميثيل أمين N (CH₃)₃ ، والأفراد الأولى
للأمينات سوائل متطايرة تذوب في الماء ولها
رائحة النشادر لأنها مشتقات نشادرية ، وكلما
زاد الوزن الجزيئي ترتفع درجة الغليان وتقل
الذوبانية في الماء . وتتشكل قاعدة عضوية

بواسطة استبدال مجموعة عضوية بذرة أو أكثر من ذرات هيدروجين النشادر .
adrenergic amine أمين أدريني (= كاتيكولامين) (=catecholamine)
 مركب له فعل محاكي الودي ، ويشابه المركبات الأخرى من مجموعته (الدوبامين والنورأدرينالين والأدرينالين) .

amine oxidase أكسيداز الأمين
 مجموعة من الإنزيمات تشمل تلك التي تؤكسد أحاديات الأمين ، وثنائيات الأمين ، والهستامين . وهي بروتينات تحتوي على النحاس أو الفلافين ، وباعتبار أن فعلها يعتمد على مجموعة الكاربونيل ، فمن الممكن تثبيطها بواسطة الكربازيد النصفية (Semicarbazide) .

biogenic amines أمينات حيوية المنشأ
 نط من الأمينات ، يُخلَق من قبل النباتات والحيوانات يُكتنف مراراً في الإشارة . من الأمثلة البارزة : الناقلات العصبية مثل الأسيتيل كولين والكاتيكولامين والسيروتونين . البعض الآخر هو هرمونات أو مكونات الفيتامينات ، وشحوم فسفورية ، وجراثيم ، وريبوسومات ، وتشمل الكادافيرين والكولين والهستامين والمسكارين والبيوترسين والسبيرمين .

catechol amine كاتيكولامين (=catecholamine)
 أحد أعضاء مجموعة الأمينات الحيوية ، والتي لها تأثير محاك للودي ، والجزء الأروماتي لهذا الجزيء هو الكاتيكول ، أما الجزء الأليفاتي (ذو السلسلة المفتوحة) هو الأمين ومن أمثلة الكاتيكولامينات الدوبامين والنور إيبينفرين والإيبينفرين .

methyl dimethoxy ميثيل ثنائي ميثوكسي
methyl phenyl ميثيل فنييل إيثيل أمين
ethyl amine, DMP

مادة محدثة للهلوسة مديدة المفعول تختصر (DMP) . وتتمثل أهمية هذه المركبات في الطب

النفسي في أنها تمثل مجموعة رئيسية من الناقلات العصبية ، ومن نظريات تفسير الأمراض النفسية ما يرجع أسبابها إلى نقص مستوى هذه المواد في المراكز العصبية .

primary amine أمين أولي
 أمين تستبدل فيه ذرة هيدروجين بمجموعة ميثيل .

secondary amine أمين ثانوي
 هو أمين تستبدل فيه ذرتا هيدروجين بمجموعتين من مجموعة الميثيل .

sympathomimetic amine أمينات مُحَاكِيَة للودّي
 أمينات تحاكي أفعال الجهاز العصبي الودي تشمل الكاتيكولامينات ، والأدوية التي تحاكي أفعالها .

tertiary amine أمين ثالثي
 أمين تستبدل فيه ثلاث ذرات من الهيدروجين بثلاث مجموعات من مجموعة الميثيل .

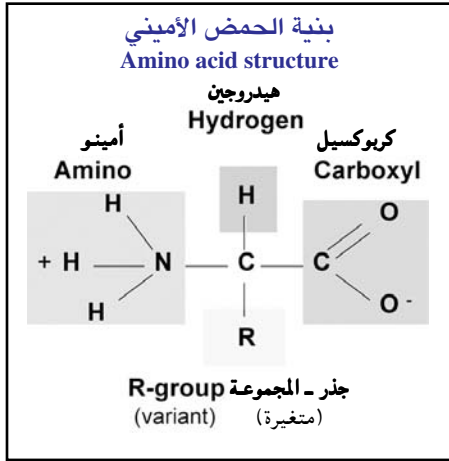
vasoactive amine أمين فعّال في الأوعية
 أمينات تسبب توسع الأوعية وتزيد من نفوذية الأوعية الصغيرة . مثال : هستامين ، سيروتونين .

amine-lyase ليّاز الأمين
 أي عضو من تحت - تحت صنف من الإنزيمات من مجموعة اللياز يحفز شَطْر رابطة الكربون - النتروجين في الأمين .

aminergic ينشط بـ
 ينشط بـ ، أو متميز بـ ، أو مفرز لأحد الأمينات البيولوجية المنشأ .

amino- سابقة كيميائية بمعنى جَذْرُ الأَمِينُو (NH₂)
 المجموعة الكيميائية أحادية التكافؤ -NH₂ . كبادئة تشير إلى وجود مجموعة -NH₂ في مركب ما .

amino acid حَمَضُ أَمِينِيّ
 أي مركب يحتوي على مجموعتي أمينو (NH₂-) وكربوكسيل (COOH-) . تتشكل



الأحماض الأمينية الأخرى التي تحدث في البروتينات مثل الهيدروكسي بروتين في الكولاجين ، بتعديل إنزيمي تال للترجمة لثمالات الأحماض الأمينية في السلاسل عديدة الببتيد . هناك أيضاً عدة أحماض أمينية مهمة مثل الناقل العصبي المعروف باسم حمض الجاما أمينو بوتريك ، والتي ليست لها علاقة بالبروتينات .

α-amino acid حمض أميني ألفا

تكون فيه كلا من مجموعتي الأمينو والكربوكسيل مرتبطتين إلى نفس ذرة الكربون .

amino acid decarboxylase نازعة كربوكسيل
الحمض الأميني

إنزيم ينزع جزيء من ثنائي أكسيد الكربون من مجموعة الكاربوكسيل من الأحماض الأمينية الألفاوية .

branched-chain amino acids أحماض أمينية ذات سلسلة متفرعة

نوع من الأحماض الأمينية ، لوسين ، أيزولوسين وفالين . تكون متضمنة في البروتينات أو تقوَّص لأجل الطاقة .

essential amino acids أحماض أمينية أساسية

تسعة من الأحماض الأمينية الألفاوية الضرورية لتخليق البروتين ، ولكن لا يستطيع جسم الإنسان تخليقها ، ويجب الحصول عليها من

الطعام ؛ وهي الهيستيدين ، الأيزولوسين ، واللوسين ، والليزين ، والمثيونين ، والفنيل ألانين ، والثريونين ، والترينوفان ، والفالين .

excitatory amino acids أحماض أمينية استثارية

مجموعة من الأحماض الأمينية غير الأساسية ، والتي تعمل كناقلات عصبية استثارية في الجهاز العصبي المركزي . تتضمن : حمض الجلوتاميك أو الجلوتامات -L ، وحمض الأسبارتيك أو الأسبارتات -L .

nonessential amino acids أحماض أمينية غير أساسية

إحدى عشر حمض أميني ألفاوي يتطلبها تخليق البروتين . تُخلق من قبل الإنسان ، ولا تكون مطلوبة بشكل نوعي في النظام الغذائي .

Ω-amino acid حمض أميني أوميغا

تكون فيه مجموعتي الأمينو والكربوكسيل مرتبطتين إلى نهايات متقابلة في سلسلة الكربون .

amino acid ناقلة أستيل الحمض

N- acetyltransferase الأميني -N

إنزيم من صنف الناقلات يُحفِّز نقل مجموعة الأستيل من أستيل التيميم A إلى النهاية N- في الجلوتامات لتكوين أستيل الجلوتامات -N . يمكن أيضاً أن تعمل على الأسبارتات ، وبيطء على أحماض أمينية أخرى . يسبب عوزها فرط أمونيا الدم ، بدون بيلة حمض الأوروتيك ، شبيه بالملاحظ في عوز مُخلِّقة فسفات الكربامويل .

amino acid oxidase أكسידاز الحمض الأميني

إنزيمات بروتينية فلافينية (Flavoenzymes) تقوم بأكسدة الأحماض الأمينية اليمينية أو الأيسرية التدمير ، في وجود الأوكسجين والماء ، محوكة إياها إلى الأحماض 2- كيتو المقابلة لها ، مع H_2O_2 و NH_3 .

amino alcohol كحول أميني

جذر أسيلي لحمض أميني ، مثل الألانيل (Alanyl) أو الجليسيل (Glycyl) إلخ . .

amino oxidase أكسيداز الأمين
(copper-containing) (المحتوي على النحاس)

مجموعة إنزيمات من صنف المؤكسدة المختزلة تحفز نزع الأمين التأكسدي لثنائيات الأمين بما فيها الهستامين لتشكيل أمينوألدهيدات ، وأمونيا ، وبيروكسيد الهيدروجين . تحول أيضاً أحاديات الأمين الأولية إلى ألدهيدات . وهي بروتينات نحاسية قد تحتوي على فسفات البيريدوكسال .

amino oxidase أكسيداز الأمين
(flavin-containing) (المحتوي على الفلافين)

إنزيم بروتيني فلافيني من صنف المؤكسدة المختزلة يحفز نزع الأمين التأكسدي للأمينات الأولية لتشكيل ألدهيدات وبيروكسيد الهيدروجين . تشمل ركائزها : سيروتونين ، ونورايبينيفرين ، وإينيفرين ، دوبامين وأيضاً بعض الأمينات الثانوية والثالثية .

aminoacetic acid حمض الأمينوأسيتيك
اسم سابق للجليسين .

aminoacidemia فَرْطُ حَمَضَمِينِ الدَّم
زيادة الأحماض الأمينية في الدم .

aminoacidopathy اعتلال حَمَضَمِينِيّ
أي من مجموعة من الاضطرابات ناشئة عن عيب في خطوة إنزيمية ، في السبيل الاستقلابي لحمض أميني واحد أو أكثر ، أو في وسيط بروتيني ضروري لنقل بعض الأحماض الأمينية إلى داخل أو خارج الخلايا .

aminoaciduria بَيْلَةٌ حَمَضَمِينِيَّةٌ
وجود أحماض أمينية في البول بكميات شاذة بسبب اضطراب استقلابي .

imidazole بَيْلَةٌ حَمَضَمِينِيَّةٌ

aminoaciduria إِمِيدازُولِيَّةٌ
وجود الإמידازول بكثرة في البول .

overflow aminoaciduria بَيْلَةٌ حَمَضَمِينِيَّةٌ
فَيْضِيَّةٌ

بيلة حمضمينية تنتج عن عوز الإنزيمات اللازمة لاستقلاب الأحماض الأمينية ترى أحياناً في حالات بيلة الفينيل كيتون (PKU) والبيلة الهوموسيسستينية (Homocystinuria) . وتكتشف هذه الحالة بأفضل صورة بإجراء اختبار لبلازما الدم .

renal aminoaciduria بَيْلَةٌ حَمَضَمِينِيَّةٌ
كَلْوِيَّةُ الْمُنشَأُ

بيلة حمضمينية ثانوية تنشأ بسبب عيب خلقي في جملة نقل الأحماض الأمينية في النبيبات الكلوية ، مما يؤدي لزيادة طرح الأحماض الأمينية في البول . تجرى اختبارات للبول والدم لتحديد ما إذا كانت البيلة الحمضمينية أولية أو كلوية المنشأ .

transport aminoaciduria بَيْلَةٌ حَمَضَمِينِيَّةٌ نَقْلِيَّةٌ
(= nephrogenic aminoaciduria) (= بَيْلَةٌ حَمَضَمِينِيَّةٌ كَلْوِيَّةُ الْمُنشَأُ)

انظر تحت renal aminoaciduria .

aminoacyl أمينوأسيل
أي جذر أسيلي في حمض أميني مثل الألانيل ، والجليسيل .

aminoacyl adenylat أدنينيات الأمينوأسيل
مركب مُنَشَّطٌ يتوسط في توليد رابطة تساهمية بين حمض أميني والرنا الناقل الخاص به .

aminoacyl tRNA أمينوأسيل الرنا الناقل
ثمالة حمض أميني متصلة برابطة إستيرية إلى مجموعة الهيدروكسيل 2' أو 3' من ثمالة الأدينوزين النهائية .

aminoacylase أمينوأسيلاز

إنزيم من صنف الهيدرولاز ، يُحَفِّزُ شَطْرَ مجموعة الأسيل من الأحماض الأمينية - أسيرية التدوير المؤسيلة (Acylated) . يوجد في الكلية ويعمل على ضروب من الركائز بما فيها حمض الهيبيوريك والبنزاميد .

aminoacyltransferas ناقلة الأمينوأسيل

تحت صنف من الإنزيمات من صنف الناقلات ، والتي تحفز نقل مجموعة الأمينوأسيل من

جزئيء لآخر مع تكوين ارتباط إستيري أو أميدي .

aminoacyl-tRNA مخلقة أمينو أسيل

synthetase الرنا الناقل

أي من مجموعة الليجازات التي تُحفّز التكوين الموجه بال ATP للارتباط بين حمض أميني وبين الرنا الناقل ، مما يفعل الأحماض الأمينية كخطوة في تخليق البروتين . تكون الإنزيمات الفردية عالية النوعية لحمض أميني واحد ولأي ناقل يقابل ذلك الحمض .

aminobenzene أمينوبنزين

(= أنيلين)

انظر تحت aniline .

aminobenzoate أمينو بنزوات

بارا أمينو بنزوات ؛ أي ملح أو إستر لحمض البارا-أمينوبنزويك .

aminobenzoate أمينوبنزوات

potassium البوتاسيوم
ملح البوتاسيوم لحمض البارا أمينوبنزويك . يعطى عن طريق الفم كمضاد للتليف في معالجة الاضطرابات الجلدية التي تتم بالتليف أو الالتهاب اللاقيحي . يستعمل أيضاً بالمشاركة مع ساليسيلات البوتاسيوم في صنع مستحضر مسكن .

aminobenzoate sodium أمينوبنزوات الصوديوم

ملح أحادي الصوديوم لحمض البارا أمينوبنزويك . يستعمل بالمشاركة مع ساليسيلات الصوديوم في صنع مستحضر مسكن .

γ-aminobutyrate جاما - أمينوبوتيرات

γ-aminobutyrate حمض جاما - أمينوبوتيرك

2-aminoethanol إيثانولامين

(=ethanolamine)

واحد من إحدى المشتقات الأمينية العديدة والتي تمتلك واحداً أو أكثر من مشتقات الإيثانول .
انظر تحت ethanolamine .

aminoglutaric acid حمض الأمينو جلتوتاريك

(=حمض الجلتوتاميك) (=glutamic acid)

حمض أميني غير أساسي (Nonessential) يوجد في البروتينات ؛ ويعمل أيضاً كناقل عصبي استشاري في جميع مناطق الجهاز العصبي المركزي .

aminoglutethimide أمينوجلوتيتيمييد

مثبط للتحويل الإنزيمي للكوليستيرول إلى بريجنينولون ، مقلداً بذلك من تخليق الكورتيكوستيرويدات ، ومثبط للأروماتاز مما يثبط تحويل الأندروستنديون إلى الإسترون في الأنسجة المحيطة . يستعمل في معالجة متلازمة كوشينغ وكدواء استقصائي لمعالجة سرطانة الثدي . يعطى عن طريق الفم . أستعمل سابقاً كمضاد للاختلاج ولكنه أوقف بسبب تأثيره الكابت للكلظر .

aminoglycoside أمينوجلوكوزيد

صنف مضادات حيوية مبيدة للجراثيم : أي من مجموعة من المضادات الحيوية (مثل الأميكاسين ، والجتاميسين ، والسربتوميسين) مشتق من أنواع مختلفة من المتسلسلة ، أو منتج تخليقياً . يثبط تخليق البروتين بارتباطه مع الوحيدة الريبوسومية 30S .

aminogram مخطط حمض أميني

تمثيل مخططي لطراز الحموض الأمينية الموجودة في مادة ما بشكل كمي .

aminoguanidine أمينوجوانيديدين

كاشف كيميائي .

aminohippurate أمينو هيبورات

هو ملح حمض الأمينوهيبوريك (Aminohip- puric acid) .

aminohippurate أمينو هيبورات

sodium الصوديوم
مادة لاختبار قدرة النبيبات .

aminohydrolase أمينو هيدرولاز

اسم منهجي لبعض الإنزيمات من صنف الهيدرولاز المحفزة لحملة مجموعة الأمينو من

دَوَاءٌ مُدْرٌ لِلْبَوْلِ .

أَمِيدِينِ حَلْقِي أَوْ مِنْ تَرْتِيلِ .

aminohydroxybenzoic حمض

acid الأَمِينُوهِيدِرُو كَسِي بِنزَوِيك
مجموعة من عوامل المعالجة الكيميائية تستعمل
لمعالجة عداوى العصيات الصامدة للحمض .

aminoisobutyric حمض

acid الأَمِينُوأَيُزُو بُو تِيرِيك
حمض أميني لا يوجد في البروتينات . ينتج
لمصاوغ $R-\beta$ من تَدْرُكِ الشِّمِينِ ؛ ويفرز بكثرة في
بيلة حمض البيتا أمينو بوتيريك . أما المصاوغ
 $S-\beta$ فهو مستقلب للثالين ؛ ويستعمل الشكل
ألفا والذي لا يوجد بشكل طبيعي ، في
دراسات تأثيرات النقل والستوكينين .

aminoisobutyrate أمينوأيوزوبوتيرات

شكل أنيوني لحمض الأَمِينُوأَيُزُو بُو تِيرِيك .

aminolevulinatc أمينو ليفولينات

هي الأساسُ المقترنُ لحمض الأَمِينُو ليفولينيك
دلنا .

aminolevulinatc نازعة ماء

dehydratase الأَمِينُو ليفولينات
(=مخلقة [ستتاز] [porphobilinogen
synthase) البورفوبيلينوجين
إنزيم من صنف الياز يحفّز تكثف جزئين من
الدلتا أمينو ليفولينات لتكوين البورفوبيلينوجين
خلال عملية تخليق البورفيرينات . يُثَبِّطُ هذا
الإنزيم في وجود كمية ضئيلة من التسمم
بالرصاص .

aminolipid شَحْمٌ أَمِينِيٌّ

واحد من صنف من الشحوم المعقدة ، والتي
تتكون من أحماض أليفاتية متحدة مع أمينات
مستبدلة ، كما أنها لا تحتوي على الفسفور .

aminolysis حَلْمَةٌ

تفكيكٌ بِإِقْحَامِ جَذْرِ أَمِينِي .

aminomethyl أمينو ميثيل

مجموعة أمينو ميثيلية ، الجذر الأسيلي
للميثيلامين (أَمِينُو مِيثَانِ) .

aminometradine أمينو ميثرادين

aminopentamide أمينوبنتاميد

دَوَاءٌ مُضَادٌّ لِلْكُولِينِيَاتِ .

aminopentamide sulfate سلفات الأَمِينُو بِنْتَامِيد

مضاد للفعل الكولينى بفعل شبيه بالأثروين .

aminopeptidase أمينو ببتيداز

إنزيم يحفّز تكسير الببتيدات بإزالة الحمض
الأَمِينِي الموجود في نهاية السلسلة (أي ببتيداز
خارجية Exopeptidase) ؛ يوجد في الإفرازات
المعوية .

leucine aminopeptidase أمينو ببتيداز اللوسين

إنزيم محتو على الزنك من صنف الهيدرولاز
يحفز إزالة الأحماض الأَمِينِيَّة ذات المطراف-N
من أغلب الببتيدات الأيسرية التدوير . يوجد
في العصارة الخلوية لخلايا الأنسجة ، ويزداد
نشاطه في الإثنا عشري ، والكبد ، والكلية .

aminophenazone أمينوبيرين

دواء مضاد للالتهاب وخافض للحرارة .

(=aminopyrine)

aminophylline أمينو فيللين

ملح للثيوفيللين ، محضر من الثيوفيللين
والإيثلين ثنائي الأمين المائي . يستعمل كموسّع
للقصبات ؛ للوقاية من ومعالجة أعراض الربو
والتشنج القصبي القابل للعكس المرتبط مع
التهاب القصبات المزمن أو النفاخ . يعطى عن
طريق الفم أو المستقيم أو داخل الوريد .
أستعمل سابقاً كمضاد للتشنج ومنبه قلبي ومدر
للبول ، ولكنه استبدل الآن بأدوية أكثر فعالية .

aminopolypeptidase أمينو ببتيداز

(=aminopeptidase)

انظر تحت aminopeptidase .

aminopterin أمينو بترين

دَوَاءٌ مُضَادٌّ لِلْأُورَامِ مَنَاهِضٌ لِحَمِضِ الْفُولِيكِ ،
يستخدم لعلاج اليبضاض الحاد .

aminopurine أمينو بورين

بورين من مكونات الأحماض النووية
والنوكلوتيدات . تشمل الأَمِينُو بورينات :

- الأدينين والجوانين .
- aminopyrine أمينوبيرين**
دواء مضاد للالتهاب وخافض للحرارة .
- aminoquinoline أمينوكينولين**
دواء للملاريا مركب متغاير الحلقة مشتق من الكينولين بإضافة مجموعة أمينو .
- 4-aminoquinolines 4- أمينوكينولينات**
مجموعة من المركبات المضادة للملاريا فعالة ضد أشكال الكريات الحمراء للمتصورة ، وتشمل الأمودياكين ، والكلوروكين ، والهيدروكلوروكين .
- 8- aminoquinolines 8- أمينوكينولينات**
مجموعة من المركبات المضادة للملاريا فعالة ضد الأشكال خارج الكرية الحمراء للمتصورة . البريماكين فقط من هذه المجموعة هو المستعمل بشكل واسع .
- aminosaccharide أمينوسكاريد**
سكر تم فيه استبدال الهيدروكسيل بمجموعة NH₂ ؛ تلك الموجودة في الطبيعة تُعرف باسم الهيكسوزامينات (Hexosamines) .
- aminosalicylate أمينوساليسيلات**
أي ملح لحمض البارامينوساليسيليك ، وهي مضادات جراثيم فعالة ضد المتفطرات ، واستعملت أيضا ككباحات للسلس .
- aminosis داء حمضاميني**
الإنتاج المرضي للأحماض الأمينية في الجسم .
- aminostiburia أمينوستيبوريا (كيمياة)**
هو جليكوزيد ستيبامين اليوريا (Stibamine) (urea) .
- aminosugar سكر أميني**
أحادي سكاريد (Monosaccharide) يحتوي على مجموعة أمينو بدلاً من مجموعة الهيدروكسيل اللاجليكوزيدية .
- aminosuria بيلة أمينية (=aminuria)**
زيد طرح الأحماض الأمينية في البول .
- Aminosyn أمينوسين**

علامة تجارية لمحلول حمض أميني بلوري يعطى داخل الوريد ، يحتسوي على مزيج من الأحماض الأمينية الأساسية واللاأساسية ولكنه لا يحتوي على بيتيدات .

- amino-terminal المطرف الأميني**
مجموعة α-NH₂ أو ثمالة الأمينو أسيل المحتوية عليها عند إحدى نهايتي بيتيد أو بروتين .
- aminothiazole أمينوثيازول**
دواء لمعالجة فرط نشاط الدرقية .
- aminotransferase ناقلة الأمين**
إنزيم ينقل مجموعات الأمينو بين حمض أميني إلى حمض 2- كيتو (عادة) ، مثل L- ألانين و 2- كيتوجلوتارات . في كثير من الأحيان يكون الحمض الأميني من نوع الألفا .
- aminotrate أمينوترات**
مُكمّل غذائي .
- amiodarone أميودارون**
دواء لمعالجة اضطرابات النظم القلبي : مُحصر لقناة البوتاسيوم يطيل من مدة جهد الفعل ومن فترة الحران لكل الألياف القلبية ، يعطى عن طريق الفم لمعالجة اضطرابات النظم البطينية .
- amiphenazole أميفينازول**
دواء مُناهض للمورفين وسائر المُخدّرات .
- amisometradine أميزوميترادين**
دواء مُدرّ للبول .
- amitosis انقسام لاقتلي؛ انشطار**
انقسام نووي يتم في خلية دون تشكل مغزل أو ظهور كروموسومات ، ولا ينشأ عنه على الأرجح نوى وليدة ذات مجموعات كروموسومية متطابقة ؛ وهو أبسط آلية لانقسام الخلايا الحية وفيه لا تشهد النواة مرحلاً أو أطواراً كذلك التي تميز الانقسام العادي ويؤدي إلى نشوء خليتين متشابهتين . يحدث الانقسام المباشر في الكائنات الدقيقة الأكثر بدائية وقد تؤول الخلية إلى خليتين بأحد السبل الثلاثة : الانشطار أو التخصر أو البرعمة .
- amitotic انشطار؛ انشطارِي**

من طبيعة الانقسام اللافتتلي . لا يحدث بالفتل . يدعى أيضاً متعذر الحركة .

amitriptyline أميتريبتيلين

دواءٌ مُضادٌ للاكتئاب من مجموعة العقاقير ثلاثية الحلقات . يستعمل أيضاً في معالجة سلس البول ، وفي الألم المزمن ، وفي القرحة الهضمية ، وفي النهام . يعطى عن طريق الفم وداخل العضل .

amitrole أميتروول

مبيد للاعشاب يستعمل على المحاصيل غير الغذائية . استعماله مقيد لأنه مسرطن .

amlodipine besylate بيزيلات الأملوديبيين

مُحصر لقناة الكالسيوم يستعمل في معالجة فرط ضغط الدم ، والذبحة المزمنة المستقرة والذبحة متشنجة الأوعية . يعطى عن طريق الفم .

ammeter مقياسُ الأمبير

جهاز يستعمل لقياس التيارات الكهربائية التي يتجاوز مقدارها 1 ميكروأمبير . تشبه معظم مقياس الأمبير للتيار المستمر المقياس الجلفانية ذات الملف المتحرك والتي تستعمل لقياس التيارات الأصغر ، إلا أنها تختلف عنها في كونها تُمرَّر معظم تيار الاختبار في مقاومة صغيرة عالية الدقة (مفرعة) وفي استخدام مؤشر مثبت على تجميعية الملف للدلالة على القراءة المدونة على السلم المعايير خطأً . بالنسبة للتيارات المتناوبة ، يمكن استخدام مقوم مع جهاز ذي ملف متحرك أو سلك ساخن أقل حساسية أو بواسطة الأجهزة ذات الحديد المتحركة .

Ammi الخلة

جنس من النباتات من فصيلة الخيميات الواطنة في دول البحر الأبيض المتوسط ، تحتوي الخلة الكبيرة ، وتحوي الخلة على السورالين ، وهي سامة بكميات كبيرة للدجاج وحيوانات أخرى .

ammoaciduria بيلة حمضينية نشادرية

(=aminoaciduria)

زيادة تركيز الأمونيا والأحماض الأمينية في البول .

Ammon's fissure, عملية شق ، أمون

[فريدريك أوجست فون أمون ، 1861-1799 طبيب عيون واختصاصي باثولوجيا ألماني] .
1- شق أمون : فتحة كمثيرية الشكل توجد في الصلبة خلال المراحل الأولى لتخلق الجنين .
2- عملية أمون :

(أ) رأب الجفن باستخدام سدلية من الخد .
(ب) بضع كيس الدمع (Dacryocystotomy) .
(ج) عملية لعلاج عناية الموق (Epicanthus) بقطع قطعة مغزلية الشكل من الجلد فوق جسر الأنف لإصلاح سدليتي عناية الموق .

Ammon's horn قَرْنُ أمُون (=الحُصَيْن) (=hippocampus)

ارتفاع مُقوَّس من مادة سنجابية تمتد على طول قاع القرن الصدغي للبلين الوحشي ؛ وهو يحتوي على سبع طبقات ، وهي ابتداء من طبقة البطين : البطانة العصبية ، الشكوة ، الطبقة الموجهة ، الطبقة الهرمية ، الطبقة الشعاعية ، الطبقة الجوية ، ثم الطبقة الجزئية .

ammonemia فرط أمونيا الدم

زيادة كمية الأمونيا في الدم .

ammonia أمونيا؛ نَشَادَر

غاز يستخرج من ملح النشادر ، يتكون في الطبيعة بتعفن المواد العضوية الحاوية على النتروجين ، وهو عديم اللون ذو رائحة نفاذة ، صيغته الكيميائية NH_3 . يذوب في الماء معطياً محلولاً قلوبياً من هيدروكسيد الأمونيوم (روح النشادر) NH_4OH . يستعمل النشادر في صناعة حمض النتريك والأسمدة وفي مجال الطب . وهو هيدريد ثنائي التكافؤ له خاصية انقلاب جزئي الأمونيا هرمي الشكل من الداخل إلى الخارج بسرعة . تتسم خواص الأمونيا بشذوذات مميزة لها ويعود ذلك لروابط

الهيدروجين . وتعتبر الأمونيا السائلة مذيباً جيداً . والأمونيا قاعدة يحتوي محلولها المائي على هيدروكسيد الأمونيوم وتستعمل كمائع في التنظيف المنزلي . وهي تشكل معقدات الأمين المربوطة مع أيونات الفلزات الانتقالية ، وتعطي الأميدات والأمينات عند تفاعلها مع الكثير من المركبات العضوية .

تستعمل الأمونيا سماداً ومبرداً ، وفي صنع أملاح الأمونيوم واليوربا والأصبغة واللدائن والكثير من العقاقير . تنصهر عند الدرجة - 78 مئوية وتغلي عند - 33 مئوية . تعطي الأمونيا عند تفاعلها مع الأحماض أملاح الأمونيوم التي تحتوي على أيون NH_4 والتي تشبه أملاح الفلزات القلوية . وتستعمل هذه الأملاح بصورة رئيسية كأسمدة . تحضر أملاح الأمونيوم الرباعية NR_4 بواسطة ألكلة الأمينات الثالثية ، وهي تستعمل كمطهرات . أما كلوريد الأمونيوم NH_4Cl أو ملح الأمونيا فهو جسم صلب بلوري لالون له يستعمل في الخلايا الجافة وكمادة صهورة ويتسامى عند درجة - 340 درجة مئوية . أما نترات الأمونيوم NH_4NO_3 فهي جسم بلوري لالون له تستعمل سماداً وفي المتفجرات .

ماء الأمونيا ammonia water

يعرف كيميائياً بهيدروكسيد الأمونيوم ، ورمزه الكيميائي NH_4OH ويتكون بذوبان الشادر (تفاعله) مع الماء . وهو محلول قلوي يتفاعل مع الأحماض لتكوين أملاح الأمونيوم ويستعمل في كثير من الصناعات الكيميائية .

هيمات الأمونيا ammonia hemate

مركب من الأمونيا والهيماتين . يستعمل كملون بنفسجي - أسود للنماذج المجهرية .

وَشَقُّق ammoniac

(=ammoniacum)

راتين صمغي يستخرج من أحد نباتات من الفصيلة الخميرية تنمو في غرب آسيا ؛ يستخدم داخلياً كمنبه وطارد للبلغم ، وخارجياً كلزقة

مقابلة للتهيج (Counterirritant) .

أمونياكي ammoniacal

يحتوي على الأمونيا ، أو عولج بزيد من الأمونيا .

ليازُ الأمونيا ammonia-lyase

تحت - تحت صنف إنزيمات من صنف اللياز ، تُحفز تكوين رابطة في جزيء بإطلاق الأمونيا . مثال لياز أمونيا الهستيدين .

ليازُ أمونيا الأسبارتات aspartate ammonia-lyase

إنزيم لا يوجد في الثدييات ، يُحفز تحويل حمض L-أسبارتيك إلى حمض الفورماريك ، شاطراً الأمونيا .

ليازُ أمونيا الهستيدين histidine ammonia-lyase

إنزيم يحفز نزع الأمين من L-الهستيدين إلى اليوروكانات (Urocanates) والأمونيا ؛ هذا الإنزيم مفقود أو معوز في الأفراد المصابين بوجود الهستيدين في الدم .

ليازُ أمونيا methylaspartate

ميثيل الأسبارتات ammonia-lyase
إنزيم يحفز الإطراح العكوس المعتمد على المغنيسيوم للأمونيا من حمض الميثيل أسبارتيك ، لتكوين حمض الميزاكونيك (Mesaconic acid) . يمتلك هذا الإنزيم إمكانية بيوتكنولوجية للتخليق عديم التناظر المراتي (Chiral synthesis) للأحماض الأمينية الجديدة ، لكن بنيته الثلاثية الأبعاد غير معروفة حتى الآن .

ليازُ أمونيا phenylalanine

الفيل ألانين ammonia-lyase
إنزيم رئيسي في تخليق الفينيل بروبانويد (Phenylpropanoid) ، وهو سبيل للتخليق الحيوي لمجموعة واسعة من المنتجات الطبيعية التي تلعب أدواراً مهمة في نمو النباتات وحمايتها من الضغوط البيئية ، بما فيها البوليمر البنيوي ليجنين (Lignin) ، والفلافونويدات والأيزوفلافونويدات .

1-أمونيات (كيمياء) ammoniate

2- يُؤْمُون (يُعاملُ بالأُمونيا)

فَرَطُ أُمُونِيا الدَّم؛ أُمُونِيَمِيَّةٌ
ammoniemia (=hyperammonemia)

وجود الأُمونيا أو بعض مركباتها في الدم ،
والتي يعتقد أنها تكون نتيجة لتحلل اليوريا ؛
تتميز الحالة عادة بانخفاض حرارة الجسم ،
ونبض ضعيف ، وأعراض هضمية ، ثم
غيبوبة .

أُمُونَة؛ تَوَلِيدُ الأُمُونِيا
ammonification

تكوين الأُمونيا بفعل الجراثيم على البروتينات .

ثَرُّ أُمُونِياكِي
ammonirreha

إفراز الأُمونيا في البول أو العرق .

أُمُونِيُومٌ (الأيون NH_4^+)
ammonium

أيون أو مجموعة أيونية صيغتها NH_4 . تتكون
من تآين هيدروكسيد الأُمونيوم (ماء النشادر)
وكمثيلاتهما من الأيونات ، لا توجد في حالة
حرة .

أَسِيَتَاتُ الأُمُونِيُوم
ammonium acetate

كاشف يستخدم في الكيمياء التحليلية ،
وصناعة الأدوية وصباغة النسيج ، وحفظ
اللحوم ، والمطاط الرغوي والمتفجرات .

شَبُّ الأُمُونِيُوم
ammonium alum

شب محضر من البوكسيت (أكسيد الألومنيوم
المائي) وحمض الكبريتيك مع إضافة الأُمونيوم
(شب الأُمونيوم) أو إضافة البوتاسيوم (شب
البوتاسيوم) ، يستعمل موضعياً كقابض .

بَنْزَوَاتُ الأُمُونِيُوم
ammonium benzoate

مركب للأُمونيوم استخدم كمنبه وكمدد للبول
وكمطهر بولي وكمضاد للروماتزم .

بِيكْرَبُونَاتُ الأُمُونِيُوم
ammonium bicarbonate

الملح البيكربوناتي للأُمونيا ؛ مُخَرَّشٌ للجلد
والعينين والجهاز التنفسي ؛ كان يستخدم في
صناعة الأغذية كمادة رافعة قبل طرح صودا
الخبيز ؛ ينتج ثنائي أكسيد الكربون عند تفاعله
مع الأحماض ، والأُمونيا عند تفاعله مع
القلويات .

بروميدي الأُمُونِيُوم
ammonium bromide

مهدئٌ رمزه NH_4Br ويوجد في شكل بلورات
لا لون لها أو في شكل بودرة متبلورة بيضاء
مصفرة وتستخدم أحياناً في علاج حالات
الصرع الكبير .

كَرْبَامَاتُ الأُمُونِيُوم
ammonium carbamate

ملح لحمض الكارباميك ، صيغته الكيميائية
 $NH_2CO_2NH_4$ ، يستخدم كسماد نتروجيني .

كَرْبُونَاتُ الأُمُونِيُوم
ammonium carbonate

مزيغ من بيكربونات الأُمونيوم وكربامات
الأُمونيوم بنسب متفاوتة ؛ يستعمل كمكون في
روح الأُمونيا العطرية ، وكمصدر للأُمونيا في
ملح الشم ، استعمل أيضاً كطارد للبلغم .

كَلُورِيدُ الأُمُونِيُوم
ammonium chloride

عامل مُحَمَّضٌ بولي ومجموعي ومدد للبول .
يعطى عن طريق الفم أو بالتسريب داخل
الوريد ، ويعطى أيضاً عن طريق الفم كطارد
للبلغم .

إِكْثِيُولَاتُ الأُمُونِيُوم
ammonium ichthyolate

سائلٌ لزج بلون بُنيٍّ محمرٌّ يشبه الإيكتامول
(Ichthammol) .

إِكْثِيلُ سَلْفُونَاتُ
ammonium

الأُمُونِيُوم
ichthosulfonate
(=إِكْثَامُول)

يُودِيدُ الأُمُونِيُوم
ammonium iodide

دواء طارد للبلغم .

لَاكْتَاتُ الأُمُونِيُوم
ammonium lactate

حمض لاكتيك مستعدّل بهيدروكسيد
الأُمُونِيُوم ، يطبق موضعياً كمرطب في السُّمَّك
الشائع وفي الجفاف .

مَانْدِيلَاتُ الأُمُونِيُوم
ammonium mandelate

ملح الأُمُونِيُوم لحمض المنديليك ، يستعمل عن
طريق الفم كمضاد للعداوى البولية .

مُولِبْدَاتُ الأُمُونِيُوم
ammonium molybdate

ملح سداسي أُمونيوم لحمض المولبدنيك ،
يستعمل كإضافة في محاليل الإطعام بالحقن ،
وككاشف .

مُورِيَاتُ الأُمُونِيُوم
ammonium muriate

(=كلوريد الأمونيوم)
 عامل محمّض مجموعي وبولي ومدّر للبول ؛
 يعطى فموياً أو بالتسريب عبر الوريد . يعطى
 أيضاً عن طريق الفم كطيار للبلغم .
ammonium nitrate نترات الأمونيوم
 مركب كيميائي صيغته NH_4NO_3 ، يستعمل
 في صنع الأسمدة وفي أعواد الثقاب وفي صنع
 غاز أكسيد النتروز NO وصنع مركبات
 التجميد . يمكن أن يتراكم في النباتات مؤدياً
 إلى تسمم الماشية بالتريت .
ammonium oxalate أو كسالات الأمونيوم
 مادة تستعمل كمحلول اختبار ؛ صيغته
 الكيميائية $NH_4OOC(ONH_4)$.
ammonium phosphate فسفات الأمونيوم
 ملح ثنائي الأمونيوم لحمض الفسفوريك ،
 (NH_4 $2HPO_4$) ، يستعمل كعامل درء في
 المستحضرات الصيدلانية . أستعمل سابقاً
 كمُحمّض بولي في معالجة النقرس
 والروماتزم .
ammonium purpurate بربورات الأمونيوم
 (=موريكسيد)
 مادة تتكون في اختبار فيديل (Weidel's test)
 لحمض اليوريك ؛ ينتج لوناً قرمزيّاً في حالة
 وجود حمض اليوريك .
ammonium salicylate سالييلات الأمونيوم
 مرُكّب عديم الرائحة يُوجد بشكل مواشير أو
 لُويّحات لامعة (Lustrous) أو مسّحوق بلّوري
 قرنفلي باهت ، كان يُستعمل سابقاً كمسكّن .
ammonium sulfate سلفات الأمونيوم
 مرُكّب كيميائي .
ammonium tartrate طرطرات الأمونيوم
 مركب بلوري أبيض ذواب بالماء والكحول .
 يستعمل في محلول كون (Cohn's s.) .
ammonium valerate فاليرات الأمونيوم
 مرُكّب كيميائي كان يُستعمل كمسكّن .
ferric ammonium سيترات الأمونيوم
citrate والحديديك

مرُكّب يُستعمل في فقر الدّم الناقص الصبّاغ
 (Hypochromic anemia) ؛ وهو حالٌ نسبياً من
 التأثير القابض والمهيج .

ammoniuria بيلة أمونياكية

إطراح بولي يحتوي على كمية مفرطة من
 الأمونيا .

ammonolysis حلّامة

تفكيك بإقحام الأمونيا ، عملية مضاهئة
 للحلحمة ، ولكن فيها تحل الأمونيا محل الماء ،
 مما ينتج عنه ارتباط (أو استبدال) بمجموعة أمينو
 NH_2 .

ammonotelic مُفْرِغَاتُ الأمونيا

أحياء مُستَقْبِهَا التُّروِجينيُّ النَّهائيُّ هُوَ الأمونيا
 كما في أسماك الماء العذب .

Ammospermophilus اليرمول

سُنْجَابٌ أَمْرِيكِيٌّ يَوجَدُ فِي الصَّحْرَاءِ الْغَرْبِيَّةِ
 لِأَمْرِيكَا الشَّمَالِيَّةِ .

Ammospermophilus اليرمول
leucurus الأشعل

المضيف الطبيعي للبراغيث الناقلة للطاعون .

amalgasia تَسْكِينُ إِنْسَائِيٍّ

حالة من الخلو النسبي من الألم ، مثلما يحدث
 عند التخدير الخفيف بأكسيد النتروز
 والأكسجين .

amnemonic 1- مُفْقَدُ اللَّذَاكِرَةِ

2- فَاقِدُ اللَّذَاكِرَةِ (=amnesic)

amnesia فَقْدُ اللَّذَاكِرَةِ؛ نَسَاوَةٌ

الفقدان الكلي للذاكرة لفترة من الزمن بسبب
 حوادث معينة وفي حالات تعرض الدماغ
 للارتجاج . يكون فقد الذاكرة الرجعي بالنسيان
 الدائم للحوادث التي وقعت قبل إصابة الرأس .
 أما فقد الذاكرة التالي للرضح فهي حالة يكون
 فيها المريض واعياً لكنه لا يستطيع تذكّر فترة
 المرض .

affective amnesia فَقْدُ اللَّذَاكِرَةِ الْعَاطْفِي

(=فَقْدُ اللَّذَاكِرَةِ الْإِنْتِخَابِي) (=elective amnesia)
 نساوة لبعض الأحداث الخاصة المعينة وهي نوع

من النساوة الهستيرية .
anterograde amnesia فَقْدُ الذَّاكِرَةِ التَّقَدِّمِي (اللاحقُ للإصابة)
 نساوة التَّجارب والذكريات للأُمور التي تحدث بعد بدء نوبة النساوة وعدم المقدرة على تكوين ذكريات جديدة عنها .
anteroretrograde amnesia فَقْدُ الذَّاكِرَةِ التَّقَدِّمِي الرَّجُوعِي (=فَقْدُ الذَّاكِرَةِ اللاحقُ والسَّابِقُ للإصابة)
 نساوة الأحداث التي تلحق إصابات الرأس أو آفات الدماغ التي تُؤلِّد النساوة مع نساوة الأحداث التي تسبق الإصابة مباشرة .
auditory amnesia فَقْدُ ذَاكِرَةِ المَسْمُوعَات
 فقد الذَّاكرة لمعاني الأصوات أو للكلمات المقروءة .
Broca's amnesia فَقْدُ الذَّاكِرَةِ بِحَسَبِ بَرُوكَا
 عدمُ القدرة على تذكُّر الكلمات المُنطَوِّقة .
circumscribed amnesia فَقْدُ الذَّاكِرَةِ المُتَحَدِّدِ
 فقد الذَّاكرة لكل الأحداث التي حدثت في فترة معينة محددة .
continuous amnesia فَقْدُ الذَّاكِرَةِ المُسْتَمِرِّ
 فقد الذَّاكرة لكل الأحداث التي حدثت بعد ظرف طارئٍ معين وتستمر حتى الآن .
dissociative amnesia فَقْدُ الذَّاكِرَةِ التَّفَارُقِي
 اضطراب تفارقي يتميز بفقد ذاكرة مفاجيء لمعلومات شخصية هامة ، عادة فقد ذاكرة متحدد أو انتقائي ، ونادراً ما يكون معمماً ومستمرّاً . وهو غير ناشئ عن الآثار المباشرة لمادة نفسية الفعل أو لحالة طيبة عامة . قد يتبع التعرض لكرب سيكولوجي وخيم ، وقد يكون استجابة لاشعورية لصراعات داخلية أو لوضع حياتي غير محتمل ، يحدث الشفاء في أغلب الأحوال .
elective amnesia فَقْدُ الذَّاكِرَةِ الانتخابي
 فقد الذَّاكرة لبعض الأحداث الخاصة المعينة وهو نوع من النساوة الهستيرية .
emotional amnesia فَقْدُ الذَّاكِرَةِ الانفعالي

نساوة عاطفية المنشأ ، كالتي تحدث في الحالات الهستيرية بعد التعرض لكرب عاطفي شديد .
episodic amnesia فقد ذاكرة نوائي
 نساوة لفترة عارضة أو لجزء من تجربة معينة .
generalized amnesia فقد ذاكرة مُعمَّم
 نساوة لكل الأحداث والتجارب التي مرت بحياة الفرد .
graphokinetic amnesia فقد ذاكرة الكتابة
 نساوة الحركات الكتابية ، مما يؤدي إلى تعذر الكتابة .
hysterical amnesia فَقْدُ الذَّاكِرَةِ الهستيري
 نساوة لا تتولد عن مرض دماغي عضوي أو عن اختلال الوظائف الدماغية ، بل تتولد عن الهستيريا والرغبة اللاشعورية للهروب من حالة مُرهقة .
immunologic amnesia فَقْدُ الذَّاكِرَةِ المُنَاعِيَّةِ
 عدم قدرة الخلايا المُنَاعِيَّةِ ، مثل الخلايا التائيَّةِ ، على التعرف على المستضدات التي سبق أن تعاملت معها .
incomplete amnesia فَقْدُ الذَّاكِرَةِ الناقصُ
 مُصطلح يدلُّ على عدم القدرة على تذكُّر أشياء دون أشياء حدثت في الوقت نفسه .
infantile amnesia فَقْدُ ذَاكِرَةِ الطُفُولَةِ
 النساوة الطبيعية لحوادث وتجارب الطفولة الأولى للشخص .
lacunar amnesia فَقْدُ الذَّاكِرَةِ الجُوبِي
 فقد جزئي للذاكرة ؛ فقد الذَّاكرة لتجارب معزولة .
localized amnesia فَقْدُ الذَّاكِرَةِ المَوْضِعِ
 1- فقد الذَّاكرة المتحدد .
 2- فقد الذَّاكرة الجوبي .
neurological amnesia فقد الذَّاكرة العصبي
 فقد للذاكرة سببه داء أو إصابة ، للجهاز العصبي .
olfactory amnesia فَقْدُ ذَاكِرَةِ المَشْمُومَات
 نساوة روائح بعض المواد .
organic amnesia فَقْدُ الذَّاكِرَةِ العُضُوي

فقد الذاكرة الناتج عن سبب عضوي ، مثل
رضح الرأس والإصابة بمتلازمة كورساكوف .
patchy amnesia فَقْدُ الذَّاكِرَةِ الرَّقْعِيّ
فقد الذاكرة لفترات معينة من الحياة السابقة
للمريض .
postconcussional فَقْدُ الذَّاكِرَةِ التَّالِي
للارتجاج amnesia
فقد ذاكرة ناتج عن ارتجاج في الدماغ .
posthypnotic amnesia فَقْدُ الذَّاكِرَةِ التَّالِي لِلتَّنْوِيمِ
نساوة التجارب التي يمر بها الشخص أثناء
تنويمه .
post-traumatic amnesia فَقْدُ الذَّاكِرَةِ التَّالِي
للرَّضْحِ
النساوة التي تتولد بعد ارتجاج الدماغ أو بعد
رضوح الرأس وإصابته .
psychogenic amnesia فَقْدُ ذَاكِرَةِ نَفْسِي المَشْأ
نساوة فجائية لبعض الأحداث الشخصية
الهامة ، وهي عادة انتخائية ومحددة وغير
مستمرة ولا تنتج عن مرض عضوي أو عقلي
ولكنها قد تتلو بعض الاضطرابات النفسية أو
الكرب الشديد ويستعيد في العادة المصاب
ذاكرته بعد فترة .
retroactive amnesia فَقْدُ الذَّاكِرَةِ الرَّجُوعِيّ
(=retrograde amnesia) فَقْدُ الذَّاكِرَةِ السَّابِقِ
للإصابة
فقد الذاكرة المتعلق بالأحداث السابقة للرضح
أو المرض المسبب لتلك الحالة .
retroanterograde amnesia فَقْدُ الذَّاكِرَةِ
التَّقدِّمِي الرَّجُوعِيّ
(السَّابِقِ وَاللاحقُ للإصابة)
نساوة الأحداث التي سبقت الإصابة أو العارضة
الدماغية وبعض الأحداث التي تلت ذلك .
retrograde amnesia فَقْدُ الذَّاكِرَةِ الرَّجُوعِيّ
(السَّابِقِ للإصابة)
انظر تحت retroactive amnesia .
selective amnesia فَقْدُ الذَّاكِرَةِ الِانتقَائِيّ
نساوة بعض الأحداث وليست كل الأحداث

التي حدثت في نفس الفترة .
فَقْدُ ذَاكِرَةِ المُلْمُوسَاتِ tactile amnesia
(=عمه التجسيم)
عدم المقدرة على التعرف على الأشياء
باللمس ، في وجود أحاسيس سليمة جلدية
دماغية ومتعلقة بالحس العميق في اليد ؛ ينتج
عن آفة تصيب الفص الجداري المقابل .
transient global فَقْدُ الذَّاكِرَةِ الشَّامِلِ
العَابِرِ amnesia
نساوة شاملة لفترة قصيرة قد تدوم بضع
ساعات مع عدم وجود أية أعراض أو علامات
أخرى لأي مرض عضوي أو اختلالات عصبية
ولا يُعرَف سببها الذي قد يكون نوبة صرعية أو
إقفار دماغي وقتي .
traumatic amnesia فَقْدُ الذَّاكِرَةِ الرَّضْحِيّ
فقد الذاكرة التالي للرضح .
tropic amnesia فَقْدُ الذَّاكِرَةِ المَدَارِيّ
مُصْطَلَحٌ يدلُّ على فقد الذاكرة في المَنَاطِقِ
المَدَارِيَّةِ .
verbal amnesia فَقْدُ ذَاكِرَةِ الكَلِمَاتِ
نسيان بعض الكلمات .
visual amnesia فَقْدُ ذَاكِرَةِ المَرئِيَّاتِ
(=تَعَدُّرُ القِرَاءَةِ) (=alexia)
نوع من الحبسة التي تتصف بعدم المقدرة على
قراءة الكلمات المكتوبة بسبب آفة مخية .
1 - متعلق أو مصاب بفقد الذاكرة amnesiac
(=amnesic)
2 - مُفقدُ الذَّاكِرَةِ: نَسَاوِيّ
3 - فَاقدُ الذَّاكِرَةِ
عدم المقدرة على تذكُّر بعض الكلمات أو
أسماء بعض المواد أو الأشخاص مع تمام المقدرة
على الفهم وتكرار الكلمات المسموعة ، ولكنه
يتوقف عن الكلام عند محاولة تذكُّر الأسماء ثم
يعتذر ويقدم وصفاً للكلمة المنسية .
فَقْدُ الذَّاكِرَةِ amnésie
(=amnesia)
انظر تحت amnesia .

1 - متعلق بِفَقْدِ الذَّاكِرَةِ amnesic

(=amnesic)

2 - مُفَقِدُ الذَّاكِرَةِ

3 - فاقِدُ الذَّاكِرَةِ

انظر تَحْتِ amnesiac .

amnio- سَابِقَةٌ بِمَعْنَى السَّلَى

بَادئَةٌ تَدُلُّ عَلَى عِلَاقَةِ بِالسَّلَى (السَّلَى) (السَّلَى) .

amniocardiac قَلْبِيٌّ سَلَوِيٌّ

القِسْمُ المُنْقَارِي (Rostral) لِلجُوفِ العَامِ دَاخِلِ الجَنِينِ الأَكْثَرِ بَدَائِيَّةً .

amniocele قَيْلَةٌ سَلَوِيَّةٌ

انْفِتَاقٌ خَلْقِيٌّ لِالأَحْشَاءِ إِلَى قَاعِدَةِ الحَبْلِ السَّرِيِّ ، يَغطِيهِ كَيْسٌ غَشَائِيٌّ مِنَ الصَّفَاقِ - السَّلَى . يَنغَرِزُ الحَبْلُ السَّرِيُّ إِلَى الكَيْسِ هُنَا ، مَقَارَنَةً بِانغِرَاسِهِ فِي انْفِتَاقِ البَطْنِ الخَلْفِيِّ (Gastroschisis) .

amniocentesis بَزْلُ السَّلَى

إِجْرَاءٌ لِتَشْخِصِ العَيُوبِ الخَلْقِيَّةِ قَبْلَ الوِلَادَةِ ، يَتِمُّ فِيهِ اسْتِخْرَاجُ عَيْنَةٍ حَجْمُهَا 10-15 سَم³ مِنَ السَّلَى السَّلَوِيِّ المُحِيطِ بِالجَنِينِ عِبْرَ الجِدَارِ البَطْنِيِّ ، وَذَلِكَ بِاسْتِخْدَامِ مَحْقَنَةٍ خَاصَّةٍ لِهَذَا الغَرَضِ . يَجْرِي هَذَا الفَحْصُ فِي الأَسْبُوعِ

السَّادِسَ عَشَرَ مِنَ الحَمَلِ . يَمْكَنُ زَرْعَ الخَلَايَا الجَنِينِيَّةِ المَسْلُخَةَ الَّتِي يَحْتَوِيهَا السَّلَى بِغِيَّةِ القِيَامِ بِتَحْلِيلِ نَمَطِهَا النُّوَوِيِّ ، وَالَّذِي يَظْهَرُ عَدَدُ الكَرْوَمُوسُومَاتِ وَحَالَتهَا . وَيَمْكَنُ بِوَسْاطَةِ هَذَا التَحْلِيلِ أَيْضاً الكَشْفَ عَنِ مَوَادِّ كِيمِيَائِيَّةٍ يَشِيرُ وَجُودُهَا إِلَى عَيُوبٍ كِيمِيَائِيَّةٍ حَيَوِيَّةٍ وَعَيُوبٍ أُخْرَى (وَمِنَ الأمْثَلَةِ عَلَى العَيُوبِ الخَلْقِيَّةِ اسْتِسْقَاءُ الحَبْلِ الشُّوكِيِّ) .

سَلَوِيٌّ مُشِيمَائِيٌّ amniochorial

(=amniochorionic)

يَتَعَلَقُ بِالسَّلَى وَالمُشِيمَاءِ .

amniocleptis تَسْرُبُ السَّلَى السَّلَوِيِّ

التَّسْرِيُّ التَّدْرِيجِيُّ غَيْرَ المُحْسُوسِ لِلسَّلَى السَّلَوِيِّ .

amniocyte خَلِيَّةٌ سَلَوِيَّةٌ

خَلِيَّةٌ مِنَ مَنشَأٍ جَنِينِيٍّ يُحْصَلُ عَلَيْهَا مِنْ عَيْنَةِ السَّلَى السَّلَوِيِّ .

amnioembryonic مُضْغِيٌّ سَلَوِيٌّ

مَتَعَلَقٌ بِالمَضْغَةِ (الجَنِينِ) وَالسَّلَى السَّلَوِيِّ .

amniogenesis تَخْلُقُ السَّلَى

نَمَاءُ السَّلَى .

amniography تَصْوِيرُ السَّلَى

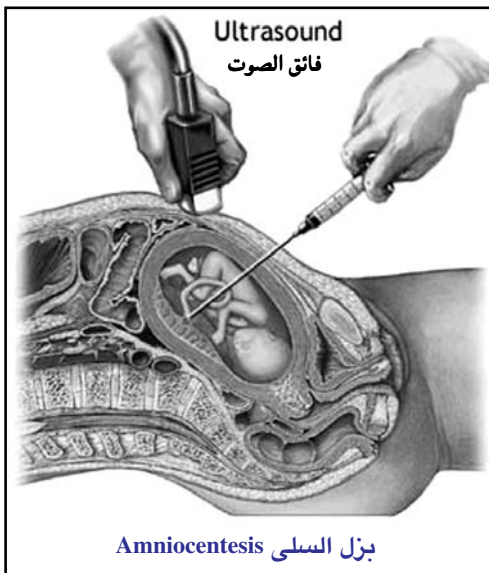
تَصْوِيرٌ شَعَاعِيٌّ لِلرَّحْمِ الحَامِلِ ، بَعْدَ حَقْنِ وَسْطِ ظَلِيلِ فِي السَّلَى السَّلَوِيِّ ، رَاسِماً الجُوفِ السَّلَوِيِّ وَالجَنِينِ .

amnioma وِرْمٌ سَلَوِيٌّ

كَنْتَلَةٌ مَسْطُوحَةٌ وَاسِعَةٌ عَلَى الجِلْدِ ، نَاتِجَةٌ عَنِ التَّصَاقِ السَّلَى السَّلَوِيِّ لِوِلَادَةِ .

amnion السَّلَى

غِشَاءٌ شَفَافٌ مَتِينٌ وَرَقِيْقٌ يَنْشَأُ سَطْحَهُ الدَّاخِلِيّ مِنَ الأَدِيمِ الظَّاهِرِ ، وَسَطْحَهُ الخَارِجِيّ مِنَ الأَدِيمِ المَتَوَسُّطِ ، وَيَشْكَلُ جِدَارَ الجُوفِ السَّلَوِيِّ . وَهُوَ يَتَّصِلُ بِأَطْرَافِ اللُّوْحَةِ المَضْغِيَّةِ الَّتِي تَشْكَلُ «أَرْضِيَّةَ» الجُوفِ السَّلَوِيِّ . يَحْتَوِي الجُوفُ السَّلَوِيُّ عَلَى سَائِلِ مَائِيٍّ أَصْفَرٍ شَاحِبٍ هُوَ السَّلَى السَّلَوِيُّ ، وَيَعْتَقَدُ أَنَّ الخَلَايَا المُشَكَّلَةَ لِجِدَارِ السَّلَى هِيَ وَحْدَهَا الَّتِي تُفَرِّزُهُ فِي المَرَحَلَةِ



الباكرة . بعد بدء كليتي الجنين بالعمل ، يُضاف البول إلى هذا السائل بحيث تصبح الكليتان هما المصدر الرئيسي له . يدخل السائل السلوي إلى السبيل المعوي الجنيني فور تمزق الغشاء الشدقي البلعومي ، حيث يتم امتصاصه إلى الدوران ويمر عن طريق المشيمة إلى دم الأم . يزداد حجم السائل السلوي مع تقدم الحمل ويصل قرب نهايته إلى لتر واحد . لا يكون هذا السائل راكداً بل متحركاً ، ويُقدَّر أن معدل تبادل الماء في السائل السلوي خلال الأشهر الأخيرة للحمل يصل إلى ثلث مجمل الحجم كل ساعة .

تبرز المضغعة في الجوف السلوي أثناء نموها ويعمل السائل السلوي على حمايتها من الإصابة معطياً إياها حرية الحركة . يتوسع الجوف السلوي مع استمرار نمو المضغعة بحيث يشغل كافة الجوف العام خارج الجنين . ينجم عن ذلك التحام السلى والمشيماء وتقارب سويقة الجسم والكيس المحي بحيث يشكلان معاً الحبل السري (Umbilical cord) . يكتسب الحبل السري بهذه الطريقة غطاءً خارجياً من السلى . عند بدء الوضع تسبب تقلصات الرحم ارتفاعاً في ضغط السائل السلوي يدفع بدوره الحذبة الناجمة عن التحام السلى والمشيماء نحو الأسفل باتجاه قناة العنق ، ومع كل تقلص جديد يزداد اندفاع «كيس الماء» ضمن هذه القناة . تنفصل الأغشية عن جدار الرحم أثناء تمددها واندفاعها للأسفل ثم تزيح سدادة المخاط التي تغلق قناة العنق للخارج ، ويشار إلى ذلك مع النزف الخفيف المرافق له «بالعلامة Show» . تتمزق الأغشية فيما بعد ويتحرر السائل (انثاق الماء) . مع حدوث ذلك يكون رأس الجنين قد دخلت عنق الرحم مغلقة القناة ، ولا يتحرر ما تبقى من السائل السلوي إلا بعد اكتمال الوضع ويتم ذلك على شكل دفقة تحدث بعد ولادة جسم الطفل .

يتألف السائل السلوي من الماء بنسبة 99٪ ،

وتتألف الجوامد فيه من كميات قليلة من البروتين والجلوكوز والأملاح اللاعضوية . مهمة السائل هي توفير وسادة واقية للجنين من الإصابة الخارجية ومن الضغط الموضعي المرافق لتقلصات الرحم أثناء الوضع ، كما يعمل أيضاً كوسط يتحرك فيه الجنين بسهولة ويوفر له سائلاً للشرب ويحفظه ضمن حرارة متجانسة .

السليّ العقد amnion nodosum

آفات بؤرية متعددة للسلى ، تتألف من كتل ملتصقة من صدفات سلوية مغروزة جزئياً بالأديم المتوسط السلوي ؛ وهي حالة عقدية تصيب السطح الجنيني للغشاء السلوي .

سليّ كاذب false amnion

سلي غير حقيقي .

amnionfusion

تسريب سلوي

إدخال محاليل إلى السلى ، إما لتحريض الإجهاض ، أو لتضاد التباطؤ المتأخر المسبب بانضغاط الحبل ، أو لتخفيف العقى التخين .

amnionic

سَلَوِيّ

متعلق بالسلى .

انظر تحت aminotic .

Amnioplastin

أمينوبلاستين

علامة تجارية للغشاء السلوي المحنّف والمعقم ، يطبق للوقاية من الالتصاقات بعد حجّ الحفح .

amniorrhea

انْسِكَابُ السَّائِلِ السَّلَوِيِّ

تَسْرِبُ السَّائِلِ السَّلَوِيِّ .

amnioscope

مِنْظَارُ السَّلِيِّ

منظار داخلي ، يستعمل في فحص السائل السلوي من خلال الكيس السلوي السليم .

amnioscopy

تَنْظِيرُ السَّلِيِّ

مشاهدة مباشرة للجنين ولكمية وللون السائل السلوي ، بواسطة منظار داخلي مصمم خصيصاً ، يغرّز من خلال عنق الرحم .

Amniota

السَّلَوِيَّاتُ

زمرة رئيسية من الفقاريات ، تشمل تلك الحيوانات التي تحوي السلى بما فيها الزواحف

والطيور والثدييات ؛ مضادها اللاسليات
(Anamniota) .

amniote حَيَوَانُ سَلَوِيٍّ

أَيُّ فِقَارِي بَرِي يَمْلِكُ سَلَى وَمَشِيمَاءَ وَسَقَاءَ كَمَا
فِي الزَّوَاهِفِ وَالتَّيُورِ وَالثَّدْيِيَّاتِ .

amniotic سَلَوِيٍّ
(=amniotic)

مَتَعَلِّقٌ بِالسَّلَى (Amnion) .

amniotic cavity الجَوْفُ السَّلَوِيُّ

الجَوْفُ المَمْلُوءُ بِسَائِلِ السَّلَى .

amniotic fluid السَّائِلُ السَّلَوِيُّ (الصَّاءُ)

سَائِلٌ أَوْ سَائِلٌ أَلْبُومِينِيٌّ مَوْجُودٌ فِي السَّلَى ، هَذَا
السَّائِلُ شَفَافٌ وَبَلَلُونٌ غَالِبٌ ، يَحْمِي هَذَا
السَّائِلُ الجَنِينَ مِنَ الإِصَابَةِ ، وَيُسَاعِدُ عَلَى
الحِفَافِ عَلَى دَرَجَةِ الحَرَارَةِ وَبِمَنْعِ تَشَكُّلِ
الِاتِّصَاقَاتِ بَيْنَ السَّلَى وَجِلْدِ الجَنِينَ ، وَبِمَنْعِ
انطِبَاقِ الكَيْسِ السَّلَوِيِّ عَلَى الجَنِينَ . يَتِمُّ
امْتِصَاصُ السَّائِلِ السَّلَوِيِّ بِشَكْلِ مُسْتَمَرٍّ ،
وَيَعَادُ مِنْ جَدِيدٍ بِمَعْدَلٍ سَرِيعٍ ، يَسْتَبَدِلُ حَوَالِي
ثَلَاثَ المَاءِ فِي السَّائِلِ السَّلَوِيِّ كُلِّ سَاعَةٍ .

يُوجَدُ هَذَا السَّائِلُ حَوْلَ الجَنِينَ فِي رَحِمِ الأُمِّ
لِوَضَائِعِ الحِمَايَةِ وَالتَّغْذِيَةِ وَالإِخْرَاجِ ، وَمِنْ خِلَالِ
فَحْصِهِ يَتِمُّ تَشْخِيطُ بَعْضِ الحَالَاتِ المَرَضِيَّةِ .

amniotic fold الطَّيَّةُ السَّلَوِيَّةُ

هِيَ الحَافَةُ المَطْوَاةُ مِنَ العِشَاءِ السَّلَوِيِّ حَيْثُ تَنْشَأُ
وَتَطْوِقُ الجَنِينَ .

amniotome مِبْضَعُ السَّلَى

أَدَاةٌ لِقَطْعِ الأَعْشِيَّةِ الجَنِينِيَّةِ .

amniotomy بَضْعُ السَّلَى

تَمْزِيقٌ مُتَعَمِّدٌ لِالأَعْشِيَّةِ الجَنِينِيَّةِ لِتَحْرِيطِ
المَخَاضِ .

amobarbital أَمُوبَارِبِيْتَالٌ

دَوَاءٌ مُنَوِّمٌ وَمَهْدِّئٌ سَرِيعٌ يُعْطَى عَنِ طَرِيقِ الفَمِّ
أَوْ دَاخِلَ الوَرِيدِ أَوْ دَاخِلَ العِضْلِ .

amodiaquine أَمُودِيَاكِينٌ

مَرَكَبٌ 4- أَمِينُوكِينُولِينِيٌّ بِخَوَاصِّ مُضَادَّةِ
لِلتَّهَابِ ، يَسْتَعْمَلُ لِكَبْتِ وَمَعَالِجَةِ المَلَارِيَا ،

وَلِمَعَالِجَةِ دَاءِ الجِيَارِدِيَّاتِ ، وَدَاءِ الأَمِيْبِيَّاتِ خَارِجِ
العَمْوِيِّ ، وَلِكَبْتِ الذَّبَّابَةِ الحَمَامِيَّةِ ، وَكَمُضَادِّ
لِلتَّهَابِ فِي مَعَالِجَةِ التَّهَابِ المُفَصَّلِ
الرُّومَاتُويْدِيِّ ، يُعْطَى عَنِ طَرِيقِ الفَمِّ .

amoeb- أَمِيْبِيٌّ -

بَادِئَةٌ تُشِيرُ إِلَى العِلَاقَةِ بِالأَمِيْبَا .

Amoeba أَمِيْبَةٌ

جِنْسٌ مِنَ الحَيَوَانَاتِ الأَوَالِيِّ وَحِيْدَاتِ الخَلِيَّةِ مِنْ
صَنَفِ جَذْرِيَّاتِ الأَرْجْلِ . تَتَمَيَّزُ الأَمِيْبَةُ بِشَكْلِهَا
الْمُتَغَيِّرِ الَّذِي يَنْتُجُ عَنِ بَسْطِهَا لِأَرْجْلِ زَائِفَةِ التِّي
تَكُونُ مَسْؤُولَةً عَنِ الحَرَكَةِ وَالتَّنْقَلِ . وَمِنْ الخَطَأِ
اعتَبَارُهَا مِثَالاً لِلعَضُوبَاتِ البَدَائِيَّةِ وَإِعْطَاؤُهَا
مَرْتَبَةَ دُنْيَا فِي سَلْمِ التَّطَوُّرِ ؛ فَنَفِي مُعْظَمِ
الأَوَالِيَّاتِ تَنْجِزُ الوُضَائِفَ فِي الأشْكَالِ العُلْيَا
بِوَسْاطَةِ أَجْهَازِ عَضُوبِيَّةٍ ، بَيْنَمَا تُنْجِزُ فِي الأَمِيْبَا
بِوَسْاطَةِ خَلِيَّةٍ وَاحِدَةٍ وَفِي دَاخِلِهَا ، لِذَلِكَ لَا
يُمْكِنُ عَلَى الإِطْلَاقِ اعتَبَارُهَا عَضُوبَاتٍ بَدَائِيَّةٍ ،
فَهِيَ عَلَى العَكْسِ تَطَوَّرَتْ بِشَكْلِ كَبِيرٍ عِبْرَ
مِلْيَينِ السَّنِينَ حَتَّى بَلَغَتْ مَرْتَبَةَ عَالِيَّةٍ ، وَإِنْ
يَكُنُ عَلَى سَلْمِ تَطَوُّرِ مُخْتَلَفٍ عَنِ ذَلِكَ العَائِدِ
لِلعَضُوبَاتِ العُلْيَا .

Amoeba coli الأَمِيْبَةُ القَوْلُونِيَّةُ

(=المُتَحَوِّلَةُ القَوْلُونِيَّةُ) (=Entamoeba coli)

اسْمٌ قَدِيمٌ غَيْرٌ صَحِيحٌ لِلْمُتَحَوِّلَةِ القَوْلُونِيَّةِ .

Amoeba dentalis الأَمِيْبَةُ السِّنِّيَّةُ

(=المُتَحَوِّلَةُ السِّنِّيَّةُ) (=Entamoeba gingivalis)

الاسْمُ الأَسْبَقُ لِلْمُتَحَوِّلَةِ السِّنِّيَّةِ .

Amoeba histolytica الأَمِيْبَةُ الحَالَّةُ لِلنُّسْجِ

(=المُتَحَوِّلَةُ الحَالَّةُ

لِلنُّسْجِ) (=Entamoeba histolytica)

اسْمٌ قَدِيمٌ غَيْرٌ صَحِيحٌ لِلْمُتَحَوِّلَةِ الحَالَّةِ لِلنُّسْجِ .

Amoeba limax الأَمِيْبَةُ الكَسْرَمَةُ

(= الوَيْدَةُ القَرَمَةُ) (=Endolimax nana)

هِيَ الوَيْدَةُ القَرَمَةُ .

Amoeba proteus الأَمِيْبَةُ المُتَقَلِّبَةُ

نَوْعٌ مِنَ الأَمِيْبَا يُوجَدُ فِي المَاءِ العَذْبِ ، دُرْسَ
بِشَكْلِ وَاسِعٍ فِي المُخْتَبَرِ .

Amoeba urinae granulata الأَمِيْبَةُ البَوْلِيَّةُ المُحِبَّةُ
خليةٌ شَبِيهَةٌ بالأَمِيْبَةِ ، تظهر في البَوْلِ في
حالات اليرقان العَدَوَائِي المتراقق ببيلة بروتينية .

Amoeba verrucosa الأَمِيْبَةُ البَرُوقِيَّةُ
خليةٌ شَبِيهَةٌ بالأَمِيْبَةِ ، ذات نَوَاةٍ عَقْدِيَّةٍ كَبِيْرَةٍ
ونوِيَّةٍ شَدِيْدَةٍ التَلَوْنِ .

amoebiasis دَاءُ الأَمِيْبَاتِ
الإصابة بعدوى الأميبات .

amoebic أَمِيْبِي
متعلق بالأَمِيْبَا .

amoebicidal مُبِيدٌ للأَمِيْبَاتِ
عامل مميت للأميبات .

Amoebida الأَمِيْبِيَاوَاتِ
رتبةٌ من الحَيَوَانَاتِ الأوَالِي الأَمِيْبِيَانِيَةِ تعيش في
الماء العَذْبِ (تحت صنف - صنف) تشمل كل
الأَمِيْبَاتِ المتطفلة على الحيوانات بما فيها
الإنسان ، معظمها غير مُمرضة أو ممرضة بشكل
طفيف . نمطياً هي وحيدة الكنواة ولها متقدرات
ولكن ليس لها دور سوطي .

amoebula أَمِيْبِيَّة
(=ambebula)

مصطلح يطلق على الأميبات المتقاربة (المتسربة
من كيستها) (Excysted) من نوع المتحولة ،
(Entamoee) والتي تبرز من الكيسة في أمعاء
البشر أو الفقاريات ، أو من نسلها المباشر عادة
يصل عددها إلى ثمانية إجمالاً ، قبل أن تتوضع
في المعى الغليظ .

amok سُعَارُ القَتْلِ
مَرَضٌ نَفْسِيٌّ يتجلى بالعنف ؛ وهي متلازمة
مرتبطة بالثقافة في منطقة جنوب شرق آسيا ،
كان أول ظهور لها في شعب الملايو . تتألف من
انفجار مفاجئ لغضب هياجي عدواني غير
مميز ، أو لهوس القتل ، يقوم فيها الشخص
المصاب بمهاجمة الآخرين والاعتداء عليهم ،
وهو في حالة إثارة شديدة ويرتكب جرائم قتل
حتى يتم التغلب عليه أو ينتحر في نهاية هذه
النوبة .

Amomum الهَالُ ؛ القَاقِلَةُ
جنس نباتات عطرية من فصيلة القاقليات فيه
أنواع تُزْرَعُ أو تنبت برية في الهند الصينية وفي
أفريقيا .

amopyroquin أَمُوبِيرُوكِين
دَوَاءٌ مُضَادٌّ لِلْمَلَارِيَا .

amor عَشِقْ
حَالَةٌ من العَرَامِ والحُبِّ المُفْرِطِ .

amorph جِين صَامِتٍ
(=silent gene)

جين طافر ليس له أي أثر يذكر بالمقارنة بالألائل
الوحشية (الطبيعية) .

amorphagnosis عَمَّةُ الشَّكْلِ
(=amorphognasia)

إدراكٌ مَعِيْبٌ للأحاسيس الجسدية من أحد من
أطراف الجسم ، مثل عمه التجسيم أو نقص
حس التوضع في طرف واحد . يمكن أن يكون
مصحوباً بوعي معيب متعمم للعلاقات
الحيزية ، وهو يشير غالباً إلى آفة دماغية في
الفص الجداري .

amorphia انْعِدَامُ الشَّكْلِ
(=amorphism)

حقيقة أو كيفية كون الشيء عديم الشكل .

amorphic 1- جِين صَامِتٍ
2- عَدِيمُ الشَّكْلِ

amorphinism حَرْمَانُ المُورْفِينِ
الأعراضُ الناجمة عن إيقاف تعاطي المورفين .

amorphognosis عَمَّةُ الشَّكْلِ
عَدَمُ القُدْرَةِ على التعرف إلى حجم أو شكل
الأجسام .

amorphosynthesis عَمَّةُ الشَّكْلِ
انظر تحت amorphognasia .

amorphous 1- لَابَلُورِيٌّ
2- عَدِيمُ الشَّكْلِ

يصف المواد أو المركبات التي توجد في الخلية
والناجمة عن عمليات الاستقلاب الغذائي
وبخاصة منها البنائية كالنشأ والزيوت ، حيث

تأخذ قواماً لا بلورياً .

amosite

أموسيت

معدن من صنف الأسيست . أستعمل صناعياً ولكنه مُقيد الآن لأنه يسبب داء الأسيست وعدة أشكال من السرطان مثل أورام المتوسطة . يدعى أيضاً الأسيست الأسمر .

amotio

انفصال

(=ablatio)

يمكن أن تأتي بمعنى نزع .

amotio retinae

انفصال الشبكية

انظر تحت ablatio retinae .

amoxicillin

أموكسيسيلين

مضاد حيوي مشتق جزئي التخليق للأميسيلين ، فعال ضد طيف واسع من الجراثيم إيجابية وسلبية الجرام . يستعمل خصيصاً لمعالجة العدوى الناشئة عن الذراري الحساسة من المستدمية النزلية ، الإشريكية القولونية ، المتقلبة الرائحة ، النيسرية البنية ، العقديات (بما فيها العقدية البرازية ، والعقدية الرئوية) والعنقوديات غير المنتجة للبنسليناز . يُعطى عن طريق الفم .

amperage

أمبيراج ؛ أمبيرية

شدة التيار الكهربائي مقيسة بالأمبير أو الملي أمبير .

ampere

أمبير

[أندريه أمبير ، 1836-1775 ، فيزيائي وعالم رياضيات فرنسي] .

وحدة قياس شدة التيار الكهربائي في النظام الدولي ، معروفة بأنها التيار الثابت الذي إذا ما حوفظ عليه في موصلين متوازيين مستقيمين (بطول لانهائي وبمقطع عرضي دائري يمكن إهماله) ومنفصلين بمسافة 1 متر في الخلاء ، سينتج قوة بين الأسلاك هي 2×10^{-7} نيوترون/متر طولي . وهو يساوي 1 كولوم/ثانية . رمزه A .

amphamphoterodiplopia

شَفَع بالعينين

انظر تحت binocular diplopia .

amphetamine

أمفيتامين

أمين محاكي الودي له تأثير منبه على كل من الجهازين العصبي المركزي والمحيطي . يرخي كلا من ضغط الدم الانبساطي والانقباضي والعضلات القصبية ؛ يُقلص مَصْرَّة المثانة ويخمد الشهية . ولهذه العقاقير تأثير مضاد للتعب والإرهاق ، وهي تخفف الشهية وتُسرع قدرة الشخص على القيام بأعماله وتعطيه الثقة بنفسه ، وغالباً ما يتبع هذا الشعور حالة من الاكتئاب ، مما يشجع الإدمان عليها نفسياً وجسدياً .

قد يسبب الامتناع المفاجيء (الانسحاب) تعباً شديداً واكتئاباً نفسياً وشذوذات في مخطط كهربية الدماغ .

ولم تعد هذه العقاقير مقبولة في معالجة السمنة والغشية (هي حالة نادرة من النوم والنعاس غير الطبيعيين) .

1 - سابقة بمعنى مُحِيط ؛ مُحِوطٌ amph

2 - سابقة بمعنى مُتَقَابِل ؛ على الجَانِبَيْن

3 - سابقة بمعنى مُزْدَوِج

amphiarkyochrome

مُتَلَوْنَةُ الشَّبَكَة

خلية عصبية .

amphiarthrodial

إِرْتِفَاقِي

يتعلق بالارتفاق (Symphysis) .

amphiarthrosis

إِرْتِفَاق

(=symphysis)

مُوصل غضروفي .

amphiaster

النَّجْمُ المَزْدَوِج

(=diaster)

شكل ألياف الأكروماتين المتشكل في الحرائك النووية ، يتألف من نجمتين متصلتين بمغزل .

Amphibia

البرمائيات

صنف من الفقاريات تتنفس بواسطة غلاصم في الحالة اليرقية ، ولكنها وبعد الاستحالة تتنفس عموماً بواسطة الرئة . تتضمن البتراوات (الضفادع والعلاجم) والسمندل ؛ وهي تستطيع العيش في الماء وعلى البر ، وتبدأ الحياة

	في الماء عادة .
amphibious	بَرْمَائِيٌّ قادر على العيش على البر وفي الماء معاً ؛ وعادة ما يكون مسكنها الماء ، ولكنها تستطيع الخروج منه إلى الضفة أو الشاطئ دون أن تبتعد عنها ، مثالها الفقمة وفيل البحر وفرس النهر والقمندس و كلب الماء والتمساح وبعض السلاحف . . الخ .
amphiblastula	أَرِيْمَةٌ ثُنَائِيَّةُ الْقُسَيْمِ أريمة غير متساوية القسيمات الأرومية .
amphibolic	1 - مُتَلَبِّسٌ ؛ مُتَقَالِبٌ (=amphibolous) ذو مستقبلية غير مؤكدة ؛ مشكوك ؛ ملتبس .
	2 - مُتَعَاكِسٌ غير أكيد ؛ متذبذب ؛ ذو مستقبلية مبهمة .
amphicarcinogenic	مُتَقَالِبُ السَّرَطَنَةِ يزيد التسرطن مرةً ويُنقصه أخرى .
amphicelous	مُقَعَّرُ الطَّرَفَيْنِ مقعر من كلا طرفيه ، يقال عن المراكز الفقارية لبعض الفقاريات ذوات الدم البارد . يدعى أيضاً ذو جوفين ، مقعر الوجهين .
amphicentric	مُتَّصِلُ الطَّرَفَيْنِ يبدأ وينتهي في نفس الوعاء ، مثال : فرع من الشبكة الرائعة (Rete mirabilis) .
amphichroic	ثُنَائِيُّ التَّلَوْنِ (=amphichromatic) (=amphicroic) يظهر لونان ، مؤثر على كلا ورق عباد الشمس الأزرق والأحمر .
amphicrania	صُدَاعٌ مُتَقَالِبٌ صداع يصيب جانبي الرأس .
amphicyte	خَلِيَّةٌ سَاتِلَةٌ (=satellite cell) خلية عصبية تُشكِّلُ الحَفَظَةَ الخُلويةَ لخلايا العُقْدَةِ الظَّهْرِيَّةِ العَصْبِيَّةِ .
amphicytula	بَيْضَةٌ مُلْقَحَةٌ طَرَفِيَّةُ المَحِّ بيضة مخضبة طرفية المح .

amphidesmic	مُزْدَوِجَةُ الرِّبَاطِ (=amphidesmous) تملك رباطين .
amphidiarthrosis	مَفْصِلٌ تَقَالِبِيٌّ 1 - مفصل له طبيعة كلا من المفصل الرزي والمفصل المسطح ، كما في تمفصل الفك السفلي . 2 - كائن ضعفاني من مجننين من جنسين مختلفين ، متغاير الصيغة الرباعية الكروموسومية .
amphidiploid	مزدوجة الضعفانية (=allotetraploid) (=مُتَغَايِرَةُ الصِّيغَةِ الرباعية الكروموسومية) يملك مجموعة كروموسومية ضعفانية تامة من كل ذرية والديه .
amphigastrula	مُعَيَّدَةٌ مُتَبَايِنَةُ النِّصْفَيْنِ مُعَيَّدَةٌ (تصغير معدة) مؤلفة من خلايا غير متساوية الحجم في نصفها الأعلى ، ونصفها الأسفل .
amphigenetic	مُتَخَلِّقٌ مِنَ الجِنْسَيْنِ (=amphigenic) (=amphigenous) منتج بواسطة جنسين ، كما في التوالد المتخلق من جنسين .
amphigonadism	خُنُوْتَةٌ حَقِيقِيَّةٌ (=true hermaphroditism) امتلاك نفس الحيوان لنسيج مبيضي وخصوي معاً .
amphigony	تَوَالِدٌ جِنْسِيٌّ توالد عن طريق التزاوج الجنسي .
amphi-ionic surfactant	فَاعِلَةٌ فِي السُّطُوْحِ مُدْبِدْبَةٌ أَيُونِيًّا عامل فاعل في السطح ذو خواص متضادة القدرة على التفاعل كحمض أو كقاعدة .
amphikaryon	نَوَاةٌ ضِعْفَانِيَّةٌ نواة ضعفانية تحوي طاقمين فردانيين من الكروموسومات .

amphileukemic **ابيضاضى متقابل**

يبدى تبدلات ابيضاضية تتفاوت بدرجتها مع التبدلات في العضو .

amphimixis **اندغام جنسي**

1- اتحاد الكروماتين الأبوي والأموي بعد تحبيل البيضة .

2- في التحليل النفسي : توليفة الشبق الشرجي والتناسلي .

3- مصطلح يطلق على اتحاد خلايا جنسية أو جاميتات مذكرة أو مؤنثة (جاميتات كل جنس قدمت من مشرة أو فرع مختلف عن الآخر) وازدواج كروموسوماتهما معاً . وذلك يوجز الفعل الرئيسي لعملية الإخصاب . إن اتحاد جاميتات على هذا النحو يقود إلى نشوء زيجوت ، وهي خطوة حاسمة في تعاقب الأجيال خلال الدورة الجنسية لحياة الكائن . الاندغام الجنسي أو التكاثر الجنسي الحقيقي هو عكس التكاثر اللاجنسي .

amphimorula **تويّة متباينة النصفين**

تويّة تتنج عن شطر غير متساو ، حيث تكون الخلايا في النصفين غير متساوية الحجم .

amphinucleus **نواة مُحَوِّطَة**

(=centronucleus)

نواة تتألف من جسم وحيد مصنوع من ألياف المغزل و من الجسيم المركزي ، يكون محاطاً بكروماتين متكتل . هو الشكل الاعتيادي لنواة الأوالي . تُدعى أيضاً نواة مركزية .

Amphioxus **الحسيكة**

حيوان بحري بدائي ؛ وهو جنس من الحبليات شبيه بالسمك ، وهي شافة وصغيرة ، موجودة في المياه البحرية الدافئة في أنحاء كثيرة من العالم ، تشابه أعضاؤها الفقاريات بنويماً بأن لها قردود و غلاصم وسبيل هضمي وحبل عصبي ، ولكنها تفتقر للزعانف والفقرات أو الأضلاع أو الجمجمة .

amphipath **مُتَقَابِلَة الزَّمْر****(=amphipathic)**

يتعلق بجرثيات تحتوي مجموعات ذات خواص مختلفة مميزة ، مثلاً : خواص أليفة للماء وأخرى نافرة للماء معاً .

amphiphile **مُزْدَوِّجُ الألفَة (كيمياء)**

(=) متقابلة الزمر .

amphipyrenin **أمفيريدين**

مادة غشاء النواة في الخلية .

amphiregulin **أمفريجولين**

بروتين سكري يحتوي 78 حمضاً أمينياً . استُعرِف أصلاً في مزارع خلايا سرطانة الثدي البشري . هو مثل لعامل النمو البشري بنسبة 38% ، ويمكن أن يشبط نمو عدة خطوط لخلايا السرطانة وبنفس الوقت ينبه تكاثر الخلايا الطبيعية .

Amphistoma **الفوهانات (متقابلة الفويهن)**

جنس من ديدان المثقوبات الطفيلية ، تشاهد أغلب أجناسها في قعر أو أمعاء المجترات . أعيد تخصيص العديد من أنواعه لأجناس أخرى .

Amphistoma conicum **الفوهانة الأليّة**

جنس من المثقوبات من فصيلة الفوهانات . تشاهد في كرش وقلنسوة (معدة المجترات) مسببة داء الفوهانات .

Amphistoma hominis **الفوهانة البشرية**

(=) قرصية البطن البشرية ؛ جنس من المثقوبات من فصيلة الفوهانات تصيب الحيوانات (المجترات) وقد تشاهد في إثنا عشري الإنسان أو الحيوانات الأخرى في آسيا .

Amphistoma watsoni **الفوهانة الواطسونية**

(=) الواطسونية الواطسونية . جنس من المثقوبات من فصيلة الفوهانات . تصيب المجترات وقد تشاهد في إثنا عشري الإنسان أو الحيوانات الأخرى في أفريقيا .

amphistomiasis **داء مُتَقَابِلَاتِ الفُويهِين**

(= داء الفوهانات) (=paramphistomiasis)

الاحتشار الذي يصيب الإنسان والحيوان بالديدان المثقوبات المعوية من فصيلة

الفوهانات ؛ ينتج المرض البشري عن الاحتشار
بديدان قرصية البطن البشرية (*Gastrodiscoides*
hominis) في آسيا ، والواطسونية الواطسونية
(*Watsonius watsoni*) في أفريقيا .

amphitene دَوْرُ الاقْتِبَالِ
(في الانقسام الخلوي)

(=zygotene)

الدور المشبكي في الطور الانتصافي الأول حيث
تزدوج الكروموسومات المترققة بتشكيل المَعْقَدِ
المشْبَكِي الخِيطِي (Synaptonemal complex)
لِكي تشكل بنية ثنائية التكافؤ .

amphitheater مَدْرَج

غرفة عمليات أو محاضرات ، بمقاعد مرتبة
على شكل صفوف ، للطلاب أو للمشاهدين .

amphitrichous مُتَقَابِلُ السَّيَاطِ (جرثوم)

(=amphitrichate)

له سوط وحيد ، أو لَمَّةٌ وحيدة من السياط على
كل نهاية . يقال عن الخلية الجرثومية .

amphitypy ثَنَائِي النَّمَطِ

حالة يظهر فيها نمطان .

ampho- 1 - سابقة بمعنى الأزواج

2 - سابقة بمعنى التَّقابُلِ

amphochromatophil مُزْدَوِجَةُ التَّلَوْنِ

(=amphophil)

(=amphochromophil)

1 - خلية مزدوجة التلون .

2 - مزدوج التلون .

amphocyte خَلِيَّةٌ مُزْدَوِجَةُ التَّلَوْنِ

خلية تتلون بسهولة بكل من الأصباغ الحمضية
والقاعدية .

amphodiplopia شَفَعٌ مُزْدَوِجٌ

رؤية مزدوجة في كلتا العينين .

amphogenic مُوَلَّدٌ لِلجِنْسَيْنِ

(=amphogenetic)

مُنتج لنسل من كلا الجنسين .

ampholyte كَهْرَلٌ مُذَبَذَبٌ

كهـرل يمكنه إعطاء أو استقبال أيون هيدروجيني

وبالتالي يتصرف كحمض أو كقاعدة .

amphomycin أَمْفُوميسين

دواء مضاد حيوي .

amphophil 1 - مُزْدَوِجُ الأَلْفَةِ

(=amphophile) 2 - مُزْدَوِجُ التَّلَوْنِ

(=amphophilic)

(=amphophilous)

قابل للتلون بكلا الأصباغ القاعدية أو
الحمضية .

amphophilic-basophil خَلِيَّةٌ قَعْدَةٌ مُزْدَوِجَةٌ
التَّلَوْنِ

خلية تتلون بكلا الملونات الحمضية والقاعدية ،
ولكن لها ألفة أكثر للقاعدية .

amphophilic-oxyphil خَلِيَّةٌ حَمَضَةٌ مُزْدَوِجَةٌ
التَّلَوْنِ

خلية تتلون بكلا الأصباغ الحمضية والقاعدية ،
ولكن لها ألفة أكثر للحمضية .

gram amphophilic خَلِيَّةٌ مُزْدَوِجَةٌ التَّلَوْنِ
بِالجرام

خلية تميل لأن تتلون بسليبي وبيجايي الجرام
معاً .

amphoric جَرِّيٌّ (الجرة إناء فخاري)

1 - يتعلق بقارورة .

2 - وصف لبعض الأصوات السمعية عالية
الطبقة ، تشبه صوت النفخ عبر فم قارورة .

amphoricity جَرِّيَّةٌ

أصوات بالقرع تُشبه صوتَ الجَرَّةِ .

amphoriloquy نَطْقٌ جَرِّيٌّ

(=amphorophony)

نَطْقٌ يُشبه ما يصدرُ منَ الجَرَّةِ منَ أصوات ؛
صوت كهفي .

amphoteric مُذَبَذَبٌ (يتمتع بخواص متضادة)

صفة لمواد كيميائية (أكاسيد أو هيدروكسيدات)
قادرة على الفعل إما كحمض أو كقاعدة ، فهي
تتفاعل كقلوي مع الأحماض وكحمض مع
القلويات ، وتؤثر على كلا نوعي عباد الشمس
الأزرق والأحمر . فهي تتفاعل مع الأحماض أو

الميل للحركة إما إلى أو بعيداً عن منبه ما .

أمبيسيلين ampicillin

مُضادٌ حَيَوِيٌّ واسعُ الطَّيفُ : بنسيلين جزئي التخليق ، صَامدٌ للحمض ، حساس للبنسليناز . وهو فعال ضد طيف واسع من الجراثيم إيجابية وسلبية الجرام . يستعمل في معالجة العدوى الناجمة عن الجراثيم الحساسة له ؛ يعطى عن طريق الفم .

صوديوم الأمبيسيلين ampicillin sodium

مضاد حيوي من مشتقات البنسيلين يقتل الجراثيم النامية عن طريق بنات جدرانها ؛ وهو ملح أحادي صوديوم الأمبيسيلين ، له نفس أفعال واستعمالات القاعدة . يعطى داخل العضل أو داخل الوريد .

تَثْبِيتُ تَعْنَاقِي amplexation

معالجة الترقوة المكسورة بجهاز يُثَبِّت الكتف ويعانق الصدر والعنق .

تَعْنَاق amplexus

نوع من التزاوج بين ذكور وإناث بعض الحيوانات ، كما في الشبك الجنسي للأثني من قبل الضفدع الذكر ؛ بحيث يتم إفراز البويضات والحيوانات المنوية في نفس الوقت ، ويتم الإخصاب خارجياً .

تَضَخِيم amplification

عملية التكبير ، كما في زيادة منبه سمعي أو إحصاري ، كوسيلة لتحسين إدراكه .

تَضَخِيمُ جِينِيّ gene amplification

عملية يزداد فيها عدد النسخ في الجينات في بعض الخلايا ، بسبب تخليق نسخ كثيرة من الدنا (DNA) من ناحية رئيسية واحدة كاستجابة لبعض إشارات نماء الخلية أو لكرب بيتي . وهي آلية تكفل إنتاجاً سريعاً لكميات كبيرة من البروتين عند اللزوم . تشاهد هذه العملية عند الإنسان في الخلايا الخبيثة غالباً .

تَضَخِيمُ الصُّورَةِ image amplification

تضخيم الصورة بواسطة صورة إلكترونية أو بأنبوب مضاعف إلكتروني .

القلويات على السواء لتشكيل أملاح .

فَاعِلَةٌ فِي السُّطُوح amphoteric surfactant مُدْبَذَّةٌ

عامل فعّال في السطح ذو خواص متضادة (القدرة على التفاعل كحمض وكقاعدة) .

أمفوتيريسين amphotericin

مضاد حيوي بولييني (Polyene) مذذب ، مُحضّر من المتسلسلة العقدة (Streptomyces nodosus) ، ومتوفر على شكل معقد ديوكسي كولات الصوديوم ؛ وهو مضاد للفطريات سام للكلية ، يستخدم بشكل واسع في معالجة الفطارات المجموعية .

أمفوتيريسين B amphotericin B

واحد من اثنين من المضادات الحيوية المضادة للفطريات . يشار إلى الآخر باسم أمفوتيريسين A (غير مستعمل إكلينيكياً) . مشتق من ذرية من المتسلسلة العقدة وفعال ضد مدى واسع من الفطريات وضد بضعة أنواع من الليشمانيات . يستعمل داخل الوريد في معالجة العدوى الفطرية المترقية والمهددة للحياة ، وكدواء ثانوي في معالجة داء الليشمانيات المخاطي الجلدي ، وموضعياً في معالجة داء المبيضات السطحي .

تَدْبِذِيَّةُ التَّفَاعُلِ amphotericity

(=amphoterism)

حالة أو طبيعة امتلاك كلتا الخواص القاعدية والحمضية .

شَفَعٌ مُزْدَوِجٌ amphoterodiplopia

(=amphodiplopia)

رؤية مزدوجة في كلتا العينين .

مُدْبَذٌ amphoterous

(=amphoteric)

انظر تحت amphoteric .

ازْدَوَاجِيَّةُ التَّوْتِيرِ العَصْبِيّ amphotony

حالة يتواجد فيها كلاً من تَعَلُّبُ الودي (Sympathicotonia) وَعَلْبَةُ المهيم (Vagotony) ؛ وهو فرط توتر لإجمالي الجهاز العصبي الودي .

مُتَقَابِلُ التَّوَجُّهِ amphotropism

amplifier مُضَخَّم (كَهْرَبَائِي)

جهاز إلكتروني يحتوي على صمام واحد أو أكثر أو ترانزستورات ، والأجزاء الأخرى اللازمة للدائرة (الدائرة Circuit) ، ووظيفته تكبير شدة الإشارة الكهربائية أو التيار الكهربائي المتردد .

amplify يُضَخَّم

يُضَخَّم التأثير أو يوسِّع المدى أو الانتشار أو الحدود .

amplitude مَدَى

- 1- كبر أو كمال ؛ عرض أو مجال أو نطاق .
- 2- (فيزياء) هي ظاهرة تحدث في الأمواج ، هو المدى الأقصى لمنظومة متذبذبة بعيداً عن نقطة التوازن . في الحركات الموجية هي الإزاحة القصوى عن القيمة المتوسطة للاهتزاز ، وتساوي في النواس نصف امتداد تأرجحه . يعتبر التضمين السعوي طريقة شائعة لتكويد موجة حاملة في الراديو .
- 3- (كيمياء) : فنية زجاجية مُحكَّمة السد تحفظ فيها كمية محدودة من سائل معين التركيز والحجم أو سائل طيار .

amplitude of accommodation مَدَى التَكْيِيف

تَبَدُّل في الحالة الانكسارية للعين يحدث بفعل التكيف ؛ وهو الفرق ، مقاساً بالديوبتر ، بين انكسارية العين مضبوطة حسب نقطة المدى خاصتها ، وبين انكسارتها عند ضبطها حسب نقطة الكَتَب الخاصة بها .

amplitude of convergence مدى التَقَارُب

الفرق بين القوة المطلوبة لتحريك العينين من نقطتي المدى بهما إلى نقطتهما القريبة للتقارب .

peak amplitude مدى الذروة

الانحراف الأعظمي لموجة ما في اتجاه واحد فقط من القيمة القاعدية .

peak to peak amplitude مدى من ذروة لذروة

مجموع مدى الذروة من الاتجاه الإيجابي وأيضاً من الاتجاه السلبي من القيمة القاعدية .

ampoule أَمْبُولَة

(=ampule)

وعاء صغير من الزجاج أو البلاستيك يمكن إغلاقه بإحكام بحيث يحتفظ بمحتوياته معقمة ، يستخدم أساساً لحفظ المحاليل المحقونة وريدياً .

amprotropine أمبروتروبين

(دواء لهُ خَواصُّ الأتروبين)

دواءٌ محصر للفعل الكولينيني ، لهُ خَواصُّ الأتروبين ، يوجد كمسحوق أبيض بلوري ؛ وقد استعمل كمضادٌ للتشنج للتقليل من حركية السبيل الهضمي .

ampul أَمْبُولَة

(=ampule)

من المستحضرات الصيدلانية .
انظر تحت ampule .

ampulla أَمْبُولَة

(ج:أَمْبُولَات)

توسع في نهاية بنية تشريحية أنبوية : مصطلح عام يستعمل في المصطلحات التشريحية للإشارة إلى تَوَسُّعٍ شبيه بالحويصلة لبنية أنبوية ؛ وهو حويصلة صغيرة شبيهة بالكيس ، خاصة الامتداد الموجود عند نهاية القناة الهلالية للأذن والذي يأوي الظهارة الحسية . تشمل الأمثلة الأخرى لهذا المصطلح الامتداد الداخلي للقدم الأنبوية لبعض شوكلات الجلد ، والمبيت التجويفي للمرحلة المدوسية في الهيكل الكلسي لدى الهيدريات المرجانية .

ampulla biliaropancreatica الأَمْبُولَة

الصفراوية البنكرياسية
TA (= بديل الأَمْبُولَة الكبدية البنكرياسية) : التوسع المتشكل باتحاد القناتين الصفراوية الأصلية والبنكرياسية دانياً لفتحتهما إلى تجويف الأثنا عشري .

ampulla canaliculi أَمْبُولَة

القنِيَّة الدَمْعِيَّة
lacrimalis TA توسع للقنية الدمعية قبل انفتاحها في كيس الدمع مباشرة . تُدعى أيضاً أَمْبُولَة قناة الدمع .

ampulla chyli أَمْبُولَة الكِيلُوس

(= صَهْرِيحُ الكِيلُوس) (= cisterna chyli TA)

جزء متوسع من القناة الصدرية عند منشأها في المنطقة القطنية ؛ تتلقى العديد من الأوعية المجمعة للمف ، بما فيها الجذوع المعوية ، والوربية النازلة ، والقطنية .

ampulla ductus deferentis TA أمبولة الأسهر

النهاية القاصية المتعرجة والمتسعة للأسهر .
تُدعى أيضاً أمبولة هنلي وأمبولة الأسهر .

ampulla ductus lacrimalis أمبولة قناة الدمع

(=) أمبولة القناة الدمعية : توسع في الفنية الدمعية قبيل انفتاحها في كيس الدمع .

ampulla duodeni TA الأمبولة الإثنا عشرية

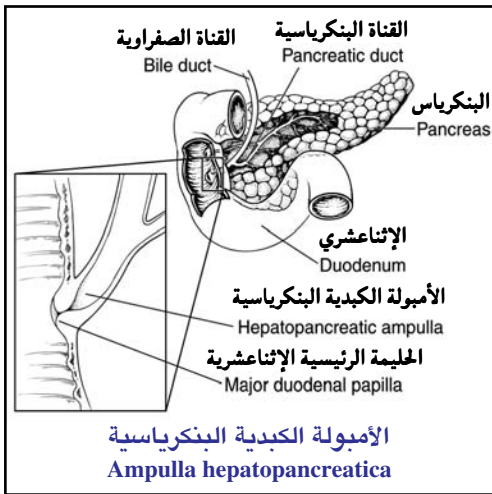
(=) قلنسوة الإثنا عشري : الجزء الأعلى من الإثنا عشري كما يرى في صورة الأشعة بعد وجبة الباروم . تشاهد أمبولة إثنا عشرية حقيقية في بعض الثدييات الأليفة .

ampulla أمبولة

hepatopancreatica TA الكبدية البنكرياسية

(=ampulla الكبدية البنكرياسية)
biliaropancreatica) (=) الأمبولة الصفراوية البنكرياسية

انظر تحت ampulla biliaropancreatica .



ampulla membranacea الأمبولة الغشائية

anterior TA الأمامية
التوسع عند نهاية القناة الغشائية الهلالية الأمامية .

ampulla membranacea الأمبولة الغشائية

lateralis TA الوحشية

التوسع عند نهاية القناة الغشائية الهلالية الجانبية .

ampulla membranacea الأمبولة الغشائية

posterior TA الخلفية

التوسع عند نهاية القناة الغشائية الهلالية الخلفية .

ampulla membranacea الأمبولة

superior الغشائية العلوية

(=ampulla (=) الأمبولة الغشائية

membranacea anterior) (الأمامية)

التوسع عند نهاية القناة الغشائية الهلالية الأمامية .

ampulla of lacrimal أمبولة

canaliculus القننية الدمعية

انظر تحت ampulla lacrimalis .

ampulla of lacrimal duct أمبولة قناة الدمع

توسع خفيف في القناة الدمعية إنسي النقطة الدمعية .

ampulla of Thoma أمبولة ثوما

[ريتشارد توما ، 1847-1923 ، هيستولوجي ألماني] .

إحدى التوسعات النهائية الصغيرة للشريان بين الفصوص ، في لب الطحال .

ampulla of uterine tube أمبولة البوق

الناحية الوسطى رقيقة الجدار وعديمة العضل تقريباً من الأنبوب الرحمي ، تكون مخاطيتها كثيرة التغضن .

ampulla of Vater أمبولة فاطر

(=ampulla (=) الأمبولة الكبدية

hepatopancreatica) (البنكرياسية)

[أبراهام فاطر ، 1684-1751 ، مشرح وعالم نبات ألماني] .

انظر تحت ampulla biliaropancreatica .

ampulla ossea الأمبولة العظمية

anterior TA الأمامية

توسع في نهاية النفق الهلالي الأمامي .

ampulla ossea lateralis TA الأَمْبُولَةُ العَظْمِيَّةُ الوَحْشِيَّةُ
توسع عند نهاية النفق الهلالي العظمي الوحشي .

ampulla ossea posterior TA الأَمْبُولَةُ العَظْمِيَّةُ الخَلْفِيَّةُ
توسع في نهاية النفق الهلالي الخلفي .

ampulla osseae أَمْبُولَةٌ عَظْمِيَّةٌ

ampulla recti TA أَمْبُولَةٌ المُسْتَقِيمِ
القسم المتوسع من المستقيم دانياً للقناة الشرجية .

ampulla tubae uterinae TA أَمْبُولَةُ البوق
انظر تحت ampulla of uterine tube .

ampullae lactiferae الأَمْبُولَاتُ اللَّبَنِيَّةُ (=الجُيُوبُ اللَّبَنِيَّةُ) (=sinus lactiferi TA)
ضخامات في القنوات الناقلة للبن قبيل انفتاحها في الحلمة الثديية .

anterior membranaceous ampulla الأَمْبُولَةُ الغَشَائِيَّةُ الأَمَامِيَّةُ
انتفاخ في إحدى نهايتي القناة الهلالية الغشائية الأمامية .

biliopancreatic ampulla الأَمْبُولَةُ الصَفراوِيَّةُ البَنكرياسِيَّةُ (=أَمْبُولَةٌ كَبِدِيَّةٌ بَنكرياسِيَّةٌ) .
انظر تحت ampulla biliaropancreatica .

gall bladder ampulla أَمْبُولَةُ المَرارةِ
جيبية كروية أو مخروطية الشكل عند وصل عنق المرارة والقناة المرارية . تدعى أيضاً : جيبية هارتمان .

Henle's ampulla أَمْبُولَةُ هَنْلِي (=أَمْبُولَةُ الأَسْهَرِ) (=ampulla ductus deferentis TA)
[فريدريخ هنلي ، 1885-1809 ، مشرَّح وبنائولوجي ، وهيستولوجي ألماني] .
توسع قناة الأسهر عند قاعدة المثانة حيث يقترب من مقابله على الجانب الآخر قبيل انضمام قناة الحويصلة المنوية إليهما لتشكيل القناة الدافقة .

hepatopancreatic ampulla الأَمْبُولَةُ الكَبِدِيَّةُ البَنكرياسِيَّةُ
انظر تحت ampulla biliaropancreatica .

lateral membranaceous ampulla الأَمْبُولَةُ الغَشَائِيَّةُ الوَحْشِيَّةُ (=ampulla membranacea lateralis TA)
توسع في نهاية النفق الهلالي الغشائي الجانبي .

Lieberkühn's ampulla أَمْبُولَةُ لِيبركُون [يوهان ليبركون ، 1756-1711 ، مشرَّح ألماني] .
انتهاؤ الوعاء البيني في زغابة معوية .

phrenic ampulla الأَمْبُولَةُ الحِجَابِيَّةُ (للمريء) .
توسع في النهاية السفلية للمريء .

posterior membranaceous ampulla الأَمْبُولَةُ الغَشَائِيَّةُ الخَلْفِيَّةُ (=ampulla membranacea posterior TA)
توسع في إحدى نهايتي القناة الهلالية الغشائية الخلفية .

rectal ampulla أَمْبُولَةُ المُسْتَقِيمِ
القسم المتوسع من المستقيم دانياً للقناة الشرجية .

supradiaphragmatic esophageal ampulla الأَمْبُولَةُ فَوْق الحِجَابِيَّةِ للمريء

thoracic duct ampulla أَمْبُولَةُ القَنَاةِ الصَّدْرِيَّةِ التوسُّع في نهاية القناة الصدرية اللمفية .

ampullae TA أَمْبُولَاتُ (ف:أَمْبُولَةٌ) (sing.ampulla)

ampullae lactiferae TA الأَمْبُولَاتُ اللَّبَنِيَّةُ (=الجُيُوبُ اللَّبَنِيَّةُ) (=sinus lactiferae)
توسع مغزلي للأقنية اللبنية قبل دخولها الحلمة مباشرة .

ampullae membranaceae TA الأَمْبُولَاتُ الغَشَائِيَّةُ التوسعات في إحدى النهايات لكل من الأقنية الغشائية الهلالية الثلاثة ، كل واحدة تسمى على اسم القناة التي تشكل جزءاً منها .

ampullae osseae TA الأَمْبُولَاتُ العَظْمِيَّةُ

توسعات في إحدى نهايات الأنفاق الهلالية العظمية ، تسمى كل منها على اسم النفق الذي تشكل جزءاً منه ، وتكون حاوية على الأمبولة المسماة تبعاً للفتحة الهلالية .

ampullar **أَمْبُولِيّ**
يتعلق بأمبولة ، وخاصة الأمبولة الكبدية البنكرياسية .

ampullary **أَمْبُولِيّ**
(=ampullar)

انظر تحت ampullar .
ampullate **أَمْبُولِيّ الشَّكْل**
كشكل الحوجلة .

ampullifugal **مُبْتَعِدٌ عَنِ الْأَمْبُولَةِ**
مُصْطَلَحٌ اتَّجَاهِي تَشْرِيحِي يدلُّ على بنية تسير بعيداً عن الأمبولة .

ampullipetal **مُتَّجِهٌ نَحْوَ الْأَمْبُولَةِ**
مُصْطَلَحٌ اتَّجَاهِي تَشْرِيحِي يدلُّ على بنية تسير نحو الأمبولة .

ampullitis **التَّهَابُ الْأَمْبُولَةُ**
التهاب الأمبولة ، خاصة أمبولة الأسهر .

ampullula **أَمْبِيلَةٌ**
(تصغير أمبولة) مثل العديد من أمبولات الأوعية اللمفية واللبنية .

amputate **يَبْتَرُ**
يجري عملية البتر .

amputation **بَتْرٌ**
نزع طرف أو زائدة أو انتبات في الجسم ، أو قطع أحد الأعضاء أو أحد الأطراف لضرورة جراحية بواسطة العمليات الجراحية . ويصبح البتر ضرورة جراحية عند تلف الطرف وإصابته بالغرغرينة وانقطاع التغذية بالدم وفي بعض أنواع السرطان .

above- knee amputation **بتر فوق الركبة**
بتر الساق بين الركبة والورك . يمكن أن يقسم عظم الفخذ في ناحية فوق اللقمة (البتر المديد فوق الركبة) أو في منتصف الفخذ أو في أعلى الفخذ . يدعى أيضاً بتر عبر الفخذ .

above-elbow amputation **بتر فوق المرفق**
بتر الطرف العلوي بين المرفق والكتف .
accidental amputation **بَتْرٌ حَادِثِيٌّ** ؛ **بَتْرٌ بِحَادِثَةٍ**
فقد طرف أو جزء آخر من الجسم نتيجة لحادث .

Alanson's amputation **بَتْرٌ بِحَسَبِ الْأَنْسُونِ**
(الدائري)
[إدوارد الأنسون ، 1823-1747 ، جراح بريطاني] .

بتر دائري ، تُشكّل الجذعة كممثل مخروط مجوف .

Alouette's amputation **بَتْرٌ بِحَسَبِ أَلُوَيْتِ**
(في الحوض)

بتر عند الورك مع سديلة خارجية هلالية إلى المدور الأكبر وسديلة داخلية كبيرة من الداخل للخارج . يدعى أيضاً عملية ألويت .

amniotic amputation **بَتْرٌ سَلَوِيٌّ**
(لطرف جنيني)

البتر الذي يتم داخل في الرحم ، يعزى إلى ضغط الأشرطة المضيقية (السلوية) . يدعى أيضاً البتر الخلقى .

amputation by transfixion **بَتْرٌ بِالْقَطْعِ**
الْخَالِي

بترينجز بدسرة سكين طويلة عبر الطرف ، وقطع السدائل من الداخل للخارج .

amputation in contiguity **بَتْرٌ يَشْمَلُ الْمَفْصَلَ**
بتر عند المفصل .

amputation in continuity **بَتْرٌ بَعِيدٌ عَنِ الْمَفْصَلَ**
بتر بمكان آخر غير المفصل .

apertosteal amputation **بَتْرٌ مُسْتَأْصِلٌ لِلْسَمْحَاقِ**
بتر مع نزع السمحاق من العظم عند مقر البتر .

Béclards amputation **بَتْرٌ بِحَسَبِ بِيكَلَارْدٍ**
(في الحوض)

[بيير بيكلار ، 1825-1785 ، مشرّح فرنسي] .
حز لمفصل الورك مع قطع السديلة الأمامية أولاً .

below-elbow amputation **بتر تحت المرفق**

إزالة عنق الرحم الذي يجرى غالباً في نفس الوقت كتصليح للعجان في التداخلي التناسلي .

below-knee amputation بتر تحت الركبة
بتر أسفل الساق بين الكاحل والركبة . يدعى البتر المديد تحت الركبة عندما يكون في الثلث القاصي من الظنوب ، والبتر القصير تحت الركبة عندما يكون في الثلث الداني من الظنوب . يدعى أيضاً بتر عبر الظنوب .

Bier's amputation بتر بحسب بير (في الساق)
[أوجست بير ، 1861-1949 ، جراح ألماني] .
بتر مكون لعظم الساق ، مع سديلة عظمية تقطع من الظنوب والشظية فوق الجدعة . يدعى أيضاً عملية بير .

bloodless amputation بتر لادموي
البتر الذي يكون فيه - بالاستعانة بعاصبة - إفلات الدم من سطح القطع قليلاً جداً ؛ مرادف : بتر جاف .

Bunge's amputation بتر بحسب بونجه
(= bony amputation) (بتر مستأصل للسمحاق)
انظر تحت aperiosteal amputation .

Callander's amputation بتر بحسب كالاندر
(في الركبة)
[لاتيمر كالاندر ، 1892-1947 ، جراح أمريكي] .
حز برأب الوتر لفصل الركبة مع سديلات أمامية وخلفية طويلة . تنزع الرضفة لترك حفرة من أجل نهاية عظم الفخذ المنقسم .

Carden's amputation بتر بحسب كاردين
(في الفخذ)
[هنري كاردين ، جراح إنجليزي من القرن التاسع] .
بتر فوق الركبة بسديلة واحدة يجرى فوق الركبة تماماً .

central amputation بتر مركزي الندبة
بتر تكون فيه الندبة واقعة في أو حوالي مركز الجدعة .

cervix amputation بتر العنق

إزالة عنق الرحم الذي يجرى غالباً في نفس الوقت كتصليح للعجان في التداخلي التناسلي .

chop amputation بتر بالقطع
(= guillotine amputation) (بتر مفصلي)
انظر تحت guillotine amputation .

Chopart's amputation بتر بحسب شويار
(= mediotarsal amputation) (بتر وسط الرصغ)
[فرانسوا شويار ، 1743-1795 ، جراح فرنسي] .
بتر القدم ، مع استبقاء عظم العقب وعظم الكاحل وأجزاء أخرى من الرصغ . يدعى أيضاً بتر وسط الرصغ .

cinematic amputation بتر تحريك
(= kineplastic amputation) (بتر برأب ضامن للحركة)
بتر ضامن للحركة
(= kineplastic amputation) (بتر برأب ضامن للحركة)
انظر تحت cinematic amputation .

circular amputation بتر دائري
بتر ينجز بواسطة سديلة وحيدة ، ويقطع دائري ، في اتجاه عامودي على المحور الطويل للطرف .

closed amputation بتر مغلق
بتر تصنع فيه السدائل من الجلد ومن النسيج تحت الجلد ، وتخاط فوق نهاية العظم ؛ يدعى أيضاً بتر سديلي .

coat-sleeve amputation بتر بشكل كُم الرداء
بتر دائري مع سديلة جلدية وحيدة طويلة جداً ، تغلق فيه النهاية بواسطة شريط .

complete amputation بتر تام
البتر الذي يتم فيه بتر الطرف كاملاً أو جزء كامل من الطرف .

congenital amputation بتر خلقي
بتر لأعضاء من الجنين في الرحم ، كان يعتقد سابقاً أنه ناتج عن أشربة متقلصة ، ولكن يُعتقد الآن إن السبب هو خلل نمائي .

consecutive amputation بتر متعاقب
(بتر يحدث إثر التقيح)

cutaneous amputation بتر جلدي
بتر تكون فيه السدائل مركبة بكاملها من الجلد .

definitive amputation بتر نهائي
بتر يُجرى متأخراً ، في مستوى مفضل بعد شفاء جعدة بتر مرحلي .

diaclastic amputation بتر ثنائي القطع
(=Maisonneuve's amputation)
انظر تحت Maisonneuve's amputation .

Dieffenbach's amputation بتر بحسب ديفنباخ
(في الحوض)
[يوهان ديفنباخ ، 1847-1792 ، جراح ألماني] .
الإغلاق التجميلي للعيوب المثلثة الشكل عن طريق إزالة سديلة مربعة باتجاه أحد جانبي المثلث .

double-flap amputation بتر ثنائي السديلة
بتر تشكل فيه سديلتان .

Dupuytren's amputation بتر بحسب دوبيوتران
(في المنكب)
(= حز مفصل الكتف)
[البارون جيوم دوبيوتران ، 1835-1777 ، جراح واثولوجي فرنسي] .

eccentric amputation بتر لامتراكز
(بتر ذو ندبة غير مركزية)
بتر لا تكون فيه الندبة في مركز الجعدة .

elliptic amputation بتر إهليلجي
بتر يكون فيه للقطع حفاف إهليلجي ، بسبب الاتجاه المائل للشق .

Farabeuf's amputation بتر بحسب فارابوف
(في الساق)
[لويس فارابوف ، 1910-1841 ، جراح فرنسي] .
بتر الساق مع سديلة خارجية كبيرة .

flap amputation بتر سدلي
(= بتر مغلق)
بتر تصنع فيه السدائل من الجلد ومن النسيج

تحت الجلد ، وتُحاط فوق نهاية العظم ، يدعى أيضاً بتر سدلي .

flapless amputation بتر لاسدلي
بتر مقصلي (=guillotine amputation)
انظر تحت guillotine amputation .

Forbe's amputation بتر بحسب فورب
(في القدم)
نمط متروك من بتر القدم .

forequarter amputation بتر الربع الأمامي في الطرف العلوي
(= بتر صدري بين الكتفين)
انظر تحت interscapulothoracic amputation .

galvanocaustic amputation بتر بالكلي الجلفاني
بتر يستعمل فيه الكلي الجلفاني لتقطع الأنسجة الأخرى .

Gritti's amputation بتر بحسب جريتي
(في الساق)
[روكو جريتي ، 1920-1828 ، جراح إيطالي] .
حز مفصل الركبة باستعمال الرضفة كسديلة مكونة للعظم فوق نهاية عظم الفخذ . يدعى أيضاً عملية جريتي .

Gritti-Stokes amputation بتر بحسب جريتي ستوكس
(في الساق)
تعديل على بتر جريتي ، باستعمال سديلة بيضوية أمامية . يدعى أيضاً بتر ستوكس أو عملية ستوكس .

guillotine amputation بتر مقصلي
بتر سريع للطرف بضربة مائلة دائرية بالسكين وقطع بالمنشار ، بحيث يبقى كامل المقطع العرضي مفتوحاً للتضميد . يتم إجراءه عندما يكون الفلق الأولي للجعدة ممنوع الاستعمال بسبب احتمال الرجعة أو حدوث العدوى ، يدعى أيضاً بتر بالقطع ، بتر لاسدلي ، بتر مفتوح .

Guyon's amputation بتر بحسب جيون
(فوق الكعب)

[جان جيون ، 1831-1920 ، جراح فرنسي] .
 بتر تحت الركبة ، مباشرة فوق الكعب .
Hancock's amputation بتر بحسب هانكوك (في القدم)
 [هنري هانكوك ، 1809-1880 ، جراح إنجليزي] .
 تعديل لبتير بيروجوف ، يستبقى فيه جزء من الكاحل في السديلة وينشر فيه السطح السفلي ويجلب سطح قص العقب إلى تماس معه .
 يدعى أيضاً عملية هانكوك .
Hey's amputation بتر بحسب هاي (في القدم)
 [وليام هاي ، 1736-1819 ، جراح إنجليزي] .
 حزم مفصل الرصغ من المشط مع نزع جزء من العظم الإسفيني الإنسي . يدعى أيضاً عملية هاي .
hindquarter amputation بتر الربع الخلفي للطرف السفلي (=interilioabdominal amputation)
 انظر تحت interilioabdominal amputation .
immediate amputation بتر مباشر
 بتر للضرورة ، حيث إن إصابة الطرف غير قابلة للإصلاح ، يُجرى خلال 12 ساعة من الإصابة .
interilioabdominal amputation بتر بطني بين الحرقفتين
 بتر بطني بين الخطين اللامسميين ؛ وهو بتر لكامل الطرف السفلي بما فيه جزء من أو كامل عظم الورك . يدعى أيضاً بتر الربع الخلفي للطرف السفلي .
interinnominoabdominal amputation بتر بطني بين الخطين اللامسميين
 انظر تحت interilioabdominal amputation .
intermediary amputation بتر متوسط (= intermediate amputation)
 بتر كان يُجرى في السابق في الفترة بين الرضح أو الغنغرينة الوشيك والتقيح .

interpelviabdominal amputation بتر الفخذ بين البطن والحوض
 هو بتر الطرف السفلي ، مع كامل المفصل العجزي الحرقفي .
interscapulothoracic amputation بتر صدري بين الكتفين
 بتر الطرف العلوي بما فيه الكتف والترقوة . يدعى أيضاً بتر الربع الأمامي في الطرف العلوي .
intrapyretic amputation بتر متوسط (=intermediary amputation)
 انظر تحت intermediary amputation .
intrauterine amputation بتر داخل الرحم (= congenital amputation)
 انظر تحت congenital amputation .
Jaboulay's amputation بتر بحسب جابولي (= interpelviabdominal amputation)
 [ماتيو جابولي ، 1860-1913 ، جراح فرنسي] .
 انظر تحت interpelviabdominal amputation .
kineplastic amputation بتر برأب ضامن للحركة
Kirk's amputation بتر بحسب كيرك (رأبي وترّي)
 [نورمان كيرك ، 1888-1960 ، جراح عسكري أمريكي] .
 بتر برأب الوتر فوق الركبة ، يجرى تماماً فوق اللقمة الفخذية ، مع خياطة وتر العضلة الرباعية الرؤوس الفخذية فوق نهاية عظم الفخذ المنقسم .
Krukenberg's amputation بتر بحسب كروكينبرج (في الفخذ)
 [أدولف كروكينبرج ، 1816-1877 ، مشرّح ألماني] .
 بتر ضامن للحركة ، يجرى عند الرصغ حيث تستعمل النهاية القاصية للذراع لصنع جدعة شبيهة بالشوكة ما بين الزند والكعبرة ، وخاصة

- ذات قيمة في الأعمى لأن للجذعة ميزة استقبال
الحس العميق .
- Langenbeck's amputation** بترٌ بحَسَبَ
لأنجينيبيك (سدليي خارجي)
[برنارد فون لأنجينيبيك ، 1887-1810 ، جراح
ألماني] .
بتر تقطع فيه السدائل نحو الداخل .
- Larrey's amputation** بترٌ بحَسَبَ لاري
(في العضد من المفصل الكتفي)
[البارون دومينيك جان دولاري ، 1842-1766 ،
جراح فرنسي] .
حز مفصل الكتف مع شق يمتد من الأخرم
لحوالي 3 بوصات نحو أسفل الذراع ، شاطراً
العضلة الدالية ، و يلتف من تلك النقطة حول
الذراع إلى مركز الإبط . يدعى أيضاً عملية
لاري .
- Le Fort's amputation** بترٌ بحَسَبَ لوفور
(في القدم)
[ميون - كليمنت لوفور ، 1893-1829 ، جراح
فرنسي] .
تعديل على بتر بيروجوف ، ينشر فيه عبر عظم
العقب بشكل أفقي بدلاً من عمودي .
- linear amputation** بترٌ خطي
بتر بتقسيم بسيط مستقيم لكل الأنسجة .
- Lisfranc's amputation** بترٌ بحَسَبَ ليسفرانك
(في القدم)
[جاك ليسفرانك ، 1847-1790 ، جراح
فرنسي] .
1- بتر القدم بين الرصغ والمشط .
2- حز مفصل الكتف . يدعى أيضاً عملية
ليسفرانك .
- Mackenzie's amputation** بترٌ بحَسَبَ ماكنزي
(في القدم)
[ريتشارد ماكنزي ، 1854-1821 ، جراح
اسكتلندي] .
بتر يشبه بتر سايم (Syme) ، ما عدا أن السديلة
تؤخذ من الجانب الداخلي للكاحل .
- Maisonneuve's amputation** بترٌ بحَسَبَ
ميزونوف
[جول ميزونوف ، 1897-1809 ، جراح
فرنسي] .
بتر يكون بكسر العظم أولاً ، ثم قطع الأنسجة
الرخوة بأدوات مثل المقصات .
- major amputation** بترٌ كبير
بتر للساق فوق الكاحل ، أو الذراع فوق
المعصم .
- Malgaigne's amputation** بترٌ بحَسَبَ مالجيني
(تحت القُعب)
(= بتر تحت الكاحل) (=subastragal
amputation)
[جوزيف مالجيني ، 1865-1806 ، جراح
فرنسي] .
- mediate amputation** بترٌ متوسط
انظر تحت intermediary amputation .
- mediotarsal amputation** بترٌ وَسَطَ الرُصْغ
(= بترٌ شوبار)
انظر تحت Chopart's amputation .
- minor amputation** بترٌ صَغير
بتر جزء صغير مثل إصبع اليد أو إصبع القدم .
- mixed amputation** بترٌ مُختلَطٌ
(دائري وسديلي)
بتر ينجز بتوليفة من الطرق السديلية والدائرية .
- multiple amputation** بترٌ مُتعدِّد
بتر لطرفين أو أكثر أو لأجزاء من الطرف ، المُنجز
في نفس العملية .
- musculocutaneous** بترٌ عَضلي
جلدي
بتر ، تتكون فيه السديلة من عضل وجلد .
- natural amputation** بترٌ طَبِيعي
هو بترٌ خَلْقِي (في الجنين) .
انظره تحت congenital amputation .
- oblique amputation** بترٌ مائل
(= بتر بيضوي) (= oval amputation)
انظر تحت oval amputation .

open amputation بترٌ مَفْتُوحٌ
(= guillotine amputation) (= بتر مقصلي)
انظر تحت guillotine amputation .

operative amputation بترٌ جِراحيٌّ
بترٌ مَجْرَى بِعَمَلِيَّةٍ جِراحيَّةٍ .

osteoplastic amputation بترٌ رأبي عَظْميٌّ
بتر يوضع فيه السطحان المنفصلان للعظم بحالة تماس لكي يتحدان بشكل أفضل .

oval amputation بترٌ بيضويٌّ
بتر يتألف فيه الشق من حلزونيتين معكوستين .
يدعى أيضاً بتر مائل ، و بتر بيضوي .

partial amputation بترٌ جِزْئيٌّ
1- بتر قطعة أو جزء فقط من طرف .
2- بتر خلقي ناقص .

pathological amputation بترٌ مَرَضِيٌّ
بتر يسبب باثولوجي

periosteoplastic amputation بترٌ رأبي سَمْحَاقِيٌّ
(= subperiosteal amputation) (= بتر تحت السمحاق)
انظر تحت subperiosteal amputation .

phalangophalangeal amputation بترٌ سَلامِيٌّ سَلامِيٌّ
بتر لإصبع عند مفصل سلامي .

Pirogoff's amputation بترٌ بِحَسَبِ بِيروجوفٍ
(في القدم)
[نيكولاي بيروجوف ، 1810-1881 ، مشرَّح وجراح روسي ؛ يكتب اسمه أيضاً Pirogov و Pirogoff] .
بتر القدم عند الكاحل بحيث يبقى جزء من عظم العقب في النهاية السفلية للجدعة .

primary amputation بترٌ أَوَّلِيٌّ
بتر مُنْجَز قَبْل بدء الالتهاب .

provisional amputation بترٌ مَرَحَلِيٌّ
بتر يجري باكرًا لإزالة الأنسجة المتضررة أو المنعدية وبقصد البتر التالي في مستوى أعلى مفضل .

pulp amputation بترٌ اللبِّ

(= استئصال اللب) (= pulpotomy)
(أسنان) : علاج لقناة جذر السن ، يتكون من الاستئصال الجزئي لللب السن .

quadruple amputation بترٌ الأَطْرَافِ الأَرْبَعَةِ
بتر كلا الذراعين وكلا الساقين .

racket amputation بترٌ مَضْرَبِيٌّ
بتر يكون فيه هناك شق وحيد طولاني يستمر حتى الأسفل ، مع شق حلزوني على كل جانب من الطرف .

ray amputation بترٌ شُعاعيٌّ
(لإصبع أو لسنغ أولمشط)
بتر سنخي أو مشطي ، مع كل القطع السلامية القاصية .

rectangular amputation بترٌ مُسْتَطِليٌّ
بتر مع سديلة طويلة و سديلة جلدية مستطيلة قصيرة ، كما في بتر تيل (Teale's amputation) .

Ricard's amputation بترٌ بِحَسَبِ ريكارٍ
(في القدم)
بتر القدم مع حز مفصل الظنوب من عظم العقب ، واستئصال الكاحل ، ووضع عظم العقب في الحفرة بين الظنوب والشظية .

root amputation بترٌ الجذَرِ (السني)
استئصال جذر السن ، بتر لجذر سن وحيد الجذر ، يدعى استئصال القمة . أو بتر لجذر سن ثنائي الجذور في الفك السفلي ؛ يدعى قطع أحد الجذرين . يدعى أيضاً استئصال الجذر ، أو بتر الجذر .

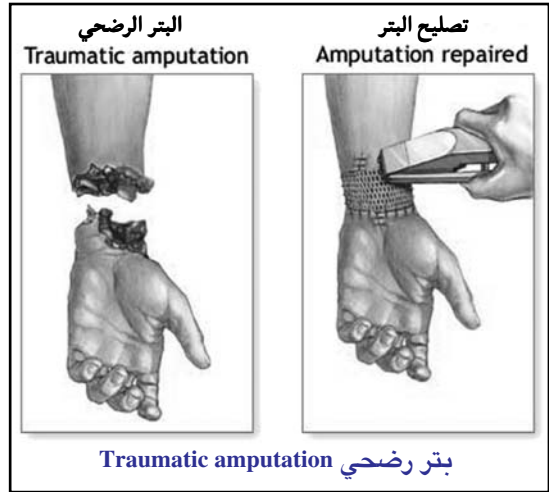
secondary amputation بترٌ ثانويٌّ
البتر المُنْجَز خلال التقيح .

semicircular amputation بترٌ هِلالِيٌّ
بتر يُنْجَز باستعمال سديلة مُحَدَّبة .

spontaneous amputation بترٌ تَلْقائيٌّ
فقد لجزء بدون مداخله جراحية ، كما في الجذام والسكري وداء بيرجر (Buerger's disease) .

Stokes' amputation بترٌ بِحَسَبِ ستوكس

(في الرُكْبَة)
 (= بتر جريتي - ستوكس)
 انظر تحت Gritti's amputation .
subastragalar amputation بترٌ تُحْتِ الكاحل
 بتر القدم مع ترك الكاحل في النهاية السفلية
 للجدعة . يدعى أيضاً بتر ماجيني .
subperiosteal amputation بترٌ تُحْتِ السَّمْحَاقِ
 بتر تُعْطَى فيه النهاية المقطوعة للعظم بسديلة من
 السمحاق . يدعى أيضاً بتر رأبي سمحاقى .
Syme's amputation بترٌ بِحَسَبِ سايم
 (في القَدَم)
 [جيمس سايم ، 1870-1799 ، جراح
 اسكتلندي] .
 حز مفصل الكاحل مع نزع الكعبيين . يدعى
 أيضاً عملية سايم .
synchronous amputation بترٌ مُتَزامِن
 بتر متعدد ، وخاصة الذي يجرى من قِبَل عدة
 أطباء يعملون في نفس الوقت .
Teale's amputation بترٌ بِحَسَبِ تيل
 (مُتَبَايِنُ السِّدَائِلِ)
 [توماس تيل ، 1868-1801 ، جراح إنجليزي] .
 بتر تترك فيه سديلة طويلة مستطيلة من المصل
 والجلد في أحد جانبي الطرف وأخرى قصيرة
 في الجانب الآخر .
tertiary amputation بترٌ ثالِثي
 بتر متأخر حين تلاشي التقيح .
transfemoral amputation بتر عبر عظم الفخذ
 (= above- knee
 amputation) (الرُكْبَة)
 انظر تحت above- knee amputation .
transmetatarsal amputation بتر عبر المشط
 بتر للجزء الأمامي من القدم عبر عظام المشط .
transtibial amputation بتر عبر الظنوب
 (= below-knee
 amputation) (بتر تحت الركبة)
 انظر تحت below-knee amputation .
traumatic amputation بترٌ رَضِحي



بتر لجزء بإصابة حادثة .
Tripier's amputation بترٌ بِحَسَبِ تريبيه
 (في القدم)
 [ليون تريبيه ، 1891-1842 ، جراح فرنسي] .
 بتر مثل بتر شوبار ، عدا أنه يتم نزع جزء من
 الرصغ .
triple amputation بترٌ ثالِثي
 بتر ثلاثة أطراف .
Vladimiroff-Mikulicz بترٌ بِحَسَبِ
 أميكوليتش - فلاديميروف
 (بتر رأبي عَظْمِي للقَدَم)
 [فلاديمير فلاديميروف ، 1903-1837 ، جراح
 روسي] ، و[يوهان ميكوليتش ، 1905-1850 ،
 جراح بولندي عمل في ألمانيا] .
 نط من بتر رأبي عظمي للقدم مع شق عظم
 العقب والكاحل .
amputee مبتور الطرف
 شخص بتر له طرف أو أكثر .
amrinone أمرينون
 دواء مَقْوُّ للقلب
amuck سَعَارُ القَتْلِ
 (=amok)
 1 - اعتلال ذهني يتصف بفترة اكتئاب تتلوها
 محاولة قتل الآخرين ومن ثم الانتحار .
 2 - هائج ، مجنون ، غير قابل للسيطرة .

انظر تحت amok .

amusia

عمه الموسيقي

عَدَمُ القُدْرَةِ عَلَى أداء الموسيقي ؛ من أشكال العمه السمعي ، حيث تفقد القدرة على توليد الأنغام الموسيقية أو إدراكها والتعرف عليها . تعتبر من علامات اضطراب الوجدان ، حيث يشكو المريض مرهف الحس من عدم قدرته على تذوق الموسيقي كسابق حالته .

amnesic amusia عمه الموسيقي بفقد الذاكرة

عدم القُدْرَةِ على تمييز الموسيقي نتيجة فقدان الذاكرة .

instrumental amusia عمه الموسيقي بتعذر العزف

عدم المقدرة على عزف آلة موسيقية .

motor amusia عمه الموسيقي الحركي

عدم المقدرة على إنتاج أصوات موسيقية (الغناء) .

sensory amusia عمه الموسيقي الحسي

فقد المقدرة على إدراك الأصوات الموسيقية . يدعى أيضاً صمم النغم ، وهو عدم المقدرة على إدراك الأنغام الموسيقية .

tonal amusia عمه الموسيقي النغمي

vocal amusia عمه الموسيقي التصويتي

(= عمه الموسيقي الحركي) (=motor amusia) عدم المقدرة على الغناء .

vocal motor amusia عمه الموسيقي الحركي التصويتي

عمه موسيقي لا يستطيع فيه المريض الغناء مع النغم .

Amussat's operation عملية أموسا

[جان زوليماموسا ، 1856-1796 ، جراح فرنسي] .

شق مستعرض طويل لتعريض القولون .

amyasthenia وَهْنُ عَضَلِيّ

(=amyosthenia)

ضعف يصيب العضلات .

amyasthenic 1 - متعلق بالوهن العَضَلِيّ

2- وَهْنُ العَضَلِ: مصاب بالوهن العضلي .

amychophobia رهاب الخدش

خوف غير مُبرَّر من قِبَل الشخص من أن يُخدش ، كمثل بمخالب القط والحيوانات الأخرى .

amyctic 1 - كاو (كاوي)

2 - مِهِيح

amydriasis عَدَمُ تَوَسُّعِ الحَدَقَةِ

amydracaine أميدريكابين (أدوية)

دواء مخدر .

amyelencephalia انعدام الدماغ

والتخاع (مسخ)

(=amyelencephaly)

الانعدام أو الغياب الخلقي للدماغ والحبل النخاعي .

amyelencephalic عديم الدماغ والتخاع

(مسخ)

(=amyelencephalus)

جنين متميز بانعدام الدماغ والتخاع .

amyelia عديم التخاع (مسخ)

غياب خلقي للحبل النخاعي .

amyelic عديم التخاع (مسخ)

مسيخ مصاب بحالة انعدام التخاع الشوكي خلقياً .

amyelinated عديم الميالين

لا يمتلك غمداً ميالينياً ؛ يقال عن الليف العصبي .

amyelination انعدام الميالين

1 - فشل في تشكيل الغمد المياليني للعصب .

2 - بنية أو ليف عصبي من دون غمد مياليني .

amyelinic عديم الميالين

(=amyelinated)

لا يمتلك غمداً ميالينياً .

amyelonic 1 - عديم التخاع ؛ لا نخاعيني

(مسخ)

جنين عديم التخاع الشوكي ، عديم نقى العظام .

2 - عَدِيمُ النَّقْيِ : في الدمويات ، يستخدم أحياناً للإشارة إلى غياب نقي العظم أو غياب المشاركة الوظيفية من نقي العظم في عملية تكون الدم .

amyelotrophy ضمورُ النَّخَاع

ضمور الحبل الشوكي .

amyelus عَدِيمُ النَّخَاع (مسخ)

جنين عديم النخاع .

amygdal (o)- لوزي -

بادئة تشير إلى علاقة مع بنية لوزية الشكل أو مع اللوزة .

amygdala لَوْزَةٌ

1- لوز : ثمر مشمر مشهور من فصيلة الورديات .

2- مصطلح يستعمل في التسمية التشريحية ليدل على بنية شبيهة باللوزة .

3- الجسم اللوزي (Corpus amygdaloideum) :

كتلة مستديرة من المادة السنجابية في الفص الصدغي للدماغ داخلياً لقشرة المعقف (Uncus) ، وهو تلفيق نهاية الحُصَيْن ، وللأمام مباشرة من قرن البطن الوحشي واردة الرئيسية شميه ، بينما تكون اتصالاته الصادرة مع الوطاء والهواة الظهرانية الناصفة للمهاد .

accessory amygdala اللَوْزَةُ الإِضَافِيَّة

(=اللَوْزَةُ اللِّسَانِيَّة) (=tonsilla lingualis TA)

تَجَمُّعٌ من الجريبات اللمفانية على القسم الخلفي أو البلعومي لظهر اللسان .

amygdala accessoria اللَوْزَةُ الإِضَافِيَّة

(=اللوزة اللسانية)

انظر تحت accessory amygdala .

amygdala amara اللوز المر

ثمرة يبلغ طولها 2.5 سم ، بيضاوية الشكل مسطحة . جنينها بنفس شكل الثمرة ولونه أبيض ، وهوزيتي القوام وطعمه مرّ . عند سحنه بالماء ينتج مستحلب أبيض بلون اللبن له رائحة حمض هيدروكربوني .

amygdala dulcis اللَوْزُ الحُلُو

يشبه اللوز المر كثيراً ، لكنه له طعماً لطيفاً يميل للحلاوة . وعند سحنه بالماء ، ينتج مستحلب أبيض بلون اللبن ، ليس له لون الحمض الهيدروكربوني .

amygdala of cerebellum لَوْزَةُ المَخِيخِ

(تشرح) (=tonsilla cerebelli TA)

فصيصة دائري على الوجه السفلي لكل من نصفي الكريبتين المخيختين . يستمر أنسياً بلهأة دودة المخيخ .

amygdalase أميجدالاز (إنزيم)

amygdalectomy استئصال اللوزتين

مصطلح قديم يشير إلى استئصال أو تدمير اللوزتين الخيتين .

amygdalic acid حمض الأميجداليك

حمض المنديك ؛ حمض ذو خواص كابحة للجراثيم ، يستعمل في عداوى السيل البولي ، بشكل ملح الأمونيوم أو الكالسيوم عادة .

amygdaliform لَوْزِي الشَّكْل

أميجدالين (كيمياء)

جليكوزيد مكون للسيان يوجد في البذور وأجزاء أخرى من نبات اللوز المر ، وأعضاء أخرى من فصيلة الورديات ، غالباً ما يكون سبباً للتسمم بالسيانيد في الحيوانات التي تأكلها بكميات كبيرة .

amygdaline لَوْزِيّ

مُنْسُوبٌ لثَمَرِ اللُّوزِ أو للَوْزَةِ البُلْعُومِ .

amygdalitis التهابُ اللُّوزَتَيْنِ

(=tonsillitis)

مصطلح قديم لالتهاب اللوزتين البلعوميتين .

amygdalo- سابقة بمعنى اللَوْزَة

amygdalohippo استئصال الحصين

واللوزة

النزع الجراحي لكامل أو لجزء من اللوزة والحصين والتليف المجاور للحصين . يجرى لمعالجة صرع الفص الصدغي المقاوم للمعالجة الطبية .

amygdaloid لَوْزَانِيّ ؛ لَوْزِيّ الشَّكْل

amygdaloid body الجسم اللوزاني
كتلة دائرية من المادة السنجابية في الفص
الصدغي داخلياً لقشر المخ وأمام القرن السفلي
من البطين الجانبي مباشرة .
اتصالاته الواردة الرئيسية شمية ، والصادرة مع
الوطاء والنواة البطينية الظهرية للمهاد .
amygdaloid nucleus النواة اللوزانية
مرادف للجسم اللوزاني .

amygdaloidectomy قَطْعُ النواة اللوزانية
مصطلح قديم لقطع النواة اللوزانية .

amygdalose أميجدالوز (كيميائية)

amygdalothrypsis تَفْتِيتُ اللُّوزَةِ
استئصال لوزة متفحمة بعد سحقتها بملقط .

amygdalotomy بَضْعُ النُّوَةِ اللُّوزِيَّةِ
(= tonillotomy)
مصطلح قديم لبضع اللوزة البلعومية .

amyl أميل (كيميائية)
الجذر وحيد التكافؤ (C₃H₁₁) .

amyl acetate أسيتات الأميل
سائل شفاف عديم اللون . إستر حمض
الأسيتيك للكحول الأميلي CH₃.CO.OCC₅H₁₁ .
له رائحة الموز ؛ ويدعى أيضاً زيت الموز .

amyl chloride كلوريد الأميل
سائل يستعمل كمخدر C₃H₁₁Cl .

amyl nitrate نترات الأميل
مزيج من إسترات نترات 3-ميثيل-1-بوتانول
2-ميثيل-1-بوتانول ؛ سائل صاف قابل
للالتهاب ذو رائحة أثيرية طيار في درجات
الحرارة المنخفضة ، يستعمل كمساعد
تشخيصي في اختبارات الوظيفة القلبية
العكسية . استعمل أيضاً في معالجة الذبحة
الصدرية الحادة ، إلا أنه تم استبداله بعوامل
أخرى . يستعمل أيضاً في معالجة التسمم
بالسيانيد ، ليعزز تشكل الميتييموجلوبين الذي
يتحد مع أيون السيانيد ليشكل
سيانميتييموجلوبين غير السام ، تتم معاقرة
لإنتاج الشمق وكمنبه جنسي . قد يسبب

ميتييموجلوبينية الدم وفقر الدم الانحلالي
واضطرابات مناعية .

amyl salicylate ساليسلات الأميل
سائل يستعمل كمسكن وفي علاج الروماتيزم .

amylaceous نَشَوِيّ
يحتوي على النشا ؛ له طبيعة النشا .
amylase أميلاز (إنزيم)

إنزيم من صنف الهيدرولاز ، يحفز حلمهة
ارتباطات 1-4 ألفا جلوكوزيد في عديدات
السكريد ، وهو كالجلكوجين إنزيم هضمي
يشطر النشاء إلى وحدات أصغر من المالتوز
(سكر الشعير) في ظروف قلووية عادة . وهو
إنزيم يُفَرَزُ بواسطة الغدة النكفية والغدة
تحت الفك والبنكرياس . توجد الأميلازات
في لعاب معظم الثدييات ، إلا أن فعاليتها تحدد
بالوقت القصير الذي يبقى فيه الطعام في الفم .
كما تحد ظروف المعدة الحمضية بعد بلع الطعام
من نشاط الأميلاز . ويعتبر الإثنا عشري المكان
الرئيسي لهضم النشاء ، حيث يصب الأميلاز
البنكرياسي في تجويف المعى من غدة
البنكرياس كجزء من عصاراته (للأميلاز
البنكرياسي مردود هضمي أعظم من الأميلاز
اللعابي) . والأميلازات شائعة أيضاً في
النباتات ، خاصة تلك التي تحوي مخازن النشاء
في بذورها ، وفي أجزاء النبات المطمورة
كالجذامير والدرنات والجذور الوتدية .

α-amylase أميلاز ألفا
أميلاز داخلية ، تحفز حلمهة ارتباطات 1-4-
جلوكوزيد الداخلية في عديدات السكريد
التي تحتوي على 3 أو أكثر من ثمالات
الجلوكوز ، منتجة لمزيج من قليلات السكريد
الخطية والمتفرعة . يفرز من الغدد اللعابية
وبنكرياس الثدييات .

β-amylase أميلاز بيتا
أكثر وأميلاز يوجد في النباتات والجراثيم ، يشطر
روابط الجلوكوزيد المتناوبة لنزع وحدات
المالتوز من سلاسل عديد السكريد .

pancreatic amylase أميلاز بَنكرياسِيَّة
(=amylpsin) (= أميلوسين)

إنزيم الأميلاز المحتوي في العصارة البنكرياسية .

salivary amylase أميلاز لُعَابِيَّة
(=ptyalin) (= بيتالين)

هو أميلاز ألفا .

انظر تحت α-amylase .

serum amylase أميلازُ المَصْلُ

إنزيم الأميلاز الموجود في المصل ، تمييزاً له عن

أميلازُ البَوْل .

urinary amylase أميلازُ البَوْل

إنزيم الأميلاز الموجود في البَوْل .

amylasuria بَيْلَة أميلازِيَّة

زيادة إفراغ الأميلاز في البول ، علامة على

التهاب البنكرياس .

amylemia وُجُودُ النُّشَا في الدَّم

زيد من النشا في دوران الدم .

amylene أميلين (كيمياء)

مركب هيدرو كربوني سائل قابل للالتهاب ، له

5 أشكال تصاوغية .

amylene chloral كلورالُ الأميلين

مركب منوم .

amylene hydrate هيدراتُ الأميلين

سائل صاف عديم اللون ذو رائحة كافورية ،

قابل للمزج مع الكحول والكلوروفورم والأثير

والجليسرين . يستعمل كمذيب في

المستحضرات الصيدلانية .

amyleneization تَبْنِيجُ بِالْأَمِيلِين

استخدام الأميلين في إحداث التخدير .

amylc أميلي (كيمياء)

يتعلق بالأميل .

amylin أميلين (كيمياء)

(=amyllopectin) (=أميلو بِيكْتِين)

عديد بيتيد ذو 37 حمض أميني وبتنادد بأكثر

من 40% مع البيبتيد المتعلق جينياً مع

الكالسيستونين . يحدث مضموناً مع الأنسولين

في حبيبات خلايا بيتا المفرزة في جزيرات

البنكرياس الطبيعية . هو أيضاً مكون رئيسي لنشوانوي الجزيرة (Islet amyloid) في مرضي الداء السكري من النوع الثاني . يثبط تخليق الجلوكوجين المُنبَّه بالأنسولين في عضلات هيكلية مستفردة ، ويثبط استعمال الجلوكوز المنبه للأنسولين في الأمعاء .

amyism تَسَمُّ أميلي

تسمم بهيدرات الأميلين .

amyo- أميلو

بادئة تشير إلى وجود علاقة مع النشا .

amyo-1, أميلو -1،

6-glucosidase 6- جليكوزيداز

(= الإنزيمُ المُشَدَّبُ)

إنزيم من صنف الهيدرولاز يحفز شطر

ارتباطات ألفا 1، 6 جلوكوزيد النهائية ، محرراً

لثمالات جلوكوز حرة . عند الثدييات ،

للإنزيم أيضاً نشاط كناقل للأمين على نفس

سلسلة عديد الببتيد . يستطيع أن يُحَلِّمَه تلك

الارتباطات التي تحدث على نقط التفرع في

جزئيات الجلوكوجين ، وذلك بنقلها أولاً إلى

السلاسل القريبة للجلوكوزيدات الثلاثية

المجاورة لنقط الفروع ، وبذلك تتعرض نقط

التفرع ألفا 1، 6 المرتبطة ، لنشاط

الجلوكوزيداز . بالتناغم مع فسفوريلاز

الجليكوجين ، فإنه يستطيع بذلك تَدْرِكُ

الجليكوجين إلى جلوكوز حر وجلوكوز -1-

فسفات . يوجد في الكبد والعضلات ، ينتج

عن عوزه ، وهو خلة متنحية كروموسومية

جسدية ، داء اختزان الجلوكوجين من النمط

II . يدعى أيضاً الإنزيمُ المُشَدَّبُ

(للجليكوجين) .

amylorbarbitone أميلوباربيتون

(=amobarbital) (= أموبار بيتال)

باربيتورات متوسط المفعول يستعمل كمهدئ

ومنوم . يعطى بالفم .

amylocaine أميلوكاين

مخدر موضعي قديم ، استعماله بشكل واسع

1- يشبه النشا ، يتميز بصفات تلوينية شبيهة بالنشا .

2- (كيمياء) مادة تنتج عن فعل حمض السلفوريك على السلولوز ، والتي تعطي لوناً أزرق عند معالجتها باليود .

3- المادة البروتينية المرضية المترسبة خارج الخلايا في الداء النشواني ؛ وهي مادة شمعية يوزينية تظهر انكساراً مزدوجاً أخضر تحت الضوء المستقطب عند تلوينها بحمرة الكونغو . تتألف راسبات النشواني بشكل رئيسي من ليفات مستقيمة غير متفرعة بقطر 7.5-10 نانو متر وبطول غير محدود ، مرتبة إما في حزم أو بشبكة شبيهة باللباد . يتألف كل ليف من سلاسل عديد بيتيد مثيلة ، مرتبة في صحائف مكدسة عكسية التوازي . هناك غمطان كيميائيان حيويان رئيسيان لبروتين النشواني : بروتين نشواني خفيف السلسلة ، وبروتين نشواني A ، وهناك أنماط أخرى أقل شيوعاً .

نشواني A amyloid A

بروتين مرضي ليفي منخفض الوزن الجزيئي يوجد في الداء النشواني المجموعي التفاعلي وحمى البحر المتوسط العائلية .

تنكس نشواني amyloid degeneration

(= الداء النشواني) (=amyloidosis)

ارتشاح النشواني بين خلايا وألياف الأنسجة والأعضاء ؛ يدعى أيضاً : تنكس شمعي .

النشواني L amyloid L

بروتين نشواني خفيف السلسلة . يوجد في الداء النشواني المعوز للمفاويات .

حلْمَةُ النِّشَاءِ amylohydrolysis

عملية إضافة الماء أو الهيدروكسيل إلى النشا . انظر تحت amylolysis .

وُجُودُ المَادَّةِ النِّشَوَانِيَّةِ فِي الدَّمِ amyloidemia

الدَّاءُ النِّشَوَانِيّ amyloidosis

مجموعة من الحالات ذات سبببات متعددة تتميز بتراكم بروتينات ليفية لا ذوابة (نشواني)

فيما مضى وتوقف استعماله بسبب الآثار الجانبية الضارة له .

أميلوسلولوز (كيمياء) amylocellulose (=amylose)

انظر تحت amylose .

شَاطِرَةُ النِّشَاءِ (إنزيم) amyloclast

إنزيم يشطر النشا .

شَاطِرُ النِّشَاءِ amyloclastic

وصف للإنزيمات القادرة على شطر أو هضم النشا .

مُخَثِّرَةُ النِّشَاءِ (إنزيم) amylocoagulase

إنزيم في النشا يسمك عجينة النشا بعد فترة مشكلاً رسابة من الأميلوزات .

أميلودكسترين (كيمياء) amyloextrin

أي من صنف الدكستريانات الذوابة بالماء المتلونة بالأزرق باليود و المتشكلة في المراحل الباكراة من حلمة النشا .

عُسْرُ هَضْمِ النِّشَوِيَّاتِ amylo-dyspepsia

عدم القدرة على هضم غذاء حاو على النشا .

أميلوجين amylogen (=amylose)

انظر تحت amylose .

تَوَلَّدُ النِّشَاءِ amylogenesis

التخليق البيولوجي للنشا .

مُؤَلِّدُ النِّشَاءِ amylogenic

1- ينتج النشا .

2- يتعلق بتولد النشا .

أميلوهيميسيللؤلوز (كيمياء) amylohem cellulose

متعدد سكاريد يوجد في الجدار الخلوي للنباتات ؛ وهو يشبه أميلوز النشا كثيراً من حيث عدم ذوبانه في الماء وتلوينه بالأزرق عند استعمال اليود .

حلْمَةُ النِّشَاءِ amylohydrolysis (= amylolysis)

انظر تحت amylolysis .

نَشَوَانِي amyloid

في أعضاء وأنسجة متعددة من الجسم بحيث أن الوظيفة الحياتية تصبح منقوصة . قد تكون حالات الأمراض المرافقة التهابية أو وراثية أو ورمية ، ويمكن للترسيب أن يكون موضعياً أو معمماً أو مجموعياً . يعتمد التصنيف الأوسع استعمالاً على كيمياء اللييفات النشوانية وتتضمن أشكالاً أولية أو مشتقة من الخلايا المناعية ، وأشكالاً ثانوية أو تفاعلية مجموعية . اعتبر الداء النشواني المرتبط مع الورم النقبي المتعدد أو مع حمى البحر المتوسط العائلية ، بكونه في فئة منفصلة لأن نمط اكتناف النسيج يشبه ذلك في النمط الأولي ولكن الداء النشواني يكون ثانوياً لسبب معروف . أيضاً ، ولأن الأشكال الوراثية للداء النشواني لها طرازها الخاص المميز لاكتناف العضو ، فإنها يمكن أن تكون مجموعة منفصلة غيرية المنشأ .

الداء النشواني AA amyloidosis

(=الداء النشواني المجموعي التفاعلي)

داء نشواني ترسب فيه مواد ليفية من نوع AA ، ويحدث ثانوياً لعملية عدوائية مزمنة مثل السل ، أو عملية مزمنة لعدوائية مثل التهاب المفصل الروماتويدي .

الداء النشواني AL amyloidosis

(= الداء النشواني المشتق من الخلايا المناعية)

انظر تحت lymphocyte-derived amyloidosis .

الداء النشواني من amyloidosis

نمط أندريد Andrade type

(= الداء النشواني من النمط البرتغالي)

انظر تحت amyloidosis Portuguese type .

الداء النشواني الجلدي amyloidosis cutis

(=cutaneous amyloidosis)

داء نشواني متوضع في الجلد وعادة مرتبط مع الحكة ، يمكن أن يكون مميزاً لداء أولي أو أن يحدث في داء نشواني ثانوي .

الداء النشواني من amyloidosis,

نمط إنديانا Indiana type

شكل بطيء الترقى من اعتلال الأعصاب

النشواني العائلي ذو اعتلال عصبي يصيب الطرف العلوي في توزع العصب الناصف مؤدياً لمتلازمة النفق الرسغي . وقد تحدث أعراض عينية مثل راسبات الخلط الزجاجي .

الداء النشواني بكبر السن amyloidosis of aging

(= الداء النشواني الشيخوخي)

انظر تحت senile amyloidosis .

الداء النشواني من amyloidosis

النمط البرتغالي Portuguese type

اعتلال أعصاب نشواني عائلي . يصيب الطرفين السفليين مع خلل الجملة المستقلة والخلل . يحدث الموت خلال 7-10 سنوات .

الداء النشواني الديالي dialysis amyloidosis

(= الداء النشواني المرتبط بالديال الدموي)

انظر تحت hemodialysis-associated

amyloidosis .

الداء النشواني العائلي familial amyloidosis

(= الداء النشواني الوراثي)

انظر تحت hereditary amyloidosis .

الداء النشواني hemodialysis-associated

المرتبط بالديال الدموي amyloidosis

داء يحدث عند مرضى الديال الدموي طويل الأمد ، سببه ترسيب الجلوبولين المكروي بيتا₂ الذي لا يتم نزعها من الدم بواسطة الديال ، في المفاصل والأغشية الزليلية وأغمدات الوتر . تتضمن مظاهره متلازمة النفق الرسغي والتهاب المفصل . يدعى أيضاً الداء النشواني الديالي .

الداء النشواني الوراثي hereditary amyloidosis

مجموعة من الأدوية النشوانية توجد عادة في مناطق جغرافية محدودة وتتميز باكتناف نسيجي واسع الانتشار متعذر التمييز عن الشكل المجموعي التفاعلي ، وبوجود بروتينات ليفية من نمط AA . معظمها يكون وراثية سائدة كروموسومية جسدية ، ما عدا حمى البحر المتوسط العائلية والتي تكون متنحية كروموسومية جسدية ، تصنف حسب المقرات الرئيسية لترسيب النشواني إلى النميطات

الرئيسية التالية : اعتلالات عصبية ، اعتلالات قلبية ، اعتلالات كلوية ومتفرقات . يدعى أيضاً الداء النشواني العائلي والداء النشواني الوراثي العائلي .

hereditary neuropathic amyloidosis الداء النشواني الوراثي المصل للأعصاب

اعتلال أعصاب نشواني متنقل بصفة جسمية سائدة يحدث في الداء النشواني العائلي . من أنماطه الفرعية الأساسية : اعتلال الأعصاب النشواني العائلي النمط البرتغالي ، والنمط إنديانا ، والنمط الفنلندي .

heredofamilial amyloidosis الداء النشواني الوراثي العائلي (= الداء النشواني الوراثي)

انظر تحت hereditary amyloidosis .

idiopathic amyloidosis الداء النشواني مجهول السبب (= الداء النشواني الأولي)

انظر تحت primary amyloidosis .

immunocytic amyloidosis الداء النشواني للخلايا المناعية

داء نشواني مجموعي يتركب فيه النشواني من بروتين AL مشتق من السلاسل الخفيفة للجلوبولين المناعي . تضم هذه الفئة الداء النشواني المرتبط بالورم النقسي المتعدد واعتلالات أخرى للخلايا البلازمية ، والداء النشواني الأولي .

immuocyte-derived amyloidosis الداء النشواني المشتق من الخلايا المناعية

نمط تكون فيه المادة المترسبة الليفيقية عادة من نمط AL ، وغالباً ما يكون مجموعياً أو متعمم التوزع . هو نمط أولي للداء النشواني ، يكتنف عادة القلب واللسان والأربطة الرسغية والأعصاب المحيطة والسبيل الهضمي والجلد . يدعى أيضاً الداء النشواني AL ، الداء النشواني المتعلق بالسلسلة الخفيفة ، والداء النشواني الأولي .

kidney amyloidosis الداء النشواني الكلوي (=renal amyloidosis)

انظر تحت renal amyloidosis .

larynx amyloidosis الداء النشواني الحنجري

اكتناف الحنجرة بالداء النشواني .

lichen amyloidosis الداء النشواني الحزازي

أكثر الأشكال شيوعاً للداء النشواني الجلدي ، يتميز بتوزع متناظر على الأسطح الباسطة للطرفين السفليين والفخذين وظهر القدم وأسفل الظهر لحطاطات منعزلة حكية شافة صفراء إلى سمراء قبية الشكل ، يمكن أن تكتنف لاحقاً الصدر والكتفين وجلد الجدار البطني .

lichenoid amyloidosis الداء النشواني الحزازاني

داء نشواني جلدي موزع مع حطاطات حاكة حمراء ضاربة للبنى ، وغالباً متقشرة ، في معظم الأحيان على أسفل الساقين في العمر المتوسط ، ناجم عن ارتشاح النشواني في الأدمة الحليمية .

light-chain amyloidosis الداء النشواني المتعلق بالسلسلة الخفيفة

(=الداء النشواني المشتق من الخلايا المناعية)

انظر تحت amyloidosis immuocyte-derived .

macular amyloidosis الداء النشواني البقعي

داء نشواني جلدي يتظاهر ببقع رمادية سمراء سيئة التحدد ، حكية أحياناً ، تتوزع على أعلى الظهر والثديين والإليتين والذراعين والكاحلين والفخذين .

nodular amyloidosis الداء النشواني العقيدوي

شكل للداء النشواني المتوزع توجد فيه كتل متعددة أو مفردة عقدية أو تورمية محتوية على النشواني ، غالباً في الرئة والمثانة والحنجرة واللسان والمتمحمة والجلد ، خاصة في الأطراف والجذع والأعضاء التناسلية والوجه .

pericollagen amyloidosis الداء النشواني حول الكولاجين

وجود المادة النشوانية حول ألياف الكولاجين .

periretulin amyloidosis الداء النشواني حول

amyloidosis الريتيكوليون
وجود المادة النشوانية حَوْلَ ألياف الريتيكوليون .

primary amyloidosis الداءُ النَّشَوَانِي الأَوَّلِي
داء نشواني لا يكون فيه هناك ارتباط واضح مع حالة مؤهبة . يستعمل هذا المصطلح أحياناً كمرادف للداء النشواني المشتق من الخلايا المناعية .

reactive systemic amyloidosis الداء النشواني المجموعي التفاعلي
داء نشواني تكون فيه المادة المترسبة اللييفية من نمط AA ويحدث ثانوياً لحالة عدوائية مزمنة (مثل السل والتهاب العظم والنقي) أو لداء التهابي غير عدوائي مزمن (مثل التهاب المفصل الروماتويدي) . قد يحدث أيضاً بالارتباط مع بعض الأورام اللمفاوية وبعض اللمفومات غير المنتجة للجلوبولينات المناعية ، الاثنان الأكثر انتشاراً منها سرطانة الخلية الكلوية و داء هودجكن . يدعى أيضاً داء نشواني ثانوي .

renal amyloidosis الداءُ النَّشَوَانِي الكُلُوبِي
رواسب نشوانية في الكلى ؛ في النمط الأولي تكون اللييفات بشكل رئيسي من نوع النشواني AL ، وفي النمط الثانوي تكون من نوع النشواني AA . تصاحب الأنماط الثانوية اضطرابات التهابية مثل التهاب المفصل الروماتويدي والشلل السفلي ، وأمراض عدوائية مزمنة مثل السل والجذام ، وأمراض ورمية مثل الورم النقبي المتعدد . يدعى أيضاً كلاء نشواني .

secondary amyloidosis الداءُ النَّشَوَانِي الثَّانَوِي (= الداء النشواني المجموعي التفاعلي)
انظر تحت amyloidosis reactive systemic .

senile amyloidosis الداءُ النَّشَوَانِي الشَّيْخُوخِي
ترسب مواد نشوانية يشاهد عند المسنين ، ويكتنف عادة القلب أو الدماغ أو البنكرياس أو الطحال . يدعى أيضاً الداء النشواني المصاحب لكبير السن .

amyolysis تحلُّل النَّشَا

تَدْرَكُ النشا إلى سكاكر ودكستريينات ذوابة بالماء ، وبشكل خاص ذلك المحفَّز بالإنزيمات .

amyolytic مُحلِّل النَّشَا

يتعلق بـ ، أو يتميز بـ ، أو يُعزَّز تحلل النشا .

amylopectin أَمِيلُوبِكْتِين (كيمياء)

جلوكان لا ذواب بالماء كثير التفرع ، هو الأكثر انتشاراً من مقومات النشا . يتألف من سلسلة من ثملات الجلوكوز في ارتباط α - (1 ، 4) تتشكل فيه الفروع بارتباطات α - (1 ، 6) . يتلون باليود بلون بنفسجي إلى بنفسجي محمر .

amylopectinosis الداءُ الأَمِيلُوبِكْتِينِيّ

داء اختزان الجليكوجين من النمط IV .

amylophagia قَرطُ تَنَاوُلِ النَّشَوِيَّاتِ

أكل النشا ، توق غير طبيعي للنشا .

amyoplast بَآنِيَةُ النَّشَا (=جسم مولد

للنشا) **body**

الباينات هي جسيمات أو دقائق خلوية نباتية تملأ بمركبات مختلفة فإذا كان الكلوروفيل سمي صانع الكلوروفيل وإذا كان النشا سمي صانع النشا ويبدو الأخير كحبة النشا ويختلف حجمه وشكله تبعاً للنوع النباتي . يتكون صانع النشا من سرّة يتوضع عليها النشا بمختلف أشكاله وبنسب رطوبة متفاوتة مما يمنح حبة النشا هيئة تخالها مؤلفة من حلقات أو مناطق متتالية . تكثر صانعات النشا في نسج الاختزان في النبات . وإضافة إلى كون صانعات النشا تؤمن مخزوناً من النشا ، فإن بعض العلماء يعتقد أنها تعمل كأداة باحثة عن الجاذبية فتساعد على اختراق التربة بالاتجاه المناسب .

amyoplastic مُولِّدُ النَّشَا

مُشكِّلُ النَّشَا .

amylopsin أَمِيلُوبَسِين

إنزيم العصارة البنكرياسية الذي يحفز حلمهة النشا إلى دكستريين لامتلون ومالتوز . يدعى أيضاً أميلاز بنكرياسي .

amyorrhoea إسهال نشويّ
وجود كمية غير طبيعية من النشا في البراز .

amyorrhexis تفكيك النشا
حلزمة النشا بفعل إنزيمي .

amylose أميلوز
جلوكان خطي ذواب بالماء . المقوم الأقل للنشا ، يتألف من سلاسل غير متفرعة ومكونة من عدد محدود من ثمالات الجلوكوز في ارتباط ألفا α (1 ، 4) ويتلون بالأزرق باليود . يقترب وزنه الجزيئي من 50,000 .

alpha-amylose ألفا أميلوز
(=amylopectin) (= أميلوبكتين)
انظر تحت amylopectin .

crystalline amylose أميلوز بلوريّ
اسم عام يطلق على المستحضرات البلورية المتشكلة من محلول النشا بأنواع من العصيات وتتضمن : ألفا - تتراميلوز ، بيتا - هيكساميلوز ، ألفا - أوكتاميلوز .

amylosis الداء النشواني؛ نشاء
انظر تحت amyloidosis .

senile amylosis الداء النشواني الشيخوخيّ
انظر تحت senile amyloidosis .

amylosuria بيلة نشوية
وجود النشا في البول .

amylosynthesis تخليق النشا
تركيب جزيء النشا من وحدات الجلوكوز .

amylum نشا
اسم لاتيني للنشا .

amylum iodatum نشا ميودن
نشا مُعالج باليود .

amy luria بيلة نشوية
زيد من النشا في البول .

amyoessthesia فقدان الحسّ العضليّ
(=amyoessthesia)
فقدان أو قلة الحسّ العضلي ، أو الحَدْر العضلي .

amyoplasia قُصور التعضُّل

نقص في تشكّل العضل .

amyoplasia congenita قُصور التعضُّل الخَلقيّ
نقص متعمم لنماء العضل ونموه ، مع تقفُّع وتشوه في معظم المفاصل . يدعى أيضاً اعوجاج المفاصل الخَلقيّ المتعدد .

amyostasia ترعُش عضليّ
رعاش العضلات ، يشاهد خاصة في الرّنج التحركي .

amyostatic 1- مرْتعش العضل
2- ترْعُشيّ
متسم بالترعش العضلي أو الرعاش العضلي .

amyosthenia وهنّ عضليّ
(=myasthenia)
مرض مترق مزمن يتسم بتعب مزمن ووهن العضلات (وخصوصاً بالوجه والرقبة) ، وينتج عن عوز الأستيل كولين في المشابك العصبية العضلية .

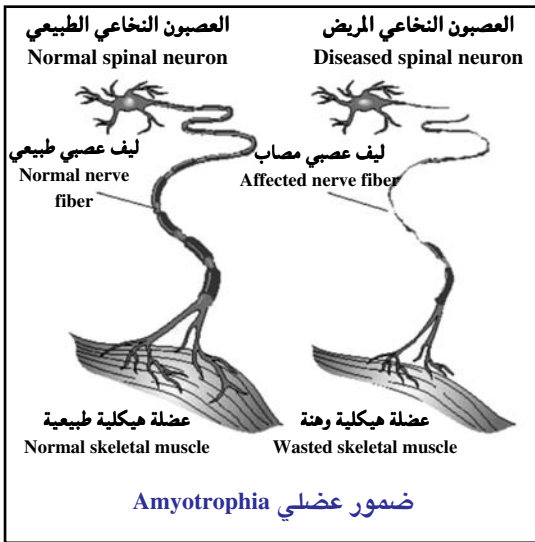
amyosthenic 1- متعلق بالوهن العضليّ
(=myasthenic)
2- واهنّ العضل
3- موهنّ العضل

amyotaxia رنج
(=ataxia) (=amyotaxy)
فشل التناسق العضلي ؛ عدم انتظام الفعل العضلي .

amyotonia ونى عضليّ
(=myatonia)
غياب متعمم للتوتر العضلي ، يترافق عادة مع عضلات مترهلة وزيادة مدى الحركات المنفعلة بالمفاصل .

amyotonia congenita ونى عضليّ خلقيّ
مصطلح عام يصف عدداً من الاضطرابات الوراثية العصبية العضلية ، والتي تسبب فقداً للتوتر العضلي الوهن ، وأحياناً يصيب الرضع والأطفال الصغار .

amyotrophia ضمور عضليّ
(=amyotrophy)



في هذه الحالة يحدث ضمور مع نقص في حجم ووظيفة العضلات نتيجة لأمراض الجهاز العصبي والعضلي
amyotrophy spinalis ضمور عضلي مترقئ نخاعي المنشأ
progressiva

(= ضمور العضل المترقي)

neuralgic amyotrophy ضمور عضلي مؤلم

اضطراب عصبي غير معروف السبب يتسم ببداية مفاجئة لألم وخيم عادة حول الكتف ، ويبدأ عادة مع حلول الليل ، وسرعان ما يليه وهن وهزال عضلي ، غالباً بحزام الكتف ، وكثيراً ما يسبقه حدث معين مثل نزلة برد أو الدخول إلى المستشفى . يعزى عادة لآفة في الضفيرة العضدية .

1- متعلق بالضمور العَضَلِيّ **amyotrophic**

2 - ضامرُ العَضَل

amyotrophic lateral sclerosis التصلبُ الجانبي الضموري

مرض متتسكس ميمت مكتنف للعصبونات القشرية البصلية والنخاعية القشرية والحركة النخاعية ، يتميز بضعف مترقئ وضمور العضلات المعصبة بالعصبونات المصابة ؛ ويحدث بشكل شائع ارتجاج حزمي ومعص ، ذو طبيعة فردانية 90-95٪ (تورث عدد من

الحالات كخلة سائدة متعلقة بالكرموسوم الجسدي) ، يصيب البالغين (نموذجياً البالغين الكبار) ، وهو يميت عادة خلال 2-5 سنوات من بدئه ، وهو أكثر المجموعات الفرعية لداء العصبون المحرك شيوعاً . والوحيد الذي يتظاهر بتوليفة من الشذوذات العلوية والسفلية ، تتضمن المتفاوتات :

1- شلل بصلي مترقئ : يحدث فيه اكتناف لجذع الدماغ السفلي المحرك بشكل دائم أو معزول .

2- تصلب جانبي أولي : تُشاهد فيه شذوذات العصبون المحرك العلوي فقط .

3- ضمور العضل النخاعي المترقي : يُلاحظ

فيه خلل وظيفي للعصبون المحرك السفلي فقط . ويدعى أيضاً : ضمور عضلي مترقئ نخاعي المنشأ ، ضمور عضلي مترقي ، داء آران - دوشين ، داء شاركو ، داء دوشين - آران ، داء لوجيريك .

amyotrophy ضمور عضليّ

ضمور النسيج العضلي .

انظر تحت amyotrophy .

diabetic amyotrophy ضمور عضلي سكريّ

ضعف وهزال لامتناظر مترقئ للعضلات ، مصاحب بوجع وألم واخز . يقتصر عادة على عضلات الحزام الحوضي أو الفخذ ويتعلق بالداء السكري غير المضبوط .

neural amyotrophy ضمور عضلي عصبي المنشأ

(=amyotrophic اعتلال الأطراف بضمور العَضَل)
acropathy

هو اعتلال الأطراف بضمور العَضَل (Amyotrophic acropathy) .

neuralgic amyotrophy ضمور عضلي مؤلم

(= مُتلازمة الحزام الكتفي)
syndrome

حالة تتميز بألم عبر الكتف وأعلى الذراع ، مع ضمور وشلل عضلات الحزام الكتفي .

neuritic amyotrophy ضمور عضلي تال

	لأتهاب الأعصاب
(=hereditary	(=)الاعتلال العَصَبِي
hypertrophic	الوراثي الضَّخامي
interstitial neuropathy)	(الخلالي)
	هو الاعتلال العَصَبِي الوراثي الضَّخامي الخلالي
(Hereditary hypertrophic interstitial neurop-	
	. athy)
primary progressive	ضُمُورٌ عَضَلِيٌّ بَدْئِيٌّ
amyotrophy	مُتَرَقٌّ
(=muscular dystrophy)	(=)حَثَلٌ عَضَلِيٌّ
	مصطلح عام لمجموعة من الاضطرابات الوراثية
	التنكسية المترقية التي تصيب العضلات
	الهيكلية ، إضافة لأعضاء أخرى غالباً .
progressive nuclear	ضُمُورٌ عَضَلِيٌّ نَوَوِيٌّ
amyotrophy	مُتَرَقٌّ
progressive sp	ضُمُورٌ عَضَلِيٌّ نُخَاعِيٌّ
amyotrophy	الْمُنْشَأُ مُتَرَقٌّ
	مرادف للتصلب الجانبي الضموري .
amyous	فَاقِدُ العَضَلِ
	معوز النسيج العضلي .
amyrol	أَمِيرُولٌ
	مُرَكَّبٌ مُصَاوِغٌ مِنْ زَيْتِ خَشَبِ الصَّنَدَلِ .
amyxia	انْعِدَامُ المَخَاطِ
	غياب المخاط .
amyxorrhea	انْعِدَامُ إِفْرَازِ المَخَاطِ
	غياب إفراز المخاط .
amyxorrhea gastrica	انْعِدَامُ إِفْرَازِ المَخَاطِ المَعْدِي
	حالة تتصف بوجود كمية صغيرة بشكل شاذ
	من المخاط في الإفراز المعدي .
An.	رمز المصعد (كهرباء)
An.	رمز الأكتينون (كتن)
an-	1 - سابقة بمعنى النَّفْيِ
	2 - سابقة بمعنى الانْعِدَامِ
	3 - سابقة بمعنى الصُّعُودِ
ana-	سابقة بمعنى الصُّعُودِ
	بادئة تعني إلى الأعلى ، زائد ، من جديد .
Anabaena	الْمُتَصَاعِدَاتُ

جنس من الزراقم (Cyanobacteria) ، يشاهد في الماء العذب وقد يسبب رائحة كريهة في مصادر المياه وخطر التسمم بالزراقم .

أنابازين anabasin

مركب قلوي يشبه النيكوتين مبيد للحشرات .

تَفَاقُمُ المَرَضِ anabasis

الفترة الأولى ، أو التعزيز ، من سير المرض .

مُتَصَاعِدُ anabatic

وصفٌ للرياح أو النسيم الصاعد نهاراً من الأودية وسفوح الجبال .

احتياء Anabena anabiosis

1 - استرداد العمليات الحياتية (مظاهر الحياة) بعد توقفها الظاهر .

2- (نبات) : عودة عضو أو نبات كامل إلى الحياة النشطة بعد سبات تام استمر لفترة طويلة ومثال ذلك سكون البراعم على جذوع الأشجار وسكون الأنواع متساقطة الأوراق خلال الفصل غير المناسب للنمو ، وكذلك الطحالب القائمة التي تعيش في الأماكن الرطبة والتي تدخل في طور سبات طويل بسبب الجفاف وتستأنف حياتها النشطة بزوال العامل المسبب .

احتيائيّ anabiotic

1 - كائن يبدو ظاهرياً عديم الحياة ولكنه لا زال حياً .

2- عامل يُسْتَعْمَلُ لإعادة الحياة .

طاقة ابتنائيةّ anabolergy

كمية الطاقة المُسْتَهْلَكَة في عملية الابتناء .

ابتنائيّ anabolic

يتعلق بـ ، أو يعزز الابتناء . ويستخدم هذا الوصف لما له علاقة ببناء الخلايا مثل العضلات ؛ والعكس هدمي تقويضي .

ستيرويد ابتنائيّ anabolic steroid

أي من المركبات الدوائية العديدة التي تُؤخذ من الهرمون الذكري (تستوستيرون) ، أو مُحضَّر تخليقياً ، يساعد الستيرويد الابتنائي في النمو الجسدي ، ويعاكس تأثيرات الهرمون الأثوي

جهازية لقياس شدة المنعكسات العميقة .

Anacardium بلاذُرْ؛ أنقرد

جنسٌ من النَّبَاتَاتِ المدارِيَّةِ، وهو نبات طبي من فصيلة البطميات (Anacardiaceae) .

anacardol أناكارِدُول (سائل مُؤرِّج)

مقومٌ سائل من مقوّمات قشرة جوز الكاشو (Cashew nut shell)، يؤدِّي إلى تفاعلات لدى الأشخاص المتحسّسين للسَّمَاقِ السَّامِّ (Poisonivy) .

anacatadidymus مندمج الوسطين (مسخ)

(=nakatadidymus)

توأمان ملتصقان متحدان في الوسط لكنهما منفصلين من أعلى وأسفل .

anacatesthesia حسُّ التَّارُجِحِ

الإدراك، أو الشعور بالتأرجح والطوفان في الفضاء

anacholia نُدْرَةُ الصَّفْرَاءِ

الحالة التي يوجد فيها نقص في إفراز الصفراء .

anachronobiology البيولوجيا الزمنية
الابتنائية

الدراسة الحيوية الزمنية: الوصف الموضوعي للبنى الزمنية البيولوجية ويلعب دوراً هاماً في الطب .

anacidity انعدامُ الحَمْوُضَةِ؛ لَاحْمُوضِيَّةٌ

فقد الحموضة الطبيعية .

gastric anacidity

انعدامُ حَمْوُضَةِ المَعْدَةِ

فقد حمض المعدة .

anaclisimeter مقياسُ انكسارِ العينِ

أداة لقياس انكسار عدسة العين .

anaclasis 1 - انْعِكَاسُ الضَّوْءِ

2 - انْكَسَارُ الضَّوْءِ أو انعكاسه في أوساط العين

3 - ثَنِّي شَدِيد (لفك القسط)

4 - كَسْرٌ جَدِيد؛ نَقْضُ العَظْمِ

5 - فِعْلٌ انْعِكَاسِيٌّ

anaclisis انْكَالٌ

اعتماد فيزيائي وانفعالي على الآخر للحماية

(الإستروجين)، ويسبب ملامح فيزيائية لتصبح

أكثر رجولة . يستعمل الستيرويد الابتنائي

لعلاج أفقار الدم اللوخيمة، والايضاض،

وسرطان الثدي . كما يستخدم بصورة غير

مشروعة من قبل بعض الرياضيين لزيادة كتلة

العضلات .

anabolin

مُبْتَنَاءَةٌ

(=anabolite)

أي ناتج لابتناء، أو لعملية استقلابية ابتنائية .

anabolism

ابْتِنَاءٌ

1 - نوع من الاستقلاب تتركب فيه مواد كيميائية

من وحدات بنائية بسيطة، وهو عملية

تتطلب طاقة؛ هو طور البناء في عمليات

الاستقلاب الحيوية التي تجرى في الخلية

أو الكائن والذي يؤدي إلى صنع المادة الحية،

أي زيادة عدد الخلايا وبالتالي النمو . ويعتبر

التخليق الضوئي مثلاً تقليدياً على عملية

الاستقلاب البنائي (الابتناء)، حيث تساهم

الطاقة الشمسية فيه بتكوين مركبات معقدة

مثل الجلوكوز ومشتقاته . تنفذ الحيوانات

أيضاً كثيراً من التفاعلات بنائية الاستقلاب

(الابتنائية)، بانية بذلك جزيئات معقدة

كالبروتينات من وحدات فرعية أبسط

(أحماض أمينية) تحصل عليها من التغذية

المتغيرة .

2 - تمثيل الطعام والتحويل البنائي وخصن الطاقة

في الجسم .

anabolistic

ابْتِنَائِيٌّ

(=anabolic)

متعلق ب، أو يشير إلى الابتناء .

anabolite

مُبْتَنَاءَةٌ (ج: مُبْتَنَائَات)

انظر تحت anabolin .

anacamptic

انْعِكَاسِيٌّ

اسم أطلق في وقت ما على فرع من الفلسفة

الطبيعية التي تعاملت مع الصوت أو الضوء

المنعكسان من الأسطح .

anacamptometer

مقياسُ المنْعِكَسَاتِ

والإرضاء ، يستعمل للإشارة إلى الاعتماد الطبيعي أو المفرط لطفل على أمه ، أو إلى اتكال زائد عند فرد متقدم بالسن على الآخرين للدعم العاطفي .

anaclitic

اتِّكاليّ

طفل يتصف بالاتكال الأمومي ، أو شخص يتصف بالاتكال العاطفي على الآخرين .

anaclitic depression

اكتئاب اتِّكاليّ

اختلال في نماء الرضيع الفيزيائي والاجتماعي والذكائي ، تالياً للانفصال عن أمه أو عن بديلها ؛ متميزاً بالكسل والانسحاب والقهم .

anacmesis

تَوْقُفُ النَّضْجِ

توقف نضج المحببات الباكراة أو البدئية رغم أنها قد تكون مزادة عددياً .

anacobra

زُعَافُ الكُوبِرا المَعَطَّل

زعاف الكوبرا المعالج بالفورمالدهيد و بالحرارة ، مما يجعله معطلاً .

anacousia

صَمَم

(=anakusis) (=anacosis)

الفقد أو الغياب الكامل للقدرة على إدراك الأصوات .

anacrotic

1 - نَبْضٌ مُتَلَمُّ الصَّاعِدَة

2 - متعلق أو مصاب بتتلّم صاعِدَة النَّبْضِ :

أي له موجتين .

anacrotism

تَتَلَمُّ صَاعِدَة النَّبْضِ

وجود نبض متلّم الصاعدة .

anacosis

صَمَم

(= anakusis)

anacystis

الكيسية

(= microcystis)

جنس من الزراقم يلوث المياه أحياناً ويمكنه أن يسبب التسسم بالزراقم .

anadicrotic

نَبْضٌ مُتَلَمُّ الصَّاعِدَة

(=anacrotic)

anadicrotism

تَتَلَمُّ صَاعِدَة النَّبْضِ

(=anacrotism)

anadidyms

مُنْدَمِجُ المَقْدَمِينَ (مسخ)

توأمان ملتصقان ، منقسمان من الأسفل ، ولكن بقطب رأسي واحد .

anadipsia

عَطَشٌ شَدِيدٌ ؛ سَهَافٌ

حالة من العطش الشديد .

anadrenalism

1 - اِنْعِدَامُ الكُظُر

2 - فَشَلٌ كُظْرِيّ

غياب أو فشل الوظيفة الكظرية .

anadrenia

1 - اِنْعِدَامُ الكُظُر

(=anadrenalism)

انظر تحت anadrenalism .

2 - فَشَلٌ كُظْرِيّ

فَقْرُ الدَّم

anaemia

(=anemia)

(تسمية بريطانية) انظر تحت anemia .

حالة مرضية تتسبب بنقص الدم أو خلايا الدم الحمراء ، نقص الهيموجلوبين في خلايا الدم الحمراء أو زيادة في خلايا الدم البيضاء . يصبح الجلد والغشاء المخاطي شاحبين ، وأعراض فقر الدم هي ضعف عام ، صداع ونقص في النشاط . وهذه الأعراض هي أعراض عامة لكثير من الحالات المرضية .

anaerobe

لاهوائيّ ؛ لحيوانيّ

خلية أو كائن حي يمكنه العيش بدون هواء واللاحيواني الحقيقي لا يمكنه العيش بوجود الأكسجين ، أي أنه قادر على الاستقلاب في غياب الأكسجين الحر ، يحصل على الطاقة من تفكك الجلوكوز في عملية التنفس اللاحيواني . بعض اللاحيوانات يكون جبرياً ، (Obligate) أي أنه لا يقدر على البقاء في جو من الأكسجين مثل الجراثيم التي تسبب تسسم الطعام . والبعض الآخر (وهو الأكثرية) يستطيع العيش بوجود الأكسجين أو بغيابه وتدعى اختيارية (Facultative) ؛ فعند وجود الأكسجين ، يأخذ التنفس في هذه الأنواع الشكل الحيواني المتضمن دورة كريس التي تطلق طاقة قصوى . وفي غيابها تعول هذه

(أ) ينتج قليلاً من الغاز أو لا ينتج غازاً .

(ب) يكتب تشكل الغاز عند الجراثيم المنتجة للغاز .

انْقِطَاعُ التَّنَفُّسِ

anaerosis

حالات توقف الوظيفة التنفسية . يطلق المصطلح خصوصاً على الحالات الحادثة في حديثي الولادة .

anaesthesia

تَخْدِير

(=anesthesia)

(تسمية بريطانية) انظر تحت naesthesia . فقدان الحس العام أو فقدانه في موضع أو عضو من أعضاء الجسم ، ويستعمل غالباً للدلالة على فقدان حس الألم أو على استعمال الوسائل المختلفة التي تؤدي إلى فقدانه عند إجراء العمليات أو المداخلات الطبية المؤلمة .

anagen

طَوْرُ التَّنَامِي

الطور في دورة الشعرة الذي يحصل فيه تخليق الشعر .

Anagnostakis

عملية

operation

أناجنوستاكيس

[أندرياس أناجنوستاكيس ، 1826-1897 ، طبيب عيون يوناني] .

1 - عملية لمعالجة الشتر الداخلي (Entropion) .
2 - عملية لمعالجة الشعرة (Trichiasis) .

anagocytic

مُنَبِّطُ النُّمُوِّ الخَلَوِيِّ

تأخير أو تثبيط نمو الخلايا .

anagoge

أُمْتَوْلَةُ النَّفْسِ

(=anagogy)

قُدْوَةٌ مَثَالِيَّةٌ نَفْسَانِيَّةٌ: الناحية الوجدانية المثالية للنفس المتعلقة بالقيم المثالية والروحية .

anagogic

مَتَعَلِقٌ بِأُمْتَوْلَةِ النَّفْسِ

يتعلق بالكفاحات الأخلاقية والرفيعة والمرتبة لشعور الشخص المتمسك بالقيم المثالية والروحية .

anagogy

أُمْتَوْلَةُ النَّفْسِ

(=anagoge)

انظر تحت anagoge .

الأنواع كلياً على الطاقة المتحررة في عملية التنفس اللاهوائي . تعتمد العضويات اللاهوائية ، أثناء هدم جزيئات الطعام للحصول على الطاقة ، على عملية التحلل الجليكولي لإنتاج الأدينوزين ثلاثي الفوسفات ATP . ولذلك فهي لا تفكك أنواع السكر إلى ثاني أكسيد الكربون والماء كما تفعل الكائنات الحية الهوائية في عملية التنفس الهوائي ، حيث يستخدم الأكسجين كمتقبل للإلكترونات . وعوضاً عن ذلك تفكك الكائنات الحية اللاهوائية السكر إلى جزيء يحوي ثلاث ذرات كربون والبيروفات الذي يتحول لاحقاً إلى حمض اللاكتيك أو الإيثانول أو بعض النواتج الأخرى .

facultative anaerobe

لاهُوَائِيٌّ مُخَيَّرٌ

مكروب قادر على العيش تحت ظروف إما لاهوائية أو هوائية .

obligate anaerobe

لاهُوَائِيٌّ مُجْبَرٌ

مكروب ينمو فقط بالغياب الكامل للأكسجين الجزئي . بعض منها يقتل بالأكسجين .

spore-forming anaerobe

لاهُوَائِيٌّ مُبَوِّغٌ

جراثيم لاهوائية قادرة على إنتاج الأبواغ ، مثل المطثية (Clostridium) .

anaerobic

لاهُوَائِيٌّ؛ لَاحْيَوَائِيٌّ

نعت للكائنات الدقيقة وخاصة الجراثيم القادرة على مواصلة العيش بغياب الأكسجين أو الهواء كلياً . ويقال إن كائناً ما موضوع في ظروف حياة لاهوائية وحسب قدرة الكائن على العيش بمعزل عن الهواء أو بوجوده يوصف بأنه لا هوائي اختياري أو أنه لاهوائي إجباري .

anaerobiosis

اللاهُوَائِيَّةُ؛ اللاحيَوَائِيَّةُ

العمليات الاستقلابية التي تتم في غياب الأكسجين الجزئي . ونتيجة للأكسدة المعزولة تخرج الغازات مثل الميثان والأمونيا والنيتروجين وكبريتيد الهيدروجين وثاني أكسيد الكربون .

anaerogenic

1 - مُنَبِّطُ الإِرْيَاحِ

2 - لَامِرْيَاحِ (غَيْرُ مُكوِّنٍ لِلْغَازِ)

anagotoxic مُضَادُّ الذِّيفَان

يفعل مناهضاً للذيفان ؛ يضاد فعل الذيفان .

anahormone مُثَبِّطُ إِفْرَازِ الْهَرْمُونِ

مادة تثبط فعل الهرمونات أو تضعف تأثيرها .

anakatadidymus مُنْدَمِجُ الْوَسَطَيْنِ (مسخ)

توأمان ملتصقان ، منفصلان في الأعلى وفي الأسفل ، ولكن متحدان في الوسط .

anakhre النَّخَار

(=goundou)

مَرَحَلَةٌ مُتَقَدِّمَةٌ مِنَ الدَّاءِ الْعَلِيَّتِيِّ .

anakmesis تَوَقُّفُ النَّضْجِ

توقف النضج ، بصورة خاصة زيادة طليعات الحبيبة في النقي مع فقد للنمو الإضافي ، كما يشاهد في ندرة المحبيات .

anakusis صَمَمٌ

انظر تحت anacousia .

anal شَرَجِيٌّ

يتعلق بالشرح .

anal canal الْقَنَاةُ الشَّرَجِيَّةُ

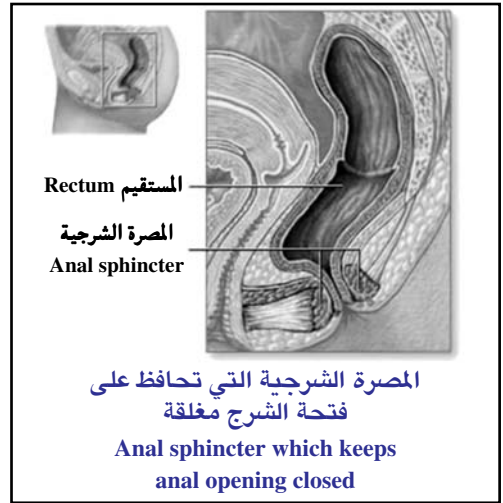
القسم النهائي من القناة الهضمية ؛ طولها 4 سم تقريباً ، تبدأ عند الموصل الشرجي المستقيمي ، حيث تضيق الأمبولة المستقيمية فجأة عندما تخترق القناة الهضمية الحجاب الحوضي (الرافعة الشرجية) ، ومنتهية عند الحتار المستقيمي ، عندما تتغير ظهارية القناة الشرجية التي تُبطن القناة الشرجية السفلية إلى الجلد حول الشرج ؛ مُحاطة بالمصرتين الداخلية والخارجية .

anal eroticism شَبَقٌ شَرَجِيٌّ

(=anal erotism)

تجربة محفوفة باللذة متركرة حول التغوط والفعاليات ذات الصلة بذلك في المنطقة الشرجية وخاصة خلال الطور الشرجي في الأطفال ذوي السن 1-3 سنوات (وذلك حسب نظرية فرويد للتحليل النفسي ، والتي تلقى الكثير من المعارضة حالياً) .

anal sphincter الْمَصْرَةُ الشَّرَجِيَّةُ



العضلات العاصرة التي تحافظ على فتحة الشرج مغلقة ، وينقسم إلى عضلة باطنة (Internal) ، وأخرى (External) .

anal verge حِتَارُ الشَّرْجِ

المنطقة الانتقالية بين الجلد الرطب ، عديم الشعر ، المحور للقناة الشرجية وبين جلد حول الشرج .

analbuminemia فَقْدُ أَلْبُومِينِ الدَّمِّ

حالة تتصف بعوز أو غياب الألبومينات من مصل الدم .

analeptic مُنْعَش (ج: مُنْعِشَات)

1- دواء يعمل كمادة منبهة كالكافيين والأمفيتامين ، وهو عقار منشط للجهاز العصبي المركزي .

2- أي عقار له نفس الخواص لتنشيط فاعلية بعض الأدوية .

analgesia 1 - بُطْلَانُ الْأَلَمِ

2 - تَسْكِينٌ

(أ) غياب الإحساس بالألم ؛ غياب الألم عند التنبيه المؤذي بواسطة المسكنات التي تضم مجموعة كبيرة من الأدوية التي تعمل بآليات مختلفة ؛ موضعية أو تؤثر على الجهاز العصبي فتخفف من الألم .

(ب) عدم الإحساس بالألم مع تمتع المريض بالوعي الكامل وإحساسه باللمس

والضغط ، أي تفريغ الألم من دون فقد الوعي .	dental analgesia	تَسْكِينٌ سِنِّيُّ
analgesia algera		استخدام المسكنات لتسكين الألم خلال الإجراءات السنية .
(=analgesia dolorosa)	epidural analgesia	تَسْكِينٌ حَوْلَ الجَافِيَةِ
ألم تلقائي في جزء مُزال التعصيب ؛ وهو ألم في باحة أو ناحية مخدرة الألم التلقائي في جزء من الجسم غير حساس للمنبه الألمي . يدعى أيضاً خَدْرٌ مؤلم .		تسكين ألم أو تخدير قسم من الجسم بحقن مادة مخدرة في الحيز خارج الجافية في القناة الفقرية . يُحْدَثُ بحقن المحلول المسكن داخل الحيز المحيط بالنخاع الشوكي خارج الأم الجافية .
analgesia dolorosa	general analgesia	تَسْكِينٌ عَامٌّ
(=analgesia algera)		حالة من بطلان الألم في كل أنحاء الجسم .
انظر تحت analgesia algera .	hysterical analgesia	بُطْلَانُ الأَلَمِ الهِسْتِيرِيِّ
audio analgesia		فقدان حس الألم في منطقة من الجسم لسبب هستولوجي من دون وجود أية آفة عضوية .
(=audioanalgesia)	infiltration analgesia	تَسْكِينٌ بِالإِرْتِشَاحِ
استخدام الموسيقى أو الأصوات المرسله عبر سماعات الأذن للتغطية على الشعور بالألم خلال الإجراءات السنية أو الجراحية .		1- إحداث التسكين أو التخدير الموضعي بترسيب محلول مخدر فوق باحة سطحية بالجسم .
conduction analgesia		2- تخدير بعض النهايات العصبية برشح محلول مخدر تحت الجلد في منطقة المداخلة الجراحية .
بُطْلَانُ الأَلَمِ التَّوَصِيلِيِّ (=تخدير ناحي)	intravascular analgesia	تَسْكِينٌ وَعَائِيٌّ
غياب الألم في منطقة من الجسم بتخدير العصب الحسي الذي يغذيها بمادة مخدرة .		إحداث التسكين بحقن المسكن وعائياً .
congenital analgesia	narcoclocal analgesia	تَسْكِينٌ مَوْضِعِيٌّ بِالتَّبْنِيَجِ
بُطْلَانُ الأَلَمِ الخَلْقِيِّ		التسكين الموضعي الذي يتولد في منطقة محددة قبل تبنيجها بسبب المداواة قبل التبنيجية المسبقة .
عدم الشعور بالألم منذ الولادة أو بعدها بقليل .	obstetrical analgesia	تَسْكِينٌ تَوَلِيدِيٌّ
continuous caudal analgesia		تفريغ ألم الولادة بواسطة إحصار العصب (التسكين العجزي) أو بواسطة استنشاق مقادير مخففة من الأبخرة أو الغازات المخدرة مثل أكسيد النتروز .
مُسْتَمَرٌّ	paraneural analgesia	تَسْكِينٌ حَوْلَ العَصَبِ
تسكين لإنقاص ألم الولادة ؛ تحقن المادة المخدرة باستمرار (الإرواء المستمر للصفيرتين العجزية والقطنية) داخل الحيز فوق الجافية عند الفرجة العجزية .		إحداث التسكين بترشيح محلول مخدر حول العصب الحسي .
cotinuuous epidural analgesia	paretic analgesia	بُطْلَانُ الأَلَمِ الحَزَلِيِّ
تسكين تحت الجافية مستمر		فَقْدُ حَسِّ الأَلَمِ المصحوب بشلل جزئي .
طريقة لتفريغ الألم ، تتألف من تحميم مستمر لجذور العصب القطني أو الصدري داخل الحيز فوق الجافية ، بحقن محلول مخدر . يستعمل أثناء المخاض والولادة ، وفي الجراحة العامة لخصر مسالك الألم تحت السرة ، أيضاً تالياً للجراحة . يدعى أيضاً تخدير تحت الجافية مستمر .		

patient controlled	تَحَكُّمُ الْمَرِيضِ
analgesia	بالتسكين
طريقة للتحكم بالألم باستعمال مضخة مُسَرِّبَة بحيث يمكن إعطاء جرعات صغيرة من مخدر داخل الوريد من قبل المريض ؛ وتتضمن إجراءات وقائية ضد الجرعات المفرطة .	
patient controlled	التسكين تحت الجافية المتحكم
epidural analgesia	فيه من قبل المريض
تسكين يتحكم به المريض ، يعطى فيه مخدر أو مخدر وضعي ، في الحيز تحت الجافية بواسطة قثطار خاص .	
perineural analgesia	تَسْكِينٌ حَوْلَ الْعَصَبِ
تسكين بترشيح محلول مخدر حول العصب الحسي	
permeation analgesia	تَسْكِينٌ بِالْإخْتِرَاقِ
(=surface analgesia)	(= تَسْكِينٌ سَطْحِيٌّ)
انظر تحت surface analgesia .	
relative analgesia	تَسْكِينٌ نَسْبِيٌّ
1- (أسنان) في التخدير السني : هو مستوى مداوم من تهدئة الوعي ، إما بتخدير قصير أو عام ، ترفع فيه عتبة الألم . يُحَرَّضُ عادة باستنشاق أكسيد النتروز والأكسجين .	
2- نوع من التخدير العام غير التام يحتفظ فيه المريض بوعيه مع انعدام حس الألم أو نقصه إلى حد محتمل .	
spinal analgesia	تَسْكِينٌ نَخَاعِيٌّ
تسكين ينتج من حقن لعقار أفيوني المفعول في الحيز تحت العنكبوتية حول الحبل النخاعي .	
surface analgesia	تَسْكِينُ السَّطْحِ
تخدير سطحي بوضع مادة مخدرة على غشاء مخاطي كالعين والأنف والبلعوم والحنجرة والإحليل ؛ مثل التسكين أو التخدير بوضع عجينة «مرهم» مسكنة .	
analgesic	مُسَكِّنٌ (ج: مُسَكِّنَات)
1- مُفَرِّجٌ للألم .	
2- غير حساس للألم .	
3- عامل يُخَفِّقُ الألم بدون التسبب بفقد	

الوعي ؛ يمكن أن يكون على شكل محاليل للحقن (سابقاً سمي مخدر موضعي) ، معاجين ، رذاذ ، أو حبوب استقلاب . هذه العقاقير تعوق توصيل النبضات من مستقبلات العصب إلى الدماغ . هناك مسكنات أخرى تقلل الإحساس بالألم وذلك بتأثيرها على الدماغ دون الغياب عن الوعي ، مثل الأسبرين ، الكوديين ، الباراسيتامول والبيثيدين .

المُخَدَّرَاتُ narcotic analgesics

(= المسكنات أفيونية المفعول)

انظر تحت opioid analgesic .

اللامُخَدَّرَاتُ non-narcotic analgesics

أدوية تملك مفعولات أساسية : مسكن مضاد للحمى ومضاد للالتهاب . ولا ترتبط بالمستضدات أفيونية المفعول ولا تصنف ضمن المواد المحظورة .

مسكن لاستيرويدي nonsteroidal

مضاد للالتهاب antiinflammatory أي فرد من مجموعة كبيرة متباينة من الأدوية التي تشبط فعل إنزيم السيكلوأكسجيناز ، مما ينتج عنه نقص تخليق سلائف البروستاجلاندينات والثرومبوكسان من حمض الأراكيدونيك . ولجميعها خواص مسكنة ، ومضادة للحمى ، ومضادة للالتهاب .

مسكن أفيوني opiate analgesic

(= مسكن أفيوني المفعول)

مسكن أفيوني المفعول opioid analgesic

انظر تحت opioid analgesic .

أي واحد من صنف من المركبات التي ترتبط مع عدد من المستقبلات النوعية المتقاربة (المستقبلات الأفيونية المفعول) في الجهاز العصبي المركزي ، لتحصر إدراك الألم أو لتؤثر في الاستجابة الانفعالية للألم . تتضمن هذه المركبات الأفيون ومشتقاته ، وكذلك عدداً من المركبات التخليقية ، وتستعمل في حالات الألم

المعتدل أو الشديد . يمكن أن يؤدي الإعطاء المزمّن أو المعاقرة إلى الاعتماد .

analgetic**مُسكِّن****(=analgesic)**

دواء يسبب تناوله تسكين الألم .

analgia**بُطْلانُ الأَلَمِ**

زوال الألم ، تسكين .

analgic**فَأقْدُ الإِحْسَاسِ بالأَلَمِ**

مُسكِّن ، مُقَدِّد للإحساس بالألم .

analgnosis**عَمَمَةُ الأَلَمِ**

عدم الشعور بالألم .

analny**الشرجية**

مصطلح يشير إلى التنظيم النفسي لكل الأحاسيس والدفعات والخلات الشخصية ، المشتقة من المرحلة الشرجية للتطور النفسي الجنسي (حسب فرويد) .

anallergic**لامُورَجِّج**

غير أرجي ، لا يسبب التأق أو فرط التحسس .

analog**1- مُعْطِيَات لارَقْمِيَّة**

يتعلق بمعدات إلكترونية تكون فيها المعطيات ممثلة بإشارات كهربية أو مقادير فيزيائية لها قيم متفاوتة باستمرار .

2- مُضَاهِي**analogous****مُضَاهِي**

1- شبيه في بعض النواحي ، كما في الوظيفة أو المظهر ، ولكن ليس في المنشأ والنماء .

2- متشابه وظيفياً لكن مختلف المنشأ الجنينية والتكوين (كتشابه جناح الطائر والحشرة) .

analogue (S)**مُضَاهِي (ج: مُضَاهِيَّات)****متناظر**

1- (فسيولوجياً) : جزء من عضوله نفس وظيفته عضو آخر ولكنه من منشأ نمائي مختلف .

2- (كيمياء) : مركب كيميائي ذو بنية شبيهة

لمركب آخر ولكن يختلف عنه فيما يتعلق

بمكون ما ، قد يكون له فعل استقلابي مشابه أو مضاد .

3- توصف الأعضاء التي تؤدي الوظيفة نفسها ولكنها من طبيعة أو أصول مختلفة بأنها متناظرة .

base analogue**مُضَاهِي القَاعِدَة**

شبيهة بالمواد القلوية أو القاعدية .

folic acid analogue**مُضَاهِي حمض الفوليك**

مضاهي بنوي لحمض الفوليك .

homologous analogue**مُضَاهِي مُمَثَل**

عضو أو جزء شبيه بآخر في كل من الوظيفة والبنية .

metabolic analogue**مُضَاهِي اسْتَقْلَابِي**

مركب شبيه إلى حد بعيد ، يميل لأن يستبدل مستقلاً أساسياً .

purine analogue**مضاهي البورين**

مضاهي بنوي لواحد من القواعد البورينية (بورين ، أدينين ، أو جوانين) : يستعمل 6- مركابتوبورين و6- ثيو جوانين كمضادة للورم ، وأزاثيو بورين ككابت للمناعة . العامل المضاد للفيروسات فيدارابين (أدينين الأرابينوزيد) هو مضاهي لنوكليوزيد الأدينين أدينوزين .

pyrimidine analogue**مضاهي البيريميدين**

مضاهي بنوي لواحد من قواعد البيريميدين (سيتوزين ، ثيمين ، يوراسيل) 5- فلورويوراسيل وستيبارابين (أرابينوزيد سيتوزين) ، المضاهئات لنوكليوتيد السيتوزين ديوكسي سيتيدين ، هي عوامل مضادة للورم هامة .

substrate analogue**مُضَاهِي الرِّكِيْزَة**

مادة ذات بنية شبيهة للركيزة الطبيعية للإنزيم ، بحيث أنها ، وبسبب هذا التشابه تشبط في بعض الحالات فعل الإنزيم ، كما في التثبيط التنافسي .

analogy**1- مُضَاهَاة****2- القياس**

طبيعة كون الشيء مضاهئاً ، المشابهة في الوظيفة والمظهر ، ولكن ليس بالمشابهة في المنشأ أو النمو .

يستخدم هذا الوصف للأشياء المتشابهة مثل أزواج الجينات الوراثية المتماثلة .

analphalipoproteinemia **فَقْدُ البروتين**
الشَّحْمِيِّ - ألفا مِن الدَّم
(=Tangier disease) **(=داءُ تَنْجِير)**

اضطراب جسدي متنح لاستقلاب البروتينات الشحمية والدهون ؛ يتَّصَفُ بغياب البروتينات الشحمية مرتفعة الكثافة ، وعوز صميم البروتين الشحمي A وبروتينات شحمية خفيفة الكثافة منخفضة أو سوية ، وثلاثيات جلسريد مرتفعة في البلازما . وكذلك بتراكم إسترات الكوليستيرول في أنسجة الجسم . تتضمن العلامات الإكلينيكية ضخامة اللوزتين ، والمخاطية البلعومية ، ومخاطية المستقيم وتلونها البرتقالي ، والاعتلال العصبي المحيطي الراجع ، ضخامة الطحال والارتشاح القرني .

analysand **مُحلَّل نَفْسِيًّا**
فرد يجري تحليله نفسياً .

analyser **مُحلِّل**
(=analyzer)

- 1- أية آلة تقوم بإجراء تحليل ما .
- 2- المؤشور في منظار الاستقطاب (Polariscope) ، والذي يتم بواسطته فحص الضوء المستقطب .
- 3- الأساس العصبي للمنعكس الشرطي ؛ ويتضمن كامل الجانب الحسي من القوس الانعكاسية واتصالاته المركزية .
- 4- آلة تقوم إلكترونياً بتحديد تردد ونطاق قناة معينة من تخطيط كهربية الدماغ EEG .

analysis **تَحْلِيل**

- 1- (كيمياء) : فصل للأجزاء أو للعناصر المكونة ، فعل تحديد الأجزاء المكونة لمادة ما . التحليل الكيميائي نوعان : تحليل نوعي (كشفي) لمعرفة أنواع العناصر المكونة للمركب وتحليلها الكمي ، وتستخدم فيه الحسابات لتحديد أوزان أو تراكيز المواد في المحاليل أو المصاهير أو المواد الصلبة .

2- (علم النفس) - التحليل النفسي : تستخدم كلمة التحليل في علم النفس لتدل على التحليل النفسي الذي وضع أساسه سيجموند فرويد (Freud) [1936-1856] ومن بعده جاء المحللون الجدد لتستمر مدرسة التحليل النفسي في التفسير والعلاج للحالات النفسية .

3- (رياضيات) : تستخدم كلمة تحليل بمعنى آخر في الإحصاء مثل تحليل التباين . يعالج العمليات الحدية ويشمل حساب المتناهيات في الصغر (التفاضل والتكامل) .

acoustic analysis of **التَحْلِيلُ السَّمْعِي**
للِكَلَامِ

وهو تَقْيِيمُ استجابات المُسْتَمِعِ للكلام ، وهو يفيد في تَقْيِيمِ الحالة الوظيفية لجهاز السَّمْعِ عند مستويات فوق العتبة .

activation analysis **التَحْلِيلُ بالتَّنْشِيط**

الاستعراف الكمي أو الكيفي لمستويات ضئيلة من الذرات التي تمتلك أنماطاً معينة من النويات في عينة ما بواسطة قصفها بفعالية اشعاعية وتحليل الإشعاع المنبعث .

analysis of covariance **تحليل التباين المشترك**
ANCOVA

إجراء إحصائي يستعمل مع متغير معتمد ومتغيرات مستقلة متعددة معاً ، من كل من الأنماط الفئوية (ترتيبية ، ثنائية ، اسمية) والأنماط المستمرة ؛ وصورة متباينة لتحليل التفاوت الذي يُعدَّل للمزج من المتغيرات المستمرة .

analysis of variance ANOVA **تحليل التفاوت**

طريقة إحصائية لتحليل آثار كل واحد أو أكثر من المتغيرات المستقلة الفئوية (اسمية ، أو ترتيبية ، أو ثنائية التفرع) ، على متغير معتمد مستمر ، وكذلك على بعضها البعض ، وذلك بفحص أكثر من فئتين تواقياً . إذا ما كانت فرضية البطلان بأن آثار المتغيرات لا تختلف ، وأن كل النتائج التي استنتجت من نفس الجمهرة صحيحة ؛ فإن متوسطات كل فئات النتائج تقارب بعضها البعض . ولاختبار

الفرضية ، فإن التغير بين متوسطات الفئة يُقارن مع ذلك داخل الفئات باستعمال اختبار F ، فإذا ما قاربت نسبتها 1.0 ، فإنه حينذاك لا يمكن رفض الفرضية .

antigenic analysis تحليلٌ مُستضدِّي

الاستعراف الكمي أو الكيفي لمستويات المستضدات أى دراسة المستضدات بهدف معين .

behavior analysis تحليل السلوك

نموذج سكينر (B.F.Skinner) للفحص والتكهن بسلوك الأفراد في البيئة ، مبني على نظريات الاستثابي ، والإشراط الاستجابية ، والتعلم الاجتماعي ، ويعتمد على المشاهدة .

bite analysis تحليلٌ إطباقِي

(=occlusal analysis)

bivariate analysis تحليل ثنائي المتغيرات

أى من طرق إحصائية متعددة ، لتحليل الترابط بين متغير مستقل ومتغير معتمد .

blood gas analysis تحليلٌ غازات الدم

تحديد تراكيز وضغوط الأوكسجين وثنائي أكسيد الكربون وباهاء الدم بواسطة اختبارات مخبرية . يمكن أن تجرى القياسات التالية : PO_2 (ضغط الأوكسجين الجزئي في الدم الشرياني) ، PCO_2 (ضغط ثنائي أكسيد الكربون الجزئي في الدم الشرياني) ، SO_2 (النسبة المئوية لتشبع الهيموجلوبين بالأوكسجين في الدم الشرياني) ، المحتوى الإجمالي لثنائي أكسيد الكربون في البلازما الوريدية ، والباهاء .

bradycinetic analysis تحليلٌ الحركات البطيئة

(=تحليلٌ الحركات السينمائي)

دراسة بالتصوير التنظيري السينمائي لنشاط حركي .

cephalometric analysis تحليلٌ قياسات الرأس

قياس الرأس باستعمال الكميات المتجهية المسافة والاتجاه ، مبني على اقتفاء صورة شعاعية للرأس الحي ، عادة بمنظر جانبي .

character analysis تحليلٌ الخواص

تحليل نفسي للسمات الشخصية و للدفاعات الخاصة ، الخصوصية لفرد ما .

child analysis تحليلٌ الأطفال (النفسي)

تحليل نفسي للأطفال من حيث السمات الشخصية وعلاقتهم بالآخرين ، وله طرقه الخاصة المختلفة عند البالغين .

chromatographic analysis تحليلٌ أستشرابي

(=) استشراب كروماتوجرافي : (في عمليات التحليل الكيميائي) : أسلوب لفصل وتحليل مخاليط المواد الكيميائية بالامتزاز في طبقات مختلفة التلون . يعتمد على نزوح مكونات الخليط بقدر مختلف من منطقة ابتدائية ضيقة إلى وسط خالص نتيجة لتدفق مذيب أو غاز معين على الخليط . ويتم الفصل عادة في أعمدة من مساحيق أو سوائل امتزاز انتقائية ، أو في شرع من مواد ليفية كالورق . ويفيد هذا الإجراء بصورة أساسية في تحليل مركبات المواد الطيارة .

cluster analysis تحليلٌ عنقودي

في الوبائيات ، طرق إحصائية تُستعمل لتصنيف متغيرات أو مشاهدات في زميرات .

colorimetric analysis تحليلٌ بقياس اللون

تحليل مبني على أساس أنه في مراحل معينة نجد أن شدة اللون لمحلول ما ، تكون متناسبة مع تركيز مادة معينة في ذلك المحلول .

content analysis تحليلٌ المحتوى

أى طريقة من طرق تصنيف ودراسة المنتجات اللفظية للأفراد الطبيعيين أو الأفراد العاجزين نفسياً .

cross-sectional تحليلٌ المقطع

المستعرض هو دراسة المقاطع التشريحية أو الشعاعية المستعرضة للنسيج والأعضاء .

decision analysis تحليل القرار

طريقة إحصائية تستعمل لاختطاط احتمالات النتائج المتباينة ، بتحديد الاحتمالات لكل خيار متوفر عند كل نقطة يمكن اتخاذ قرار عندها .

غالباً ما يرسم على شكل مخطط لشجرة القرار ، لعرض منظومة الخيارات والنتائج كعقد وفروع .

densimetric analysis تحليل بقياس الكثافة
تحليل بالتحقق من الكثافة النوعية لمحلول ، وتقدير كمية المادة المذابة .

discriminant function analysis تحليل الوظيفة التمييزي
ضرب من التحليل متعدد المتغيرات استعماله مفيد عندما يكون المتغير المعتمد اسمياً أو ثنائي التفرع ، وتكون المتغيرات المستقلة مستمرة . يستعمل لكشف توليفة المتغيرات التي تكبر الفصل بين الفئات للمتغير المعتمد . جرى استبداله خلال السنوات الأخيرة بشكل واسع بالتحوف اللوجستي .

distributive analysis تحليل التوزع
تحليل المعلومات المستحصلة حول المريض وتوزيعها بواسطة الطبيب ، بما تستدعيه شكوى وأعراض المريض .

Downs' analysis تحليل داونس
[W.B. داونس ، 1899-1966 ، طبيب تقويم أسنان أمريكي] .
معياري تصوير شعاعي لقياس الرأس ، طُوّر من قبل داونس كمساعد في تشخيص تقويم الأسنان .

ego analysis تحليل الأنا
في المعالجة بالتحليل النفسي ، هو تحليل لنقاط القوة والضعف للأنا ، خاصة آلياته الدفاعية ضد الدفعات اللاشعورية غير المقبولة .

elementary analysis تحليل العناصر الأولية
تقدير كمية أي عنصر معين في مركب أو مزيج .

end-group analysis تحليل الفئة النهائية
1 - تقييم لدرجة الخطية والتفرع لعديد السكرائد ، وذلك بتحديد عدد الزمر النهائية .

2- تحديد نهايات الأمينو و الكربوكسيل للأحماض الأمينية في بروتين ، والذي يسمح بتقييم عدد سلاسل الببتيد في الجزيء ، إضافة لحالة نقاوة البروتين .

existential analysis تحليل نفسي وجودي
الطب النفسي الوجودي (Existential psychiatry) .

gasometric analysis تحليل بقياس الغازات
قياس المكونات المختلفة لمزيج غازي .

gravimetric analysis تحليل ورنني
طريقة تحديد مكونات مزيج ما بفصل مكوناته ووزنها .

group analysis التحليل في فئات
المعالجة في مجموعة ، يعطى فيها التفسير للمرضى وتستحض البصيرة على أساس الاتصال والتأثرات التي تحدث بين المجموعة .

log-linear analysis تحليل لوغاريتمي خطي
شكل للتحليل متعدد المتغيرات ، يفيد في فحص آثار المتغيرات المتعددة - الذي يكون البعض منها فئوياً على الأقل - على متغير معتمد اسمي . يستعمل لبناء نماذج لتقييم العلاقات بين المتغيرات الفئوية .

multivariate analysis تحليل متعدد المتغيرات
أي من طرق إحصائية عديدة للتحليل المتواتر ، لأكثر من متغيرين .

Northern blot analysis تحليل لطخة نورثرن
طريقة تستخدم للتعرف على جزيئات الرنا RNA يتم فيها فصل خليط الرنا على علامة حسب أحجامها وشحناتها الكهربائية ، وتنقل بعد ذلك إلى منشفة تترات السليولوز التي تحتوي على مسبار مشع للتعرف على جزيء الرنا فيها (وسمي كذلك مقارنة بتحليل لطخة ساوثرن ؛ Southern blot analysis) .

occlusal analysis تحليل الإطباق
تحليل لتماس الأسنان بعلاقة مركزية وأثناء سيوح الفك السفلي ، لتحديد إذا ما كان هناك خلل وظيفي في الإطباق . يدعى أيضاً تحليل

إطباقِي .
organic analysis **تَحْلِيلٌ عَضْوِيّ**
 تحليل أنسجة حيوانية ونباتية (أي ذرات مصادر عضوية) .

polariscopic analysis **تَحْلِيلٌ بِمَنْظَارِ**
الاستقطاب
 تحليل محلول فعّال بصرياً بقياس دوران محور ضربة من الضوء المستقطب المار عبره .

proximate analysis **تحليل مباشر**
 تحليل كميّ ، يفصل ويستعرف فئات المركبات في محلول .

pulse-chase analysis **تحليل النبض - المطاردة**
 طريقة لفحص عملية خلوية تحدث عبر زمن . وفيه تُعرض الكائنات الحية أو الخلايا بصورة وجيزة إلى مُركّب مُشع (نبض) ثم تُغسل ، ومن ثم تُعرض لنفس المركب ولكن بشكل غير مشع لمدة زمنية مختلفة (المطاردة) ، وتُلاحظ خصائصها عبر الزمن .

qualitative analysis **تَحْلِيلٌ كَيْفِيّ**
 تحديد طبيعة المكونات لمركب أو لمزيج من المركبات .

quantitative analysis **تَحْلِيلٌ كَيْفِيّ**
 تحديد الكميات المتناسبة لمكونات مركب ما .

radiochemical analysis **تَحْلِيلٌ إِشْعَاعِيّ**
كيميائيّ
 استعراف مباشر أو لا مباشر ، أو تحديد محتوى عناصر معينة في مادة عبر قياس معدلات تلاشي النوكليدات المشعة .

regression analysis **تحليل التحوّف**
 تفسير لجمهرة محدودة من المعطيات ، باستكشاف العلاقة بين عدة متغيرات باستعمال مبدأ التحوّف .

sequential analysis **تحليل تتابعي**
 طريقة إحصائية لا يُثبت فيها حجم العينة مقدماً ، ولكن يتم إيقاف الاعتيان حالما تتم ملاحظة نتائج يعتد بها . يتم تحديد المعايير لإيقاف التجارب عند كل حجم لعينة ، بحيث

إن الاحتمال الإجمالي (لكل أحجام العينة) للرفض الكاذب لفرضية البُطلان عند أية خطوة ، يكون مضبوط المستوى سابقاً .

Southern blot analysis **تحليل لطخة ساوثرن**
 طريقة تستعمل لنقل شذفات الدنا المقطوعة بنوكلياز الدنا الحصري ، والمفصولة بالرحلان الكهربائي من هلام الأجار إلى صفحة ورقة الترشيح التروسولوزية بفعل الخاصية الشعرية ، ويتم التعرف على موضع شذفة الدنا التي يراد دراستها بسبر الورقة بمسبار دنا متمم مشع ، ومن ثم تصويرها بالتصوير الشعاعي الذات . وبطريقة مماثلة ، يتم التعرف على موضع شذفات الرنا بطريقة تحليل لطخة نورثرن .

انظر تحت Northern blot analysis .

Southwestern blot analysis **تحليل لطخة ساوث وسترن**
 طريقة مضاهئة لطريقة لطخة ساوثرن . يتم فصل البروتينات بالرحلان الكهربائي . ثم تنقل إلى مرشح تروسولوزي ، ويتم سبرها بشدق موسومة أو فعالة اشعاعياً من الدنا DNA ؛ يجري لكشف تعبير بروتينات نوعية رابطة للدنا DNA مثل عام النسخ .

spectroscopic analysis **تَحْلِيلٌ طَيْفِيّ**
 (=spectrum analysis)

تحليل يكون بتحديد الأطوال الموجية التي تُمتص عندها الطاقة الكهربائية المغناطيسية من قبل العينة .

spectrum analysis **تَحْلِيلٌ طَيْفِيّ**
 التحليل الكيميائي بواسطة مقارنة المواضع والنوعيات النسبية المختلطة لخطوط الطيف الثابتة الناجمة عن اللهب الناتج عن حرق أو تبخر المواد المختلفة . ولكل مادة جملتها المميزة من الخطوط .

statistical analysis **تَحْلِيلٌ إِحْصَائِيّ**
 مصطلح يشير إلى الفحص المسهب للأرقام المجموعة (الإحصاء الحيوي) المشيرة إلى مشكلة

صحية أو مرضية . وهو محاولة لتحديد العوامل المستبطنة المنتجة لمثل هذه الأسباب والتأثيرات ، وإن أمكن تمييز تلك العوامل التي تحتاج إلى تصحيح .

stop-flow analysis **تَحْلِيلُ بَوْقُفِ الْجَرِيَانِ**
دراسة التأثيرات الناجمة عن توقُّف الجريان الدَّموي .

survival analysis **تحليل البقاء**
تحليل إحصائي يقيّم توقيت أحداث البقاء بصورة خاصة ، وكذلك بالامتداد لأحداث أخرى غير راجعة ، تحدث بأثرية عبر الزمن مثل النكس أو الموت أو الزواج . يكتنف اتباع الأثرية ، واختطاط حدوثات الأحداث ، وحساب احتمالاتهم لكل فترة زمنية .

tetrad analysis **تَحْلِيلُ الرِّبَاعِيَّاتِ**
دراسة الصبغيات الثنائية التكاثرية التي تُقسّم إلى أربعة شقوق صبغية (Chromatids) خلال الانقسام المنصف (Meiosis) .

transactional analysis **تَحْلِيلُ بالتَّعَامُلِ**
نمط من التحليل النفسي مبني على فهم التآثرات (المداولات) بين المريض والمعالج ، وبين آخرين في البيئة . يركز في المقام الأول على حالات الأنا ، وبشكل رئيسي الوالد أو الوالدة والبالغ والطفل .

ultimate analysis **تَحْلِيلُ قِصَائِي**
تحديد نسبة العناصر في مركب كيميائي .

vector analysis **تَحْلِيلُ المُتَّجِهَاتِ**
تحليل كمية موجهة لتحديد : مقدارها واتجاهها ، مثلاً ، تحليل مخطط كهربية القلب السُّلَمِي (Scalar ECG) لتحديد مقدار واتجاه القوة المحركة الكهربية لدورة إجمالية واحدة للقلب .

volumetric analysis **تَحْلِيلُ حَجْمِي**
تحليل كمي لمحاليل بحجم معروف وبقوة غير معروفة ، وفيه يضاف كواشف بتركيز معروفة إلى المحلول حتى يتم الوصول إلى نقطة نهائية لتفاعل معين . الطريقة الأكثر شيوعاً هي

المعايرة .

Western blot analysis **تحليل لطحخة وسترن**
عند عزل البروتينات بالرحلان الكهربائي على هلام ونقله بعد ذلك إلى ورق ترشيح خاص ، يمكن التعرف على البروتين المعين بواسطة المسبار المكوّن من ضد خاص بالبروتين موضوع الفحص ، والموسوم شعاعياً .

analyst **مُحَلِّل**
1 - الذي يُجري التحليل .
2 - اختصاصي التحليل النفسي .

analyte **حَلِيَّة (ج: حَلَائِل)**
المادة التي يجري تحليلها .

analytic **تَحْلِيلِي**
فَصَلُ المادة إلى عناصرها المكونة لتحديد ماهيتها وكمياتها .

analytic psychology **عِلْمُ النَّفْسِ التَّحْلِيلِي**
1 - النظام الذي يتم فيه تحليل الأحاسيس والمشاعر وتجدول بواسطة نمط معين .
2 - طريقة التحليل النفسي التي تتبع مفاهيم كارل يونج (Jung) . يُركز على مجموعة اللاوعي والعامل الباطني (الروحي) في نمو اللاوعي الشخصي ، لا يشبه نظام فرويد . لا يؤكد علم النفس التحليلي على أهمية تأثير العوامل الجنسية على النمو العقلي المبكر . يدعى أيضاً : علم النفس اليونجيان .

analytical **تَحْلِيلِي**
1 - يتعلق بالتحليل الكيميائي .
2 - يتعلق بالتحليل الإحصائي .

analytical balance **مِيزَانُ تَحْلِيلِي**
ميزان حساس جداً ، يُستخدم في التحليل الكيميائي .

analytical chemistry **الكِيمِيَاءُ التَّحْلِيلِيَّةُ**
تطبيق المبادئ الكيميائية على تعيين واكتشاف وتركيب واستعراف مادة معينة .

analyzer **مُحَلِّل**
1 - موشور نيكول المتصل بجهاز مُسْتَقْبَل

يطفىء إشعاع الضوء المستقطب .
 2- الاسم الذي أطلقه بافلوف على ذلك الجزء المتخصص من الجهاز العصبي الذي يتحكم باستجابات الكائن الحي إلى ظروف خارجية متبدلة .
 3- مستقبلة عصبية مع وصلاتها المركزية ، يُفرَّق بواسطتها التحسس للتنبهات المختلفة .
amino acid analyzer مُحلِّلُ الأحماض الأمينية
 أداة تحليلية تُفصل وتُستعرف وتُقاس كميات الأحماض الأمينية والمركبات القريبة منها .
amino acid sequence analyzer مُحلِّلُ متواليات الأحماض الأمينية
 أداة لقياس مكونات البروتين في البلازما ، وتستخدم في تقييم شحوم الدم .
blood gas analyzer مُحلِّلُ غازات الدم
 أداة لقياس الضغط الجزئي للأكسجين وثنائي أكسيد الكربون وأول أكسيد الكربون والنتروجين في الدم .
breath analyzer مُحلِّلُ غازات التنفس
 أداة لتحديد حجم وتركيب الغازات التنفسية ، وقد تم تصميم بعض أنماطها خصيصاً لاكتشاف الكحول في التنفس .
centrifugal analyzer مُحلِّلُ منبدي
 مقياس طيفي ضوئي تلقائي يستخدم القوة النابذة لمزج العينات والكواشف ، ويحرك المتفاعلات بسرعة كبيرة أمام مكشاف يُجرى قراءات تماشية متعددة .
frequency analyzer مُحلِّلُ الدبذبات
 جهاز إلكتروني لدراسة الدبذبات أو التواترات .
image analyzer مُحلِّلُ الصورة
 أداة تعد وتُقاس وتُصنّف الخلايا والصور المرئية في مجهر أو صورة فوتوغرافية أو صورة شفافة . . . الخ .
oxygen gas analyzer مُحلِّلُ الأكسجين
 أداة لقياس محتوى الأكسجين في مزيج غازي ، أو الأكسجين المذاب في سائل ، أو اشباع هيموجلوبين الدم بالأكسجين ، أو

الضغط الجزئي للأكسجين في الدم .
pulse height analyzer مُحلِّلُ ارتفاع النبض
 دائرة إلكترونية ، صُممت لتستجيب لنبضات الفولطاج ضمن نافذة أو مدى أو مجال معين فقط .
sensory analyzer مُحلِّلُ الإحساسات
 جهاز إلكتروني لدراسة تولد الأحاسيس وأشكالها .
visual analyzer مُحلِّلُ المرئيات
 جهاز إلكتروني لدراسة تأثير المرئيات في العين والدماغ .
voice analyzer مُحلِّلُ الصوت
 أداة إلكترونية تطبع أشكالاً موجية مطابقة لخواص صوتية . تستعمل لتحليل مشاكل الصوت والكلام ، أو لاستعراف متكلم معين .
wave analyzer مُحلِّلُ موجي
 الجهاز الذي يقيّم مزيج معقدات أشكال الموجة بفصل ترددات مكوناتها ويعرض توزيعها .
Anamirta cocculus سُمُّ السمك
 نبات هندي يحوي البيكروتوكسين .
anamirtin أناميرتين
 (سُمُّ يُستخرجُ من نبات سُمِّ السمك)
 جلسيريدي زيتي ؛ وهو سُمُّ يُستخرجُ من نبات سُمِّ السمك (Anamirta cocculus) (الثمار الطازجة أو المحمّقة) .
anamnesis 1- أدكار
 2- ذكائر
 التاريخ المرضي الذي يصفه المريض وخصوصاً عن تاريخه الصحي قبل بدء المرض الحالي
 3- ذاكرة مناعية
anamnest أدكاري
 1- يتعلق بالأدكار .
 2- مساعد للذاكرة .
anamnestic أدكاري
 1- متعلق بالذكائر .
 2- مساعد للذاكرة .
anamnionic عديمُ السلي

(=anamniotic)

بدون السلى ، وهو الكيس الممتلئ بالسائل السلوي ، والذي تنمو في أجنة الثدييات والزواحف والطيور .

Anamniota اللاسَلَوِيَّات

مجموعة رئيسية من الفقاريات تشمل تلك التي لا تنتمي لديهما السلى ، بما فيهما السمك والبرمائيات .

anamniote لاسَلَوِيَّ

(=anamniotic)

حيوان فقاري يفتقر جنينه إلى السلى (ينتمي إلى اللاسلويات) .

anamorph مُتْرَاقِي (مُتْرَاق)

دور للفطر ينتج فيه التوالد من الانقسام الفتيلي لخلية أم بواسطة الغبيرات (الأبواغ اللاجنسية) فقط ، خلافاً للشكل النهائي . تُدعى أيضاً الدور أو الحالة اللاجنسية ، وأيضاً الدور أو الحالة الناقصة .

anamorphosis تَرَاقِي (تَرَاقِي)

تقدم صاعد أو تبدل للشكل في تطور مجموعة من الحيوانات أو النباتات .

ananabolic عَدِيمُ الْإِبْتِئَاءِ

انظر تحت anabolic .

ananaphylaxis تَعَطُّلُ التَّاقِّ

(=antianaphylaxis)

استجابة أرجية شديدة مع فرط الحساسية للبروتينات أو للمواد الأخرى تؤدي إلى اضطرابات الجهازين التنفسي أو الدوراني . يمكن أن يحدث بعد التعرض الثانى للمستضد . تتفاوت استجابة الصدمة التحسسية من احمرار وحكة جلدية إلى قصور تنفسي وموت . تحدثه مادتا الهستامين والكينين ، وتؤدي هذه الحالة عند الإنسان إلى حدوث انقطاع حاد ومفاجيء في التنفس ناتج عن تشنج في الرغامى والحنجرة وإلى وهط دوراني .

ananastasia تَعَدُّرُ الْوُقُوفِ

عدم المقدرة على الوقوف أو القيام من المتعد .

anancastic وَسَوَاسِيٌّ قَهْرِيٌّ

(=obsessive-compulsive)

يتعلق بالوسواس القهري أو بتعذر الوقوف .

anandia تَعَدُّرُ الْكَلَامِ

(=aphemia)

فقد القدرة على الكلام بسبب مركزي .

anangioid مُغَيَّبُ الْأَوْعِيَّةِ

من دون أوعية دموية ظاهرية .

anangioplasia عَدَمُ التَّنْسُجِ الْوِعَائِيِّ

تَوْعِيٌّ ناقص لجزء ما .

anapepsia انْعِدَامُ الْبَيْسِنِ

غياب تام للبيسين من إفراز المعدة .

anaphalantiasis انْعِدَامُ الْحَاجِبِينَ

غيابٌ خَلْفِيٌّ للحاجبين .

anaphase طَوْرُ الصُّعُودِ (في الانقسام الخَلْوِيِّ)

مرحلة من الانقسام النووي في الخلايا حقيقية النواة ، تحدث مرة في الانقسام الخيطي ومرتين في الانقسام المنصف . وتشتمل العملية الرئيسية على انفصال المادة الكروموسومية إلى مجموعتين من الكروموسومات تشكلان في نهاية الأمر نواتين خلويتين جديدتين . يُضبط هذه الخطوة الهامة بنباتات دقيقة مغزلية (أو ألياف) تنطلق من المركز المنظم عند كل قطب إلى كل كروموسوم ، وتكون نقطة الارتباط القسيم المركزي . وهناك عدة نظريات تُفسّر الحركة الكروموسومية ، منها : التنافر الفعال للكروموسومات ، الفكرة القائلة بأن انزلاق النيبات الدقيقة بمحاذاة بعضها بعضاً يمكن أن يلعب دور عضلات دقيقة (نظرية الشعيرة المنزلقة) ، وهذا الطور يلي الطور الاستوائي ويسبق الطور النهائي .

flabby anaphase طَوْرُ صُّعُودِيٍّ مُرْتَبِكٍ

طور تفتلي تكون فيه الهلامية توهانة ، ويفشل فصل الكروموسومات المزدوجة في الحدوث ، بسبب تداخل في تشكل المغزل ، سببه تسمم خلوي .

anaphia انْعِدَامُ حِسِّ اللَّمْسِ

(= خَدَرٌ لَمْسِي)

anaphoresis

1- قَلَّةُ العَرَقِ

2- رَحْلَانُ مَصْعَدِي

مرور جسيمات مشحونة نحو القطب الإيجابي
(المصعد) في الرَّحْلَانِ الكهربي .

anaphoretic

مَانِعُ التَّعَرُّقِ

يتعلق بقلعة العرق أو مسبب لها .

anaphoria

احْوَالٌ علُوِيٌّ

نزعة لمحوري الرؤية لكلا العينين لأن ينحرفا فوق
المستوى الأفقي .

anaphrodisia

إِجْفَارٌ

فَقْدَانُ الرِّغْبَةِ الجِنْسِيَّةِ .

anaphrodisiac

مَجْفَرَةٌ: مَجْفَرٌ

1- كبت الرغبة الجنسية .
2- دواء يهدىء الرغبة الجنسية .

anaphylactic

تَأَقِيٌّ

يتعلق بالتأق .

انظر تحت anaphylaxis .

anaphylactic shock

صَدْمَةٌ تَأَقِيَّةٌ

شكل وخيم وميت غالباً من الصدمة والتميزة
بتقبض العضلات الملساء وتوسع الشعيرات
الذي يبدأ بواسطة ضد موجه للخلايا (صنف
IgE) ؛ نموذجياً هي ظاهرة مرتبطة بالضد
(تفاعل أرجي من النمط الأول) .

anaphylactin

ضدٌ تَأَقِيٌّ

anaphylactogen

مُنْتَقٌ

مستضد قادر على تحريض التأق .

anaphylactogenesis

إِتَأَقٌ

إنتاج التأق ؛ إحداث التأق .

anaphylactogenic

مُنْتَقٌ

منتج للتأق ؛ مسبب للتأق .

anaphylactoid

تَأَقَانِيٌّ

شبيه بالتأق .

anaphylactotoxin

ذيفانٌ تَأَقِيٌّ

(=anaphylatoxin)

مواد ذات وزن جزيئي منخفض تتولد عن
تفعيل المتممة ، مكونات المتممة الفعالية

بيولوجياً مشتقة من المكون الثالث C3 ، أو الرابع
C4 والخامس C5a . C4a له نشاط تأقي ضعيف
نسبياً . C5a هو أيضاً عامل جاذب كيميائي
للمحسسات والبلاعم . وتؤدي لزيادة النفوذية
الوعائية نتيجة زوال حبيبات الخلايا البدنية
(Mast cells) بشكل أساسي . وما يتلوه من تحرر
وسائط فرط التحسس العاجل مثل الهستامين .

anaphylaxin

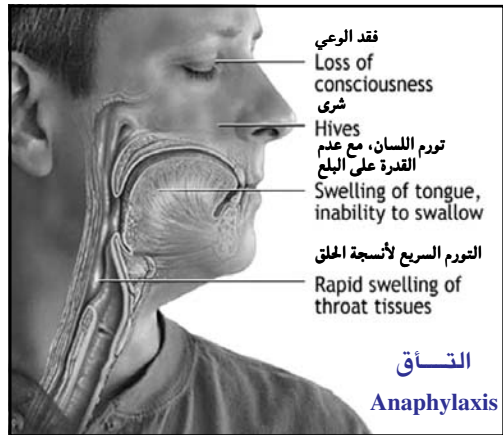ضدٌ تَأَقِيٌّ

(=anaphylactin)

anaphylaxis

تَأَقٌ

تأق مجموعي أو متعمم ؛ صدمة تأقية . هو
تفاعل فرط تحسس من النمط 1 ، يحدث عند
تعرض فرد مُحسَّسٍ لمستضد نوعي أو لناشبة ،
ينتج عنه شرى وحكة ووذمة وعائية متبوعة
بوهاء للأوعية وصدمة وهو مصحوب غالباً
بكرب تنفسي مهدد للحياة . تتضمن العوامل
الشائعة المسببة للتأق : سم غشائيات الأجنحة
وخلصات الطلع وبعض الأطعمة وأمصال
الحصان والأرنب وإنزيمات وهرمونات غيروية
وبعض الأدوية مثل البنسيلين واليدوكاين .



acquired anaphylaxis

تَأَقٌ مُكْتَسَبٌ

الحالة الناجمة عن إعطاء بروتين غريب .

active anaphylaxis

تَأَقٌ فاعل

حالة تأقية تنتج عند فرد ما لدى حقنه بمستمنع
أجنبي .

active cutaneous

تَأَقٌ جلدِي

anaphylaxis فاعل
الحالة الناجمة عن إعطاء بروتين غريب في الجلد .

aggregate anaphylaxis تَأَقُّ تَكَدُّسِي
تفاعل تأقي يبتدىء بتكوين كميات كبيرة من مركبات المستضد - الضد ، عند حقن المستضد . تنشيط تلك المركبات المتممة منتجة للديفانات التأقية (C5a ، C3a) والتي تنبه إطلاق وسائط فرط التحسس العاجل من القعدات والخلايا البدينة .

antiserum anaphylaxis تَأَقُّ لِلْمَصَل
(=passive anaphylaxis) (تَأَقُّ لِأَفَاعِل)

cytotoxic anaphylaxis تَأَقُّ سَامٌ لِلْخَلَايَا
تَأَقُّ يترافق بتفاعل يؤدي إلى انحلال الخلايا أو تأذيها .

cytotropic anaphylaxis تَأَقُّ مَوْجَةٌ لِلْخَلَايَا
تَأَقُّ يَستَهدَفُ خَلَايَا مَعَيَّنَةً .

generalized anaphylaxis تَأَقُّ مُتَعَمِّمٌ
(=systemic anaphylaxis) (تَأَقُّ مُجْمُوعِي)

heterocytotropic anaphylaxis تَأَقُّ مَوْجَةٌ لِلْخَلَايَا الْغَيْرِيَّةِ
(=heterologous anaphylaxis) (تَأَقُّ غَيْرَوِي)

anaphylaxis
هو التَأَقُّ الْغَيْرَوِي (Heterologous anaphylaxis) .

heterologous anaphylaxis تَأَقُّ غَيْرَوِي
تَأَقُّ نَاجِمٌ عَنْ مُسْتَضِدَاتٍ غَيْرَوِيَّةٍ .

homologous anaphylaxis تَأَقُّ مِثْلِي
تَأَقُّ نَاجِمٌ عَنْ مُسْتَضِدَاتٍ مِثْلِيَّةٍ .

indirect anaphylaxis تَأَقُّ لِأَمْبَاشِر
تفاعل قوي لمستضد الشخص نفسه الذي يحدث بسبب تغير المستضد بطريقة ما .

inverse anaphylaxis تَأَقُّ مَعْكَوسٌ
1 - تَأَقُّ يَكُونُ فِيهِ الْعَامِلُ الصَّدْمِي ، ضِدَّ بَدَلًا مِنْ مُسْتَضِد .

2 - صَدْمَةٌ تَأَقِيَّةٌ تَنْتُجُ مِنْ حَقْنَةٍ وَحِيدَةٍ دَاخِلٍ وَرِيدِ الْخَنْزِيرِ الْغِينِيِّ بَضْدِ فُورْسْمَانِ ، وَالَّذِي

يَتَأَثَّرُ مَعَ مُسْتَضِدِّ فُورْسْمَانِ (Forsman antigen) الأَنْسِجَةِ . يَدْعَى أَيْضًا تَأَقُّ عَكْسِي .

local anaphylaxis تَأَقُّ مَوْضِعِي
تَأَقُّ مَقْصُورٌ عَلَى مَنطِقَةٍ مَحْدُودَةٍ ، مِثْلُ التَأَقُّ الْجُلْدِيِّ الْإِفَاعِلِ .

passive anaphylaxis تَأَقُّ لِأَفَاعِل
تَأَقُّ يَحْدُثُ فِي فِرْدٍ طَبِيعِي ، نَتِيجَةً لِحَقْنِهِ بِمَصَلٍ مِنْ فِرْدٍ مَحْسَسٍ سَابِقًا . يَدْعَى أَيْضًا تَأَقُّ الْمَصَلِ .

passive cutaneous anaphylaxis تَأَقُّ جُلْدِي لِأَفَاعِل
تفاعل تأقي موضعي منقول سلبياً ، يستعمل لدراسة الأضداد الراجنية ، يُحسَسُ جلد حيوان بحقنه داخل الأدمة بمصل من حيوان مُحَسَّسٍ ، وبعد دور كمون من (24-72) ساعة ، يحقن المستضد وصيغ زرقة إيشانز داخل الوريد .

يسبب تفاعل المستضد مع الضد المثبت بالجلد ، فيحدث إطلاق الهستامين الذي يزيد من النفوذية الوعائية ويسمح بتسريب الصيغ المرتبط بالألبومين وينتج بقعة زرقة في مقر الحقن الأدمي .

reverse anaphylaxis تَأَقُّ عَكْسِي
1 - تَأَقُّ تَالِ لِحَقْنِ مُسْتَضِدِّ ، مَتَبَوِّعًا بِحَقْنِ مَصَلٍ ضَدِّي .

2 - تَفَاعَلَاتٍ مَوْضِعِيَّةٍ مِنْ اتِّحَادِ أَضْدَادٍ دُورَانِيَّةٍ مَعَ مُسْتَضِدِّ مَثْبِتٍ بِخَلَايَا الْأَنْسِجَةِ .

systemic anaphylaxis تَأَقُّ مُجْمُوعِي
(=generalized anaphylaxis) (تَأَقُّ مُتَعَمِّمٌ)

anaphylotoxin ذِيْفَانٌ تَأَقِيٌّ
انظر تحت anaphylatoxin .

anaplasia كَشَمٌ
فَقْدُ التَّمَايُزِ الْخَلَوِيِّ وَكَذَلِكَ لِتَوَجُّهِ الْخَلَايَا إِحْدَاهَا لِلْأُخْرَى وَلِهَيْكَلِهَا الْمُحَوْرِيِّ وَالْوَعِيَّتِهَا الدَّمَوِيَّةِ . وَهَذِهِ الْخَاصِيَّةُ مُمَيِّزَةٌ لِنَسِيْجِ الْوَرْمِ . يَدْعَى أَيْضًا فُقْدُ التَّمَايُزِ .

anaplastia كَشَمٌ

(=anaplasia)

فقد التمايز ، وهو مميز لبعض الخلايا الورمية .

anaplastic كَشْمِيّ

متمايز ، يتميز بالكشم أو نماء معكوس ؛ يقال عن الخلايا .

anaplerosis إِصْلَاح

تصليح أو استبدال الأجزاء المعيبة أو المفقودة .

anaplerotic تَصْلِيحِيّ

مُتَعَلِّقٌ بِإِصْلَاحِ مَا يَنْقُصُ أَوْ يَتَلَفُّ .

anapnea إِعَادَةُ التَّنَفُّسِ

anapophysis سِنْسِنَةٌ إِضَافِيَّةٌ

ناتئ فقرري إضافي ، وخاصة ناتئ إضافي للفقرات الصدرية أو القطنية .

anaptic فَاقِدُ حَسِّ اللَّمَسِ

مُعَلِّمٌ بِانْعِدَامِ حَسِّ اللَّمَسِ (خَدَّرَ لَمَسِي) .

anarchic فَوْضُوِيّ

غَيْرُ مُرْتَّبٍ أَوْ مُنْتَظَمٍ .

anaric عَدِيمُ الْأَنْفِ

فَرْدٌ فَاقِدٌ لِلْأَنْفِ ، بِسَبَبِ خَلْقِي عَادَةً .

anarithmia فَقْدُ الْقُدْرَةِ عَلَى الْعَدِّ

انعدام المقدرة على الحساب أو العد بسبب آفة مركزية .

anarrhexis كَسْرٌ جَدِيدٌ

عملية إعادة كسر العظم .

anarthria تَعَدُّرُ النَّطْقِ

صُعُوبَةٌ أَوْ عَدَمُ التَّمَكُّنِ مِنَ الْكَلَامِ ؛ رَتَّةٌ وَخِيْمَةٌ

أَوْ عَسْرُ التَّلْفِظِ الشَّدِيدِ يَتَجُّ عَنْهَا الْخَرْسُ .

anarthria centralis تَعَدُّرُ النَّطْقِ الْمُرْكَزِيِّ الْمُنَشَأِ

خلل القُدرة على التكلم الناجم عن أذية بالجملة العصبية المركزية .

anarthria literalis تَعَدُّرُ النَّطْقِ الْحَرْفِيِّ

(= تَأْتَأَةٌ) (=stuttering)

اضطراب للكلام يتضمن ثلاثة عوامل :

1- اضطراب الطلاقة مع تكرار الكلمات أو

أجزائها .

2- تفاعل المستمع الذي يعتبر اضطراب الطلاقة

شاذاً .

3- تفاعل المتكلم لاضطراب الطلاقة .

anasarca اسْتِسْقَاءٌ عَامٌّ

وذمة جسيمة متعممة .

fetoplacental anasarca اسْتِسْقَاءٌ جَنِينِيٌّ مَشِيمِيّ

وذمة الجنين والمشيمة كما تشاهد في موه الجنين

(Hydrops fetalis) .

anasarcous مُتَعَلِّقٌ أَوْ مُصَابٌ بِالاسْتِسْقَاءِ

anaschistic مُنْشَطِرٌ طَوِيلًا

anascitic لِاسْتِسْقَائِيّ

بدون استسقاء .

anastalsis تَمَعُّجٌ عَكْسِيّ

حَرَكَاتٌ مُعْوِيَّةٌ عَكْسِيَّةٌ .

anastaltic 1- مُرْفِيّ

2- قَابِضٌ (أدوية)

anastigmat 1- مُصَحِّحُ اللَّابُورِيَّةِ

(=anastigmatic)

2- عَدِيمُ اللَّابُورِيَّةِ

الانحناء غير المتساوي لسطوح الإنعكاس في العين .

anastigmatic 1- مُصَحِّحُ اللَّابُورِيَّةِ

2- عَدِيمُ اللَّابُورِيَّةِ

anastigmatism غِيَابُ اللَّابُورِيَّةِ

عدم الإصابة بلا بؤرية العين .

anastole تَكْمُشٌ

مصطلح يعني انكماش حوافي الجرح .

anastomose 1- يَتَفَاغَرُ

2- يُفَاغِرُ

(أ) يتصلان مع بعضهما بالتفاغر ، كما في

الشرايين والأوردة .

(ب) يصنع موصلاً بين بنيتين منفصلتين

سابقاً .

anastomosis 1- تَفَاغَرٌ

2- مُفَاغَرَةٌ (عَمَلٌ جِرَاحِيّ)

أ- وصل بين وعائين .

ب- بِنْيَةٌ تَشْرِيحِيَّةٌ أَوْ نَسِيجِيَّةٌ أَوْ جَنِينِيَّةٌ تَصُلُّ

بَيْنَ عَضْوَيْنِ .

ج- (نبات) : اتصال عنصرين أو خليتين

نباتيتين وزوال الحاجز بينهما بحيث يفتح أحدهما على الآخر .

د- (جراثيم) : يستخدم هذا المصطلح للدلالة على التحام خليتين فطريتين تنتمي كل منهما إلى مشرة مختلفة عن الأخرى ، قد تتبعان نوعاً واحداً أو نوعين . وبها يتم الانتقال من الجيل العروسى إلى الجيل البوغى . كما يحدث التواصل بين خلايا جرثومية خلال الاقتران ، وبين خلايا الأشنيات كما هو واقع في حال التكاثر الجنسي في الأشنيات الخضرة .

ana arterio مفاغرة شريانية وريدية

simplex anastomosis بسيطة وعاء موصل مباشر بين شريان ووريد ، يعمل كتحويلة لتجاوز السرير الشعيري .

anastomosis arteriolove مفاغرة شريانية

simplex وريدية بسيطة وعاء يصل شريان مع وريد مباشرة ، ويعمل كتحويلة مجازة للسرير الشعيري .

anastomosis مفاغرة

arterioleovenularis شريانية وريدية وعاء يصل مباشرة شريين مع وريد ويعمل كتحويلة مجازة للسرير الشعيري .

anastomosis arteriovenosa مفاغرة شريانية

glomeriformis وريدية كبيبية الشكل نوع خاص لتحويلة شريانية وريدية تساعد في تنظيم جريان الدم ، وأيضاً تعني بتنظيم الحرارة . تتواجد بوفرة أكثر في جلد اليدين والقدمين (خاصة وساد الأصابع وأسرة الظفر) وجلد الأنف والأذنين وعلى طول بعض الأعصاب والأوعية الدموية . تُدعى أيضاً مفاغرة شريانية وريدية كبيبية الشكل ، وغدة العقدة الكبية ، ومفاغرة شريانية وريدية كبيبية الشكل ، الكبة ، الجسيم الكبي .

anastomosis arteriovenosa مفاغرة شريانية

simplex وريدية بسيطة وعاء يصل مباشرة شريان مع وريد ويعمل

كتحويلة مجازة لسرير الشعيرات . تُدعى أيضاً مفاغرة شريانية وريدية بسيطة ، ومفاغرة شريانية وريدية بسيطة .

anastomosis تَفَاعُرٌ

arteriovenosa TA شرياني وريدي

بدليل للمفاغرة الشريانية الوريدية .

anastomosis of Riolan مَفَاعِرَةٌ رِيُولَان

(بين الشريانيين المساريقيين العلوي والسفلي)

الجزء من الشريان الهامشي للقولون ، والمتفاغر مع الشرايين المساريقية السفلية والعلوية .

antiperistaltic مَفَاعِرَةٌ مُعَاكِسَةٌ

anastomosis لِلتَمَعُّج

فغر معوي تكون فيه القطعتان المعويتان موصولتين ، بحيث تكون اتجاهات الموجات التمعجية في القسمين المتصلين متعاكسة .

aorticopulmonary مَفَاعِرَةٌ أُورطِيَّة

anastomosis رثويَّة

عمل اتصال بين الأورطي والشريان الرثوي . يستعمل كمعالجة تلطفية في ضروب متنوعة من أمراض القلب الخلقية الزراقية التي ينقص فيها ترويه الرئة بالدم .

arterial anastomosis مَفَاعِرَةٌ الشَّرَايِين

أَيَّةُ مَفَاعِرَةٍ بَيْنَ شَرَايِين .

arteriovenous مَفَاعِرَةٌ شَرِيَانِيَّة

anastomosis وريدية

1- ممر مباشر من شريان إلى وريد .

2- أنبوب بلاستيكي بشكل حرف U يوضع بين

شريان ووريد متجاوزاً السرير الشعيري .

Braun's anastomosis مَفَاعِرَةٌ بَرَاوِن

تشكيل مفاغرة بين عرى معوية صادرة وواردة قاصية للفغرة المعدية المعوية ، للوقاية من دوران معيب للمحتويات المعدية والإثنا عشري .

Clado's anastomosis مَفَاعِرَةٌ كَلَادُو

المفاغرة بين الشرايين الزائدية والمبيضية في الرباط الزائدي المبيضي .

crucial anastomosis مَفَاعِرَةٌ صَلْبِيَّة

(في شرايين الفخذ)

مفاغرة شريانية في الجزء الداني من الفخذ ،
تتشكل من الفرع التفاضري الوريكي والمنعطف
الداخلي والثاقب الأول والجزء المستعرض من
المنعطف الخارجي .
cruciate anastomosis مفاغرة صليبية
أربع طرق للمفاغرات ما بين فروع الفرع الثاقب
الأول للشريان الفخذي العميق ، والألوي
السفلي والشريانان الفخذيان المنعطفان
الوحشي والإنسي ، المتوضع خلف الجزء
العلوي من الفخذ . كان يعتقد في السابق بأنها
شائعة ، أظهرت الاستقصاءات أنه من النادر
حدوثها بالطراز المتصالب ذي الطرق الأربعة .
end-to-end anastomosis مفاغرة النهاية بالنهاية
1 - مفاغرة تصل بين نهاية شريان ونهاية لوعاء
آخر ، إما مباشرة أو مع رقعة تخليقية .
2 - مفاغرة لقسمين من القولون كما في
استئصال القولون الجزئي ، أو عندما يغلق
فغر اللفائفي .
end-to-side anastomosis مفاغرة النهاية بالجانب
مفاغرة تصل نهاية وعاء مع جانب وعاء آخر
أكبر منه .
esophagojejunal مفاغرة مريئية
anastomosis صائمية
مفاغرة بين المريء والصائم المسحوب عبر
الحجاب الحاجز لكي يصل للمريء . تستعمل
لتجاوز سرطان أو لتضييق المريء أو لإعادة
تصنيع القناة الهضمية بعد إزالة جزء متسرطن
من المريء .
faciohypoglossal مفاغرة العصب الوجهي
anastomosis بتحت اللساني
خياطة النهاية الدانية للعصب تحت اللساني
بالنهاية القاصية للعصب الوجهي . (في شلل
العصب الوجهي) .
Galen's anastomosis مفاغرة جالينوسية
بين العصبين الحنجريين العلوي والسفلي .
Glenn anastomosis مفاغرة جلين
عملية تُجرى وتتألف من مفاغرة ، الأجوفا

العلوي بالشريان الرئوي الأيمن .
heterocladic مفاغرة الفروع
anastomosis المختلطة المنشأ
مفاغرة بين فروع لشرايين مختلفة .
homocladic مفاغرة الفروع
anastomosis المتماثلة المنشأ
مفاغرة بين فروع لنفس الشريان .
Hyrtil's anastomosis مفاغرة هيرتل
(عروة بين العصبين تحت اللسانيين الأيمن
والأيسر) .
مفاغرة أحيانية مشابهة للعروة بين عصبي تحت
اللسانية الأيمن والأيسر في العضلة الذقنية
اللامية تحت عروة .
ileoanal anastomosis مفاغرة لفائفية شرجية
مفاغرة للفائفي الانتهاية والشرح تالياً
لاستئصال القولون ، غالباً بالتزامن مع تخليق
مستودع من اللفائفي الانتهايي . تنجز في
التدبير العلاجي لالتهاب القولون التقرحي .
ileoanal pull-through مفاغرة لفائفية شرجية
مع الشد
anastomosis مفاغرة مستودع لفائفي شرجي مع القناة
الشرجية بواسطة مجرى قصير من اللفائفي
مشدود عبر الكفة المستقيمة ومخبطة مع
الشرح ، تجرى للسماح بإزالة الحصورة للبراز
تالياً لاستئصال القولون في التدبير العلاجي
لالتهاب القولون التقرحي .
ileorectal anastomosis مفاغرة لفائفية
مستقيمة
مفاغرة جراحية لفائفي والمستقيم بعد
استئصال القولون التام ، كما يجري غالباً في
معالجة التهاب القولون التقرحي .
iliac arterial مفاغرة الشرايين
anastomosis الحرقفية
عملية لإعادة الاتصال بين الشرايين الحرقفية .
intermesenteric arterial مفاغرة الشرايين
anastomosis المساريقية
مفاغرة بين وريد ووعاء لمفي .

intestinal anastomosis مُفَاعِرَةٌ مَعَوِيَّة

تأسس اتصال بين قسمين من السبيل المعوي .

isoperistaltic anastomosis مُفَاعِرَةٌ مُسَايِرَةٌ

لِلتَمَعُّج

فَعْرٌ مَعَوِي ، تكون فيه القطع المعوية موصولة بحيث يكون تطور الأمواج التمعجية في القسمين المتصلين في نفس الاتجاه .

lymphaticovenous مُفَاعِرَةٌ لِمَفِيَّة

anastomosis وَرِيدِيَّة

مفاعة بين وريد ووعاء لمفي .

meningeal arterial مُفَاعِرَةٌ الشَّرَائِيْنَ

anastomosis السَّحَائِيَّة

مُصْطَلَحٌ يَدُلُّ عَلَى عَمَلِيَّةٍ جِرَاحِيَّةٍ لِلْمِفَاعِرَةِ بَيْنَ الشَّرَائِيْنَ السَّحَائِيَّةِ .

nerve anastomosis مُفَاعِرَةٌ الأَعْصَابِ

1- اتصال تشريحي بين الأعصاب .

2- الالتحام الجراحي لعصبين أو قطعتين من

نفس العصب بعد فقد الجزء .

portacaval anastomosis مُفَاعِرَةٌ بَوَائِيَّةٍ أَجْوَفِيَّةٍ

المفاعة الجراحية بين الوريد البابي والوريد الأجوفا السفلي .

portosystemic anastomosis مُفَاعِرَةٌ بَوَائِيَّةٍ

مَجْمُوعِيَّةٍ

(=portacaval مُفَاعِرَةٌ بَوَائِيَّةٍ

anastomosis) أَجْوَفِيَّةٍ

1- مفاعة تحدث طبيعياً بين الدورانين البابي ، والوريدي المجموعي .

2- انظر تحت portacaval anastomosis .

postcostal anastomosis التَّفَاعُرُ خَلْفَ الأَضْلَاعِ

(عندَ الجَنَيْنِ)

ارتباط طولاني بين الشرايين السبعة بين القطع العليا في الجنين ، والذي ينتج عنه الشريان الفقري .

Potts's anastomosis مفاعة بوتس

مفاعة بين الأورطي النازل والشريان الرئوي الأيسر كمعالجة ملطفة للتضييق الرئوي الخُلقي .

precapillary التَّفَاعُرُ قُبَيْلِ

الشُعَيْرَاتِ anastomosis

مفاعة بين الشرايين الصغيرة ، مباشرة قبل أن تصبح شعيرات .

precostal anastomosis التَّفَاعُرُ أَمَامَ الأَضْلَاعِ

(عندَ الجَنَيْنِ)

مفاعة طولانية ، للشرايين بين القطع في الجنين ، ينتج عنها الجذع الدرقي الرقبى ، والجذع الضلعي الرقبى .

pyeloileocutaneous مُفَاعِرَةٌ حُوَيْصِيَّةٍ

anastomosis لِفَائِيَّةٍ جِلْدِيَّةٍ

وصل مباشر لحويضة الكلية لعروة معزولة من اللفائي ، والتي من ثم ترسى إلى الجذر البطني عند الفقرة ، لتُنزح خارجياً .

retrosigmoid anastomosis التَّفَاعُرُ خَلْفَ السِّيْنِيِّ

مفاعة شريانية خلف الجيب السيني (Sigmoid sinus)

Roux-en-Y anastomosis مُفَاعِرَةٌ بِشَكْلِ Y

(في المعى)

أي تفاعر بشكل Y يشمل المعى الدقيق . بعد انقسام قطعة المعى الدقيق ، تغرس النهاية القاصية في عضو آخر مثل المعدة أو المريء ، وتغرس النهاية الدانية في المعى الدقيق تحت التفاعر ، لتوفير نزح بدون جَزْر .

side-to-end anastomosis مُفَاعِرَةٌ الجَانِبِ بِالنَّهَائِيَّةِ

مفاعة جانب النهاية الدانية المقسمة لبنية ما مع النهاية المقطوعة للجزء القاصي .

side-to-side مُفَاعِرَةٌ الجَانِبِ

anastomosis بِالْجَانِبِ

مفاعة بين بنيتين متوضعتين بجانب بعضهما .

splenorenal anastomosis مُفَاعِرَةٌ طَحَالِيَّةٍ

كُلُوبِيَّةٍ (لِلشَّرَائِيْنَ أَوِ الأُورْدَةِ)

اتصال جراحي مؤسس بين الوريد الطحالي والكُلوبي . شكل من المفاعة البابية الأجوافية .

stirrup anastomosis التَّفَاعُرُ الرَّكَابِي

(لِلشَّرَائِيْنَ الأَحْمَصِيَّةِ)

فرع شرياني يُشاهد أحياناً موصلاً الشريان القدمي الظهري والشرايين الأحمصية

الخارجية .
Sucquet-Hoyer مُفَاعِرَةٌ سوكيه - هُوَيْرَ
anastomosis (في الأوعية الكبية)
 القطعة الشريانية التفاضرية الشريانية الوريدية
 الكبيبية الشكل : القطعة الشريانية من التفاضر
 الشرياني الوريدي الكببي ، ذو تجويف ضيق
 وجدار ثخين ومكون من 3-6 طبقات من خلايا
 كبية قلوصة .
sutureless anastomosis مُفَاعِرَةٌ عَدِيمَةُ الْعُرْزِ
 مفاعة للأعصاب وخاصة الصغيرة ؛ يتم لصق
 النهايات المنقسمة إلى بعضها بواسطة الفبرين .
terminoterminal مُفَاعِرَةٌ النِّهَائِيَّةُ
anastomosis بالنِّهَائِيَّةُ
 (=end-to-end مُفَاعِرَةٌ النِّهَائِيَّةُ بالنِّهَائِيَّةُ)
anastomosis
 مفاعة جراحية بين النهاية القاصية لشريان
 والنهاية الدانية للوريد المقابل ، وبين النهاية
 الدانية للشريان والنهاية القاصية للوريد .
transureteroureteral مُفَاعِرَةٌ بَيْنَ الحَالِبِينَ
anastomosis
 عملية وصل أحد الحالبين إلى الحالب على
 الجانب المقابل .
ureteroileocutaneous مُفَاعِرَةٌ حَالِبِيَّةُ
anastomosis لِقَائِمِيَّةُ جلدِيَّةُ
 وصل للحالب المقطوع إلى عروة معزولة
 اللقائمي ، والتي من ثم تُرسى إلى جدار البطن
 عند الفقرة ، لتنزح خارجياً .
ureterotubal anastomosis مُفَاعِرَةٌ حَالِبِيَّةُ بُوَيْبِيَّةُ
 مفاعة بين الحالب والبوق .
ureteroureteral مُفَاعِرَةٌ حَالِبِيَّةُ
anastomosis حَالِبِيَّةُ
 عملية لوصول قسمين من نفس الحالب .
Waterston anastomosis مفاعة واترستون
 مفاعة بين الأورطي الصاعد والشريان الرئوي
 الأيمن كعلاج ملطفة للتضيق الرئوي الخلفي .
anastomotic تَفَاعُرِيٌّ
 يتعلق ب ، أو من طبيعة التفاضر .

anastral غَيْرُ نَجْمِيٍّ
 فاقد ل ، أو يتعلق بفقد النجماء ، يستعمل
 كمرجعية لشكل تفتلي .
anastrophic مُسْتَعَكْسُ
 قابلٌ لِلتَّنْشِيطِ والتَّعْطِيلِ .
anatherapeusis مُدَاوَاةٌ مَتَزَايِدَةُ الجُرْعَاتِ
 معالجةٌ تقوم على زيادة تدريجية لجرعة الدواء
 إلى حين الوصول إلى الاستجابة .
anatomic تَشْرِيحِيٌّ
 (=anatomical)
 يتعلق بالتشريح ، أو ببنية الكائن الحي .
anatomic cavity حُفْرَةٌ تَشْرِيحِيَّةُ (أسنان)
 حفرةٌ طبيعِيَّةٌ خاصَّةٌ بالأسنان ، مثل الحُفْرَةُ
 السِّنِّيَّةُ القاطعِيَّةُ (Incisal cavity) .
anatomic root جَذْرٌ تَشْرِيحِيٌّ
 قِسْمُ السِّنِّ المُعْطَى بالملاط ، وهو جزء السن
 الممتد من الخط الرقبي إلى النهاية القمية .
anatomical تَشْرِيحِيٌّ
 يختص بكل ما له علاقة ببنية الجسم وأجزائه
 المختلفة ، انظر تحت anatomic .
anatomical crown تاجٌ تَشْرِيحِيٌّ
 قِسْمُ السِّنِّ المُعْطَى بالمينا .
anatomical dead space الحيزُ التَشْرِيحِيُّ الهَامِدُ
 السبل الهوائية الناقلة من المحيط الخارجي (عند
 الفم والأنف) نزولاً إلى المستوى الذي يبادل
 الغاز المستنشق الأوكسجين وثنائي أكسيد
 الكربون مع الدم الشعري الرئوي .
anatomical position الوَضْعِيَّةُ التَشْرِيحِيَّةُ
 الوضعية المنتصبة للجسم : توجه الوجه للأمام
 (إحكام الجسم في الوضعية الحجاجية
 الصماخية) ، والذراعين على الجانب ،
 والراحتين موجهتين للأمام . وتطلق
 المصطلحات خلفي ، أمامي ، إنسي ، وحشي
 انطلاقاً من هذه الوضعية .
anatomical surface سَطْحٌ تَشْرِيحِيٌّ
 هو سَطْحٌ موجودٌ بشكلٍ طبيعي ، ولا علاقة لها
 بحالة النَّسْجِ المجاورة .

anatomicomedical تَشْرِيحِي طَبِّيّ

يتعلق بالتشريح وبالطب ، أو بالتشريح الطبي .

anatomicopathological تَشْرِيحِي بَاثُولُوجِيّ

يتعلق بالباثولوجيا التشريحية .

anatomicophysiological تَشْرِيحِي

فَيْسِيُولُوجِيّ

يتعلق بالتشريح وبالفيسيولوجيا .

anatomicosurgical تَشْرِيحِي جِرَاحِيّ

يتعلق بالتشريح وبالجراحة .

anatomism المَذْهَبُ التَّشْرِيحِيّ

1- تطبيق مبادئ التشريح . كما في الفن .

2- المذهب القائل بأن التركيب التشريحي يفسر

كل ظواهر الكائن الحي أو حياة الحيوان .

anatomist مُشْرَح

شخص ماهر أو عالم بالتشريح ؛ مختص في

علم التشريح .

anatomist's snuff-box مَسْعَطُ المَشْرَحِ

وَهْدَةٌ فِي ظَهْرِ اليَدِ عِنْدَ قَاعَةِ الإِبْهَامِ بَيْنَ الأوتار

الباسطة للإبهام ؛ تجويف يُشَاهِدُ عِنْدَ الناحية

الكعبية من الرسغ عندما يُبْسَطُ الإِبْهَامُ بِشكْلِ

كامل . حدوده الخلفية تنوء وتر العضلة باسطة

الأصابع الطويلة . ومن الأمام أوتار باسطة

الأصابع القصيرة ومبعدة الأصابع الطويلة يعبر

الشريان الكعبري أرضيته .

anatomize يُشْرَح

يقوم بتشريح الجسم .

anatomopathology البَاثُولُوجِيَا التَّشْرِيحِيَّةُ

الدراسة التشريحية للتغيرات في الوظيفة ،

والبنية ، أو المظهر للأعضاء أو الأنسجة ، بما في

ذلك الفحوصات بعد الوفاة ودراسة عينات

الخزعة .

anatomy التَّشْرِيح

علم بنية الجسم وعلاقة أجزائه ، معتمد بشكل

كبير على التشريح ، حيث حصل منه على

اسمه ؛ وهو فرع هام من أفرع العلوم الحيوية .

ويهتم علم تشريح النبات بدراسة صفات

الأنسجة وتوضعها في بنى متخصصة في

مختلف أعضاء النبات . تجرى الدراسات

التشريحية لمعرفة بنية كائن ما من خلال مقاطع

لمختلف أعضائه والبحث في تركيب وصفات

الأعضاء والأنسجة وشكلها وهيئتها

وانعكاسات ذلك على نمو الكائن .

applied anatomy التَّشْرِيحُ التَّطْبِيقِيّ

التشريح كما يطبق على التشخيص والمعالجة .

artificial anatomy التَّشْرِيحُ الاصْطِنَاعِيّ

دراسة البنية التشريحية باستعمال نماذج ، أو

وسائل أخرى اصطناعية .

artistic anatomy التَّشْرِيحُ الفَنِّيّ

مبادئ التشريح كما هي مطبقة على الرسم

والتصوير الزيتي والنحت .

clastic anatomy التَّشْرِيحُ التَّفْكِيكِيّ

تشريح يُدْرَسُ بمساعدة نماذج يمكن نزع طبقات

عدة منها لإظهار وضع الأعضاء والأجزاء في

أسفلها .

clinical anatomy التَّشْرِيحُ الإكلينيكيّ

التشريح كما هو مُطَبَّقُ على الممارسة

الإكلينيكية .

comparative anatomy التَّشْرِيحُ المُقَارِنُ

مقارنة لبنية مختلف الحيوانات والنباتات ،

واحدة مع الأخرى .

corrosion anatomy التَّشْرِيحُ الأثتكاليّ

تشريح ، يُدْرَسُ بواسطة عوامل تنزع

الأنسجة غير المقصود مشاهدتها .

cross-sectional anatomy تَشْرِيحُ المَقَاطِعِ

المُسْتَعْرِضَةِ

(= التَّشْرِيحُ المُقَاطِعِيّ)

التشريح الوصفي المبني على التصوير الثلاثي

الأبعاد للجسم ، الأعضاء والبنى باستعمال

سلسلة من مقاطع الحاسوب متعددة الأسطح ،

موضحة بالتحليل المعترض ، الإكليلي ،

والسهمي . وهو ضروري للمقاربة الدقيقة من

قبل أخصائي الأشعة لفحوص مثل فائق

الصوت ، الرنين المغناطيسي ، والتصوير

المقطعي المحوسب .

dental anatomy	التَّشْرِيحُ السَّنِّيُّ دراسة بنية الأسنان والأجزاء المتعلقة بها .	التركيب ووظيفة الأنسجة .
descriptive anatomy	التَّشْرِيحُ الوَصْفِيُّ دراسة أو وصف الأجزاء الفردية للجسم . يُدعى أيضاً التشريح الجهازي .	التَّشْرِيحُ المُجْهَرِي الهيستولوجيا ؛ علم الأنسجة . انظر تحت microscopic anatomy .
developmental anatomy	التَّشْرِيحُ النَّمَائِي حقل علم الجنين المهتم بالتبدلات التي تخضع لها الخلايا والأنسجة والأعضاء والجسم ككل بدءاً من الخلية الجنسية من كل والد إلى النسل الناتج . يشمل كلاً من النماء السابق للولادة والتالي للولادة .	التَّشْرِيحُ المُرْمِضِي (=التَّشْرِيحُ الباثولوجِي) (=pathological anatomy) دراسة البنية الشاذة أو المريضة أو النسيج المصاب .
functional anatomy	التَّشْرِيحُ الوظيفي التشريح الذي يدرس علاقة تشريح أعضاء الجسم بوظيفتها ؛ مرادف : التشريح الفيسيولوجي ، الفيسيولوجيا الشكلية .	التَّشْرِيحُ التَّعبيري physiognomonic anatomy دراسة التعبيرات الخارجية لسطح الجسم ، خاصة في الوجه .
general anatomy	التَّشْرِيحُ العام دراسة بنية ، وتركيب الجسم ، وأنسجته ، وسوائله بشكل عام .	التَّشْرِيحُ الفيسيولوجي physiological anatomy دراسة الأعضاء من ناحية وظيفتها الطبيعية .
gross anatomy	التَّشْرِيحُ العياني التشريح الذي يتعامل مع البنى التي يمكن تمييزها بالعين المجردة .	التَّشْرِيحُ البلاستيكي plastic anatomy دراسة علم التشريح بمساعدة نماذج ودُمى تشريحية (نماذج بلاستيكية) ، خاصة تلك التي يمكن تفكيكها .
histologic anatomy	التَّشْرِيحُ الهيستولوجي الهيستولوجيا ؛ علم الأنسجة . انظر تحت microscopic anatomy .	التَّشْرِيحُ العملي practical anatomy التشريح الذي يُدرس بواسطة الإيضاح العملي .
homologic anatomy	التَّشْرِيحُ المُقارنُ للبنى المتماثلة دراسة الأجزاء المترابطة في الجسم ، في حيوانات مختلفة .	التَّشْرِيحُ الشعاعي radiological anatomy دراسة تشريح الأعضاء والأنسجة باستعمال طرق شعاعية .
macroscopic anatomy	التَّشْرِيحُ العياني انظر تحت gross anatomy .	التَّشْرِيحُ النَّاحِي regional anatomy تشريح وصفي مرتب بحسب نواحي الجسم ؛ إي دراسة أقسام أو أنواع محددة من الجسم ، والعلاقة مع أجزائها .
medical anatomy	التَّشْرِيحُ الطَّبِّي تشريح يهتم بدراسة النقط المتصلة بالفحص الجسمي ، ويتوضع الشذوذات الداخلية .	التَّشْرِيحُ الخاص special anatomy دراسة لأعضاء أو لأجزاء خاصة من الجسم .
microscopic anatomy	التَّشْرِيحُ المُجْهَرِي (=minute anatomy) الهيستولوجيا ؛ علم الأنسجة : القسم من التشريح الذي يتعامل مع البنى الدقيقة ،	التَّشْرِيحُ السَّطْحِي surface anatomy دراسة شكل وملامح سطح الجسم ، وخاصة علاقتها بالأجزاء الأكثر عمقاً .
		التَّشْرِيحُ الجراحي surgical anatomy دراسة أقسام أو أنواع محددة من الجسم ، مع النظر إلى التشخيص ومعالجة الحالات الجراحية .
		التَّشْرِيحُ الجهازي systematic anatomy

(=descriptive anatomy) (التشريح الوصفي)
systemic anatomy التشريح الجهازي
 انظر تحت descriptive anatomy .
topographic anatomy التشريح الطبوغرافي
 (=regional anatomy) (التشريح الناحي)
 دراسة الأجزاء في علاقتها بالأجزاء المحيطة بها من الجسم .
transcendental anatomy التشريح التصوري
 دراسة التصميم العام و مورفولوجية الجسم ومضاهات و تنادادات أجزاءه .
veterinary anatomy التشريح البيطري
 تشريح الحيوانات الأليفة والبرية .
x-ray anatomy التشريح الشعاعي
 انظر تحت radiological anatomy .
anatoxic ذوفاني
 يتعلق بالذوفان .
anatoxin ذيفان معطل
 (=toxoid)
 ذيفان خارجي جرثومي معدل أو مبطل الفاعلية ، فقد سميته لكنه احتفظ بخواص الاشتراك مع ، أو تنبيه تشكيل ضد الذيفان .
diphtheria anatoxin ذيفان الخناق المعطل
 ذوفان الوتدية الخناقية مبطل الفعالية بالفورمالدهيد ، يستعمل للتمنيع ضد الخناق ، يتوافر بشكل سائل وآخر ممزج ، يستعمل عادة في مزيج مع ذوفان الكزاز ولقاح الخانوق . يستطب للتمنيع الروتيني لكل الأطفال تحت عمر 6 سنوات .
anatoxireaction تفاعل بالذيفان المعطل
 التفاعل المناعي للجسم نتيجة لحقنة بذلك الذيفان المعطل .
 انظر تحت anatoxin .
anatricrotic نبض ثلاثي التردد
 في مرتسم النبض ، وجود ثلمتين ، أي ثلاثة أشكال موجية في الطرف الصاعد
anatrohic لا ضموري
 1 - تصحيح أو الوقاية من الضمور .

2 - علاج يقى من بلى الأنسجة .
anatrohia حوّل علوي
 انحراف محور إحدى العينين للأعلى عند تثبيت نظر العين الثانية للأمام
anatrohic مصاب بالحوّل العلوي
 علوي الحوّل
 يتعلق بالحوّل العلوي ؛ انحراف علوي .
anavenin زُعاف معطل
 زعاف تم تعطيله بإضافة الفورمالدهيد ، ولكنه يحتفظ بخواصه المستضدية .
anaxon عديم المحوار
 خلية عصبية - كما في الشبكية - ليس لها محوار .
anazolene آنازولين (كيميائي)
 مسحوق كيميائي أسود مُحمّر ، كان يُستعمل كعون تشخيصي في قياس حجم الدم وتناج القلب .
anchor 1 - مُثبّت (أسنان)
 2 - مرّساء
 وسيلة يبقى فيها الشيء مثبتاً بإحكام .
anchor band شريط مُثبّت (أسنان)
 إرساء تقويمي ، يستعمل فيه (شريط مثبت) خلف العنق للمقاومة ، عبر إرساء يُلف حول العنق .
anchor post وتاد مُثبّت
 أداة سنّية لتثبيت الأسنان .
anchor splint جبيرة مُثبّته
 جبيرة مستخدمة لكسور الفك ، مع أسلاك حول الأسنان و عود لتثبيتها في مكانها .
endosteal implant مرّساء بباطنة
 العظم للطعم السنّي
 1 - طعم معدني على شكل مرّساء السفينة ، مصنوع عادة من خليطة من الكروم - كوبالت ، يوضع في عمق العظم لتوفير تثبيت طعم البدلة السنّية .
 2 - طوق يوضع حول السن يُستخدم كمرتكز لتحريك سن آخر خلال

علاج الأسنان التقويمي .

anchorage

1- تثبيث جراحي

2- إرساء

أ- تثبيت جراحي لحشى مُزَاح .

ب- (في طب الأسنان الجراحي) ، وسيلة تثبيت الحشوات أو التيجان الاصطناعية أو الجسور .

ج- (في تقويم الأسنان) : استخدام المقاومة الطبيعية لسن أو أكثر كدعامة أو كمرتكز وحدها أو بمعاونة بدلة سنية من أجل التحكم في تحريك الأسنان المراد تحريكها ، وفي هذه الحالة يكون الارتكاز من داخل الفم ، أو حينئذ يكون الارتكاز من خارج الفم كما في حالة حزام الرأس التقويمي .

د- (في المزرعة النسيجية الخلوية) : إرساء الخلايا المتكاثرة إلى سطح صلب .

cervical anchorage إرساء عنقي

إرساء تقويمي يستخدم فيه شريط خلف العنق للمقاومة عبر إرساء يلف حول العنق .

compound anchorage إرساء مُركب

إرساء تقويمي تستخدم فيه مجموعة من الأسنان كدعامة لها قيمة تثبيت عالية لتحريك أسنان ذات قيمة تثبيت منخفضة .

extraoral anchorage إرساء خارج الفم

إرساء تقويمي ، تكون فيه وحدة المقاومة خارج جوف الفم ، وتنقل فيه القوة إلى الأسنان بواسطة مترسة للرأس مرتبطة مع الأسنان . يدعى أيضاً إرساء خارج الفك .

intermaxillary إرساء بين عظمي الفك

العُلوي anchorage إرساء تقويمي تستعمل فيه وحدات المقاومة الموضوعه في فك واحد لكي تؤثر على حركة السن في الفك الآخر .

intramaxillary إرساء ضمن الفك

العُلوي anchorage

إرساء تقويمي ، تستعمل فيه وحدة المقاومة المتوضعة بواسطة نقاط ارتكاز للتثبيت تُوضع على كلا الفكين لتقاوم حركة السن في الفك الآخر . يدعى أيضاً إرساء بالفكين .

intraoral anchorage إرساء بداخل الفم

إرساء تقويمي ، تتوضع فيه كل وحدات المقاومة داخل جوف الفم (الأسنان) ، مثل تثبيت بيكر أو من خلال استعمال بدلة ثابتة إضافية .

maxillomandibular anchorage إرساء بالفكين

(=intermaxillary إرساء بين عظمي الفك العلوي) anchorage

انظر تحت intermaxillary anchorage .

multiple anchorage إرساء مُتعدد

إرساء تقويمي يستعمل فيه أكثر من نمط من وحدات المقاومة . يدعى أيضاً إرساء مُعزّز .

occipital anchorage إرساء قذالي

إرساء تقويمي تكون فيه وحدة المقاومة مدعومة بأعلى وخلف الرأس ، وتُنقل فيه القوة إلى الأسنان بواسطة مترسة للرأس ومطاطيات ثقيلة متصلة بواسطة مرتكز على الأسنان .

precision anchorage إرساء دقيق

جهازية تستعمل سنادة دقيقة لإرساء بدلة سنية جزئية ثابتة أو قابلة للإزالة إلى تاج سن داعم أو حشوة .

reciprocal anchorage إرساء مُتبادل

1- إرساء تكون فيه الحركة لواحدة أو أكثر من الوحدات السنية متوازنة ضد حركة واحدة أو أكثر من الوحدات السنية المقابلة .

2- دعم مشترك من سنين أو مجموعة من الأسنان خلال العلاج التقويمي .

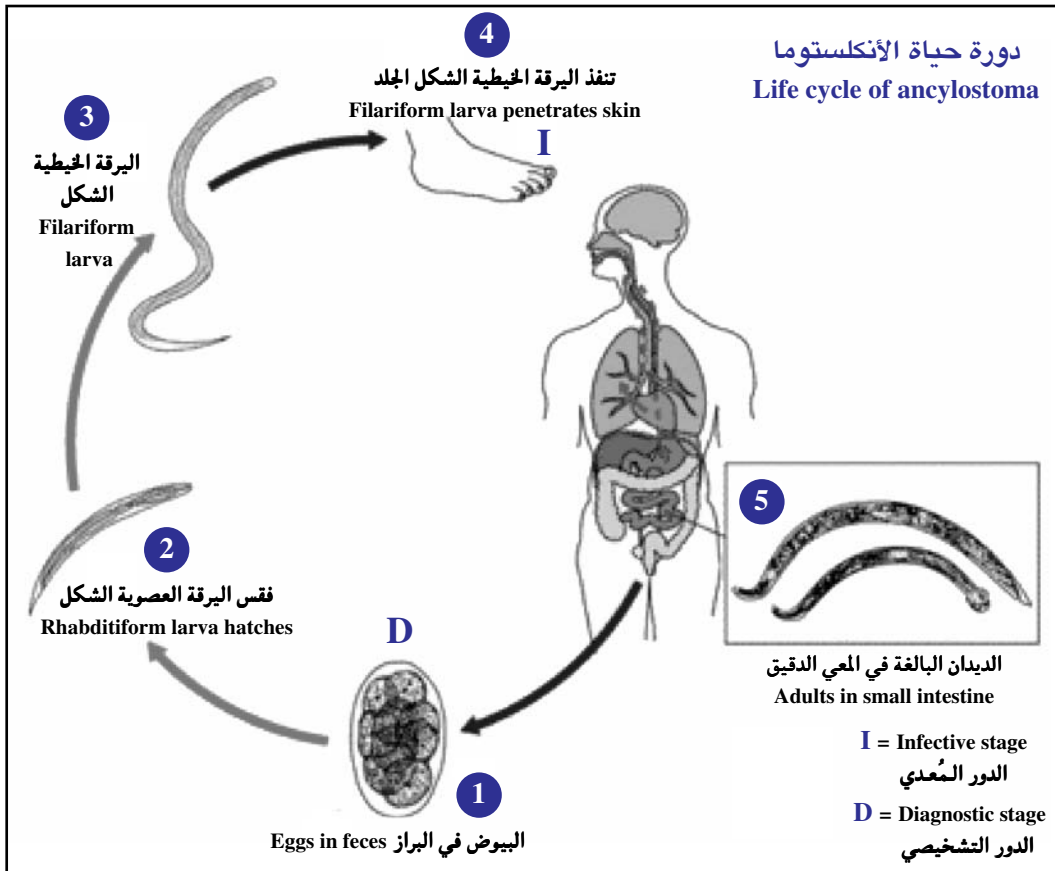
reinforced anchorage إرساء مُعزّز

(= إرساء متعدد) (multiple anchorage) multiple anchorage . انظر تحت multiple anchorage .

simple anchorage إرساء بسيط

إرساء تقويمي تستعمل فيه الأسنان الكبيرة أو مجموعات من الأسنان ومواقعها لتحريك أسنان بحجم أصغر .

stationary anchorage	إرساء مُستَقر	1 - مرفق المفصل بين العضد والساعد . 2 - الطرف العلوي أقصى العضد .
	إرساء تقويمي ، تأتي فيه مقاومة الحركة لوحدة أو أكثر من الوحدات السنية ، من المقاومة للحركة الجسمية لوحدة الإرساء .	
anchovy	بَلَم؛ صير	مُتَجِّه نحو المرفق نحو المرفق أو الزَّج .
	سَمَكٌ صَغِيرٌ يُشْبِهُ الرنجة من فصيلة الصابوغيات .	نقرسُ المِرْفَق داء النقرس الذي يصيب المرفق .
anchusa	لِسَانُ التُّور	مِرْفَقِيٌّ مِرْفَقِيٌّ
(=alkanet)		(=anconal)
	جنس نبات من فصيلة الحمحميات ، بعض أنواعها تنبت في الحقول وأخرى تُزْرَع لزهرها .	1 - متعلق بالمرفق . 2 - متعلق بالزند أو الساعد .
anchyl (o)-	سابقة بمعنى الالتصاق ،	العَضَلَةُ المِرْفَقِيَّةُ (=musculus anconeus)
(=) ankyl(o)	التصلب	المنشأ : ظهر اللقيحة الجانبية لعظم العضد ؛ المغرز : الزج والسطح الخلفي للزند .
anchylose	قَسَط	النَّهَابُ المِرْفَقُ التهاب مفصل المرفق .
(=ankylose)	بمعنى ينحني ؛ يشير إلى الالتصاق أو الالتحام .	مِرْفَقِيٌّ الشُّكْلُ يشبه المرفق .
ancillary	1 - مُلْحَق 2 - مُعَاوِن	انكرويد إنزيم حال للدم في زعاف الأفاعي .
	يساعد في إنجاز خدمة أو تحصيل نتيجة .	سابقة بمعنى الشَّصَّ سابقة بمعنى منحني ، تشير إلى الالتحام أو الالتصاق .
ancillary personnel	مُوظَّفُونَ مُعَاوِنُونَ	انكلاستوما؛ الملقوفة (=ankylostoma)
	موظفون مساعدون للفريق الطبي .	جنس ديدان من المسودات الطفيلية من فصيلة الأنكلستومات ، وهي شصيات العالم القديم .
ancillary services	الخِدْمَاتُ المُعَاوِنَةُ	Ancylostoma الأنكلستوما الأمريكيَّةُ americanum
	الخدمات ، غير العناية الطبية والتمريضية والإقامة والطعام ، كخدمات المختبر والأشعة والصيدلية والعلاج الطبيعي التي تقدم لمرضى المستشفيات .	(=Necator americanus) الدودة الشصية الأمريكية أو دودة العالم الجديد . تسبب عدوى هذا الطفيلي داء الشصيات في الإنسان وفي الخنازير أحياناً . تشبه الأنكلستوما الإثنا عشري ولكنها أقصر وأكثر اسطوانية . يحوي الجوف الشدقي أربع صفائح ، واخزات بلعومية أربع ، وسن ظهري
ancipital	1 - ذُو رَأْسَيْن 2 - ذُو حَافَتَيْن	
anciroid	شِصِّي الشُّكْلُ	
(=ankyroid)	يأخذ شكل المرساة أو الصنارة (Hook) .	
Ancistrodon	الأَفْعَى المَلَاوِيَّة (حيوان)	
(=Ankistrodon)		
ancistroid	شِصِّي الشُّكْلُ	
	بشكل صنارة أو شص .	
ancon	المِرْفَقُ	
(=cubitus)		



مخروطي .
الأنكلستوما البرازيلية *Ancylostoma braziliense*
دودة شصية توجد في القطط وفي الكلاب ،
في جنوب شرق الولايات المتحدة والبرازيل
وبلاد أخرى مدارية ، يمكن ليرقاتها أن تسبب
داء هجرة اليرقات الجلدي عند الإنسان .

الأنكلستوما الكلبية *Ancylostoma caninum*
أكثر الديدان الشصية شيوعاً في الكلاب ،
تعدي أيضاً القطط ، ويمكن ليرقاتها أن تسبب
داء هجرة اليرقات الجلدي عند الإنسان .

الأنكلستوما السيلائية *Ancylostoma ceylonicum*
(= *Ancylostoma* الأنكلستوما البرازيلية)
(= *Ancylostoma* البرازيلية)

انظر تحت *Ancylostoma braziliense* .

الأنكلستوما الإثنا عشرية *Ancylostoma duodenale*
شصية العالم القديم أو الأوروبية الشائعة ، تسكن

المعي الدقيق في الإنسان وفي حيوانات أخرى ،
وتسبب داء الأنكلستومات . يتراوح طول
الذكور بين 10-12 ملي متر ، والإناث أكبر
قليلاً .

ancylostomatic

أنكلستومي

تسببه الأنكلستوما .

Ancylostomatidae

الشصيات

فصيلة ديدان من ممسودات فصيمة غالباً
طفيلية ، تتضمن الأجناس : الأنكلستوما ،
مدملكة الرأس ، الفتاكة ، الشصية .

ancylostome

أنكلستومة

1- فرد من جنس الأنكلستوما .

2- فرد من فصيلة الشصيات ؛ دودة شصية .

ancylostomiasis



داء الأنكلستومات ؛

داء الملقوات

داء الشصيات الناجم عن الأنكلستوما الإثنا

عشرية ، يصيب الإنسان ، وتُبتلى فيه بطانة المعى الدقيق بالأفراد البالغة من الديدان الخُطّافية ، ويتميز بكثرة اليوزينات وفقر الدم والهزال والنوام وعُسْر الهضم وفي الأطفال مع عداوى مزمنة وخيمة و تورم البطن مع سوء نماء عقلي و فيزيائي .

ancylostomiasis داء الأَنْكَلستومات

braziliensis البرازيلية

الاحتشار بديدان الأَنْكَلستوما البرازيلية : وهو طفيلي حقيقي يصيب الكلاب والقطط في أمريكا المدارية ؛ تسبب يرقاته التهاب الجلد الزاحف في الإنسان ولكنها لا تنضج .

cutaneous داء الأَنْكَلستومات

ancylostomiasis الجلدي

(= cutaneous larva داء هجرة

migrans) اليرقات الجلدي)

مرض جلدي يصيب الإنسان أو الحيوانات الأخرى ، يتصف بخطوط رفيعة ملتوية حاكة تتعلق بالحركات تحت الجلد لليرقة الطفيلية ، وهي عادة يرقات الشصيات القططية والكلبية (الأَنْكَلستوما البرازيلية) ، والتي تزحف عبر الجلد ولكنها لا تستطيع إكمال هجرتها إلى المعى .

Ancylostomum الأَنْكَلستوما؛ الملقوة
(=ancylostoma)

. انظر تحت ancylostoma

ancyroid شصِّي الشَّكل

. بشكل مرسة أو صنارة .

Anda أُنْدَة (جنس من الأشجار)

. جنسٌ من الأشجار .

Andernach's ossicles عظيمات أندرناخ
(=sutural bones) (=عظام درزية)

[يوهان فون أندرناخ ، 1574-1487 ، طبيب

ألماني] .

أي من العظام الصغيرة غير المنتظمة في الدروز بين عظام الجمجمة ، في الأغلب في مسبر الدرز اللامي وغالباً عند اليوافيخ .

Anders' disease داء أندرز

(=adiposis شحامة عجزية

tuberosa simplex) بسيطة)

[جيمس أندرز ، 1936-1854 ، طبيب

أمريكي] .

اضطراب يشبه الشحامة المؤلمة ، ويتميز بتكوّن كتل شحمية في النسيج تحت الجلد تكون مؤلمة أحياناً بالضغط .

Andersen's disease داء أندرسن

[دوروثي هانسن أندرسن ، 1963-1901 ،

اختصاصية باثولوجية أمريكية] .

(=داء اختزان الجليكوجين

(=type 4 من النمط الرابع)

glycogenesis) تشمّع عائلي بالكبد مع اختزان جليكوجين

شاذ ؛ وهو داء جليكوجيني ينتج عن عوز

الإنزيم المفرّع للجلوكان 461- ألفا ، مما يؤدي

إلى تراكم جليكوجين شاذ ذي سلاسل داخلية

و خارجية طويلة بالكبد ، والكلية والعضلات ،

والأنسجة الأخرى .

Anderson splint جبيرة أندرسون

[روجر أندرسون ، 1971-1891 ، جراح عظام

أمريكي] .

جبيرة للتثبيت الخارجي للكسور : يتم

غرز اثنين أو أكثر من اللوالب الطويلة ، أو أسياخ

كيرشنر (Kirshchner wires) عبر الأنسجة إلى

العظم فوق وتحت الكسر ، ومن ثم ترتكز إلى

صفيحة خارجية ، ويتم ربط الصفيحتين

بواسطة لولب قابل للضبط .

Andes disease داء الأنديز

(=) داء الجبال المزمّن (نسبة إلى جبال الأنديز

في البيرو حيث تم اكتشافه) .

Andira أُنْدِيرَة

جنس من الأشجار المدارية من الفصيلة البقلية .

الأنديرة الأرابوية هي نوع برازيلي ومصدر

لمسحوق الجواو والكريزاروبين ، عديد من

الأنواع تكون سامّة ، وبعض منها طارد

للديدان .

andirine (أنديرين (كيمياء)
(=surinamine) (=سورينامين)
هو السورينامين surinamine .

andr- سابقة بمعنى الذكورة
Andrade type اعتلال الأعصاب

familial amyloid النشواني العائلي

polyneurophy من نمط أندريد

(syndrome) (متلازمة)

(=portoguese type) (=اعتلال الأعصاب

familial amyloid النشواني لعائلي من

polyneuroathy) النمط البرتغالي)

[كورينو أندريد ، طبيب أعصاب برتغالي من القرن العشرين] .

اعتلال عصبي نشواني عائلي يتميز بوجود اعتلال عصبي بالطرفين السفليين ، وخلل الوظيفة الأوتونومية ، والخلل . وتحدث الوفاة غالباً ما بين العام السابع والعاشر بعد الولادة .

Andral's decubitus استلقاء أندرال

[جابريل أندرال ، 1876-1797 ، طبيب فرنسي] .

الاستلقاء على الجانب السليم ، وضعية يتخذها المريض في الأدوار الباكراة من التهاب الجنبه .

Andresen appliance طبقة أندرسن

[فيجو أندرسن ، 1950-1870 ، طبيب تقويم أسنان نرويجي] .

طبقة وظيفية عضلية تقويمية قابلة للإزالة تعمل كناقل منفعل للقوة الناجمة عن عمل العضلات المفعلة وتُطبق على الأسنان والتتواءات السنخية للتأثير على حركة السن .

André Thomas sign علامة أندريه توماس

[أندريه أنطوان هنري توماس ، 1963-1867 ، طبيب أعصاب فرنسي] .

1- خلال اختبار الأصبع - الأنف ، إذا تم توجيه المريض لرفع ذراعه فوق رأسه ثم طلب منه أن يسقطها فوق رأسه فإن اليد سوف ترتد . تُشاهد في أمراض الخنث .

2- إذا قُرِصَت العضلة شبه المنحرفة يحدث

شكل لحم الوز (Goose flesh) فوق مستوى آفة الحبل الشوكي .

andreioda ورم مُذكَر

(=arrhenoblastoma)

(=androblastoma)

انظر تحت androblastoma .

andrin أندرين

هو الهرمونات الجنسية المُذكَرَة .

andro- سابقة بمعنى الذكورة

بادئة تشير إلى العلاقة بالذكر .

androblastoma ورم مُذكَر

(=arrhenoblastoma)

1- ورم حميد نادر في الخصية يشبه هيستولوجياً خصية الجنين . هناك ثلاثة ضروب : سدوي منتشر ، مختلط (سدوي وظهاري) ، وأنبوبي (ظهاري) . يمكن لخلايا سرتولي في العناصر الظهارية أن تنتج الإستروجين وتسبب الاستئناث (Feminization) .

2- ورم نادر في المبيض يحدث عادة عند النساء الشابات . تكون كلاً من خلايا سرتولي (منشأ حبل الجنس) وخلايا لايديج (منشأ سدوي) موجودة . يمكن للورم أن يسبب إذكارة وكثرة الشعر ، بالرغم من أنه ينتج أحياناً نشاطاً إستروجينياً .

androcyte أرومة النطفة

(=spermatid)

خلية جنسية ذكرية ، خاصة الدور غير الناضج .

androecium عطيل

مجموع أعضاء التذكير في الزهرة ، سداة ؛ وهو مصطلح يطلق على جملة الأوراق الخصبة المذكورة في الزهرة ، أي مجموع الأسدية التي تخرج على كرسي الزهرة سوارياً أو حلزونياً .

androgalactozemia دَرُّ التُّنْدُوَّة

دَرُّ اللبن من ثدي الذكر .

androgamone جامون منوي

مادة يفترض أنها تفرز من النطاف لتسهيل إلقاح البيضة .

androgen أندروجين (هرمون)

أية مادة معززة للإذكار ؛ أية مادة لها فعالية هرمون الذكورة كهرمونات الخصية : الأندروستيرون والتستوستيرون . وهو ضرب من الهرمونات الذكرية التي تحت على نمو الخصائص الجنسية الثانوية الذكرية وتحافظ عليها . توجد الأندروجينات (مولدات الذكورة) طبيعياً على شكل ستيرويدات تنتج بصورة رئيسية في الخصيتين (مثل التستوستيرون) وفي نطاق ضيق في المبيض وقشرة الكظر .

adrenal androgens الأندروجينات الكظرية

أي من الستيرويدات المحتوية على 19 ذرة كربون ، والأخلقة من قشر الكظر ، التي لها وظيفة ستيرويدات خفيفة أو طلائع الستيرويدات . تشمل ديهيدروإيبي أندروستيرون ، سلفات الديهيدروإيبي أندروستيرون ، والأندروستيديون .

androgenesis تَخْلُقُ ذُكُورِيٌّ

تكوين الكائن الحي المذكر من خلية ملقحة قبل اتحاد النواة الجنسية الأبوية مع النواة الجنسية الأمومية . تتحلل النواة الأخيرة فيتولد كائن فرداني يحمل الكروموسومات الأبوية فقط .

androgenic مُذَكَّرٌ؛ ذَكَارٌ

مُنتَجٌ لخواص ذَكَرِيَّةٍ .

androgenicity التَّذْكَيرِيَّةُ

خاصية بَدَلُ أثر مُذَكَّرٍ .

androgenization نَدْرَجَةٌ

زيادة مقدار الأندروجين عند الأنثى .

androgenize يَنْدَرِجُ

يزيد مقدار الأندروجين عند الأنثى .

androgenized 1 - مُذَكَّرٌ (للمذكر)

2 - مُنْدَرَجَةٌ (للأنثى)

يُظْهِرُ آثار الاستجابة للأندروجينات .

androgenotherapy العِلاجُ بِالْأَنْدُرُوجِينِ

استخدام الهرمونات الذكرية في العلاج ، غالباً لعلاج العقم أو قصور الوظيفة الجنسية في الذكور .

androgenous مُذَكَّرٌ؛ مُنْتَجٌ لِلذُّكُورِ

يتعلق بـ أو يعيل لإنتاج نسل ذكري بدلاً من أنثوي .

androglossia اسْتَرْجَالُ صَوْتِ الْمَرْأَةِ

اكتساب صَوْتِ الأنثى لصفات صوت الرجل ، كالحشونة .

androgone خَلِيَّةٌ نَطْفِيَّةٌ الْمُنْشَأُ

(=spermatogenic cell)

1- الخلية التي تُنتِجُ النطاف .

2- (نبات) : صفة ينعت فيها النبات الذي يحمل على نفس العضو أزهاراً مذكرة ومؤنثة جنباً إلى جنب ، فيقال إن النبات خنثوي أو أخنث .

androgynous خُنْثَى أَنْثَوِيَّةٌ الْمَظْهِرُ

(=androgynus)

(=female pseudohermaphrodite)

1- شخص يتميز بالخنوثة أنثوية المظهر .

2- أنثى خنثوانية .

androgyny خُنْثَوَةٌ أَنْثَوِيَّةٌ الْمَظْهِرُ

(=androgynism)

(=androgyny)

حالة يكون فيها الشخص من جنس أنثوي من الناحية الجينية والغدد التناسلية ولكن الخواص الجنسية الثانوية لديه خاصة بالجنس الآخر ، غالباً مع أعضاء تناسلية خارجية ملتبسة .

androgynoid 1 - خُنْثَوَانِيٌّ

2- متعلق بالخُنْثَى الْأَنْثَوِيَّةُ الْمَظْهِرُ

androgynous خُنْثَوِيٌّ

(=androgynus)

يتعلق أو يتميز بالخنوثة الأنثوية المظهر ؛ يدعى أيضاً خنثواني ، ثنائي الصفات الجنسية ، خنثوي .

android ذَكَرِيٌّ الْمَظْهِرُ

(=androidal)

شبيهه برجل ؛ يدعى أيضاً ذكري المظهر .

andrologist **اِخْتِصَاصِيُّ طِبِّ الذُّكُورَةِ**

طبيب اختصاصي يعالج مشاكل الذكور خاصة أمراض الأعضاء التناسلية والعقم .

andrology **طِبُّ الذُّكُورَةِ**

(=andriatics)

دراسة علمية للبنية الذكورية ولأمراض جنس الذكر ، ودراسة أمراض الأعضاء التناسلية عند الذكر خاصة .

androma **وَرَمٌ مُذَكَّرٌ**

(=arrhenoblastoma)

انظر تحت androblastoma .

andromerogon **مُتَخَلِّقٌ مِنَ الْقِسْمِ الذَّكْرِيِّ**

(=andromerogone)

كائن حي نما من خلية بيضية تحتوي فقط على طليعة النواة الذكورية ، وكتيجة لذلك فإن الخلايا تحوي طاقماً من الكروموسومات الأبوية فقط .

andromerogony **تَخَلُّقُ الْقِسْمِ الذَّكْرِيِّ**

نماء لقسم من الخلية البيضية ، يحتوي فقط على طليعة النواة الذكورية ، حيث تم نزع نواة البيضة قبل حدوث اندماج طليعة النواة الذكورية مع الأنثوية .

andromia **غُلْمَةٌ**

andromimetic **مُحَاكِي الأندروجينيَّات**

له تأثيرات من نوع تلك المعززة بالتستوستيرون والأندروجينات الأخرى .

andromorphous **ذَكَرِيٌّ المَطْهَرُ**

(=android)

انظر تحت android .

andropathy **مَرَضٌ مُقْتَصِرٌ عَلَى الذُّكُورِ**

أي داء خاص بالذكور دون الإناث .

andropause **إِيَّاسُ الذُّكُورِ**

تغير حياة الذكور . يمكن أن يعبر عنه من خلال تغير السيرة ، أو الطلاق ، أو إعادة تنظيم الحياة يرتبط مع انخفاض مستويات هرمونات الذكورة التي تحدث في الرجال خلال نهاية

الأربعينات وبداية الخمسينات من العمر . ويمكن تقسيم التغيرات الجسدية التي تحدث مع الإيَّاس الذكري إلى تغيرات بولية وجنسية ، وتغيرات أكثر عمومية . وتتضمن التغيرات الجنسية : انخفاض الفعالية الجنسية أو صعوبة حدوث الانتصاب أو المحافظة عليه ، والمشكلات المتعلقة بالقذف ، وانخفاض الخصوبة . أما المشكلات البولية ، فتتمثل في كثرة التبول خاصة أثناء الليل ، وضعف تيار البول ، والتردد خلال التبول ، وصعوبة بدء التبول ، والسلس البولي . وقد ترجع كل هذه التغيرات - ولو جزئياً على الأقل - إلى قصور تدريجي في قدرة الخصيتين على إنتاج التستوستيرون ، وهو الهرمون الجنسي الذكري . وتكون تلك التبدلات مناظرة للتغيرات التي تحدث في المرأة ، والتي تتعرض في سن الإيَّاس لانخفاض في الهرمونات الجنسية الأنثوية ، أي الإستروجين والبروجستيرون .

أما الأعراض العامة للفترة الحرجة الذكورية ، فتشمل :

1- متلازمة من الأعراض المرضية العامة - مثل التعب ، وفقدان القوة ، وآلام عضلية وانخفاض القدرة على تأدية الأنشطة الذهنية .

2- متلازمة من الأعراض النفسية - العصبية ، مثل الشعور بالضيق ، والعصبية ، والحزن ، والأرق ، ونقص التركيز ، وفقدان الذاكرة .

3- متلازمة من الأعراض العصبية - مثل الصداع ، وآلام في مؤخرة الرأس وفي العجز ، والتي تتشابه مع أعراض التهاب جذور الأعصاب (Radiculitis) .

4- متلازمة من الأعراض القلبية - الوعائية ، مثل الشعور بالألم في المنطقة القلبية ، واضطراب نبض القلب ، وارتفاع ضغط الدم الشرياني .

androphile **1 - مُحِبُّ البَشَرِ**

تفضيل البشر على باقي الحيوانات .

2 - مُحِبُّ الذُّكُورِ
الرغبة الجنسية نحو الذكور .
(=anthropophilic) (=androphilic)
(=androphilous)

رُهابُ الذُّكُورِ
خوف مرضي من الجنس الذكري .

أندروستان
المادَّةُ السَّليْفَةُ للهَرْمُوناتِ الذَّكْرِيَّةِ ؛ النواة
الهيدروكربونية رباعية الحلقة من 19 كربون
 $C_{19}H_{32}$ ، وهي البنية الأم للأندروجينات .
يستعمل في تسمية الستيرويدات .

أندروستانديول
هرمون أندروجيني صيغته الكيميائية
 $C_{19}H_{32}O_2$. يكتنف كمنظم لإفراز موجهة
الغدد التناسلية .

أندروستانديون (هرمون)
مستقلب ستيرويدي ، معروف أيضاً منه مصاوغ
B5 . هو السلف لكل من التستوستيرون
والإسترون ؛ يفرز بواسطة الكظر .

أندروستانولون
هرمون ستيرويدي .

أندروستين (كيميائي)
نواة هيدروكربونية حلقيية ، صيغتها الكيميائية
 $C_{19}H_{30}$ ، برابطة مزدوجة واحدة ، تستعمل في
تسمية الأندروجينات .

أندروستينديول
هرمون ستيرويدي مستقلب للتستوستيرون ،
صيغته الكيميائية $C_{19}H_{30}O_2$ ، يحدث بشكلين
تصاوغيين يمكن أن يساهما في إفراز موجهة
الغدد التناسلية .

أندروستنديون
هرمون ستيرويدي مذكر تنتجه الخصية ، وقشر
الكظر ، والمبيض . يحدث بنمطين يمكن لهما
أن يتحولا استقلابياً إلى تستوستيرون
وأندروجينات أخرى .

أندروستيرون (هرمون)
أندروجين ضعيف يُطرح في بول الذكور

والإناث .

anecdotal
سَرْدِيَّةٌ
مبنية على وصف لحالات فردية غير مقابلة ،
بدلاً من أن تكون مبنية على دراسات ذات
شاهد .

anecdysis
تَوَقُّفُ الإِنْسِلَاحِ
دور طويل في حلقة الانسلاخ عند حشرات
المفصليات ، عندما لا تكون هناك علامات ، إما
للإفافة من سلخ أو لتحضيرات لسلخ قادم .

anechoic
عَدِيمُ الصَّدَى
1 - بدون أصداء ، كما في الغرفة عديمة
الصدى .

2 - شفيف للأموح التصوتية .

anectasin
أنيكتازين (أدوية)
عقارٌ قديم .

anectasis
انْخِماصُ خَلْقِيٍّ
(=congenital atelectasis)

انخماص أولي .

anelectronic
متعلق بتَوَثُّرِيَّةِ المَصْعَدِ
انظر تحت anelectrotonus .

anelectrotonic
ناقص التوتر الكهربائي
يتعلق بنقص التوتر الكهربائي .

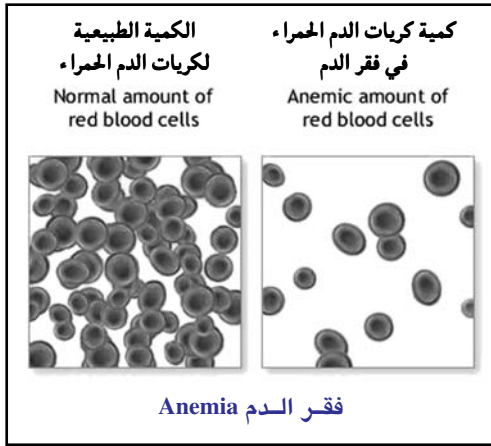
Anelectrotonus
تَوَثُّرِيَّةُ المَصْعَدِ
تغيرات في استثارية وموصلية الخلية العصبية أو
العضلية في جوار المصعد خلال إمرار تيار
كهربائي ثابت .

Anel's probe, syringe
مَسْبارٌ ، مَحْقَنَةٌ أُنيْلُ
[دومنيك أنيل ، 1730-1679 ، جراح فرنسي] .
1 - مسبار أنيل : مسبار مُرْهَفٌ للنقاط والقنوات
الدمعية .

2 - محقنة أنيل : محقنة مرهفة لعلاج الممرات
الدمعية .

anemia
فَقْرُ الدَّمِ
(=anaemia)

نقص دون السوي لتركيز الكريات الحمراء أو
للهموجلوبين في الدم . يقاس بالمللي متر
المكعب ، أو بحجم الكريات الحمراء المكذسة



في 100 ملي لتر من الدم . يحدث عندما يضطرب التوازن بين فقد الدم (عبر نزف أو تخرب) وبين إنتاجه ؛ له أعراض جسدية مثل الإجهاد والشحوب ، ونفسية مثل الهبوط والبطء في الأداء الذهني .

achlorhydric anemia فقر الدم

اللاهيدروكلوريكي

(= achylic anemia) فقر الدم بفقد عصارة المعدة

أحد أشكال فقر الدم الصغير الكريات ، الناقص الكريات ، الناقص الصباغ المرتبط بفقد حمض المعدة أو بفقد العصارة المعدية ؛ يلاحظ في معظم الأحيان في النساء ما بين العقدين الثالث والخامس من العمر . يسمى أيضاً : فقر الدم حسب فابر (Faber anemia) ، ومتلازمة فابر .

achrestic anemia فقر الدم الناتج عن تعذر الاستعمال

أي من الأنماط المختلفة لفقر الدم الضخم الأرومات ، المشابه لفقر الدم الوبيل ، ولكنه لا يستجيب للعلاج بفيتامين B₁₂ .

achylic anemia فقر الدم الناتج عن فقد عصارة المعدة

(= فقر الدم الناتج عن عوز الحديد)

انظر تحت iron deficiency anemia

acquired hemolytic anemia فقر الدم

anemia الانحلالي المكتسب

فقر دم غير وراثي مزمن أو حاد ، مرتبط بالعوامل خارج المحفظة أو ناتج عنها ، مثل : عوامل عدوائية معينة ، مواد كيميائية (بما فيها الأضداد الذاتية والعوامل العلاجية) ، حروق ، مواد سمية من النباتات أو من أنماط حيوانية (بما فيها زعاف الأفعى) .

acquired sideroachrestic anemia فقر الدم المكتسب الناتج عن تعذر استعمال الحديد

(= فقر الدم الحديدي الأرومات الحرون) انظر تحت sideroblastic anemia, refractory

acute anemia فقر الدم الحاد

فقر دم حاد ينتج عادة عن فقد الدم أو عن أسباب سمية أو انحلالية .

acute hemolytic anemia فقر الدم الانحلالي الحاد

مرض يحدث عادة في العقود الثلاثة الأولى من الحياة ، وقد ينتج عن أسباب عديدة منها العدوى الجرثومية أو الطفيلية الوحيدة ، وبعض السموم الكيميائية ، والعوامل الحادة للدم ونقل الدم اللامتوافق .

acute posthemorrhagic anemia فقر الدم الحاد التالي للنزف

فقر دم حاد يحدث نتيجة لفقدان كمية كبيرة من الدم في وقت قصير .

Addison's anemia فقر الدم الأديسوني

(= فقر الدم الوبيل) (=pernicious anemia)

Addison-Biermer anemia فقر الدم بحسب أديسون بيرمر

(= فقر الدم الوبيل) (=pernicious anemia) انظر تحت pernicious anemia

addisonian anemia فقر الدم بحسب أديسون

(= فقر الدم الوبيل) (=pernicious anemia) انظر تحت pernicious anemia

ancylostoma anemia فقر الدم الأنكلوستومي المنشأ

فقر دم مزمن ناجم عن الاحتشار بديدان

الأنكلستوما .
anemia achylica فَقْرُ الدَّمِ النَّاجِمُ عَنْ فَقْدِ عَصَاةِ المَعْدَةِ (= فقر الدم الناتج عن عوز الحديد)
 انظر تحت iron deficiency anemia .
anemia hypochromica فَقْرُ الدَّمِ النَّاقِصُ الصَّبَاغِ الوراثي النَّاجِمُ sideroachrestica
hereditaria عَنْ تَعَدُّرِ اسْتِعْمَالِ الحَدِيدِ
 هو نمطٌ مزمنٌ من فَقْرِ الدَّمِ الوراثي الحديديّ الأرومات الحرون ، يُصيب الذكور ، ويُدعى أيضاً فَقْرُ الدَّمِ الوراثي الحديدي الأرومات (Hereditary sideroachrestic anemia) .
anemia neonatorum فَقْرُ الدَّمِ الوَكِي (= كثرة أرومات الحمر الجنينية)
 انظر تحت congenital anemia of new born .
anemia of chronic disease فقر الدم الناجم عن الأمراض المزمنة
 فقر دم خفيف إلى معتدل ، ثانوياً لأي من الأمراض المزمنة العديدة التي تدوم لأكثر من شهرين مثل العداوى أو الحالات الالتهابية أو الحباثات . يتميز بنقص حديد الدم بالمشاركة مع فرط الحديد بالجملة الشبكية البطانية .
anemia pseudoleukemica infantum فَقْرُ دَمِ الأَبْيَضِ الكاذب الرَضِيعِي
 فقد دم يصيب الأطفال دون الثالثة ، ويكون مصحوباً بتضخم الطحال مع كثير من الكريات الحمر المنوأة وكثرة الكريات البيض في الدم المحيطي . قد يصاحب الإصابة بالسل أو العداوى الأخرى ، أو كمصاحب للأعواز التغذوية .
anemia refractoria فقر الدم الحرون
 فقر دم غير مستجيب لمقويات الدم .
anemia refractoria sideroblastica فَقْرُ الدَّمِ الحَرُونِ الحديدي الأرومات
 انظر تحت refractory sideroblastic anemia .
anemia splenetica فَقْرُ الدَّمِ الطَّحَالِي المَشْتَأُ
 انظر تحت splenic anemia .

anhematopoietic anemia فَقْرُ الدَّمِ النَّاجِمُ عَنْ تَعَدُّرِ التَّكُونِ (= فَقْرُ الدَّمِ اللَّاتَنَسْجِي) (=aplastic anemia)
 أي من الزمر المتنوعة من فقر الدم المتميزة بفشل نقي العظم ، مع إنقاص الخلايا المكونة للدم واستبدالها بالدهن ، مما ينتج عنه قلة الكريات الشاملة ، المصحوبة غالباً بقلة المحببات وقلة الصفيحات . قد يكون وراثياً ، أو ثانوياً لأسباب إما سمية أو إشعاعية أو إصابة مناعية لخلايا نقي العظم الجذعية أو لبسيتها المكروية . قد يكون مرتبطاً بأمراض متنوعة ، أو قد يكون مجهول السبب .
aplastic anemia فَقْرُ الدَّمِ اللَّاتَنَسْجِي
 انظر تحت aregenerative anemia .
Arctic anemia فَقْرُ الدَّمِ القُطْبِي (=polar anemia)
 ضرب من فقر الدم يُشاهد في مواطن المناطق المعتدلة عند هجرتهم إلى المناطق القطبية الشمالية أو الجنوبية .
aregenerative anemia فَقْرُ الدَّمِ اللَّاتَجْدُدِي (= فَقْرُ الدَّمِ الخُلُقِي (=chronic congenital anemia) المزمن)
 فقر دم يتميز بفشل نقي العظم بحيث أن خلايا النقي الوظيفية تتجدد ببطء أو لا تتجدد إطلاقاً . يستعمل هذا المصطلح للإشارة إلى اضطرابات نوعية متميزة بذلك ، بما فيها فقر الدم اللاتنسجي ، وفقر الدم ذي الكريات الحمر الصرفة .
aregenerative anemia, congenital فقر الدم اللاتجددي الخُلُقِي (=congenital فقر الدم الخُلُقِي الناتج عن نقص التنسج)
hypoplastic anemia فقر دم مترقي مجهول السبب يصادف في السنة الأولى من الحياة ، يتميز بعوز طلائع الكريات الحمراء في نقي عظم سوي الخلووية فيما عدا ذلك ؛ لا يستجيب للمقويات الدموية ويحتاج غالباً لنقل الدم المتكرر .

asiderotic anemia فَقْرُ الدَّمِ النَّاجِمُ عَنْ
عَوَزِ الحَدِيدِ

(=iron deficiency anemia)

نمط فقر الدم ناقص الانصبغ صغير الكريات
ينتج عن نقص أو فقد مخازن الحديد وحديد
المصل .

atrophic anemia فَقْرُ الدَّمِ الضَّمُورِي

شكل من فقر الدم يترافق مع ضمور نقي
العظم .

autoimmune hemolytic anemia فَقْرُ الدَّمِ الأَنْحِلَالِي
بِالمَنَاعَةِ الذَّاتِيَّةِ

فقر دم ناجم عن أضداد ينتجها جهاز المناعة
الخاص بالمرضى ، يصنف تبعاً للمميزات
الحرارية لأضداد الكرية الحمراء المكتنفة ، لا تُتميز
أفقار الدم المُحدثة بالأدوية إكلينيكيًا عن فقر
الدم الانحلالي بالمناعة ولذلك فإنها تُصنف
ضمن هذا الاضطراب .

Banti's anemia فَقْرُ الدَّمِ بِحَسَبِ بَانْتِي

[جويدو بانتي ، 1852-1925 ، طبيب إيطالي] .
ضخامة الطحال الحادة بشكل ثانوي لفرط
التوتر الباطني ، مع الاستسقاء ، وفقر الدم ، وقلة
الصفائح ، وقلة الكريات البيض ، والنزف
من السبيل المعدي المعوي . يُدعى أيضاً داء
بانتي ، فقر الدم الطحالي ، ضخامة الطحال
الاحتقانية .

Bartonella anemia فقر الدم الناتج عن البرتونيلا

الدور الأول أو الحاد من داء البرتونيلا ؛
والتميز بالألام العضلية ، النافضات ، الحمى
وفقر الدم الانحلالي الوخيم الذي قد يكون
مميّتا .

Blackfan- Diamond anemia فقر الدم حسب
بلاكفان - دايموند

(= congenital hypoplastic anemia)

(=) فقر الدم الخلقى الناتج عن نقص التنسج .
[كينيث بلاكفان ، 1883-1941 ، طبيب
أمريكي] و [لويس دايموند ، 1902-1995 ،
طبيب أمريكي] .

breast anemia فَقْرُ الدَّمِ الرِّضَاعِي المُشْتَأ

هو فَقْرُ الدَّمِ النَّاجِمُ عن عوز الحديد بسبب
تغذية الطفل بالحليب فقط . انظر فَقْرُ الدَّمِ
النَّاجِمُ عَنْ التَّغْدِيَةِ بِلَبَنِ البَقَرِ (Milk anemia) .

cameloid anemia فَقْرُ الدَّمِ الحَمَلِي الكَرِيَّاتِ

(= كثرة الإهليلجيات) (= elliptocytosis)
أي من مجموعة من الاضطرابات الوراثية التي
تشكل الكريات الإهليلجية فيها 30-100٪ من
الكريات الحمراء . ليست هناك أعراض في
العديد من المرضى ويبدى الآخرون درجات
مختلفة من الانحلال الدموي .

chlorotic anemia فَقْرُ الدَّمِ النَّاجِمُ عَنْ

داء الاخضرار

(=داء الاخضرار) (=chlorosis)
كان هذا الاضطراب شائعاً في القرن التاسع
عشر ولكنه اختفى حالياً . يتميز بتلون أصفر
مخضر للجلد وكريات حمراء ناقصة
الانصبغ ، كان يشاهد في الإناث المراهقات ،
غالباً بصورة مترافقة مع طعام فقير في الحديد
والبروتينات .

congenital anemia of newborn فَقْرُ دَمِ الوَلِيدِ الخَلْقِي

(= كثرة أرومات الحُمُر الجَنِينِيَّةِ)
(=Erythroblastosis fetalis)

نمط من فقر الدم الانحلالي يصيب الجنين أو
حديث الولادة . ينجم عن انتقال الأضداد
المتشكلة أمومياً عبر المشيمة ، ثانوياً لتنافر زمرة
الدم بين الأم ونسلها غالباً . النمط الأغلب
عندما يكون الجنين إيجابي عامل ريسوس
والأم سلبية العامل .

congenital hemolytic anemia فَقْرُ الدَّمِ
الأنحلالي الخلقى

مرض مزمن موروث يتسم بانحلال كريات
الدم واليرقان وتضخم الطحال . يدعى أيضاً
يرقان انحلالي .

congenital hypoplastic anemia فَقْرُ الدَّمِ الخَلْقِي

النَّاجِمُ عَنْ نَقْصِ التَّنْسِجِ

فقر دم كبير الكريات ناجم عن نقص تسنج خلقي في نقي العظم حيث يوجد عوز ضخم في سلائف الكريات الحمر ، بينما تبقى العناصر الأخرى سوية . يكون فقر الدم مترقياً ووخيماً ، بينما تبقى الكريات البيضاء والصفائح طبيعية أو تنقص قليلاً ؛ وتكون بقايا الكريات الحمر المنقولة سوية ؛ تُشاهد الشذوذات الخلقية الصغرى في بعض المرضى . وقد وصف كلا شكلي الوراثة المتعلقة بالكروموسوم الجسدي سواء ، السائد منهما أو المتنحي ، الناتجين عن طفرة في الجين المرّمز للبروتين الريباصي (RBS19) على الكروموسوم 19qs ؛ يدعى أيضاً : فقر الدم الاتحادي الخلقى لدايموند - بلاكفان ، فقر الدم ناقص التسنج العائلي ، فقر الدم ذو الكريات الحمر الصرفة ، تولّد الكريات الحمر الناقص ، متلازمة دايموند - بلاكفان .

congenital nonspherocytic hemolytic anemia فقر الدم الأنحالي الخلقى اللاكروي الخلايا
مجموعة كبيرة من اضطرابات الدم التي تسببها أمراض موروثية متشابهة ؛ يتعلق معظمها بالحالة التي تدعى انحلال الدم (Hemolysis) . وتحدث هذه الحالة عندما ينفصل الهيموجلوبين الذي يحمل الأكسجين عن الكرية الحمراء .
Cooly's anemia فقر دم كولي (= التلاسيميّة -B)

[توماس كولي ، 1871-1945 ، طبيب أطفال أمريكي] .

متلازمة لفقر الدم الوخيم الناتج عن حالة زيجوتية متماثلة الألائل لأحد جينات التلاسيميّة . تحدث في سن الرضاع والطفولة وتتسم بشحوب ، وبقان ، وضعف ، وتضخم الطحال ، وضخامة قلبية ، وفقر دم من النمط الصغير الكريات الناقص الصباغ ، مع وجود الكريات البكيلة (Poikilocytosis) ، وخلايا حمراء منوأة .

cow's milk anemia فقر الدم النَّاجم عن

التغذية بلبن البقر

فقر الدم الناجم عن التغذية بلبن البقر عند الرضع الذين يُطعموا لبن البقر بصورة حصرية .
crescent cell anemia فقر الدم الهلالي الخلايا (=sickle cell anemia) (= فقر الدم المنجلي)
انظر تحت sickle cell anemia .

deficiency anemia فقر الدم العوزي
فقر دم ينتج عن نقص مادة نوعية يتطلبها التخليق الطبيعي للهيموجلوبين ونضج الكريات الحمر . ويحدث بوسائل متعددة مثل سوء الامتصاص أو المدخول الغذائي القليل .

dehydrogenase deficiency anemia فقر الدم النَّاجم عن عوز نازعة الهيدروجين
هو فقر الدم النَّاجم عن عوز نازعة هيدروجين 6-فوسفات الجلوكوز (Glucose-6-phosphate dehydrogenase) ، وهو من النوع الانحالي .
انظر الفوال (Favism) .

Diamond-Blackfan anemia فقر الدم دايموند - بلاكفان
(= فقر الدم الخلقى الناجم عن نقص التسنج)
انظر تحت Blackfan Diamond anemia .

dilution anemia فقر الدم التخفيفي (=موه الدم)
حالة يزداد فيها حجم الدم نتيجة لزيادة محتوى البلازما من الماء ، مع أو بدون انخفاض تركيز البروتينات .

dimorphic anemia فقر الدم الثنائي الشكل
فقر دم بكريات حمر بحجمين مختلفين ، مثل فقر الدم المشترك بعوز الفيتامين B₁₂ وعوز الحديد ، أو بعد نقل الدم .

drepanocytic anemia فقر الدم المنجلي (=sickle cell anemia)
انظر تحت sickle cell anemia .

drug induced anemia فقر الدم المُحدث بالأدوية
هو فقر الدم النَّاجم عن الانحالي المناعي المحرّض بالأدوية (Drug-induced immune hemolytic anemia) ، حيث تشكّل الأدوية نواشب

(Haptens) ترتبطُ بغشاء الكريات الحمر ،
وتحرّض على تشكيل أضداد نوعية ، أو تثبّط
هذه الأدوية الخلايا التائية الكابتة فتحرّض على
تشكّل أضداد مضادة للعامل الرئيسي ،
وهناك آليات أخرى لتأثير الأدوية في هذا النمط
من فقر الدم .

dyserythropoietic anemia ، فقر الدم الخلقى

بشذوذ تكون الكريات الحمراء **congenital**
واحد من عدة أشكال لفقر دم وراثي نادر ، وهو
أحد أنماط فقر الدم الكبير الكريات غالباً . يتميز
بشذوذات نوية بالكريات الحمر مثل تعدد
النوى أو تمزق النواة أو كبر الكريات . النمط
الأكثر شيوعاً (والذي يدعى أيضاً تعدد نوى
الكريات الحمر الوراثي الإيجابي للمصل
المحمّض) هو حالة كروموسومية جسدية
متنحية تتميز بكريات حمر متعددة النوى
وبإيجابية اختبار المصل الحمض .

elliptocytary anemia فقر الدم الإهليلجي الخَلَايا

(=elliptocytotic anemia)
(= elliptocytosis) (= كثرة الإهليلجيات)
مجموعة متنوّعة من أنواع فقر الدم الوراثي
يجمع بينها وجود الكريات الحمراء الإهليلجية
في لطاحة الدم . قد يكون العيب المستبطن ضد
خلل وظيفة ، أو عوز ، بروتينات الغشاء
الخلوي للكريات الحمراء .

equine infectious anemia فقر الدم الخيلي

داء للخيل ، تسببه الفيروسات البطيئة ،
وينتشر في الدم بالتلقيح ، وخاصة من
الحشرات الماصة للدم ، يتميز بحميات مفاجئة
ونوبات راجعة من الفتور .

erythroblastic anemia of childhood فقر الدم ذو الأرومات

الحُمُر عند الأطفال
(=beta-thalassemia) (= الثلاسيميا - بيتا)
فقر دم يتميز بوجود عدد ضخم من الكريات
الحمر المنواة (أرومات سوية وأرومات حمر) في
الدم المحيطي . يُشاهد في الولدان المصابين بفقر

الدمّ الانحلالي بسبب التمنيع الإسوي كالذي
يحدث بسبب عدم توافق زمرة الدم Rh أو
ABO .

essential anemia فقر الدم الأساسي

(=primary anemia) (= فقر الدم الأولي)
مصطلح يطلق على فقر الدم الوبيل ، تمّ
استخدامه سابقاً ليدل على أي نمط من أنماط فقر
الدمّ ذي الآلية المجهولة .

familial erythroblastic anemia فقر الدم العائلي

ذو الأرومات الحُمُر
(=thalassemia major) (= الثلاسيميا الكبرى)
هو الثلاسيميا الكبرى (Thalassemia major) .

familial megaloblastic anemia فقر الدم الضخم

الأرومات العائلي
شكل عائلي نادر من فقر الدم يُشاهد في
الأطفال النرويجيين والفنلنديين ، ويصّف بسوء
امتصاص معوي انتقائي للفيتامين B₁₂ لا يتأثر
بالعمل الداخلي ، ويتصاحب مع بيلة بروتينية
وشذوذات بنوية في السبيل البولي التناسلي .

familial microcytic anemia فقر الدم العائلي

الصغير الخَلَايا
(=thalassemia) (= الثلاسيميا)
مرض وراثي يشيع في حوض البحر المتوسط ،
وأفريقيا والشرق الأوسط ، والهند وجنوب
شرق آسيا ، ويتظاهر بفقر الدم الانحلالي ،
وتضخم الكبد والطحال ، بالإضافة إلى سمّة
مميزة .

Fanconi's anemia فقر الدم بحسب فانكوني

(=Fanconi's anemia) (= قلة الكريات الشاملة بحسب فانكوني)
[جويدو فانكوني ، 1979-1892 ، طبيب أطفال
سويسري] .

اضطراب مُقنّع نادر ذو مستقبلية سنّية ؛ يتسم
بوجود قلة الكريات الشاملة ، ونقص نقي
العظم ، وتبّع لطخي للجلد نتيجة لترسب
الميلانين ، إضافة إلى شذوذات خلقية متعددة .

feline infectious anemia فقر الدم الهري

العدوائي anemia
نمط دوروي لفقر الدم في القطط الأليفة ، سببه عدوى الكريات الحمر بالريكتسية المسماة البرتونيلة الدموية الهيرية (*Haemobartonella felis*) ، والتي يمكن أن تنتشر من قط إلى آخر أثناء الشجار . تتميز الحالات الحادة بحمى ويرقان وفهّم وتضخم الطحال ، وقد تكون مميتة .

فَقْرُ الدَّمِ النَّاجِمُ عَنْ عَوَزِ الفُولِيكِ anemia
فقر دم كبير الكريات ناشئ عن عوز حمض الفوليك . يدعى أيضاً فقر الدم الكبير الكريات التغذوي .

فَقْرُ الدَّمِ الأَنْحَالِي fragmentation hemolytic anemia
فقر دم انحلال مترافق مع تشدّف الكريات الحمر وحصول تجزؤ فيها .

فَقْرُ الدَّمِ الوَرَاثِيّ genetic anemia
أي من أنواع فقر الدم الناتجة عن سبب وراثي .

فَقْرُ الدَّمِ الكُرَوِي الحَلَالِي globe cell anemia (=spherocytic anemia)
انظر تحت spherocytic anemia .

فَقْرُ الدَّمِ النَّاجِمُ عَنْ glucose-6-phosphate dehydrogenase عَوَزِ نازعة هيدروجين الجُلُوكوز-6 - فُسْفَاتِ deficiency anemia
انظر تحت dehydrogenase deficiency anemia .

فَقْرُ الدَّمِ النَّاجِمُ عَنْ goat's milk anemia التَّغْذِيَةِ بلبن الماعز
فقر الدم الناتج عن إطعام الرضع لبن الماعز حصراً .

فَقْرُ الدَّمِ المَرافِقِ لِحَكَّةِ التراب ground itch anemia (=داء الديدان الشصية) (hookworm disease)
فقر الدم الناتج عن الإصابة بداء الشصيات .

فَقْرُ الدَّمِ ذُو أَجْسَامِ هَاينزِ Heinz-body anemia
[روبرت هاينز ، 1865-1924 ؛ باثولوجي ألماني] .

أي نوع من أنواع فقر الدّم الانحلالي الناتجة عن سببات متنوعة . وميزتها المورفولوجية الشائعة هي وجود أجسام هاينز ضمن الكريات الحمر المصابة .

فَقْرُ الدَّمِ الأَنْحَالِي hemolytic anemia

أي نوع من أنواع زمرة فقر الدّم الحاد أو المزمن . يتميز ببقاء متقاصر للكريات الحمر الناضجة وبعدم مقدرة نقي العظم على معاوضة مدى العمر المتناقص . يُصنّف إما كموروث (ينشأ عموماً عن عيوب خلوية داخلية المنشأ كما في غشاء الكرية الحمراء أو السبيل الحال للسكر أو استقلاب الجلوتاثيون أو جزيء الهيموجلوبين) ؛ أو مكتسب (ناشئ عن تأثير عوامل خارجية المنشأ مثل العوامل المعدية أو السموم أو الرضح الفيزيائي أو الأضداد) .

فقر الدم الانحلالي hemolytic anemia,

الناجم عن المناعة الذاتية autoimmune
أي نوع من زمرة كبيرة من أنواع فقر الدّم التي تُكتنّف فيها أضداد ذاتية ضد مستضدات الكريات الحمر ؛ منها الناشئة عن أضداد متفاعلة بالدفء مثل الجلوبيولين المناعي G عادة والجلوبيولين المناعي M أو A ، إما أن تكون مجهولة السبب أو ثانوية لأمراض المناعة الذاتية أو لتنشؤ دموي أو لعداوى فيروسية أو لأمراض العوز المناعي ، تكتنّف عادة احتجاز الكريات الحمر المُحسّسة في الطحال . أما تلك الناشئة عن الأضداد المتفاعلة بالبرد ، ويُعنى بها الجلوبيولين المناعي M عادة ، والجلوبيولين المناعي G أحياناً ، فهي تتضمن متلازمة الراصة البردية والبيلة الهيموجلوبينية البردية الانتيايية وتكتنّف عادة انحلال الدم داخل الوعاء المعتمد على التمنمة أو احتجاز الكريات الحمر في الكبد .

فقر الدم hemolytic anemia,

الانحلالي الخلقى congenital
مصطلح عام للإشارة لفقر الدم الانحلالي الموجود منذ الولادة ، و ينقص فيه مدى عمر

كريات الدم الحمراء ، مثلما يحدث في كثرة الكريات الحمر الكروية الوراثية .
فقر الدم الانحلالي hemolytic anemia,
اللاكروبي الخليا congenital
الخلقي nonspherocytic
 أي نوع من أنواع فقر الدمّ الموروث من زمرة غيروية المنشأ . يتميز ببقاء قصير للكريات الحمراء وبنقص كثرة الكريات الحمر الكروية وبهشاشة تناضحية طبيعية مرتبطة بعيوب في غشاء الكرية الحمراء وبأعواز إنزيمية متعددة داخل الخلية أو بعيوب أخرى أو بهيموجلوبيينات غير مستقرة . أكثر عيوب الإنزيمات شيوعاً تكتنف نازعة الهيدروجين الجلوكوز-6 - فسفات ، أو كيناز البيروفات .
فقر الدم الانحلالي المناعي hemolytic anemia,
المُحدث بالأدوية drug-induced immune
 نوع من فقر الدمّ يُصنف بحسب الآليات إلى : نمط البنسلين الذي يعمل فيه الدواء كناشبة مرتبطة على غشاء الكرية الحمراء تُحرّض على تشكّل أضداد نوعية ؛ أو نمط الميثيل دوبا حيث يحرّض الدواء أضداد عامل Rh ربما بتثبيط الخلايا التائية الكابتة ؛ أو نمط الستيبوفين ؛ أو نمط «المتفرج البريء» حيث ترتبط مركبات مناعية دواء - ضد دورانية بشكل غير نوعي مع الكريات الحمر . يكتنف النمطان الأولان عادة أضداداً تتفاعل بالدفء واحتجازاً معجلاً للكريات الحمر من قبل الجملة الشبكية البطانية ، أما النمط الثالث فيكتنف عادة أضداداً متفاعلة بالبرد وانحلال الدم داخل الأوعية المعتمد على المتممة .
فقر الدم الانحلالي المناعي hemolytic anemia,
المناعي immune
 فقر دم انحلالي مكتسب تنتج فيه استجابة انحلال الدم عن أضداد إسوية أو ذاتية ناتجة عن التعرض لأدوية أو ذيفانات أو مستضدات أخرى .
فقر الدم hemolytic anemia,

الانحلالي العدوائي infectious
 فقر دم ناشيء عن نقص بقاء كريات حمراء غير تامة المعاوضة ، ثانوياً لعوامل معدية ، بما فيها الحيوانات الأوالي (مثل المتصورة في الملاريا) وبعض الجراثيم وبعض الفيروسات .
فقر الدم الانحلالي hemolytic anemia,
السمي toxic
 فقر الدم الناشيء عن عوامل سامة بما فيها الأدوية والحالات الجرثومية وزعاف الحية .
فقر الدم النزفي hemorrhagic anemia
 فقر دم مسبب بفقد مفاجيء وحاد للدم . يدعى أيضاً فقر الدم الحاد التالي للنزف .
فقر الدم الوراثي hereditary hypochromic
الناقص الصبّاغ anemia
 (=hereditary sideroblastic anemia)
 انظر تحت hereditary sideroblastic anemia .
فقر الدم الوراثي hereditary macrocytic
الكبير الكريات anemia
 فقر دم وراثي متصاحب بوجود كريات حمر كبيرة الحجم .
فقر الدم الوراثي hereditary megaloblastic
الضخم الأرومات anemia
 قر دم وراثي متصاحب بوجود أرومات حمر كبيرة الحجم .
فقر الدم الوراثي hereditary nonspherocytic
الانحلالي اللاكروبي الخليا hemolytic anemia
 مجموعة متغايرة من حالات فقر الدمّ الانحلالي الخلقي ، تتصف بغياب كثرة الكريات الحمر الكروية (Spherocytosis) وسلبية اختبارات أضداد الجلوبيولين وغياب هيموجلوبين شاذ يمكن كشفه .
فقر الدم الوراثي hereditary sideroblastic
الحديدي الأرومات anemia
 هو فقر الدمّ الناقص الصبّاغ الوراثي الناجم عن تعذر استعمال الحديد .
فقر الدم الناجم عن hookworm
داء الشصيات anemia

فقر دم ناقص الصبغ صغير الكريات عند الإنسان أو عند حيوانات أخرى ، يحدث كجزء من داء الشصيات . يدعى أيضاً فقر الدم المرافق لحكة التراب .

hyperchromic anemia فَقرُ الدَّمِ المَفْرَطُ الصَّبَاغُ

فقر دم يكون فيه تركيز هيموجلوبين الكرية الوسطي (MCHC) أكبر من الطبيعي ، والكريات الدم الحمراء أغمق تلويناً من الطبيعي .

hypochromic anemia فَقرُ الدَّمِ الناقِصُ الصَّبَاغُ

فقر دم يتميز بتناقص لا متناسب لهيموجلوبين الكريات الحمراء ، و زيادة لباحة الشحوب المركزي في الكريات الحمراء . قد يكون وراثياً (مثل فقر الدم الحديدي الأرومات الوراثةي والثلاسيميا الصغرى) ، أو مكتسباً (مثل فقر الدم الناجم عن عوز الحديد) . يدعى أيضاً متلازمة فابر .

hypochromic microcytic anemia فَقرُ الدَّمِ الناقِصُ الصَّبَاغُ الصَّغِيرُ الكُرَيَاتُ

أي نوع من أنواع فقر الدم الصغير الكريات الناقص الصبغ (ناقص الحجم و ناقص المحتوى من الهيموجلوبين) . النمط الأكثر شيوعاً منه هو فقر الدم الناجم عن عوز الحديد .

hypoplastic anemia فَقرُ الدَّمِ الناجِمُ عن نَقْصِ التَّنَسُّجِ

مصطلح عام يشير إلى أحد أشكال فقر الدم الناتجة عن نقص تنسج الكريات الحمراء بدرجات متفاوتة ، بدون قلة الكريات البيض أو قلة الصفيحات . قد يتطور في بعض الأحيان إلى فقر الدم اللاتنسجي .

hypoplastic anemia فَقرُ الدَّمِ الخَلْقِي الناجِمُ عن نَقْصِ التَّنَسُّجِ

1- فقر دم مترق بدون سببيات معروفة ، يحدث في السنة الأولى من الحياة ، يتميز بعوز سلائف الكريات الحمر ، في نقي العظم الطبيعي الخلايا فيما عدا ذلك . لا يستجيب للمقويات الدموية ، وغالباً ما

يتطلب نقل دم متعدد . يدعى أيضاً فقر دم أو متلازمة بلاكفان - دايموند ، فقر الدم الخلقي ذو الكريات الحمراء الصرفة ، فقر الدم الخلقي اللاتجديدي ، أو تولد الكريات الحمر الناقص .

2 - متلازمة فانكوني .

idiopathic anemia فَقرُ الدَّمِ المَجْهُولُ السَّبَبُ

هو فَقرُ الدَّمِ الأوَّلِيُّ (Primary anemia) أي أن ليس له آليات محدّدة يمكن تحديدها كسبب لفقر الدم .

idiopathic hypochromic anemia فَقرُ الدَّمِ الناقِصُ الصَّبَاغُ المَجْهُولُ السَّبَبُ

هو فَقرُ الدَّمِ الناقِصُ الصَّبَاغُ الوراثيُّ النَّاجِمُ عن تَعَدُّرِ اسْتِعْمَالِ الحَدِيدِ (Anemia hypochromica sideroachrestica hereditaria) .

idiopathic macrocytic anemia فَقرُ الدَّمِ الكَبِيرُ الكُرَيَاتُ المَجْهُولُ السَّبَبُ

فقر دم وراثي متصاحب بوجود أرومات حمر كبيرة ، لسبب مجهول . وهذا المصطلح متروك الآن .

immuno-hemolytic anemia فَقرُ الدَّمِ الأَنْحِلَالِي المَناعِي

فقر الدم الخيلي العدواني of horses

infectious hemolytic anemia فَقرُ الدَّمِ الأَنْحِلَالِي العَدَوَاتِي

حدوث فقر الدم كمضاعفة للعدوى ؛ قد يكون ناجماً عن تثبيط تكوّن وبقيا قصيرة للكريات الحمر واستقلاب شاذ للحديد .

intertropical anemia فَقرُ الدَّمِ المَدَارِي (=داء الشصيات) (=hookworm disease)

فقر دم يحدث في المناطق المدارية نتيجة الإصابة بداء الشصيات .

iron deficiency anemia فَقرُ الدَّمِ النَّاجِمُ عن عَوَزِ الحَدِيدِ

أحد أنماط فقر الدم الصغير الكريات الناقص الصبغ ، ينتج عن نقص مخازن الحديد أو

للكريات الحمراء ؛ يمكن أن يكون ناجماً عن
آفات دوران الأوعية الدقيقة أو زرع جهاز
صنعة داخل وعائية أو قلبية .
microcytic anemia فقر الدم الصغير الكريات
أي فقر دم يتميز بكريات صغيرة (كريات حمراء
أصغر من الطبيعي) ، مثل فقر الدم الناجم عن
عوز الحديد أو الثلاسيميا بيتا .
milk anemia فقر الدم الناتج عن التغذية
بلبن البقر
فقر دم ناجم عن عوز الحديد عند الرضع الذين
تم تغذيتهم باللبن فقط وخصوصاً لبن الأبقار
ولبن الماعز .
miners' anemia فقر دم المعدنين
(=hookworm anemia) فقر الدم بدء
الشصيات
فقر الدم الناتج عن الإصابة ببدء الشصيات عند
الإنسان .
molecular anemia فقر الدم الجزيئي
فقر دم ناجم عن خلل جزيئي في
الهيموجلوبين .
mountain anemia فقر الدم الجبلي
اسم مغلوط لداء الجبال (Mountain sickness) .
myelogenous anemia فقر الدم النقوي المنشأ
فقر دم ناجم عن آفة نقوية .
myelopathic anemia فقر الدم الناتج عن
اعتلال النقي
(=myelophthisic anemia) فقر الدم الناتج
عن سُحاف النقي
فقر الدم الناتج عن سُحاف النقي ؛ كثرة
أرومات البيض والحمراء .
myelosclerotic anemia فقر الدم الناتج عن
تصلب النقي
فقر دم ناجم عن تصلب النقي .
nonspherocytic فقر الدم الانحلالي
hemolytic anemia فقر دم انحلالي غير مترافق بتكوير الكريات

الحمراء .
normochromic anemia فقر الدم السوي
الصباغ
فقر الدم الذي تكون فيه الكريات الحمراء ذات
حجم طبيعي مع تناقص متناسب في محتواها
من الهيموجلوبين وفي حجم الكريات الحمراء
المكدسة وفي عدد الكريات الحمراء في الملي متر
المكعب من الدم .
normochromic anemia, فقر دم حرون ،
refractory سوي الصباغ
(= فقر الدم الحديدي الأرومات الحرون)
normocytic anemia فقر الدم السوي الكريات
فقر دم بكريات حمراء ذات حجم طبيعي ،
ولكن بنقص متناسب من محتوي
الهيموجلوبين وحجم الكريات الحمراء المكدسة
وعدد الكريات الحمراء في الملي متر المكعب من
الدم .
nutritional anemia فقر الدم التغذوي
(= فقر الدم العوزي) .
nutritional macrocytic فقر الدم الكبير
anemia الكريات التغذوي
فقر الدم الضخم الأرومات الكبير الكريات ،
الناجم عن عوز إما الفولات أو فيتامين B₁₂ .
occult anemia فقر الدم الخفي
فقر دم غير واضح سريرياً .
osteosclerotic anemia فقر الدم الناتج عن
تصلب العظام
فقر دم ناشئ عن فشل نقي العظم المرتبط
بتصلب العظام ، كنتيجة لأثر تبدلات العظام
على نقي العظم .
pernicious anemia فقر الدم الوبيل
نمط من فقر الدم الضخم الأرومات ، يُشاهد
عادة عند المسنين ، سببه امتصاص معوي قليل
للفيتامين B₁₂ ، ناشئ عن فقد لإنتاج العامل
الداخلي (Intrinsic factor) . يتميز غالباً
بشحوب ، وفقد حمض المعدة ، والتهاب
اللسان ، وضمور المخاطية المعدية ، والضعف ،

وأضداد ضد الخلايا المعدية الجدارية أو ضد العامل الداخلي ومظاهر عصبية .
pernicious anemia ، فقرُ الدَّم الوَبيل الخَلقي ؛
congenital فقرُ الدَّم اليَمعي الوَبيل
اضطراب نادر ، يحدث عند الأطفال ، يشبه إكلينيكيًا الشكل البالغ ، ولكن يختلف عنه بأن إفراز الحمض المعدي يكون طبيعيًا ، ولا تكون المخاطية المعدية ضامرة ، ويكون النماء آجالاً .
phenylhydrazine فقرُ الدَّم النَّاجِمُ عَن
anemia الفينيل هيدرازين
فقر دم انحلالي ناجمٌ عن تناول الفينيل هيدرازين ، والذي من الأرجح أن ينقلب إلى مرَكَّب يحوِّل أكسسي هيموجلوبين (Oxyhemoglobin) إلى سلفهيموجلوبين (Methemoglobin) ثم إلى سلفهيموجلوبين (Sulfhemoglobin) ، من خلال تأثيره كمؤكسد ، ويؤدِّي في النهاية إلى تكوين أجسام هاينز أريكخ (Heinz-Ehrlich bodies) .
physiologic anemia فقرُ الدَّم الفيسيولوجي
فقر الدم السوي الكريات السوي الصباغ ، الذي يحدث في الرضع بأعمار شهرين وثلاثة أشهر ، بسبب الخمود الطبيعي في تكوُّن الكريات الحمراء وتخليق الهيموجلوبين ، والذي ينتج على الأرجح عن التلاؤم مع التغير من الأكسجة المشيمية إلى الأكسجة الرئوية .
polar anemia فقرُ الدَّم القُطبي
حالة لفقر الدم تحدث حين التعرض لدرجات حرارة منخفضة ، يكون أولياً صغير الكريات ، ثم يصبح سوي الكريات .
posthemorrhagic anemia, acute فقرُ الدَّم الحَاد
التالي للنزف (=فقر الدم النزفي)
انظر تحت hemorrhagic anemia .
posthemorrhagic anemia of newborn فقرُ الدَّم التَّالي للنزف عند الولدان
فقر دم الوليد الناشئ عن النزف ، مثل النزف من المشيمة أو من الأوعية السُرِّية . يتراوح بين

الخفيف والوخيم .
primaquine-sensitive anemia فقرُ الدَّم الحَسَّاسُ للبريماكين
(=فقرُ الدَّم النَّاجِمُ (=glucose-6-phosphate dehydrogenase deficiency anemia) عن عَوَز نازعة هَدْرُجين
هو فقرُ الدَّم النَّاجِمُ عَن عَوَز نازعة هَدْرُجين الجلو كوز -6 - فسفات) (Glucose-6-phosphate dehydrogenase deficiency anemia) .
primary anemia فقرُ الدَّم الأوَّلِي
أي نمط من حالات فقر الدم غير الناجم عن أسباب ثانوية يمكن علاجها مثل (Primary refractory anemia) .
pure red cell anemia فقرُ الدَّم ذو الكُرَيَات الحَمراء الصرْفَة
(=فقرُ الدَّم النَّاجِمُ عَن فَقْد طلائع الكُرَيَات الحَمراء في النقي)
فقر الدم الناجم عن فقد طلائع الكريات الحمر في النقي ، إما أن يكون مكتسباً أو خلقياً وحينها يُدعى فقر الدم الخلقى الناجم عن نقص التَنسُج .
pyridoxine-responsive anemia فقرُ الدَّم المُستَجِيبُ للبيريدوكسين
شكل من فقر الدم الحديدي الأرومات تحدث فيه استجابة علاجية للبيريدوكسين ، يصيب غالباً الذكور الفتيان إلى متوسطي العمر .
radiation anemia فقرُ الدَّم التَّالي للتَشعيع
فقر الدم الناجم عن نقص التَنسُج ، يحدث أحياناً بعد التعرض الحاد عالي المستوى أو المزمّن منخفض المستوى للإشعاع المؤيّن .
refractory anemia فقرُ الدَّم الحَرُون
فقر دم غير مستجيب لمقويات الدم .
refractory sideroblastic anemia فقرُ الدَّم الحَرُون الحديدي الأرومات
فقر الدم المترقي الذي لا يستجيب للعلاج بمقويات الدم ويستجيب فقط للمعالجة بنقل الدم .

renal failure anemia فَقْرُ الدَّمِ النَّاجِمُ عَنْ
الفَشَلِ الكُلْوِيِّ
هو فقرُ الدَّمِ الحاصل في سياق الفشل الكلوي ،
حيث لا تستطيع الكلية تكوين الإريثروبويتين
(Erythropoietin) الضَّروري لتكوين الكريات
الحمراء .

scorbutic anemia فَقْرُ الدَّمِ البَشَعِيِّ
(الأسقربوطي)

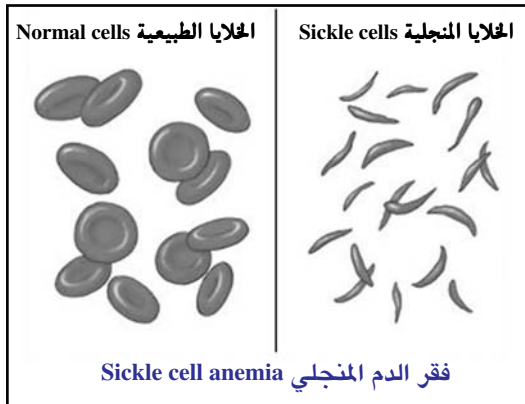
(= فَقْرُ الدَّمِ النَّاجِمُ عَنْ عَوَزِ الفَيْتامِينِ C)

يكون فقرُ الدَّمِ في البَشَعِ (Scurvy) البشري
الطبيعي الحدوث عادة سوي الكريات ، برغم
أن فقر الدم المحرض تجريبياً بعوز الفيتامين C
يكون من نمط الضخم الأرومات .

secondary anemia فَقْرُ الدَّمِ الثَّانَوِيِّ

sickle cell anemia فَقْرُ الدَّمِ المُنْجَلِيِّ

نمط كروموسومي جسدي سائد لفقر الدم
الانحلالي ، يُشاهد في المقام الأول في غرب
أفريقيا وفي الشعوب من سلالة غرب أفريقيا ،
وأقل شيوعاً في منطقة حوض البحر المتوسط
وغيرها ، سببه وجود الهيموجلوبين S ، وجود
كريات حمراء غير طبيعية بشكل المنجل



(الكريات المنجلية) . الأفراد بزيجوت متماثلة
الألائل يكون لديهم 85-90% من الكريات
المنجلية ومتلازمة كاملة مع انحلال دم مُعجَّل
وزيادة في لزوجة الدم وانسداد وعائي ، وآلام
مفصلية ونوبات حادة من الألم البطني ،
وتقرحات في الطرفين السفليين ونوبات دورية

من أي من الحالات التي تسمى نوبات الكرية
المنجلية . تُدعى الحالة متغايرة الزيجوت بخلة
الكرية المنجلية وعادة ما تكون عديمة
الأعراض .

sideremic anemia فَقْرُ الدَّمِ المَتَرَافِقُ بِفَقْرُ
حَدِيدِ الدَّمِ

فقر دم مترافق مع زيادة مستويات الحديد في
الدم ، كما في فقر الدم المرافق للأمراض
المزمنة .

sideroachrestic فَقْرُ الدَّمِ النَّاجِمُ عَنْ

anemia تَعَذُّرِ اسْتِعْمَالِ الحَدِيدِ

(= **sideroblastic** فَقْرُ الدَّمِ الحَدِيدِيِّ

anemia الأرومات)

انظر تحت sideroblastic anemia .

sideroachrestic anemia ، فقر الدم المكتسب

الناتج عن تعذر استعمال الحديد

(= فقر الدم الحديدي الأرومات الحرون)

انظر تحت sideroblastic anemia .

sideroachrestic anemia ، فقر الدم الوراثي

الناتج عن تعذر استعمال الحديد

(= فقر الدم الوراثي الحديدي الأرومات)

انظر تحت sideroblastic anemia .

sideroblastic فَقْرُ الدَّمِ الحَدِيدِيِّ

anemia الأرومات

أي نوع من زمرة غيروية المنشأ من أنواع فقر الدم

المكتسب الموروث بمظاهر إكلينيكية متنوعة .

يتميز عادة بوجود أعداد كبيرة من أرومات

حديدية خلقية في نقي العظم ويتكوّن لافعال

للكريات الحمراء وينسب متغيرة من كريات

حمراء ناقصة الصبغ في الدم المحيطي

وبمستويات زائدة لحديد الأنسجة عادة .

sideropenic فَقْرُ الدَّمِ النَّاجِمُ عَنْ

anemia نَقْصِ الحَدِيدِ

أي واحد من زمرة فقر الدم المتميزة بمستويات

منخفضة من الحديد في البلازما ، ويشمل فقر

الدم الناجم عن عوز الحديد ، وفقر دم

الاضطرابات المزمنة .

sidroblastic anemia, فقر الدم الوراثي
hereditary حديدي الأرومات
 فقر دم مرتبط بالجنس ، يكتشف عادة عند
 الطفولة أو البالغة الباكرا . يتميز بوفرة من
 الأرومات الحديدية الحلقية ، وكريات حمراء
 ناقصة الانصبغ صغيرة الكريات ، وبوجود
 الكريات البكيلة ، وبضعف ، وبتحميل مفرط
 للحديد في السنين المتأخرة .

sidroblastic anemia, فقر الدم المكتسب الأولي
primary acquired الحديدي الأرومات
 (=) فقر الدم الحرون الحديدي الأرومات .

انظرتحت **sidroblastic anemia, primary**
acquired .

sidroblastic anemia, فقُرُّ الدَّمِ الحُرُونِ
refractory الحديدي الأرومات
 (=anemia refractoria sideroblastica)

فقر دم حديدي الأرومات شبيهه إكلينيكياً
 بالشكل الوراثي الحديدي الأرومات ، إلا أنه
 يحدث عند البالغين ، وغالباً ما يكون بطيء
 الترقى . لا يستجيب لتغيرات الدم ، ولا
 لسحب العوامل أو الأدوية السامة ، ويمكن أن
 يكون اضطراباً مقدماً للابيضاض
 . (Preleukemic)

sidroblastic anemia, فقُرُّ الدَّمِ المُرتَبَطِ
X-linked بالجنس الحديدي الأرومات
 (= فقر الدم الوراثي الحديدي الأرومات) .

انظرتحت **sidroblastic anemia, primary**
acquired .

slaty anemia فقُرُّ الدَّمِ الرَّمَادِي
 مصطلح يطلق على اللون الرمادي للوجه في
 حالات التسمم بالأسيتانيليد أو بالفضة .

spherocytic anemia فقُرُّ الدَّمِ الكُرَوِي الحَلَايَا
 (= كثرة الكريات الحمر
hereditary)
spherocytosis الكروية الوراثية)

ضرب وراثي ، عادة يورث كخلة جسدية
 سائدة ، من كثرة الكريات الحمر الكروية ، مع
 فقر دم انحلاي ، وهشاشة شاذة للكريات

الحمراء ، ويرقان ، وتضخم الطحال . وهو أكثر
 أنواع فقر الدم شيوعاً بين الأشخاص ذوي
 الأصول الأوروبية .

splenic anemia فقُرُّ الدَّمِ الطَّحَالِي المنشأ
 (=تضخم الطحال
=anemia splenica)
 الاحتماني)

تضخم الطحال الذي يحدث ثانوياً لفرط ضغط
 الدم البابي ، مع استسقاء ، وفقر دم ، وقلة
 الصفائح ، وقلة الكريات البيض ونزف
 نواتبي من السبيل الهضمي . يدعى أيضاً داء
 بانتي (Banti's d.) .

spur-cell anemia فقُرُّ الدَّمِ المَهْمَازِي الحَلَايَا
 فقر دم يكون فيه للكريات الحمر شكل شويكي
 غريب ، ويتم تخريبها ابتسارياً بشكل أولي في
 الطحال ؛ وهو شكل مكتسب يحدث في داء
 الكبد الوخيم ويمثل شذوذاً في محتوى
 الكوليستيرول في غشاء الكريات الحمراء .

target cell anemia فقُرُّ الدَّمِ الهَدَفِي الحَلَايَا
 أي شكل من أشكال فقر الدم المترافق مع وجود
 عدد واضح من الخلايا الهدفية في الدم
 المحيطي . هذا الشكل مميز للثلاسيمية ويوجد
 أيضاً في العديد من اعتلالات الهيموجلوبين .

toxic anemia فقُرُّ الدَّمِ السَّمِي
 أي شكل من أشكال فقر الدم الناجمة عن
 التأثيرات المخربة للسموم الاستقلابية أو
 الكيميائية ، ولذيفانات الجراثيم ، وللزغاف
 وللمواد المشابهة .

toxic hemolytic فقُرُّ الدَّمِ الأَنْحَلَالِي
anemia السمي

فقر الدم الناتج عن العوامل السامة ، بما فيها
 الأدوية ، والحالات الجرثومية ، وزغاف
 الأفاعي .

traumatic anemia فقُرُّ الدَّمِ الرِّضْحِي
 (=) فقر الدم الحاد التالي للنزف : فقر الدم
 الناتج عن فقد الدم الحاد والمفاجئ .

tropical anemia فقُرُّ الدَّمِ المَدَارِي
 أي نوع من زمرة من أنواع فقر الدم التي تتميز

بمستويات منخفضة من الحديد في البلازما . ويشمل فقر الدم الناجم عن عوز الحديد وفقر دم الاضطرابات المزمنة .

tropical macrocytic فُقْرُ الدَّمِ الكَبِيرِ

anemia الكُرَيَّاتُ المَدَارِي
نَمَطٌ من فقر الدم الكبير الكريات التغذوي ، يحدث في الهند والصين والساحل الغربي الأفريقي ، يشبه فقر الدم الوييل في عدد من المظاهر الإكلينيكية ، ولكن من دون فقد حمض المعدة (Achlorhydria) ، وتستجيب أحياناً للفتامين B₁₂ ، ولكنه يُبدي تحسناً ملحوظاً لحمض الفوليك في معظم الحالات .

tunnel anemia فُقْرُ الدَّمِ عِنْدَ عَمَّالِ الأَنْفَاقِ

(=miners's anemia) (= فُقْرُ دَمِ المَعْدِنِينَ)
انظر تحت miners's anemia .

x-ray anemia فُقْرُ الدَّمِ التَّالِي لِلتَّشْعِيعِ

(= radiation anemia)
انظر تحت radiation anemia .

anemic 1 - مصاب بفقر الدم

2 - متعلق بفقر الدم

anemo- سابقة بمعنى الرِّيح

سابقة تلحق بالكلام بمعنى الرِّيح خاصة في دراسات الوظيفة الرئوية .

anemometer مَقْيَاسُ سُرْعَةِ الرِّيحِ

(في دراسات الوظيفة الرئوية) : جبهة لقياس سرعة جريان الهواء خلال أنبوب ، تُقاس السرعة التي يجري بها الهواء إلى داخل أو خارج الرئة باستعمال مقياس سرعة الرِّيح المُعَيَّر .

anemometry قِيَاسُ سُرْعَةِ الرِّيحِ

استخدام مقياس سرعة الرِّيح في دراسات الوظيفة الرئوية .

Anemone شَقَائِقُ النُّعْمَانِ

جنس كبير من نباتات فصيلة الحوذانيات (Ranunculaceae) فيه أنواع وضروب كثيرة بعضها يُزرع وبعضها ينبت برياً في أواخر الشتاء وفي الربيع ، أزهاره مشهورة ، وهو ذو

أوراق منقسمة وزهور كأسية جلية . تحتوي معظم أنواعه على الرانكولين الذي يتحول إنزيمياً إلى بروتوأنيمونين وهو ذيفان مهيج يسبب التسمم عند الإنسان والماشية (التسمم بشقائق النعمان) . تحتوي شقائق النعمان من نوع شقائق الفصح وأنواع أخرى على الأنيمونين بدلاً من سلائفه وقد تم استعماله دوائياً .

anemonin أنيمونين

(خلاصة نباتية)

حمض دي أكريليك ثنائي اللاكتون مستبدل يشتق من شقائق النعمان ، استعمل كمهدىء وكممنوم . يتشكل كمنتوج من انهيار البروتوأنيمونين .

anemonism التَّسَمُّ بِشَقَائِقِ النُّعْمَانِ

تسمم الإنسان وحيوانات أخرى بنباتات من جنس شقائق النعمان .

anemolol أنيمونول (كيمياء)

زيت طيار شديد السمية ، من أنواع مختلفة من شقائق النعمان ، ومن النباتات الحوذانية .

anemopathy اعتلال رِيحِيّ

اعتلال متعلق بالتعرض للرياح .

anemophilous رِيحِيّ التَّلْقِيحِ

نعت لأحد أساليب تلقيح الأزهار ، وذلك عندما يتم انتقال حبوب الطلع بواسطة الهواء ، ومثل هذا الواقع يُحْتَمَّ جملة من الصفات بعضها يخص حبوب الطلع التي تتميز بصفتين أساسيتين هما الجفاف والخفة وبعضها يخص الوزيم ، وبشكل أكثر دقة الميسم ، منها وجود حلقات عليه وإفرازه لمواد جاذبة أو لاقطة لحبوب الطلع ؛ من النباتات هوائية التلقيح الفصيلة الزانية والفصيلة النجيلية والزيتون .

anemophobia رُهَابُ الرِّيحِ

الخوف الشديد غير المبرر من الرياح أو التيارات الهوائية ، أو حالة الخوف المرضي المصاحب للتعرض لصوت الرياح وتأثيرها .

anemotaxis انجذاب رِيحِيّ

anemotropism	تَوَجُّهُ نَحْوَ الرِّيحِ . تَوَجُّهُ رِيحِيّ
anencephalia (=anencephaly)	يتعدّل بحسب اتجاه الرِّيحِ . انْعِدَامُ الدِّمَاغِ (مسخ) (=انعدام المخ)
anencephalic	الغياب الخلقى للقبه (Calvaria) ، مع غياب نصفي كرة المخ أو اختزالهما إلى كتلتين صغيرتين ملتصقتين بقاع القحف ؛ الغياب الكلي للدماغ نادر .
anencephalous	متعلق بانعدام الدِّمَاغِ عارض لانعدام الدماغ ؛ ليس له دماغ . عَدِيمُ الدِّمَاغِ (مسخ)
anencephalus	شذوذ خلقي يتصف بانعدام قبو القحف ونصفي كرة المخ أو بوجود آثار قليلة لهما ملتصقة بقاع القحف .
anenterous	عَدِيمُ الدِّمَاغِ (مسخ) رضيع فاقد الدماغ .
anenzymia	عَدِيمُ المَعِي (مسخ) فاقد المعى ؛ تستخدم أيضاً للإشارة إلى بعض الطفيليات ، مثل الديدان الشريطية .
anenzymia catalasea (=acatalasia)	انْعِدَامُ الإنزيم غياب خلقي لإنزيم ما . انْعِدَامُ إنزيم الكاتالاز (=انعدام الكاتالاز)
anephric	غياب أو نقص الكاتالاز من الدم والمعى ، يتظاهر عادة بعداوى راجعة تفرح اللثة والبني الضّمِيّة المتعلّقة بها ، وينشأ عن طفرات في جين الكاتالاز على الكروموسوم .
anephrogenesis	عَدِيمُ الكُلَى بدون كلي .
anepiploic	غياب تكون الكلى غياب خلقي لنسيج الكلية .
anepithymia	عَدِيمُ الثَّرْبِ خال من الثرب . انْعِدَامُ الشَّهِيّةِ حالة تتسم بنقص الغرائز أو الشهوات الطبيعية ، أو فقدها ، أو فقدانها .

anerectic (=destructive)	مُخَرَّبٌ يسبب التلف أو الدمار .
anergasia	تَعَطُّلُ المَلَكَّاتِ عدم فعالية وظيفة ناجمة عن آفات بنوية في الجهاز العصبي المركزي .
anergastic	متعلق بتَعَطُّلِ المَلَكَّاتِ
anergia (=anergy)	اسْتِعْطَالٌ انظر تحت anergy .
anergic	واهن ؛ عاطل ؛ مُسْتَعْطَلٌ 1- يتميز بعطالة غير طبيعية ؛ عاطل ؛ غير فعال ، واهن . 2- فاقد للطاقة . 3- يتعلق بالعطالة .
anergy	اسْتِعْطَالٌ 1- فقد الطاقة : لفاعلية شديدة . 2- تفاعلية متناقصة لكل المستضدات ، إمّا أن تأخذ شكل فرط التحسس العاجل المتناقص أو تأخذ شكل فرط التحسس الآجل المتناقص أو تأخذ كلا الشكلين .
absolute anergy	اسْتِعْطَالٌ مُطْلَقٌ عدم استجابة لجميع المستضدات .
cachectic anergy	اسْتِعْطَالٌ دَنَفِيّ هو استعطال ناجم عن حالة الدنف في الجسم ، بحيث لا يقود على الاستجابة .
negative anergy	اسْتِعْطَالٌ سَلْبِيّ تناقص عابر في التفاعلية للمستأرجات لدى فرد محسّس . يحدث كنتيجة لأحداث طارئة مثل الدنف .
nonspecific anergy (= negative anergy)	اسْتِعْطَالٌ لَانَوْعِيّ انظر تحت negative anergy .
positive anergy	اسْتِعْطَالٌ إِيْجَابِيّ تناقص في تفاعلية المستأرجات لدى فرد محسّس ناشيء عن تبدلات في الاستجابة المناعية في سير مرض ما كما في السل .

specific anergy اسْتِعْطَالٌ نُّوعِيٌّ
(= positive anergy)

انظر تحت استعطال إيجابي .

aneroïd عَدِيمُ السَّوَائِلِ

لا يحتوي على سائل .

anerythroblepsia عَمَى الْأَحْمَرِ
(=anerythroptasia)

1- عمى متعلق برؤية اللون الأحمر .

2- نقص إدراك ظلال اللون الأحمر .

3- عدم المقدرة على التمييز الواضح للون الأحمر .

anerythroplasia عَدَمُ تَكُونِ الكُرَيَّاتِ الحُمْرِ
(=anerythroptosis)

حالة تتسم بعدم تكوين كريات الدم الحمراء أو نقصها .

anerythroplastic متعلق بعَدَمِ تَكُونِ
الكُرَيَّاتِ الحُمْرِ

(=anerythroregenerative)

anesthescinesia فِقْدَانُ الحِسِّ والحَرَكَةِ
(=anesthescinesia)

فقدان الإحساس ، والقوة الحركية .

anesthesia 1- خَدْرٌ (بُطْلَانُ الحِسِّ)
2- تَخْدِيرٌ (تَنْبِيحٌ)

فقدان الإحساس أو الحس بصورة عامة ، ينتج عن ضرر يصيب عصباً ما أو مستقبلية ما . يُستعمل هذا المصطلح بصورة خاصة للدلالة على فقدان حس الألم الذي يتم إحداثه لكي تتمكن من القيام بالمداخلات الجراحية . التخدير خطوة تسبق العمليات الجراحية ، وفي الطب النفسي يتم التخدير قبل العلاج بالصدمات الكهربائية (التخليج) . يمكن إحداث تخدير الجسم أو جزء منه عن طريق إحصار النبضة العصبية بوساطة وسيلة ميكانيكية أو باستخدام الدواء المخدر .

هناك قرائن تشير إلى أن العرب المسلمين كانوا يستعملون المهدئات ، وخلات مزيلة للألم قبل العمل الجراحي ، ورد عن ابن سينا قوله : «ومن

أراد أن يقطع له عضو يسقى من اليبروح في شراب مسبت» ، ومن النباتات الأخرى التي استعملها المسلمون للهدف نفسه نذكر : القنب الهندي (الحشيش) ، فقاعات الأفيون (الخشخاش) ، الشوكران ، البنج وست الحسن ، كذلك يرجع الفضل لعلماء العرب والمسلمين في استعمال التخدير الاستنشاقى فقد أورد ابن القف (1233-1286) في الجزء الأول من كتابه (المعدة في الجراحة) الصادر في القرن الثالث عشر ، تحت عنوان معالجة الألم في الجراحة عبارة : «الحاجة إلى مُخَدَّرٍ» وفي الصفحة 219 ذكر 3 أنواع من البنج التي يمكن استعمالها عن طريق الاستنشاق وبالتطبيق الموضعي ؛ والاستنشاق الذي أشار إليه قد يكون عن طريق ما دعي بـ «الإسفنجة المرقدة» أو «الإسفنجة المنومة» . فقد ذكرت زيجرد هونكه في كتابها «شمس الله تسطع على الغرب» : (وعلم الطب حقق مكسباً كبيراً واكتشافاً هاماً وذلك باستعمال التخدير العام في العمليات الجراحية . وكم كان تخدير المسلمين فعالاً فريداً ورحيماً بكل من يتناوله ، وهو يختلف كل الاختلاف عن المشروبات المسكرة التي كان الهنود واليونان والرومان يجبرون مرضاهم على تناولها كلما أرادوا تخفيف آلامهم . وينسب هذا الكشف العلمي إلى طبيب إيطالي مرة وإلى اسكتلندي مرة أخرى ، في حين أن الحقيقة تقول والتاريخ يشهد أن فن استعمال الإسفنجة المخدرة إنما هو تقانة إسلامية بحته لم تكون معروفة من قبل . وكانت الإسفنجة تغمس في مزيج من الحشيش والأفيون وست الحسن والزوان) وتضيف بعد فترة : (هذا الاكتشاف العظيم دخل أوروبا وظل يستخدم فيها حتى القرن الثامن عشر حين عرف التخدير الاستنشاقى عام 1844) .

تَخْدِيرٌ بِالوَحْزِ الإِبْرِي acupuncture anesthesia

تخدير ناحي باستعمال مبادئ الوخز الإبري .

تَخْدِيرٌ سَامِحٌ ambulatory anesthesia

- بالتَّجَوُّلُ ؛ تَخْدِيرٌ عَلَى الماشي
(= فِي العَمَلِيَّاتِ الصُّغْرَى)
تخدِيرٌ يَجْرِي عَلَى أساس مريض خَارِجِي ، من
أجل جراحة سَامِحَة بالتَّجَوُّل .
- anesthesia dolorosa** خَدْرٌ مُؤَلِّمٌ
(= a.algera)
ألمٌ تَلْقَائِي فِي الجزء المزال تعصبيه ؛ ألمٌ فِي بَاحَة
أَوْ نَاحِيَة مُخَدَّرَة .
- angiospastic anesthesia** خَدْرٌ بِأَنْقِبَاضِ الأَوْعِيَة
فقد الإحساس المعتمد على تشنج الأوعية
الدموية .
- audio anesthesia** تَخْدِيرٌ سَمْعِيٌّ
تخدِيرٌ مُحَدَّث بالصوت ؛ يستخدم من قبل
أطباء الأسنان لتثبيط إدراك الألم .
- balanced anesthesia** تَخْدِيرٌ مُتَوَازِنٌ
تخدِيرٌ يتم باستعمال توليفة من الأدوية بكمية
من كلٍّ منها كافية لتنتج الأثر الرئيسي أو
المرغوب به بالدرجة المثلى مع الحفاظ على
الأثار غير المرغوب بها أو غير الضرورية بحدِّها
الأدنى .
- basal anesthesia** تَخْدِيرٌ أساسِيٌّ
تخدِيرٌ أولي يعطى المريض بعض الأدوية قبل
التخدِير العميق وبذلك تُقَلَّل الكمية اللازمة
من المخدر الضروري للعملية .
- Bier's local anesthesia** التَّخْدِيرُ المَوْضِعِيُّ بِحَسَبِ بِيَرٍ
(= إحصار بِيرٍ)
[أوجست بِيرٍ ، 1861-1949 ، جراح ألماني] .
تخدِيرٌ ناحي بالحقن داخل الوريد لمحلول مخدر
موضعي قاصياً لعاصبة سادة في طرف تم
استنزافه مسبقاً عن طريق الضغط أو بفعل
الجابضية .
- block anesthesia** تَخْدِيرٌ إِحْصَارِيٌّ
(= regional a.)
انظر تحت regional a. .
- brachial plexus anesthesia** تخدِيرُ الضفيرة
العضدية
- تخدِيرٌ ناحي للكتف ، والذراع ، واليد ، بحقن
مخدر موضعي في الضفيرة العضدية .
- bulbar anesthesia** تَخْدِيرٌ بَصَلِيٌّ
فقد الحس بسبب آفة في الجسر (Pons) .
- carbon dioxide absorption anesthesia** تَخْدِيرٌ بِأَمْتِصَاصِ ثَنَائِيٍّ
أكسيد الكربون
(=closed-circuit anesthesia)
دَاوَرَة مُعْلَقَة
انظر تحت closed-circuit anesthesia .
- caudal anesthesia** تَخْدِيرٌ عَجْزِيٌّ
التخدِير المُحَدَّث بحقن المخدر في القناة
العجزية .
- central anesthesia** خَدْرٌ مَرَكْزِيٌّ المُنشَأُ
نقص الإحساس الناتج عن آفة تصيب المراكز أو
السبل العصبية .
- cerebral anesthesia** خَدْرٌ دِمَاغِيٌّ المُنشَأُ
نقص الإحساس الذي يتولد عن آفة في المخ .
- closed anesthesia** تَخْدِيرٌ فِي دَاوَرَة مُعْلَقَة
(=closed-circuit anesthesia)
تخدِيرٌ بالاستنشاق يُعاد فيه التنفس الكلي
لجميع الغازات المزفورة ما عدا غاز ثنائي أكسيد
الكربون الذي يتم امتصاصه بواسطة جهاز
خاص . يحتوي جريان الغاز في الدارة
التخديرية على الأوكسجين فقط بكميات
مساوية للاستهلاك الاستقلابي للمريض ،
وتُضَاف إليه كميات صغيرة من غازات أخرى
(مثل أكسيد النتروز N₂O) الذي يخضع لـقَبْطٍ
مستمر وتوزع في المريض .
- colonic anesthesia** تَخْدِيرٌ قَوْلُونِيٌّ
تبنيج يُولَدُ بِحَقْنِ المَبْنَجِ فِي المَسْتَقِيمِ وَإِلَى
القولون .
- combined anesthesia** تَخْدِيرٌ مُشْتَرِكٌ
(=balanced anesthesia)
انظر تحت balanced anesthesia .
- compression anesthesia** خَدْرٌ أَنْضَاطِيٌّ
فقد للحس ناتج عن الضغط على عصب .
- conduction anesthesia** تَخْدِيرٌ تَوَصِيلِيٌّ

(= regional anesthesia) (تخديرٌ ناحي)
 انظر تحت regional anesthesia .
continuous caudal anesthesia تخديرٌ عَجْزِيٌّ مُسْتَمِرٌّ
 انظر تحت continuous sacral anesthesia .
continuous epidural anesthesia تخديرٌ مستمرٌ لفوق الجافية
 طريقة لتفريغ الألم تتكون من الغمر المستمر للجذور العصبية القطنية أو الصدرية ضمن الحيز فوق الجافية بمحلول مخدر تم حقنه ؛ تستخدم خلال الولادة ، وفي الجراحة العامة لإحصار سبل الألم تحت السرة ، وبعد العمليات الجراحية .
continuous sacral anesthesia تخديرٌ عَجْزِيٌّ مستمرٌ
 تفريغ ألم المخاض والولادة بتحميم (Bathing) الضفيريّتين العجزية والقطنية بشكل متواصل ضمن الحيز فوق الجافية ، من خلال حقن محلول مخدر ؛ وقد كانت هذه الطريقة تستعمل في الجراحة العامة أيضاً لحصر سبل الألم تحت السرة .
continuous spinal anesthesia تخديرٌ نُخاعيٌّ مُسْتَمِرٌّ
 زرع قنطرة داخل الحيز النخاعي تحت العنكبوتية وتركها في مكانها للسماح بالحقن المتقطع المتسلسل لمحاليل التخدير الموضعية من أجل التخدير النخاعي المطوّل .
Corning's anesthesia تخديرٌ بحَسَبِ كورنينج (= spinal anesthesia) (تخديرٌ نُخاعيٌّ)
 انظر تحت spinal anesthesia .
crossed anesthesia خَدْرٌ شَقِيٌّ مُتَصَالِبٌ (=hemianesthesia cruciata)
 تخديرٌ لأحد نصفي الرأس ، مع الجانب المعاكس من الجسم نتيجة لآفة بجذع الدماغ .
dissociated anesthesia خَدْرٌ مُتَفَارِقٌ
 فقدان الإحساس بالألم والحرارة والبرد دون فقد حواس اللمس الأخرى ، أو فقدان بعض

الحواس مع بقاء بعضها الآخر بحالة سليمة .
 يُشاهد في سياق تكهّف النخاع .
dissociation anesthesia خَدْرٌ التَّفَارُقِ
 أحد أنماط الخدر ؛ يتسم بالجمدة وفقدان الذاكرة وبطلان ألم معلّم . يشعر المريض بمشاعر قوية من التفارق عن البيئة المحيطة به .
doll's head anesthesia خَدْرٌ رَأْسِ الدُّمِيَّةِ
 فقد إحساس يُصيب الرأس والرقبة والجُزء العلوي من الصَدْرِ .
electric anesthesia تَخْدِيرٌ كَهْرَبِيٌّ
 تخدير ، عادة عمومي ، محدث بإمرار تيار كهربيّ .
endobronchial anesthesia تَخْدِيرٌ ضَمْنِ القَصَبَةِ
 تخديرٌ ناجم عن إدخال مزيج غازي عبر أنبوب أسطواني موضوع في قصبة كبيرة .
endoneural anesthesia تَخْدِيرٌ ضَمْنِ العَصَبِ
 إحصار تخديري يحقن محلول داخل الأعشية المحيطة بعصب ما .
endotracheal anesthesia تَخْدِيرٌ ضَمْنِ الرُّغامَى
 تخديرٌ ينتج عن إدخال مزيج غازي عبر أنبوب واسع الفوهة ، مغروز في الرغامى إما عبر الأنف أو عبر الفم .
epidural anesthesia تَخْدِيرٌ فَوْقَ الجافيةِ
 تخديرٌ بالمخدرات الموضعية للأعصاب القريبة من القناة النخاعية خارج الأم الجافية ، وعادة ما يشار إليها بالتخدير فوق الجافية ، ولكنها قد تتضمن التخدير حول الفقرات . وتخدير حول الجافية .
extradural anesthesia تَخْدِيرٌ خَارِجَ الجافيةِ (= epidural anesthesia) (تخديرٌ فَوْقَ الجافيةِ)
 انظر تحت epidural anesthesia .
extra-oral anesthesia تَخْدِيرٌ مِنْ خَارِجِ الفمِ
 إجراءات التخدير الخلالية أو الفموية .
facial anesthesia خَدْرٌ وَجْهِيٌّ
 فقد الإحساس الناتج عن آفة في العصب الوجهي .

field block anesthesia تخديرٌ بإحْصَارِ السَّاحَةِ
تخدير توصيلي لا تُخدَّر فيه الأعصاب الصغيرة
بشكل انفرادي كما يحدث في التخدير
بإحْصَارِ العصب ، وإنما يتم إحْصَارُها جملة
عن طريق حقن محلول مخدِّر موضعي يشكِّل
حائلاً قريباً من موضع الجراحة .

frost anesthesia تخديرٌ بالتَّصْقِيعِ
اسم سابق للتخدير بالبرد .

gas-ether anesthesia تخديرٌ بالغاز والأثير
إجراء التخدير باستعمال غاز مخدِّر مع الأثير .

gauntlet anesthesia خدَرٌ قُفَّازِي التَّوَزِعِ
(= glove anesthesia)
فقد الإحساس في اليد والرسغ .

general anesthesia تخدير عام
حالة من اللاوعي قابلة للعكس تنتج عن
عوامل تخديرية تترافق مع غياب حس الألم
بكامل الجسم و بدرجة تزيد أو تنقص من
ارتخاء العضلات . يمكن إعطاء الأدوية الحديثة
لهذه الحالة إما بالاستنشاق أو داخل الوريد أو
داخل العضل أو في المستقيم .

girdle anesthesia خدَرٌ حزامي
فقد الإحساس في منطقة مَطَوِّقَة للوركين .

glove and stocking anesthesia خدَرٌ قُفَّازِي وَجَوْرَبِي التَّوَزِعِ
حدوث خدر في الأطراف بشكل القفَّاز
والجورَب .

gustatory anesthesia خدَرٌ دَوَقِي
فقد حاسة الذوق .

Gwathmey's oil-ether anesthesia تخديرٌ بحَسَبِ جَوَاثِمِي
بالزيت والأثير
تخدير عام يتم بإمرار مزيج من زيت الزيتون
والأثير عبر المستقيم إلى القولون ؛ وبالتالي يتم
امتصاص الأثير إلى الدورة الدموية .

half closed anesthesia تخديرٌ في دَاوَرَة
نصف مغلقة
نوعٌ من التخدير لا يحصل فيها إعادة كاملة
لتنفَس الغازات المخدِّرة . قارن مع التَّخْدِيرُ في

دَاوَرَة مغلقة (closed anesthesia) (closed-circuit anesthesia) .

high pressure anesthesia تخديرٌ بالضغط المرتفع
تخدير ، ينتج عن تطبيق مضبوط للضغط على
جذع عصب وفروعه .

high spinal anesthesia تخدير نخاعي علوي
تخدير نخاعي ، حيث يمتد فيه مستوى زوال
التعصيب الحسي إلى القطاع الجلدي الصدري
الثاني أو الثالث .

hyperbaric spinal anesthesia تخديرٌ نخاعي مُفْرَطُ الضَّغْطِ
تخدير نخاعي يتم فيه التحكم في انتشار المخدِّر
الموضعي في الحيز تحت العنكبوتية ، بواسطة
ضبط (تعديل) وضعية المريض عند جعل كثافة
المخدِّر الموضعي أعلى من كثافة السائل النخاعي
(أي مفرطة الضغط) بواسطة إضافة الجلو كوز .

hypnosis anesthesia تخديرٌ تنويمي
توليد عدم الإحساس بالألم أثناء إجراء جراحي
بوساطة التنويم .

hypobaric spinal anesthesia تخديرٌ نخاعي مُنْخَفَضُ الضَّغْطِ
تخديرٌ نخاعي يتم فيه التحكم بانتشار محلول
التخدير الموضعي في الحيز تحت العنكبوتية
بتعديل وضعية المريض بحيث تصبح كثافة
محلول التخدير الموضعي أقل من كثافة السائل
الدماغي النخاعي (مثل : منخفض الضغط)
بإضافة ماء مقطر .


hypotensive anesthesia تخديرٌ خافضٌ لضغط الدَّمِ
تخدير مصحوب بخفض متعمد لضغط الدم
لتقليل فقد الدم ولتحسين قابلية استعمال الحقل
الجراحي .

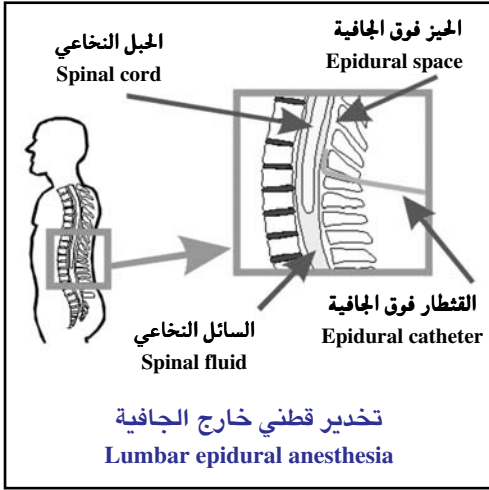
hypothermic anesthesia تخديرٌ تبريدي
تخدير مصحوب بخفض متعمد لدرجة حرارة
الجسم .

hysterical anesthesia تخدَرٌ هيسْتِيرِي

فقد حس اللمس الذي يحدث كعرض
لاضطراب التحويل . يمكن تمييزه غالباً بفقده
المطابقة مع توزيعات العصب .
infiltration anesthesia تخديرٌ إرشاحي
إحداث التخدير الموضعي بترسيب محلول
التخدير على باحة سطحية .
infusion anesthesia تخديرٌ تسريبي
نمطٌ من التخدير تُسَرَّبُ فيها المواد المخدرة
وردياً .
inhalation anesthesia تخديرٌ إنشاقِي
تخدير نأحي عن استنشاق أبخرة سائل طيار أو
عامل تخديري غازي .
insufflation anesthesia تخديرٌ نفخي
تخدير ينتج عن نفخ مزيج من الغازات أو
الأبخرة عبر أنبوب أدخل إلى السبيل التنفسي .
intercostal anesthesia تخديرٌ وربي
(بين الأضلاع)
(=إحصار العصب الوربي)
تخدير نأحي ينتج بواسطة إحصار الأعصاب
الوربية (بين الضعالية) بواسطة مخدر موضعي .
intranasal anesthesia 1- تخديرٌ عبر الأنف
2- تخديرٌ داخل الأنف
1- تخدير نفخي يضاف فيه بنج استنشاقِي إلى
الهواء المستنشق المار من خلال الأنف
والبلعوم الأنفي .
2- تخدير الممرات الأنفية بنفخ وتطبيق موضعي
للمحاليل التخديرية الموضعية على المخاطية
الأنفية .
intraoral anesthesia تخديرٌ داخل الفم
1- تخدير نفخي ، حيث يُضاف بنج استنشاقِي
إلى الهواء المُستَنشَقُ المار عبر الفم .
2- تخدير نأحي للفم والبنى المرتبطة به عندما
تُستعمل محاليل تخديرية موضعية بالتطبيق
الموضعي على المخاطية الفموية بالارتشاح
الموضعي أو كإحصارات العصب .
intraosseous anesthesia تخديرٌ داخل العظم
(= intramedullary a.)

طريقة نادراً ما تستخدم للتخدير العام بحقن
بنج عام إلى القناة النخاعية للعظام الطويلة .
intrapulpal anesthesia تخديرٌ داخل اللب
أثر تخديري موضعي ، ينتج عن إعطاء عامل
تخديري في اللب السني مباشرة .
intraseptal anesthesia تخديرٌ داخل الحاجز
تخديرٌ يجري فيه التخدير بحقن المادة المخدرة في
الحاجز .
intraspinal anesthesia تخديرٌ داخل السيساء
(=تخديرٌ سيسائي) (=spinal anesthesia)
انظر تحت spinal anesthesia .
intratracheal anesthesia تخديرٌ داخل الرغامى
تخدير مُقدم من خلال قنطار مار إلى مستوى
الرغامى .
intravenous anesthesia تخديرٌ وريدي
1- تخدير ينتج عن حقن عامل تخديري إلى
وريد ، عادة في طرف طُبَق عليه عاصبة
متنفخة .
2- إحصار بير .
intravenous regional تخديرٌ وريدي نأحي
(=إحصار بير) .
انظر تحت Bier's block .
isobaric spinal anesthesia تخديرٌ نخاعي
إسوي الضغَطُ
تخدير نخاعي من نفس كثافة السائل الدماغي
النخاعي ، لذا فإن مستوى التخدير لا يتأثر بتغير
وضعية المريض .
Kulenkampff's anesthesia تخديرٌ كولين
كامف (للطرف العلوي)
تخدير الطرف العلوي بحقن مخدر موضعي
حول الضفيرة العضدية .
local anesthesia تخديرٌ موضعي
تخدير مقتصر على باحة واحدة من الجسم ؛
مصطلح عام يشير إلى التخدير الموضعي
(Topical) ، الإرشاحي ، السأحي (Field
block) ، أو إحصار العصب ، لكنه عادة لا
يعني التخدير النخاعي ولا التخدير فوق

الجافية .
lumbar epidural anesthesia  تَخْدِيرُ قَطْنِي خَارِجِ الْجَافِيَةِ
 تخدير ينتج عن حقن عامل مخدر في الحيز فوق الجافية ، عند الحيز بين القطني الثاني أو الثالث .



Meltzer's anesthesia تَخْدِيرٌ بِحَسَبِ مِيلْتَزَر (عَبْرَ الرُّغَامِي)
 تخديرٌ بِنَفْحِ (Insufflation) هواءٍ محتو على بخار مخدرٍ عبر الأنبوب الرُّغَامِي ، وُيَسْتَعْمَلُ فِي الجِرَاحَةِ الصَّدْرِيَّةِ .

mental anesthesia تَعَدَّرُ إدْرَاكَ المُنْبَهَاتِ
 فَقَدَ القُدْرَةَ عَلَى تَمييزِ أو التَعَرُّفِ إِلَى المُنْبَهَاتِ الحَسِّيَّةِ .

mixed anesthesia تَخْدِيرٌ مُخْتَلِطٌ
 تخدير عام ، مُحدَثٌ بَواسِطَةِ أَكثَرِ من دَوَاءٍ ، مِثْلُ : غازِ أكْسِيدِ النَيْتْرُوزِ من أَجْلِ تَحْرِيطِ التَخْدِيرِ ، ثُمَّ يُتَبَعُ بِالأَثِيرِ من أَجْلِ مَدَاوِمَةِ التَخْدِيرِ .

muscular anesthesia خَدْرٌ عَضَلِي
 غِيَابُ حَسِّ العَضَلَةِ أو نَقْصُهُ يُدْعَى أَيْضاً فَقْدَانِ حَسِّ العَضَلَةِ وِفقْدَانِ الحَسِّ العَضَلِيِّ .

nasotracheal anesthesia تَخْدِيرٌ أَنْفِي رُغَامِي
 تخديرٌ ضَمِنَ الرُّغَامِي يَمُرُ فِيهِ الأَنْبُوبُ النَاقِلُ عِبْرَ الأَنْفِ إِلَى الرُّغَامِي .

nausea anesthesia خَدْرُ العَثْيَانِ (بُطْلَانُ حَسِّ العَثْيَانِ)
 فَقَدُ إحْسَاسِ العَثْيَانِ ، الَّذِي يَتَبَنَّى طَبِيعِيّاً بِالمَوَادِّ الضَّارَةِ وَالمُسَبِّبَةِ لِلعَثْيَانِ .

nerve blocking anesthesia تَخْدِيرٌ بِإِحْصَارِ العَصَبِ
 تخدير توصيلي ، حيث يُحقن فيه محلول مخدرٍ حَوْلَ الأعصابِ أو جَذوعِ العَصَبِ أو ضَفَائِرِ العَصَبِ .

nerve-trunk anesthesia تَخْدِيرُ جَذْعِ العَصَبِ (= تَخْدِيرٌ نَاحِي) (=regional anesthesia)
 تخدير توصيلي ، حيث يُحقن فيه المحلول التخديري حَوْلَ الأعصابِ أو جَذوعِ الأعصابِ أو الضَفَائِرِ العَصَبِيَّةِ .

neural anesthesia تَخْدِيرُ العَصَبِ (= تَخْدِيرٌ إِحْصَارِي) (=block anesthesia)
 انظُر تَحْتَ block anesthesia .

olfactory anesthesia خَدْرٌ شَمِّي (= فَقْدُ الشَّمِّ) (=anosmia)
 غِيَابُ حَاسَةِ الشَّمِّ .

one-lung anesthesia تَخْدِيرٌ مُقْتَصِرٌ عَلَى إِحْدَى الرِّئَتَيْنِ (= تَخْدِيرٌ ضَمْنِ القَصْبَةِ) (=endobronchial anesthesia)
 انظُر تَحْتَ endobronchial anesthesia .

open anesthesia تَخْدِيرٌ مَفْتُوحٌ
 تخدير إنشاقِي عام بِاسْتِعْمَالِ مَخْرُوطٍ أو قِنَاعٍ أَثِيرٍ ، لا يَكُونُ هُنَاكَ إِعَادَةُ تَنفَسٍ يُعْتَدُّ بِهَا لغازاتِ الزَفِيرِ .

optic anesthesia خَدْرٌ بَصْرِي (= فَقْدُ الرُّؤْيَةِ العَابِرِ)
 فَقْدَانُ مَوْقَتٍ فِي وظيفَةِ العَصَبِ البَصْرِيِّ .

paradural anesthesia تَخْدِيرٌ حَوْلَ الجَافِيَةِ (= epidural anesthesia) = تَخْدِيرٌ فَوْقَ الجَافِيَةِ
 انظُر تَحْتَ epidural anesthesia .

paraneural anesthesia تَخْدِيرٌ حَوْلَ العَصَبِ

تخدير ناحي حيث يحقن العامل المخدر قريباً
من العصب .
parasacral anesthesia تخدير حول العجز
حقن لمحلل مخدر موضعي أمام العجز
لإحصار الأعصاب التي تخرج من الثقوب
العجزية .
paravertebral anesthesia تخدير حول الفقرات
تخدير ناحي ، حيث يحقن العامل المخدر
الموضعي حول الأعصاب النخاعية عند
خروجها من العمود الفقري ، عادة لإحداث
تخدير للجذع الودي عند مستوى معين .
partial anesthesia تخدير جزئي
خدر موضعي مع الاحتفاظ ببعض أنواع
الحس .
peridural anesthesia تخدير حول الجافية
(=epidural تخدير فوق
الجافية)
anesthesia (الجافية)
انظر تحت epidural anesthesia .
perineural anesthesia تخدير حول العصب
(= paraneural block)
انظر تحت paraneural block .
peripheral anesthesia تخدير محيطي
فقد للحس ، ناشيء عن تبدلات في الأعصاب
المحيطة .
permeation anesthesia تخدير اختراقي
(تخدير السطح)
تسكين موضعي يحدث بامتصاص دواء مسكن
من محلل يطبق على سطح الجسم .
plexus anesthesia تخدير ضفيري
تخدير ينتج عن حقن مخدر موضعي حول
الضفيرة العصبية .
presacral anesthesia تخدير أمام العجز
حقن لمحلل تخديري موضعي أمام العجز ،
لإحصار الأعصاب التي تخرج من الثقوب
العجزية .
pressure anesthesia تخدير ضغطي
فقدان الحس ينتج بتطبيق ضغط على أحد

الأعصاب .
primary anesthesia تخدير أولي
المرحلة الأولى من التخدير قبل فقدان الوعي .
pudendal block تخدير إحصاري
فرجي
anesthesia (= pudendul a.)
تخدير موضعي يحدث بإحصار الأعصاب
الفرجية قرب النائي الشوكي للإسك ؛ يستخدم
في طب التوليد .
rectal anesthesia تخدير مستقيمي
تخدير يحدث بإدخال عامل مخدر في
المستقيم .
refrigeration anesthesia تخدير تليجي
اسم سابق للتخدير بالبرد ؛ تخدير يتم إحداثه
باستعمال العاصبة وتبريد المنطقة لدرجة
التجميد تقريباً .
regional anesthesia تخدير ناحي
إحداث عدم الإحساس في جزء من الجسم
بقطع الموصلية الحسية للعصب من تلك الناحية
من الجسم . يمكن إحداثه بوساطة إحدى
الطريقتين التاليتين :
1- الإحصار الساجي : أي خلق جدران من
التخدير محيطة بحقل العملية عن طريق
حقن مخدر موضعي .
2- الإحصار العصبي : أي حقن المخدر
الموضعي بالقرب من الأعصاب المراد قطع
موصليتها .
sacral anesthesia تخدير عجز
تخدير ناحي يتم إحداثه بحقن مخدر موضعي
في الحيز خارج الجافية للقناة العجزية . يُدعى
أيضاً «تخدير نخاعي عبر العجز» أو «إحصار
نخاعي عبر العجز» .
saddle block تخدير إحصاري
سرجي
anesthesia ضرب من التخدير النخاعي المحدود بمنطقة
الإليتين ، والعجان والسطوح الداخلية
للفخذين .

segmental anesthesia خَدْرٌ قَطْعِيٌّ
فقد الإحساس الناتج عن آفات في جذور العصب .

semiclosed anesthesia تَخْدِيرٌ فِي دَاوْرَةٍ مُغْلَقَةٍ جِزْئِيًّا
تخدير إنشاقى عام ، يكون فيه هناك إعادة تنفس جزئية لغازات الزفير ، مع وجود جهاز امتصاص لثاني أكسيد الكربون في الدارة .

semiopen anesthesia تَخْدِيرٌ فِي دَاوْرَةٍ مُفْتَوِّحَةٍ جِزْئِيًّا
تخدير إنشاقى عام يعطى بطريق دارة مفتوحة جزئياً ، هناك إعادة تنفس جزئية لغازات الزفير ، بدون وجود امتصاص لثاني أكسيد الكربون في الدارة .

serial caudal anesthesia تَخْدِيرٌ عَجْزِيٌّ مُتَّابِعٌ (=continuous caudal anesthesia) مُسْتَمِرٌّ
هو تَخْدِيرٌ عَجْزِيٌّ مُسْتَمِرٌّ (Continuous sacral anesthesia) .

sexual anesthesia خَدْرٌ جِنْسِيٌّ (= anaphrodisia) جُفُورٌ
فَقْدُ الرَّغْبَةِ الجِنْسِيَّةِ ، غياب المشاعر الجنسية الحسية .

spinal anesthesia 1 - خَدْرٌ نُخَاعِيٌّ
2 - تَخْدِيرٌ نُخَاعِيٌّ
(أ) تخدير ناحي ، ينتج عن حقن مخدر موضعي في الحيز تحت العنكبوتية حوالي الحبل النخاعي . يدعى أيضاً تخدير ، أو إحصار داخل السيساء ، وتخدير أو إحصار تحت العنكبوتية .
(ب) فقد للحس ناشئ عن آفة نخاعية .

splanchnic anesthesia تَخْدِيرٌ حَشْوِيٌّ
تخدير مُحدث بحقن البنج داخل الضفيرة البطنية .

stocking anesthesia خَدْرٌ جَوْرِيٌّ التَّوَزِعُ
فقد الحس في الجزء القاصي من الطرفين السفليين ، مثل : القدم وأصابع القدم .

subarachnoid anesthesia تَخْدِيرٌ تَحْتَ العَنَكْبُوتِيَّةِ
تخدير ناحي يحدث بحقن مخدر موضعي في الحيز تحت العنكبوتية حول الحبل الشوكي .

surface anesthesia تَخْدِيرٌ سَطْحِيٌّ (=تَخْدِيرٌ اخْتِرَاقِيٌّ) (=permeation anesthesia)
انظر تحت permeation anesthesia .

surgical anesthesia تَخْدِيرٌ جِرَاحِيٌّ
هي الدرجة من التخدير التي يمكن فيها إجراء الجراحة بأمان ؛ يستعمل عادة للدلالة على ذلك العمق للتخدير العام .

tactile anesthesia خَدْرٌ لَمْسِيٌّ
انعدام أو تعطُّل حس اللمس .

thalamic hyperesthetic anesthesia خَدْرٌ مُفْرَطٌ الحَسَاسِيَّةِ مَهَادِي المُنْشَأِ (= thalamic syndrome) المتلازمة المهادية
متلازمة تنتج عن آفة في المهاد وتتسم بخدر شقي على الجانب المقابل .

thermal anesthesia خَدْرٌ الإِحْسَاسِ بِالْحَرَارَةِ (= thermic anesthesia)
بُطْلَانُ الإِحْسَاسِ بِالْحَرَارَةِ ؛ فقدان إدراك درجة الحرارة .

topical anesthesia تَخْدِيرٌ مَوْضِعِيٌّ
تخدير ينتج عن تطبيق مخدر موضعي مباشرة على الباحة المكتنفة ، كما في مخاطية الفم أو القرنية .

total anesthesia تَخْدِيرٌ شَامِلٌ
تخدير نخاعي من الشدة بحيث يسبب فقد الحس في جميع الجذور الحسية خارج القحفية .

transsacral anesthesia تَخْدِيرٌ نَخَاعِيٌّ عَبْرَ العَجْزِ (= sacral anesthesia)
انظر تحت sacral anesthesia .

traumatic anesthesia خَدْرٌ رَضْحِيٌّ
فقد الحس الناجم عن إصابة أحد الأعصاب .

twilight anesthesia خَدْرٌ عَكْسِيٌّ

(=twilight sleep) (نومٌ غَلَسِيّ)

(الغَلَسُ : ظُلْمَةٌ آخِرُ اللَّيْلِ إِذَا اخْتَلَطَتْ بِضَوْءِ الصَّبَاحِ . وَقَدْ اسْتَعِيرَتْ هُنَا لِلْفَتْرَةِ بَيْنَ النَّوْمِ وَالْيَقَظَةِ) .

حالة من التسكين وفقد الذاكرة ، تُحدث بالتطبيع تحت الجلدي للمورفين والسكوبولامين . وفي هذه الحالة يكون المريض ، برغم كونه مستجيباً للألم ، لا يحتفظ به في ذاكرته . كانت تستخدم في السابق على نطاق واسع في طب التوليد .

unilateral anesthesia خَدْرٌ شَقِيّ

(=hemianesthesia)

تخدير يؤثر على جانب واحد من الجسم .

vein anesthesia تَخْدِيرٌ وِرِيدِيّ

انظر تحت intravenous anesthesia .

visceral anesthesia خَدْرٌ حَشَوِيّ

فقد أو عجز الحاسة الحشوية .

anesthesimeter 1 - مِقْيَاسُ الخَدَرِ

آلة يمكن من خلالها قياس درجات عدم الحساسية في جزء ما .

2 - مُنظَّمُ البَنجِ

جهاز لقياس كمية المخدر المُعطى بالاستنشاق خلال زمن معين .

anesthesiologist طَبِيبُ التَّخْدِيرِ ؛

طَبِيبُ التَّبْنِيجِ

الطبيب المتخصص في التخدير الموضعي أو العام قبل الجراحة وفي أثنائها ، والذي يقوم بإنعاش القلب والجهاز التنفسي ، والذي يخفف الآلام المزمنة بالمعالجات التخديرية .

anesthesiologist assistant مُسَاعِدُ طَبِيبِ

التَّخْدِيرِ

الشخص الذي يساعد طبيب التخدير أو طبيب الأسنان في عمليات التخدير وتحت إشرافهما فقط .

anesthesiology عِلْمُ التَّخْدِيرِ ؛

مَبْحَثُ التَّبْنِيجِ

فرع الطب الذي يدرس التخدير والبنج

وتأثيراتها .

anesthesiology service شُعْبَةُ التَّخْدِيرِ

القسم أو الوحدة التي تؤمن عملية إعطاء البنج لمرضى الجراحة وعملية الإنعاش القلبي والتنفس وتخفيف الآلام المزمنة من خلال التخدير .

anesthesiophore مَبْنِجٌ

1 - قسم من المركب الكيميائي المخدر الذي يحمل خاصية التخدير .

2 - عامل أو دواء يؤدي تطبيقه إلى التخدير العام .

anesthetic 1 - تَخْدِيرِيّ

2 - بَنجٌ (= مَبْنِجٌ)

(أ) يتميز بالتخدير . يدعى أيضاً تَمَكَل .

(ب) ينتج التخدير ؛ أي دواء يسبب التخدير

(ج) عقار أو عامل يؤدي إلى تخدير الجسم أو

تثبيط حس الألم .

(د) متعلق بالتبنيج أو مولد له .

general anesthetic مَخْدَرٌ عَامٌ

عامل أو دواء يؤدي تطبيقه إلى التخدير العام .

local anesthetic مَخْدَرٌ مَوْضِعِيّ

عامل ينحصر تأثيره المخدر في باحة من الجسم يحددها موضع تطبيقه ، وينتج أثره عن إحصار

توصيل العصب .

topical anesthetic بَنجٌ مَوْضِعِيّ

عامل مَبْنِجٌ يطبق مباشرة على الباحة المراد تبنيجها ، عادةً الغشاء المخاطي أو الجلد .

volatile anesthetic بَنجٌ طَيَّارٌ

بنج سائل حيث يتطاير في درجة حرارة الغرفة إلى بخار ، وعندما يُستنشق فإنه قادر على

إحداث التخدير العام .

anesthetist تَقْنِيّ التَّخْدِيرِ (خَدَّارٌ)

هو الشخص الذي يقوم بتطبيق المخدر سواء أكان طبيب التخدير أم أي طبيب آخر أم ممرضة

التخدير أم مساعد التخدير .

anesthetization تَخْدِيرٌ

إنتاج لعدم الإحساس بالألم ؛ فعل التخدير أو

anesthetize	التبنيج . يُخَدَّرُ ؛ يَبْنِجُ يخضع لتأثير البنج .
anesthetometer	مُنظَّمُ البَنْجِ جهازٌ لقياس الأبخرة والغازات المخدرة ومزجها .
anesthetospasm	تَشْنُجٌ خَدْرِيٌّ تَشْنُجٌ مترافق مع خدر في الناحية المتشنجة .
anestrum	تَجْفُرٌ (=anestrus) (=فَتْرَةٌ لاودَقِيَّةٌ) 1- نقص شاذ للنشاط المبيضي في إناث الثدييات ، قد يمتد المصطلح أحياناً ليشمل أي نقص مطول للاستجابة الجنسية . 2- دور من الدورة الودقية لا يكون فيه هناك نشاط مبيضي ، عند الققط والخمول والغنم والماعز وأنواع أخرى ، يحدث ذلك سنوياً لفترات من أسابيع إلى أشهر . يدعى أيضاً هجوع الودق .
anethene	أَنِيثِين (كيمياء) هو هيدروكربون مأخوذ من زيت الشبث (Dill) .
anethole	أَنِيثُول (أدوية) عامل مُنكِّه للأدوية يُستخرج من الأنيسون وزيت الشمر ومصادر أخرى ، أو يُحضَّر تخليقياً . يُدعى أيضاً كافور الأنيسون .
Anethum	شَبِثٌ جنس نبات من فصيلة الخيميات موطنه الأصلي آسيا . الشبث هو مصدر الزيت وثماره طاردة للأرياح ومنشطة .
anetic	مُلَطِّفٌ مُهَدِّئٌ .
anetiological	مَجْهُولُ السَّبَبِيَّاتِ غير معروف المنشأ أو السبب .
anetoderma	ضُمُورُ الجِلْدِ البُقْعِيِّ انحلال موضعي للنسيج المرن تنتج عنه باحات متحددة من جلد ناعم رقيق ومتجدد ، تبارز هذه الباحات غالباً على شكل تجمعات خارجية

Jadassohn's	anetoderma [يوسف ياداسون ، 1936-1863 ، طبيب جلدية ألماني عمل في سويسرا] . ضمور جلد بقعي أولي يحدث بعد طفح التهابي أو شروي . تكون الآفات على شكل بقع حماموية دائرية أو بيضوية ومن ثم تصبح على شكل تبارزات ضمورية متجددة شاحبة . يشاهد عادة عند النساء في عقدهن الثاني إلى الرابع من العمر .
perifollicular	ضُمُورُ الجِلْدِ البُقْعِيِّ المحيط بالجُريبِ ضمور جلدي يحدث حول جريات الشعر ، وغير مسبوق بالتهاب الجريات . قد تسببه ذرية من العنقودية البشروية (Staphylococcus epidermidis) المنتجة للإيلاستاز . قد يكون أيضاً محدثاً بفعل الأدوية ، أو مكتنفاً بعوامل صماوية . يدعى أيضاً انحلال النسيج المرن المحيط بالجريب .
postinflammatory	ضمور الجلد البقعي التالي للالتهاب حالة تحدث عادة أثناء سن الرضاع ، تتميز بنماء حطاطات حماموية تكبر لتشكل لويحات بيضوية مع حافة شبيهة بالحبل وطويق متحسف في الهامش الداخلي . يمكن أن تصيب كل باحات الجسم ما عدا الراحتين والإخمصين وتكتنف الوجه والأذنين والرقبة دائماً . تتبعها رخاوة في الجلد تشبه إكلينيكيًا تهدل الجلد . تُدعى أيضاً انحلال النسيج المرن التالي للالتهاب .
Schweninger-Buzzi	ضمور الجلد البقعي حسب شفنينجر - بوزي [إرنست شفنينجر ، 1924-1850 ، طبيب

جلدية ألماني] و[فاوستوبوزي ، 1897-1858 ،
طبيب سويسري] .

ضمور جلد بقعي مترق أولي بدون أية حالة
التهابية سابقة . يتميز بالظهور المفاجئ للعديد
من البقع البيضاء المزرقة التي يكون بعضها
ناشراً . يشاهد عادةً عند النساء .

اختلال الصيغة الكروموسومية aneugamy

اتحاد جامياتين لم يتم إنقاص الكروموسومات
في أحدهما أو كليهما إلى العدد الفرداني
الطبيعي مما ينتج عنه عدد غير طبيعي
للكروموسومات (اختلال الصيغة
الكروموسومية) في اللاقحة ؛ وهي حالة لا
يكون فيها عدد كروموسومات الفرد مضاعفاً
تماماً لعدد المجموعة الفردانية لنوعه ؛ أي يكون
فيها عدد الكروموسومات الموجودة في كل
خلية من خلايا الفرد أقل من المجموعة الكاملة أو
أكثر منها . والاختلالات النموذجية في الصيغة
الكروموسومية تكون بزيادة كروموسوم واحد
أو بنقصانه ؛ فمثلاً في متلازمة داون (Down's
syndrome) يملك الأفراد المصابين به ثلاثة
كروموسومات تحمل الرقم 21 بدلاً من اثنين في
الحالة الطبيعية ، وهي حالة تعرف باسم التثلث
الكروموسومي (Trisomy) . طفرة تزداد فيها أو
تنقص مجموعات الكروموسومات مما يؤدي
إلى شذوذ جيني .

مختل الصيغة الكروموسومية aneuploid

1- عدد كروموسومي لا يكون مضاعفاً
صحيحاً للعدد الضعفاني الطبيعي .
2- فرد أو خلية بعدد مختل الصيغة
الكروموسومية من الكروموسومات ؛ تحوي
خلية كل كائن عدداً ثابتاً من
الكروموسومات ، فإذا كانت تنتمي إلى
الجيل العروسي يرمز لمحتواها الكروموسومي
بـ $1n$ ، أي أنها تحوي نسخة واحدة من عدد
أساسي مُحدّد قدره n ، ويختلف من نوع
لآخر ويتضاعف هذا العدد في الطور
البوغي (نتيجة الإخصاب) ويصبح $2n$ ،

وهذا وضع عادي وطبيعي . ولكن قد
يحدث أن تشمل الخلية ولسبب ما عدداً من
الكروموسومات أقل أو أكثر من العدد
العادي بكروموسوم واحد أو اثنين ،
فتوصف الخلية بأنها لا حقيقية التضاعف .
ومن هذه الحالات الشاذة وحيدة
الكروموسوم حيث تحتوي الخلية على
ضعف عدد الكروموسومات إلا واحداً
يوجد بنسخة مفردة فيرمز لها بـ $2n-1$
وثلاثية الكروموسوم $2n+1$ أي أن
الكروموسوم يوجد بثلاث نسخ
والكروموسومات الأخرى بنسختين .

اختلال الصيغة الكروموسومية aneuploidy

انظر تحت aneugamy .

ليف عصبي عديم الغمد aneurilemmic

بدون غمد عصبي .

أنيامين aneurin

(=thiamin) (=aneurine)

فيتامين عَطُوب بالحرارة ذواب في الماء يوجد
في اللبن ، والخميرة و بذورهم وقشور الحبوب ؛
ويتم تخليقه صناعياً ، وهو ضروري للنمو ،
ويسبب نقص الإصابة بالبري بري ومتلازمة
فيرنيكه - كورساكوف .

عديم التعصيب aneurogenic

يتعلق بغياب تشكل ألياف العصب أو يتميز به .

أنورزم aneurysm

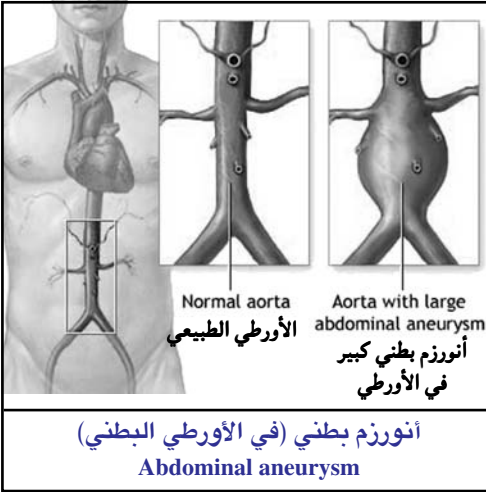
(ج: أنورزمات)

كيس يتشكل من توسع جدار أحد الشرايين أو
الأوردة أو جدار القلب ، يكون مليئاً بسائل أو
بدم متجلط . يشكل غالباً ورماً نابضاً . يحدث
نتيجة وجود عيب أو إصابة أو مرض في هذا
الجدار . يمكن أن يؤدي انفجاره إلى حدوث
الوفاة المفاجئة عند وجوده على جدار
الأورطي .

أنورزم بطني abdominal aneurysm

(في الأورطي البطني)

نمط شائع للأنورزمات ، يوجد في الأورطي
البطني ، في باحة التصلب العصيدي الوخيم



الرئيسية له هي تشكّل ورم نابض ، وغالباً ما يسمع لَغَط (لغظ أنورزمي) فوق التورم . تظهر أحياناً أعراض ناتجة عن الضغط على الأجزاء المجاورة .

arteriosclerotic aneurysm أنورزم تصلبي

شرياني

أنورزم يبرز في شريان كبير نتيجة ضعف الجدار في حالة التصلب العصيدي الوخيم . أكثر مناطق الإصابة شيوعاً هي الأورطي البطني .

arteriovenous aneurysm أنورزم شرياني وريدي

اتصال ، إما خلقي أو رضحي ، بين شريان ووريد . قد ينساب الدم الشرياني مباشرة إلى الوريد (دالية أنورزمية) ، أو قد يُحمل إليه بواسطة كيس متصل (أنورزم دالية) .

arteriovenous pulmonary aneurysm أنورزم شرياني وريدي رئوي

atherosclerotic aneurysm أنورزم تصلبي عصيدي

أنورزم تصلبي شرياني .

axillary aneurysm أنورزم إبطي

أنورزم يصيب الشريان الأبطي .

bacterial aneurysm أنورزم جرثومي المنشأ

(=infected aneurysm) (أنورزم عدوائي) .

انظر تحت infected aneurysm .

berry aneurysm أنورزم توتي الشكل

أنورزمات كيسية صغيرة في أحد الشرايين الدماغية ، توتية الشكل ، تقع غالباً عند اتصال الأوعية في دائرة ويليس ؛ غالباً ما تنفجر مؤدية إلى نزف تحت العنكبوتية .

brain aneurysm أنورزم دماغي

(=berry aneurysm) (أنورزم توتي الشكل) .

cardiac aneurysm أنورزم قلبي

(=ventricular aneurysm) (أنورزم بطني) .

انظر تحت ventricular aneurysm .

carotico-cavernous aneurysm أنورزم سباتي كهفي

أنورزم في الجزء الكهفي للسباتي الغائر .

عادة .
acute aneurysm أنورزم حاد

أنورزم يحدث نتيجة لضعف مفاجئ في جدار شريان أو في إحدى غرف القلب ، مما ينتج عنه حدوث توسع موضعي .

ampullary aneurysm أنورزم أمبولي الشكل

(=sacculated aneurysm) (أنورزم متكيس) .

انظر تحت sacculated aneurysm .

aneurysms of the abdominal aorta أنورزمات الأورطي البطني

أنورزم الأورطي البطني والشرايين الحرقفية الأصلية .

aortic aneurysm أنورزم الأورطي

توسع منتشر أو متحدد لقسم من الأورطي (مثل أنورزم الأورطي البطني ؛ أنورزم القوس الأورطي) .

aortic sinusal aneurysm أنورزم جيب الأورطي

أنورزم يبرز في جيوب فالسالفا الأورطية ، وهو آفة نادرة وعادة خلقية ، تبدأ ببروزات شبيهة بالإصبع في الجيوب اليمينية ويمكن أن تترقى حتى تتمزق إلى داخل البطين أو الأذنين الأيمن عادة ، مسببة تمثيل مفرط للحجم وفشل قلبي احتقاني .

arterial aneurysm أنورزم شرياني

أنورزم يصيب جدار أحد الشرايين ، والعلامات

cerebral aneurysm أنورزم مَحِّي
(= أنورزم توتي الشكل) (=berry aneurysm)
انظر تحت berry aneurysm .

Charcot-Bouchard aneurysm أنورزم شاركو-بوشار
أحد أنماط الأنورزمات الدخنية التي تشاهد في الأوعية الصغيرة المصابة بفرط ضغط الدم ؛ لا يعتقد أنها سبب للنزف .

cirroid aneurysm أنورزم دَوالي الشَّكْل
(= أنورزم عَنقودي الشكل) (=racemose aneurysm)
توسع مجموعة من الأوعية الدموية بسبب تشوه خلقي مع تحويلة شريانية - وريدية .

compound aneurysm أنورزم مركَّب
أنورزمات بعض الغلالات فيها متمزق ، أما بعضها الآخر فمتوسع فقط .

congenital cerebral aneurysm أنورزم مَحِّي خلقي
(= أنورزم توتي الشكل) (=berry aneurysm)
انظر تحت berry aneurysm .

cylindroid aneurysm أنورزم أنبوبي
(=tubular aneurysm)
التوسع الموحد لجزء معتبر من الشريان .

dissecting aneurysm أنورزم مُسَلِّح
انشطار طولاني لجدار الشريان ناتج عن النزف ، يؤدي إلى حدوث تمزق في باطنة الشريان ويؤسس لائصاله مع تجويفه . يصيب الأورطي عادة (تسلخ الأورطي) ولكن يمكن أن يصيب شرايين كبيرة أخرى أيضاً .

ectatic aneurysm أنورزم تَوَسُّعي
أنورزم متشكل من تمدد مقطع من أحد الشرايين دون تمزق أي من غلالاته .

embolic aneurysm أنورزم صَمِّي المَنشَأ
الأنورزم العدواني الذي تسببه صمة إتانية قادمة من التهاب شغاف عدواني . كان سابقاً الشكل الأكثر شيوعاً للأنورزمات الفطرية الشكل .

false aneurysm أنورزم كاذب
1- أنورزمات يكون فيه الجدار بكامله مصاباً والدم محتوي بالأنسجة المحيطة ، يترافق مع ذلك التشكل النهائي لكيس متصل مع الشريان (أو القلب) . تدعى أيضاً ورم دموي أنورزمي .
2- أنورزم كاذب .

fusiform aneurysm أنورزم مَغزلي
أنورزمات شريانية مغزلية الشكل تصيب فيها الاستطالة المشدودة كامل كفاف الشريان مقارنة مع أنورزم الكيسية .

hernial aneurysm أنورزم انْفَتَاقِي
أنورزمات يتشكل فيها الكيس ببروز الغلالة الداخلية عبر الخارجية .

infected aneurysm أنورزم عَدَوائي
أنورزم ينتج عن نمو الجراثيم (أنورزم جرثومي المنشأ) أو الفطور (أنورزم فطري الشكل) في جدار الوعاء ، أو من عدوى ناشئة عن أنورزم شرياني عصيدي موجود سابقاً .

innominate aneurysm أنورزم الشَّرِيان اللامُسمَّى
(= أنورزم الجذع العَضْدي الرَّأسي)
أنورزم يصيب الجذع العَضْدي الرَّأسي .

intracavernous aneurysm أنورزم داخل الكَهْف
أنورزم الشريان السباتي داخل الجيب الكهفي .

intracranial aneurysm أنورزم داخل القحف
أي أنورزم يتوضع داخل القحف أو يتولد فيه .

intrathoracic aneurysm أنورزم داخل الصَدْر
أنورزم يصيب الجزء الصدري من الأورطي أو الفروع الصدرية الكبرى .

lateral aneurysm أنورزم جانبي
أنورزم يبرز من جانب واحد للشريان .

luetic aneurysm أنورزم زهري
(= syphilitic a.)
انظر تحت syphilitic a .

medical aneurysm أنورزم يُعالجُ طَبِّياً
(أنورزم لاجراحي)

أنورزم لا يحتاج إلى مداخل جراحية عند تشخيصها .
miliary aneurysm أنورزم دخني
 توسع في قطر الشرايين الصغيرة والشريينات تالياً للتنكس الزجاجي الناتج عن فرط ضغط الدم الطويل الأمد ؛ يترافق مع أورام دموية داخل الدماغ ؛ أنورزم في شريان دقيق ، بشكل رئيسي داخل قحفي أو شبكي .
mixed aneurysm أنورزم مُختلطاً (=compound aneurysm) (= أنورزم مُركب)
 انظر تحت compound aneurysm .
mural aneurysm أنورزم جداري (=ventricular aneurysm) (= أنورزم بطيني)
 انظر تحت ventricular aneurysm .
mycotic aneurysm أنورزم فُطري الشكل (=infected aneurysm) (= أنورزم عدوائي)
 انظر تحت infected aneurysm .
orbital aneurysm أنورزم حجاجة
 أنورزم يصيب أحد شرايين الحجاج .
Park's aneurysm أنورزم بارك [هنري بارك ، 1831-1745 ، جراح بريطاني] .
 الأنورزمات الشريانية الوريدية التي تحدث في المرفق ، وتؤسس للاتصال بين الشريان العضدي والوريدين العضدي والبازلي الناصف .
pelvic aneurysm أنورزم حوضي
 أنورزم في أحد شرايين الحوض .
peripheral aneurysm أنورزم محيطي
 1- أنورزم شبيه بالكيس ، منبثق من جهة واحدة من الشريان .
 2- أنورزم من فرع واحد من الفروع الصغيرة للشريان .
phantom aneurysms الأنورزمات الشبعية
 أورطي نابض مجسوس يمكن أن يلتبس لدى المبتدئين بالأنورزمات .
Pott's aneurysm أنورزم بحسب بوت (في الدوالي)

(= دالية أنورزمية) (= dneurysmal varix)
 ضرب من الأنورزمات الشريانية الوريدية وفيها يجري الدم مباشرة إلى وريد مجاور دون تدخل لخلية موصلة .
primary aneurysm أنورزم أولي
 أنورزم غير معروف السبب .
racemose aneurysm أنورزم عنقودي الشكل
 حالة تصبح فيها أوعية الدم متوسعة و مستطالة ومتعرجة بشكل عنقود العنب .
Rasmussen's aneurysm أنورزم بحسب راسموسن (في كهف رئوي سلي)
 [فريتزر راسموسن ، 1881-1834 ؛ طبيب داغركي] .
 توسع لشريان في جوف سلي (درني) ، ينتج عن تمزقه نزف .
renal aneurysm أنورزم كلوي
 أنورزم داخل الكلية .
Richet's aneurysm أنورزم بحسب ريشيه (=fusiform aneurysm) (= أنورزم مغزلي)
 [ديديه ريشيه ، 1891-1816 ، جراح فرنسي] .
 انظر تحت fusiform aneurysm .
Rodrigues' aneurysm أنورزم بحسب رودريغيز (الدوالي المجاورة للشريان)
 هي الدوالي المجاورة للشريان .
saccular aneurysm أنورزم كيسي
 كيس موضعي متمدد بعيد عن المركز يصيب فقط جزءاً من كفاف الجدار الشرياني بالمقارنة مع الأنورزمات المغزلية .
sacculated aneurysm أنورزم مُتكيس
 انتباج شبيه بالكيس على جهة واحدة من الشريان .
serpentine aneurysm أنورزم تُعباني
 حالة شيخوخية دالية مطولة لشرايين معينة ، مثل الشريان الطحالي والحرقفي والصدغي .
Shekelton's aneurysm أنورزم بحسب شيكيلتون (=dissecting aneurysm) (= الأنورزم المُسلح)

انظر تحت dissecting aneurysm .
silent aneurysm أنورزم صَّامت
 أنورزم بدون علامات أو أعراض .
spontaneous aneurysm أنورزم تلقائي
 (= أنورزم داخلي المنشأ) (=endogenous a.)
 أنورزم ينتج عن مرض يصيب غللات وعاء دموي .
spurious aneurysm أنورزم كاذب
 (= false aneurysm)
 أنورزم يحدث بعد جرح أو انفجار شريان أو بعد انفجار أنورزم حقيقي ، بحيث يتكون ورم دموي في الأنسجة المحيطة ، والذي قد يكون متحدداً أو منتشرأ .
subclinoid aneurysm أنورزم تحْت
 النَّاتئ الإكلينيكي
 أنورزم في الدائرة الشريانية الدماغية (دائرة ويليس) (Circle of Willis) تحت مستوى السرج التركي .
suprasellar aneurysm أنورزم فوق السَّرَج
 أنورزم في الشريان السباتي الباطن ، والذي يتوضع فوق السرج التركي (Sella turcica) .
syphilitic aneurysm أنورزم زهري
 أنورزم أورطي يحدث في حالات الزهري القلبي الوعائي ، ويقع عادة في الأورطي الصاعد .
thoracic aneurysm أنورزم صَدْرِي
 أنورزم في الأَبهر الصدري .
traction aneurysm أنورزم نَّاجم عن الجَرِّ
 أنورزم ناشئ عن تطبيق جر على أحد الشرايين .
traumatic aneurysm أنورزم رَضْحِي
 أنورزم ناشئ عن إصابة أو رضح .
true aneurysm أنورزم حَقِيقِي
 أنورزمات يتشكل فيها الكيس من الجدران الشريانية ويكون فيها أحد الجدران على الأقل مكسوراً .
varicose aneurysm أنورزم دَوَالِي

أنورزم يتصل فيه الشريان مع الأوردة المجاورة بواسطة كيس متداخل .
venous aneurysm أنورزم وريدي
 أنورزم يصيب جدار وريد كبير عادة .
ventricular aneurysm أنورزم بَطْنِي
 توسع أنورزمي لجزء من جدار البطن ، عادة الأيسر ، أو بشكل أكثر ندرة بروز كيسي عبره (أنورزم قلبي كاذب) . يكون عادة تال لاحتشاء عضل القلب ، ولكن تم وصف أسباب أخرى كالتهاب شغاف القلب الجرثومي ، أو الرضح .
verminous aneurysm أنورزم دِيدَانِي
 (=worm aneurysm)
 أنورزم خيلي ، سببه الدودة الممسودة الأسطوانية الشائعة ، عادة في الشريان المساريقي الأمامي .

1 - أنورزمي
 2 - مصاب بأنورزم

(=aneurysmatic)

aneurysmectomy استئصال الأنورزمات
 استئصال الأنورزمات جراحياً بإزالة الكيسة الأنورزمية .

aneurysmography تصوير الأنورزم
 أخذ صورة بالأشعة السينية للأنورزم .

aneurysmoplasty رأب الأنورزم
 استبناء رأبي لشريان أنورزمي .

aneurysmorrhaphy رَقْفُ الأنورزم
 عملية خياطة الأنورزم .

aneurysmotomy بَضْعُ الأنورزم
 عملية بضع كيسة الأنورزم .

angi- سابقة بمعنى الوعاء
 للكلمات التي تبدأ كذلك ، انظر تحت التي تبدأ بـ (Angi-)

angial وعائِي

(=vascular)

متعلق ، أو يحتوي على أوعية دموية .

Angelica حَشِيشَةُ المَلَاك

جنس من النباتات من فصيلة الخيميات . لها

خواص طاردة للأرياح ومُمرقة ومدرة للبول ،
استعملت جذورها وفاكهتها سابقاً كمصدر
للعديد من المواد الدوائية .

Angelica root جَذْرُ حَشِيشَةِ المَلَاك

هو الجزء السُّفلي من النبات ، حيث يُستعمل
لعسر الهَضْم ونقص الشهية .

angeline أنجلين (=سورينامين)
(=surinamine)

انظر تحت surinamine .

Angelman's syndrome متلازمة أنجلمان

[هارى أنجلمان ، 1996-1915 ، طبيب
بريطاني] .

متلازمة تنتقل بصفة متنحية تتعلق
بالكروموسوم الجسدي ، تتميز بحركات نفصية
كالتى في الألعاب وبضحك متكرر وبخلف
عقلي وحركي وبسيما تتميز بالفم المفتوح
وبالنوب . يمكن أن يسببها خَبْن (Deletion)
الكروموسوم 15 الموروث من الأم ، في حين
يسبب خبن الكروموسوم الموروث من الأب
متلازمة برادر- فيلي (Prader-Willi syndrome)
(قزامة وسكريّ وتشوهات خلقية) .

Angelucc's syndrome متلازمة أنجيلوتشي

[أرنالدو أنجيلوتشي ، 1934-1854 ، طبيب عيون
إيطالي] .

المزاج المستثار والخفقان والاضطراب المغير لقطر
الوعاء لدى المرضى المصابين بالتهاب المتحمة
الربيعي .

Anger camera آلة تصوير أنجر

[هال أنجر ، ولد عام 1920 ، مهندس كهربائي
أمريكي] .

نظام للتصوير بالتفريس الومضاني ، أو ضرب
من آلة التصوير جاما ، تستخدم دارة كريستالية
رقيقة واحدة ، والعديد من الدارات الكاشفة
للضوء ، والتي ترى كامل المجال في نفس
الوقت ، وتكون أقصى فعالية لها في مدى
الطاقة بين 100-511 كيلو إلكترون فولت .

Angelescu's sign علامة أنجلسكو

[قسطنطين أنجلسكو ، 1948-1869 ، جراح
روماني] .

العجز عن حني العمود الفقري من وضعية
الاستلقاء وعلى الظهر بحيث يركز الشخص
على رأسه وعقبه فقط . تشاهد في سُلّ
الفقرات .

angi- سابقة بمعنى الوعاء

angialgia أَلْمٌ وَعَائِيٌّ

ألم في وعاء دموي ؛ يدعى أيضاً ألم الأوعية .

angiasthenia وَهْنٌ وَعَائِيٌّ

عدم استقرار الجهاز الوعائي أو فقد التوتر فيه .

angiectasis تَوَسُّعٌ وَعَائِيٌّ

توسع شاذ عياني ، عادة على شكل استطالة
لوعاء دموي أو لمفي غالباً .

angiectatic 1 - مُتَوَسِّعٌ الأَوْعِيَّة

2 - متعلق بالتَّوَسُّعِ الوِعَائِيِّ

angiectomy اسْتِنْصَالٌ وَعَائِيٌّ

استئصال وعاء أو قطعه .

angiectopia انْتِبَازٌ وَعَائِيٌّ

وضع أو سير شاذ لوعاء دموي .

angielcosis تَقَرُّحُ الوِعَاءِ

وجود قرحة ضمن جدار أحد الأوعية الدموية .

angielcus قَرْحَةُ الوِعَاءِ

قرحة تتوضع ضمن جدار أحد الأوعية
الدموية .

angiitis الْتِهَابُ وَعَائِيٌّ

allergic cutaneous الْتِهَابُ وَعَائِيٌّ جَلْدِيٌّ

angiitis أَرْجِيٌّ

allergic ganulomatous الْتِهَابُ وَعَائِيٌّ وَرْمٌ

angiitis حَبِيبِيٌّ أَرْجِيٌّ

(=متلازمة شورج - (=Churg- strauss

ستراوس)

ربو وحُمى ، وفرط اليوزينيات ، ومجموعة

متنوعة من الأعراض والعلامات الخاصة

بالتهاب الأوعية الذي يصيب بصورة أولية

الشرايين الصغيرة ، مع أورام حبيبية وعائية

وخارج الأوعية .

consecutive angitis التهابٌ وعائيٌ مُتتابع
التهابٌ وعائيٌ ناتجٌ عن امتداد العملية الالتهابية
من الأنسجة المحيطة .

granulomatous angitis الالتهابُ الوعائيُّ
of central الورمي الحبيبي
nervous system للجهاز العصبي المركزي
1- التهابٌ وعائيٌ معزولٌ للجهاز العصبي
المركزي .

2- التهابٌ وعائيٌ بفرط التحسس .

hypersensitivity التهابٌ وعائيٌ بفرط
angitis التحسس
(=) التهابٌ وعائيٌ بنقص الخلايا البيضاء .

necronodular cutaneous التهابٌ وعائيُّ
angitis جلديٌّ نَحْرِيٌّ عَقْئِدِيٌّ
التهابٌ وعائيٌ في الجلد ، مترافقٌ مع نخر
وتشكُّل عَقْئِدَاتٍ .

necrotizing angitis التهابٌ وعائيٌ ناخر
تفاعل التهابيٌّ للأوعية الدموية ينتج عنه نخر
شبه فبرينيٍّ للأنسجة ، وخصوصاً جدر الأوعية
الدموية .

necrotizing angitis التهابٌ وعائيٌ ناخر
with granulomata معَ أورامٍ حَبِيبِيَّةٍ
(= allergic
granulomatosis) الورامُ الحَبِيبِيُّ
(الأرَجِيُّ)

انظر تحت allergic granulomatosis .

visceral angitis التهابٌ وعائيٌ حَشْوِيٌّ
مُصْطَلَحٌ كان قد اقْتُرِحَ لمجموعة من
الاضطرابات التي تتجلى بأفاتٍ مَخْصُوصَةً في
الأوعية الصَّغِيرَةِ ، مثل التهابِ الشرايين العَقْدِ
والتهابِ الأوعية الأَرَجِيِّ والذئبة الحُمَامِيَّةِ
المنتشرة .

angina ذُبْحَةٌ

1- ذبحة صدرية .

2- أي ألم تشنجي أو شرقي أو اختناقِي .

3- مصطلح قديم لالتهاب الحلق .

إحساس قابض للصدر ، يتميز بتشنج
مزعج أو تقلص خانق مصحوب بألم شديد .

وكلمة الذبحة تستعمل طبيياً لوصف مثل هذا
الألم حينما يحدث في أي جزء كان من
الجسم . ولكن نظراً إلى أن الصدر هو إلى حد
بعيد أكثر المواضع إصابة بهذا الألم ، فإن كلمة
الذبحة إذا ما استعملت دون تقييد تنصرف
عادة إلى الذبحة الصدرية . والألم في هذه
الذبحة يتركز على الجانب الأيسر مبتدئاً تحت
عظم الصدر (القص) بالضبط ، ويتشعع أحياناً
إلى العنق ، والحلق ، والفك السفلي ، ثم ينحدر
على الذراع اليسرى ، وفي أحيان نادرة إلى
المعدة ، والظهر ، أو يجتاز إلى الجانب الأيمن من
الصدر .

والذبحة الصدرية أكثر حدوثاً في الرجال منها
في النساء ، وفي كبار السن منها في صغارها ،
وهي ليست في ذاتها مرضاً بل عرضاً لأمراض
منظوية تحتها تعرقل إمداد القلب بالأكسجين .
وسببها المباشر غالباً تضيق الأوعية الدموية التي
تحمل الدم إلى عضلة القلب ، ويتعجل الألم
بضروب النشاط التي تلقي جهداً إضافياً على
القلب . وهو يأتي في أغلب الأحيان بالتدريب
الرياضي المُجْهِد ، ولا سيما ما كان منه في العراء
(أي خارج الجدران) ، وفي جو بارد ، أعقب
وجبة ثقيلة . وقد يستحضر أيضاً بالانفعال
العاطفي ، أو بعناء هضم وجبة ثقيلة . أو بنشاط
ينحى على القلب بجهد خاص . وتحدث
النوبات أحياناً بالليل . ومثل هذه النوبات
تسمى بالذبحة الليلية ، ويظن أنها تستحضر
بالأحلام المزعجة .

وقلما يطول الألم أكثر من خمس عشرة دقيقة ،
وكثيراً ما يستغرق أقل من ذلك ، وهو ينفرج
عادة بالبقاء دون حراك . وهناك أدوية تكفل
تفريج ألم الذبحة الصدرية في الحال . وأكثر ما
يوصف منها شيوغاً هو النتروجليسرين .

abdominal angina ذُبْحَةٌ بَطْنِيَّةٌ

(= ذُبْحَةٌ مَعْوِيَّةٌ) (=intestinal angina)

ألم بطني متقطع ، يحدث بصورة متواترة على
فترات ثابتة بعد تناول الطعام ، يحدث نتيجة

لقصور الدوران المساريقي نتيجة لتصلب الشرايين أو أي مرض شرياني آخر .
agranulocytic angina دَبْحَةٌ نَدْرَةُ المَحَبِّياتِ (= agranulocytosis) (= ندرة المحببات)
 هذا المصطلح كان يستخدم قديماً لندرة المحببات .
angina abdominalis دَبْحَةٌ بَطْنِيَّةٌ (= intestinal angina) (= دَبْحَةٌ مَعَوِيَّةٌ)
 انظر تحت abdominal angina .
angina abdominis دَبْحَةٌ بَطْنِيَّةٌ (= intestinal angina) (= دَبْحَةٌ مَعَوِيَّةٌ)
 انظر تحت abdominal angina .
angina acuta دَبْحَةٌ حَادَّةٌ التهاب الحلق البسيط .
angina capitis دَبْحَةٌ رَأْسِيَّةٌ (= headache) (= صداع)
 صداع ناجم عن عيوب الانكسار و/ أو التوازن العضلي ؛ ويمكن علاجه باستعمال نظارات تصحيحية .
angina catarrhalis دَبْحَةٌ نَزْلِيَّةٌ (= acute pharyngitis) (= التهاب البلعوم الحاد)
 التهاب البلعوم النزلي الحاد .
angina cordis دَبْحَةٌ قَلْبِيَّةٌ (= ذبحة صدرية) .
 انظر تحت angina pectoris .
angina cruris دَبْحَةٌ سَاقِيَّةٌ (= intermittent claudication) (= عَرَجٌ مُتَقَطِعٌ يصيب الساق)
 عَرَجٌ مُتَقَطِعٌ يصيب الساق .
angina decubitus دَبْحَةٌ اسْتَلْقَائِيَّةٌ ألم قلبي يحدث في وضعية الاستلقاء .
angina diphtheritica دَبْحَةٌ خُنَاقِيَّةٌ تقرح الحلق بسبب عصيات الخناق .
angina dyspeptica دَبْحَةٌ عَسْرُ الهَضْمِ حالة تشبه الذبحة الصدرية ولكنها ناشئة عن تمدد المعدة بالغاز .
angina epiglottidea دَبْحَةٌ لِسَانٌ مَزْمَارِيَّةٌ

وذمة لسان مزمارية حادة ذات منشأ التهابي .
angina follicularis دَبْحَةٌ جَرِيْبِيَّةٌ (= follicular tonsillitis) (= التهاب اللوزتين الجريبي)
 التهاب حاد باللوزتين يصيب خبايا (Crypts) اللوزتين .
angina gangrenosa دَبْحَةٌ غَنْغْرِيْنِيَّةٌ (= gangrenous pharyngitis) (= التهاب البلعوم الغنغريني)
 التهاب خاطف مدمر للحلق .
angina inversa دَبْحَةٌ مُخَالَفَةٌ لِلْمَعْتَادِ (= ذبحة برنزميتال) .
angina laryngea دَبْحَةٌ حَنْجَرِيَّةٌ (= laryngitis) (= التهاب الحنجرة)
 التهاب الحنجرة المصحوب بوذمة .
angina ludovici دَبْحَةٌ لُودْفِيْجِ (التهاب قاع الفم) (= Ludwig's angina)
 [قلهلم فريدريخ فون لودفيج ، 1865-1790 ؛ جَرَّاحٌ أَلْمَانِيٌّ] .
 شكل وخيم من التهاب الهلل الذي يصيب الحيز الفكّي السفلي ويكتنف ثانوياً الحيزين تحت اللسان وتحت الذقن . ينتج عادة عن عدوى في الباحة الرئوية الفكّي السفلية أو عن إصابة نافذة لقاع الفم . الأعراض الأكثر شيوعاً هي : ارتفاع اللسان وصعوبة في الأكل والبلع ووذمة في المزمار وحصى وتنفس سريع وكثرة الكريات البيض المعتدلة .
angina membranacea دَبْحَةٌ غَشَائِيَّةٌ (= croup) (= خانوق)
 انسداد حاد للسبيل التنفسي العلوي في الولدان والأطفال يتسم بسعال نباحي مع صعوبة التنفس ؛ ينتج غالباً عن الخناق .
angina nosocomii دَبْحَةٌ الْعَدْوَى الْمُسْتَشْفَوِيَّةُ (= pharyngitis) (= التهاب البلعوم التقرحي)
 التهاب حاد وتقرحي يصيب البلعوم .
angina parotidea دَبْحَةٌ نَكَافِيَّةٌ

(=mumps) (نكاف =)
 نمط غير شائع من النكاف أو غيره من التهابات
 الغدة النكفية .
angina pectoris ذَبْحَةٌ صَدْرِيَّةٌ
 ألم صدري انتيابي ينتشر غالباً إلى الذراعين
 وخاصة الأيسر منهما يصاحبه أحياناً شعور
 بالاحتناق والموت الوشيك . تنشأ في معظم
 الأحوال عن إقفار العضلة القلبية ، ويعجّل
 الجهد والإثارة حدوثها . تقسم إلى : ذبحة
 مستقرة وذبحة غير مستقرة . تُدعى أيضاً :
 ذبحة قلبية ، ذبحة صدرية ، داء هيردين ، داء
 رونيون - هيردين .
angina pectoris electrica ذبحة صدرية كهربائية
 ألم و ضيق في الصدر يحدث عند الجهد دون
 وجود تبدلات نوعية بتخطيط كهربية القلب ،
 يدوم عدة أسابيع بعد التعرض لإصابة كهربية .
angina pectoris ذَبْحَةٌ صَدْرِيَّةٌ
sine dolore غَيْرُ مُؤَلِّمَةٌ
 (=Gairdner's disease) (=مرض جيردنر)
 هجمات من الانزعاج القلبي مصحوبة
 بالتوجس .
angina pectoris, stable ذبحة صدرية مستقرة
 ذبحة صدرية تحدث على شكل نوبات بتواتر
 ومدة يمكن توقعهما بعد التحريض بوساطة
 ظروف تزيد من طلب العضلة القلبية
 للأكسجين مثل التمرين والكرب الانفعالي أو
 الإثارة . تميل الظروف المعجلة لها إلى البقاء ثابتة
 عبر النوبات .
angina pectoris, ذبحة صدرية
unstable لامستقرة
 ذبحة صدرية تحدث دون توقع أو تزداد فجأة
 بالوخامة أو في التواتر ، قد تحدث النوبات دون
 تحريض كتلك التي تحدث أثناء النوم أو الراحة ،
 وقد لا تستجيب للنتروجليسرين أو قد تكون
 مدتها طويلة على غير العادة . تشمل هذه الفئة
 ذبحة برنزميتال (المخالفة للمعتاد) عادة .
angina pectoris, ذبحة صدرية

variant مخالفة للمعتاد
 (= prin Zmetal's) (= ذبحة
angina برنزميتال)
angina pectoris ذَبْحَةٌ صَدْرِيَّةٌ
vasomotoria وعائِيَّة حَرَكِيَّةٌ
 ذبحة صدرية يكون الألم الصدري فيها خفيفاً
 مقارنة مع غيرها من الذبحات ، ولكن
 الشحوب الذي يتلو الزراق وبرودة الأطراف
 وخدرها يكون واضحاً . تسمى أيضاً : ذبحة
 انعكاسية ، ذبحة كاذبة ، ذبحة حركية وعائية ،
 ذبحة مغيرة لقطر الوعاء .
angina phlegmonosa ذَبْحَةٌ فُلْجُمُونِيَّةٌ
 (=peritonsillar) (=الخُراجُ حَوْلَ
abscess السَّلْوَةِ)
 التهاب حاد وخيم يصيب الفم والبلعوم .
angina rheumatica ذَبْحَةٌ رُومَاتزِمِيَّةٌ
 التهاب البلعوم مع نزعة روماتيزمية .
angina scarlatinosa ذَبْحَةٌ قَرْمَزِيَّةٌ
 التهاب البلعوم أو التهاب الحلق المصاحب
 للحُمى القرمزية .
angina simplex ذَبْحَةٌ بَسِيطَةٌ
 (=simple sore) (=التهاب البلعوم
 البسيط)
 هي التهابُ البلعوم البسيط (Simple sore
 throat).
angina sine dolore ذَبْحَةٌ غَيْرُ مُؤَلِّمَةٌ
 ذبحة تتسم بوجود أعراض القصور الدوراني
 بدون ألم .
angina tonsillaris ذَبْحَةٌ لُوزِيَّةٌ
 (=peritonsillar) (=الخُراجُ حَوْلَ
abscess السَّلْوَةِ)
 هي الخُراجُ حول اللوزة (Peritonsillar
 abscess).
angina trachealis ذَبْحَةٌ رُغَامِيَّةٌ
 (=croup) (=خانوق)
 انظر تحت angina membranacea .
aphthous angina ذَبْحَةٌ قُلاعيَّةٌ

التهاب يصيب الحلق نتيجة لتقرحات متعددة
تصيب الغشاء المخاطي .
benign croupous angina دَبْحَةٌ خَانُوقِيَّةٌ حَمِيْدَةٌ
(= دُبَّاحٌ هَرَبَسِي) (=herpangina)
مرض عدواني حاد ينتج عن الإصابة
بالفيروسات الكوكسائية أو الإيكوية ، يصيب
عادة الأطفال الصغار في الصيف ؛ ويتميز
بوجود آفات حويصلية متفرحة على الأغشية
المخاطية للحلق ، وعسر البلع ، والقيء ،
والحمى .
Bretonneau's angina دَبْحَةٌ بِرَيْتُونُو
(= خُنَّاق) (=diphtheria)
[بيير بریتونو ، 1862-1778 ، طبيب فرنسي] .
مرض عدواني حاد نتيجة العدوى بالذراي
المولدة للذيفان (Toxigenic) من جراثيم الوددية
الخناقية (*C. diphtheriae*) .
crescendo angina ذبحة تصعيدية
اسم سابق للذبحة الصدرية غير المستقرة .
exertion angina دَبْحَةٌ إِجْهَادٌ
ذبحة صدرية تحدث بفعل المجهود وتنصرف مع
الراحة ؛ قد تحدث بعد التعرض للبرد أو بعد
وجبة دسمة .
exudative angina دَبْحَةٌ تَنْحِيَّةٌ
(= خَانُوق) (=croup)
انظر تحت angina membranacea .
false angina دَبْحَةٌ كَاذِبَةٌ
إحساس شبيه بالذبحة مع غياب إقفار عضل
القلب .
herpes angina ذبحة هربسي
انظر تحت Bretonneau's angina .
hippocratic angina دَبْحَةٌ أَبْقَرَاتِيَّةٌ
(= الخراج خلف) (=retropharyngeal
abscess)
هي الخراج خلف البلعوم
(Retropharyngeal abscess) .
hypercyanotic angina دَبْحَةٌ فَرْطُ الزَّرْأَقِ
ألم ذبحي في المرضى الزرقائين المصابين بداء

قلبي خلقي أو داء رئوي مزمن . يترقى الألم مع
زيادة شدة الزرقاق خلال النشاط .
hysteria angina دَبْحَةٌ هَيْسْتِيرِيَّةٌ
ألم يشبه الذبحة في مريض مُصاب
بالهستيريا .
intestinal angina ذبحة معوية
ألم بطني ما عصف يحدث بعد تناول الطعام ،
سببه إقفار العضلات المساء للأمعاء في مرضى
القصور الوعائي المساريقي .
lacunar angina دَبْحَةٌ جَوْبِيَّةٌ
(= التهاب اللوزتين) (=tonsillitis)
انظر تحت follicular angina .
leukemic angina دَبْحَةٌ حَيْبَةٌ
(= دَبْحَةٌ غَنْغْرِيَّةٌ)
دَبْحَةٌ نَاجِمَةٌ عَنِ ابْتِضَاضِ الدَّمِ .
malignant angina ذبحة خبيثة
انظر تحت angina gangrenosa .
microvascular angina ذبحة الأوعية المكروية
ذبحة صدرية ناتجة عن الإقفار الذي يُحدثه
خلل وظيفة الأوعية المكروية .
monocytic angina دَبْحَةٌ نَاجِمَةٌ عَنِ الْوَحِيدَاتِ
(= كثرة الوحيدات
العدوائية) (=infectious
mononucleosis)
مرض حموي حاد يصيب الشباب وينتج عن
عدوى فيروس إيبشتاين - بار (EBV) ، ويتميز
بحدوث حمى ، والتهاب الحلق ، وتضخم
الغدد اللمفاوية والطحال ، ونقص الكريات
البيضاء الذي يتحول إلى كثرة اللمفاويات خلال
الأسبوع الثاني .
neutropenic angina دَبْحَةٌ نَاجِمَةٌ عَنِ
قَلَّةِ الْعَدَلَاتِ
اسم قديم لنُدرة الحبيبات (Agranulocytosis) .
nocturnal angina دَبْحَةٌ لَيْلِيَّةٌ
ذبحة تحصل في الليل .
Plaut's angina دَبْحَةٌ بِلَاوْتِ
(= دَبْحَةٌ غَشَائِيَّةٌ
كاذبة) (= pseudomembranous
angina)

(= ذبحة قنسان)
 انظر تحت pseudomembranous angina .
postinfarction angina ذبحة تالية للاحتشاء
 ذبحة صدرية تحدث تالياً لاحتشاء عضل
 القلب .
preinfarction angina ذبحة سابقة للاحتشاء
 (= حالة ذبحة) (=status anginosus)
 1 - ذبحة صدرية تسبق احتشاء عضل القلب .
 2 - ذبحة صدرية لاستقرة .
Prinzmetal's angina ذبحة برنزميتال
 نوع مختلف عن أنواع الذبحة الصدرية غالباً ما
 يُعتبر أحد أشكال الذبحة اللامستقرة . تحدث
 فيه النوبات أثناء الراحة ، وتكون سعة التمرين
 مصانة بشكل جيد غالباً ، تترافق النوبات
 بارتفاع قطعة ST في تخطيط كهربية القلب .
 يسبب التشنج البؤري في أحد الشرايين التاجية
 فوق القلب نقصاً عابراً مفاجئاً في قطر هذا
 الشريان يؤدي إلى إقفار عضلة القلب . تدعى
 أيضاً ذبحة صدرية مخالفة للمعتاد .
pseudomembranous ذبحة غشائية كاذبة
angina
rest angina ذبحة الراحة
 نوبات من الذبحة الصدرية تحدث في وضع
 الراحة ، في الأشخاص المصابين بإقفار وخيم
 في عضل القلب ، قد تلي الاستثارة ، لكنها
 تكون عادة مُنذرة بحدوث احتشاء عضل
 القلب .
Schultz's angina ذبحة شولتز
 اسم قديم لندرة المحييات (Agranulocytosis) .
silent angina ذبحة صامتة ، ذبحة غير مؤلمة
 نوبة من قصور تاجي غير مترافقة بالألم .
stable angina ذبحة مستقرة ، ذبحة نموذجية
 ذبحة صدرية تحدث في صورة هجمات يمكن
 توقع تواترها ومدتها ، بعد تحريضها بفعل
 ظروف تزيد من الطلب على الأوكسجين من قبل
 عضلة القلب ، مثل التمرين ، والضوايق
 التنفسية ، أو الاستثارة . وتتنوع الظروف المرسبة

للنوبات عبر النوبات المختلفة .
streptococcal angina ذبحة ناجمة عن العقديات
 حالة يحدث فيها شعور بالشرق والاختناق
 نتيجة للعدوى بالعقديات .
stress angina ذبحة الكرب
 انظر ذبحة الإجهاد exertion angina .
ulceromembranous ذبحة غشائية
angina تقرحجية
 (= ذبحة قنسان) (=Vincent's angina)
 [هنري قنسان ، 1862-1950 ، طبيب فرنسي] .
 عدوى تقرحية للأنسجة الرخوة الفموية ، بما
 فيها اللوزتين والبلعوم ، والناتجة عن العدوى
 بالجراثيم المغزلية والملتويات ؛ عادة ما يصاحبها
 التهاب اللثة التقرحي الناحر ، قد تحدث الوفاة
 بسبب الاختناق أو الإلتان .
unstable angina ذبحة لامستقرة
 1 - ذبحة صدرية تتميز بوجود ألم صدري ذي
 منشأ تاجي يحدث كاستجابة لتمرين
 متناقص بصورة متروية ، أو المنبهات الأخرى
 الأقل مما يلزم عادة لإحداث الذبحة ؛ كثيراً
 ما تؤدي إلى احتشاء عضل القلب إذا لم
 تعالج .
 2 - ذبحة لم تحقق نمطاً ثابتاً أو يمكن تكراره
 خلال 30-60 يوماً .
variant angina ذبحة صدرية مخالفة
 للمعتاد
pectoris (= ذبحة برنزميتال) (=Prinzmetal's angina)
 [مايرون برنزميتال ، 1908-1994 ، طبيب قلب
 أمريكي] .
 انظر تحت Prinzmetal's angina .
vasomotor angina ذبحة حركية وعائية
 انظر تحت angina pectoris vasomotoria
vasospastic angina ذبحة وعائية تشنجية
 هي ذبحة برنزميتال (Prinzmetal's angina)
 ذبحة وعائية تشنجية تتسم بألم تشنجي .
Vincent's angina ذبحة قنسان
 (ذبحة منتشرة)

انظر تحت ulceromembranous angina .
anginal 1- ذُبَاحِيّ
 2- ذُبْحِيّ
 متعلق بالذبحة (الصدرية) أو متميز بها .
anginiform ذُبْحِيُّ الشَّكْلِ
 يشبه الذبحة .
anginoid شَبَهُ الذَّبْحَةِ
 ذبحي الشكل .
anginophobia رُهَابُ الغَصَصِ
 رعب غير مُبرَّرٍ من الشَّرَقِّ أو من الإصابة بالذبحة .
anginose مَصَابُ الذَّبْحَةِ
 متعلق بالذبحة أو متميز بها .
anginosis ذَبْحَةٌ مُسْتَمِرَّةٌ
 (= حالة ذُبْحِيَّة) (=status anginosus)
 انظر تحت postinfarction angina .
anginous مَصَابُ الذَّبْحَةِ
 متعلق بالذبحة أو متميز بها .
angio- سابقة بمعنى الوعاء
 بادئة تشير إلى العلاقة بوعاء ، دموي عادة .
angioaccess مَوْلَجٌ وَعَائِيّ
 المَوْلَجُ: المدخَلُ ، واستعير هنا للمكان الذي يُحافظُ عليه سالكاً لتسريب السوائل أو الديال ؛ (=) مَوْلَجٌ شُرَيَانِيٌّ وريدي .
angioasthenia وَهْنٌ وَعَائِيّ
 (=angiasthenia)
 عدم الثبات ، أو فقد الحيوية أو التوتر ، في الجملة الوعائية .
angioataxia عَدَمُ الانْتِظَامِ الوِعَائِيّ
 توتر غير منتظم للأوعية الدموية .
angioblast أَرْوَمَةٌ وَعَائِيَّةٌ
 1- النسيج المتوسطي للجنين الذي تتمايز منه خلايا الدم وأوعيته .
 2- خلية فردية مشكلة للوعاء ؛ تُدعى أيضاً خلية مكونة للأوعية أو مكونة للأوعية .
angioblastema مَأْرَمَةٌ وَعَائِيَّةٌ
 تراكم خلوي يعطي عند الجنين الأوعية البدئية .

angioblastic أَرْوَمِيٌّ وَعَائِيٌّ
 يتعلق بالأرومات الوعائية .
angioblastoma وَرَمٌ أَرْوَمِيٌّ وَعَائِيٌّ
 1- ورم أرومي وعائي : ورم حميد يصيب الأوعية الدموية في المخيخ ، أو الحبل الشوكي ، أو الشبكية . ويتكون من خلايا وعائية دموية تكاثرية ، وأرومات وعائية .
 2- ورم سحائي أرومي وعائي : ورم سحائي يحتوي العديد من الأوعية الدموية ، والتي قد تتراوح في الحجم من الشعيري إلى الكهفي .
retinal وَرَمٌ أَرْوَمِيٌّ وَعَائِيٌّ
angioblastoma شَبْكِيّ
 ورم أرومي وعائي يصيب شبكية العين .
angiocardigram صَوْرَةُ القَلْبِ والأَوْعِيَّةِ
 الفلم المنتج عن تصوير القلب والأوعية الدموية .
angiocardiology تَصْوِيرُ القَلْبِ والأَوْعِيَّةِ
 تصوير وعائي للقلب والأوعية الدموية الكبيرة ، يمكن حقن مادة تباين في الوعاء الدموي أو إحدى غرف القلب ؛ يمكن تحليل الصور لتحديد متثباتات الوظيفة البطينية بما فيها الكسر القذفي البطيني ، والنتاج القلبي ، ومعدلات القذف وحجم النفضة ، وحجم نهاية الانبساط ، وحجم نهاية الانقباض بالإضافة إلى اختبار آثار التمرين .
equilibrium radionuclide تصوير القلب
angiocardiology والأوعية التوازني
 بالنوكليدات المشعة
 أحد أشكال تصوير القلب والأوعية بالنوكليدات المشعة تؤخذ فيه الصور في أطوار معينة من الدورة القلبية عبر سلسلة من بضع مئات من الدورات . يحدد توقيت تسجيل الصورة ، أو يُبَوَّبُ بواسطة حدوث أشكال موجة نوعية لتخطيط كهربية القلب ، ويمكن استعمال المعطيات الناتجة لتحديد النشاط الوسطي خلال أطوار معينة من الدورة القلبية أو

يمكن أن تراكم وتعرض في تعاقب سريع كأنها فلم سينمائي .
first pass radionuclide تصوير القلب
angiocardiology والأوعية بالعبور الأول
 للنوكليدات المشعة
 أحد أشكال تصوير القلب والأوعية بالنوكليدات المشعة تؤخذ فيه متواليه سريعة من الصور بعد إعطاء بلعة النوكليد المشع مباشرة ، يتم فيه تسجيل العبور الأولي للنتظر عبر الدوران المركزي فقط .
gas angiocardiology تصوّر القلب
 والأوعية الغازية
 طريقة متروكة في دراسة القلب والأوعية الدموية .
radionuclide تصوير القلب والأوعية
angiocardiology بالنوكليدات المشعة
 أحد أشكال تصوير القلب والأوعية ، تكون فيه مادة التباين نوكليد مشع هو مركب عادة مثل بيروفسفات التكنشيوم m99 ، أو كريات الدم الحمر الموسومة بالتكنشيوم m99 ، ويتم الحصول على الصور باستعمال آلة تصوير جامائية .
rapid biplane تصوّر القلب والأوعية
angiocardiology السريع الثنائي المستوي
 تصوير سريع للقلب والأوعية في مستويين بزوايا قائمة أو في مستويين متعامدين .
retrograde تصوّر القلب والأوعية
angiocardiology بالطريق الرجوع
 تصوير للقلب والأوعية بحقن المادة الظليلة بشكل رجوعي .
selective تصوّر القلب والأوعية
angiocardiology الانتقائي
 تصوير انتقائي لحجرات القلب وأوعيته .
angiocardiokinetic محرّك القلب والأوعية
 1- يؤثر على حركات القلب والأوعية الدموية .
 2- أي عامل يؤثر على حركات القلب والأوعية .

angiocardiopathy اعتلال القلب والأوعية
 مرض يصيب القلب والأوعية الدموية معاً .
angiocarditis التهاب القلب والأوعية
 التهاب القلب والأوعية الدموية الكبيرة .
angiocavernous وعائي كهفي (تشريح)
 متعلق بورم وعائي كهفي .
angiocentric وعائي المنشأ
angioceratoma تقران وعائي
 (=angiokeratoma)
 توسع وعائي سطحي مكتسب في الشعيرات الأدمية (Intradermal) ، يوجد فوق فرط تقران ثؤلولي وشوك (Acanthosis) .
angiochhalasis توسع الأوعية
 توسع الأوعية الدموية الناتج عن فقد توترتها .
angiocheiloscope منظار أوعية الشفة
 أداة لملاحظة دوران الدم في الشفتين تحت التكبير .
angiocholitis التهاب القنيات الصفراوية
 (=cholangitis)
 التهاب القناة الصفراوية أو كامل الشجرة الصفراوية .
angiochondroma ورم غضروفي وعائي
 ورم مؤلف من الغضروف الذي يكون أوعية دموية كثيرة .
malignant ورم غضروفي وعائي
angiochondroma خبيث
 ورم خبيث في الأوعية والغضروف .
angiocinematography تصوّر وعائي
 سينمائي
 تصوير سينمائي متحرك للأوعية في الجسم .
angioclast ممسك الوعاء
 (=hemostat)
 أداة تستخدم لإيقاف النزف بواسطة ضغط الأوعية النازفة (إمسكها) .
Angiococcus المكورة الوعائية
 جنس من الجراثيم
angiocrine اضطرابات وعائية صمائية

المنشأ (=angiocrinosis)

مصطلح يدل على اضطرابات مُغيِّرة للقطر الوعائي من منشأ صماوي .

angiocyst كيسة وعائية

(=angioblastic cyst) كيسة أرومية وعائية

جزيرة دموية : في علم الجنين ، هي شعيرة دموية متوسعة تنخرط بطانتها بنشاط في تصنيع الخلايا الدموية .

angiodematous وذمي وعائي

متعلق بالوذمة الوعائية أو متميز بها .

angioderm أرومة وعائية

(=angioblast)

انظر تحت angioblast .

angiodermatitis التهاب أوعية الجلد

التهاب في أوعية الجلد ؛ عندما يحدث مترافقاً مع ناسور شرياني وريدي فإنه يعرف باسم ساركومة كابوزي الكاذبة (Pseudo-Kaposi sarcoma) .

disseminated pruritic التهاب أوعية

angiodermatitis الجلد الحكّي المنتشر

(=itching purpura) (=الفرقية الحكية)

جُلاّد حكّي ، طفحي ، سطحي ، راجع ، يرى في الذكور عادة ، ويتظاهر ببقع حماموية وفرقية نقطية تبدأ على الرجلين وتنتشر إلى الجذع والطرفين العلويين . يرى عادة في الصيف والربيع ، وينصرف عفويّاً .

angiodiascopy استشفاف أوعية الأطراف

معاينة مباشرة للأوعية الدموية في الأطراف حيث يتم حمل ضوء خلف الجزء المعاین .

angiodiathermy إنفاذ حراري للأوعية

إفاذ الحرارة بالشرايين الهدبية الخلفية الطويلة ؛ وهي طريقة قديمة لعلاج الزرق .

angiodynia ألم الأوعية

(=angialgia)

ألم يصيب أحد الأوعية الدموية .

angiodysplasia خلل التنسج الوعائي

خلل تنسج الأوعية الدموية أو نموها ، مما يؤدي إلى تغير حجمها أو شكلها أو مواضع خلاياها .

angiodysplasia خلل التنسج الوعائي

آفات حطاطية سطحية صغيرة تحدث حول الوجه يعتبرها البعض شكلاً مختلفاً من أشكال فرط التنسج الوعائي اللمفي ، تحدث فيه كثرة اليوزينات ولكن تنقصه الاستجابة للمفاوية واليوزينية .

angiodystrophia حثل وعائي

(=angiodystrophy)

أي اضطراب في أوعية الدم سببه إمداد معيب للمغذيات .

angiodystrophia ovarii حثل أوعية المبيض

زيادة عدد الأوعية الدموية في المبيض ، يترافق مع أمراض المبيضين .

angioectatic 1- متوسّع الأوعية

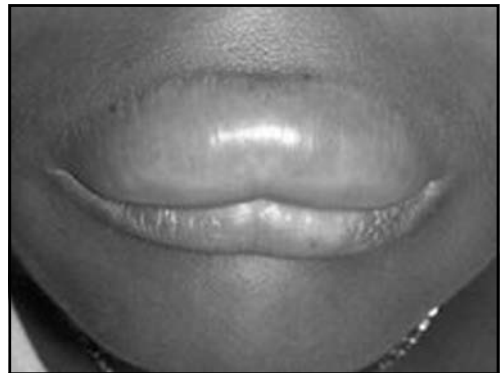(=angiectatic)

2- متعلق بالتوسّع الوعائي

angioedema وذمة وعائية

(=angioneurotic) (=وذمة وعائية)

عصبية) edema تفاعل وعائي يكتنف الأدمة العميقة أو الأنسجة تحت الجلد أو تحت المخاطية ، يمثل وذمة متوضعة سببها توسع الشعيرات وزيادة نفوذيتها ، ويتميز بنماء انتبارات عملاقة .



وذمة وعائية Angioedema

الشرى (Urticaria) هو التفاعل الفسيولوجي نفسه لكنه يحدث في الأقسام السطحية من الأدمة .

وَدَمَةٌ وَعَائِيَّةٌ عَصَبِيَّةٌ hereditary angioedema
وراثية

عوز موروث لمثبط المتممة C1 ، وهو اضطراب كروموسومي جسدي سائد يتظاهر على شكل نوبات راجعة لوذمة الجلد والسبيل الهضمي ، تترافق مع زيادة في مستويات العديد من الوسائط الفعالة للتأق في الأوعية . قد تكون متواسطة بعوامل مثل رضخ صغير أو تبدلات مفاجئة في درجات الحرارة البيئية أو كرب انفعالي مفاجئ . هناك شكلان مختلفان منها ، في الأول منهما لا يوجد إنتاج لمثبط المتممة C1 ، وفي الثاني يوجد مستوى مصلي طبيعي لمثبط المتممة C1 لكنه غير وظيفي . يسبب نقص مثبط المتممة C1 تنشيطاً غير مضبوط لسبيل المتممة المعهود وإنتاجاً لمادة شبيهة بالكاينين (كاينين C2) مشتقة من هجمة المتممة C1 على المتممة C2 والمتممة C4 .

وذمة وعائية اهتزازية vibratory angioedema
وذمة وعائية ناشئة عن منبهات هازة للجلد ، تحدث كاضطراب سائد مترافقة مع شرى كوليني الفعل ، أو تحدث بعد تعرض مهني مطول للاهتزاز .

تَقْرُحُ الوِعَاءِ angioelcosis
(=angiocosis)

وجود قرحة ضمن جدار وعاء دموي .

داءُ الفيلِ الوِعَائِيّ angioelephantiasis
ورم وعائي شامل في الأنسجة تحت الجلد .

انسداد الوعاء angioemphraxis
انسداد يكتنف وعاء أو أوعية دموية .

وعائي ورم بطاني angioendothelioma
(=angiosarcoma) (= ساركومة وعائية)

ورم بطاني وعائي يوجد فيه عدد كبير من الأوعية الدموية .

ورم بطاني angioendotheliomatosis

وعائي تكاثري proliferans
تكاثر داخل الأوعية لأورام مشتقة من الخلايا البطانية .

ورم بطاني وعائي systemic proliferating

تكاثري مجموعي angioendotheliomatosis

تكاثر جلدي وحشوي داخل الأوعية لخلايا ورمية يُعتقد أنها من منشأ بطاني ، يترافق مع انسداد التجاويف الوعائية وخشارات ؛ إما أن يحدث بشكل حميد محدود ذاتياً يكون فيه الاكتناف محدوداً بالجملة الوعائية الجلدية ، أو بشكل مجموعي خبيث ؛ وهو ميمت عادة حيث قد يكتنف أعضاء عدة إضافة إلى أوعية الجهاز العصبي المركزي والأوعية الجلدية ، و يترافق مع ملامح إكلينيكية متفاوتة . لوحظ أن الشكل الخبيث منه كثيراً ما يُتبع باللمفومة أو يسبقها .

ورم ليفي وعائي angiofibroma

آفة تتميز بنسيج ليفي وتكاثر وعائي ، تحدث غالباً على شكل حطاطة واحدة أو أكثر صغيرة بلون اللحم وخاصة على الوجه .

ورم ليفي وعائي angiofibroma contagiosum
مداري مُعد (مُعدي) tropicum

نوع من الجلادات يحدث في البرازيل ، يحدث في مساقه طفح لحطاطات ذات لون أحمر زاه ، والتي تتغير لاحقاً إلى عقيدات ذات لون مزرق .

الورم الليفي الوعائي intranasal

داخل الأنف
ورم ليفي متوسّع الشعيرات في الأنف .

ورم ليفي وعائي يفيّ juvenile angiofibroma
(=nasopharyngeal

أنفي بلعومي) angiofibroma)

ورم حميد في البلعوم الأنفي يتألف من نسيج ليفي ضام مع وفرة من أحياز وعائية مبطنة بالبطانة ؛ يحدث عادة أثناء البلوغ ، وهو أكثر شيوعاً عند الصبيان . يتميز بانسداد أنفي قد يصبح شاملاً وخنّة وانزعاج أثناء البلع وانسداد للنفير ورعاف جسيم .

juvenile postnasal ورم ليفي وعائي
angiofibroma يفسي أنفي خلفي
ورم ليفي وعائي يفسي أنفي خلفي .

nasopharyngeal ورم ليفي
angiofibroma وعائي أنفي بلعومي

ورم لا سرطاني في الأنف وفي البلعوم ،
يتركب من نسيج واصل شبيه بالليف مع أحياء
وعائية دموية عديدة ، يبدأ الورم مع البلوغ ،
وهو أكثر شيوعاً عند الأولاد منه عند البنات .
العلامات النموذجية هي : إحصار الأنف
والنفير وكلام مخفت وصعوبة في البلع .

angiofibrosis تليف وعائي
تليف جدران الأوعية الدموية .

angiofollicular جريبوي وعائي
يتعلق بجريب لمفاني وأوعيته الدموية .

angiogenesis تولد الأوعية
1- نماء أوعية الدم في الجنين .

2- أي تشكل لأوعية دموية جديدة . يدعى
أيضاً تكوّن الأوعية .

tumor angiogenesis تولد الأوعية في الورم
تخريص لنمو الأوعية الدموية من النسيج المحيط
إلى ورم بواسطة عامل بروتيني قابل للانتشار
تطلقه خلايا الورم .

angiogenic وعائي المنشأ
1- يتعلق بتولد الأوعية . يدعى أيضاً مكوّن
الأوعية .
2- ينشأ من الجهاز الدوراني .

angioglioma ورم دبقوي وعائي
(=angiogliomatosis)

حدوث باحات متعددة من الشعيرات التكاثرية
ودبق عصبي ، أو حالة أورام دبقية وعائية .

angiogram صورة وعائية
صورة شعاعية للأوعية الدموية ، تؤخذ أثناء
تصوير الأوعية .

angiogranuloma ورم حبيبي وعائي
ورم وعائي يحتوي على نسيج مُحَبَّب يمثل
استجابة التهابية تكاثرية وعائية . تدعى الآفة

ورماً حبيبياً مقيحاً عندما يتقرح السطح
الظهاري ويكون التقيح واضحاً .

angiograph صورة وعائية
(=angiogram)

الصورة الناتجة عن تصوير الأوعية .

angiography تصوير الأوعية

إظهار الأوعية الدموية بالتصوير الشعاعي بعد
حقن وسط تباين . يستعمل كمساعد
للتشخيص في بعض الحالات مثل متلازمة
السكتة واحتشاء عضل القلب .

aortic arch angiography تصوير قوس الأبهر
دراسة تصويرية شعاعية لقوس الأبهر بعد حقن
مادة ظليلة .

carotid angiography تصوير السباتي
دراسة تصويرية شعاعية للشريان السباتي بعد
حقن مادة ظليلة .

cerebral angiography تصوير الأوعية الدماغية
تصوير أوعية الجملة الوعائية للدماغ .

coronary angiography تصوير الأوعية التاجية
تصوير أوعية الشرايين التاجية .

digital subtraction تصوير الأوعية داخل
بالخذف الشريان الرقمي

طريقة لتصوير الشرايين تستعمل دائرة إلكترونية
تحذف العظم والنسيج الرخو من أرضية الصورة
الشعاعية ، الأمر الذي يزيد من وضوح صورة
الشرايين المحقونة بمادة التباين .

digital subtraction تصوير الأوعية داخل الوريد
بالخذف الرقمي

angiography, intravenous طريقة لتصوير الأوردة تستعمل دائرة إلكترونية
تحذف العظم والنسيج الرخو من أرضية
الصورة الشعاعية ، الأمر الذي يزيد من وضوح
صورة الأوعية المحقونة بمادة التباين .

intracranial تصوير الأوعية
داخل القحف

angiography تصوير أوعية الجملة الوعائية للدماغ والسحايا
داخل القحف .

intravenous renal angiography تصوير الأوعية الكلوية الوريدي
دراسة تصويرية شعاعية للشريانين الكلويين بعد حقن مادة ظليلة في الوريد .

magnetic resonance angiography (MRA) تصوير الأوعية بالرنين المغناطيسي
أحد أشكال التصوير بالرنين المغناطيسي ، يُستعمل لدراسة الأوعية الدموية وجريان الدم وبالأخص لاكتشاف شذوذات أوعية الرأس والعنق ، ولتقييم الجملة الوعائية المحيطة للطرفين السفليين .

pulmonary angiography تصوير الأوعية الرئوية
تصوير وعائي للأوعية الرئوية يستعمل لكشف الانصمام الرئوي ، أو بصورة أقل لاحتطاط التشوهات الرئوية الشريانية الوريدية أو الدوالي الرئوية أو تشريح الأوعية الرئوية .

retinal angiography تصوير الأوعية الشبكية
فحص الجملة الوعائية العينية بعد حقن وسط تباين مثل فلوريسين الصوديوم .

vertebral angiography تصوير الأوعية الفقارية
دراسة تصويرية شعاعية للشريانين الفقارية بعد حقن مادة ظليلة .

angiohemophilia ناعور وعائي
(=داء فون فيليبيراند)
اضطراب نزفي وراثي ، يحدث عادة بصورة جسدية سائدة ، يتسم بنقص عامل فون فيليبيراند (vWF) ، وهو بروتين سكري يجول في الدم مرتبط بعامل التجلط الثامن (VIII) ، ويتظاهر بتناول زمن النزف المترافق مع الرعاف وزيادة النزف بعد الرضخ أو الجراحة ، وغزارة الطمث ، والنزف التالي للولادة .

angiohyalinosis تنكس هياليني وعائي
تنكس هياليني (زجاجي) لجدران الأوعية الدموية .

angiohyalinosis hemorrhagica تنكس هياليني وعائي نزفي

ضرب من التنكس الهيليني الوعائي يتصف بنزف خلقي .

angiohypertonia فرط توتر الأوعية
تشنج الأوعية الدموية أو تضيق قطرها الداخلي . وخاصة الشريانين .

angiohypotonia نقص توتر الأوعية
(=) شلل وعائي ، أو توسع وعائي ؛ وهو توسع شاذ في الأوعية الدموية .

angioid 1 - شبه وعائي
2 - شبيه الأوعية

angioinvasive 1 - باضع للأوعية
2 - مهاجم للأوعية

angiokeratoma تقران وعائي
(=angiokeratosis)

توسع الشعيرات المنعزل بلون قرنفلي إلى أحمر لديه ميل لأن يخضع لتبدلات ظهارية ثانوية بما فيها الشواك وفرط التقران ، وهو شذوذ وعائي دفين يظهر في العديد من الحالات . يُدعى أيضاً : ثؤلول التوسع الوعائي .

angiokeratoma circumscriptum متحدد

حالة تحدث بشكل رئيسي في سن الرضاع أو الطفولة المبكرة وبشكل رئيسي عند الإناث ، تتميز بتطور وحيد الجانب عادة لحطاطات وعقيدات صغيرة يمكن أن تلتحم لتشكيل لويحات ، تكون عادة متوضعة في لطخة صغيرة وغالباً بترتيب خطي .

angiokeratoma corporis diffusum منتشر

(=diffuse angiokeratosis)

[يوهان فابري ، 1860-1930 ، طبيب جلدية ألماني] .

(= داء فابري Fabry's disease) ؛ داء ينتج عن عوز إنزيم ألفا جلاكتوزيداز ، وتشمل ملامحه الإكلينيكية وجود تقران وعائي على الفخذين ، والإليتين ، والأعضاء التناسلية ، مع أعراض أخرى متنوعة . يحدث الموت نتيجة

للمضاعفات الكلوية ، أو القلبية أو المخية -
الوعائية ؛ وهو مرض نادر إلى حد ما ينسل في
العائلات . تُخزن فيه أنواع من الدهون في
أجزاء متعددة في الجسم . وهذه تسبب مشاكل
جلدية وبولية و وعائية دموية ، ويمكن أن تسبب
في بعض الحالات عيوباً عضلية . أعراض الداء
هي : احتباس الماء وفرط ضغط الدم وتضخم
القلب ، ويظهر الألبومين وكريات الدم في
البول .

angiokeratoma of Fordyce **تقران فوردايس**
الوعائي
[جون فوردايس ، 1925-1858 ، طبيب جلدية
أمريكي] .

وجود حطاطات وعائية صغيرة - تصبح تقرانية
فيما بعد - على طول الأوردة السطحية للصفن
وبشكل نادر على القضيب أو الناحية الأربية أو
أعلى الفخذ . تُشاهد عادة عند البالغين الذين
أصيبوا سابقاً بانسداد وريدي . قد تحدث آفات
مشابهة على الفرج عند النساء .

angiokeratoma of Mibelli **تقران ميبيلي الوعائي**
[فيتوريو ميبيلي ، 1910-1860 ، طبيب جلدية
إيطالي] .

ظهور متناظر لحطاطات وعائية حمراء باهتة إلى
أرجوانية اللون على ظهر أصابع اليدين وأصابع
القدمين والمرفقين والركبتين . تكون هذه
الحطاطات منعزلة أو مكدسة أو متمادية وتصبح
مفرطة التقرن لاحقاً . تُشاهد معظم الحالات
عند الأطفال أو الفتيان الذين لديهم غالباً سوابق
من الشرث أو التحسس للبرد أو التثليج .

angiokeratoma of scrotum **تقران وعائي**
للصفن
(= angiokeratoma of Fordyce) **الوعائي**
انظر تحت angiokeratoma of Fordyce .

solitary angiokeratoma **تقران وعائي وحيد**
تقران وعائي يتظاهر بحطاطة ثلولية صغيرة
سوداء مزرقمة مفردة عادة . تصيب الطرفين

السفليين غالباً وتحدث في سن الطفولة
والمراهقة .

angiokeratosis **تقران وعائي**
حدوث تقرانات وعائية متعددة .

angiokinesis **حرائك وعائية**
(=vasomotion)

متعلق بتغير القطر الوعائي .

angiokinetic **مُحرِّك وعائي**
(=vasomotor)

متعلق بالفاعلية على الأوعية (Vasoactivity) .

angioleiomyoma **ورم عضلي أملس وعائي**
ورم عضلي أملس ينشأ من عضلة ملساء
وعائية . يحدث عادة كورم عقيدي وحيد مؤلم
أحياناً تحت جلد الطرفين السفليين . تَوَضُّعُه
أعمق من توضع الأورام العضلية الملساء
المعتادة . يشاهد عادة عند النساء متوسطات
الأعمار .

angioleucitis **التهاب الأوعية البيضاء**
(=lymphangitis) **(=التهاب الأوعية اللمفية)**
(=angioleukitis) **(=التهاب الأوعية البيضاء)**
حالة التهابية تصيب الأوعية اللمفية .

angiolipofibroma **ورم ليفي وعائي شحمي**
ورم يتكون من الأرومات الليفية ، وشعيرات
دموية ، ونسيج شحمي .

angiolipoleiomyoma **ورم عضلي**
أملس وعائي شحمي

ورم حميد مؤلف من وعاء دموي ونسيج
شحمي وعناصر عضلية ملساء . يحدث مثله
في الكلية مترافقاً مع تصلب حديبي ، حيث
يدعى عادة ورم شحمي عضلي وعائي .

angiolipoma **ورم شحمي وعائي**
ورم شحمي حاو على عناقيد من أوعية دموية
متكاثرة رقيقة الجدار ، يكون غالباً مؤلماً .

angiolith **حصاة وعائية**
ترسب كلسي في جدار الوعاء الدموي .

angiologia **علم الأوعية**
1 - علم الأوعية (Angiology) .

2 - مصطلح يستخدم في علم المصطلحات

التشريحية ليشمل التسمية المتعلقة بالقلب والشرايين والأوردة والجهاز اللمفي والطحال .

angiology **عِلْمُ الأَوْعِيَةِ**

- 1- دراسة الأوعية الدموية واللمفية في الجسم .
- 2- مجموع المعرفة بأوعية الدم واللمف .

angiolupoid **طَفْحَةٌ ذَنْبِيَّةٌ وَعَائِيَّةٌ**

تظاهر نادر لساركويد جلدي متوضع في ناحية الخد أو على جسر الأنف أو حول العينين ، ويتكون من آفات عقيدية مزرقة تتلاحم لتشكيل لويحات .

angiolympangioma **وَرَمٌ وَعَائِيٌّ لِمَفِيٍّ**

ورم وعائلي مختلط يكتنف الأوعية الدموية واللمفية .

angiolympheitis **التَّهَابُ الأَوْعِيَّةِ اللَّمْفِيَّةِ**

(=lymphangitis)

حالة التهابية تصيب الأوعية اللمفية .

angiolysis **تَحَلُّلُ الأَوْعِيَةِ**

تقهقر الأوعية الدموية أو طمسها كالذي يحدث أثناء النماء الجنيني .

angioma **وَرَمٌ وَعَائِيٌّ**

ورم تميل خلاياه إلى تكوين أوعية دموية (ورم وعائلي) ، أو أوعية لمفية (ورم وعائلي لمفي) ؛ وهو ورم حميد مكون من أوعية دموية أو أوعية لمفية .

angioma arteriale **وَرَمٌ وَعَائِيٌّ**

racemosum **شَرِيَانِي عُنُقُودِي الشَّكْلِ**
توسع وضمير معقد للعديد من الأوعية الدموية الجديدة والمتبدلة ذات المقاسات الصغيرة يكتنف الأوعية الطبيعية لاحقاً .

angioma cavernorum **وَرَمٌ وَعَائِيٌّ كَهْفِيٌّ**

ورم شائع يصيب الجلد والأنسجة تحت الجلدية ، توجد فيه أحياز كبيرة مملوءة بالدم ، وهي تعطي الورم خواصه الناعظة .

angioma cutis **وَرَمٌ وَعَائِيٌّ جِلْدِيٌّ**

ضرب من الوحمات الضخامية يتكون من أوعية دموية متوسعة لدرجة كبيرة ، متراكبة في

صورة شبكة .

angioma lymphaticum **وَرَمٌ وَعَائِيٌّ لِمَفِيٍّ**

ورم يصيب الأوعية اللمفية

angioma serpiginosum **وَرَمٌ وَعَائِيٌّ سَاعِيٌّ**

توسع شعيرات مجهول السبب متعمم يتميز بمجموعة من نقاط ورمية وعائية بالغلة الصغر ذات لون نحاسي إلى أحمر فاقع . تتضخم بتشكيل نقاط جديدة عند المحيط مع بقعة مركزية تنتج بدورها طرزاً حلقيية أو ساعية الشكل . يحدث الطفح عادة في الطرفين السفليين . يُدعى أيضاً داء هتشيinson .

angioma venosum **وَرَمٌ وَعَائِيٌّ وَرِيدِيٌّ**

racemosum **عُنُقُودِي الشَّكْلِ**
تورم سببه دوال وخيمة في الأوردة السطحية .

arteriovenous **ورم وعائلي شرياني**

angioma **وريدي**
تشوه شرياني وريدي في الأوعية .

arteriovenous **وَرَمٌ وَعَائِيٌّ**

angioma of brain **شَرِيَانِي وَرِيدِيٌّ دِمَاغِيٌّ**
ورم وليدي يتكوّن من حبيكة من شبكة الأوردة والشرايين المتوسعة وباحات من نسيج دماغي قاس . قد ينمو الورم عميقاً في الدماغ مسبباً حدوث نوبات من الشلل .

capillary angiomas **وَرَمٌ وَعَائِيٌّ شُعَيْرِيٌّ**

(= **cherry angioma**) **(= ورم وعائلي كرزوي)**
انظر تحت **cherry angioma** .

cavernous angioma **وَرَمٌ وَعَائِيٌّ كَهْفِيٌّ**

تشوه وعائلي يتكون من أوعية جيبيانية بدون شريان مُعَدَّدٌ كبير ، قد يكون متعدداً ، وخصوصاً إذا تم تورثه كخلة جسدية سائدة .

cherry angioma **وَرَمٌ وَعَائِيٌّ كَرَزِيٌّ**

آفات حمراء فاقعة إلى أرجوانية اللون ملساء بشكل القبة ، تمثل اضطراباً وعائياً متوسع الشعيرات ، وتوجد عادةً على الجذع والأطراف الدانية . يحدث عند غالبية البالغين ولكن قد يكون البدء في أوائل البلوغ . يدعى أيضاً ورم وعائلي شعيري ويقع دومورجان ، وورم وعائلي

شيخوخي .
encephalic angioma ورم وعائي دماغي
ورم يصيب الزوعية الدموية المخية .
fissural angioma ورم وعائي شقوق
ورم وعائي يحدث في الشقوق (الفلوح)
الجينية للوجه أو العنق أو الشفتين .
hairy tuberous angioma ورم وعائي شعري
معجّر
ورم وعائي معجّر شعري الشكل .
hereditary hemorrhagic angioma ورم وعائي
وراثي نزفي
(= توسع الشعيرات النزفي الوراثي) .
hyperkeratotic angioma ورم وعائي مفرط
التقرن
ورم وعائي مترافق مع فرط التقرن .
hypertrichotic angioma ورم وعائي مفرط
التشعر
ورم وعائي مترافق مع مظهر شعري مفرط .
hypertrophic angioma ورم وعائي ضخامي
(= hemangioendothelioma)
بطاني وعائي
ورم وعائي يتميز بتكاثر في النسيج البطاني .
infective angioma ورم وعائي عدواني
(= angioma serpiginosum)
ورم وعائي
ساع
آفة جلدية توجد بها حلقات من النقاط
الحمراء ، والتي تنزع للتكاثر التوسعي ؛
ويحدث لاحقاً ضمور في الشعيرات
السطحية .
lipogenic angioma ورم وعائي شمعي المنشأ
ورم وعائي منشأ شمعي .
multiple progressive angioma ورم وعائي
مترق متعدد
أورام وعائية كهفية متعددة تحت الجلد ، قد
تختفي عفويًا .
petechial angioma ورم وعائي حبري
هو آفات متعددة تشبه الحبرات ، لكنه ناجم عن

توسعه الجدران الشعيرية ؛ ويختفي أو يُطمس
بالضغط .
plane angioma ورم وعائي مسطح
(= telangiectatic angioma)
ورم وعائي
توسعي
ورم وعائي يتكون من أوعية دموية متوسعة .
plexiform angioma ورم وعائي صفيري
ورم يصيب الجلد عادة ، ويتكون من أوعية
شعيرية متوسعة ومتعرجة .
sclerosing angioma ورم وعائي مصلب
آفة مصطبغة بالجلد ، تظهر هيستولوجيا وجود
المنسجات (البلاعم) ، ونسيج ليفي ، وحبوبات
من الهيموسيدرين .
senile angioma ورم وعائي شيخوخي
(= cherry angioma)
انظر تحت cherry angioma .
simple angioma ورم وعائي بسيط
ورم يتكون من شبكة من الأوعية الدموية أو
الشعيرات المنتجة المحاطة بنسيج موصل .
spider angioma ورم وعائي عنكبوتي
(= spider
telangiectasis)
العنكبوتي
عنكبوت وعائية : أورام وعائية فيها عدد كبير
من الأوعية المتوسعة الشعيرات متشعبة من
النقطة المركزية ؛ ترتبط عادة مع داء كبدي
وفرط الضغط ، الحمل .
spinal angioma ورم وعائي في القناة السيسائية
ورم وعائي داخل القناة النخاعية .
stellate angioma ورم وعائي نجمي
(= spider angioma)
انظر تحت spider angioma .
strawberry angioma ورم وعائي توتي الشكل
ورم وعائي بشكل الثوت .
telangiectatic angioma ورم وعائي متوسع
الشعيرات
ورم وعائي مكون من أوعية دموية متوسعة
شاذة .

tuberous angioma ورم وعائي مُعَجَّر
ورم بالأُسجحة تحت الجلد قد يكون مصحوباً
بنشوء أورام دهنية ، أو قد يمتص النسيج
الشحمي لدرجات متفاوتة .

venous angioma of brain ورم وعائي وريدي
دماغي
ورم وعائي خلقي في الدماغ يتألف من فروع
غير طبيعية للأوردة ذات المركز المشترك عادة .
يوجد غالباً قرب الجدار البطني ويكون عديم
الأعراض في الأغلب .

angiomatoid شِبهُ الوَرمِ الوَعائِيِّ
1- يشبه الورم الوعائي .
2- كتلة من الأوعية المتوسعة المفتولة تشبه الورم
الوعائي .

angiomatosis وُرامٌ وَعائِيٌّ
حالة مرضية تصيب الأوعية الدموية ، وترافق
مع تشكّل أورام وعائية متعددة تمتلك طبيعة
مماثلة لطبيعة الورم الوعائي .

angiomatosis of retina وُرامٌ وَعائِيٌّ شَبَكِيّ
مرض نادر يصيب الأوعية الدموية الشبكية ، قد
يتظاهر بالعديد من المظاهر المتباينة لدى
الفحص بمنظار العين ، إذا كانت التغييرات
مقتصرة على العين ، يطلق عليه اسم داء فون
هيل (von Hippel's disease) ، أما إذا ترافقت
مع كيسات في أجزاء أخرى من الجسم ، فيطلق
عليها اسم داء فون هيل - لينداو (von Hippel-
Lindau disease) .

[يوجين فون هيل ، 1939-1867 ؛ طبيب عيون
ألماني] ، [أرفيد لينداو ، 1958-1892 ؛ باثولوجي
سويدي] .

bacillary angiomatosis ورام وعائي عصوي
حالة تشاهد في المرضى المنقوصي المناعة سببها
البرتونيلة الهنسليّة (*Bartonella henselae*)
والبرتونيلة الخمسية (*B. quintana*) ؛ تتراوح
مميزاتها من آفات جلدية وعائية حماموية نافرة
إلى داء أكثر انتشاراً يشمل التهاب الكبد
أو التهاب العظم والنقي أو انسداد الرئتين .

cerebroretinal وُرامٌ وَعائِيٌّ
angiomatosis مُخِّي شَبَكِيّ
(=داء فون هيل - لينداو) .
انظر تحت angiomatosis of retina .

diffuse corticomeningeal وُرامٌ وَعائِيٌّ قُشريٌّ
angiomatosis سَحائِيٌّ مُتَشَرِّ
أورامٌ وَعائِيَّةٌ مُتَشَرِّةٌ في السحايا والقشرة
الدماغية .

encephalofacial وُرامٌ وَعائِيٌّ
angiomatosis دماغِيٌّ وَجْهِيٌّ
(مُتلازِمَةٌ سْتيرج -
ويبر)
[وليام ستيرج ، 1919-1850 ، طبيب بريطاني] ،
و[فريدريك ويبر ، 1962-1863 ، طبيب
بريطاني] .

متلازمة خلقية مجهولة السبب تتكون من
وحامات خميرية متوزعة فوق العصب الثلاثي
التوائم ، مصحوبة باضطراب وعائي مشابه في
السحايا المستبطنة وقشرة المخ ؛ عادة ما يحدث
على جانب واحد .

encephalotrigeminal وُرامٌ وَعائِيٌّ لِلدِّماغِ
angiomatosis وَالثَّلَاثِيّ التَّوأمِ
(=مُتلازِمَةٌ سْتيرج - ويبر)
انظر تحت encephalofacial angiomatosis .

hemorrhagic familial الوُرامُ الوَعائِيُّ
angiomatosis النَّزْفِيّ العائِلِيّ
(= توسع
الشعيرات النزفي الوراثي)
telangiectasia (=**hereditary hemorrhagic**
telangiectasia)
hepatic angiomatosis الوُرامُ الوَعائِيُّ الكَبِدِيّ
(=**peliosis hepatis**)
(= فرورية كبدية)
وجود جوبات ممتلئة بالدم في المتن الكبدية ، مما
يعطيه مظهراً مرقشاً بالأزرق .

oculoencephalic وُرامٌ وَعائِيٌّ
angiomatosis عَيْنِيٌّ مُخِّيٌّ
شكل مختصر من متلازمة ستيرج - ويبر ،
يتألف من أورام وعائية في المشيمية والسحايا
فقط . يُعتقد أنه يورث بواسطة جين مرتبط

بالكروموسوم الجسدي السائد .
retinocerebral وُرَامٌ وَعَائِيٌّ
angiomatosis دِمَاعِيٌّ شَبَكِيٌّ
(= Von Hippel- (= داء فون هيبيل - لينداو)
lindau disease)

انظر تحت angiomatosis of retina .

angiomatous متعلق بالورم الوعائي

يمتلك طبيعة الورم الوعائي .

angiomegaly ضَخَامَةٌ وَعَائِيَّةٌ

ضخامة الأوعية الدموية التي تسبب التورم ،
كما في الأضغان .

angiometer مَقْيَاسُ الْأَوْعِيَّةِ

أداة كانت تُستعمل لقياس قطر الأوعية الدموية
وتوترها .

angiomyofibroma وُرَمٌ لَيْفِيٌّ عَضَلِيٌّ وَعَائِيٌّ

(=vascular leiomyoma) (=ورم عضلي

أملس وعائي)

ورم عالي الوعائي ، يبدو أنه ينشأ من العضلات
الملساء للأوعية .

angiomyolipoma وُرَمٌ شَحْمِيٌّ عَضَلِيٌّ وَعَائِيٌّ

ورم حميد يحتوي على عناصر وعائية وشحمية
وعضلية . يحدث غالباً كورم كلوي ذي عناصر
عضلية ملساء (يُدعى على الأصح ورم عضلي
أملس وعائي شحمي) يترافق عادة مع تصلب
حديبي ويُعتبر أيضاً ورماً عابياً .

renal angiomyolipoma وُرَمٌ شَحْمِيٌّ عَضَلِيٌّ

وعائِيٌّ كَلْوِيٌّ

ورم حميد على حساب النسيج الشحمي
يحتوي على عضل أملس ، و يترافق مع
التصلب الحديبي (Tuberous sclerosis) غالباً .

angiomyoma وُرَمٌ عَضَلِيٌّ وَعَائِيٌّ

(= Vasculay (= ورم عضلي

أملس وعائي)
leiomyoma

angiomyoma cutis وُرَمٌ عَضَلِيٌّ وَعَائِيٌّ جُلْدِيٌّ

نوع من الورم العضلي الجلدي ينشأ من العناصر
العضلية في جزر الأوعية الدموية . تكون
الأفات عادة متحددة ، ووحيدة وعميقة .

angiomyoneuroma

وُرَمٌ عَصَبِيٌّ

عَضَلِيٌّ وَعَائِيٌّ

ورم حميد مؤلم يصيب التفاغرات الشريانية
الوريدية في الجلد . يدعى أيضاً ورم وعائي
كروي .

angiomyosarcoma

ساركومة وَعَائِيَّةٌ

عَضَلِيَّةٌ

ورم يتألف من عناصر الورم الوعائي والورم
العضلي والساركومة .

angiomyxoma

وُرَمٌ وَعَائِيٌّ مَخَاطِيٌّ

ورم وعائي مشيمياني يحتوي على أوعية دموية
شبيهة بالشعيرات . قد يمتد إلى الحبل السري ،
يحتوي غالباً على نسيج ورمي مخاطي يشبه
الموجود في الحبل السري الطبيعي .

angionecrosis

نَحْرُ الْأَوْعِيَّةِ

نخر جدران الأوعية الدموية .

angioneoplasm

وُرَمٌ وَعَائِيٌّ

تورم أو ورم ناتج عن تكاثر الأوعية الدموية أو
الأوعية اللمفية ، مع أو بدون توسع .

angioneuralgia

أَلَمٌ عَصَبِيٌّ وَعَائِيٌّ

ألم حارق في الطرف مع وذمة واحمرار .

angioneurectomy

اسْتِنْصَالُ الْأَوْعِيَّةِ

وَالْأَعْصَابِ

استئصال الأوعية والأعصاب في أحد أجزاء
الجسم .

angiomeuroma

وُرَمٌ عَصَبِيٌّ وَعَائِيٌّ

(=glomangioma) (= وُرَمٌ وَعَائِيٌّ كَبِيٌّ)

نوع من الورم الكبّي ، يتميز بوجود أورام
متعددة تشبه الورم الوعائي الكهفي ، وتبطنه
خلايا كُبَيْة (Glomus cell) .

angiomeuromyoma

وُرَمٌ عَضَلِيٌّ

عَصَبِيٌّ وَعَائِيٌّ

(=glomangioma) (= وُرَمٌ وَعَائِيٌّ كَبِيٌّ)

انظر تحت angiomeuroma .

angioneuropathic

متعلق باعتلال

أَعْصَابِ الْأَوْعِيَّةِ

متعلق باعتلال أعصاب الأوعية أو من طبيعته .

angioneuropathy اعتلالُ أعصابِ الأوعية

- 1- اعتلال الأعصاب الوعائي .
- 2- أي اعتلال عصبي يصيب بشكل رئيسي الأوعية الدموية ؛ اضطراب الجهاز المحرك الوعائي ، كمثل تشنج وعائي ، أو شلل وعائي ، أو شلل الجملة المحركة الوعائية .

angioneurotic وعائِي عَصَبِيّ

متعلق باعتلال أعصاب الأوعية .

angioneurotomy قَطْعُ الأعصابِ والأوعِيَةِ

عملية قطع الأعصاب والأوعية جراحياً في إحدى باحات الجسم .

angionoma تَقْرُحُ وعائِيّ

تقرح يحدث في بطانة وعاء دموي .

angioparalysis شَلْلُ وعائِيّ

شلل الجملة المحركة الوعائية .

angioparesis خَزَلُ وعائِيّ

شلل جزئي مغير للقطر الوعائي .

angiopathology بَأَثُولُوجِيَا الأوعِيَةِ

المرضيات أو التبدلات المشاهدة في أمراض الأوعية الدموية .

angiopathy اعتلال وعائِيّ

أي داء يصيب الأوعية الدموية أو اللمفية .

cerebral amyloid اعتلال وعائِيّ نشواني

دماغي ؛

(=congoiphilic اعتلال وعائِيّ أليف

الكونغو)

داء نشواني وعائِيّ يصيب الشرايين الصغيرة والمتوسطة الحجم للسحايا الرقيقة وقشرة المخ مسبباً احتشاءات مكروية أو نزف . قد يكون عديم الأعراض أو قد تنتج عنه سكتة نزفية أو خَرَفَ . تكون معظم الحالات فردية وتحدث عند المسنين غالباً . يوجد أيضاً شكل وراثي بوراثة سائدة كروموسومية جسدية .

angiophakomatosis ورَامُ وعائِيّ عَدَسِيّ

(=cerebroretinab

angiomatosis

(= Von Hippel-

lindau disease) (لينداو)

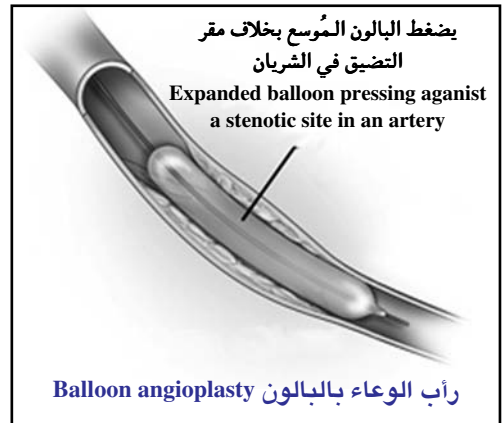
انظر تحت angiomas of retina .

angioplasty رَأْبُ الوِعَاءِ

إجراء تتم فيه إزالة باحات ضيقة في الأوعية الدموية تحت التصوير الوعائي .

balloon angioplasty رَأْبُ الوِعَاءِ بِالْبَالُونِ

رَأْبُ للوعاء باستعمال قشطار بذروة بالونية تُنفخ داخل الشريان شادة باطنة الشريان وتاركة السطح الداخلي مسنناً بعد التفريغ ، مما يحرض استجابة التئامية و تكسيراً للويحة .



coronary angioplasty رَأْبُ الأوعِيَةِ التَّاجِيَةِ

إصلاح الأوعية التاجية لتوسيع تجويف شريان تاجي متضيق بفعل التصلب العصيدي .

laser angioplasty رَأْبُ الوِعَاءِ بِاللِيزِرِ

إعادة استئناء لشريان مسدود بتبخير الانسداد باستعمال طاقة الليزر الموصلة بواسطة مسبار بصري ليفي بذروة معدنية تحوّل طاقة الضوء إلى طاقة حرارية .

patch angioplasty رَأْبُ الوِعَاءِ التَّرْفِيعِيّ

توسيع الوعاء بإجراء رقعة وعائية .

percutaneous transluminal رَأْبُ الوِعَاءِ

عَبْرَ التَّجْوِيفِ من خلال الجلد

(=توسيع الوعاء خلال الجلد)

نمط من رَأْبِ الوِعَاءِ بِالْبَالُونِ يغرز فيه القشطار عبر الجلد وعبر التجويف الوعائي إلى موضع التضيق .

رَأْبُ الأَوْعِيَةِ الرَّئَوِيَّةِ	انظر تحت angioblastom .
pulmonary angioplasty	توسيع الأوعية الرئوية .
رَأْبُ الأَوْعِيَةِ التَّاجِيَةِ	تصويرُ أَوْعِيَةِ الشَّبَكِيَّةِ angioretinography
transluminal coronary angioplasty	فحصٌ لِلجَمَلَةِ الوَعَائِيَّةِ العَيْنِيَّةِ بَعْدَ حَقْنِ مَادَّةٍ ظَلِيلَةٍ ، مثل فلوريسين الصُّودِيوم (Fluorescein sodium) . مرادف : (Retinal angiography) .
عبر التَّجْوِيفِ	رَفْوُ الوَعَاءِ angiorrhaphy
رَأْبُ الوَعَاءِ عبر التَّجْوِيفِ من خلال الجلد	عملية خياطة وعاء أو أوعية دموية .
لتوسيع تجويف شريان تاجي مصاب بالتصلب	رَفْوُ الوَعَاءِ arteriovenous
كبدليل عن جراحة القلب بالمجازة لمرضى متقين	الشرياني الوريدي angiorrhaphy
من المصابين بداء قلبي إقفاري .	خياطة شريان إلى وريد لتحويل الجريان الشرياني إلى وريد .
تصويرُ الأَوْعِيَةِ الرَّئَوِيَّةِ	ساركومة وعائِيَّة angiomasarcoma
angiopneumography (=pulmonary angiography)	ورم خبيث ينشأ من خلايا بطانية وعائية . يمكن أن يستعمل المصطلح بشكل عام للإشارة إلى نسيج هيستولوجي نوعي للساركومة الوعائية ، ويمكن أن يكون أيضاً ساركومة وعائية لمفية أو ورم الخُلايا الحَوْلِيَّةِ (Hemangio- pericytoma) .
التصوير بالأشعة للأوعية الدموية الصدرية .	ساركومة وعائِيَّة angiomasarcoma
تكوُّنُ الأَوْعِيَةِ	مُتَعَدِّدَةُ الأشْكَالِ multiplex
angiopoiesis	ورمٌ خبيث على حساب الأوعية ، ذو أشكال عديدة .
تولد لأوعية دموية جديدة .	ساركومة وعائِيَّة angiomasarcoma
مُكوُّنُ الأَوْعِيَةِ	وعائِيَّةٌ مُخاطِئَةٌ myxomatodes
angiopoietic	ساركومة وعائِيَّة تتميز بوجود تنكس مخاطي في جدر الأوعية الدموية .
متعلق بتكوُّن الأوعية .	ساركومة وعائِيَّة كبدية hepatic angiomasarcoma
الضَّغْطُ عَلَى الأَوْعِيَةِ	ورم خبيث يصيب الكبد يتميز بجيباني (Sinusoid) متوسع ترافقه خلايا كبدية متضخمة أو نخرية تؤدي إلى تبطين الأوعية بخلايا خبيثة . تصيب الرجال البالغين عادة ، وقد تم ربطه مع التعرض لذيفانات مثل غاز كلوريد الثاينيل ومركبات الأرسنيك اللاعضوية وثنائي أكسيد الثوريوم . تُدعى أيضاً ساركومة خلايا كَبْفَرٍ .
تطبيق الضغط على وعاء دموي للتحكم بالنزف (الإرقاء) .	ورم بطاني وعائِي شَبَكِيّ angioreticuloendothelioma
تَهَشُّشُ الأَوْعِيَةِ	(=Kaposi sarcoma) كابوزي
angiopressure	[موريتس كابوزي ، 1837-1902 ، طبيب جلدية مجري عمل في النمسا] .
تطبيق الضغط على وعاء دموي للتحكم بالنزف (الإرقاء) .	ورم خبيث متعدد ، يصيب الجلد وأحياناً الأوعية الدموية أو الأحشاء ، ويتظاهر إكلينيكيًا بأفات جلدية تتكون من بقع ، لويحات أو عقيدات حمراء إلى زرقاء داكنة ترى غالباً في الرجال الأكبر من 60 عاماً وفي مرضى الإيدز كمرض انتهازمي متعلق بعدوى فيروس الهربس البشري رقم 8 .
تَهَشُّشُ الأَوْعِيَةِ	رَمٌ شَبَكِيٌّ وَعَائِيٌّ angioreticuloma
حالة مرضية تتميز فيها الأوعية الدموية بالهشاشة .	(=ورم أرومي وعائِي) (=angioblastoma)
رَمٌ شَبَكِيٌّ وَعَائِيٌّ	angiosclerosis
angioreticuloma (=angioblastoma)	تقسية جدران الأوعية الدموية .

1 - متعلق بالتصلب الوعائي angiosclerotic

2 - مُتصلب الأوعية

angioscope

مجهر الشعيرات

1 - قشطار بصري ليفي للنظر داخل وعاء دموي .

2- مجهر لفحص أوعية الدم الشعرية .

angioscopy

تَنْظِيرُ الشَّعِيرَات

1 - التَبَصُّرُ بمجهر لإمرار مادة (مثل : وسط تبايني ، عوامل ظليلة للأشعة) من خلال الشعيرات بعد حقنها داخل الوريد .

2- التبصر داخل الأوعية الدموية ، وخاصة الشرايين الرئوية ، باستخدام قشطار بصري ليفي مُمرَّر خلال الشريان المحيطي .

angioscotoma

عُتْمَةٌ وَعَائِيَّة

عتمة مركزية عميائية سببها ظلال الأوعية الدموية الشبكية أو اتساع بقعة الشبكية العمياء بسبب وجود وعاء دموي كبير في مناطق الشبكية المجاورة لها .

angioscotometry

رَسْمُ العُتْمَةِ الوِعَائِيَّة

اختطاط أو رسم خريطة للعتمة المسببة بظل الأوعية الدموية الشبكية ؛ يستعمل خاصة في تشخيص الزَّرَق .

angiospasm

تَشَنُّجٌ وَعَائِي

(=vasospasm)

تقلص جريان الأوعية الدموية بفعل انقباض عضلاتها المساء .

1 - متعلق بالتشنج الوعائي angiospastic

2 - مُتَشَنِّجُ الوِعَاء

Angiosperms

كاسيات البذور (نبات)

1- نبات مزهر حقيقي ؛ نبات يحفظ بذوره في مبيض محصور .

2- المجموعة الأهم من النباتات الزهرية تتميز

عما عداها بأن أزهارها ذات مبيض مغلق

على البويضات الحبيسة داخله والتي تشهد

إخصاباً مضاعفاً يكون منطلقاً لتحولات

تنتهي بتحول المبيض إلى ثمرة وما بداخله

من بويضات تصبح بذوراً . يضم هذا

الصفن معظم النباتات الوعائية المتطورة .

ويكون كل عضو فيه إما وحيد الفلقة (مثل

النجليات والخزامى) أو ثنائي الفلقة (مثل

التفاح وزهرة الربيع) .

angiostenosis

تَضْيِيقٌ وَعَائِي

تضييق مقاس (تجويف) الوعاء الدموي .

angiosteogenic

مُكَلِّسٌ لِلأَوْعِيَّة

متعلق بـ ، أو مسبب لعملية تكلس .

angiosteosis

تَكَلُّسٌ وَعَائِي

تنكس كلسي في جدران وعاء دموي أو لمفي .

angiosthenia

توتر شرياني

توتر ضمن أحد الشرايين .

angiostomy

1 - فُغْرُ الوِعَاء:

عمل فتحة في وعاء دموي .

2 - فُغْرَةٌ وَعَائِيَّة:

الفتحة في الوعاء .

angiostrongyliasis

داءُ الأَسْطُوَانِيَّات

عدوى بأحد أنواع الأسطوانيات . النوع الذي

يصيب الإنسان عادة هو الأسطوانية الكانتونية

(A.cantonensis) . تأتي العدوى بعد تناول

حلزون نبيء أو بزاق أو مضيفات ناقلة مثل

القريدس أو السرطان . تهاجر الديدان اليرقية

إلى الجهاز العصبي المركزي وتسبب التهاب

سحايا يوزيني . النوع المعدى الأكثر شيوعاً عند

الكلاب هو الأسطوانية الوعائية (A.vasorum) .

توجد الديدان في الشرايين الرئوية .

Angiostrongylidae

الأسطوانيات

فصيلة من الديدان المسودات ، تشمل

الأجناس الأسطوانية الهريّة والأسطوانية .

العديد من أنواعها تكون دودة رئوية في

الثدييات .

angiostrongylosis

داءُ الأَسْطُوَانِيَّات

الاحتشار بديدان الأسطوانيات .

Angiostrongylus

الأسطوانية

جنس ديدان من الديدان المسودة الطفيلية من

فصيلة الأسطوانيات .

Angiostrongylus

الأسطوانية

cantonensis الكانتونية
دودة رئوية تتطفل على الجرذ المنزلي في أستراليا والعديد من جزر المحيط الهادىء بما فيها هاواي . يحدث النماء اليرقي في الخلزون والبزاق والمستورقة . توجد الديدان البالغة في القصيبات عند الجرذان . تحدث العدوى عند الإنسان بسبب تناول اليرقات الموجودة في طعام البحر النيبىء .

Angiostrongylus الأسطوانية
costaricensis الكوستاريكية
نوع يسكن بشكل طبيعي في الشرايين المساريقية للقوراض ، ولكنه وجد أيضاً في الشرايين المساريقية والقريبة منها عند الإنسان في أمريكا الوسطى والبرازيل .

Angiostrongylus الأسطوانية
malaysiensis الماليزية
أنواع من الأسطوانيات موجودة في ماليزيا ، تتطفل على القوراض ، وهي مشابهة للأسطوانية الكانتونية ، وهي العامل الفعلي أو الكامن لالتهاب السحايا اليرقيني في ذلك الإقليم .

Angiostrongylus vasorum الأسطوانية الوعائية
نوع طفيلي من الأسطوانيات يصيب الكلاب عادة .

angiostrophe قتل الوعاء
(=tangiostrophy)
عملية قتل الوعاء لإيقاف النزف (الإرقاء) .

angiotelectasis توسع الأوعية الصغيرة
(=telangiectasia) (=توسع الشعيرات)
توسع الشرايين والأوردة الدقيقة .

angiotensin أنجيوتنسين
أي مركب من فصيلة الهرمونات متعددة الببتيد الرافعة للضغط التي تتشكل بالفعل التحفيزي للرينين على الأنجيوتنسينوجين ، والتي تحث قشرة غدة الكظر على إفراز الألدوستيرون الأمر الذي يسبب تقلصاً عاماً للعضلات الملساء . يدعى أيضاً أنجيوتونين .

angiotensin amide أميد الأنجيوتنسين
مشتق أميدي للأنجيوتنسين ؛ مضيق قوي للأوعية ، ورافع للضغط ؛ يستعمل في معالجة بعض حالات نقص الضغط . يعطى عادة بتسريب بطيء عبر الوريد ، وأحياناً داخل العضل ، وتحت الجلد .

angiotensin converting enzyme الإنزيم المحوّل للأنجيوتنسين
هيدرولاز محتوي على الزنك يشطر ثنائيات الببتيد المحتوية على المطراف C ، في العديد من الركائز ، ومنها الأنجيوتنسين I ، والذي يتحول إلى الأنجيوتنسين II . تستخدم الأدوية المثبطة له في علاج فرط ضغط الدم وفشل القلب الاحتقاني .

angiotensin I الأنجيوتنسين I
عشاري ببتيد مشطور من الأنجيوتنسينوجين بفعل الرنين . يمتلك بعض النشاط البيولوجي إلا أنه يعمل بشكل رئيسي كطليعة للأنجيوتنسين II .

angiotensin II الأنجيوتنسين II
هرمون ثماني الببتيد يتشكل بفعل الإنزيم المحول للأنجيوتنسين ACE (ببتيديل - ديببتيداز A) على الأنجيوتنسين I بشكل رئيسي في الرئتين وفي مقار أخرى أيضاً ، بما فيها جدران الأوعية الدموية والرحم والدماغ . وهو رافع قوي للضغط ومنشط لإفراز الألدوستيرون من قشر الكظر ويعمل أيضاً كناقل عصبي . يرفع فعله الرافع للضغط (للتوتر الوعائي) ضغط الدم وينقص فقد السوائل في الكلية بحصر جريان الدم .

angiotensin III الأنجيوتنسين III
منتج سباعي الببتيد لتدرّك الأنجيوتنسين II يمتلك نشاطاً رافعاً للتوتر الوعائي أقل من المركب الأم .

angiotensinase أنجيوتنسيناز (إنزيم)
أي مركب من مجموعة ببتيدازات البلازما أو الأسجة التي تشطر وتعتّل الأنجيوتنسين .

angiotensinogen أنجيوتنسينوجين ؛

مُولدُ الأنجيوتنسين

جلوبولين - ألفا 2 المصلي تفرزه الكبد وينتجه العديد من الأعضاء . يشطر بوساطة الرينين لينشأ عنه أنجيوتنسين I . يدعى أيضاً ركيزة الرينين .

angiotome بَضْعَةٌ وَعَائِيَّةٌ؛ فِلْدَةٌ وَعَائِيَّةٌ

أي واحدة من قطع الجهاز الوعائي للجنين .

angiogram تصوُّيرُ الأوعِيَةِ المَقْطَعِيّ

تصوير الأوعية الدموية بتقنية التصوير المقطعي المحوسب .

angiomy بَضْعُ الوِعَاءِ

قَطْعُ وِعَاءٍ دُمُويٍّ أو لَمْفِيٍّ .

angiotonase أَنْجِيوتُوناز (إنزيم)

angiotonia تَوْتَرٌ وَعَائِيٌّ

(=vasotonia)

توترية (Tonus) عضلات وعاء أو أوعية دموية .

angiotonic مُوتَرٌ للأوعِيَةِ

(=vasotonic)

1- متعلق بتوتر الأوعية .

2- عامل يزيد من التوتر الوعائي .

angiotonin أَنْجِيوتُونين

(=angiotensin) (= أنجيوتنسين)

انظر تحت angiotensin .

angiotribe هَارِسُ الأوعِيَةِ (للإرقاء)

(=vasotribe)

ملقط بالغ القوة يطبق فيه الضغط بواسطة

لولب ؛ تستعمل الأداة لسحق نسيج حاو على

شريان من أجل التحكم بالنزف من الوعاء .

angiotripsy هَرَسُ الأوعِيَةِ

(=vasotripsy)

الإرقاء باستعمال ملقط هارس الأوعية .

angiotrophic متعلق بالتَغْذِيَةِ الوِعَائِيَّةِ

متعلق بـ ، أو يعزز تغذية الأوعية الدموية أو

الأوعية اللمفية .

angitis التَّهَابُ الأوعِيَةِ

(=angiitis)

التهاب في وعاء دموي (وريث أو شريان) ، أو وعاء لمفي .

angle زَاوِيَةٌ (ج: زَوَايا)

1- نقطة أو باحة وصل سطحين أو حافتين متقاطعتين .

2- درجة تباعد خطين أو سطحين متقاطعين .

acromial angle الزَاوِيَةُ الأَخْرَمِيَّةُ

الزاوية البارزة عند الموصل بين الحافة الخلفية والوحشية للأخرم .

acromial angle of الزَاوِيَةُ الأَخْرَمِيَّةُ

للكتف

(=زاويةُ الكَتَفِ

scapulae) (الوَحْشِيَّةِ

الرأس المقعر الكليل لعظم الكتف ، والذي

يكون التجويف الحُقَّاني عند الموصل بين

الحافتين العلوية والوحشية للعظم .

acute angle زَاوِيَةٌ حَادَّةٌ

زاوية أقل من 90 درجة .

alpha angle زَاوِيَةُ أَلْفَا (بَصْرِيَّات)

الزاوية المتشكلة من تقاطع محور الرؤية مع

المحور البصري في النقطة العقدية ، تكون موجبة

عندما يعترض محور الرؤية القرنية في الجانب

الأفني من المحور البصري كما عند معظم

الأفراد ، وتكون سلبية عندما يعترض محور

الرؤية القرنية في الجانب الصدغي من المحور

البصري . وتكون معدومة عندما يتطابق محور

الرؤية والمحور البصري .

Alsberg's angle زَاوِيَةُ أَلزِيرِج

(=مُثلثُ أَلزِيرِج) (=Alsberg's triangle)

مثلث متساوي الأضلاع قمته لأعلى ، ويتشكل

بالخط المار عبر المحور الطويل لعظم الفخذ ،

وخط ثان يمر عبر المحور الطويل لعنق الفخذ ،

وخط ثالث يمر بمستوى قاعدة رأس الفخذ .

الزاوية عند قمة المثلث هي زاوية أَلزِيرِج .

alveolar angle زَاوِيَةُ سَنَحِيَّةٌ

الزاوية المتشكلة بين خط يمر عبر نقطة تحت

شوكة الأنف والنقطة الأكثر بروزاً للحافة

السفلى للناتئ السنخي في الفك العلوي والأفريقي الرأسي (المقطب Glabella إلى الذميرى Opisthocrdnion) .

angle of aberration زاوية الزَيْغ (= زاوية الانحراف) (= angle of aberration)

انظر تحت angle of deviation .

angle of anterior chamber of eye زاوية غرفة العين الأمامية

الزاوية التي تتشكل عند حافة الغرفة الأمامية للعين ، من الشبيكة التريبقية والجسم الهدبي وذلك الجزء من القرنية المرتبط مع الجسم الهدبي .

angle of aperture زاوية الفُتْحَة (في المجهر)

الزاوية المتشكلة بين خطين من بؤرة عدسة إلى نهايتي قطرها .

angle of convergence زاوية التقارُب (بَصْرِيَّات)

الزاوية المتشكلة بين المحور البصري وخط المنتصف عند النظر إلى جسم معين ؛ أو هي الزاوية المتكونة بين المحورين البصريين للعينين .

angle of convexity زاوية التَّحْدُب (بَصْرِيَّات)

قياس للرأس بالتصوير الشعاعي يتشكل بوصول نقطة الأنف والنقطة A والذقييني (Genion) ، وهو يعكس التحدب أو التقعير للمنظر الجانبي للوجه .

angle of declination زاوية المَيْلان

(=angle of miculicz) (=زاوية ميكوليتش)
1- الزاوية بين عنق الفخذ وجسم (جَدَل) الفخذ .

2- (فيزياء) : الزاوية بين خط الطول الجغرافي وخط الطول المغناطيسي على أية نقطة على سطح الأرض .

3- مصطلح لزاوية الانقلاب الأمامي للرحم (Anteversion) .

angle of deviation زاوية الانحراف (بَصْرِيَّات)

الزاوية المطولة التي تتشكل بين شعاع منكسر وشعاع وارد . تُدعى أيضاً زاوية الزَيْغ .

angle of direction زاوية التَّوْجِيه (بَصْرِيَّات)

الزاوية التي يجب أن تتحرك العين عبرها لتجلب الصورة إلى النقرة .

angle of incidence زاوية الوُورود (في الضوء)
الزاوية المتشكلة بين المعامد وشعاع الضوء الذي يرتطم بوسط أكثف .

angle of inclination زاوية المَيْلان

انظر تحت angle of declination ؛ تعريف رقم (1) .

angle of iris الزاوية القُرْحِيَّة (= الزاوية القُرْحِيَّة القَرْنِيَّة) (=angulus

iridocornealis TA)

الزاوية بين القرنية والقرحية عند محيط الغرفة الأمامية للعين .

angle of jaw زاوية الفك

(= زاوية الفك السفلي) .

انظر تحت angle of mandible .

angle of mandible زاوية الفك السفلي

الزاوية المتشكلة بواسطة المسافة السفلية لجسم الفك السفلي والحافة الخلفية لفرع (Ramus) الفك السفلي .

angle of mouth زاوية الفَم

الحد الوحشي من الشق الفموي .

angle of Mulder زاوية مُلْدَر (في الوجْه)

[يوهان مُلْدَر ، 1810-1769 ، مشرَّح هولندي] .
الزاوية المتشكلة من تقاطع الخط الوجهي لكامبر (Camper) والخط الممتد من جذر الأنف إلى الدرز الوتدي القذالي .

angle of pelvis الزاوية الحَوْضِيَّة

الزاوية بين مستوى الفخذ العليا للحوض الأصغر وبين المستوى الأفقي ، عندما يكون الجسم في الوضع المنتصب .

angle of penis زاوية القَضْب

angle of pharynx زاوية البلْعوم

angle of polarization زاوية الاستقطاب (بَصْرِيَّات)

الزاوية التي يُسْتَقْطَب عندها الضوء المنعكس عن سطح ما بشكل عام .

angle of pubis الزاوية العانية
(= subpubic angle) (= الزاوية تحت العانية)
انظر تحت subpubic angle .

angle of reflection زاوية الانعكاس (بصريات)
الزاوية التي يكونها الضوء المنعكس مع شعاع عمودي على سطح الجسم العاكس للضوء .

angle of refraction زاوية الانكسار (بصريات)
الزاوية المكونة بين الشعاع المنكسر وخط عمودي على سطح الجسم الكاسر للضوء .

angle of repose زاوية الراحة
أقصى زاوية أو انحدار تبقى فيه ركبة من الشقف الصخرية أو الرمل دون أن تنزلق .

angle of rib زاوية الضلع
(= costal angle) (= زاوية ضلعية)
انظر تحت costal angle .

angle of Rolando زاوية رولاندو
[أويجي رولاندو، 1773-1831، مشرّح إيطالي] .
الزاوية المتشكلة بين المستوى الناصف والثلث المركزي (شق رولاندو) في الدماغ .

angle of rotation زاوية الدوران
زاوية دوران مفصل ما .

angle of sternum زاوية القص
الزاوية المتواجدة عند عظمة القص .

angle of supination زاوية البسط
زاوية بسط مفصل ما .

angle of Sylvius زاوية سلفيوس
[فرانسوا سيلفيوس، 1614-1672، طبيب ومشرّح هولندي] .
الزاوية المتشكلة من وصل الثلث الوحشي (شق سلفيوس) مع خط متعامد مع المستوى الأفقي مماس لأعلى نقطة من نصف الكرة المخية .

angle of the nail زاوية الظفر

angle of torsion زاوية اللوي
الزاوية المتشكلة بين محوري أي قسمين مختلفين من العظام الطويلة .

angle of Virchow زاوية فيرشوف (في الوجه)

الزاوية المتشكلة بين الخط الأفقي القويدي والخط الأنفي تحت الأنفي .

anomaly angle زاوية الشذوذ (بصريات)
الزاوية التي يتخذها الشذوذ أو الانحراف البصري

anterior angle of petrous portion of temporal bone الزاوية الأمامية للجزء الصخري من العظم الصدغي
(=angulus anterior) (=الزاوية الأمامية)

pyramidis ossis temporalis TA الهرمية للعظم الصدغي
هي الزاوية الأمامية الهرمية للعظم الصدغي (Angulus anterior pyramidis ossis temporalis)

anterior costal angle زاوية الضلع الأمامية
انظر الزاوية الضلعية (Angulus costae) .

anterior inferior angle of parietal bone الزاوية السفلية الأمامية للعظم الجداري
(=الثنية السفلية الأمامية للعظم الجداري)
هي الزاوية التودية للعظم الجداري (Angulus sphenoidalis ossis parietalis)

anterior superior angle of parietal bone الزاوية العلوية الأمامية للعظم الجداري
(=الزاوية الجبهية) (=angulus frontalis ossis parietalis)
تكون هذه الزاوية غشائية عند الولادة وتشكل جزءاً من اليافوخ الأمامي .

anterior vesicourethral angle الزاوية المثانية الإحليلية الأمامية
انظر تحت vesicourethral angle, anterior

auriculo-occipital angle الزاوية الأذنية القذالية
الزاوية المتشكلة بين خطين من النقطة الأذنية إلى اللمدا والأخيري (Opisthion) .

axial angle الزاوية المحورية (أسنان)
أية زاوية يكون تشكلها معتمداً جزئياً على الجدار المحوري لمستحضر الحفرة السنية ، كما في الزاوية المحورية الوحشية أو الزاوية الشدقية

المحورية .
axial line angle زاوية الخط المحوري (أسنان)
 أي خط زاوي يكون متوازيًا مع المحور الطويل
 لسن .
basal angle زاوية قاعدية
 (=زاوية قاعدة القحف) (=cranial base angle)
 أحد القياسات البشرية (الأنثروبومترية) ؛ زاوية
 عند قاعدة القحف ، تتكون عند رسم خط من
 المَقْطَب إلى منتصف الحفرة النخامية ، وخط
 آخر من النقطة الأخيرة إلى القويعة (Basion) ،
 وتتراوح هذه الزاوية في البشر المعاصرين ما
 بين 123 و152 درجة .
Baumann's angle زاوية بومان
 تُدرس هذه الزاوية على الصورة الشعاعية
 الأمامية الخلفية للقسم القاصي من عظم
 العضد ، وتتشكل بين الخط المعامد للمحور
 الطويل للعضد والخط المماس للحافة المشاشية
 المستقيمة للكردوس الوحشي القاصي . تبلغ
 عادة 70-75 درجة مئوية . تشير الزاوية الأكبر
 من ذلك إلى مرفق أفتح في حين تشير الزاوية
 الأصغر من ذلك إلى مرفق أروح .
Bennett angle زاوية بينيت (في الفك السفلي)
 [نورمان بينيت ، 1870-1947 ، طبيب أسنان
 بريطاني] .
 الزاوية المتشكلة بين المستوى السهمي ومسار
 اللقمة المتقدمة أثناء الحركة الجانبية للفك
 السفلي ، كما تشاهد في المستوى الأفقي .
beta angle زاوية بيتا (في القياسات التشريحية)
 الزاوية المتشكلة بين نصف القطر الثابت وخط
 يصل بين اليافوخ والقليدى (hormion) .
bevel angle زاوية التَّجْلِيف (أسنان)
 زاوية ميل السطح السَّي .
biorbital angle الزاوية بين الحجاجين
 الزاوية المتشكلة من تقاطع الامتداد الأمامي
 لمحوري الحجاجين .
Broca's angle زاوية بروكا
 (=الزاوية المحجبية
 (=ophryospinal

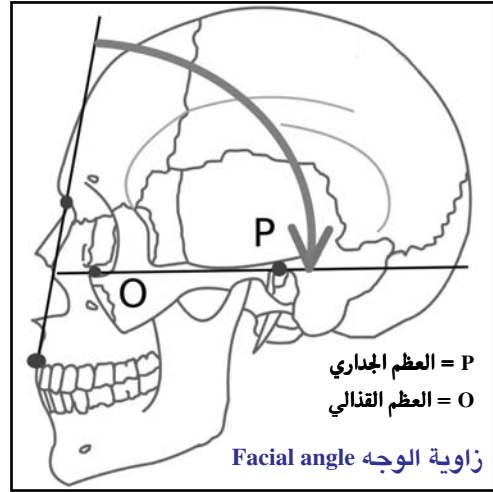
الشوكية)
 [بيير بروكا ، 1824-1880 ، جراح ، وطبيب
 إصابات ، وأثنروبولوجي فرنسي] .
 الزاوية عند الشوكة الأنفية الأمامية ، والواقعة
 عند تلاقي خطين من النقطة الأذنية والمقطب .
buccal angle زاوية شدقية
 الزاوية المتشكلة بين السطح الشدقي والأسطح
 الأخرى لسن خلفي ، أو بين الجدار الشدقي
 لحفرة سنية والجدران الأخرى . تسمى تبعاً
 للأسطح التي تساهم في تكوينها .
cardiodiaphragmatic الزاوية القلبية
 الحجابية
 angle
 (= cardiophrenic angle)
 الزاوية المتشكلة بين اتصال ظلال القلب
 والحجاب في الصورة الشعاعية الخلفية الأمامية
 للصدر .
cardiohepatic angle الزاوية القلبية الكبدية
 الزاوية المتشكلة بين الحد الأفقي للأصمية
 الكبدية والخط العمودي للأصمية القلبية في
 الحيز الوربي الخامس اليميني بالقرب من الحافة
 القصية . تُدعى أيضاً زاوية إيشتاين .
carrying angle زاوية الحمل
 (الزاوية العضدية الساعدية)
 الزاوية المتشكلة وحشياً من محوري العضد
 والساعد ، عندما يُبَسَط الساعد في الوضعية
 التشريحية .
cavity angle زاوية الحفرة (أسنان)
 الزوايا المتشكلة بوصول اثنين أو أكثر من جدران
 حفرة السن . تسمى تبعاً للجدران المشاركة في
 تشكيلها .
cavosurface angle الزاوية بين الحفرة والسطح
 الزاوية المتشكلة بين اتصال جدار الحفرة السنية
 وسطح تاج السن .
cephalic angles زوايا الرأس
 زوايا متنوعة للقحف والوجه .
cephalic medullary الزاوية الرأسية
 angle النخاعية

الزاوية التي يلتقي عندها جذع الدماغ مع قاعدته .
cephalomedullary angle الزاوية الدماغية البصلية
 الزاوية المتشكلة عند اتصال المخيخ بجذع الدماغ .
cephalometric angle زاوية القياسات الرأسية
 قياس خطوط القياسات البشرية المتقاطعة على مرسومات لأفلام الرأس الموجهة في التشخيص الشعاعي لتقويم الأسنان .
cerebellopontile angle الزاوية المخيخية الحسرية
 الزاوية المتشكلة بين المخيخ والجسر (في الدماغ) .
chi angle زاوية خي (في القياسات البشرية)
 الزاوية المتشكلة بين خطين من القليدي إلى اللّهيّن (Staphylon) ، ومن القليدي إلى القويعة .
Cobb's angle زاوية كوب
 زاوية لقياس الجنّف تُدرّس على صورة شعاعية لمجموعة معطاة من الفقرات . يُرسم خطان عبر العمود الفقري على السطح العلوي للفقرة العليا وعلى السطح السفلي للفقرة السفلى . تكون الزاوية المُقاسة إما بين هذين الخطين أو بين خطين يُرسمان عموديين على الخطّين السابقين .
colic angle الزاوية القولونية
 الموصل بين المعى المتوسط (Midgut) ، والمعى المؤخر (Hindgut) في الجنين .
collodiaphyseal angle الزاوية العنقية الجدلية
 الزاوية المتشكلة من تقاطع المحور الطويل للعنق مع الجدّل في العظام الطويلة .
condylar angle الزاوية اللقمية
 الزاوية بين مستوى المنحدر الأساسي والثقبه العظمي .
coronary angle الزاوية التاجية
 الزاوية التاجية للعظم الجداري .
costal angle زاوية ضلعية

خط بارز على السطح الخارجي للضلع للأمام قليلاً من الجريبة ، حيث ينحني الضلع في اتجاهين وينعطف في الوقت نفسه على محوره الطويل .
costophrenic angle زاوية ضلعية حجابية
 الزاوية المتشكلة عند الموصل بين الجنبه الضلعية والجنبه الحجابية .
costovertebral angle زاوية ضلعية فقرية
 الزاوية المتشكلة على أي من جانبي العمود الفقري بين الضلع الأخير والفقرة القطنية .
cranial base angle زاوية قاعدة القحف (= basal angle)
 هي الزاوية بين محور العمود الفقري ومحور القحف .
 انظر تحت basal angle .
craniofacial angle زاوية تحفية وجهية
 الزاوية المتشكلة بين محوري قاعدة الوجه وقاعدة القحف عند منتصف الدرّز الغربالي الوتدي .
critical angle زاوية حرجة (بصريّات)
 زاوية الورود التي يتبدل عندها شعاع الضوء المار من وسط إلى وسط آخر ذي كثافة مختلفة من الانكسار إلى الانعكاس التام . تُدعى أيضاً الزاوية المحددة (Limiting angle) .
cuspl angle زاوية شرفة السن
 1 - الزاوية المتشكلة بين منحدرات شرفة السن والمستوى الذي يمر عبر ذروة الشرفة والذي يكون متعامداً مع خط المنتصف للشرفة ؛ تقاس إنسياً وحشياً أو شديقاً لسانياً .
 2 - أحد نصفي الزاوية المتشكلة إما بين ميلان الشرفة الشدقي واللساني أو ميلانها الإنسي والوحشي .
cuspl plane angle زاوية مستوى شرفة السن
 ميلان مستوى الشرفة المتعلق بمستوى الإطباق .
Daubenton's angle زاوية دوبنتون (للعظم الجداري)
 (=الزاوية القذالية) (=occipital angle)

[لويس دوبنتون ، 1799-1716 ، طبيب
فرنسي] .
الزاوية المشكلة بوصل الخطوط الأخيروية
القويعدية (Opisthobasial) والأخيروية
الأنفوية (Opisthionasial) .
الزوايا القاصية (أسنان) distal angles
الزوايا المتشكلة بين السطح القاصي للسن
والأسطح الأخرى ، أو بين الجدار القاصي لحفرة
سنية والجدران الأخرى . تُسمّى تبعاً للأسطح
المشاركة في تكوينها .
الزوايا الظهرانية dorsal angle
زاوية على السطح الظهرى للعضو .
زاوية إيشتاين Ebstein's angle
(=cardiohepatic angle)
(=الزاوية القلبية الكبدية)
[قلهم إيشتاين ، 1912-1836 ، طبيب ألماني] .
زاوية تتشكل بين الحرف الأفقي للأصمية
الكبدية مع الخط العمودي للأصمية القلبية في
الحيز الوربي اليميني الخامس ، قريباً من حافة
القص .
زاوية الارتفاع (بصرّيات) elevation angle
1- الزاوية التي تتشكل حين يحرك المستوى
الإبصاري إلى الأعلى أو إلى الأسفل من
موضعه الطبيعي .
2- مثلث ألزبيرج .
انظر تحت Alsberg's angle .
زاوية البزوغ emergence angle
(للجذّر النخاعي)
الزاوية التي يصنعها الجذّر النخاعي مع العمود
الفقري أو النخاع .
زاوية شرسوفية epigastric angle
الزاوية التي تتشكل بين الناتئ الرهابي مع جسم
القص .
الزاوية الغربالية القحفية ethmocranial angle
(=ethmoid angle)
(=الزاوية الغربالية)
الزاوية المشكلة بين مستوى الصفيحة المصفوية
للعظم الغربالي والمطولة لتلتقي مع المحور

القويعدى القحفي .
الزاوية الظاهرة لحافة external angle of
الظنّبوب border of tibia
(=الحافة بين العظمية للظنّبوب) .
الزاوية الظاهرة external angle
للكتف of scapula
(=الزاوية الوحشية للكتف) .
زاوية الوجه facial angle
الزاوية المشكلة من اتصال مستوى فرانكفورت
الأفقي والخط الأفقي - الذقني في الرسم
الجانبى لقياس الرأس بالتصوير الشعاعي .
تستعمل للتعبير عن درجة تقاعس الفك أو
تبارزه .



زاوية الميلان لعظم الفخذ femoral torsion angle
الزاوية التي يميل بها عظم الفخذ عن الخط
العمودي المحوري .
زاوية الترشيح filtration angle
(=الزاوية القرّحية)
(=angulus)
القرّنية (iridocornealis)
الزاوية الحادة بين القرّحية والقرّنية على الحد
الخارجي للغرفة الأمامية للعين .
زاوية جاما (بصرّيات) gamma angle
الزاوية المشكلة بوصل خط التثبيت والمحور
البصري عند مركز تدوير العين .

gonial angle زاوية الرأد (=زاوية الفك) (=angulus mandibulae TA)
 الزاوية المتشكلة بتقاطع جسم الفك السفلي والفرع الفكي السفلي الصاعد . لها اعتبار مهم في الإجراءات الأفقمية (Prognathic procedures) . تُدعى أيضاً زاوية الفك السفلي .

horizontal angle زاوية أفقية (أسنان)
 في علم الأشعة السني : هي الزاوية المقاسة في مستوى أفقي والتي يسقط عندها الشعاع المركزي للحزمة المستعملة ، نسبة إلى مستوى عمودي مرجعي .

ileocecal angle الزاوية اللقائفية الأوروية
 هي الزاوية بين اللقائفي والأور .

impedance angle زاوية المعاوقة (كهرباء)
 مُصطلحٌ يعبر عن نسبة المقاومة الكهربائية للمواسعة الكهربائية (Electric capacitance) (أوم إلى مكروفاراد Ohms to microfarads) في نُسج الجسم أو أية مادة أخرى .

incisal angle زاوية قاطعية (أسنان)
 واحدة من الزوايا المتشكلة من اتصال السطح القاطعي مع السطح الإنسي أو الوحشي لسن أمامي . تُدعى حينها بالترتيب : الزاوية القاطعية الإنسية والزاوية القاطعية الوحشية .

incisal guide angle زاوية المرشدة القاطعية (أسنان)
 الزاوية المتشكلة مع المستوى الأفقي برسم خط في المستوى السهمي بين الحواف القاطعية للقواطع المركزية الفكية السفلية والعلوية عندما تكون الأسنان بحالة إطباق مركزي .

incisal mandibular plane angle زاوية المُستوى الفكي للقاطعة
 واحدة من ثلاث زوايا التي تشكل مثلث تويد (Tweed's triangle) ، تدل على الميلان المحوري للقاطعة السفلية على المستوى الفكي في الصورة الشعاعية الجانبية لقياس الرأس .

inferior angle of duodenum الزاوية الأثنا عشرية السفلية

(=الثنية الأثنا عشرية (=flexura duodeni inferior)
 السفلية)
inferior angle of scapula زاوية الكتف السفلية
 الزاوية الوحشية للكتف .

infrasternal angle of thorax الزاوية تحت القصية للصدر
 (= هي الزاوية تحت القصية) . انظر تحت subcostal a .

inner angle of eye الزاوية الإنسية للعين (=الموق) (=angulus oculi medialis TA)
 الزاوية المتشكلة باتحاد الجفنين العلوي والسفلي أنسياً .

inner angle of humerus الزاوية الإنسية للعضد (=angulus medialis humeri TA)
 الزاوية الغائرة للظنوب الحافة الإنسية للظنوب .

internal angle of tibia زاوية الجلف الداخلية (أسنان)
 زاوية ميلان السن الخلفية أو الداخلية .

internal line angle زاوية خطية غائرة
 هي الموصل العميق بين سطح التاج السني أو الجوف السني .

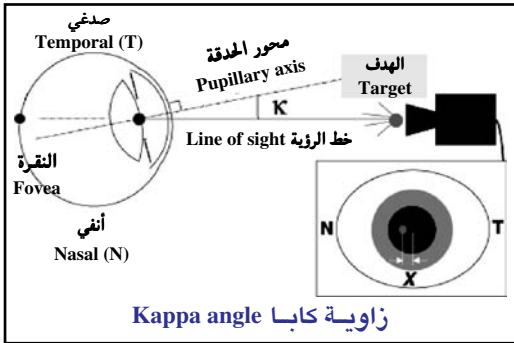
interventricular angle الزاوية بين الحويصلتين (المنويتين)
 الزاوية الواقعة بين محوري الحويصلين المنويين .

iridial angle الزاوية القرنية (=iridocorneal angle)
 (=الزاوية القرنية)
 الزاوية المتشكلة بين قزحية العين وقرنتها .

iridociliary angle الزاوية القرنية الهدبية
 الزاوية المتشكلة بين القزحية والجسم الهدبي .

iridocorneal angle الزاوية القرنية القرنية
 1- الزاوية الحادة بين القزحية والقرنية عند محيط الغرفة الأمامية للعين . وتدعى أيضاً : زاوية الارتشاح ، زاوية القزحية .
 2- الحيز الذي يوجد عند منطقة التقاء القرنية بجذر القزحية ، والذي يحوي البنية

التشريحية للغة الأمامية .
iridolenticular angle الزاوية القُرْحِيَّةُ العَدْسِيَّةُ
 الزاوية المتشكلة بين قرحة العين وعدستها .
Jacquart's angle زاوية جاكوار
 (=ophryospinal angle) (=الزاوية المحجبية الشوكية)
 [هنري جاكوار ، طبيب وأثروبولوجي فرنسي عاش في القرن التاسع عشر] .
 انظر تحت Broca's angle .
kappa angle زاوية كابا
 زاوية بين حدقتي العينين .
kyphotic angle زاوية حُدَابِيَّةُ
 الزاوية العلوية المتشكلة من تقاطع خطين مرسومين على صورة الصدر الشعاعية مماسية للحواف الأمامية للحيزين بين الفقرتين الثاني والحادي عشر . وهي مُشْعِرٌ يدل على درجة التشوه في الحجاب الصدري .



labial angles الزاويتان الشفويَّتان
 الزاويتان المتشكلتان بين السطح الشفوي لسن أمامي والسطحين الآخرين ، أو بين الجدار الشفوي لحفرة سنية والجدارين الآخرين . تُسمَّى تبعاً للأسطح المشاركة في تكوينها .
lambda angle زاوية لمدا (بصريات)
 الزاوية المتشكلة بين محور الحدقة وخط الرؤية .
lateral angle of border of tibia الزاوية الوحشية لحافة الظنَّبُوب
 (=الزاوية بين العظمية للظنَّبُوب) .
lateral angle of eye الزاوية الوحشية للعين

(=اللمحَاظ)
 الزاوية المتشكلة باتصال الجزأين الوحشيين بالجفنين العلوي والسفلي .
lateral angle of humerus الزاوية الوحشية للعضد
 (=الحافة الإنسية للعضد) .
lateral angle of scapula الزاوية الوحشية للكتف
 الزاوية الوحشية للكتف ؛ رأس عظم الكتف ، والذي يحمل التجويف الحُقاني ويتمفصل مع رأس عظم العضد .
limiting angle زاوية مُحَدَّدة
 (= زاوية حرجة) (=critical angle)
 هي الزاوية التي لا يمكن من بعدها أن تمر أشعة ضوئية من وسط عالي الانكسارية إلى آخر منخفض الانكسارية ولذلك تنعكس عنه .
line angle زاوية خَطِيَّةُ
 زاوية تتشكل من اتصال مستويين . تُستعمل للدلالة على اتصال سطحيٍّ أحد الأسنان أو على جداريٍّ مستحضر حفرة سنية . تشمل الزوايا الخَطِيَّةُ للأسنان الخلفية : إنسي إطباق ، لساني إطباق ، إنسي لساني ، إنسي شدقي ، شدقي وحشي ، شدقي إطباق ، إطباق وحشي ؛ وتشمل الزوايا الخَطِيَّةُ للأسنان الأمامية : شفوي قاطعي ، لساني قاطعي ، إنسي شفوي ، شفوي وحشي ، إنسي لساني ، لساني وحشي .
lingual angles 1- زوايا اللِّسان
 2- الزوايا اللِّسانية للأسنان
 الزوايا المتشكلة بين السطح اللساني والأسطح الأخرى للسن أو بين الجدار اللساني لحفرة سنية والجدارين الأخرى . تُسمَّى تبعاً للأسطح المشاركة في تكوينها . مثلاً : تتشكل الزاوية اللسانية البنية عند اتصال الجدارين اللبي واللساني لمستحضر الحفرة السنية .
Louis's angle زاوية لوييس
 (=زاوية القَص) (=angulus sterni)
 [بيير لوييس ، 1872-1787 ؛ طبيب فرنسي] ؛

- انظر تحت angle of sternum .
lumbosacral angle الزاوية القطنية العجزية
 الزاوية بين المحور الطويل للجزء القطني من العمود الفقري وبين العجز .
mandibular angle زاوية الفك السفلي
 انظر تحت angle of jaw .
mastoid angle of parietal bone الزاوية الخشائية للعظم الجداري
maxillary angle زاوية الفك العلوي
 الزاوية المتشكلة بين خطين يمتدان من نقطة تماس القواطع المركزية العلوية والسفلية مع المحجب إلى النقطة الأكثر بروزاً للفك السفلي (الذقني) .
medial angle of eye الزاوية الأنسية للعين
 الزاوية المشكلة باتحاد الجفنين العلوي والسفلي إنسيا .
medial angle of humerus الزاوية الأنسية للعصء (= الحافة الأنسية للعضد)
 حرف العضد الذي يمتد من عُرف الحديدية الصغيرة إلى اللقمة الأنسية .
medial angle of scapula الزاوية الأنسية للكتف
 الزاوية العليا لعظم الكتف ، والمتشكلة بالحرفين العلوي والأنسي لعظم الكتف .
medial angle of tibia الزاوية الأنسية للظنوب (= الحافة الأنسية للظنوب)
 الحافة الممتدة بين اللقمة الأنسية والكعب الأنسي للظنوب ، وهي فاصلة بين السطحين الأنسي والخلفي .
mesial angles زوايا إنسية (للأسنان)
 الزوايا المتشكلة بين السطح الإنسي والأسطح الأخرى للسن أو بين الجدار الإنسي لحفرة سنينة والجدران الأخرى . تسمى تبعاً للأسطح المشاركة مع السطح الإنسي في تشكيلها .
metafacial angle زاوية وجهية جانبية
 (بين قاعدة الجمجمة وناتئ الجناحي)
 الزاوية الكائنة بين قاعدة القحف وناتئ الجناحي . تُدعى أيضاً زاوية سيريس .
 زاوية مترية (بصريات) (Serres a.)
meter angle وحدة لتقارب العين ، وهي مقدار التقارب اللازم لتثبيت نظر العينين على شيء يبعد متراً واحداً عنهما باستعمال ديوبتري واحد للتكيف .
Mikulicz's angle زاوية ميكوليتش (= زاوية الميلان) (=declination angle)
 [يوهان ميكوليتش ، 1905-1850 ، جراح بولندي عمل في ألمانيا] .
 زاوية مشكلة من مستويين يمر أحدهما عبر المحور الطويل لمشاشة عظم الفخذ ويمر الآخر عبر المحور الطويل للجدل . تبلغ عادة 130 درجة .
minimum cognoscible angle الزاوية الصغرى للتمييز (بصريات)
 انظر minimum separable angle .
minimum deviation angle زاوية الانحراف الصغرى (بصريات)
 هي الزاوية الصغرى لانحراف العين .
minimum legible angle الزاوية المقروءة الصغرى (بصريات)
 هي أقل زاوية يستطيع الشخص القراءة منها .
minimum separable angle الزاوية الصغرى للفصل (=minimum visual angle)
 1 - أصغر زاوية للفصل تتعرف عندها العين على نقطتين أو خطين أو شيئين بأنهما مفصولين .
 2 - الزاوية الصغرى للرؤية ؛ تُعتبر الزاوية التي تعادل قوساً مقداره 60 ثانية معياراً للعين الطبيعية .
minimum visible angle الزاوية الصغرى للرؤية ، الزاوية البصرية الصغرى .
 انظر تحت minimum separable angle .
nasal angle الزاوية الأنفية للعين (=زاوية العين الإنسية ؛ =angulus)

oculi medialis)	(الموق)	(=visual angle)
. medial angle of eye	انظر تحت	الزاوية الكائنة بين خطين يمتدان من النقطة
nasofrontal angle	الزاوية الأنفية الجبهية	العقدية للعين حتى أطراف الجسم المنظور .
nasolabial angle	الزاوية الأنفية الشفوية	oro-facial angle
neck shaft angle	الزاوية الرقبية الجدلية (في عظم الفخذ) (= زاوية الميلان)	واحدة من الزوايا الوجهية المتشكلة من اتصال مستوى فرانكفورت الأفقي مع مستوى نقطة الأنف - الذقني .
. angle of declination	انظر تحت	outer angle of eye
nu angle	زاوية نو (في الجمجمة)	(= زاوية العين الوحشية ؛ اللحاظ)
الزاوية الكائنة بين نصف القطر الثابت وخط يصل بين القليدي والأيفي .	انظر تحت	. lateral angle of eye
oblique angle	زاوية مائلة (بصريات)	palpebral angle
obtuse angle	زاوية منقرجة	الزاوية الجفنية
أي زاوية أكبر من 90 درجة .	الزاوية القذالية	هما زاويتان في كل عين : إما الموق أو الزاوية الإنسية وهي زاوية مدورة ، أو اللحاظ أو الزاوية الوحشية وهي زاوية حادة .
occipital angle	1- زاوية دوبنتون . 2- الزاوية المتكونة من التقاء الخطوط من ملتقى الدرز السهمي بالدرز اللامي والنقطة من الحدبة القذالية الوحشية مع النقطة على الانحناء السهمي للعظم القذالي .	parietal angle
occipital angle of parietal bone	الزاوية القذالية للعظم الجداري	1- الزاوية المتشكلة من اتصال خطوط تمر عبر أطراف القطر المستعرض بين الوجنتين والقطر المستعرض الجبهي الأعظمي . تُدعى أيضاً زاوية كاترفاج (Quatrefagés' a) . 2- الزاوية المتشكلة من اتصال الخطوط التي تصل تلاقي الدرز التاجي بالدرز السهمي وتلاقي الدرز السهمي بالدرز اللامي مع أعلى نقطة على الانحناء السهمي فوق المستوى الأفقي المار بها .
ocular angles	زوايا العين	parietal angle
هما الموق أو الزاوية الإنسية وهي زاوية مدورة ، واللحاظ أو الزاوية الوحشية وهي زاوية حادة .	الزاوية الشمية	الجدارية للعظم الوتدي
olfactive angle	(=olfactory angle)	of sphenoid bone
الزاوية المتشكلة من خط الحفرة الشمية وسطح العظم للعظم الوتدي .	الزاوية المحجبية النخاعية	(= الحافة الجدارية للجناح الكبير ؛ الحافة الجدارية للجناح الكبير للعظم الوتدي ؛ الطرف العلوي للجزء الصدغي للجناح الكبير للعظم الوتدي) ؛ الطرف العلوي للجزء الصدفي للجناح الكبير ، والذي يتم فصل مع العظم الجداري .
ophryospinal angle	الزاوية الكائنة عند الشوكة الأنفية الأمامية والمتشكلة بين خطين يمتد أحدهما من النقطة الأذنية والآخر من المقطب (Glabella) . تُدعى أيضاً زاوية جاكار و زاوية توبينار (Topinard) وزاوية بروكا .	phrenopericardial angle
optic angle	الزاوية البصرية	الزاوية الحجابية التأمورية
		الحيز أو الزاوية بين التامور والحجاب .
		Pirogoff's angle
		(=venous angle)
		زاوية بيروجوف (= زاوية وريدية)

[نيكولاي بيروجوف ، 1881-1810 ، جراح روسي] .

الموصل بين الوريدين الوداجي الباطن وتحت الترقوي ، والذي تتقارب نحوه أوردة : الوداجي الأمامي والظاهر ، والفقري ، والقناة الصدرية في الزاوية اليسرى ، والقناة اللمفية اليمنى في الزاوية اليمنى .

زاوية نُقْطِيَّة (أسنان) point angle

أية زاوية تتشكل من اتصال الأسطح الثلاثة لتاج سن أو الجدران الثلاثة لحفرة سنية صناعية . تُسمَّى تبعاً لأسطح السن أو جدران الحفرة المشاركة في تكوينها . تشمل الزوايا النقطية في الأسنان الخلفية : إنسي لساني - إطباق ، إنسي شدي - إطباق وحشي لساني - إطباق ، وحشي شدي - إطباق . تشمل الزوايا النقطية في الأسنان الأمامية : إنسي شفوي قاطعي ، إنسي لساني قاطعي ، وحشي لساني قاطعي .

الزاوية الخلفية للقسَمِ الصَّخْرِيِّ للعَظْمِ الصدغي posterior angle of petrous portion of temporal bone

(= الزاوية الخلفية الهرمية للعظم الصدغي) .

الزاوية السفلية الخلفية للعظم الجداري posterior inferior angle of parietal bone

(= الزاوية السفلية الخلفية للعظم الجداري) .

الزاوية العلوية الخلفية للعظم الجداري posterior superior angle of parietal bone

(= الزاوية القذالية للعظم الجداري) ossis parietalis

هي الزاوية التي تشارك في خلال الحياة الجنينية بتشكيل اليافوخ الخلفي .

الزاوية المشانية الإحليلية الخلفية posterior vesicourethral angle

انظر تحت vesicourethral angle, posterior .

زاوية رئيسية (بصريّات) principal angle

(= زاوية كاسرة : الزاوية بين وجهين كاسرين لموشور . تُدعى أيضاً زاوية رئيسية) .

الزاوية الجناحية الفكّية pterygomaxillary angle

زاوية Q Q angle

الزاوية المتشكلة من تقاطع خط يصل بين مركز الرضفة والشوكة الحرقفية الأمامية (مثلة لخط الشد لوتر العضلة الرباعية الرؤس) مع خط يصل بين مركز الرضفة ومركز الأحدوية الظنوبية تبلغ 15 درجة في الركبة الطبيعية .

زاوية كاترفاج Quatrefages' angle

(= الزاوية الجدارية) (=parietal angle)

[جان لويس أرمان دي كاترفاج ، 1892-1810 ، عالم فرنسي بالتاريخ الطبيعي] .

انظر تحت parietal a. .

زاوية الرأد ramus angle

(= زاوية الفكّ) (=mandibular angle)

انظر تحت mandibular angle .

زاوية رانك (في الرأس) Ranke's angle

[هانز رودلف رانك ، 1887-1849 ، مشرّح هولندي] .

الزاوية الكائنة بين المستوى الأفقي للجمجمة والخط المار عبر مركز الحافة السنخية الفكّية العلوية ومركز الدرّز الأنفي الجبهي .

زاوية كاسرة (بصريّات) refracting angle

الزاوية بين وجهين كاسرين لموشور . تُدعى أيضاً زاوية رئيسة .

زاوية قائمة right angle

زاوية مقدارها 90 درجة .

زاوية رولاندية (في الدماغ) rolandic angle

(=زاوية رولانديو) : الزاوية المتشكلة من اتصال المستوى الناصف بالتلم المركزي (شق رولانديو) .

الزاوية العجزية الفقارية sacrovertebral angle

الزاوية المتشكلة عند اتصال العجز مع الفقرة القطنية السفلى . تُدعى أيضاً الزاوية العجزية القطنية .

الزاوية الكتفية الصدرية scapulothoracic angle

زاوية سيريس Serres' angle

(=زاوية وجهية جانبية) (=metafacial angle)

[أنطوان سيريس ، 1868-1786 ، فيسيولوجي فرنسي] .

انظر تحت metafacial angle .

زاوية سيجما (في الجُمُومَة) sigma angle

الزاوية بين القطر الثابت وخط من اللهيبي (Stoahyilion) إلى القليدي (Hormion) .

الزاوية الصلدة solid angle

1- الزاوية المتشكلة بين الأقبية الهالالية الثلاثة .
2- الزاوية المتشكلة عند النقطة التي يلتقي فيها ثلاثة مستويات أو أكثر .

زاوية جسدية حشوية somatosplanchnic angle

الزاوية المتشكلة من اتصال الطبقتين الجسدية والحشوية لأرومة المتوسطة في الجنين .

الزاوية الوتدية القذالية sphenoccipital angle

زاوية الوتدي sphenoid angle

(=sphenoidal angle)

1- زاوية تقع عند قمة السرج التركي وتشكل بين خطين يمتد أحدهما من النقطة الأنفية ويمتد الآخر من ذروة منقار الودد .

2- الزاوية الوتدية للعظم الجداري .

الزاوية الوتدية السphenoidal angle of

للعظم الجداري parietal bone

الزاوية السفلية الأمامية للعظم الجداري . تدعى أيضاً : زاوية ويلكر (Welcker's angle) .

زاوية الحول squint angle

الزاوية التي ينحرف بها خط الإبصار للعين الحولاء عن خط مرسوم إلى الشيء الذي يجب تثبيته . تُدعى أيضاً انحراف حولي .

زاوية القص sternal angle

انظر تحت angle of sternum .

الزاوية القصية الترقوية sternoclavicular angle

الزاوية المتشكلة بين اتصال القص والترقوة .

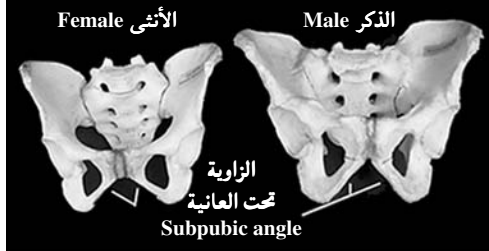
الزاوية تحت الصلعية subcostal angle

(=الزاوية تحت القصية) : الزاوية المتشكلة بين الحواف السفلية للغضاريف الصلعية للجانبين أثناء اقترابها من عظم القص .

الزاوية تحت العانية subpubic angle

الزاوية المتشكلة بين الفرعين السفليين لعظمي العانة ؛ تقترب هذه الزاوية في الأنثى من 90 درجة ، بينما لا تزيد في الذكر عن 60 درجة .

الزاوية تحت العانية subpubic angle



الزاوية تحت الكتفية subscapular angle

انخساف مستعرض على السطح الضلعي أو البطني للكتف ، حيث يبدو العظم محنياً على نفسه متعامداً مع الجوف الحقاني وماراً عبره .

الزاوية تحت القصية substernal angle

انظر تحت subcostal a .

الزاوية العلوية superior angle of

للإثنا عشر duodenum
(=الثنية الإثنا عشرية (=flexura duodeni superior) العلوية)

ثنية توجد عند اتصال الجزأين العلوي والنازل من الإثنا عشري .

الزاوية العلوية للعظم superior angle of

الجداري الأمامي parietal bone, anterior
(=الزاوية الجبهية للعظم الجداري) .

الزاوية العلوية للعظم superior angle of

الجداري الخلفي parietal bone, posterior
(=الزاوية القذالية للعظم الجداري) .

الزاوية العلوية للقسم superior angle of

الصدغي من العظم petrous portion
of temporal bone

(=الزاوية العلوية الهرمية (=angulus superior pyramidis ossis) للعظم الصدغي)

الزاوية العلوية للكتف superior angle

of scapula الزاوية الصدغية للعين
temporal angle (=زاوية العين الوحشية ؛ =angulus oculi lateralis TA) (اللحاظ)
انظر تحت lateral angle of eye .
tentorial angle زاوية الخيمة
الزاوية الكائنة بين المحور القويعددي القحفى ومستوى الخيمة .
tooth angles زوايا السن
الزوايا المتشكلة عند اتصال سطحين أو أكثر للسن . تسمى تبعاً للأسطح المشاركة في تشكيلها .
Topinard's angle زاوية توبينار
(=زاوية المحجبية الشوكية) (=ophryospinal angle)
[بول توبينار ، 1830-1911 ، أنثروبولوجي فرنسي] .
انظر تحت ophryospinal angl .
tuber angle زاوية الحذبة
الزاوية المتشكلة من اتصال خطين أحدهما متواز مع السطح الأعلى لحذبة العقبى والآخر يصل الوجهات المفصلية الأمامية والخلفية ، تبلغ في الحالة الطبيعية 30 درجة .
الزاوية المتشكلة من اتصال الوريد الوداجي الداخلي والوريد تحت الترقوة . تُدعى أيضاً زاوية وريدية ، وزاوية بيروجوف .
uranal angle الزاوية الحنكية
uterine angle الزاوية الرحمية
venous angle زاوية وريدية
vertical angle زاوية عمودية
في علم الأشعة السني هي : الزاوية المقاسة في مستوى عمودي والتي يسقط عندها الشعاع المركزي للحزمة المستعملة نسبياً لمستوى أفقي مرجعي .
vesicourethral angle زاوية مثانية إحليلية
الزاوية المتشكلة عند اتصال جدار المثانة والإحليل .

vesicourethral angle, الزاوية المثانية
anterior الإحليلية الأمامية
الزاوية المتشكلة عند اتصال جدار المثانة الأمامي والإحليل .
vesicourethral angle, الزاوية المثانية
posterior الإحليلية الخلفية
الزاوية المتشكلة عند اتصال جدار المثانة الخلفي والإحليل .
visual angle زاوية إحصارية
الزاوية المتشكلة بين خطين ممتدين من النقطة العقدية للعين إلى أطراف الشيء المرئي .
Vogt's angle زاوية فوجت (في الوجه)
[كارل فوجت ، 1817-1895 ، عالم ألماني بالتاريخ الطبي والفيسيولوجيا] .
الزاوية بين الخط الأنفي القويعددي والخط السنخي الأنفي .
Weisbach's angle زاوية فايزباخ (في الوجه)
[ألبين فايزباخ ، 1837-1914 ، أنثروبولوجي نمساوي] .
الزاوية الكائنة عند النقطة السنخية والمتشكلة بين خطوط مارة من القويعدة ، ومن منتصف الدرز الجبهي الأفقي .
Welcker's angle زاوية فيلكر
(=زاوية الوتدي) (=sphenoid angle)
[هيرمان فيلكر ، 1822-1897 ، طبيب نمساوي] .
الزاوية الوتدية للعظم الجداري .
xiphoid angles زوايا الرهابة
الزاوية المتشكلة من حواف ثلثة الرهابة .
Y angle زاوية بشكل Y (في الجمجمة)
الزاوية الكائنة بين نصف القطر الثابت وخط يصل اللمداء والحذبة القذالية الوحشية .
anglicus sudor حمى التَعَرُّقُ الإنجليزِيَّةُ
حمى وبائية ميمتة خربت إنجلترا عدة مرات في العصور الوسطى .
angophrasia تَقَطُّعُ النُّطُقِ
نوع تشدقي من النطق ، تقاطعه على فترات

نوبات من الافتتان (العَضلة) ، وهو من
الأعراض النمطية للخرف الشللي (Dementia
paralytica) .

angor 1 - ذَبْحَة

2 - دُعْر

angor animi دُعْرُ المَوْتِ

شعور بأن الحياة تنقضي ، وبالموت الوشيك .

angor nocturnus دُعْرٌ لَيْلِيٌّ

أي ألم تنحجي أو خانق يحدث ليلاً .

angor oclaris دُعْرٌ عَيْنِيٌّ

حالة تتميز بالخوف من فَقْدِ البَصَرِ وبالهجومات
المفاجئة من الضباب القابع خلف العينين الذي
من المحتمل أن يكون ناتجاً عن تشنج الأوعية
الدموية العينية .

angor pectoris ذَبْحَةٌ صَدْرِيَّةٌ

(=angina pectoris)

انظر تحت angina pectoris .

angstrom أنجستروم

وحدة قياس للطول تساوي واحداً من عشرة
آلاف من الميكرون . رمزه Å . في الوقت
الحاضر تقاس مثل هذه المقادير بالنانومتر 10 ،
حيث أن 1 أنجستروم = 0.1 نانومتر [وحدة
قياس أمواج الضوء] ، ويساوي جزء من مئة
مليون من السنتيمتر ، عادة يعبر عنه
10 سنتيمتر .

Angstrom law, unit قانون ، وحدة أنجستروم

1- قانون أنجستروم : أطوال موجات الضوء
المتص بواسطة مادة ما هي نفس أطوال
الموجات التي تطلقها المادة عند لمعانها .

2 - وحدة أنجستروم : وحدة الطول المستخدمة
للأبعاد الذرية ولأطوال موجات الضوء ،
وهي تعرف كمصطلح بطول موجة الخط
الأحمر للكاديوم وهي تكافئ 10^{-10} متر .

anguillosis الجَرِيَّات

داء الجربيات (الجري) : سمك طويل أملس ؛
واستعيرت هنا لتسمية الدودة) .

Anguillula الجَرِيَّة

جنس من الطفيليات الديدان المسودة ، أعيد
تعيين عديد من أنواعها إلى أجناس أخرى .

Anguillula aceti الجَرِيَّةُ الحَلِيَّةُ

المبرومة الخلية هي دودة مسودة دقيقة توجد في
الخل وأحياناً في بول المرضى المستخدمين لوابل
الخل (الاستحمام بالخل) وربما تتواجد في
المعاجين الحمضية وفي مواد الخضروات
المتخمرة .

Anguillula intestinalis الجرية المعوية ؛ الجرية

البرازية (= Anguillula stercoralis)

(=strongyloides

البرازية)

هي الأسطوانية البرازية (جنس من الديدان
المسودة) . وهي أنواع تتواجد على واسع في
البلدان المدارية ودون المدارية وهي تسبب داء
الأسطوانيات في البشر والحيوانات المنزلية .

anguilluliasis داءُ الجَرِيَّات

(=anguillulosis)

(الجري) : سمك طويل أملس ؛ واستعيرت هنا
لتسمية الدودة) ، وينتج هذا الداء عن الإصابة
بالمبرومة الخلية .

Anguillulina putrefaciens الجَرِيَّةُ المُفَسِّخَةُ

(= Ditylenchus

السيحفية

الهادئة)

جنس من الديدان المسودة .

anguish كُرْبَةٌ

1 - ألم بدني أو عقلي شديد كما في التعذيب .

2 - يتسبب في الشعور بالكُرْبَة أو المعاناة منها .

angular زاوِيٌّ

له زوايا ؛ أي مزوى وغير متآكل الحواف .

angular aperture الفُتْحَةُ الزَاوِيَّةُ

زاوية - في الهواء - الضوء التي تمر من شيء

إلى نهايات قطر العدسة الأمامية لشيئية المجهر .

angular artery شَرِيَّانٌ زَاوِيٌّ

(=الشريان عند موق العين ؛ الشريان الوجهي)

شريان يغذي الجزء السفلي من العضلة

الجفنية المدارية والكيس الدمعي .

angular gyrus التَلْفِيفُ الزَّوَيِّ

تلفيف مطوي في الفص الجداري السفلي ،
مُكوّن من اتحاد النهايات الخلفية للتلفيف
الصدغي العلوي والمتوسط ؛ والتلفيف المتوضع
حول النهاية الذنبية للتلم الصدغي العلوي .

angular stomatits التهابُ الفَمِّ الزَّوَيِّ

ألم وتورم عند زاوية الفم .

angular vein الوَريدُ الزَّوَيِّ

وريد قصير عند الزاوية الإنسية للعين ، مُكوّن
من الوريد فوق الحجاج وفوق البكرة ويستمر
كوريد وجهي .

angulation تَزَوُّ (تَزَوِي)

- 1- تشكل زاوية حادة انسدادية ، كما في الأمعاء
أو في الحالب أو في أنابيب شبيهة بها .
- 2- انحراف عن خط مستقيم ، كما في عظم
سيء التجبير .
- 3- في التصوير الإشعاعي : اتجاه الأشعة
المركزية السينية وقمع جهاز
الأشعة يوجه باتجاه الأسنان والفيلم
الشعاعي .

anguli زَوَايا

جمع زاوية وهي تستعمل للدلالة على باحات
مثلثية .

angulus (pl.anguli) زاوِيَّة (ج: زَوَايا)

مصطلح يستعمل في التسمية التشريحية
العامة ، للدلالة على باحة مثلثية ، أو على زاوية
لبنية معينة ، أو على جزء من الجسم .

angulus acromialis TA زاوِيَّةُ الأَحْرَم

النقطة العظمية تحت الجلد سهلة الجس ، حيث
تصبح الحافة الوحشية لقمة الكتف مستمرة مع
شوكة الكتف .

angulus anterior pyramidis الزَّاوِيَّةُ الأَمَامِيَّةُ

الهِرَمِيَّةُ للعَظْمِ الصَّدْغِيِّ
بأحده قصيرة على القسم الصخري من العظم
الصدغي ، تتألف من جزأين : الأول مجاور
للجزء الصدغي من العظم عند الدرز الصخري
الصدغي ، والآخر جزء حر متمفصل مع الجناح

الكبير للعظم الوتدي . تُدعى أيضاً الزاوية
الأمامية للقسم الصخري من العظم الصدغي .

angulus costae TA زاوِيَّةُ ضَلْعِيَّة

(=costal angle)
خط بارز على السطح الخارجي للضلع ، قليل
التحذب من الأمام ، حيث ينحني الضلع في
اتجاهين وبنفس الوقت يكون مفتولاً على
محوره الطويل . تُدعى أيضاً زاوية الضلع .

angulus frontalis ossis الزَّاوِيَّةُ الجَبْهِيَّةُ

للعَظْمِ الجداري
الزاوية الأمامية العلوية للعظم الجداري ، تكون
غشائية عند الولادة ، وتشكل جزءاً من اليافوخ
الأمامي . تُدعى أيضاً الزاوية الأمامية العلوية
للعظم الجداري ، والزاوية التاجية .

angulus infectiosus التهابُ الزَّاوِيَّةِ العَدْوائِي

(=perleche) (=صَمَاغ)
الصماغ هو شق أو مجموعة من الشقوق
تتواجد على زاويتي الفم وقد تتواجد بأحد
الجانبين أو بالجانبين معاً وقد تنتشر إلى الشفتين
والوجنتين . قد يكون سببها هو العدوى
بكائنات مثل المبيضة البيضاء أو المكورات
العنقودية أو العقديات أو افتقاد النظافة وسيل
اللعاب أو فرط انغلاق الفكين في المرضى
عديمي الأسنان أو في المرضى . ويعوز
الريبوفلافين أو لأسباب أخرى .

angulus inferior الزَّاوِيَّةُ السَّفَلِيَّةُ للكَتِف

scapulae TA
الزاوية المشككة باتصال حافتي الكتف الإنسية
والوحشية .

angulus infrasternalis الزَّاوِيَّةُ تَحْتَ القَصِيَّةِ

للصَدْرِ thoracis TA
الزاوية على السطح الأمامي السفلي للصدر ،
قمتها هي الموصل القصي الرهابي وجوانبها
هي الغضاريف الضلعية السابع والثامن
والتاسع ، تحد جزئياً جانبي الناحية السرسوفية
المثلثية على أسطح الجسم البطني . تُدعى أيضاً
الزاوية تحت الضلعية ، والزاوية تحت القصية .

angulus iridis الزاوية القزحية
(=angulus iridocornealis) (= الزاوية القزحية القرنية)
(= angulus iridocornealis TA)
ردب ضيق بين الموصل الصلبي القرني وبين الحافة المتصقة للقرنية . يُعَلَّم محيط الحجرية الأمامية للعين ، وهو المقر الرئيسي لخروج السائل المائي . تُدعى أيضاً زاوية الترشيح وزاوية القزحية .

angulus lateralis scapulae TA للكتف
رأس الكتف الذي يحمل الجوف الحقاني ، ويتمفصل مع رأس عظم العضد . تُدعى أيضاً الزاوية الأخرمية ، أو الزاوية الخارجية للكتف ، أو اللقمة الكتفية .

angulus lateralis tibiae للظنوب
(= margo interosseus tibiae) (= الحافة بين العظام للظنوب)
الحافة بين العظام للظنوب وهي الحافة الوحشية البارزة لجسم الظنوب والتي تفصل السطحين الخلفي والوحشي وتقدم مرتكز للغشاء بين العظام . يُدعى كذلك العرف الظنوبي بين العظام والعرف بي العظام وحرف الظنوب .

angulus Ludovici زاوية لودفيج
(= angulus sterni TA) (= الزاوية القصية)
الزاوية المشكلة على السطح الأمامي للقص عند موصلها بالجسم وقبضة المطرق . تُدعى أيضاً زاوية لويس وزاوية لودفيج .

angulus mandibulae TA الزاوية الفكية
الزاوية عند موصل الحافة الخلفية للغصن والحافة السفلية للفك السفلي . تُدعى أيضاً زاوية الفك ، وزاوية الفك السفلي .

angulus mastoideus ossis parietalis TA للعظم الجداري
الزاوية الخلفية السفلية للعظم الجداري ، والتي تتمفصل مع الجزء الخلفي للعظم الجداري

والعظم القذالي . تُدعى أيضاً الزاوية الخلفية السفلية للعظم الجداري .

angulus medialis scapulae للكتف
(= superior angle of scapula) (= الزاوية العلوية للكتف)
الزاوية المشكلة بالحافتين العلوية والإنسية للكتف .

angulus medialis tibiae الزاوية الإنسية للظنوب
(=margo medialis tibiae) (= الحافة الإنسية للظنوب)
هي الحافة الممتدة بين اللقمة الإنسية والكعب الإنسي للظنوب وهي تفصل بين السطحين الإنسي والخلفي .

angulus occipitalis ossis parietalis TA للعتق الجداري
الزاوية الخلفية العلوية للعظم الجداري ، والتي تشارك أثناء الحياة الجنينية في تكوين اليافوخ الخلفي . تُدعى أيضاً الزاوية الخلفية العلوية للعظم الجداري .

angulus oculi lateralis TA (اللحاظ)
الزاوية المشكلة بالموصل الوحشي الجفني العلوي والسفلي ، وهي زاوية حادة في الطرف الوحشي من الشق الجفني .

angulus oculi medialis TA (الموق)
الزاوية المشكلة بالموصل الإنسي للأجفان العلوية والسفلية .

angulus oculi nasalis الزاوية الأنفية للعين
(= angulus oculi medialis TA) (= زاوية العين الإنسية ؛ الموق)
الزاوية المدورة عند الطرف الإنسي للشق الجفني والمحصورة بين الجفنين العلوي والسفلي .

angulus oculi temporalis الزاوية الصدغية للعين
(= angulus oculi lateralis TA) (= زاوية العين الوحشية ؛ اللحاظ)

الزاوية المشكلة بالموصل الوحشي للجفنين العلوي والسفلي .

زاوية المعدة **angulus of stomach**

هي النقطة الأكثر انخفاصاً على الانحناء الصغير والتي تميز موصل ثلثي المعدة باتجاه القحف عن ثلث المعدة الذنبي (باتجاه الذنب) . تدعى أيضاً بالثلثة الزاوية للمعدة وثلثة المعدة .

زاوية الفم **angulus oris TA**
(= الصَّوَّار)

الزاوية المشكلة عند أحد جانبي الفم بموصل الشفتين العلوية والسفلية .

الزاوية الجدارية للعظم **angulus parietalis**

الوتدي **ossis sphenoidalis**
الزاوية الأمامية السفلية للعظم الجداري ، تتمفصل مع الجناح الكبير للعظم الوتدي والعظم الجبهي . تدعى أيضاً الزاوية الأمامية السفلية للعظم الجداري ، و زاوية فيلكر .

الزاوية الخلفية **angulus posterior pyramidis**

الهرمية للعظم الصدغي **ossis temporalis**
الزاوية على القسم الصخري من العظم الصدغي التي تفصل السطح الخلفي عن السطح السفلي .

زاوية العانة **angulus pubis**

الزاوية تحت العانية ؛ وهي قمة القوس العانية وتمثل الزاوية المشكلة عند التقاء الفرعين المندمجين لعظم الإسك وعظم العانة بجانبي الجسم . تدعى أيضاً القوس تحت العانية والزاوية العانية التحتانية والقوس الحوضي .

الزاوية الوتدية للعظم **angulus sphenoidalis**

الجداري **ossis parietalis TA**
الزاوية الأمامية السفلية للعظم الجداري ، تتمفصل مع الجناح الكبير للعظم الوتدي والعظم الجبهي . تدعى أيضاً الزاوية الأمامية السفلية للعظم الجداري ، و زاوية فيلكر .

زاوية القص **angulus sternalis**

(=angulus sterni TA)

الزاوية المتواجدة على السطح الأمامي للقص عند موصل جسمه وقبضة القص . تُدعى أيضاً زاوية لودفيج ، و زاوية لويس .

الزاوية العانية التحتانية **angulus subpubic**

(= **angulus subpubicus TA**)

(=) زاوية العانة ؛ وهي قمة قوس العانية وتمثل الزاوية المشكلة عند التقاء الفرعين المندمجين لعظم الإسك وعظم العانة بجانبي الجسم . تدعى أيضاً القوس تحت العانية والقوس الحوضي .

الزاوية العلوية **angulus superior pyramidis**

الهرمية للعظم الصدغي **ossis temporalis**
الزاوية المتواجدة على السطح الداخلي للقسم الصخري من العظم الصدغي ، والتي تفصل أسطحه الخلفية عن الأمامية .

الزاوية العلوية للكثف **angulus superior**

scapulae TA

الزاوية المشكلة بين الحواف العلوية والإنسية للكثف . تدعى أيضاً الزاوية الإنسية للكثف .

زاوية وريدية **angulus venosus**

هي الزاوية المشكلة عند الموصل بين الوريد الوداجي الغائر والوريد تحت الترقوة . تدعى أيضاً زاوية بيروجوف .

anhalamine (قلواني مبلر)

قلواني مبلر ، صيغته الكيميائية : $C_{11}H_{15}NO_3$ ، يستخرج من نبات الخصلاء الويليامسية .

anhalonine أنهالونين

قلواني مبلر يستخرج من الخصلاء الويليامسية ، له الخواص الفارماكولوجية للمسكالين .

Anhalonium lewinii الخصلاء الويليامسية

(=**Lophophora williamsii**)

جنس من الصبار الأمريكي وهي مصدر المسكال (البراعم الزهرية لنبات العفراء) والذي هو مصدر حبوب المسكال التي تحتوي على المسكالين (قلواني من البراعم الزهرية لنبات العفراء) والبيوط (جنس من الصبار يشق منه المسكالين أيضاً) .

anhaphia **انْعِدَامُ حِسِّ اللَّمَسِّ**

(=anaphia)

(=) خدر لمسي ؛ أي فقد أو تناقص الإحساس باللمس .

anhaptoglobinemia **فَقْدُ هَابِتُوجْلُوبِينِ الدَّمِّ**

الفقد المكتسب أو الخلقى لهابتوجلوبين الدم وقديماً كان يعتبر ظاهرة جينية ، ولكن اكتشف بين عامي 1963 و 1968 أن له علاقة وطيطة بالأمراض الحالة للدم .

anhedonia **انْعِدَامُ التَّلذُّذِ**

الفقد التام لحس اللذة في أفعال تعطي اللذة بشكل طبيعي . وهذه الحالة من عدم القدرة على الاستمتاع بأي شيء في الحياة حتى الأشياء التي كانت مصدراً للسعادة من قبل ، هي علامة على الاكتئاب .

anhematosis **قِلَّةُ تَكُونِ الدَّمِّ**

(=anhemopoiesis)

تكون شاذ للدم .

anhidrosis **انْقِطَاعُ التَّعَرُّقِ ؛ اللَاعِرْقِيَّةُ**

1 - غياب أو قلة التعرق . قلة التعرق الشاذ . غياب أو عوز وخيم للتعرق ، عند الإنسان يكون عادة ناشئاً عن غياب أو شلل غدد التعرق أو عن انسداد الأوعية العرقية .

2 - غياب التعرق في الجياد ، حالة ملحوظة بكثرة في المناطق ذات المناخ الحار ، تُظهر الحيوانات المصابة ضيق تنفس وخيم ولا تستطيع العمل .

postmiliarial **انْقِطَاعُ التَّعَرُّقِ التَّالِي**

anhidrosis **لِلدَّخْنِيَّةِ**
غياب أو تناقص وخيم للتعرق نتيجة انسداد القنوات العرقية التالي للإصابة بالدخنية .

thermogenic **انْقِطَاعُ التَّعَرُّقِ الحَرِّيِّ**

anhidrosis **المُنْشَأُ**
(=) انقطاع التعرق المداري ؛ وهو حالة نادرة يشاهد تحت ظروف الجهد الحراري الذي يحدث أثناء أن تغلق الدخنية العميقة الغدد العرقية ، مسببة انقطاع التعرق واحتباس

الحرارة مما يؤدي إلى الإجهاد الحراري مع ظهور ضعف وعسر تنفس وتسرُّع القلب وارتفاع درجة حرارة الجسم وأخيراً يصاب بالهبوط . يدعى أيضاً احتباس العرق .

anhidrotic **1 - ناقص التعرق :**

يتعلق أو يتميز بانقطاع التعرق .

2 - مانع التعرق

anhydrase **الأنهيداز (إنزيم)**

مصطلح قديم شائع ، استعمل لتسمية بعض الإنزيمات تحت صنف الهيدرولياز .

carbonic anhydrase **الأنهيداز الكربونية**

إنزيم يحتوي على الزنك ، حيث يُحفز التحويل الداخلي لثنائي أكسيد الكربون مع البيكربونات والهيدروجين . يوجد على الأقل سبعة إيزوزيمات بشرية التي تظهر بشكل سائد في الكريات الحمراء والعضلات ، إلخ . . . يمكن أن يسبب عوز الأنهيدراز الكربونية 2 إلى تخلخل العظام والحمض الاستقلابي . يُعد تثبيط الأنهيدراز الكربونية 4 (ومن الممكن أيضاً بواسطة السلفوناميدات من ضروب المعالجة الحالية لعلاج الزرق .

anhydration **تَجْفَاف**

(=dehydration)

حالة تنتج عن فقد الزائد لماء الجسم .

anhidremia **نَقْصُ مَاءِ الدَّمِّ**

نقص ماء الدم نتيجة فقد الزائد لماء الجسم .

anhydride **أنهيدريد ؛ يلا ماء**

مركب كيميائي مشتق من مادة ، بشكل خاص حمض ، بتجريد جزيء ماء . أنهيدريدات القواعد هي أكاسيدات ، أما أنهيدريدات الكحوليات فهي أثيرات .

acetic anhydride **أنهيدريد الأسيتيك (كيمياء)**

سائل عديم اللون ، له رائحة خلية لاذعة ، هو أنهيدريد حمض الأسيتيك .

acid anhydride **أنهيدريد الحمض**

أنهيدريد بتشكل بتجفاف حمض ، أو ذلك الذي يشكل حمضاً عند التمييه . إذا ما كان

جزئتي حيوي المنشأ ، فإنه يمكن أن يتألف من جزئيين من نفس الحمض (مثلاً أنهيدريد الأستيك) ، أو يمكن أن يكون أنهيدريد مختلط .

anhydride silicic أنهيدريد السيليسيك

ثنائي أكسيد السيليكون SiO_2 يتواجد في الطبيعة في العقيق والرمل والأحجار الكريمة وأحجار الكوارتز . وهو أحد المركبات الهامة للخزف السني والمرشح العام في تركيبات الراتين . في شكله الحبيبي يعمل كعامل ساحج وصاقل للأسنان .

arsenous anhydride أنهيدريد الأرسينوز

(= arsenous trioxide) (= ثلاثي أكسيد الأرسينوز)

مركب أرسينوزي أبيض مع طعم حلو بالغم وله تأثير مكوّن لخلايا الحمر بالدم ويتم تناوله بجرعات صغيرة ومتكررة لزيادة الهيموجلوبين في البلدان جبال الألب . ويتسبب في زيادة قدرة العمل والمظهر الضارب للون الوردي . كان يستخدم سابقاً في علاج الأمراض الجلدية والدموية . يدعى أيضاً حمض الأرسينوز وزهور الزرنخ .

carbonic anhydride أنهيدريد الكربونيك

(= carbon dioxide) (= ثنائي أكسيد الكربون) . احتراق الكربون في وجود هواء زائد . يستخدم ثنائي أكسيد الكربون بتركيز لا يقل عن 99٪ كمنبه تنفسي . يدعى كذلك غاز حمض الكربونيك .

chromic anhydride أنهيدريد الكروميك

(= chromic acid) (= حمض الكروميك) الاسم الشائع لثلاثي أكسيد الكروميوم ، ويطلق المصطلح على حمض الكروميك H_2CrO_4 الذي يتواجد في المحلول المائي فقط . وهو عامل شديد السمية جداً وأكّال ومؤكسد قوي .

mixed anhydride أنهيدريد مختلط

أنهيدريد حمضي ، مركب من حمضين مختلفين مثلاً : ثلاثي فسفات الأدينوزين ، أو أدينيلات الأمينوأسيل .

perosmic anhydride أنهيدريد بير أوزميك (= رباعي أكسيد الأوزميوم) .

phthalic anhydride أنهيدريد الفثاليك

مركب تفاعلي منخفض الوزن الجزيئي ، له استعمالات صناعية متنوعة ، بما فيها صنع الأصباغ والمستحضرات الدوائية ومبيدات الحشرات كمقس للراتينات ؛ وهو مستأرج ، يسبب تهيج الجلد ، ويمكن إذا جرى استنشاق دخانه أن يؤدي للإصابة برئة إيبوكسي الراتين ، وهو شكل للالتهاب الرئوي بفرط التحسس .

silicic anhydride أنهيدريد السيليسيك

(=silica) (=سيليكيا) (كيمياء)

sorbitol anhydride أنهيدريد السوربيتول

(=sorbitn) (=سوربيتان) (كيمياء)

sulfurous anhydride أنهيدريد السلفوروز

(=sulfur dioxide) (=ثنائي أكسيد الكبريت)

من المركبات الكيميائية .

anhydro- سابقة بمعنى نزع الماء

سابقة كيميائية للدلالة على نزع الماء .

anhydrochloric لاهيدروكلوريكي

(=achlorhydric) (=لاكلوريدري)

فاقد حمض المعدة ، لاهيدروكلوري .

anhydrohydroxyprogesterone أنهيدرووكسي

بروجستيرون

(=ethisterone) (=إثيستيرون)

anhydromuscarine أنهيدرومُسكارين

قلواني تخليقي $(CH_3)_3N.CH_2.CHO$ ، OH

استعمل سابقاً في الطب التجريبي .

anhydrosugar سُكَّر منزوع الماء

سكر نزع منه جزيء أو أكثر من الماء ، ينتج عنه تشكل بنية أسيتال داخلية .

anhydrous لامائي

محروم أو معوز للماء .

aniacinamidosis عوزُ النيكوتيناميد

(=nicotinamide deficiency)

أي اضطراب ينتج عن عوز النيكوتيناميد مثل

البلاجرة . والبلاجرة هي متلازمة عوز إكلينيكية بسبب نقص النياسين (أو فشل تحول التريبتوفان إلى نياسين) وتتميز بالتهاب الجلد والأغشية المخاطية والإسهال والاضطرابات النفسية والعقلية . يحدث الالتهاب الجلدي في أجزاء الجسم المعرضة للضوء أو الرضح . تشمل الأعراض العقلية الاكتئاب والهوجية والقلق والتخليط والتوهان والهوام والهالوس .

عَوَزُ النِّيَاسِينِ aniacinosis

أي اضطراب ينتج عن عوز النيكوتيناميد مثل البلاجرة .

انظر تحت aniacinamidosis .

عَمَى البِنْفُسَجِيِّ anianthynopsy

عدم القدرة على تمييز اللون البنفسجي .

لا يِرَقَانِيَّ anicteric

1- لا يترافق باليرقان ولا يتميز به .

2- بدون يرقان (مثل الالتهاب الكبدي

اللايرقاني) .

مُشَوِّأً anidea

انظر تحت anidous .

مَسْخُ عَدِيمِ الشَّكْلِ anideus

(=holoacardi amorphus)

كامل القلب عديم الشكل وهو أحد التوأمن الذي يتكون بدون شكل تماماً وبدون أجزاء يمكن التعرف عليها .

مُشَوِّأً مُضْغِيَّ embryonic anideus (مسخ)

أديم الأريمة التي لا ينمو فيها محور الجنين .

مُشَوِّأً anidous (مسخ)

(=anidean)

نمو غير كامل للجنين المبكر (المضغفة) ، مؤلف من كتلة مدورة بسيطة ، يمكن أن يشاهد فيها أجزاء جسمية قليلة .

أُنِيدُو كَسِيم (دَوَاءٌ مُسَكِّنٌ) anidoxime

الاسم الكيميائي : 3-(دي فينيل أمينو)

1-فينيل-1 بروبانون O [4-ميثيل فينيل (1

أمينو] كاربونييل أو كسيم ، وهو دواء مسكن .

انْقِطَاعُ التَّعْرُقِ anidrosis

(=anhidrosis)

1- غياب أو عوز وخيم للتعرق . وفي البشر يكون سببه عادة غياب الغدد العرقية أو شللها أو بسبب انسداد قنوات التعرق .

2- غياب التعرق في الخيول هي حالة تشاهد كثيراً في الأجواء الحارة ويتنامى لدى الحيوانات المصابة عسر التنفس الوخيم وعدم قدرتها على العمل .

مَانِعُ التَّعْرُقِ anidrotic

(=anhidrotic)

1- متعلق بـ أو يتميز بانعدام التعرق .

2- يمنع أو يثبط التعرق .

3- مادة تمنع أو تثبط التعرق .

عَجَائِزِيَّ anile

1- تَدَنِّي المَلَكَةِ العَقْلِيَّةِ بِسَبَبِ الكَبَرِ عِنْدَ النِّسَاءِ .

2- شيخوخي ، خرف شيخوخي .

أَنِيلِيرِيدِين anileridine

دواء مسكن ومينج .

أَنِيلِيد anilid (كيميائ)

(=anilide)

أنيليد .

أي مركب يتشكّل من الأمينات الأروماتية باستبدال مجموعة أسيل بالهيدروجين من NH₂ .

لَعُقُ الشَّرْجِ anilincton

(=anilinctus)

تهييج جنسي للشرح بالشفيتين واللسان وهو أحد أنواع الشدوذ الجنسي .

النَّيْلِين (أَنْيَلِين) (صَنَّعٌ) aniline

سائل أريلامين زيتي عديم اللون ، مشتق من قطران الفحم أو النيلج ، يصنع تجارياً باختزال النتروبنزين ، ذواب قليلاً في الماء ، وبشكل مطلق في الأثير والكحول . يشكل أصباغ وألوان الأنيلين عند توليفه مع مواد أخرى ، بشكل خاص الكلور والكلورات . هو سبب هام لتسمم صناعي خطير (التسمم النيليني) ، وقد تكون جرعات عالية منه أو تعرض طويل له

- مسرطن . يدعى أيضاً أميدوبنزين ،
وأمينوبنزين .
aniline blue أزرق النيلين
مزيج من صبغ ثلاثي فينيل ميثان سلفونات ،
يستخدم كملون للأتسجة الرخوة و كملون
مباين .
aniline fuchsin فُوكْسِينٌ نِيلِينِيٌّ
(مُلَوِّنٌ لِلْمَتَقَدِّرَاتِ)
مزيج من نيالين و فوكسين قاعدي في 30٪
إيثانول مع أثر زهيد من الفينول ، كما في تلوين
جودبا ستشر .
aniline gentian violet بَنْفَسَجِيُّ الْجَنْطِيَانِ النَّيْلِينِيَّ
صباغ نيليني قاعدي ، وهو مزيج من نظيرات
وردية النيلين الميثيلية . ويستعمل في التلوين
المجهري (طريقة جرام) يحمل خصائص مضادة
للجراثيم وللغطور والديدان ، يستعمل موضعياً
لمعالجة العدوى الجلدية وإصابات الأغشية
المخاطية بالجراثيم السلبية الجرام والفطريات ،
وربما يعطى عن طريق الفم لمعالجة داء
السرديات والعدوى الكبدية بالديدان المثقوبة .
aniline red أَحْمَرُ النَّيْلِينِ
(= فُوكْسِينٌ قَاعَدِيٌّ) (=basic fuchsin)
مزيج من النيلين والفوكسين القاعدي في 30٪
إيثانول مع أثر زهيد من الفينول كما في ملون
جودبا ستشار .
anilingus لَعْقُ الشَّرْجِ
انظر تحت anilinctio .
anilism تَسَمُّ نِيلِينِيٌّ
(=anilism)
حالة تنتج عن التعرض للأيلين ، تتسم بوجود
الميتيهيموجلوبين في الدم ، وفقر الدم
اللاتنسجي ، ودوار ، وضعف عضلي ،
وزرّاق ، وخلل هضمي .
anility عَجَائِزِيَّةٌ
1- التصرف كما تتصرف العجائز .
2- شيخوخة ، خرف شيخوخي .
anil-quinoline أنيل كينُولِينِ

- كينولين مخلّق يحضّر من النيلين .
1 - الرُّوح
2 - الأَنْيْمَة
3 - الجوهر الفعال في الدواء.
في علم النفس اليونجيانى [نسبة إلى عالم
النفس السويسري كارل جوستاف يونج *Jung*]
هو : الكينونة الداخلية للشخص ، المضادة
للشخصية المظهرية ، أي الدور الاجتماعي أو
الواجهة المقدمة للعالم . بما أن الواجهتين
الخارجية والداخلية يكونا غالباً متضادين ، فقد
استعمل يونج المصطلح أيضاً ليشير إلى المقوم
الأثوي في نفسية .
1 - حَيَوَانِيٌّ
2 - حَيَوَان (ج:حَيَوَانَات)
(أ) كائن حي له أحاسيس والقدرة على الحركة
الإرادية ، ويتطلب من أجل وجوده
الأكسجين والطعام العضوي .
(ب) يتعلق بذلك الكائن الحي .
(ج) أي كائن حي حيواني ماعدا الإنسان ؛ أي
متعض يحصل على الطاقة من الاغذاء
بكائنات أخرى . وهو غالباً يتحرك
للحصول على غذائه ولتجنب مفترسيه ،
ويستجيب للمؤثرات الخارجية .
animal care technologist تَقْنِيُّ العِنَايَةِ بِالْحَيَوَانَاتِ
الشخص الذي يرفع الحيوانات التي تستخدم
في الأعمال المخبرية والتشخيص البيولوجي
والبحوث الطبية .
animal rights movement حَرَكَةُ حُقُوقِ الحَيَوَانِ
إن التأكيد على القيمة الداخلية والمتواصلة
للطبيعة ، كانت هي الأساس في تشييد حركة
حقوق الحيوان . وقد تأثر ناشطو هذه الحركة
ببيتر سينجر (Singer) محرر الحيوانات (1977)
وتوم ريجان (Regan) الذي وطد حقوق الحيوان
(1983) . وقد أبدت حركة حقوق الحيوان قلقها
بشأن التعامل الحيوانات المريضة ، كما أثارت
الخاوف من قسوة التعامل معها .
bulbopontine animal حَيَوَانٌ بَصَلِيٌّ جَسْرِيٌّ

(= decerebrate animal)	(= حيوانٌ مَفْصُولُ المَخ)	هجمات مرض خاص ، ولم يعطى حقنة لمكروب نوعي أو ذيفانه .
انظر تحت decerebrate animal		حيوانٌ نوْكلينيّ nuclein animal
cold blooded animal	حيوانٌ ذو دم بارد	حيوان حققت فيه كمية من النوكلين .
(= poikilotherm)	(= حيوانٌ متغيّر الحرارة)	حيوانٌ عَرَوِيّ slime animal
حيوان تتغير درجة حرارة جسمه تبعاً لدرجة حرارة البيئة .		(عَفَنٌ عَرَوِيّ) (= slime mold)
control animal	حيوانٌ شاهد	يتكون العفن الغروي من كتلة غير خلوية للجلبلة المعراة ولا يحدها جدار خلوي في حالتها الإنباتية .
يتم من خلاله تقييم مشاهدات التجارب على الحيوانات الأخرى .		حيوانٌ خَلُوٌّ من العوامل specific-pathogen-free animal
conventional animal	حيوانٌ اعتياديّ	حيوانات تنشأ في غياب الكائنات المحددة المسببة للمرض .
حيوان لم يخضع لظروف غير طبيعية ؛ حيوان تجارب ينشأ تحت ظروف معروفة المعاشات .		حيوانٌ نخاعيّ spinal animal
decerebrate animal	حيوانٌ مَفْصُولُ المَخ	حيوان قطع عنده الجبل النخاعي ، وبذلك ألغي الاتصال مع الدماغ .
حيوان تجارب نزع منه الدماغ المقدم أو المخ ، يظهر عندها امتداد صلب للسنيقان ، مع تقلص توتري قوي للعضلات الباسطة وإلى حد ما للعضلات القابضة .		حيوانٌ مهاديّ thalamic animal
decorticate animal	حيوانٌ مَفْصُولُ القشرة	حيوانٌ قطع جهازه العَصَبِيّ المركزيّ فوق المهاد .
حيوان أزيل جزء من قشرته المخية جراحياً .		حيوانٌ ذو دم حارّ warm blooded animal
experimental animal	حيوانٌ التجارب	(= حيوانٌ ثابتُ الحرارة) (= homeotherm animal)
حيوان يستعمل كموضوع للإجراءات التجريبية في المختبر .		حيوان تبقى درجة حرارة جسمه ثابتة بغض النظر عن درجة حرارة البيئة المحيطة .
Houssay animal	حيوانٌ هوسيه	حُوَيْن (ج: حُوَيْنَات)
[برناردو هوسيه ، 1887-1971 ، عالم فيسيولوجي أرجنتيني حاصل على جائزة نوبل] .		مصطلح مستخدم من قبل المتقدمون (Believers) بنظرية قبل التكوّن لتصميم جسم مصغر مفترض ، محتويّاً في عرس (Gamete) .
حيوانٌ منزوعُ النُخامية والبُنْكرياس		قائل بمذهب النطفة الذكورية animalculist
hyperphagic animal	حيوانٌ نهم	شخص مؤمن بنظرية إن الجنين غير النامي ، يوجد بشكل مسبق في النطفة .
حيوان تجارب خُرِبَتْ فيه خلايا النواة الإنسية البطينية للوطاء ، مما يبطل وعيه للنقطة التي يجب التوقف فيها عن الأكل ؛ يتميز ذلك الحيوان بالوحشية والأكل المفرط .		الحيوانية animality
Long-Lukens animal	حيوانٌ لُونج لوكينز	الصفاتُ المميزة للحيوان .
حيوانٌ منزوعُ البُنْكرياس والكُظُر .		1 - إحياء animation
normal animal	حيوانٌ سويّ	2 - حيوية
في الأبحاث : حيوان التجربة الذي لا يعاني من		3 - الرسوم المتحركة suspended animation
		حياة معلقة

حالة وقتية لموت ظاهر .

animism

المَذْهَبُ الرَّوْحَانِيّ

1- مذهب كان شائعاً من قبل وتم التخلي عنه ، وهذا المذهب هو الذي يقول بأن الروح هي مصدر لكل النماء العضوي .

2- الاعتقاد بأن الأشياء غير الحية والظواهر (مثل الغيوم) مسكونة ومدفوعة بعامل لا مادي ؛ هو خاصية لتفكير الطفولة الباكرة .

3- النظرية القائلة بأن السلوك تتحكم به روح لا مادية .

(=) أحد المصطلحات التي استخدمت في علم النفس للتعبير عن الجوانب الروحية ومنها الأثوي والمذكر .

انظر تحت anima و animus .

animus

1- العداوة

عداوة أو إرادة شريرة أو حقد .

2- الأنيْمُ (المَقُومُ المَذْكَرُ فِي نَفْسِيَةِ الأُنْثَى)

في علم النفس اليونجيانى هو : المقوم الذكوري لروح المرأة أو لكيونونها الداخلي (بمعنى آخر هو المقوم المذكر في نفسية الأنثى) . انظر الأنيمة .

anion

أَنْيُون (ج:أَنْيُونَات)

أيون (شاردة) سالب الشحنة ينجذب نحو الأتود (المصعد) في عملية الكهرلة (التحليل الكهربائي) .

anionic

أَنْيُونِيّ

1- يتعلق أو يحتوي على أنيون .

2- متعلق بالشوارد السالبة «جزيئات أو جسيمات دقيقة» التي تنجذب إلى قطب كهربائي موجب .

anionic surfactant أنيونيّ فاعل في السطوح

تستخدم الأيونات الفعالة بالسطح في كل الأماكن مثل منظفات غسيل الأطباق وفي مساحيق الغسيل وفي العديد من التطبيقات التجارية والصناعية وغالباً لا تستخدم الأيونات الفعالة بالسطح بمفردها ولكن دائماً ما تكون مقترنة بفاعلات السطح الأيونية لتقدم لها الثبات .

anionotropy

تَصَاوُغٌ أَنْيُونِيّ

نمط من الصنوانية تكوّن فيه المجموعة المهاجرة أيوناً سلبياً بدلاً من أيون الهيدروجين الأكثر اعتياداً .

aniridia

انْعِدَامُ القَرْحِيَّةِ ، غياب القرحة

حالة تنعدم فيها القرحة كلياً أو تظهر منها بقايا محيطية ، ويمكن أن تنتج عن شدوذ وراثي ثنائي الجانب عادة ، نادراً ما يكون تاماً ، حيث تشاهد جدعة رديمية بتنظير الزاوية ، كما قد تنتج عن أذيات رضحية أو جراحية .

anis-

سابقة بمعنى التَّفَاوُت

سابقة بمعنى التَّفَاوُت .

anis(o)-

سابقة بمعنى التفاوت

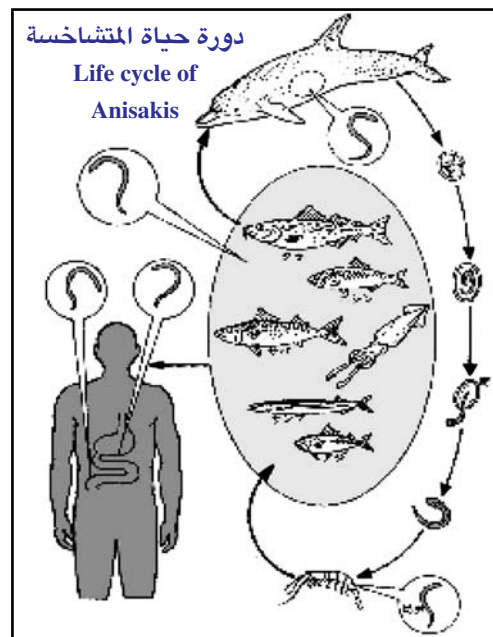
بادئة تعني غير مساو أو غير شبيه .

anisakiasis



داء المتشاحسات

عدوى الإنسان أو حيوانات أخرى بدودة ممسودة من فصيلة المتشاحسات . تنتج عدوى الإنسان عادة يرقات المرحلة الثالثة للمتشاحسة البحرية مأكولة في سمك بحري مُنْعَد غير مطهو جيداً (الرنجة) . تنقب اليرقات بعدئذ في جدار المعدة منتجة لكتلة ورمية حبيبية يوزينية . يدعى أيضاً ورم حبيبي يوزيني .



Anisakidae المتشاخسات

فصيلة من الديدان المسودات تسبب العديد منها داء المتشاخسات عند الإنسان وعند حيوانات أخرى التي تأكل السمك النيء .

Anisakis المتشاخسة

جنس من الديدان المسودات . النوع المعدي المعتاد هو المتشاخسة البحرية ، تتطفل على معدة الثدييات البحرية والطيور حيث تصل إلى دور البلوغ . تحدث يرقات الدور الثالث المعدي في أسماك بحرية متنوعة ، ويمكن للإنسان أن يصاب بالعدوى حين ابتلاعه لتلك الأسماك النيئة .

Anisakis marina المتشاخسة البحرية

دودة من جنس المتشاخسات وهي ديدان ممسودة تصيب الأسماك البحرية ، ومن الممكن أن تصيب الإنسان عند تناوله للسمك المصاب غير جيد الطهو وتسبب ورماً حبيبياً يوزنياً وتشابه أعراض الإصابة مع الورم السرطاني والقرحة الهضمية .

anisate أنيسات (كيمياء)

ملح حمض الأنيسيك .

anise أنيسون

- 1- أنيسون (ثمار نبات طبي) .
- 2- فاكهة الأنيسون ، تستعمل كطاردة للرياح والبلغم .
- 3- أي من فواكه أخرى شبيهة عديدة .

anise oil زيت الأنيسون

زيت يستخلص من نبات الأنيسون .

Chinese anise أنيسون صيني

(=Anise Indian) (=أنيسون هندي) الفاكهة الناضجة المحففة للأنيسون النجمي ، تنتج زيت الأنيسون الذي يستعمل كمنشط وكتارد للرياح .

star anise أنيسون نجمي

aniseed حبوب الأنيسون

حبوب نبات عشبي من فصيلة الخيميات ، أكثر ماينبت في الأراضي المرتفعة ولاسيما الكلسية ،

وثماره عطرة زكية وذات طعم حلو ، لذا تسمى بالكمون الحلو . يستخرج منها زيت عطري (زيت الأنيسون) ويستخدم في معالجة الاضطرابات الهضمية ولاسيما منقوعه أو زيتة لدفع الأرياح .

aniseikonia تفاوت الصورتين

(=anisoiconia)

حالة تكون فيها الصورة العينية لشيء ما كما تشاهد في عين واحدة ، تختلف بالحجم والشكل مما يشاهد بالعين الأخرى . وهي تمثل تباين الصورتين المولدتين في العينين للجسم المنظور في الحجم والشكل .

aniseikonic 1- مصحح تفاوت الصورتين

2- تفاوت الصورتين

anisergy تفاوت ضغط الدم

اختلافات في ضغط الدم في الأجزاء المختلفة من الجهاز القلبي الوعائي .

anisc أنيسوني

متعلق بـ أنيسون .

anisc acid حمض الأنيسيك

حمض الباراميثوكسي بنزويك ، مركب مطهر يحصل عليه من الأنيسون والشمر .

anisindione أنيسينديون

دواء مانع للتخثر (مميع للدم) يعطى بالقم .

anisine أنيسين

مضاد حيوي مبيد للجراثيم والفطور .

aniso- سابقة بمعنى التفاوت

سابقة بمعنى : غير متساو ، غير متشابه ، لا تناظر .

anisoaccommodation تفاوت التكيف

عدم تساوي درجة التكيف في العينين الاليتين . والتكيف هنا يعني زيادة قوة العدسة البلورية في العين عند النظر للأشياء القريبة ، وهي بالتالي تعني تباين قابلية تكيف العينين .

anisochromasia تفاوت التلون

(في الكريات الحمر)

(=anisochromia)

حالة تتلون فيها فقط المنطقة المحيطية للكرية الحمراء ، تشاهد في بعض أشكال فقر الدم . تُدعى أيضاً تَفَاوُتُ التَّلُونِ .

anisochromatic **مُتَّفَاوُتُ التَّلُونِ**

1- ليس له نفس اللون في كل مكان .
2- يتعلق بحاليل تستعمل لاختبار عمى الألوان ، تحتوي على صبغين يمكن تمييزهما بواسطة كلاً من العين الطبيعية والعين عمياء اللون .

anisochromia **تَفَاوُتُ التَّلُونِ**

(في الكريات الحمر)

حالة لا تتلون فيها المنطقة المحيطية للكرية الحمراء . تشاهد في بعض أشكال فقر الدم .

anisocoria **تَفَاوُتُ الحَدَقَتَيْنِ**


لا تساو في قطر الحدقتين ؛ وبالتالي تدل على تباين سعة حدقتي العينين وتفاوت قطريهما .

congenital anisocoria **تَفَاوُتُ الحَدَقَتَيْنِ الخَلْقِيَّ**

تفاوت خلقي في قطر حدقتي العينين .

anisocytosis **تَفَاوُتُ الكَرِيَّاتِ**

الحالة التي يوجد فيها تفاوت مفرط في حجم الخلايا ، وخاصة في الكريات الحمراء .



Anisocytosis تفاوت الكريات

anisodactylous **مُتَّفَاوُتُ الأصَابِعِ**

أصابعه المتقابلة غير متساوية في الطول .

anisodactyly **تَفَاوُتُ الأصَابِعِ**

حالة تتميز بامتلاك أصابع متناظرة بطول غير متساو .

anisodiametric **متفاوت الأقطار**

يتميز بأبعاد مختلفة في أقطار مختلفة .

anisodont **متفاوت الأسنان**

شخص أو حيوان بأسنان غير منتظمة ، غير متساوية غير متماثلة في انتظامها أو عددها أو كلاهما .

anisogamete **عُرسُ مُتَّفَاوُت**

عرس (جاميت) بحجم وبنية مختلفة عن العرس الذي يتحد معه ، وبالتالي فالمصطلح يشير إلى الأعراس المختلفة حجماً أو حجماً وشكلاً .

anisogamous **مُتَّفَاوُتُ الأعراس**

(=anisogametic)

يتميز بإنتاجه لأعراس بحجم وبنية متباينة .

anisogamy **تَرَاوُجُ مُتَّفَاوُتِ الأعراس**

اقتران جنسي تكون فيه الأعراس مختلفة بالحجم والبنية . وهو يدل على الاقتران بين أعراس مُدَكَّرَة (الأنثى) وأخرى مؤنثة (البويضة) غير متشابهة فيما بينها ، وينتج عن اقترانها لاقحة ثنائية الصيغة الكروموسومية . إذا كان الاختلاف بين نوعي الأعراس في الأبعاد أو الشكل يكون التباين شكلياً ، وإذا كان اختلافهما على الصعيد السلوكي ، فالتباين فيسيولوجي . وقد يكون الاختلاف على المستويين الشكلي والفيسيولوجي معاً .

anisognathous **مُتَّبَايِنُ الفكين**

له فك علوي أعرض من الفك السفلي .

anisogynecomastia **تَفَاوُتُ التَّنَدُّوَتَيْنِ**

1- كبر غير متساو بثديي الذكر .
2- تثدي وحيد الجانب للذكر .

anisoiconia **تَفَاوُتُ الصُّورَتَيْنِ**

(=aniseikonia)

حالة تكون فيها الصورة العينية لشيء ما مختلفة في الحجم والشكل عندما تشاهد بعين واحدة عما إذا شوهدت بالأخرى . وهي تمثل تباين الصورتين المولدتين بالعينين للجسم المنظور في الحجم والشكل .

anisokaryosis **تَفَاوُتُ النُّوَى**

لاتساو في حجم أنوية الخلايا .	الأخرى بحيث لا يتطابق المحوران البصريان
Anisobolis أبو مَقَصَّ	للعينين على نفس المستوى الأفقي ؛ وهو خلل
جنس من الخنافس وهو مضيّف متوسط	توازن في عضلات العينين فتولد فيهما
للطفيليات الدودية للإنسان و لحيوانات	صورتان بمستويين مختلفين .
أخرى .	anisopia تَفَاوُتُ الإِبْصَارِ
anisomastia تَفَاوُتُ التَّدْيِينِ	عدم تساوي البصر في العينين الاثنتين .
عدم تساوي حجم الثديين .	anisopiasis تَفَاوُتُ ضَغْطِ الدَّمِ
anisomelia تَفَاوُتُ الطَّرْفَيْنِ	(=anisergy)
عدم تساوي الطَّرْفَيْنِ المزدوجين (الذَّرَاعَيْنِ أو	اختلاف وعدم تساو في ضغط الدم لدى قياسه
السَّاقَيْنِ) .	في أنحاء مختلفة من الجسم .
anisomeric لامْتِصَاوِغ	anisopoikilocytosis تَبَكُّلُ الكَرِيَّاتِ المُتَفَاوِتِ
غير متصاوغ (غير متساو قياساً) .	ظهور الكريات الحمراء في الدم بأشكال
anisometrope مُتَفَاوُتُ الانْكَسَارِ	وأحجام غير طبيعية .
شخص مصاب بتفاوت الانكسار .	anisorhythmia تَفَاوُتُ النِّظْمِ
anisometropia تَفَاوُتُ الانْكَسَارِ	هي حالة من عدم انتظام القلب وفقد التنسيق
تفاوت قوّة الانكسار الضوئي في العينين	بين النشاط الأذيني والنشاط البطيني .
وبالتالي تشير إلى اختلاف شدة انكسار	anisosmotic مُتَفَاوُتُ التَّنَاضُحِيَّةِ
العينين .	لا يمتلك نفس الضغط التناضحي ، أو أنه لا
anisometropic مُتَفَاوُتُ الانْكَسَارِ	يحتوي على نفس التركيز الفعال للمكونات
متعلق بدأ أو متميز بتفاوت الانكسار .	النشطة تناضحياً .
Anisomorpha المُتَفَاوِتَاتُ	anisospore بَوَغُ مُفَاوِتِ
جنس من الحشرات المستقيمة الأجنحة ، قادر	بَوَغُ جنسيّ يختلف فيه الذكر والأنثى في
على إطلاق سائل مهيج .	الشكل والحجم .
anisomorphic مُتَفَاوُتُ الشَّكْلِ	anisosporous مُتَفَاوُتُ الأَبْوَاغِ
(=anisomorphous)	فيه اختلاف في الشكل والحجم بين الذكر
لديه تفاوت في الشكل والحجم أو البنية .	والأنثى .
anisomyopia تَفَاوُتُ الحَسَرِ	anisosthenic مُتَفَاوُتَةُ القُوَّةِ
هي حالة يكون فيها التوازن بين العضلات	يقال للعضلات الزوجية التي لا تمتلك نفس
العمودية لعين واحدة مختلفاً عن العين	القوة .
الأخرى ، وبالتالي لا تقع الخطوط البصرية على	anisotonic 1 - مُتَفَاوُتُ الضَّغْطِ التَّنَاضُحِيِّ
نفس المستوى الأفقي .	له ضغط تناضحي مختلف عن ذلك الضغط
anisonucleosis تَفَاوُتُ النُّوَى	في المحلول الذي يُقارن به .
(=anisokaryosis)	2 - مُتَفَاوُتَةُ التَّوْتَرِ (عَضَلَاتِ)
عدم تساوي أحجام أنوية الخلايا .	تبدي اختلافاً في التوتر أو الشدّة .
anisophoria أَحْوَالُ مُتَفَاوِتِ	anisotropal مُتَبَايِنُ الأَوْضَاعِ
الحالة التي يختلف فيها التوازن في العضلات	(=anisotropic)
العمودية في إحدى العينين عما هو في العين	تباين مختلف الخواص باختلاف جهة القياس .

anisotropic مُتَبَايِنُ الْأَوْضَاعِ

- 1- يتميز بخواص غير متشابهة إذا قيست في اتجاهات مختلفة ، كما في أي وحدة ينقصها التناظر الكروي .
- 2- كاسر مزدوج أو له قوة مستقطبة مزدوجة .

anisotropine أنيزوتروبين

دواء مضاد للكولين ، يعطى عن طريق الفم حيث يسبب ارتخاء في العضلات الحشوية الملساء ، ويفيد كمادة حائلة للتشنج في الاضطرابات الهضمية .

anisotropy تَفَاوُتٌ مُتَأَثِّرٌ بِالْجِهَاتِ

الحالة أو الصفة التي تطلق على مُتَبَايِنُ الْأَوْضَاعِ ؛ وتشير إلى تفاوت خواص المواد وانكساريته الضوئية باختلاف اتجاهاتها .

anisoytosis تفاوت الكريات

وجود كريات حمراء في الدم مفرطة في تفاوت الحجم . يدعى أيضاً تبكل الكريات المتفاوت .

anisum أنيسون

(=anise)

- 1- أنيسون (نبات طبي) .
- 2- فاكهة الأنيسون ، تستعمل كطاردة للأرياح والبلغم .

anisuria تَفَاوُتُ الْبِيَلَاتِ

حالة تتميز بتناوب البوال مع قلة البول .

anitrogenous لانتروجيني

غير نتروجيني .

ankle كاحل

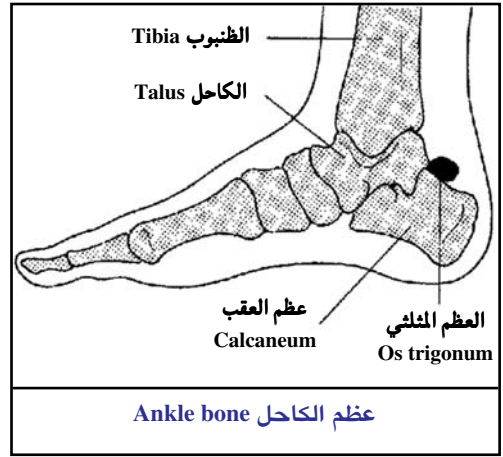
- 1- المفصل الكاحلي الساقى .
- 2- منطقة مفصل الكاحل
- 3- الكاحل (Talus) : جزء الطرف السفلي الذي يعلو القدم مباشرة .
- 4- عرقوب الحصان (Hock) .

ankle bone عظم الكاحل

ankle jerk نَفْضَةُ الْكَاكِلِ

بسط القدم التالي لتقلص عضلات الربلة بعد النقر الخفيف على وتر أخيل (العرقوب) .

ankle joint مَفْصَلُ الْكَاكِلِ



التمفصل الكاحلي الساقى والذي يتشكل من السطح المفصلي السفلي والسطح المفصلي الكعبي للظنبر ، والسطح المفصلي الكعبي للشظية والسطحين الكعبيين الأنسي والوحشي ، والسطح العلوي والسطح العلوي للكاحل .

cocked ankle كاحل مُرَدُّود (في الخيول)

يعني أن رسغ الدابة يشير في الواقع للخلف قليلاً .

deck ankles كَوَاحِلُ الْبَحَّارَةِ

تَوَرُّمٌ كَوَاحِلِ الْبَحَّارَةِ .

tailors' ankle كَوَاحِلُ الْخِيَّاطِينَ

جراب شاذ على النهاية السفلية للشظية عند الخياطين ، بسبب الضغط الناتج عن الجلوس على الأرض مع تصالب الساقين الأمامي .

talocrural ankle كاحلُ سَاقِيٍّ

متعلق بالكاحل والساق .

anklet سَانِدَةُ الْكَاكِلِ

1- حلية تلبس حول الكاحل .

2- جورب يصل فوق الكاحل مباشرة .

ankylo- سَابِقَةٌ بِمَعْنَى الْإِلْتِصَاقِ ؛ التَّصَلُّبُ

سابقة بمعنى الالتحام ، أو الالتصاق ، أو التصلب .

ankyloblepharon التَّصَاقُ الْجَفْنَيْنِ

التصاق بين الحواف الهدبية في الجفنين العلوي والسفلي .

التصاقُ الجفَّينِ ankyloblepharon filiforme
الخيطي الشكل الولادي adnatum
التحام خلقي لحواف الجفنين بواسطة أشرطة
خيطة .

التصاقُ الجفَّينِ التَّامَّ ankyloblepharon totale
(= cryptophthalmus) (= اختباء العين)
شدوذ نمائي يتصل فيه الجلد فوق القلعة بدون
وجود مؤشرات على تكون الجفنين .

التصاقُ الشفَّتَيْنِ ankylocheilia
التصاق الشفتين ببعضهما البعض .

1- تضيُّقُ المهبلِ ankylocolpos
2- رتقُ المهبلِ
حالة رتق أو عدم انثقاب في المهبل .

التصاقُ الأصابعِ ankylodactyly
(= syndactyly)
التحام أو التصاق بين أصابع اليدين أو القدمين .

التصاقُ اللِّسانِ ankyloglossia
(= adherent tongue) (= lingua frenata)
(= tongue-tie)
تحدد في حركة اللسان تنجم عنه صعوبة
الكلام ، ويقال له أيضاً لسان ملتصق ، أو لسان
ملتجم ، أو التصاق اللسان ؛ ويؤدي إلى خلل
التلفظ وصعوبته . والتصاق اللسان يحد
من حركة اللسان ، ويمكن أن ينتج عن
التحام اللسان بقاع الفم (التصاق كامل) أو
بسبب قصر لجيم اللسان الشاذ وينتج
عنه تقييد حركة اللسان (التصاق
جزئي) .

الالتصاقُ العُلويُّ ankyloglossia
للسان (بالحنك) superior
ظاهرة غير طبيعية يحدث فيها التصاق شديد
بين اللسان والحنك ، قد ترافق مع تشوهات في
الأطراف .

رهابُ القسَطِ ankylophobia
الخوف من القسَط في حالات كسور العظام أو
التهابات المفاصل .

1 - مُقسَطِ ankylopoietic

2 - قَسَطِيٌّ

مُحَدَّث ، أو متصف بالقسط .

مَقْسُوطِ ankylosed

1 - ملتحم أو مسدود كما في المفصل .

2 - يمنع الحركة كما في المفاصل .

قُسُوطِ ankyloses

(ف: قَسَط) (sing. ankylosis)

ممانع لحركة المفصل ، وتصلد المفصل بسبب
مرض ما ، أو إصابة ، أو تدخل جراحي .
انظر تحت ankylosis .

التَّهابُ الفَقَّارِ المُقسَطِ ankylosing spondylitis
(= rheumatoid
الروماتويديّ) spondylitis

داء تورمي مزمن يحدث لسبب مجهول ، يبدأ
بإصابة العمود الفقري والبنى المجاورة ، ويطرق
غالباً ليلاحم عظام العمود الفقري (قَسَط) ،
يقف المريض نحو الأمام في الحالات الشديدة
وتدعى سيساء لاعب البوكر أو العمود الفقري
الخيزرانية ، يصيب المرض الرجال غالباً تحت
عمر 30 سنة ، وهناك فرصة كبيرة لأن يورث .
وبالإضافة إلى العمود الفقري فإنه يكتنف أيضاً
مفاصل الورك والكتف والرقبة والأضلاع
والفك . وعندما يكتنف المفاصل التي تصل
الأضلاع بالعمود الفقري فإنه يصبح من
الصعب على المريض أن يوسع القفص
الصدري أثناء التنفس . تهدف المعالجة إلى
تفريج الألم وتورم المفاصل ، ويتم ذلك عادة
بالأدوية ، كما يساعد العلاج الطبيعي ، في
الحفاظ على العمود الفقري منتصباً قدر
الإمكان ، ويمكن أن تجرى الجراحة في الحالات
المتقدمة لجعل العمود الفقري مستقيماً . يدعى
أيضاً : داء ماري - شتروميل .

قسَط (ج: قُسُوط) ankylosis (pl. ankyloses)

ثبات المفصل وتصلده ، ناجم عن مرض ، أو
إصابة ، أو إجراء جراحي . وهو عبارة عن
التحام كامل أو غير كامل لعضوين
متحركين بواسطة نسيج ليفي أو عظمي .

artificial ankylosis قَسَطٌ اصْطِنَاعِيٌّ
التثبيت الجراحي لمفصل بإجراء مُصَمَّم لدمج
سطحي المفصل وذلك من خلال تعزيز تكاثر
الخلايا العظمية .

bony ankylosis قَسَطٌ عَظْمِيٌّ
التحام عظام المفصل بسبب تكاثر الخلايا
العظمية ، ينجم عنه ثبات تام في المفصل ؛
يدعى أيضاً قَسَطٌ حَقِيقِيٌّ .

capsular ankylosis قَسَطٌ مَحْفَظِيٌّ
تبيس المفصل بسبب الجساسة أو التعظم متغاير
التوضع بنسيج المحفظة .

cricoarytenoid joint ankylosis قَسَطٌ المَفْصَلِ الحَلْقِيّ الطَّرْجِهَالِيّ
تثبيت المفصل الحلقي الطرجهالي بسبب
الالتهاب ؛ وتصف ببحة وسعال وصعوبة في
التقشع .

dental ankylosis قَسَطٌ سِنِّيٌّ
حالة تتميز بفقد حركة السن الناجم عن اندماج
ملاط الجذر مع العظم السنخي المجاور .

extra-articular ankylosis قَسَطٌ مِّنْ خَارِجِ المَفْصَلِ
تبيس المفصل بسبب الجساسة أو التعظم متغاير
التوضع للأنسجة المجاورة .

extracapsular ankylosis قَسَطٌ مِّنْ خَارِجِ المَحْفَظَةِ
قسط ناجم عن صمل الأجزاء خارج محفظة
المفصل .

false ankylosis قَسَطٌ كَاذِبٌ (=) قسط ليفي ؛ وهو عدم القدرة على فتح
الفم نتيجة كزاز فكي وليس نتيجة
مرض بالمفصل الفكي الصدغي .

fibrous ankylosis قَسَطٌ لِفْيفِيٌّ
قسط ناجم عن تشكل لأشرطة ليفية ضمن
المفصل . ويدعى أيضاً : قسط كاذب ، قسط
رباطي .

intra-articular ankylosis قَسَطٌ مِّنْ دَاخِلِ المَفْصَلِ

تبيس المفصل بسبب الجساسة أو التعظم متغاير
التوضع بداخل المفصل .

intracapsular ankylosis قَسَطٌ مِّنْ دَاخِلِ المَحْفَظَةِ
قسط ناجم عن صمل غير مناسب للبنى ضمن
المفصل .

ligamentous ankylosis قَسَطٌ رِبَاطِيٌّ
قسط ينجم عن تشكل أشرطة ليفية ؛ وهو نوع
من أنواع التبيس المفصلي يتسبب في
تصلب لأربطة المفصل .

operative ankylosis قَسَطٌ جِرَاحِيٌّ
تبيس المفصل بسبب التدخل الجراحي
بالمفصل .

partial ankylosis قَسَطٌ جُزْئِيٌّ
تبيس المفصل في بعض أجزاء دون الأخرى .

spurious ankylosis قَسَطٌ كَاذِبٌ
انظر تحت false ankylosis .

stapedial ankylosis قَسَطٌ الرِّكَابِيّ
تثبيت الصفيحة القدمية للعظم الركابي في
تصلب الأذن ، مسبباً فقد السمع التوصيلي .

true ankylosis قَسَطٌ حَقِيقِيٌّ
اندماج عظام المفصل بتعزيز تكاثر الخلايا
العظمية ، مما يسبب انعدام الحركة .

unsound ankylosis قَسَطٌ رِكِيكٌ
هي حالة مؤلمة من القَسَطِ الليفي ويؤدي إلى
تشوه أثناء المشي .

Ankylostoma الملقَّوات؛ الأنكلوستوما

(=ancylostoma)

جنس من الطفيليات من الديدان المسودات ؛
وهي الديدان الشصية التي تصيب شعوب
العالم القديم .

داء الأنكلوستومات؛ ankylostomiasis

داء الملقَّوات

داء الإصابة بالديدان الشصية والذي تسببه
الأنكلستوما الإثنا عشرية ؛ ويتميز بكثرة
اليوزينيات وفقر الدم والهزال وعسر الهضم .
وفي الأطفال المصابين بالعداوى المزمنة الوحيدة

يحدث انتفاخ البطن وشدوذ في النمو العقلي والبدني .

ankylotic

قَسَطِيّ

متعلق أو متميز بالقسط .

ankylotomy

قَطْعُ القَسَطِ

قَطْعُ اللُّجِيمِ لتحرير قَسَطِ اللسان .

ankylurethria

تَضْيِيقُ الإِحْلِيلِ

وجود ضيق في الإحليل (قناة مجرى البول) .

ankyrisms

تَمَفُّصُ مِرْسَاتِي الشُّكْلِ

1- تمفصل بين عظمين له شكل مرسة السفن .
2- تمفصل بين عظمين ثابت كثبات مرسة البحر .

ankyroid

مِرْسَاتِي الشُّكْلِ

(=ancyroid)

anlage

بُدَاةٌ

(=primordium)

شبيهة بشكل المرسة أو الخطاف . وهي نسيج جنيني بدئي تتكون منه الأعضاء أو أجزائها ؛ وهي مجموعة من الخلايا الأولية يبدأ فيها تكون عضو أو جزء من الجنين .

anneal

1 - يَسْقِي (المعدن)

(أ) تسخين مادة مثل المعدن أو الزجاج ثم تبريدها بشكل منضبط حسب الدرجة التي يراد أن تصير عليها المادة المعالجة من حيث الصلابة أو المطواعية أو الطراوة .

(ب) جعل خليطة الملجم متجانسة وذلك بإحمائها في الفرن .

(ج) يزيل الغازات (Degas) .

2 - يَطْوَعُ

في علم الأحياء الجزئي : إحداث الترابط أو إعادة للأحماض النووية المفردة الطاق ليتشكل جزيء ذا طاقين وذلك غالباً بتسخين الجسم أولاً ثم تبريده ببطء ، وتستعمل هذه الطريقة في تجارب الوراثة الجزيئية لتوليد جزيئات حمض نووي هجينة مكونة من خيوط مزدوجة كل منها من مصدر مختلف عن الثاني . يسخن أولاً ثم يبرد ببطء .

annealed

مُطَوَّعٌ

المعدن أو الزجاج الذي خضع لعملية التسقية أو التطويع .

annectent

رَابِطٌ

وسيلة الوصل أو الربط .

annelid

دَوْدَةٌ عَلَقِيَّةٌ

1- أي دودة تنتسب لرتبة العلقيات ؛ وهي مجموعة تحتوي على الديدان المتعددة القطع (المتشذفة) ، مثل ديدان الأرض والديدان كثيرات الشعر والعلق ؛ وتتميز تلك الديدان بوجود تقطع شدي ، وجوف عام وجهازين عصبي ودموي جيدي التطور وكليوات .

2- من أو متعلق برتبة العلقيات .

Annelida

العَلَقِيَّاتُ

شعبة رتبة من الديدان التوالي اللاقارية تشمل الديدان المتعددة القطع (المتشذفة) وتضم العلق البحري ، وعلق الماء العذب ، وديدان الأرض ، والعلق الطبي ، وهو الوحيد من فصيلة العلقيات الذي يستعمل لأغراض طبية .

annexa

مُلْحَقَاتٌ

أجزاء إضافية للبنية .

annexectomy

اسْتِنْصَالُ المُلْحَقَاتِ

(=adnexectomy)

استئصال أو إزالة الملحقات وخصوصاً ملحقات الرحم .

Annona

قَشِطَةٌ

جنس من الأشجار والشجيرات من فصيلة القشطات (Annonaceae) ، توجد في المناطق المدارية في أمريكا ، القشطة الشائكة (Amuricata) ، وهي مصدر من الثمار الشائكة صالحة للأكل ، يستعمل ثمر وأوراق بعض أصنافها في الطب الشعبي ، ولبذور بعضها تأثير مقيء ، وهي سامة للأسماك وللديدان .

annotated

مَشْرُوحٌ

موضح بالشرح ؛ مفسر .

annotation

تَدْيِيلٌ

تفسير ، أي كتاب أو مقالة أو مصطلح يتلوه وصف وجيز وفقرة قيمة تصفه (عادة في حدود 150 كلمة) .

annotto عَرْنُوْطَة

مادة ملونة يتم الحصول عليها من بصلة توت العرنوطة .

annoyer مُغِيْظ

معادي ؛ أو مُهَدِّدٌ مُكْرَه ؛ يقمع .

annual سَنَوِيّ

1- يحدث دورياً مرة كل سنة .

2- (نبات) : يصف النوع النباتي الذي يتم دورة حياته (بدءاً من البذرة وانتهاء بالبذرة) خلال السنة ذاتها . وفي مثل هذه الأنواع تكون البذور هي الوسيلة التي تؤمن تجدها .

annular حَلَقِيّ

1- دائري أو يشبه الحلقة في شكله .

2- (نبات) : نعت لأحد أنماط التَغْلُظ في الأوعية الخشبية الناقلة للنسج الناقص أو الخام حيث ترسب مادة الخشبيين في حلقات منفصلة عن بعضها . ينحصر هذا النمط من التغلظ على بعض أوعية الخشب الابتدائي الذي يمثل الجزء الأصغر من الخشب الأولي وهذا التغلظ الحلقي يترسب على أوعية تختص بالنقل قبل انتهائها من الاستطالة . وهو مثل قرينه الحلزوني شكلان من التغلظ يتيحان للأوعية فرصة الاستطالة رغم تخشبها .

annular ligament الرباط الحلقي

annulate مَحْوَلَق

يتألف جسمه من حلقات .

annulet حَلِيْقَة

بنية شبيهة بالحلقة حول رأس الدعامة .

annuli (sing.annulus) حَلَقَات (ف:حَلَقَة)

جمع حَلَقَة .

annuloplasty رَأْبُ حَلَقَة الصَّمَام

عملية رأبية لصمام قلبي .

annulorrhaphy رَفْوُ الحَلَقَة (الفَنْقِيَّة)

إغلاق الحلقة أو العيب الفتقية بالخياطة .

annulose مُحَلَّق (ذو حَلَقَات)

يتألف من حلقات أو شدف شبيهة بالحلقات .

annulospiral حَلَقِيّ حَلَزُونِيّ

يتألف من حلقات وحلزونيات .

annulus TA (pl.annuli) حَلَقَة (ج:حَلَقَات)

1- بنية حلقية الشكل أو دائرية .

2- حلقة من الخلايا في علية الحزاز أو

السرخس يسمح انشطارها بتحرير الأبواغ .

annulus abdominalis الحَلَقَة البَطْنِيَّة

هي فتحة في اللفافة المستعرضة والتي يدخل من خلالها الأسهر والأوعية الدموية التناسلية إلى النفق الأربي . وتقع في منتصف المسافة بين الشوكة الحرقفية الأمامية العلوية والحدبة العانية . يحدها من الناحية الإنسية الطية السرية الوحشية (الأوعية الشرسوفية السفلية) أما من الناحية السفلية فيحدها السبيل الحرقفي العاني .

annulus abdominalis الحَلَقَة البَطْنِيَّة

abdominis

(= الحَلَقَة الأَرْبِيَّة

عميقة) (= **anulus inguinalis profundus TA**)

انظر تحت **annulus abdominalis** .

annulus ciliaris الحَلَقَة الهَدْبِيَّة

(= الدَوِيْرَة الهَدْبِيَّة) (= **orbiculus ciliaris TA**)

جزء رفيع من الجسم الهدبي يمتد من التاج وحتى الحاشية المشرشرة للشبكية .

annulus conjunctivae TA حَلَقَة الملتحمة

الحلقة المكونة عند دائرة اتصال الملتحمة بالقرنية .

annulus femoralis TA الحَلَقَة الفَخْذِيَّة

الفتحة العلوية للنفق الفخذي والتي يحدها من الأمام الرباط الأربي ، ومن الخلف العضلة العانية ومن الجهة الإنسية الرباط الجوبي ، ومن الجهة الوحشية الوريد الفخذي . يمر من خلالها العديد من الأوعية المفاوية من الطرف السفلي إلى البطن . تسمح هذه الحلقة بالتكيف مع كبر

الوريد الفخذي في اختبار فالسالفا غالباً ما تشغل هذه الحلقة بعقدة لمفية (كلوكيه) وهي مقر الفتق الفخذي .

annulus fibrocartilagineus **الحَلَقَةُ اللَّيْفِيَّةُ**

membranae **العُضْرُوفِيَّةُ لُغْشَاءُ**

tympani TA **الطَّبَل**

وتسمى كذلك الحلقة الليفية الغضروفية

(Fibrocartilagineus ring of الطبلي

(tympanic membranae) ، وهي القسم الثخين

من كفاف غشاء الطبل المثبت على الثلم

الطبلي .

annulus fibrosus **الحَلَقَةُ القَلْبِيَّةُ**

cordis TA **اللَّيْفِيَّةُ**

واحدة من أربع حلقات ليفية تحيط بالفتحة

الأذينية البطنية والفتحات الشريانية بالقلب .

وتوفر هذه الحلقات ركائز لوربقات الصمام

وتبقى على سالكية (Patency) هذه الفتحات .

وتوفر هذه الحلقات أيضاً منشأ ومغرزاً لعضلة

القلب .

annulus fibrosus **الحَلَقَةُ اللَّيْفِيَّةُ (للقُرْصِ**

الفقرِي)

جزء محيطي شبيه بالحلقة للقُرْصِ الفقرِي

يتكون من نسيج غضروفي وليفي .

annulus fibrosus **الحَلَقَةُ اللَّيْفِيَّةُ للقُرْصِ**

disci intervertebralis TA **الفقرِي**

جزء محيطي شبيه بالحلقة للقُرْصِ الفقرِي

يتكون من نسيج غضروفي وليفي .

annulus fibrosus **الحَلَقَةُ اللَّيْفِيَّةُ العُضْرُوفِيَّةُ**

fibrocartilaginis **للقُرْصِ الفقرِي**

intervertebralis

وتسمى **الحَلَقَةُ اللَّيْفِيَّةُ للقُرْصِ الفقرِي (Anulus**

fibrosus of intervertebral disk) ، وهي حلقة

ليفية غضروفية ومن نسيج ليفي تشكل كفاف

القُرْصِ الفقرِي ؛ تحيط بانواة اللبنة للقُرْصِ

بين الفقار ، والتي تتعرض للفتق عند انضغاط

الحلقة الليفية .

annulus haemorrhoidalis **الحَلَقَةُ الباسُورِيَّةُ**

(= **المنطَقَةُ** **zona**)

hemorrhoidalis TA **الباسُورِيَّةُ**

جزء من القناة الشرجية يحتوي على الضفيرة

الوريدية المستقيمة .

annulus inguinalis **الحَلَقَةُ البَطْنِيَّةُ**

abdominalis **الأرْبِيَّةُ**

(= **الحَلَقَةُ الأَرْبِيَّةُ** **anulus inguinalis**)

profundus TA **العميقة**

هي فتحة في اللفافة المستعرضة والتي يدخل

من خلالها الأسهر والأوعية الدموية التناسلية

إلى النفق الأربي . وتقع في منتصف المسافة بين

الشوكة الحرقفية الأمامية العلوية والحذبة

العانية . يحدها من الناحية الأنسية الطية السرية

الوحشية (الأوعية الشرسوفية السفلية) أما من

الناحية السفلية فيحدها السبيل الحرقفي

العاني .

annulus inguinalis **الحَلَقَةُ الأَرْبِيَّةُ**

profundus TA **العميقة**

انظر تحت **annulus inguinalis abdominalis** .

annulus inguinalis **الحَلَقَةُ الأَرْبِيَّةُ تَحْتَ**

subcutaneus **الجلديَّة**

(= **الحَلَقَةُ الأَرْبِيَّةُ** **anulus inguinalis**)

superficialis **السَطْحِيَّةُ**

فتحة شبيهة بالفلع بسفاق العضلة المائلة

الخارجية لجدار البطن والتي يخرج من خلالها

الحبل المنوي (أو الرباط المدور في الإناث) تاركاً

النفق الأربي .

annulus inguinalis **الحَلَقَةُ الأَرْبِيَّةُ**

superficialis TA **السَطْحِيَّةُ**

انظر تحت **annulus inguinalis subcutaneus** .

annulus iridis major TA **الحَلَقَةُ القُرْحِيَّةُ الكُبْرَى**

الدائرة المتراكزة الخارجية للسطح الأمامي

للقزحية والمخططة تخطيطاً دقيقاً .

annulus iridis **الحَلَقَةُ القُرْحِيَّةُ**

minor TA **الصُغْرَى**

الدائرة المتراكزة الداخلية للسطح الأمامي

للقزحية والمخططة تخطيطاً سميكاً .

annulus migrans **حَلَقَةُ الْمَهَاجِرَةِ**
(= **geographic tongue**)
بقع مُتَحَلِّقَةٌ حَمَامِيَّةٌ غَامُضَةٌ وَلَا عُرُضِيَّةٌ وَغَالِباً
مَا تُتَّحَدُّ مِنَ الْأَطْرَافِ بِشَرِيْطٍ أَيْضٌ كَتَسْتِيْجَةٍ
لِضَمُورِ الْحَلِيْمَاتِ الْخَيْطِيَّةِ . وَبِمَرُورِ الْوَقْتِ
تَنْصَرِفُ الْأَفَاتُ وَتَلْتَحِمُ وَتَتَغَيَّرُ فِي تَوْزِيْعِهَا ،
وَغَالِباً مَا تُتْرَافِقُ مَعَ تَشَقِّقَاتِ الْبَلْسَانِ .

annulus of nuclear pore **حَلَقَةُ مَسِّمِ النَّوَاةِ**
بِنِيَّةٍ خَيْطِيَّةٍ حَلْقِيَّةٍ عِنْدَ حَافَةِ مَسِّمِ النَّوَاةِ فِي نَوَاةِ
الْخَلِيَّةِ ، وَتَمْتَدُّ إِلَى دَاخِلِ الْمَسِّمِ كَطَبَقَةٍ مَبْطُنَةٍ ؛
يَكُونُ الْمَسِّمُ وَحَلَقَتَهُ مَعاً مُعْقَدَ الْمَسِّمِ .

annulus of spermatozoon **حَلَقَةُ الْحَيَوَانَاتِ الْمُنَوِيَّةِ**
هِيَ الْمَرْكَزُ الْحَلْقِيُّ ؛ بِنِيَّةٍ حَلْقِيَّةٍ دَاكِنَةٍ عِنْدَ
النَّهْيَةِ الْخَلْفِيَّةِ لِلْقَطْعَةِ الْمَتَوَسِّطَةِ لِلْحَيَوَانَاتِ
الْمُنَوِيَّةِ .

annulus ovalis **حَلَقَةُ الْبَيْضَوِيَّةِ**
(= **limbus fossae ovalis TA**)
الْحَافَةُ الْمَسْتَدِيرَةُ الْبَارِزَةُ لِلْفَقْرَةِ الْبَيْضَوِيَّةِ الْقَلْبِيَّةِ
وَتُمَثِّلُ حَافَةَ الْحَاجِزِ الثَّانِي فِي الْجَنِينِ .

annulus sclerae **حَلَقَةُ الصَّلْبَةِ**
حَلَقَةٌ مِنَ الشَّرَايِيْنِ فِي الصَّلْبَةِ تُحِيْطُ بِمَنْطِقَةِ
دُخُولِ الْعَصَبِ الْبَصْرِيِّ لِلْعَيْنِ .

annulus tendineus **حَلَقَةُ الْوَتْرِ الْمَشْتَرَكِ**
communis TA (لِعَضَلَاتِ الْعَيْنِ الْخَارِجِيَّةِ)
(= **annulus tendineus communis TA**)
الرِّبَاطُ الْحَلْقِيُّ لِلْمَنْشَأِ الْمَشْتَرَكِ لِلْعَضَلَاتِ
الْمَسْتَقِيْمَةِ بِالْعَيْنِ وَتُرْتَبِطُ بِحَافَةِ الْقَنَاةِ .

annulus tracheae **حَلَقَةُ رُغَامِيَّةِ**
غُضَارِيْفِ الرُّغَامِيِّ .

annulus tympanicus TA **حَلَقَةُ الطَّبَلَةِ**
فِي الْجَنِينِ وَهِيَ حَلَقَةٌ عَظْمِيَّةٌ تَامَةٌ أَوْ غَيْرُ تَامَةٍ
عِنْدَ النَّهْيَةِ الْأَنْسِيَّةِ لِلصَّمَاخِ السَّمْعِيِّ الظَّاهِرِ
الغُضْرُوفِيِّ وَالَّذِي يَتَّصِلُ بِهَا غِشَاءُ الطَّبَلَةِ .

annulus umbilicalis TA **حَلَقَةُ السَّرَّةِ**
تُثَبُّ بِالْبَطْنِ يَتَّصِلُ مِنْ خِلَالِهِ الْحَبْلُ السَّرِّي
بِالْجَنِينِ ، وَالَّذِي يَتَّحَوَّلُ إِلَى حَلَقَةٍ لَيْفِيَّةٍ مُحَدَّدَةٍ

تُحِيْطُ بِالسَّرَّةِ ، بَعْدَ ذَلِكَ تَنْكَمِشُ هَذِهِ الْأَيَافُ .
annulus urethralis **حَلَقَةُ الْإِحْلِيلِ**
ثَخَانَةٌ حَوْلَ فَتْحَةِ الْإِحْلِيلِ لِلْمَثَانَةِ ، الْمَكُونَةُ
بِوَسَائِطِ تَخْنِ الْغَلَالَةِ الْعَضَلِيَّةِ الْمَتَوَسِّطَةِ .

annulus zinnii **حَلَقَةُ زِنْ**
(= **annulus tendineus communis**)
الرِّبَاطُ الْحَلْقِيُّ لِلْمَنْشَأِ الْمَشْتَرَكِ لِلْعَضَلَاتِ
الْمَسْتَقِيْمَةِ بِالْعَيْنِ ، وَتُرْتَبِطُ بِحَافَةِ الْقَنَاةِ الْبَصْرِيَّةِ
وَبِالْجُزْءِ الدَّاخِلِيِّ لِلشَّقِّ الْحِجَاجِيِّ الْعُلُويِّ .
تَدْعَى أَيْضاً رِبَاطُ زِنْ .

tympanic annulus **حَلَقَةُ الطَّبَلَةِ**
(= **annulus tympanic TA**)
Vieussens' annulus **حَلَقَةُ فَيُوسَانَ**
[رِيمُونُ دُوْفَيُوسَانَ ، 1715-1641 ، مَشْرُوحٌ
فَرَنْسِيٌّ] .

1 - حُوفُ الرَّدْبِ الْإِهْلِيلِيِّ (Limbus of the
recessus ellipticus) .
2 - الْعُرْوَةُ تَحْتَ التَّرْوِيَّةِ (Ansa subclavia) .

ano- **سَابِقَةٌ بِمَعْنَى الشَّرْحِ**
سَابِقَةٌ تَلْحَقُ بِالْكَلِمَاتِ تَدُلُّ عَلَى أَنَّهُ مُتَعَلِّقٌ
بِالشَّرْحِ .

Anocentor **نَاحِصُ الشَّرْحِ**
جَنْسٌ مِنَ الْحَلَمِّ مِنَ فَصِيْلَةِ الْبُودِيَّاتِ .

anochromasi **1 - تَلَوْنُ حَلْقِيٍّ**
حَالَةٌ تَظْهَرُ فِيهَا الْكِرْيَاتُ الْحَمْرَاءُ تَكُونُ
الْهِيمُوجْلُوبِيْنَ فِي الْمَحِيْطِ بَيْنَمَا يَبْدُو الْمَرْكَزُ
شَاحِباً .

2 - تَعَدُّرُ التَّلَوْنِ
انْعِدَامُ قَابِلِيَّةِ التَّفَاعُلِ اللَّوْنِيِّ فِي النَسِيْجِ أَوْ
الْخَلِيَّةِ .

anociassociation **تَخْدِيرٌ تَلَطُّفِيٌّ**
طَرِيْقَةٌ فِي التَّخْدِيرِ مَصْمُومَةٌ لِلتَقْلِيلِ مِنَ
التَّأَثِيرَاتِ الْمُؤَذِيَّةِ لِلصَّدْمَةِ الْجِرَاحِيَّةِ ؛ وَتَتِمُّ
بِاسْتِخْدَامِ حَقْنِ السُّكُوْبُولَامِيْنِ وَالْمُورْفِيْنِ قَبْلَ
إِجْرَاءِ الْعَمَلِيَّةِ بِسَاعَةِ وَاحِدَةٍ ، ثُمَّ إِحْصَارِ حَسِّ
الْأَلْمِ بِحَقْنِ الْمَسْكَنَاتِ الْمُحْصَرَّةِ لَهُ حَوْلَ مَنْطِقَةِ

العملية بعد إجرائها للتقليل من الصدمة الجراحية .	إجراء ، أو حالة غير مصحوبة بألم .
anociated مُخَدَّرٌ بِالتَّخْدِيرِ التَّلَطُّفِيِّ	anodmia خُشَامٌ
المرضى المخدر بالتخدير التلطفي .	فقد القدرة على الشم .
anociation تَخْدِيرٌ تَلَطُّفِيٌّ	anodmia انْعِدَامُ الشَّمِّ
(=anocithesia)	(=anosmia)
انظر تحت anociassociation .	انعدام حاسة الشم .
anococcygeal شَرَجِيٌّ عُنْصُومِيٌّ	anodontia انْعِدَامُ الأَسْنَانِ
متعلق بالشرح وبالعضص .	غياب الأسنان الخلقى ، قد يكتنف كل الأسنان (انعدام الأسنان التام) ، أو بعض الأسنان (انعدام الأسنان الجزئي) ، أو فقط الأسنان الدائمة .
anocutaneous شَرَجِيٌّ جِلْدِيٌّ	anodontia partialis انْعِدَامُ الأَسْنَانِ الجُزْئِيِّ
متعلق بالشرح والجلد .	الغياب الخلقى لبعض الأسنان ، وهي حالة شائعة نسبياً وتتميز بغياب لسن أو أكثر بسبب غياب بدأتها .
anodal مَصْعَدِيٌّ	anodontia totalis انْعِدَامُ الأَسْنَانِ التَّامِّ
متعلق بالمصعد .	حالة نادرة تتميز بالغياب الخلقى لكل الأسنان سواء الساقطة (اللبنية) أو الدائمة .
anode مَصْعَدٌ	anodontia vera انْعِدَامُ الأَسْنَانِ الحَقِيقِيِّ
قطب (ألكترود) في الدوائر الكهربائية متصل بالقطب الموجب لمصدر التيار . وهو القطب الذي تنجذب إليه الأيونات السالبة وفي جهاز الأشعة ، يحتوي على معدن التنجستين كهدف تتجه إليه الإلكترونات السالبة أو الشحنة الكهربائية السالبة ، ومنه تبعث الأشعة السينية .	partial anodontia انْعِدَامُ الأَسْنَانِ الجُزْئِيِّ
hooded anode مَصْعَدٌ مُقَنَّعٌ	(=anodontia partialis)
(في علم الأشعة) : مصعد متضمن درعاً نحاسياً للسيطرة على مشكلات إصدار الأشعة السينية .	انظر تحت anodontia partialis .
rotating anode مَصْعَدٌ دَوَّارٌ	senile anodontia انْعِدَامُ الأَسْنَانِ الشَّيْخُوخِيِّ
(في علم الأشعة) : مصعد على شكل قرص بمادة هدفية ، حافتها مطووعة ؛ يدور المصعد بشكل مستمر لذلك يضرب جريان الإلكترون فقط على جزء صغير من الهدف في وقت واحد مما يسمح بتبديد الحرارة .	انعدام الأسنان بسبب الشيخوخة .
anoderm ظَهَارَةُ القَنَاةِ الشَّرْجِيَّةِ	total anodontia انْعِدَامُ الأَسْنَانِ التَّامِّ
الطبقة الظهارية المبطنة للقناة الشرجية .	(=anodontia totalis)
anodinia وِلَادَةٌ بِلَا أَلَمٍ	حالة نادرة متصفة بغياب خلقي لجميع الأسنان (الساقطة والدائمة) .
ولادة تطبق فيها طرق أو تعطى فيها أدوية لتجنيب المرأة آلام المخاض والولادة .	anodontism انْعِدَامُ الأَسْنَانِ
anodinous بِلَا أَلَمٍ ؛ غَيْرٌ مَصْحُوبٌ بِأَلَمٍ	(=anodontia)
	انظر تحت anodontia .
	anodyne مُسَكِّنٌ
	1 - مفرج للألم .
	2 - الدواء المفرج للألم ؛ ويشمل الأفيون والمورفين والكوديين والأسبرين وغيره .
	anodynia زَوَالُ الأَلَمِ

انقطاع الألم .
anogenital شَرَجِيٌّ تَنَاسُلِيٌّ
 متعلق بالشرح والأعضاء التناسلية .

anoia هَبَلٌ
 تسمية قديمة لحالة الاضطراب العقلي .

anol أُنُولٌ
 مادة مسرطنة ، وتعد وسيطاً في إنتاج
 الإستروجينات وتبلمر لتكوين مواد مسرطنة
 ومواد إستروجينية نشطة .

anomalad شَوْهٌ
 يصف التشوه والتغيرات البنيوية اللاحقة
 لوجوده .

anomalo- سابقة بمعنى الشُدُوذُ
 سابقة بمعنى متفاوت أو غير منتظم .

anomalopia شُدُوذٌ إِبْصَارِيٌّ
 عدم القدرة على تمييز اللونين الأحمر والأزرق .
color anomalopia شُدُوذٌ إِبْصَارُ اللَّوْنِ

عدم القدرة على تمييز اللونين الأحمر والأزرق .
anomaloscope مَقْيَاسُ شُدُوذِ إِبْصَارِ اللَّوْنِ
 جهاز لتحديد عمى الألوان .

anomalotrophy شُدُوذُ التَّغْذِيَّةِ
anomalous شَانٌ

غير منتظم ، يتميز بالانحراف عن النظام
 الطبيعي ، يطبق هذا المصطلح بشكل خاص
 على العيوب الخلقية والموروثة .

anomaly شُدُوذٌ (ج:شُدُوذَات)

انحياز ملحوظ عن المستوى المعياري ، وخاصة
 كنتيجة لعيوب خلقية ، وهو يشير إلى أي تغير
 يطرأ على عضو ما ، سواء كان شكلياً مرئياً أم
 داخلياً تشريحياً ويؤدي إلى اختلافه عن سواء
 من الأعضاء المشابهة التي تأخذ الصفة المعتادة ،
 كما أنه يشير إلى انحراف واضح عن المقاييس
 السوية للجسم أو العضو خاصة الانحرافات .

Alder's anomaly شُدُوذُ الأَدْرِ
 [ألبرت فون ألدِر ، 1888-1951 ، اختصاصي
 سويسري بأمراض الدم] .

حالة سائدة بالكروموسومات الجسدية حيث

تكون فيها الكريات البيض في سلسلة الكريات
 التقوية - وأحياناً جميع الكريات البيضاء -
 تحتوي على حبيبات لازوردية خشنة (أجسام
 ألدِر-ريلِي) ؛ وهي غير هامة من الناحية
 الإكلينيكية ، ولكنها ترتبط أحياناً مع متلازمة
 هورلر (Hurler) أو مع حالات مرضية أخرى .

Aristotle's anomaly شُدُوذُ أَرِسْطُو
 في هذه المتلازمة إذا تصالبت الأصبع الأولى
 والثانية ووضع بينهما قلم ، يشعر الشخص
 بوجود قلمين .

Axenfeld's anomaly شُدُوذُ أَكْسِينْفِيلْدِ
 [كارل أكسينفيلد ، 1867-1930 ، طبيب عيون
 ألماني] .

شذوذ نمائي ، يتكون من نتوء قوس القرنية
 الخلفي والقرنية حلقة شقالبه . يدعى أيضاً :
 قوس يفعية .

Chèdiak-Higashi شُدُوذُ شَدْيَاقِ -
anomaly هِيغَاشِي

اضطراب استقلابي ميمت ، يورث كخلة متعلقة
 بكروموسوم جسدي متنحي ؛ حيث تحتوي
 العدلات على مشتتملات إيجابية
 البيروكسيداز ، ملامحها الإكلينيكية هي : مهق
 جلدي عيني جزئي ورهاب للضوء وقيعان
 بصرية شاحبة . يموت الأطفال عادة بين عمر
 5-10 سنوات بمرض شبيه باللمفومة .

congenital anomaly شُدُوذٌ خَلْقِيٌّ
 نماء داخل الرحم لعضو أو بنية تكون شاذة في
 الشكل أو في البنية أو في الوضع . مرادف :
 عيب ولادي .

craniovertebral شُدُوذَاتٌ قَحْفِيَّةٌ
anomalies فَقْرِيَّةٌ

مجموعة من الشذوذات العظمية المعقدة التي
 تؤدي إلى مجموعة من الأعراض نتيجة
 الانضغاط العصبي أو سوء ترصيف العظام أو
 عدم الاستقرار الخفي أو الظاهر .

developmental anomaly شُدُوذٌ تَنَشُّؤِيٌّ
 1 - شذوذ بنيوي أي نمط .

2- عيب ناتج عن نماء غير كامل في الجنين ، أو عن سوء تطور الجنين .

Ebstein's anomaly سُذوذُ إيبشتاين

[قلهم إيبشتاين ، 1912-1836 ، طبيب ألماني] .

حالة قلبية خلقية ناجمة عن انزياح نزولي في صمام ثلاثي الشرف من الحلقة الليفية . يسبب التعب والخفقان وضيق النَّفَس .

fetal anomaly سُذوذُ جنينيّ

1- سُذوذُ يحدث أثناء نمو الجنين .

2- سُذوذُ في تكون الجنين .

Freund's anomaly سُذوذُ فرويند

[قلهم فرويند ، 1918-1833 ، طبيب نسائية ألماني] .

تضييق في الفتحة العليا لتجويف الصدر بسبب قصر الضلع الأول ، مسببة نقص تمدد قمة الرئة .

May-Hegglin anomaly سُذوذُ ماي - هجلين

[ريتشارد ماي ، 1937-1863 ، طبيب ألماني]

[و. روبرت هجلين ، 1969-1907 ، طبيب سويسري] .

اضطراب دموي موروث بالكروموسوم الجسدي السائد ، مُعلم بوجود أجسام دولي في الكريات البيضاء المحببة ، تختلف الصفائح في الحجم وقد ينقص عددها ، وقد تحدث فرقرية و نزف مفرط ، مع إن بعض الأشخاص المصابين لا عرضيين .

Pelger's nuclear anomaly سُذوذُ بيلجر

(في الدم) النَوَوِيّ

سُذوذُ بيلجر هو به النووي ، تعريف 1 .

Pelger-Huët nuclear anomaly سُذوذُ بيلجر

هُوِيَه النَوَوِيّ (في الدم)

[كاريل بيلجر ، 1931-1885 ، طبيب هولندي]

وج . هو به ، طبيب هولندي من القرن العشرين] .

1- عيب سائد بالكروموسومات الجسدية في

العدلات واليوزينيات ، حيث تكون النواة فيها ذات فصين أو بشكل قضيب الكرتين

وذات بنية خشنة أو كتلية .

2- حالة مكتسبة مع تغيرات مشابهة لتلك

الملاحظة في السُذوذات المحددة جينياً ؛

تحدث في أمطاط معينة من فقر الدم ومن

ايضاض الدم .

Uhl's anomaly سُذوذُ أول

نقص تَسُّج خلقي لعضلة قلب البطين الأيمن ،

مسبباً نقص نتاج الجانب الأيمن من القلب .

Undritz anomaly سُذوذُ أوندريتز

وصف لفِرط تقطع العدلات الوراثي ، وهي

حالة وراثية تكون فيها العدلات مكونة من

فصوص عديدة .

anomer مُصاوِغُ كَرْبُونِيّ

أحد زوجي تزامر فراغي في السكر أو

الجلوكوسايد لا يختلف إلا في شكل ذرة

الكربون المختزلة وينتج عن نقطة جديدة في

التناظر الناجم عن تشكل الحلقة ويعرفان

باسم : ألفا و بيتا للدلالة على موضع مجموعة

الهيدروكسيل إن كانت تحت أو فوق الحلقة

على التوالي .

anomeric متعلق بالمصاوِغ الكَرْبُونِيّ

متعلق بمصاوِغ كربوني ؛ دالاً على نقص ذرة

كربون في المصاوِغ الكربوني .

anomia حُبْسَةُ التَّسْمِيَةِ ؛ فَقدُ التَّسْمِيَةِ

(=anomic aphasia)

عدم المقدرة على تسمية المواد والأشياء أو عدم

المقدرة على تذكر أسمائها .

anomic مصاب بحُبْسَةُ التَّسْمِيَةِ

الشخص المصاب يفقد القدرة على نطق أسماء

الأشخاص أو الأشياء .

anonychia انعدامُ الأظفار

(=anonychosis)

غياب الأظفار .

anonyma لا مُسَمَّى

(=anonymous)

عُفْل ، بدون اسم .

anoopsia احوالُ فَوْقانيّ

(=hypertropia)

عيب فيه تثبت عين أو العينين في الوضعية العلوية .

anopelvic

شَرْجِيّ حَوْضِيّ

متعلق بالشرح والحوض .

anoperineal


شَرْجِيّ عَجَانِيّ

متعلق بالشرح والعجان .

Anopheles

الأَنُوفِيلَة

1- جنس كبير من البعوض من قبيلة الأَنُوفِيلَات ، رتيبة الأَنُوفِيلَات ، تتميز بكونها نحيلة وطويلة كطول مجساتها ، تنقل الكثير من أنواعها للملاريا وبعضها نواقل للفخرية البَنُكروفيْتية . وقسمت إلى أجناس متعددة منها الكرتزية ومائلة الخطم والواحدة تدعى الأَنُوفِيلَة .



الأَنُوفِيلَة Anopheles

وهذا الجنس من الحشرات يحوي حوالي 150 نوعاً من البعوض ينقل الكثير منها الأمراض ودرست الخواص الجينية للكثير منها . وسنذكر أسماء بعض أنواعها شرح حيث تنتمي إلي نفس الجنس ويكون الاختلاف بينها شكلياً في الغالب .

Anopheles albimanus الأَنُوفِيلَة البَيْضَاءُ الأَرْجُل

ويسمى كذلك البرغش الأبيض اليد ، وهو البعوض الناقل للملاريا أو البرداء في جزر الهند الغربية .

Anopheles albitarsis الأَنُوفِيلَة البَيْضَاءُ الأَرْسَاغ

ويسمى كذلك البرغش الأبيض الرسغ ، وهو البعوض الناقل للملاريا أو البرداء في أمريكا الجنوبية .

Anopheles annularis الأَنُوفِيلَة الحَلَقِيَّة

ويسمى كذلك البرغش الحلقي ، وهو من أهم أجناس البعوض الناقل للملاريا أو البرداء في الهند .

Anopheles bancroftii الأَنُوفِيلَة البَنُكروفيْتِيَّة

ويسمى كذلك البرغش البَنُكروفتي ، وهو من أهم أجناس البعوض الناقل للملاريا أو البرداء .

Anopheles barbirostris الأَنُوفِيلَة العُثُونِيَّة

ويسمى كذلك البرغش العُثُونِيّ ، وهو البعوض الناقل للملاريا أو البرداء في شبه الجزيرة الملاوية وأندونيسيا .

Anopheles claviger الأَنُوفِيلَة الدَبُّوسِيَّة

ويسمى كذلك البرغش الدبوسي ، وهو من أهم أجناس البعوض الناقل للملاريا أو البرداء .

Anopheles culicifacies الأَنُوفِيلَة البَعُوضِيَّةُ الوَجْه

ويسمى كذلك البرغش البعوضي الوجه ، وهو من أهم أجناس البعوض الناقل للملاريا أو البرداء في الهند والصين وسيريلانكا .

Anopheles darlingi الأَنُوفِيلَة الدَّارلِنجِيَّة

ويسمى كذلك البرغش الدارلنجي ، وهو من أهم أجناس البعوض الناقل للملاريا أو البرداء في أمريكا الجنوبية .

Anopheles dirus الأَنُوفِيلَة الفَظِيْعَة

ويسمى كذلك البرغش الفظيع ، وهو من أهم أجناس البعوض الناقل للملاريا أو البرداء .

Anopheles fluviatilis الأَنُوفِيلَة النَهْرِيَّة

ويسمى كذلك البرغش النهري ، وهو من أهم أجناس البعوض الناقل للملاريا أو البرداء في الهند والباكستان .

Anopheles freeborni الأَنُوفِيلَة الفَرِيْبُورنِيَّة

ويسمى كذلك البرغش الفَرِيْبُورني ، وهو من أهم أجناس البعوض الناقل للملاريا أو البرداء غرب الولايات المتحدة الأمريكية .

Anopheles funestus الأنوفيلة المشؤومة
ويسمى كذلك البرغش الأشأم ، وهو من أهم
أجناس البعوض الناقل للملاريا أو البرداء في
أفريقية .

Anopheles gambiae الأنوفيلة الجامبيّة
ويسمى كذلك البرغش الجمبي ، وهو من أهم
أجناس البعوض الناقل للملاريا أو البرداء .

Anopheles hancocki الأنوفيلة الهانكوكيّة
ويسمى كذلك البرغش الهانكوكي ، وهو من
أهم أجناس البعوض الناقل للملاريا أو البرداء .

Anopheles hargreavesi الأنوفيلة الهارجريفزيّة
ويسمى كذلك البرغش الهارجريفزي ، وهو
من أهم أجناس البعوض الناقل للملاريا أو
البرداء .

Anopheles hyrcanus الأنوفيلة الهيركانيّة
ويسمى كذلك البرغش الهركاني ، وهو من
أهم أجناس البعوض الناقل للملاريا أو البرداء .

Anopheles lungae الأنوفيلة الطويلة
ويسمى كذلك البرغش الطويل ، وهو من أهم
أجناس البعوض الناقل للملاريا أو البرداء .

Anopheles maculatus الأنوفيلة المبقة
ويسمى كذلك البرغش الأرقط ، وهو من أهم
أجناس البعوض الناقل للملاريا أو البرداء في
قارة أوروبا .

Anopheles maculipennis الأنوفيلة المبقة الجناح
ويسمى كذلك البرغش المرقط الجناح ، وهو من
أهم أجناس البعوض الناقل للملاريا أو البرداء .

Anopheles minimus الأنوفيلة الصغيرة
ويسمى كذلك البرغش الصغير ، وهو من أهم
أجناس البعوض الناقل للملاريا أو البرداء في
الشرق .

Anopheles multicolor الأنوفيلة الرقشاء
ويسمى كذلك البرغش الأرمش ، وهو من أهم
أجناس البعوض الناقل للملاريا أو البرداء .

Anopheles nili الأنوفيلة النيلية
ويسمى كذلك البرغش النيلبي ، وهو من أهم
أجناس البعوض الناقل للملاريا أو البرداء .

Anopheles pharoensis الأنوفيلة الفرعونية
ويسمى كذلك البرغش الفرعوني ، وهو من
أهم أجناس البعوض الناقل للملاريا أو البرداء .

Anopheles philippinensis الأنوفيلة الفلبينية
ويسمى كذلك البرغش الفلبيني ، وهو من أهم
أجناس البعوض الناقل للملاريا أو البرداء .

Anopheles pretoriensis الأنوفيلة البريتورية
ويسمى كذلك البرغش البريتوري ، وهو من
أهم أجناس البعوض الناقل للملاريا أو البرداء .

Anopheles pseudopunctipennis الأنوفيلة الزائفة التنقط
ويسمى كذلك البرغش الزائف التنقط ، وهو
من أهم أجناس البعوض الناقل للملاريا أو
البرداء في أمريكا الجنوبية .

Anopheles punctipennis الأنوفيلة المنقطه الجناح
ويسمى كذلك البرغش المنقط الجناح ، وهو من
أهم أجناس البعوض الناقل للملاريا أو البرداء .

Anopheles quadrimaculatus الأنوفيلة الرباعيّة البقع
ويسمى كذلك البرغش المربع الأرقاط ، وهو
من أهم أجناس البعوض الناقل للملاريا أو
البرداء في جنوب الولايات المتحدة .

Anopheles sacharovi الأنوفيلة الزخاروفية
ويسمى كذلك البرغش الزخاروفي ، وهو من
أهم أجناس البعوض الناقل للملاريا أو البرداء .

Anopheles sergentii الأنوفيلة السرجنتية
ويسمى كذلك البرغش السرجنتي ، وهو من
أهم أجناس البعوض الناقل للملاريا أو البرداء .

Anopheles stephensi الأنوفيلة الاصطفانية
ويسمى كذلك البرغش الاصطفاني ، وهو من
أهم أجناس البعوض الناقل للملاريا أو البرداء
في آسيا .

Anopheles subpictus الأنوفيلة القليلة التنقط
ويسمى كذلك البرغش القليل التنقط ، وهو من
أهم أجناس البعوض الناقل للملاريا أو البرداء .

Anopheles sudaicus الأنوفيلة السندائية
ويسمى كذلك البرغش السندائي ، وهو من

أهم أجناس البعوض الناقل للملاريا أو البرداء في الشرق وفي جنوب شرق آسيا .
Anopheles superpictus الأنوفيلة الكثيرة التَنَقُّط
 ويسمى كذلك البرغش الأنتقط ، وهو من أهم أجناس البعوض الناقل للملاريا أو البرداء في منطقة البحر المتوسط والشرق الأوسط وجنوب آسيا .

anophelicide مبيد الأنوفيلات ؛ مبيد الأنافيل
 قاتل ومهلك للبعوض الأنوفيلي .

anophelifuge طارد الأنوفيلات
 مادة طاردة أو مانعة من لسع البعوض الأنوفيلي .

Anophelinae الأنوفيلينات
 فصيلة (Subfamily) من البعوض من فصيلة البعوضيات ، تشمل قبيلة واحدة وهي الأنوفيلينات التي تحتوي على جنسي الأنوفيلة والشاجاسية .

anopheline أنوفيلي
 له علاقة أو ينتج عن بعوض من قبيلة الأنوفيلينات .

Anophelini الأنوفيلات
 قبيلة من البعوض من فصيلة الأنوفيلينات ؛ تتضمن الأجناس المهمة طبيياً الأنوفيلة والشاجاسية .

anophelism احتشاش بالأنوفيلات
 1- (إصابة بالحشرات الأنوفيلية) .
 2- احتشاش منطقة أو مقاطعة بالبعوض الأنوفيلي .

anophoria انحلال ، فوقاني
 (=hyperphoria)
 شكل من الإحلال التلوي والذي يحدث أثناء انحراف علوي مستديم للمحور البصري لإحدى العينين بعد إزالة المنبه الاندماجي البصري .

anophthalmia انعدام المُقلَّة
 عيب خلقي يتصف بانعدام العينين أو بوجود أثر بسيط لهما .

anophthalmic عديم المُقلَّة
 مصاب ، أو متعلق بغياب العين من مكانها .
anophthalmos عديم المُقلَّة
 (=anophthalmus)

انظر anophthalmic .
anopia عمى
 فقد البصر أو عدم استعمال إحدى العينين .

anoplasty رأب الشرج
 عملية جراحية ترميمية أو رأبية تُجرى للشرح .

Anoplocephala عزلاء الرأس
 جنس من الديدان الشريطية من فصيلة عزلاوات الرأس ، توجد في الخيل .

Anoplocephalidae عزلاوات الرأس
 فصيلة من الديدان الشريطية متوسطة أو كبيرة الحجم ، من رتبة حلقيات المحاجم ، تتطفل على الإنسان وعلى أجناس متعددة من الحيوانات . الأجناس الهامة طبيياً وبيطرياً هي : عزلاء الرأس ، والبرتيلة ، والمينيزية ، والخملاء .

Anoplura العزالي
 رتبة من الحشرات عديمة الأجنحة ، مثل القمل الماص ، تتميز بمخالب وأجزاء فم ماصة ، تشمل الأجناس المهمة طبيياً وبيطرياً : الخننج ، والنمنمة ، والقمل ، والقمقام .

anopsia عمى
 فقد الرؤية وهي عدم استعمال إحدى العينين كما يحدث في الحول .

anorchia انعدام الخصية
 غياب الخصية .

anorchid عديم الخصية
 1- الرجل الفاقد لخصيتيه .
 2- الرجل الذي لا توجد به خصية في كيس الصفن .

anorchidic عديم الخصية
 1- متعلق أو متصف بانعدام الخصية .
 2- لا يملك خصيتين في كيس الصفن .

anorchidism انعدام الخصية
 انعدام الخصية .

anorchis (=anorchid)	عَدِيمُ الْخُصِيَّةِ متعلق بالشخص الفاقد للخصية .	يكن هزيلات ، فينقطعن عن الطعام ويؤدي ذلك إلى انقطاع الحيض لديهن . مرض عصابي يرافقه نقص شديد في الوزن بسبب رفض تناول الطعام .
anorchism	انْعِدَامُ الْخُصِيَّةِ غياب خلقي للخصيتين في الرجل ؛ قد يكون أحادي أو ثنائي الجانب ، تدعى أيضاً : انعدام الخصية .	hysterical anorexia فَقَدُ الشَّهْيَةِ بِسَبَبِ الإِصَابَةِ بِالهستيريا (ليس لسبب مرضي عضوي) .
anorchous (=anorchidic)	عَدِيمُ الْخُصِيَّةِ صفة للشخص عديم الخصية .	anorexiant (=anorexigenic) مُقَدُّ الشَّهْيَةِ المادَّةُ المُفْقَدَةُ للشَّهْيَةِ .
anorchus (=anorchid)	عَدِيمُ الْخُصِيَّةِ صفة للشخص عديم الخصية .	anorexic (=anorectic) قَهْمِيّ أي مادة تفقد الشهية .
anorectal	شَرْجِيّ مُسْتَقِيمِيّ متعلق بالشرح أو بالمستقيم أو بالناحية الواصلة بينهما .	anorexigenic مُقَدُّ الشَّهْيَةِ انظر تحت anorexiant .
anorectic (=anoretic)	1 - قَهْمِيّ 2 - قَهْمٌ ؛ فَاقَدُ الشَّهْيَةِ . 3 - مُقَدُّ الشَّهْيَةِ .	anorganic غَيْرُ عَضْوِيّ النسيج (مثل العظم) الذي تم نزع المادة العضوية منه .
anorectitis	التَّهَابُ الشَّرْجِيّ وَالْمُسْتَقِيمِ التهاب الشرج والمستقيم أي التهاب السرم (Anorectum) .	anorgasmy فَقْدُ الإِرْجَانِ ؛ اللإِبْغَافِيَّةُ عدم القدرة أو فشل الوصول إلى هزة الجماع .
anorectocolonic	شَرْجِيّ مُسْتَقِيمِيّ قَوْلُونِيّ متعلق بالشرح وبالمستقيم والقولون .	anorthography اضْطِرَابُ الكِتَابَةِ عدم المقدرة على الكتابة .
anorectoplasty	رَأْبُ الشَّرْجِ وَالْقَوْلُونِ عملية ترميمية للشرح وللمستقيم .	anorthopia اضْطِرَابُ البَصَرِ 1 - تشوش الرؤية بحيث تبدو الخطوط المستقيمة منحنية أو ذات زوايا ، ولا ترى الأشياء المتناسقة على حالها المنتظم . 2 - الحَوْلُ (Squint) .
anorectum	السَّرْمُ اعتبار كلاً من الشرج والمستقيم كوحدة واحدة .	anorthoscope مُطَبِّقُ الصُّورَتَيْنِ آلة توضع بها صورتين غير متصلتين فتبدوان كصورة بصرية واحدة متكاملة .
anorexia	قَهْمٌ ؛ فَقدُ الشَّهْيَةِ نقص أو فقد الشهية للطعام .	anoscope مِنْظَارُ الشَّرْجِ منظار لفحص الشرج والمستقيم السفلي .
anorexia nervosa	قَهْمٌ عَصَابِيّ فقد الشهية لسبب عصابي وليس لمرض عضوي . وهو اضطراب نفسي يصيب الإناث غالباً ويبدأ عند سن البلوغ ويتصف بالخوف من السمنة ورفض الاحتفاظ بأدنى وزن قياسي والاعتقاد بأنهن مفرطات الوزن حتى عندما	anoscopy تَنْظِيرُ الشَّرْجِ فحص الشرج والمستقيم السفلي بواسطة منظار الشرج .
		anosigmoidoscopic متعلق بالتَّنْظِيرِ الشَّرْجِيّ السِّينِيّ

التَّنظِيرُ الشَّرْجِيُّ السِّينِيَّ anosigmoidoscopy

الفحص بمنظار خاص ، للشرح وللمستقيم وللقولون السيني .

anosmatic

1 - مَحْشُوم

فَأَقْدُ الشَّمِّ .

2 - مَتَعَلِقُ بِفَقْدِ الشَّمِّ

3 - حُشَامِي

anosmia

حُشَامٌ؛ فَقْدُ الشَّمِّ

فقد حاسة الشم ؛ تدعى أيضاً : تخدير شمي .

anosmia gustatoria

حُشَامٌ تَدَوُّقِيٌّ

حالة يفقد فيها المريض القدرة على شم

الأطعمة ، أي انعدام حس شم الطعام .

anosmia respiratoria

حُشَامٌ تَنَفُّسِيٌّ

فقد حاسة الشم بسبب انسداد الأنف .

preferential anosmia

حُشَامٌ نَوْعِيٌّ

فقد القدرة على شم روائح معينة فقط .

anosmic

1 - عَدِيمُ الرَّائِحَةِ

2 - فَأَقْدُ الشَّمِّ؛ مُصَابٌ بِالْحُشَامِ .

3 - حُشَامِيٌّ مَتَعَلِقُ بِفَقْدِ الشَّمِّ .

anosognosia

عَمَةُ الْعَاهَةِ

عدم المعرفة أو رفض الاعتراف بالإصابة أو

بالمرض العصبي كالشلل مثلاً ؛ وهي حالة

تحدث في بعض الأمراض العصبية حين لا

يستطيع المريض إدراك وتمييز الأعراض العصبية

التي يعاني منها لخلل يصيب بعض مراكز

الجهاز العصبي .

anosphresia

حُشَامٌ؛ فَقْدُ الشَّمِّ

(=anosmia)

حالة يفقد فيها المريض الإحساس بالشم .

انظر تحت anosmia .

anospinal

شَرْجِيٌّ نَحَامِيٌّ

متعلق بالشرح وبالنخاع .

anosteoplasia

عَدَمُ التَّنَسُّعِ العَظْمِيِّ

تكوّن عظمي معيب .

anostosis

عَدَمُ التَّعْظُمِ

نماء معيب في العظم .

anotia

انْعِدَامُ الأُذُنِ

غيابٌ حَلْقِيٌّ للأُذُنِ الخَارِجِيَّةِ .

anotropia

أَحْوَالٌ عَلَوِيٌّ

حالة يميل فيها المحور البصري لارتفاع فوق

مستوى الشّيء المنظور .

anotus

عَدِيمُ الأُذُنِ

الجنين الذي لا أُذُنَ لَهُ .

anovaginal

شَرْجِيٌّ مَهْبِلِيٌّ

متعلق بالشرح وبالمهبل ، أو متصل بالقناة

الشرجية وبالمهبل - كما في الناسور الشرجي

المهبلي .

anovaria

انْعِدَامُ المَبْيُضِينَ

(=anovarium)

فقد المَبْيُضِينَ .

anovarium

انْعِدَامُ المَبْيُضِينَ

فَقْدُ المَبْيُضِينَ .

anovesical

شَرْجِيٌّ مَثَانِيٌّ

متعلق بالشرح وبالمثانة .

anovular

متعلق أو مصابٌ بِغِيَابِ

الإِبَاضَةِ؛ لِإِبَاضِيٍّ

غير مترافق بالإباضة .

anovulation

غِيَابُ الإِبَاضَةِ؛ لِإِبَاضَةٍ

غِيَابُ عَمَلِيَّةِ الإِبَاضَةِ .

anovulatory

متعلق بِغِيَابِ الإِبَاضَةِ

(=anovular)

غير مترافق بإطلاق البيوضات من المبيض .

anovulia

غِيَابُ الإِبَاضَةِ

(=anovulation)

عدم القدرة على الإباضة .

anovulomenorrhoea

حَيْضٌ مُتْرَافِقٌ بِغِيَابِ

الإِبَاضَةِ؛ حَيْضٌ لِإِبَاضِيٍّ

الدورة الطمثية التي لاترافقها إباضة .

anoxemia

نَقْصُ أُكْسِجِينِ الدَّمِّ؛

عَوَزُ أُكْسِجِينِ الدَّمِّ

آفة افتقار الدّم للكمية اللاّزمة من الأكسجين .

anoxemic

متعلق بِنَقْصِ أُكْسِجِينِ الدَّمِّ

الشّخص الذي نقص أكسجين دمه ؛ الجسم

الناقص أكسجين دمه .

anoxia **نَقْصُ الأُكْسِجِينِ؛ عَوَزُ الأُكْسِجِينِ**

نقص كلي في الأوكسجين؛ يستخدم التعبير بشكل تبادلي مع نقص الأوكسجة للدلالة على نقص إمداد الأوكسجين للأُنسجة؛ كما أنه متعلق بالجسم أو العضو أو النسيج النَّاقص الأوكسجين .

altitude anoxia **نَقْصُ الأُكْسِجِينِ الارتفاعي**

هي حالة تنتج بسبب صعوبة التكيف مع ضغط الأوكسجين المتناقص في المرتفعات، وقد يأخذ شكل داء الجبال أو الوذمة الرئوية المتعلقة بالمرتفعات أو الوذمة الخجّة .

anemic anoxia **نَقْصُ الأُكْسِجِينِ بفقر الدَّم**

نقص الأوكسجين بسبب نقص كميّة الهيموجلوبين أو عدد الكريات الحمر في الدم .

anoxia neonatorum **نَقْصُ الأُكْسِجِينِ الوكيدِيّ**

نقص الأوكسجين في دم الوليد .

anoxic anoxia **نَقْصُ الأُكْسِجِينِ اللاتأكسجِيّ**

نقص الأوكسجين الناجم عن التداخل مع مصدر الأوكسجين .

cerebral anoxia **نَقْصُ الأُكْسِجِينِ الدِّماغِيّ**

نقص الأوكسجين في الدَّم الوارد للدماغ .

diffuse cerebral anoxia **نَقْصُ الأُكْسِجِينِ الدِّماغِيّ المُنتشر**

عوز الأوكسجين الخبي المنتشر .

fetal anoxia **نَقْصُ الأُكْسِجِينِ الجنينيّ**

نقص الأوكسجين في دم الجنين .

fulminating anoxia **نَقْصُ الأُكْسِجِينِ الخاطف**

نقص الأوكسجين الذي يحدث فجأة .

histotoxic anoxia **نَقْصُ الأُكْسِجِينِ بتسمُّم النُّسج**

عوز الأوكسجين بتسمم النُّسج، وبخاصّة التسمم النسجيّ الحادّ .

myocardial anoxia **نَقْصُ أوكسجين عَضَلَةِ القَلْب**

فشل جريان الدم التاجي في الحفاظ على احتياجات عضل القلب .

stagnant anoxia **نَقْصُ الأُكْسِجِينِ الرُّكوديّ**

عوز الأوكسجين الرُّكوديّ؛ وبخاصّة نقص

الأوكسجين الرُّكوديّ الشَّدِيد .

anoxiate **1 - ناقصُ الأُكْسِجِين (=anoxic)****2 - متعلق بنقص الأُكْسِجِين****anoxic** **1 - ناقصُ الأُكْسِجِين****2 - متعلق بنقص الأُكْسِجِين****ansa TA (pl.ansae)**

عُرْوَة (ج:عُرَى)

مصطلح تشريحي يستعمل كتسمية تشريحية للدلالة على بنية بشكل عروة أو حلقة أو أنشوطة أو ما يشبه العقدة .

ansa cervicalis TA **العُرْوَة الرُّقْبِيَّة**

عروة عصبية في الرقبة تعصب العضلات تحت اللامية ويبدو على شكل جذرين: الجذر الأمامي (العلوي) الذي يتصل مع العصب تحت اللساني (وهو في الحقيقة يتألف من ألياف من العصب العنقي الأول والثاني)، والجذر السفلي (العصب العنقي التازل) الذي يتصل مع العصبين العنقيين الثاني والثالث. تسمى أيضاً العروة تحت اللسانية، أو عروة العصب تحت اللساني .

ansa hypoglossi **عُرْوَة تُحْتَ اللِّسَانِيّ**

(= العُرْوَة الرُّقْبِيَّة) (=ansa cervicalis)

انظر تحت ansa cervicalis .

ansa lenticularis TA **العُرْوَة العَدَسِيَّة**

سبيل ليفي صغير ينشأ من الكرة الشاحبة في النواة العدسية، ويمتد حول الحد الأسي من الحفظة الغائرة ليتصل ويختلط بألياف الحزمة العدسية وبعضها يتشابك مع خلايا النواة تحت المهاد، ونواة الساحة أمام الحمراء، والمنطقة الواجهية، ومنها تستمر إلى النواة المهادية البطانية .

ansa nephroni **عُرْوَة كَلْيُونِيَّة**

(=عُرْوَة هَنْلي) (=loop of Henle)

[فريدريخ هنلي، 1885-1809، مشرّح، وبيولوجي وهستولوجي ألماني] .

جزء طويل من النسيب الكلوي على شكل حرف U، يمتد عبر اللب الكلوي من نهاية

النَّبِيْبُ الْمَلْفَفُ الدَّانِي حَتَّى بَدَايَةِ النَّبِيْبِ الْمَلْفَفِ
القاصي ؛ يبدأ بالطرف النازل ثم بقطعة ذات
جدار غليظ تُدعى النيبب المستقيم الدَّانِي ،
تبعه قطعة رقيقة الجدار تُدعى النيبب الرقيق أو
الموهن . ويتلوه الطرف الصاعد والذي يشتمل
أحياناً على النهاية الطرفية للنيبب الموهن ودائماً
ينتهي بقطعة طويلة غليظة الجدار تُدعى النَّبِيْبُ
المستقيمُ القاصي ، وتختلف أطوال الأجزاء
المؤلفة للعروة حسب مواضعها في الكلية .

ansa of atlas عُرْوَةُ الْفَهْقَةِ

عروة الفقرة الرقبية الأولى المسماة بالفهقة ،
وهي عروة من الضفيرة الرقبية مؤلفة من ألياف
الأعصاب الثلاثة الأولى الرقبية ، الألياف من
العروة بين الفقرة الرقبية الأولى والفقرة الرقبية
الثانية ترافق العصب تحت اللسان لمسافة أقصر ،
وتتركه عند الجذر العلوي للعروة الرقبية . أما
ألياف العروة ما بين عصبي الفقرة الرقبية الثانية
والثالثة فتشكل الجذر السفلي للعروة الرقبية .

ansa of axis عُرْوَةُ الْمَحْوَرِ

عروة الفقرة الرقبية الثانية المسماة بالمحور .

ansa of Vieussens عُرْوَةُ فَيُوسَانَ

(= العُرْوَةُ تَحْتَ التَّرْقُوِيَّةِ) (=ansa subclavia)
هي خيوط عصبية تمر تحت وفوق الشريان تحت
الترقوي لتشكل عروة تصل ما بين العقدة
الرقبية الوسطى والسفلية .

ansa peduncularis TA العُرْوَةُ السُّوَيْقِيَّةُ

مجموعة مركبة من الألياف تصل بين النواة
اللوزية والباحة الكمثرية والقسم الأمامي من
الوطاء وأنوية مهادية متعددة . تمر الحزم الليفيّة
تحت المحفظة الغائرة ، وتصبح الحزمة الرئيسيّة
السويقية المهادية السفلية .

ansa sacralis عُرْوَةُ الْعَجْزِ

عروة المنطقة العجزية .

ansa subclavia TA العُرْوَةُ تَحْتَ التَّرْقُوِيَّةِ

انظر تحت ansa of Vieussens .

ansa vitellina عُرْوَةُ مَحِيَّةِ

وريد جنيني يمتد من الكيس المحي إلى الوريد

السري .

ansae nervorum عُرَى الْأَعْصَابِ

spinalium TA النَّخَاعِيَّةُ

عرى من ألياف عصبية تصل ما بين الجذور
البطانية من الأعصاب النَّخَاعِيَّةِ .

ansae (sing. ansa) عُرَى (ف: عُرْوَةٌ)

جمع ومصدر عروة .

ansate 1 - عُرْوِيَّةُ الشَّكْلِ

2 - ذاتُ مَقْبَضِ (أداة)

Ansbacher unit وَحْدَةُ أَنْزَبَاخِرِ

[ستيفان أنزباخر ، ولد عام 1905 ، بيولوجي

ألماني - أمريكي] .

الوحدة هي مقياس لوحدة جرعة الفيتامين K .

anseriform وَزِيُّ الشَّكْلِ

عروِيُّ الشَّكْلِ ، على شكل عروة .

Anseriformes الْوَزِيَّاتِ

رُتَبَةٌ مِنَ الطُّيُورِ .

anserine 1 - وَزِيٌّ

يتعلّق -أو يشبه الأوزَ .

2 - أَنْسِيرِينِ (كيمياء)

ببتيد ثنائي له علاقة بالكارنوزين ، يتألف من

بيتا ألانين والهستيدين الميثيل ؛ أول ما عرف

في عضلات الأوز ، ويحدث في عضلات

الطيور وبعض الثدييات باستثناء الإنسان .

ansiform عُرْوِيُّ الشَّكْلِ

(=ansate)

على شكل عروة .

ansotomy قَطْعُ العُرْوَةِ

بَضْعُ العُرْوَةِ أو قطعها .

ant- 1 - سَابِقَةٌ بِمَعْنَى الضَّدِّ

2 - سَابِقَةٌ بِمَعْنَى أَمَامِ

antacid مُضَادُّ الحَمُوضَةِ

1 - مناهضة الحموضة .

2 - المادة التي تضاد وتعادل الحموضة ، عادة

حموضة المعدة .

antagglutinin مُبْطِئَةُ التَّرَاصِ

تتعلق بالمادة المضادة للتراص .

antagonism مُنَاهِضَةٌ: تَضَادٌّ

تعاكس أو تضاد بين شيئين متماثلين ؛ أي فعل تثبيط أو إلغاء مادة بمادة أخرى أو عضوية بمادة عضوية أخرى ، مثل التأثير المضاد الحيوي للبنسيلين ، أو استهلاك كمية من الطعام من قبل العضوية على حساب عضوية أخرى ؛ ويعني كذلك التعارض الطبيعي بين بعض العضلات .

bacterial antagonism مُنَاهِضَةٌ جُرْثُومِيَّةٌ

تأثير تضادي (تثبيطي) لمكروب واحد على الآخر ، بسبب إنتاجه للمضادات الحيوية (تضاد حيوي) أو بواسطة مقدرته التنافسية الأعلى على امتصاص المغذيات .

induced bacterial antagonism مُنَاهِضَةٌ جُرْثُومِيَّةٌ مُحَرَّضَةٌ


مناهضة جرثومية مُحَدَّثَةٌ ، أو تضاد جرثومي مُحَرَّضٌ .

metabolic antagonism مُنَاهِضَةٌ اسْتِقْلَالِيَّةٌ

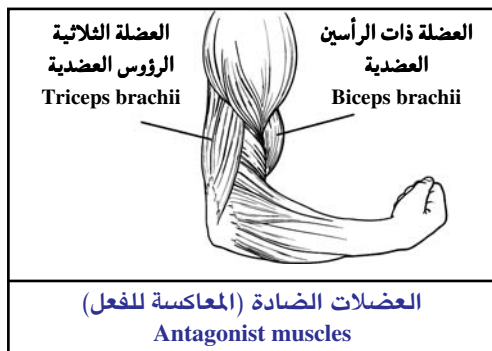
تداخل باستقلاب أو بوظيفة مركب كيميائي مُعْطَى بِأَخْرٍ حَامِلٍ عَلَى شِبْهِ بِنْيَةٍ مَغْلَقَةٍ .

salt antagonism مُنَاهِضَةٌ مَلْحِيَّةٌ

فعل تضادي لأملاح مختلفة للمداومة على النفوذية الطبيعية للغشاء البلازمي .

antagonist مُنَاهِضَةٌ: ضَادَّةٌ (ج:ضَوَادٌ) 

1 - المادَّةُ التي تنفي فعل مادَّةٍ أُخْرَى ، كما في الدواء الذي يرتبط مع مستقبله الخلية دون أن يستثير استجابة حيويَّةً وذلك بحصرها و منع ارتباطها مع المواد التي تثير تلك الاستجابات .



2- العَضَلَةُ التي يكون فعلها معاكساً مباشرة لفعل عضلة أخرى . ومثلها : العَضَلَةُ ثَلَاثِيَّةُ الرَّؤُوسِ التي تَبْسُطُ الذَّرَاعَ عند المرفق تناهضها العَضَلَةُ ذات الرَّأْسَيْنِ التي تثني المرفق .

3- السِّنُّ في أحد الفكين التي تتمفصل مع سن أُخْرَى في الفك المقابل .

adrenergic antagonists مُنَاهِضَاتٌ أُدْرِينِيَّةٌ

حاصرات أدرينية .

associated antagonist مُنَاهِضَةٌ مُتْرَابِطَةٌ

(عضلات)

competitive antagonist مُنَاهِضَةٌ تَنَافُسِيَّةٌ

المادَّةُ التي تتنافس مع ركيزة أو مع الإنزيم الذي يهاجم عادة الركيزة ، بحيث يتداخل مع النشاط الاستقلابي المعتاد ؛ تكون المناهضة عادةً مضاهيَّةً الركيزة .

direct antagonists مُنَاهِضَاتٌ مُبَاشِرَةٌ (عَضَلَاتٌ)

عضلات تعمل على نفس الجزء من الجسم ويؤدي عملها المشترك إلى تثبيت واستقرار ذلك الجزء .

enzyme antagonist مُنَاهِضَةٌ الإنزيم

مادَّةٌ مُضَادَّةٌ للاستقلاب ، حيث تتداخل مع الفعل الطبيعي للإنزيم .

insulin antagonist مُنَاهِضَةٌ الأنسولين

أضداد وهرمونات وعوامل أخرى تحصر فعل الأنسولين مثل : الإبينيفرين ، والسوماتوتروبين ، والقشريات السُّكَّرِيَّةُ ، والجلوكاجون .

metabolic antagonist مُنَاهِضَةٌ اسْتِقْلَالِيَّةٌ ؛

مُنَاهِضَةٌ أَيضِيَّةٌ

مضاد المستقلب الذي يتداخل مع فعل أو وظيفة مادة أساسية أخرى في الاستقلاب .

narcotic antagonist مُنَاهِضَةٌ المُخَدِّرِ

هو عامل يقاوم فعل المخدرات على الجهاز العصبي .

sulfonamide antagonist مُنَاهِضَةٌ السُلْفُونَامِيدِ

(=) حمض البارامينو بنزويك ؛ وهو مادة

مطلوبة لتخليق حمض الفوليك في العديد من الكائنات ، ومركب متضمن في مركب الفيتامين B رغم أنه غير أساسي للبشر . يقوم المركب كذلك بامتصاص الأشعة فوق البنفسجية ولذا يستخدم كحاجب لأشعة الشمس .

antagonistic **مُناهِضٌ؛ مُناهِضَةٌ**
متضاد ، كتضاد فعل عضلتين في تحريك عضو أو مفصل بتقلصهما .

antagonize **يُناهِضُ**
يعارض أو يقاوم وظيفة ما من وظائف البدن ، أو مرضاً ما يصيب الجسم ، أو دواء ما .

antalgic **1- مُسْتَبْعِدُ الأَلَمِ (=analgesic)**
عامل أو عمل يقاوم أو يجنب الألم ، مثل اتخاذ وضع معين .
2- مُسَكِّنٌ: دواء يعمل على تسكين الألم .

antalgic **1- مُسْتَبْعِدُ الأَلَمِ**
2- مُسَكِّنٌ
انظر تحت analgesic .

antalkaline **مُضادُّ القَلَوِيَّةِ**
مادة تعدلُّ القَلَوِيَّةِ .

antanalgesia **فَرطُ حسِّ الأَلَمِ**
زيادة حساسية الألم ، مثلما يحدث بسبب استعمال بعض الأدوية التي تهبط عتبتها

antaphrodisiac **مُجفِّر**
1- مُنقِصٌ أو مُبطلُ الرغبة الجنسية .
2- العامل الذي يُخفِّفُ الدفَعات الجنسية .

antapoplectic **مُضادُّ السَكْتَةِ**
عامل أو دواء يستخدم لتفريج السكتة .

antarthritic **مُضادُّ التَّهَابِ المَفاصِلِ**
عامل أو دواء يُفْرِجُ التَّهَابِ المَفاصِلِ .

antasthenic **مُضادُّ الوَهْنِ**
عامل أو دواء مضاد للوهن ، أو يعيد النشاط للجسم .

antasthmatic **مُضادُّ الرُّبُو**
مادة أو دواء مضادُّ للرُّبُو .

antatrophic **مُضادُّ الضُّمُور**
مادة أو دواء مضاد للضمور ، أو مُصَحِّحٌ له .

antazoline **أنتازولين**
دواء من مشتقات مادة الإثيلين ديامين ويستعمل كدواء مضاد للهستامين . تستعمل أملاح الأنتازولين مع حمض الكلور لتحسين الأعراض التحسسية ولعلاج التظاهرات الأرجية وتؤخذ عن طريق الفم .

ante- **1- سابقة بمعنى أمام**
2- سابقة بمعنى قبل
antecibum **قَبْلُ الطَّعامِ (أدوية)**
تعبير يستعمله الأطباء يشير لموعد إعطاء الدواء قبل الطَّعامِ .

anteaural **أمام الأذُن**
يتعلَّقُ بالباحة التشريحية أمام الأذن .

antebrachial **ساعدي**
الجزء من الطرف العلوي في الجسم الواقع بين المرفق والرُّسغ .

antebrachium TA **ساعد (ج:سواعد)**
السَّاعد هو جزء من الطَّرْفِ العلويِّ من الجسم ، يقع بين مفصل المرفق أو المرفق ، ومفصل الرُّسغ .

antecardium **الشُّرُوف**
هو الجزء أو الباحة التشريحية من الجسم الواقعة أعلى البطن وأمام باحة المعدة .

antecedent **1- سابقة**
2- طليعة: الكلمة أو العملية السابقة .
plasma thromboplastin **طَلِيعةٌ**

antecedent **ثرومبولاستين البلازما (=العامل الحادي عشر) (=factor XI)**
مادة عطوية بالتخزين نسبياً مكتنفة في السيل الداخلي لتخثر الدم ؛ وعند تنشيطه ، يقوم بتفعيل العامل العاشر ، ويؤدي نقصه إلى متلازمة نزفية تدعى الناعور A .

antecubital **أمام المرفق**
يتعلَّقُ بالباحة التشريحية الواقعة أمام مفصل

التهاب القسم الأمامي من البروستاتة أو ما يُسمَّى التهاب الغدَّة البصليَّة الإحليليَّة .

antepyretic قَبْلَ الحُمَّى

مرحلة من المرض قبل حدوث الحمى أو ارتفاع درجة حرارة الجسم .

anterethic مُلَطَّف

انظر تحت corrigen ، palliative ، alleviant ، anetic ، palliating ، bland .

antergic مُناهضة (عَضَلَة)

(=antergia) (=antergy)

عضلة أو عضلات يصاد فعلها أو يعاكسه معاكسة عضلة أو عضلات أخرى .

anteriad أَمَامِيًّا (نَحْوَ الأمام)

باتجاه السطح الأمامي من الجسم .

anterior TA أَمَامِيًّا

متموضع أمام العضو أو في مقدّمته ؛ في الإنسان وغيره من الحيوانات التي تمشي على رجلين فهو يشير للسطح البطني من الجسم . أما في الحيوانات الذي يبدأ أولاً بالحركة الأمامية وهو عادة الرأس . وفي النباتات هو أبعد جزء من النورة عن الساق الرئيسية .

antero- سابقة بمعنى الأمام

سابقة تعني الأمام أو المقدّمة من الجسم أو العضو .

anterocclusion إطباق أَمَامِيًّا

(=mesiocclusion) (=إطباق إنسي)

انغلاق أو إطباق أَمَامِيًّا أو إنسي .

anterodorsal أَمَامِيٌّ ظَهْرَانِيٌّ

يتمد أو يعبر ، من الناحية البطنية للناحية الظهرية .

anteroexternal أَمَامِيٌّ ظَاهِرٌ

أمامي جانبي ؛ يقع للأمام وبتجاه أحد الجانبين .

anterograde تَقَدِّمِيٌّ

يسير أو يمتد للأمام .

anteroinferior أَمَامِيٌّ سَفْلِيٌّ

متموضع إلى الأمام والأسفل .

anterointerior أَمَامِيٌّ دَاخِلِيٌّ

متموضع إلى الأمام والدّاخل .

anterointernal أَمَامِيٌّ غَائِرٌ ؛ أَمَامِيٌّ بَاطِنٌ

(=anteromedial)

يوجد للأمام وللجانب الإنسي .

anterolateral 1 - أَمَامِيٌّ جَانِبِيٌّ

2 - أَمَامِيٌّ وَحْشِيٌّ

anteromedial أَمَامِيٌّ إِنْسِيٌّ

يوجد للأمام وللجانب الإنسي .

anteromedian أَمَامِيٌّ نَاصِفٌ

متموضع إلى الأمام وبمحاذاة الخط النّاصف .

anteroparietal أَمَامِيٌّ جِدَارِيٌّ

متموضع إلى النّاحية الأمامية الجدارية .

anteropituitary النّخَامِيَّةُ الأَمَامِيَّةُ

القسم الأمامي من الغدة النخامية .

anteroposterior أَمَامِيٌّ خَلْفِيٌّ

يتمد من أمام الجسم إلى خلفه ، كما في اتجاه ارتسام الصّورة الشعاعية .

anteropulsion انْدِفَاعِيٌّ أَمَامِيٌّ

تَقَدِّمِيٌّ رَجُوعِيٌّ

anteroseptal أَمَامِيٌّ حَاجِزِيٌّ

متموضع أمام حاجز ، وبخاصة الحاجز الأذيني - البطني

anterosuperior أَمَامِيٌّ عُلُويٌّ

متموضع إلى الأمام والأعلى .

anterotic مُجَفِّرٌ

(=antaphrodisiac) (=طعام مجفّر)

يتعلّق بمادّة أو طعام مضاد للشهوة الجنسية أو يقطع عن الجماع .

anterotransverse أَمَامِيٌّ مُسْتَعْرِضِيٌّ

يتموضع في الأمام مستعرضاً .

anteroventral أَمَامِيٌّ بَطْنَانِيٌّ ؛ أَمَامِيٌّ بَطْنِيٌّ

متموضع إلى الأمام باتجاه السطح البطني .

anteversion الانْقِلَابُ الأَمَامِيٌّ لِلرَّحِمِ

الانقلاب أو الانحناء الأمامي للرحم وهو . انزياحة بحيث ينحني كلُّه أو بعضه للأمام ولكن دون أن يتزوّى ؛ كما هو الحال في

الانقلاب الأمامي الطبيعي للرحم بالنسبة لمحور الحوض .

antevert مُنْقَلَبٌ لِلأَمَامِ
يتعلّق بالعضو المنقلب للأمام .

antexed نَكِيس

antexion نُكْسَان
الانثناء الشاذُّ للأمام .

antherix TA الوَتْرَة
باحة تشريحية في الأذن الخارجية توازي حافة الصَّوَان .

anthelminthic طَارِدُ الدَّيْدَانِ
(=anthelmintic)

1 - عامل يطرد أو يميت الديدان .
2 - له القدرة على تخريب أو قتل الديدان .

anthelmintic طَارِدُ الدَّيْدَانِ
انظر تحت anthelminthic .

anthonelone أَنْثِيلُون
مادة تستخلص من الأمعاء الدقيقة .

antheletic مُضَادُّ لَتَقَرُّنِ الجُلْدِ
مادّة مضادّة للتقرُّن .

Anthemis nobilis بَابُونَج
(=camomile)

نبات عشبي طبيّ ؛ وهو جنس من نبات عشبي زهري مركّب .

anthemorrhagic مُضَادُّ النَزْفِ
دواء مضادُّ للنزف .

anther المُنْبَر (نبات)

1 - جزء السداة في الزهرة الذي يحتوي على أكياس الطلع ، والتي تتشكّل فيها بذور فردانيّة متناهية في الصّغر وهي ما يسمّى بحببيبات الطلع ؛ وظيفته إنتاج الأعراس الذكورية ، ويقع عند نهاية الساق اللينة (الخيطة) . يملك كل مئبر عادة أربعة أكياس من الطلع تتكون فيها حببيبات الطلع (أحادية الصيغة) بواسطة عملية الانقسام المنصف . تنقسم نواة حبيبة الطلع إلى نوى مولدة أنبوية ممثلة نسخة ناقصة للجيل

المشيحي الظاهر بوضوح في النباتات الدنيا .

2 - عضو تناسلي ذكري في بعض النباتات المستورات الزهر أي اللازهريات .

antheridium المَعْفَر (نبات)

نهايات بالغة الصّغر ، وهي العضو الذكري في النباتات أو الفطريات الخفيّة العرائس وفيها تتشكّل العرائس الدّقيقة . وهو عضو التناسل الذكري في معظم اللازهريات كالسرخسيات والحزازيات وفي الطحالب والفطريات .

antherozoid حَيٍّ مَعْفَرِيٍّ

الخلية المخصّبة ذات الحركة ؛ ويدل على العروس المذكورة في النبات وحيدة الخلية والتي غالباً ما تكون مزودة بأهداب أو سياط مما يجعلها متحركة . ويعبر عن هذه الأعراس بالأعراس الذكرية السابحة كما في الأشنيات البنية والطحالب .

antherpetic مُضَادُّ الهَرَبِسِ ؛ مُضَادُّ الحَلَأِ

(أدوية)

دواء يمنع أو يشفي من العدوى بفيروس الهربس .

anthiolimine أَنْثِيُولِيمِين

ملح أنثيموني يستخدم لمعالجة داء الفلاريات وداء البلهارسيات .

anthocyanidin أَنْثُوسِيَانِيدِين

مجموعة من الأصباغ النباتية تتواجد على شكل جليكوزيدات متحدة مع جزيء جلوكوز أو جزيء سلبوز ويمتد طيف لونها من الأحمر إلى الأزرق وتعتمد على الباهاء وتذوب في الماء والكحول ولا تذوب في الأثير .

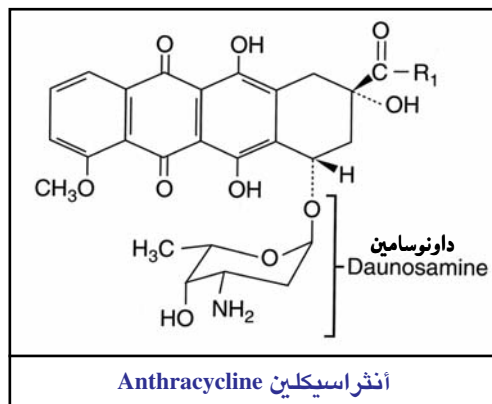
anthocyanin أَنْثُوسِيَانِين

صبغات نباتية فينولية تصطبغ بها بعض الخلايا النباتية . توجد ذائبة في العصارة الفجوية ويتغير لونها تبعاً لدرجة حموضة هذه العصارة : فهي حمراء بين 2 و 5 وتتحول إلى الأزرق بين 7 و 10 وفي وسط متعادل 7 يميل اللون للبنفسجي .

anthocyaninemia وُجُودُ الأَنْثُوسِيَانِينِ

- في الدَّم**
وجود الأنتوسانين في الدم نتيجة تناوله مع بعض الأدوية أو الأطعمة المحتوية عليه .
- anthocyaninuria** **بَيْلَة أَنْتُوسِيَانِيَّة**
وجود الأنتوسانين بالبول .
- Anthomyia** **ذُبَابَةُ الْأَزْهَار**
جنس من الذباب المنزلي الأسود الصغير . وقد أفرز من هذا الجنس الذبَابِي فصِيلَان ذوا أهميةٍ طبيَّة .
- Anthomyiidae** **ذُبَابِ الْأَزْهَار**
فصيلةٌ من الذباب ذي الجناحين منه نوع له أهميةٌ طبيَّة .
- anthophobia** **رُهابُ الزُّهور**
الخوف غير المبرر من الزُّهور .
- Anthozoa** **الحَيَزهير**
نوع من الأزهار لها سليلات كبيرة و محصات كالحيوان ، منها المرجان .
- anthracene** **أَنْثْرَاسِين**
مادةٌ نشويَّة مبلورة لالون لها تستخلص من قطران الفحم وتستخدم في صناعة أصبغة الأنثراسين .
- anthracic** **متعلق بالجمرة الخبيثة**
ما يشبه الجمرة الخبيثة أو يتعلَّق بها .
- anthraco-** **1 - سابقة بمعنى الفَحْم**
2 - سابقة بمعنى الجَمْر
- anthracoid** **جَمْرَانِي**
يشبه الجمرة الخبيثة أو الجمر .
- anthracometer** **مِقْيَاسُ ثَنَائِي أُكْسِيدِ الكَرْبُون**
آلة لقياس ثنائي أكسيد الكربون في الهواء .
- anthracomucin** **أَنْثْرَاكُومُوسِين**
مادة تقي من الجمرة الخبيثة موجودة في النسخ .
- anthraconecrosis** **نَحْرُ أَفْحَم**
تحوُّلٌ نخري في النسيج يُحيله إلى كتلة جاقَّة سوداء .
- anthracosilicosis** **سُحَّارُ فَحْمِي سِيلِيكِي**
نمط من تغبُّر الرئة بخليط غباريٍّ من التَّفْحَم

- وترسُّب السِّلِيكا .
- anthracosis** **سُحَّارُ فَحْمِي**
نمط من تغبُّر الرئة لا ترافقه أعراض في العادة ينتج عن ترسب غبار الفحم المسحَّر في الرئة . وحين يتجمع الغبار بكميات كبيرة ، قد يتسبب بظهور تغبُّر الرئة لدى عمال مناجم الفحم .
- anthracotherapy** **المُعَالَجَةُ بِالْفَحْم**
طريقة علاجية تعتمد على استخدام الفحم النباتي .
- anthracotic** **متعلق بالسُّحَّارِ الفَحْمِي**
- anthracycline** **أَنْثْرَاسِيكَلِين**
فصيل من الأدوية المضادَّة للأورام منها مادةٌ الدونوروييسين والدوكسوروبيسين تنتجها الزمرة الجرثوميَّة المتسلسلة النادرة (Streptomyces peucetius) أو المتسلسلة السماوية (S.coeruleorubidus) ، وتتألف من جهاز رباعي الحلقات يرتبط بها جزيء الدونوسمين برباط سَكْرِي . ومع أن آلية عملها غير معلومة تماماً ولكن الأنتراسيكلين يتلف الحمض النووي الثنائي في الخليَّة باستخلاق أيونات الحديد ، وما ينتج عنه جذور حرة مؤكسدة ، وبهذا يحبط نشاط الإنزيم الضروري لوظيفة الدنا . إن استعمال هذا الدواء محدد بجرعات لا تحدث سميَّة قلبية .



- anthragallo** **أَنْثْرَاغَالُول (كيمياء)**
الاسم الكيميائي: 1، 2، 3- ثلاثي

هيدروكس-9-10 أنثراسينانديون . وينتج بالتفاعل المتبادل بين حمض الغاليك وحمض البنزويك وحمض السلفوريك $C_{14}H_8O_5$.

أنثرا لين anthralin

دواءٌ جلديٌّ من مشتقات الأنثراكينون التي تنقص تخليق الدنا ، وكذلك تقلل من نشاط الانقسام الفتيلي في البشرة المفرطة التَّسُّج ، وستبقى المعدل الطبيعي لتكاثر الخلايا البشريَّة وتقرُّنُها ، يستعمل موضعياً لعلاج الصَّدْفِيَّة .

أنثراميسين anthramycin

دواء مضاد للأورام أو السرطانات .

أنثراكينون anthraquinone

1- المشتق الكينولي 109 من الأنثراسين ؛ يستعمل في صناعة الأصبغة .
2- دواء مُسهِّل يستخرج من الصَّبْر ، والسَّنمكي ، والراوند .

أنثرا روبين anthrarobin

من مشتقات الأليزارين يستعمل في علاج الصَّدْفِيَّة وأمراض جلدية شتَّى على شكل مرهم وبنسبة 10-20٪ ، وكذلك يستعمل كمبيد للطفيليات .

الجمرة الخبيثة anthrax

مرض جرثومي من مصدر حيواني ويكتسب عادة بتناول عصية الجمرة الخبيثة أو أبواغها إلى الجهاز الهضمي بتناول حليب من ماشية مصابة بالجمرة ، أو بشكل غير مباشر من لحم نطيحة أصيبت عن طريق حيوانات مفترسة . وتنتقل إلى الإنسان عن طريق التماس مع الحيوانات المصابة نفسها أو مفرغاتها في حقل الزراعة أو منتجاتها في حقل الصنّاعة الغذائية . ويصنّف مرض الجمرة الخبيثة حسب طرق العدوى ، بالجلدية أو الهضمية أو التَّنَسُّيَّة .

وحمل الجمرة الخبيثة تصيب الطحال في الماشية والأغنام ، تسببها السموم التي تطلقها جرثومة الجمرة الخبيثة . قد ينتقل هذا المرض إلى الإنسان عن طريق لمس المنتجات الحيوانية المصابة مثل الصوف والهلبل (شعر شوكي) مما

يؤدي إلى ظهور تهتكات وبثور جلدية خبيثة . تستمر لمدة عشرة أيام . وقد تتسبب الجراثيم في إصابة داخلية تؤدي إلى ظهور التهاب رئوي ونزف يكون عادة مميتاً ، وتظهر أعراضه في الفم على شكل ورم وتدمير العظم وبثور حمراء غير داكنة على الغشاء المخاطي للحم .

الجمرة الخبيثة الحادة acute anthrax

النمط الجهازية التَّنَسُّي النَّاجم عن استنشاق غبار يحوي بذور الجمرة التي تنتقل بواسطة الأنساخ الرئويَّة إلى العقد اللمفاويَّة المجاورة حيث تنشأ وتكاثر وتنتج الدِّيفان . يتميز المرض بالتهاب المنصف الودمي النَّزفي ، وبانصباب الجنب ، وضيق النَّفس والزُّراق ، والصَّرير والصَّدمة . وهو بالعادة مرض وظيفي يصيب غالباً العاملين في نقل وفرز الأصواف والحوايا الموبوءة .

الجمرة الخبيثة السكتية apoplectic anthrax

جمرة خبيثة فائقة الحدة تحدث غالباً في الماشية والأغنام والماعز ويكون بدئها فجائياً وتشمل التعثر والارتعاش وقصر التنفس والوهط وحركات اختلاجية وتفضي إلى الموت .

الجمرة الخبيثة الدماغية cerebral anthrax

مرض نادر وإن كان قاتلاً بشدة يشبه كثيراً التهاب السحايا النَّزفي ينجم عن انتقال جرثومة الجمرة من البؤرة الموضعية إلى الدَّم ، ويتميز بالسائل النخاعي النَّزفي وما يرافقه من أعراض وعلامات عصبية المنشأ .

الجمرة الخبيثة المزمنة chronic anthrax

يتعلّق بالحالات غير الحادة من داء الجمرة الخبيثة .

الجمرة الخبيثة الجلدية cutaneous anthrax

هي أكثر أنماط الجمرة الخبيثة شيوعاً في الإنسان وتنتج عن تلقح الجروح أو السحجات الجلدية السطحية بعصيات الجمرة وتظاهر بأحد شكلين :

1 - أذية صغيرة غير مؤلمة تبدو على شكل

حطاطة تحدث الحكمة وهي ما يدعى الجمرة الخبيثة ، أو البثرة بالرغم من عدم حدوث النخر السائل أو التقيح في موضع التلقيح ويظهر في العادة واحدة أو أكثر من الأذيات السائلة التي تكبر وتتقرح وتغطيها قشور كثيفة ملتصقة سوداء تسمى الحُشارة (Eschar) . وهي بالعادة تشفى طوعياً وقد تتطور إلى حالة جهازية قد تشمل السحايا .

2- ظهور فقاعة في موضع التلقيح تنفجر ليحدث مكانها خسارة متنخرة محاطة بوذمة منتشرة كبيرة يرافقها جسوء وحمى وانسمام حاد .

الجمرة الخبيثة الصناعية industrial anthrax
تحدث عن طريق تلوث وإصابة المرضى بمنتجات الذبيحة المصابة بعصيات الجمرة ، كما يحدث في الصناعات الغذائية .

الجمرة الخبيثة الاستنشاقية inhalation anthrax
شكل مميت وبحدة للجمرة الخبيثة والتي تنتج من استنشاق الغبار المحتوي على أبواغ الجمرة والتي تنتقل إلى الخلية الرئوية السنخية ومنها إلى العقد اللمفية الناحية حيث تضاعف وتنتج سمومها وتتميز بالتهاب المنصف الودمي النزفي والانصباب الجنبي وعسر التنفس والزرار والصرير والصدمة . عادة يكون مرض الجمرة الخبيثة الاستنشاقي داء مهيناً ، وكثيراً ما يصيب الأشخاص المتعاملين مع الصوف وفرزه . يدعى كذلك بالجمرة الخبيثة الرئوية والتهاب الرئة بالجمرة وداء اللقطين وداء فارزي الأصواف .

الجمرة الخبيثة المعوية intestinal anthrax
الإصابة بالجمرة الخبيثة نتيجة تناول اللحم سيئة الطهي والملوثة بعصيات الجمرة ، مع ترسب الأبواغ في الطبقة تحت المخاطية للسبيل المعوي حيث تضاعف وتفرز سمومها مسببة وذمة جسيمة ، والتي قد تسد الأمعاء والمترافقة مع النزف والنخر .

الجمرة الخبيثة الموضعية localized anthrax
يتعلق بالنمط الجلدي من الجمرة الخبيثة .

الجمرة الخبيثة malignant anthrax
(=anthrax)

انظر تحت anthrax .

الجمرة الخبيثة الرئوية pulmonary anthrax
انظر تحت inhalation anthrax .

anthropo-
سابقة بمعنى البشَر
سابقة بمعنى الإنسان أو البشَر .

anthropobiology
البيولوجيا البشريّة
علم الحياة أو دراسة البيولوجيا لدى الجنس البشري والقرود الشبيهة بالإنسان .

anthropocentric
بشَريُّ التمرُّكز
اعتبار الإنسان مركز العالم .

anthropogenesis
تَخَلُّقُ البَشَر
نمو وتطور الكائنات الإنسانية .

anthropogenic
1 - متعلق بتَخَلُّقِ البَشَر

2 - بشَريُّ المنشأ

anthropography
التوصيف البَشَريُّ
ذلك الفرع من علم البشريات (الأثروبولوجيا) الذي يلم بتوزع شتى المجموعات الإنسانية حسب تميزها بعوامل مشتركة كالصّفات الفيزيائية ، والمؤسّسات والعادات .

anthropoid
شبيه بالبَشَر
1 - يشبه البشر في البنية أو الشكل .
2 - أحد النسانيس التي تشبه الإنسان ؛ قرد (Ape) .

Anthropoidea
البَشَرَانِيَّات
رتيبة من الرئيسيات تشمل النسانيس والقرود الشبيهة بالإنسان والبشر . تنقسم هذه المجموعة إلى أشكال العالم القديم (مقاربات أو سفليات المنخرين) مثل الرباح والشمبانزي والإنسان . وأشكال العالم الجديد (الخثماوات) مثل الهبال والقرود العوّاء . تملك أشكال العالم القديم منخرين متوازيين متجهين إلى الأسفل وطاحنين أماميين وضهوتين (الضهوة : كيس وجني) غالباً . أما أشكال العالم الجديد فتملك منخرين متباعدين باتجاه الأمام وثلاثة طواحين أمامية

وليس لها ضهوتين . تتميز البشرانيات بكبر الدماغ والرؤية المحسمة وتطور استخدام اليدين .

anthropokinetic الحَرَائِكُ البَشَرِيَّةُ

دراسة شاملة لحركة الكائن البشري مع تطبيقات متكاملة ضمن حقول خاصة في العلوم الحياتية والفيزيائية وعلم النفس ، وعلم الاجتماع .

anthropology الأَنْثْرُوبُولُوجِيَا؛ عِلْمُ البَشَرِيَّاتِ

هو العلم الذي يلم بالكائنات البشرية : أصلها وتطورها التاريخي والثقافي وأجناسها ؛ وهذا العلم يدرس أصل وتاريخ وأعراق وأجناس الإنسان وتطوره الحضاري والثقافي ، وكذلك طبائع البشر (تطورياً واجتماعياً وتقالياً) .

criminal anthropology الأَنْثْرُوبُولُوجِيَا الجَنَائِيَّةُ

هو فرع الأنثروبولوجيا الذي يتعامل مع الجريمة والجرائم .

cultural anthropology الأَنْثْرُوبُولُوجِيَا الثَّقَافِيَّةُ

هو فرع يتعامل مع البشر وعلاقتهم بتجاربيهم وبالبيئة المحيطة بهم .

forensic anthropology الأَنْثْرُوبُولُوجِيَا الطَّبِيَّةُ

الشرعية ما يتعلق بالطب الشرعي وحوادث الجرائم حسب تنوع الأعراق البشرية ، وتوزعها الجغرافي وتمييزها الثقافي .

pathological anthropology الأَنْثْرُوبُولُوجِيَا المَرَضِيَّةُ

علم الأمراض التي يصاب بها البشر من حيث أصولهم العرقية وتوزعهم الجغرافي وأجناسهم .

physical anthropology الأَنْثْرُوبُولُوجِيَا الفِيزِيَايَّةُ

فرع يتعامل مع الصفات البدنية للبشر .

serological anthropology الأَنْثْرُوبُولُوجِيَا السِيرُولُوجِيَّةُ

علم البشرات المتعلقة بالأصصال وخصائصها واختلاف مكوناتها بالنسبة للأجناس البشرية وتوزعها الجغرافي وأصولها وعروقتها .

anthropometer مِقْيَاسُ أبعادِ الجِسمِ

آلة مهندسة بشكل خاص لقياس الأبعاد المختلفة للجسم .

anthropometric متعلق بالقياسات البَشَرِيَّةُ؛ أَنْثْرُوبُومِتْرِي

يتعلق أو يرتبط بقياس شتى الأبعاد في الجسم البشري .

anthropometric assessment تَقْيِيمُ أَنْثْرُوبُومِتْرِي

تقييم ما يحصل من قياسات الأبعاد في الجسم البشري .

anthropometrist اِخْتِصَاصِيُ القِيَاسَاتِ البَشَرِيَّةِ

الشخص المتخصص في قياس أبعاد الجسم البشري .

anthropometry القِيَاسَاتُ البَشَرِيَّةُ

العلم المختص بقياسات الحجم والوزن والتناسب في الجسم البشري .

anthropomorphism تَجْسِيمُ

تجسيم شكل الإنسان وصفاته على أشياء غير إنسانية . كما تشير إلى عزو الصفات البشرية إلى الحيوانات .

anthroponomy النَوَامِيسُ البَشَرِيَّةُ

العلم الذي يدرس قوانين تطور البشر بالنسبة لعلاقتهم بمحيطهم وبالكائنات الحية الأخرى الموجودة فيه .

anthroponosis مَقْصُورٌ عَلَى البَشَرِ

المرض الذي ينتقل من إنسان لآخر ، وقيل عن المرض الذي ينتقل مع بعض الفروق من الحيوان للإنسان ، وأمراض أخرى تنتقل من الإنسان للإنسان كالأمراض الطفيلية مثل ليشمانيات الجلد الجاف والتي ينتقل فيها المرض من شخص لآخر بواسطة ناقل مناسب للمرض .

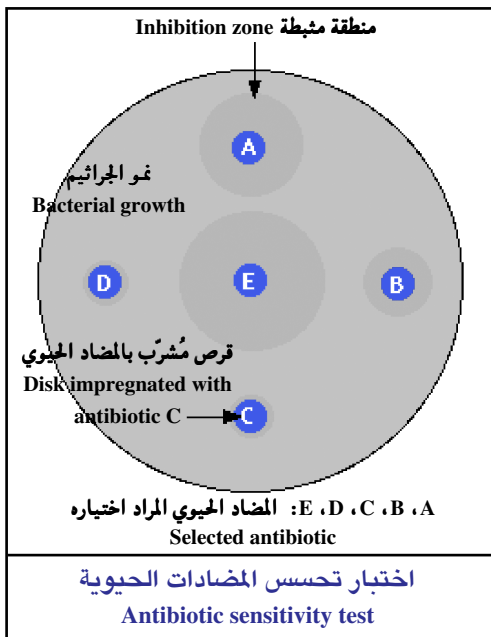
anthropophagy أَكْلُ لَحْمِ البَشَرِ

anthrophilic وَلُوعٌ بِالبَشَرِ

1- يفضل الكائن البشري على الحيوانات الأخرى .

2- ولوع بالبشر ؛ مثل البعوض والفظريات الجلدية .

anthrophilous (=anthrophilic)	وَلَوْعَ بِالْبَشَرِ (بعوض) انظر تحت anthrophilic .	بواسطة المكروبات المرضية لتعزيز الفوعة . مُضَادُّ الألبومين مادّة ترسّب الألبومين .
anthrophobia	رُهَابُ البَشَرِ الخوف غير المبرّر من المجتمع الإنساني ؛ الخوف المرضي من الناس عموماً .	مُضَادُّ الأَرَجِيَّةِ مضادٌّ للأرج أو التّحسس .
anthroposcopy	المُعَايِنَةُ البَشَرِيَّةُ الحكم على نمط بناء الجسم البشري بواسطة التأمل بدلاً من استعمال المقياس البشري .	مُضَادُّ الأَمِيْبَةِ يتلف أو يثبط نمو الأميبا .
anthropozoonosis	أَمْرَاضُ بَشَرِيَّةُ حَيَوَانِيَّةُ المَنْشَأِ أمراض تنجذب للبشر كما الحيوانات ، كبعض أنواع البعوض والفطريات .	مُضَادُّ الأَمِيلاز مضادٌّ لخميرة النّشا أو الأميلاز .
anthropozoophilic	وَلَوْعَ بِالْبَشَرِ وَالحَيَوَانَ ولوع بالبشر وبالحيوان كبعض أنواع البعوض والفطريات .	مُضَادُّ الضَّدِّ التَّاقِيّ يتعلّق بالدواء المضاد للتّاق .
anthysteric	مُضَادُّ الهَيْسْتِيرِيَا يتعلّق بالعلاج أو الدّواء المضادّ للهستيريا .	مُضَادُّ النَّاقِ الحالة التي لا يحصل فيها تفاعل تآقيّ بسبب وجود أضداد حرة في الدّم ؛ أي الحّالة التي يحدث فيها انعدام التحسيس لمولدات الأضداد .
anti-	1- سَابِقَةٌ بِمعْنَى مُضَادٍّ؛ مَانِعٌ؛ ضِدٌّ 2- سَابِقَةٌ بِمعْنَى مُعَارِضٍ 3- سَابِقَةٌ بِمعْنَى مُقَابِلٍ	مُضَادُّ الأَنْدُرُوجِين (أدوية) أية مادّة قادرة على منع التّأثيرات الحيويّة للأندروجينات .
antiabortifacient (=antiabortion)	مَانِعُ الإِجْهَاضِ دواء مانع للإجهاض أو داعم لنجاح الحمل .	مُضَادُّ فَقْرِ الدَّمِ مادة أو دواء يضاّد أو يمنع حدوث فقر الدم .
antiadherent	مَانِعُ الإِلْتِصَاقِ مضادٌّ للإلتصاق .	عامل مضاد لفقر الدم عامل يعمل على منع الإصابة بفقر الدم .
antiadrenergic	مُضَادُّ الأَدْرِينِيَّاتِ مادّة مضادّة لتأثير الأدرينالين ، مضادٌّ لفعل الدوافعات التي توصلها الألياف الأدرينالية التالية للعقدة في الجهاز العصبي الودي .	مُضَادُّ الدَّبْحَةِ دواء يمنع أو يشفي من الدّبْحَةِ الصدرية .
antiagglutinating	مُضَادُّ التَّرَاصِ مادّة أو دواء مضادٌّ لتراصّ الصّفّاحات الدّموية .	مُضَادُّ الأَنْوَفِيَلَاتِ دواءً مضاد لبعوض الأنوفيلة ويرقاته أو قاتل لكليهما .
antiagglutinin	مُضَادُّ الرِّاصَةِ مادّة مضادّة للتّراصّ الدّموي .	ضِدُّ الضَّدِّ أضداد موجهة ضد قابليّة تكوين الأضداد في المستضدات .
antiaggressin	مُضَادُّ الأَجْرِيْسِينِ الضد الذي يعادل الأجريسين وهو مادة تفرز	مُضَادُّ الدَّرِيَاكِ يتعلّق بالأدوية المضادة للترياق .
		ضِدُّ التَّرِيَاكِ ضد يتشكل بالتمنيع بمضادّ الدّيْفان بحيث يناهض تأثير الأخير .
		مُضَادُّ القَلَقِ مُضَادُّ القَلَقِ



- مضادٌ حيوي قاتلٌ ومبيدٌ للجراثيم .
bacteriostatic مُضادٌ حَيَوِي
- هو الدواء المضادٌ للجراثيم الذي يشلُّ نموها
 ويمنع تكاثرها .
antibiotic كابحٌ للجراثيم
- مضادٌ حيويٌّ واسعٌ الطيفٌ
broad-spectrum مُضادٌ حَيَوِيٌّ
- المضادُ الحيوي الفعَّال ضدَّ مدى واسع من
 الجراثيم سواء منها السَّالبة أو الموجبة التلون
 بصباغ جرام .
macrolide antibiotic مُضادٌ حَيَوِيٌّ ماكروليدي
- مضاد حيوي من زمرة الماكروليدات .
oral antibiotic مُضادٌ حَيَوِيٌّ فَمَوِيٌّ
- مضاد حيوي يعطى بالفم .
polyene antibiotic مُضادٌ حَيَوِيٌّ عديد الإين
- مضاد حيوي ذو مركب كيميائي به سلسلة من
 الروابط المزدوجة الاقترانية (التبادلية) .
prophylactic antibiotic مُضادٌ حَيَوِيٌّ اتقائيٌّ
- مضادٌ حيوي وقائي .
antibiotin مُضادٌ البَيوتين (أدوية)

له اسم آخر هو الأفيدين (Avidine) ، وهو أحد
 أنواع الجليكوبروتينات ، يُستخلص من بياض

البيض ، وله ألفة عالية للبيوتين . يسمح
 بارتباط الأضداد الموسومة بالبيوتين من أجل
 تضخيم ارتكاس ضد المستضد التي ربما تسبب
 صعوبة في الظهور ، يمكن أن يسبب ابتلاع
 مضاد البيوتين «عوز البيوتين» .

مُضادُ السَّيْلان antiblenorrhagic

دواء مضادٌ للسَّيْلان ، وهو التهاب الإحليل ،
 وتقيح البول بجراثيم المكورات البنية .

ضدُّ (ج:أضداد) antibody (antibodies)

جزيء جلوبولييني مناعي ذو نسق حمض أميني
 خاص يُمكنه من التفاعل مع المستضد الذي
 حُفِّز توليده ، وهو بروتين تنتجه الخلايا
 اللمفاوية (الخلايا البلازمية) استجابة لدخول
 مواد جينية (المستضدات) إلى الجسم . ويامكان
 هذا البروتين التقارن نوعياً مع المستضد المناظر له
 الذي يحفز الاستجابة المناعية أو مع مواد
 مشابهة له كيميائياً . ويعمل كجزء من آلية دفاع
 الجسم الحيوية . يمكن أن تحدث تفاعلات
 متعددة بين المستضد وال ضد . إذا كان المستضد
 ذيفاناً (مادة سامة) (كما في سم الأفعى أو نائح
 عن مُسبب جرثومي مثل التسمم الوشيقي
 والكزاز) فإن الأضداد تدعى مضادات الذيفان
 (ترياق) . أما إذا كان المستضد ملتصقاً بسطح
 الخلية ، فإن الأضداد المسماة ملزونات تسبب
 تكتل أو تلازن الخلايا ، في حين أن نوعاً آخر
 من الأضداد (الحالات Lysine) يسبب انحلال
 الخلية بالتوافق مع متمم . وهناك أضداد أخرى
 (الطاهيات Opsonins) تسهل امتصاص
 المستضدات بواسطة الخلايا البلعمية الموجودة
 في الدم ، في حين تسبب المرسبات
 (Precipitins) ترسيب مستضدات ذوابة .
 تنتج الأضداد في أنسجة الجسم اللمفاوية ،
 كالعقد اللمفاوية بواسطة نوع معين من الخلايا
 اللمفية تسمى الخلايا البائية . ومعظم الأضداد
 تُنتج أثناء التعرض لمستضد وتسمى مثل هذه
 الاستجابة المناعة الفاعلة .

7S antibodies

أضدادُ المُستضدِّ 7S

عند تنقية أضداد الجلوبيولين المناعي G (IgG) فإنها مع السرعات الفائقة جداً للنبذة فائقة السرعة تترسب وتسمى بالأضداد 7S والحرف اللاتيني S يشير هنا إلى وحدة سفيدبيرج والتي أطلق عليها هذا الاسم نسبة لعالم سويدي كان رائداً في استخدام النبذة فائقة السرعة ، وتقاس هذه الوحدة الصفات الديناميكية للبروتين والتي تعكس في الحقيقة حجم البروتين .

ضد راص agglutinating antibody
ضد يعمل عن طريق التراص أو مسبب للتراص .

ضد الخلايا الخيفية allocytophilic antibody
ضد يلتحم مع الخلايا البدنية والخلايا القعدة وفي مستقبلات معينة ، والترابط التالي لمولد الضد مع الخلية التي تثبت عليها الضد تتسبب في إطلاق وسائط تحدث حالة سريعة من فرط التحسس . هذه الأضداد التي تطلقها الخلايا الحيوانية كاستجابة لتحديد من قبل مولدات الأضداد أو أنها تنتقل من حيوان آخر من نفس الفصيلة تكون من صنف الجلوبيولين المناعي E .

ضد تأقي anaphylactic antibody
ضد المستضد A anti A antibody
ضد المستضد التوي الذي يحدث في مرض متلازمة شوجرين وفي مرض الذئبة الحمامية .

ضد المستضد B anti B antibody
ضد للمستضد التوي يحدث في متلازمة شوجرين وفي مرض الذئبة الحمراء .

ضد المستضد D anti D antibody
ضد موجه مباشرة لناهضة "Rh₀" أو «المستضد D» في الزمر الدموية RH .

ضد الدنا DNA antibody
ضد موجه ليضاد المستضدات النووية . وهذه الأضداد تكون موجهة لتضاد مجموعة من المستضدات المختلفة وغالباً ما توجد في الذئبة الحمامية المجموعية كما توجد بصورة موارة في التهاب المفصل الروماتويدي وتصلب الجلد المتعدد (التصلب المجموعي) ، ومتلازمة

شوجرين وأمراض النسيج الضام الأخرى . يمكن اكتشاف الأضداد باستخدام الصبغة التألقية المناعية كما أن الاختبارات السيروولوجية تجرى كذلك لتحديد عيارات الضد المضادة للمستضدات النوعية .

ضد الغشاء القاعدي anti GBM antibody
(الكبيبات الكلوية) (=anti glomerular basement membrane antibody)

التهاب كبيبات الكلى عادة ما يكون من النمط الهستولوجي المعمم التكاثري المكون للأهله وذا مساق سريع الترقي . عندما ترافق مع النزف الرئوي تسمى الحالة بمتلازمة جودباستشار (Goodpasture's syndrome) .

ضد للكلى anti kidney antibody
انظر تحت anti GBM antibody .

ضد المستضد M anti M antibody
ضد يتوجه ليضاد المستضد M ، وهو مستضد يوجد في خلايا العقدية المقيحة ويشارك في الفوعة .

ضد المستضد P anti P antibody
ضد يتوجه ليضاد المستضد P الخاص بالبيلة الهيموجلوبينية البردية الانتيابية . ويتواجد هذا المستضد على سطح كريات الدم الحمراء . وتزداد قابلية الضد بالارتباط بالمستضد عند تناقص درجة الحرارة . وهو اختبار يُستخدم للكشف عن ضد (دونات - لاندشتاينر P) الخاص بالبيلة الهيموجلوبينية البردية الانتيابية .

ضد المستضد Rh anti Rh antibody
الأضداد التي تتجه لتضاد المستضد Rh في البشر ، إلا أنها ممكنة الحدوث عند تلقي الأشخاص السلبين للمستضد لدماء إيجابية المستضد أو عند حمل الأم سلبية المستضد بجنين إيجابي المستضد .

ضد المستضد S anti S antibody
ضد المستضد الذواب .

أضداد العضلات anti smooth muscle antibodies
المساء

في بعض الأمراض مثل الالتهاب الكبدي والتشمع ، يستثار الجسم لتكوين أضداد تتجه لتضاد العضلات الملساء ، كما يمكن أن تتواجد هذه الأضداد مع الإصابة بكثرة الوحيدات العدوائية . ويساعد وجود هذه الأضداد - أي الاختبار الإيجابي - في التمييز بين التهاب الكبد بسبب المناعة الذاتية من الذئبة الحمامية المجموعية .

antibody to DNA ضدُّ الدنَّا

ضد موجه ليضاد المستضدات النووية . وهذه الأضداد تكون موجهة لتضاد مجموعة من المستضدات المختلفة ، وغالباً ما توجد في الذئبة الحمامية المجموعية وكثيراً ما توجد في التهاب المفصل الروماتويدي وتصلب الجلد المتعدد (التصلب المجموعي) ، ومتلازمة شوجرين وأمراض النسيج الضام المختلطة . يمكن اكتشاف الأضداد بالتلوين التآلقي المناعي كما أن الاختبارات السيرولوجية تُجرى كذلك لتحديد عيارات ضد المستضدات النوعية .

antimitochondrial أضدادُ

المُتقدِّرات
اختبار سيرولوجي خاص لقياس أضداد جزء خاص من الخلية وهي المتقدرات .

antinuclear antibodies أضدادُ النوى

هو ضد الدنا ، انظر تحت antibody to DNA .

antireceptor antibodies أضدادُ المُستقبلات

أضداد تنشأ عن الإصابة بداء منيع للذات .

antithyroglobulin أضدادُ

الجلوبولين الدرقي
ضد ينشأ ليضاد الجلوبولين الدرقي ، وهو البروتين المتواجد في الخلايا الدرقية .

autoimmune antibody ضدُّ مناعي ذاتي

ضد موجه ليضاد المستضد الذاتي ؛ أي أنه يضاد مكوّن النسيج الطبيعي . وهو ضد (جلوبولين مناعي) يتكون كاستجابة لإحدى مكونات الجسم المستضدية الداخلية الطبيعية ويتفاعل معها .

autologous antibody ضدُّ ذاتيُّ المنشأً (=autoantibody) (=ضدُّ الذات)

ضد مشتق من نفس الجسد .
انظر تحت autoantibody .

basement membrane ضدُّ الغشاء

القاعدي
ضد ذاتيُّ لمستضدات الغشاء القاعدي لكبيبات الكلى .

bivalent antibody ضدُّ ثنائيُّ التَكَافؤ

ضد يسبب تفاعل واضح مع مستضد نوعي ، كما في التراص والترسب وغيرها . سبب تسميته بهذا الاسم أنه تبعاً لنظرية الشبكية ، ويحدث التكدس عندما يحتوي جزيء الضد على مفرين أو أكثر للارتباط يمكنها أن تربط جسيمات المستضد أحدهما للآخر .

blocking antibody ضدُّ مُحصِر

أي ضد عند امتزاجه مع مستضد تُصبح لديه القدرة على إحصار تفاعل مناعي آخر مع المستضد . في معظم المرضى تحفُّزُ المعالجة المناعية (فرط التحسس أو إزالة التحسس) للاضطرابات الأرجية الأضداد (IgG) المحصورة التي تستطيع الارتباط بالمستأرج وتمنع ارتباطه بالأضداد (IgG) المثبتة بالخلية . ويؤدي ذلك إلى استشارة فرط التحسس الفورية . وهو بالتالي يمكنه أن يحرض التحمُّل المناعي الجزئي . وقد افترض أن الأضداد المحصورة الموجهة لتضاد المستضدات النوعية للورم هي إحدى الآليات التي تسمح للورم بالهروب من الترسُّد المناعي . يمكن أن تمنع الأضداد المحصورة التراص في الاختبارات السيرولوجية .

cell-bound antibody ضدُّ مُربطٌ بالخلية

(=ضدُّ مُثَبَّتٌ بالخلية) (=cell fixed antibody)
أي ضد يرتبط بسطح الخلية إما من خلال المقار بالمستضد الخاص به على المحددات المستضدية بالسطح ، أو من خلال المقار الأخرى الخاصة بمستقبلات سطح الخلية النوعية . [المستقبلات Fc ومستقبلات جلوبولين المناعي E (IgE)] .

cell-fixed antibody ضدٌ مُثَبَّتٌ بِالْخَلِيَّةِ
انظر تحت cell-bound antibody .

CF antibody ضدٌ مُثَبَّتٌ لِلْمُتَمِّمَةِ
(=complement fixing antibody)
ضد ينشط الجهاز المتمم عند تفاعله مع المستضد . ويثبت كلا من الجلوبيولين المناعي M (IgM) والجلوبيولين المناعي G (IgG) (هما الضدان المثبتان للمتمة عادة) المتمة من خلال السبيل المعهود ، بينما يثبت الجلوبيولين المناعي IgA المتمة من خلال السبيل البديل .

cold antibody ضدٌ بَرْدِيٌّ
ضدٌ ، عادة ما يكون (IgM) وأحياناً (IgG) ، يتفاعل مع المستضد بفاعلية أقل عند درجة حرارة 37 مئوية ، بينما تزيد هذه الفاعلية في درجات الحرارة المنخفضة .

cold reactive antibody ضدٌ مُتَّفَاعِلٌ بِالْبُرُودَةِ
هو الضد البَرْدِي ، انظر تحت cold antibody .

complete antibody ضدٌ تَامٌّ
ضدٌ قادر على رَصِّ الخَلايا في المحلول الملحي الفسيولوجي .

coprecipitating antibody ضدٌ مُرَاسِبٌ
ضدٌ ثانوي يتسبب في ترسب مستضد غير مرتبط عبر مركب المستضد - الضد . ويحدث هذا التفاعل عندما يترسب المركب الذؤوب بال ضد الثانوي النوعي لشدفة (Fc) بالجلوبيولين المناعي للمركب .

cross-reacting antibody ضدٌ مُتَّفَاعِلٌ التَّفَاعُلِ
ضدٌ يمتزج مع مستضد غير ذلك الذي حُرِّضَ على إنتاجه .

cytophilic antibody ضدٌ أَلِيفٌ لِلْخَلَايا
(=cytotropic antibody)
ضد يرتبط مع الخَلايا البدينة والقعدات من خلال مستقبلات نوعية . ويتسبب الارتباط اللاحق للمستضد بال ضد المثبت للخَلايا في استثارة إطلاق وسائط فرط التحسس العاجل . الأضداد التي تنتج بواسطة الحيوان ذاته

كاستجابة للتحديات أو المنقولة من حيوان آخر من نفس النوع (ضد الخَلايا المثليّة أو الضد الراجن) دائماً ما تكون من صنف (IgE) .

cytotoxic antibody ضدٌ سَامٌ لِلْخَلِيَّةِ
ضدٌ يشارك في تفاعل مناعي (أرجي) حيث يتحد الجلوبيولين المناعي G أو M مع مستضد نوعي على أسطح الخلية ، ويستهل المركب الناتج تنشيط المتمة الذي يتجه للخَلايا .

cytotropic antibody ضدٌ مُوجَّهٌ لِلْخَلَايا
(=cytophilic antibody)
انظر تحت cytophilic antibody .

despeciated antibody ضدٌ مُزَالٌ النُّوعِيَّةِ
ضدٌ مُعالج بنسق ملائم لتغيير البروتين النوعي للأُنوع .

enhancing antibody ضدٌ مُعزِّزٌ
نمط من الضد قد يزيد من قدرة المُمرض على أن يُعدي الخلية وإحداث المرض . ويعتقد أن له تأثير مضاد لل ضد المُستَعْدَل .

Forsman antibody ضدٌ مُسْتَضِدٌ فُورْسْمَانِ
[جون فورسمان 1888-1947 ، عالم سويدي بالبكتريولوجيا والباثولوجيا] .
ضدٌ غير وري يتوجه ليضاد مستضد فورسمان .

H antibody ضدٌ المُسْتَضِدُّ H
1- ضدٌ يتوجه للمستضد المتواجد على سيات الجراثيم المنتقلة .
2- ضدٌ للسليف الكيميائي لمستضدات موضع زمر الدم ABO .

heat labile antibody ضدٌ عَطُوبٌ بِالْحَرَارَةِ
ضدٌ يتأثر بارتفاع درجة الحرارة ويُهلك .

hepatitis antibody ضدٌ الَّتِهابِ الكَبِدِ
أضدادٌ تنتج لتضاد مستضدات الفيروس الذي يصيب الكبد بالالتهاب وهذه الأضداد نوعية لنمط الفيروس مثل الفيروس A أو الفيروس B والفيروس C ؛ وهكذا .

hetero antibody ضدٌ غَيْرِ وِيٍّ
ضدٌ يتوجه ليضاد المستضدات الغيورية . تُظهر راصات الكريات الحمراء للخروف بمصل

المرضى المصابين بكثرة الوحيدات العدوائية .
heterocytotropic ضدٌ مَوْجَهٌ
antibody للخَلَايا الغَيْرِيَّة
 جسمٌ ضديٌّ موجهٌ ضدَّ الخَلَايا الغَيْرِيَّة . فتراصُ الكرياتِ الدُمويَّةِ المغايرةِ في الغنمِ ، يظهرُ في مصلِ المرضى المصابين بعدوى الخَلَايا الوحيدةِ النواةِ .
heterogenetic antibody ضدُّ غَيْرِي
 انظرُ تحت hetero antibody .
heteroligating antibody ضدُّ غَيْرَوِي
 انظرُ تحت hetero antibody .
heterophile antibody ضدُّ غَيْرَوِي
 انظرُ تحت hetero antibody .
homocytotropic antibody ضدُّ الخَلَايا المِثْلِيَّة
 انظرُ تحت cytophilic antibody .
horse-type antibody ضدُّ خَيْليِّ النَّمَطِ
 ضدُّ مشتقٌ من مصلِ الخيلِ .
humoral antibody ضدُّ خَلطيِّ
 ضدُّ يُفرزُ من اللَمفاوياتِ البائيةِ الجائِلةِ بالدمِ ، ويترافقُ هذا الإفرازُ مع وجودِ مستضدِّ بسوائلِ الجسمِ .
hybrid antibody ضدُّ هَجِينِ
 (=) الضدُّ مزدوجِ النوعيةِ : وهو الضدُّ الذي يكونُ به كلُّ من مقريِ ارتباطِ المستضدِّ نوعياً للمحدِّداتِ المستضديةِ المنفصلةِ . وهو ضدُّ اصطناعيُّ يُخلَقُ بالمختبرِ من ارتباطِ نصفيِّ جزئيِّ لضدِّينِ مختلفينِ لتكوينِ ضدِّ هجينِ أو مزدوجِ النوعيةِ يحتوي على مقريِ ارتباطِ للمستضدِّ .
immobilizing antibody ضدُّ مُسْتَوْقِفِ
 ضدُّ مستوقفٌ للولبيةِ ، وهو ضدُّ يستثارُ أثناء العدوى بالزهريِّ وله ألفةٌ للولبيةِ الشاحبةِ ويستطيعُ استيقافُ الجراثيمِ في وجودِ المتممةِ .
immune antibody ضدُّ تَمْنِيعِي المنشأُ
 ضدُّ يتمُّ إنتاجه بتحفيزِ المناعةِ أو بنقلِ الدمِ المتنافرِ ، وذلك عكس الأضدادِ الطبيعيةِ .
immunosorbent antibody ضدُّ مُمْتَزِّ مَناعِيًّا

ضدُّ يمكنُ قياسه من خلالِ مقياسِ المتمزِّ المناعيِّ المرتبطِ بالإنزيمِ (ELISA) .
incomplete antibody ضدُّ ناقصِ
 انظرُ تحت blocking antibody .
inhibiting antibody ضدُّ مُنَبِّطِ
 شكلٌ ناقصٌ من الأضدادِ له مقرُّ ارتباطِ وحيدٌ ، ففي حالةِ الكرياتِ الحمراءِ إيجابيةِ الراهاءِ (Rh+) فإنَّ ضدَّ المستضدِّ Rh قد يغلفُ الخَلَايا ولكن لا يجعلها تتراصُ في المحلولِ الملحيِّ . وكيفما كان فإن التراصُ يحدثُ عندما تعلقُ الخَلَايا المغلفةُ في المصلِ أو في الوسائطِ البروتينيةِ الأخرى مثل الألبومينِ ، ولذلك يسميُّ براصَّةِ المصلِ .
isoimmune antibody ضدُّ إِسْويِّ
 (=isophil antibody)
 ضدُّ يتوجهُ ليضادُ مستضداتِ خَلَايا الدمِ الحمراءِ التي تنتجُ في أعضاءِ الأنواعِ التي تشتقُ منها هذه الخَلَايا الحمراءِ .
lipidotropic antibody ضدُّ مَوْجَهٌ للشَّحْمَانِيَّاتِ
 سُميُّ سابقاً بالضدِّ المنحازِ للشَّحْمَانِيِّ ، وهو ضدُّ يكونُ في مصلِ المصابِ بالداءِ الأفرنجيِّ ، ويتحدُّ بشَّحْمَانِيِّ المستضدِّ ، ليبيدي نتيجةً إيجابيةً في تفاعلِ فاسرمانِ وأمثالهِ .
maternal antibody ضدُّ أُموميِّ
 ضدُّ يحمي الجنينَ من الأمراضِ التي قد تكونُ لديه قابليةً للإصابةِ بها في الأسابيعِ الأولى من الحملِ .
monoclonal antibody ضدُّ وَحيدِ النَّسِيلَةِ
 أضدادٌ متجانسةٌ كيميائياً ومناعياً تُنتجُ بواسطةِ الورمِ الهجينِ ، وتستخدمُ ككواشفٍ مخبريةِ في المقياساتِ المناعيةِ الإشعاعيةِ ومقياساتِ المتمزِّ المناعيِّ المرتبطِ بالإنزيمِ ، وفي قياساتِ التآلُقِ المناعيِّ ، كما تستخدمُ في المعالجةِ المناعيةِ للسرطانِ .
natural antibody ضدُّ طَبِيعِيِّ
 أضدادٌ تتواجدُ في مصلِ الأفرادِ الطبيعيينِ أثناء الغيابِ الواضحِ للتلامسِ مع المستضدِّ . ربما

كان سبب هذه الأضداد هو المستضدات متصالبة التفاعل ، كما أنها يمكن أن تنتج بالتعرض غير المعلوم لمستضدات متواجدة طبيعياً مثل الأكل والنبات الجرثومي .

neutralizing antibody ضد مُستَعْدَل

ضد يستعدّل بمفرده ، أو بالتضامن مع المتمم عدوائية الفيروسات وغيرها من الكائنات . قد يغلف الضد الفيروس مكوناً مركبات ثابتة أو قد يسبب عند الارتباط تغيير في البروتينات النبوية وتتداخل العمليات لمنع ارتباط الفيرويون (Virion) بمقار المستقبلات الخلوية ، وبالتالي يمنع الدخول للخلية . قد تتحلل الفيروسات المغلفة بواسطة المتممة .

nonavid antibody ضدٌ قليلُ الرَّغَايَة

O antibody ضدُّ المُستَضدِّ الجَسَدِي

ضد المستضد الجسدي للجراثيم المعوية سالبة الجرام الذي هو الجزء الخارجي من عديد السكاريد الشحمي الجداري .

opsonizing antibody ضدُّ طَهَائِي

يرتبط الضد بحاتمة الكائنات الدقيقة ، ويسهل بالتالي في العملية اللاحقة ابتلاعها بخلايا البلاعم .

P-K antibodies أضدادُ P-K

(= أضدادُ براوسنيتس Prausnitz-Kustner antibodies) كُوسْتَر)

أضداد الجلوبيولين المناعي E (IgE) الموجهة للخلايا المسؤولة عن التأق الجلدي .

polyclonal antibody ضدُّ مُتَعَدِّ النَّسَائِل

ضدٌ يُنتجُ بأكثر من نسيلة من الخلايا البلازمية المُصنَّعة للأضداد .

Precipitating antibody ضدُّ مُرْسَب

ضد يلتحم مع المستضد ، ويكون مركب ضد - مستضد الذي يترسب ومن الممكن أن ينشط المتممة .

protective antibody ضدُّ مُحَصِّن

أضداد مسؤولة عن المناعة تجاه العوامل العدوائية خلال المناعة اللافاعلة .

reaginic antibody ضدُّ راجن

(= راجنة) (=reagin)

ضد يتواسط تفاعل فرط التحسس النمط 1 في البشر وهو الجلوبيولين المناعي E (IgE) .

Rh antibodies أضدادُ المُستَضدِّ Rh

الأضداد التي تتجه لتضاد المستضد Rh في البشر ، إلا أنها ممكنة الحدوث عند تلقي الأشخاص السلبيين للمستضد لدماء إيجابية المستضد أو عند حمل الأم سلبية المستضد بجنين إيجابي المستضد .

saline antibody ضدُّ مَلْحِي

ضدٌ قَادِرٌ على رص الخلايا في المحلول الملحي الفيسيولوجي .

sensitizing antibody ضدُّ مُحَسِّن

مصطلح عام يطبق على الأضداد التي تربط بخلايا الجسد ، ثم تحدد الخلايا أو تجعلها ذات قابلية لتخريب دفاعات الجسد .

sessile antibody ضدُّ لاطئ

skin sensitizing antibody ضدُّ مُحَسِّنٌ للجِلْد

ضد ينشأ من تعرض الجلد للأرجية التي تستثير إنتاج الجلوبيولين المناعي E (IgE) .

thyroglobulin antibody ضدُّ الجُلُوبُولِينِ الدَّرْقِيِّ

ضد ينشأ ليضاد الجلوبيولين الدرقي ، وهو البروتين المتواجد في خلايا الدرقية .

thyroid antibody ضدُّ الدَّرْقِيَّة

ضد يتوجه ليضاد الغدة الدرقية وهو يترافق مع التهابات الغدة ، ويؤثر في وظيفتها . وضد الجسيمات الصغيرة الدرقية وضد الجلوبيولين الدرقي مثالان على أضداد الدرقية .

thyroid microsomal ضدُّ الجُسيِمَاتِ

الصَّغِيرَةِ الدَّرْقِيَّة

أضداد تنشأ للجسيمات الصغيرة الدرقية ، وهذه الأضداد تنتج بسبب هروب الجسيمات الصغيرة من الخلايا المتحطمة بالدرقية ، وهي تؤكد وجود اضطراب منبع الذات .

univalent antibody ضدُّ أَحَادِي التَّكَافُؤِ

أَنْظَر تَحْتُ inhibiting antibody .

Vi antibody ضدُّ المُسْتَضِدِّ Vi
شكل من الأضداد بسبب تراس الذراري
شديدة الفوعة من السلمونيلة التيفية ، وبالتالي
ففي الخلايا المحتوية على المستضد Vi ، لا تراس
هذه الجراثيم مع المصل الضدي O إلا بعد تحطم
المستضد Vi .

warm antibody ضدُّ دَفِّيَّ
ضدَّ (عادةً يكون IgG وأحياناً IgM أو IgA)
يتفاعل بفاعلية أكبر مع المستضد في درجة
الحرارة 37 درجة مئوية عن تفاعله في درجات
الحرارة المنخفضة .

warm-reactive antibody ضدُّ مُتَفَاعِلٌ بِالِدَّفِّءِ
أنظر تحت warm antibody .

Wasserman antibody ضدُّ فَاَسْرْمَانَ
(فِي الزُّهْرِيِّ)
[أوجست فاسرمان ، 1866-1925 ،
بكتريولوجي ألماني] .
ضد غير نوعي يستثار أثناء العدوى بالزهري
ويتحد مع الكارديوليبين في وجود الليستين
والكوليستيرول وهو مميز عن الضد المستوقف
للولبية .

xenocytophilic antibody ضدُّ أَيْفٌ لِلْخَلَايَا
الغَيْرِيَّةِ
(=heterocytotropic antibody)
انظر تحت cytoplic antibody .

antibrachium السَّاعِدُ
(=antebrachium TA)
هو الجزء من الذراع الذي يلي الكف ويتمفصل
مع العضد بمفصل المرفق .

antibromic مُزِيلُ الرَّائِحَةِ
مادة كيميائية تزيل الرائحة

antibubonic مُضَادُّ الدُّبْلِ
دواء يشفي الدُّبْل في مرض الطاعون .

anticachectic مُضَادُّ الدَّنْفِ
دواءٌ مُضَادٌّ لِلدَّنْفِ أو شِدَّةِ التُّحُولِ .

anticalculous 1 - مُضَادُّ القَلْحِ
مادةٌ مُضَادَّةٌ لِتشكُّلِ القَلْحِ أي الرَّواسب الكلسية

على سطح الأسنان .
2 - مُضَادُّ التَّحْصِي (أدوية)
دواء مُضَادٌّ لِلتَّحْصِي أو تشكُّلِ الحَصِي .

anticancer مُضَادُّ السَّرَطَانَ
دواء أو عامل مُضَادٌّ لِلسَّرَطَانَ .

anticanitic مُضَادُّ الشَّيْبِ
دواء أو عامل مُضَادٌّ لِلسَّيْبِ .

anticarcinogen مُضَادُّ التَّسَّرَطُنِ
(=anticarcinogenic)

anticardium الشَّرْسُوفُ
(=epigastrium TA)
الجزء من الجسم الذي يشكُّل الثُّلثَ العلويَّ من
البطن .

anticaries مُضَادُّ التَّسُّوسِ
(=anticariogenic)
(=anticarious)
مادةٌ مُضَادَّةٌ لِتسُّوسِ الأسنان .

anticatalyst مُضَادُّ الحَفَازِ
(=anticatalyzer)
مادة تعوق عمل الحَفَاز بتأثيرها على الحفاز
نفسه .

anticathexis كَبَتْ الخَوَاطِرِ السَّيِّئَةِ
(نظريَّة في التحليل النَّفسي) : هي الطاقة
اللازمة لِلنَّفْسِ لِتكتظِّمِ الدَّوافِعِ والأفكار غير
المقبولة ؛ أي أنها هي الطاقة الضرورية لِلأنا
(Ego) كي تتمكن من كبت الأفكار غير
الرغوية .

anticathode مُقَابِلَةُ المَهْبِطِ
مسرى كهربائي ، وهو الهدف في أنبوب أشعة
المهبط وخصوصاً في أنبوب الأشعة السينية .

anticephalgic مُضَادُّ الصَّدَاعِ
دواء يمنع أو يشفي الصداع .

anticheirotonus تشنُّجُ الإبهام الانعطافي

antichlorotic مُضَادُّ دَاءِ الاخْضِرَارِ (أدوية)

anticholelithogenic مُضَادُّ التَّحْصِي
الصَّفْرَاوِيِّ
دواء أو عامل يعمل على منع تشكُّل الحَصِيَّاتِ

الصفراويّة .
anticholera مُضادُّ الكُوليرا

دواء مضاد لداء الكوليرا .

anticholesteremic خافِضُ لِكُولِيسْتِيرُولِ الدَّمِ
(=anticholesteremic)

1- دواء خافض الكوليستيرول الدموي .

2- أي عامل يعزز انخفاض مستويات

كوليستيرول الدم مثل سيتوستيرولات

وكلوفبيرات .

anticholinergic مُضادُّ الكُولِينِيَّاتِ؛

مُضادُّ الفَعْلِ الكُولِينِي

1- دواء أو مادة تُحصِرُ مرور الدُّفَعَاتِ عبر

الأعصاب نظيرة الوديّة .

2- عامل يُحصِرُ الأعصاب نظير الودية .

ولهذه المجموعة من الأدوية تأثير مضاد لمادة

الكولين يشبه تأثير مادة الأثروبين التي تسبب

اتساع حدقة العين وجفاف اللعاب وزيادة

سرعة ضربات القلب وصعوبة التبول ، وتحدث

هذه الأعراض كأثار جانبية لبعض الأدوية

النفسية من مضادات الاكتئاب ومضادات

الذهان .

anticholinesterase مُضادُّ الكُولِينِسْتِرَازِ

دواء يضادُّ إنزيم الكولينستيراز ويكبتها ؛ وهو

دواء يمنع حلمهة الأستيل كولين بانزيم إستيراز

الكولين ، مما يتيح له العمل لمدة طويلة وبفعالية

عالية .

antichymosin ضِدُّ الكِيمُوسِينِ

ضِدُّ يَمْنَعُ تأثير الرنّين على الحليب .

anticipate يَسْتَبِقُ

يقال عن مرض أو عرض يحدث أو يعود قبل

وقته النَّظَامِيّ ، يَسْتَبِقُ الحُدُوثَ .

anticipation اسْتَبَاق

1- الحُدُوثُ الظَّاهِرِيّ للمرض الوراثيّ بزمن

أبكر بكثير في الأجيال التالية . تعتبره الآن

معظم الأوساط والمراكز خطأ في تقدير

الدَّارِسِينِ نجم عن سهولة اكتشاف المرض

في الحالات المتعاقبة ، أو لأن الحالات

الأخيرة كانت خصيبة أكثر من الحالات

الأولي .

2- التطلُّعُ لما يأتيه المستقبل من أحداث ،

وخبرات ، وعواطف للتضلع بها ، ويمكّن

استعمالها كوسيلة دفاع .

anticlinal مُتَقَابِلُ الأَنْحَادِ

(مَائِلُ السُّطْحِينِ)

منح من جهتين متقابلتين كما في الضلعين

المتقابلين من المثث .

anticline تَقَابِلُ الأَنْحَادِ

الانحدار في اتجاهين مختلفين كما على جانبي

الهرم .

ant clotting مُضادُّ التَّجْلُطِ

دواء مضاد لتجلط الدم ، كالأسبرين مثلاً .

anticnemion حَرَفُ الظَّنْبُوبِ

(=the shin)

حرف عظم الظنّبُوبِ في السَّاقِ .

anticoagulant مَانِعُ التَّخَثُّرِ؛ مُضادُّ التَّخَثُّرِ

دواء يمنع تخثر الدم ، يستعمل للوقاية من

الختار أو في معالجته . ويكون عادة مادة تحول

دون تالزان أو تخثر خلايا الدم . وتجلط الدم هو

رد فعل حيوي لتلف في جهاز الدوران ، تعتمد

إحدى خطواته على وجود أيونات الكالسيوم .

غير أنه يمكن التغلب على ميل الدم إلى التخثر

عن طريق مواد كيميائية ملائمة تنزّل

الكالسيوم ، ومثل هذه المواد يمكن استعمالها

كمضادات للتخثر عندما يكون تخزين الدم أمراً

ضرورياً . يفرز الكثير من الطفيليات الماصة للدم

كالبعوض مواد مضادة للتخثر في مجرى دم

المضيف ، مما يسهل انتقال الدم إلى الجهاز

الهضمي للطفيلي .

circulating anticoagulant مَانِعُ التَّخَثُّرِ الحَائِلِ

مادة تمنع التَّخَثُّرَ جائلة في الدَّمِ .

anticoagulative مَانِعُ التَّخَثُّرِ

(=anticoagulin)

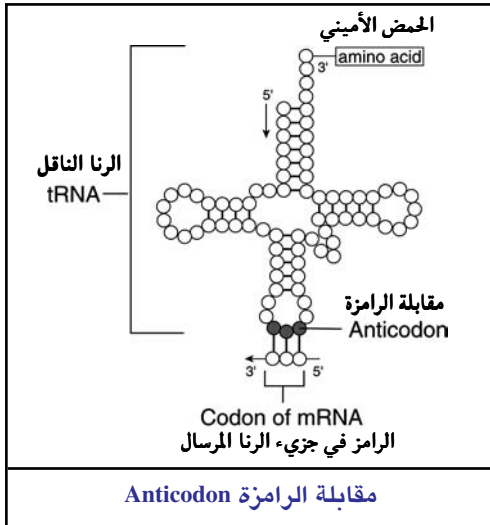
دواءً أو مادةً تمنع تخثر الدَّمِ وتكوّينَ علقنات

دمويّة .

anticodon  مُقَابِلَةُ الرَّامِزَةِ

ثلاثية النُّويد الفعَّالة في ناقلة الحمض النَّووي الرِّبَاسِي (الرنا) المتممة للرَّامز في المرسلَة للحمض النَّووي الرِّبَاسِي التي تميِّز نوع الحمض النَّووي .

والثلاثة نوويدات المتجاورة في الرنا الناقل تتحد مع راموز ثلاثي معين متمم في جزئيء الرنا المرسل أثناء ترجمته في الرِيبَاسَة .



anticollagenase مُضادُّ الكُولاجِيناز

مضادُّ لإنزيم كولاجيناز الحالُّ للكولاجين .

anticomplement مُضادُّ المُتَمِّمَة

المادَّة التي تناهض وتضادُّ عمل المتَمِّمَة .

anticomplementary مُضادُّ المُتَمِّمَة

مادَّة قادرة على إنقاص وتخریب قوة المتَمِّمَة .

anticonceptive مانعُ الحَمَل

أي دواء أو وسيلة تمنع الحمل .

anticonciens مانعُ الحَمَل

أدوية تمنع الحمل .

anticonvulsant مُضادُّ الإِختِلاج

أي دواء أو عامل يمنع أو يُشفي نوبة الإختلاج ؛ أي دواء يستخدم لتقليل حدوث أو شدة التشنجات في حالات الصرع مثل عقار الفينيتون .

anticonvulsive مُضادُّ الإِختِلاج

يتعلَّق بالموادِّ المضادَّة للاختلاج .

anticrocin مُضادُّ الكروَتين

التَّرياق الذي يزيل سُمَّ الكروتين .

anticurare مُضادُّ الكورار

عامل يضادُّ فعل الكوراري في العضلات الإرادية في الجسم .

anticus أُمَامِيٌّ

(=anterior)

أماميٌّ ؛ أي جهة الأمام .

anticutin ضدُّ الكوتين

anticytolysin مُضادُّ حالةِ الخَليَا

مادَّة تضادُّ عمل حالة الخليا .

anticytotoxin مُضادُّ سامَّةِ الخَليَا

مادَّة تضادُّ عمل المادَّة السامة للخليا .

anti-D ضدُّ المُستَضِدِّ D

D أو Rh₀ من المستضدات في زمرة Rh الدموية .

antidepressant مُضادُّ الإِكتئاب

دواء يمنع أو يخفف من الاكتئاب ، أو أية وسيلة تستثير مزاج المصاب بالاكتئاب وتريقه من الكرب . وهذا الدواء يُحسِّن مزاج المريض ؛ تضم مضادات الاكتئاب مجموعات مختلفة مثل الأدوية التقليدية ثلاثية الحلقات ، والأجيال الجديدة من أمثلتها التي تعمل انتقائياً على مستقبلات السيروتونين .

tricyclic مُضادُّاتُ الإِكتئاب

antidepressants الثَّلاثِيَّةُ الحَلَقَات

أدوية تصنَّف على أنها مضادَّة الاكتئاب الثَّلاثِيَّة الحَلَقَات . وهي تحتوي على ثلاث حلقات ملتحمة بنائها الكيميائي وهي تقوِّي عمل الكاتيكول . وتشتمل هذه الأدوية على عدد من المركبات التي يمكن تجميعها في أربعة أصناف على أساس تركيبها الكيميائي : دايينرازيبين ، دايينزوسيكلوهبتاديناز ، دايينزوكساسيبين وداينزوكزابيناز .

antidiabetic مُضادُّ السُكْرِيِّ

ما يمنع حدوث الداء السُكْرِيِّ أو يشفي منه .

antidiabetogenic مانعُ السُكْرِيِّ

دواء مانع لحدوث الداء السكرى .
antidiarrheal مُضادُّ الإسهال
 دواء لمعالجة الإسهال وتخفيف حدته .
antidiarrheic مُضادُّ الإسهال
 انظر تحت antidiarrheal .
antidiastase مُضادُّ الدياستاز
 ضد لإنزيم الدياستاز الذي يحول النشا إلى
 دكستريين ومالتوز .
antidinic مُضادُّ الدوار
 دواء مضاد للدوار .
antidipsetic مُضادُّ العطش
 دواء كابت للإحساس بالعطش .
antidiuresis مُضادُّ إدرار البول
 مضاد لتكوين البول ، يثبِّط إفراز البول ، يقلل
 نسبة الإدرار البولي . عامل يثبِّط تكوين البول .
antidiuretic مُضادُّ إدرار البول
 هرمون تفرزه الغدة النخامية العصبية يؤدي إلى
 إعادة امتصاص الماء في نبيبات الكلية ويقلل من
 إفراز البول .
antidiuretic hormone الهرمونُ المضادُّ
 لإدرار البول
 انظر تحت antidiuretic .
antidiuretin قازوبريسين
 (=vasopressin)
 مادةٌ تضادُّ إفراز البول ، مقبضةٌ للعروق
 الدموية .
anti-DNase ضد الدناز
antidote دَرِيَّاق
 هو دواءٌ ضدَّ التسمُّم ؛ مضادُّ للسمِّ ، يتفاعل
 كيميائياً مع السمِّ فيشكل مركباً غير ضارِّ .
antidote against arsenic دَرِيَّاقُ الأرسينيك
 (أدوية)
 علاج يعطى لتعديل التسمم بالأرسينيك .
Bibron's antidote دَرِيَّاقُ بيبرون
 دواءٌ مضادُّ لسمِّ الأفاعي .
chemical antidote دَرِيَّاقٌ كيميائي
 دواء يتרכب من مزيج من جزئين من الفحم

الحجري المفعَّل + جزء من أكسيد المغنيسيوم +
 جزء من حمض التانيك .
Fantus's antidote دَرِيَّاقُ فانتوس
 دَرِيَّاقُ مضادُّ للتسمُّم بالزئبق .
Hall antidote دَرِيَّاقُ هول
 دَرِيَّاقُ مضادُّ للتسمُّم بكلوريد الزئبق .
mechanical antidote دَرِيَّاقٌ ميكانيكي
 هو الدَرِيَّاقُ أو الدَّواءُ المضادُّ للسمِّ ويعمل عن
 طريق منع امتصاص المادة السامة .
physiologic antidote دَرِيَّاقٌ فيسيولوجي
 هو الدَّواءُ الذي يضادُّ التأثير السميِّ بإحداثه
 تأثيرات فيسيولوجية معاكسة .
universal antidote دَرِيَّاقٌ شامل
 دواء خليط يتרכب من مزيج من جزئين من
 الفحم المنشط + جزء من أكسيد المغنيسيوم +
 جزء من حمض التانيك . يعطى للحالات التي
 لا تُعرف فيها المادة السامة . وفي الحقيقة لا
 يوجد دَرِيَّاقٌ شامل . وهذا المستحضر لم يعد
 يُنصح به الآن في الكثير من المراكز إذ يفضلُّ
 عليه الاقتصار على الفحم المنشط .
antidotic دَرِيَّاقِي
 (=antidotal)
 يتعلَّق بالدَرِيَّاقِ وهو الدَّواءُ المضادُّ للسمِّ .
antidromic مُعاكسٌ للمسيِّرة
 إحداث دفعات باتجاه معاكس للاتجاه الطبيعي
 «في فيسيولوجيا الأعصاب» وبالتالي يتم
 توصيل الدفعات العصبية بشكل معاكس لاتجاه
 السير كما يتم أحياناً في عصبونات الجذور
 الخلفية .
antidysenteric مُضادُّ الزُّحار
 (=antidysentericum)
 1- ما يمنع أو يخفِّف أو يُشفي من الزُّحار .
 2- عامل يمنع أو يخفِّف أو يُشفي من الزُّحار .
antidysrhythmic مُضادُّ اضطراب النظم
 دواء أو عامل يمنع اضطراب النظم القلبي .
antieczematic مُضادُّ الإِكزِيمة
 (=antieczematous)

ما يخفف أو يشفي من الإكزيمة . عامل يخفف
من مرض الإكزيمة .
antiedematous مُضادُّ الوَدَمَة
(=antiedemic)
الدَّواءُ الذي يخفِّف من شدَّة الوذمة أو يشفي
منها .
antiemetic مُضادُّ القيء
مادَّةٌ تضادُّ القيء وتمنعه وتزيل حسَّ الغثيان
وتمنع حدوث القيء .
antiemulsin ضِدُّ الإيمِلْسِين
ضدُّ لمستحضر يحتوي على الجلو كوزيداز - B .
antiendotoxin 1 - مُضادُّ الدِّيْفانِ الدَّاخِلِيِّ
2 - ضِدُّ الدِّيْفانِ الدَّاخِلِيِّ
antienzyme مُضادُّ الإنزيم
الوسيط الذي يمنع أو يؤخِّر عمل الإنزيم .
antiepileptic مُضادُّ الصَّرَعِ
دواء مضادُّ لمرض الصَّرَع ؛ عامل يمنع أو يؤخِّر
حدوث نوبات الصَّرَع .
antiepithelial مُخَرَّبُ الظَّهاريَّاتِ
ما يخربُ الخلايا الظَّهاريَّة أو يضرُّها .
antierotica مَجفِّرُ طعامِ
طعامٌ أو دواءٌ يقطع الجماع ويضادُّ حدوثه .
antierysiploid مُضادُّ الحُمُرانيَّةِ
دواء مضادُّ لداء الحُمُرانيَّة .
antierythrocyte ضِدُّ الكُرَيَّاتِ الحُمْرِ
دواءٌ أو عاملٌ مضادُّ للكُرَيَّاتِ الحُمْرِ .
antiesterase مُضادُّ الإِسْتيرازِ
دواءٌ أو عاملٌ مضادُّ لإنزيم الإِسْتيرازِ .
antiestrogen مُضادُّ الإِسْتروجينِ
(=antiestrogenic)
مضادُّ لهرمون الإِسْتروجين ؛ أيَّة مادَّة قادرة
على تثبيط التأثيرات الحيويَّة للإِسْتروجين .
antieurodontic مُضادُّ تَنخُّرِ الأَسنانِ
مضادُّ لتسوس الأَسنانِ .
antifebrile مُضادُّ الحُمَّى
(=antipyretic)
دواءٌ أو وسيلةٌ تضادُّ الحُمَّى وتعمل على خفض

حرارة الجسم .
anti-ferment مُضادُّ التخمير
أي مادة تعمل على تقليل التخمر أو تمنع
حدوثه .
antifertility مُضادُّ الخصوبة
أي عملية أو مادة تقلل الإخصاب أو تمنعه .
antifibrillatory مُضادُّ الرَّجفانِ
أي دواء يعالج الرجفان العضلي وخصوصاً
رجفان القلب .
antifibrin أُسيتانيليد (أدوية)
(=acetanilid)
antifibrinolysin مُضادُّ حالَّةِ الفِبرينِ
دواءٌ مضادُّ للإنزيم الحالِّ للفبرين .
antifibrinolysis مُضادُّ انحلالِ الفِبرينِ
مادَّةٌ أو دواءٌ يضادُّ انحلال الفبرين .
antifibrinolytic مُضادُّ حلِّ الفِبرينِ
دواءٌ أو مادة تمنع انحلال الفبرين .
antifilarial مُضادُّ الفيلاريا
عاملٌ أو مادَّةٌ تضادُّ داء الخيطيَّات ، أو الفيلاريا .
antiflatulent مُضادُّ تطبُّلِ البَطْنِ
دواءٌ أو عاملٌ يمنع التَّطبُّل أو يُشفي منه .
antifluoridation مُعارضةُ الفلُورَة
معارضة إضافة الفلوريد لمياه الشَّرْبِ .
antifluoridationist مُعارضُ الفلُورَة
الشخص المعارض للفلورة ، وهي إضافة الفلور
إلى الماء الشَّرْبِ .
antifoam مُضادُّ الرِّغوةِ
مادَّةٌ تمنع تشكُّل الرِّغوة أو الزَبْدِ .
antifolate مُضادُّ الفولاتِ
مضادُّ لحمض الفوليك .
antifreeze مانِعُ التَّجمدِ
مادَّةٌ تمنع تجمد الماء .
antifriction مُضادُّ الاحتكاكِ
مادَّةٌ أو عاملٌ يمنع الاحتكاك .
antifungal مُضادُّ الفُطريَّاتِ
دواءٌ مضادُّ للفطريات يبيدها ويمنع نموَّها ؛ وهو
عقار يستخدم لتدمير الكائنات الدقيقة مثل

فطر المبيضات البيض التي تسبب عدوى
تتمثل في التهاب الشفة الزاوي والتهاب الفم
بسبب البدلات السنينة (طقم الأسنان) مثل
النيستاتين والأمفوتيريسين B .

antigalactic مَانِعُ دَرِّ اللَّبَنِ

مَادَّةٌ تَمْنَعُ أو تَنْقُصُ إِدْرَارَ اللَّبَنِ ؛ عَامِلٌ يُشَبِّطُ
إِفْرَازَ الحَلِيبِ مِنْ غَدَدِ الثَّدْيِ .

antigametocyte مُضَادُّ العَرَسِيَّاتِ

أَضْدَادٌ تَحْصُرُ المَرَاحِلَ المَبْكَرَةَ مِنَ النَّمُو الطِّفْلِيِّ
للبعوض .

antigel مَانِعُ التَّهْلُمِ

يَمْنَعُ تَكْوِينَ الهَلَامِ أو يَمْنَعُ تَحْوِيلَ المَحْلُولِ إِلَى
هَلَامَةٍ .

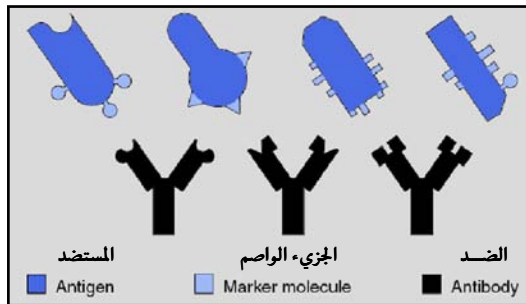
antigelatinase مُضَادُّ الجِيلَاتِينِازِ

ضِدٌّ لِإِنْزِيمِ الجِيلَاتِينِازِ الِذِي يُحَلِّمُهُ الجِيلَاتِينِ
وَعَدَدٌ مِنَ أَنْمَاطِ الكُولَاجِينِ . وَيُسْتَعْمَدُ هَذَا
الضِدُّ فِي التَّعْرِفِ عَلَى إِنْزِيمِ الجِيلَاتِينِازِ .

antigen مُسْتَضِدٌّ

(ج: مُسْتَضِدَّاتٌ) (pl. antigens)

أَيَّةُ مَادَّةٍ قَادِرَةٌ تَحْتَ ظُرُوفٍ مَنَاسِبَةٍ عَلَى إِحْدَاثِ
اسْتِجَابَةٍ مَنَاعِيَّةٍ نَوْعِيَّةٍ وَالتَّفَاعُلِ مَعَ مَنْتَجَاتِ
تِلْكَ الاسْتِجَابَةِ ، أَي مَعَ الضَّدِّ النَوْعِيِّ أو مَعَ
الخَلِيَّةِ الِلمْفِيَّةِ الَّتِي حَسَّسَتْ بِشَكْلِ نَوْعِيٍّ ، أو
مَعَ كِلَيْهِمَا . يَمْكَنُ لِلْمُسْتَضِدِّ أَنْ يَكُونَ مَادَّةً
حَلُولَةً كَالذِّيْقَانِ وَالبُرُوتِينَاتِ الغَرِيبَةِ أو يَكُونَ
جَسِيمًا كَالجِرَائِمِ وَالخَلَايَا النَّسْجِيَّةِ . وَعَلَى كُلِّ



فالقسم المسمَّى «النوعي المستضد» فِي جِزْيِ
البُرُوتِينِ أو عَدِيدَاتِ السُّكَّارِيدِ هُوَ وَحْدَهُ الِذِي
يَتَّحِدُ مَعَ الضَّدِّ أو المَسْتَقْبَلِ المَعْيَنِ عَلَى الخَلِيَّةِ

الِلمْفِيَّةِ .

accessible antigen

مُسْتَضِدٌّ مُتَاحٌ

acetone-insoluble

مُسْتَضِدٌّ غَيْرٌ

antigen

دَوَّابٌ فِي الأَسْيَتُونِ

هُوَ الكَّارْدِيُولِيِّينِ : يُسْتَعْمَدُ فِي التَّشْخِيفِ
السِّيْرُولُوجِيِّ لِلزَّهْرِيِّ ؛ فَعِنْدَ مَزْجِهِ بِالبَلِيسْتِينِ
وَالكُولِيسْتِيرُولِ فَيَسْتَحْدُ الكَّارْدِيُولِيِّينِ مَعَ ضِدِّ
فَارَسْرَمَانَ ، وَلكِنه لَا يَتَّحِدُ مَعَ الضِدِّ المَسْتَوْقَفِ
لِلوَلْبِيَّةِ .

allergic antigen

مُسْتَضِدٌّ أَرَجِيٌّ

مَسْتَضِدٌّ مُتَعَلِّقٌ بِالاسْتِجَابَةِ الأَرَجِيَّةِ .

allogeneic antigen

مُسْتَضِدٌّ خَيْفِيٌّ

تَبَايِنَاتٌ جِينِيَّةٌ لِنَفْسِ المَسْتَضِدَّاتِ دَاخِلِ النَوْعِ
المَحْدَدِ .

alpha antigen

المُسْتَضِدُّ الأَلْفَا

of adenovirus

لِلفِيرُوسَةِ العَدَائِيَّةِ

Au antigen

المُسْتَضِدُّ Au

(=Australia antigen) (المُسْتَضِدُّ الأُسْتِرَالِي)

انظُرْ تَحْتَ australia antigen .

Australia antigen

المُسْتَضِدُّ الأُسْتِرَالِي

(=hepatitis B surface antigen) (مُسْتَضِدُّ التَّهَابِ

الكَبِدِ السُّطْحِيِّ B)

اسْمُ سَابِقٍ لِمُسْتَضِدِّ التَّهَابِ الكَبِدِ السُّطْحِيِّ B
(Hepatitis B surface antigen) وَقد سُمِّيَ بِهَذَا
الاسْمِ نَظْرًا لِاكتِشَافِهِ لِأَوَّلِ مَرَّةٍ فِي أَحَدِ سَكَانِ
اسْتِرَالِيَا الأَصْلِيِّينِ .

autologous antigen

مُسْتَضِدٌّ ذَاتِي

المُسْتَضِدُّ الِذِي يَحْدُثُ نَتِيجَةً مِنَ التَّوَشِيظِ أو العَزَلِ
التَّشْرِيفِيِّ لِلخَلَايَا ، وَعَدَمِ تَعْرِفِ الجِهَازِ
الِلمْفِيِّ الشَّبَكِيِّ عَلَيْهَا فِي فِتْرَةِ التَّطَوُّرِ الجِنِينِيِّ ،
كَمَا فِي عَدْسَةِ العَيْنِ ، فَتَعَامَلُ كَجَسْمٍ غَرِيبٍ
عِنْدَمَا تُطْلَقُ البُرُوتِينَاتُ خَارِجَ مَحْفَظَتِهَا ،
وَتَعْرَضُ لِهَاجُومِ الجِهَازِ الِلمْفِيِّ الشَّبَكِيِّ
فَتَحْدُثُ الاسْتِجَابَةُ المَنَاعِيَّةُ الذَّائِيَّةُ .

B antigen

المُسْتَضِدُّ B

أَحَدُ المَسْتَضِدَّاتِ الَّتِي تَعْيَنُ الزُّمْرَةَ الدَّمَوِيَّةَ ،
وَهُوَ هُنَا المَسْتَضِدُّ B ، وَالِذِي يَنْتِجُ عَنِ إِضَافَاتِ

أشطار متتالية من السُّكَّرِيَّات الأحاديَّة لواحد من الأنماط المختلفة من الموادِّ الطَّلِيْعِيَّة إضافة شطر واحد ينتج مستضد لويس وإضافة الشَّطْر الثَّانِي ينتج إما مستضد A أو مستضد B .

beef-heart antigen مُسْتَضدُّ قلب البقر

beta antigen of adenovirus المُسْتَضدُّ بيتا للثَّيْرُوسَة الغدانية

blood-group antigens مُسْتَضدَّاتُ الزَّمَرِ الدَّمَوِيَّة (مُسْتَضدَّاتُ الفَصَائِلِ الدَّمَوِيَّة)

المستضدات المسؤولة عن التمايز بين الزَّمَرِ الدَّمَوِيَّة . وهي زمر الدَّمِ حسب لويس ، (Lewis) ، و ABO وتشكل من إضافات متتالية لأجزاء من السكر الأحادي لأي من أنماط مختلفة من الموادِّ الطَّلِيْعِيَّة . إضافة جزء واحد ينتج مستضد لويس ، وإضافة الجزء الثاني ينتج المستضد H الذي هو طليعة المستضد A ، B ، وإضافة الجزء الثالث ينتج المستضد A ، B ، C .

C antigen المُسْتَضدُّ C

بروتين سكري سطحي يرتبط مع أنسجة مولرِيَّة ظهارِيَّة ، وارتفاع مستوياته المصلية يترافق مع سرطان المبيض الظَّهاري ، وبخاصَّة في الأورام غير المخاطية ، ولكنه يُشاهد أيضاً في أورام حوضيَّة خبيثة واضطرابات متعددة حوضيَّة غير سرطانيَّة .

capsular antigen مُسْتَضدُّ محفَظِي

مستضد جديد فقط في محافظة بعض الجراثيم ، مثل عديدات السكاريد النوعية لأنواع عديدة من المكورات الرئوية .

carbohydrate مُسْتَضدَّاتُ

antigens كربوهيدراتية

مستضدات تتكون من مشتقات كربوهيدراتية .

carcinoembryonic مُسْتَضدُّ سرطاني

antigen مُضغِي

وهو مستضد السرطان المضغِي ؛ جزئي بروتيني وزنه الجزيئي 200,000 يفرز في الكنان السُّكَّرِي الذي يطلي الطبقة الظَّهاريَّة في بطانة المعدة والمعِي . وقد ظن في الأصل أن يكون

مستضدٌ نوعي للقناة الهضمية المضغِيَّة وكذلك للسرطان الغدِي في القولون . والآن عُرِف أنه يتواجد بشكل طبيعي في الغائط ، وفي جميع المفرزات البنكرياسيَّة - الصَّفراويَّة ، وأنه يظهر في البلازما في مجموعات شتى من الحالات الورميَّة وغير الورميَّة ؛ بما فيها سرطانات القولون ، والبنكرياس ، والمعدة ، والرئة والثدي ، وفي تصلب الكبد الكحولي وفي التهاب البنكرياس ، وفي التهابات المعِي الغليظة ، وحليمات الشَّرح ، ولدى المدخنين . إن الأستعمال الأولي لهذا المستضد هو في مناصرة الاستجابة لمعالجة سرطان الأعور والمستقيم .

cat scratch antigen مُسْتَضدُّ خدش القطَّة

مستضد يتسبب في ظهور أضداد لفيروس خدش القطَّة .

chick embryo antigen مُسْتَضدُّ مضغَة الدجاج

cholesterinized antigen مُسْتَضدُّ كوليستيرولي

كارديوليبيين مضاف له الكوليستيرول .

common antigen مُسْتَضدُّ مُشْتَرَك

مجموعه مستضدات معيَّنة تتواجد في اثنين أو أكثر من المستضدات ذات الجزئيات المختلفة وتؤدي عادة الى تفاعلات متصالبة فيما بينها .

common enterobacterial مُسْتَضدُّ

الأمعائِيَّات antigen

مستضدات للجراثيم السَّالبة التلوُّن بصبغ جرام تتألف من البروتين والسكريات الشَّحمية المتعددة . وهي هامة في التصنيف المصلي للجراثيم الأمعائِيَّة .

complement fixing مُسْتَضدُّ مُثَبِّت

antigen للمتممة

1 - ضد يولف مع مستضد مما يؤدي للارتباط وتفعيل المتممة ، مما يسبب انحلال الخلية .

2 - ضد ينشط المتممة عندما يتفاعل مع

المستضد ؛ IgM و IgG (أضداد تثبيت المتممة العادية) ، تثبت المتممة بالمسلك المعهود ، بينما تثبت IgA المتممة بالمسلك

البديل .
مُسْتَضِدُّ تامَّ
complete antigen

هو المستضد الذي يحفِّز الاستجابة المناعية ثم يتفاعل مع المنتج الذي أطلقته تلك الاستجابة .

مُسْتَضِدُّ افتراني
conjugated antigen

هو المستضد الذي ينتج عن تقارن النَّاشِبة مع الجزيء الحامل للبروتين من خلال روابط موصلة ؛ فعندما يحدثُ التَمَنُّعُ توجَّه الاستجابة المناعية الناتجة لتضاد النَّاشِبة والجزيء الحامل للبروتين .

مُسْتَضِدُّ مُتصالبُ
cross-reacting antigen

التفاعل
1 - هو المستضدُّ الذي يتحدُّ مع الضدِّ المنتج عن استجابة لمستضدٍّ آخر مجانس ومُشابه في تعيين الأستضداد .

2 - مستضدان متماثلان في زميرتين جرثوميتين بحيث أن الجسم الضدِّي المنتج ضدَّ إحدى الزميرتين يتفاعل أيضاً مع الزميرة الثانية .

المُسْتَضِدُّ D antigen

مستضد للزمرة الدمويَّة Rh وهو هام في إحداث مناعة مماثلة في الأشخاص ذوي الدَّم سالب عامل ريسوس Rh⁻ فيما لو أخذوا دما من زمرة إيجابي عامل ريسوس Rh⁺ .

المُسْتَضِدُّ e antigen

مستضد يحتوي غطاء بروتينياً شحمياً خارجياً لفيروس التهاب الكبد البائي (قسيم دان) ويسمى كذلك HBeAg .

مُسْتَضِدُّ غلانيّ
envelope antigen

مستضد متعلِّق ببنية الغلاف الجرثومي .

المُسْتَضِدُّ إبسيلون
epsilon antigen

المُسْتَضِدُّ F
F antigen

مستضد مغاير يحرض على إنتاج مادة حالة لدم الخراف يحدث في حيوانات شتى غير متقاربة «الخنزير البريِّ، الحصان» ، ويتواجد في الأعضاء وليس في الكريات الحمر ، وأحياناً يقتصر على الكريات الحمر . كما في الخراف وقلَّ أن يوجد في الاثنين معاً «كما في

الذجاج» . ويتميِّز المستضدُّ بالثبات الحراري وقابليَّة الذوبان في الكحول . أما المميز في توليد الضدِّ فهو أنه عديد السُّكَّريات . ويمتص الضدُّ من قبل الأنسجة التي تحتوي على المستضدِّ ، والتي لا تحتوي على حال لخلايا البقر ونزر من الرأصات لخلايا الغنم . ويستعمل المصطلح للدلالة على أيِّ مُستضدِّ يحدث انحلال دم الخراف ولكن أضدادها ليست متماثلة ، كما هو الحال في مستضدِّ فورسمان الحقيقي .

مُسْتَضِدَّاتُ حمويَّة
febrile antigens

مستضدات متعلِّقة بالحمى .

مُسْتَضِدَّاتُ جنينيَّة
fetal antigens

مستضدات متعلِّقة بالجنين .

مُسْتَضِدُّ سوطي
flagellar antigen

مستضدات عطوبية بالحرارة تترافق مع السياط الجرثومية وهي مقابل المستضدات الجسدية .

مُسْتَضِدُّ فورسمان
Forssman antigen

هو مستضد غيري يستثير إنتاج أضداد لخلايا الخروف انظر تحت F antigen .

مُسْتَضِدُّ فراي
Frei antigen

[قلهم فراي ، 1943-1885 ، طبيب جلدية ألماني] .

مستضد لاختبار فراي حيث تستحضر المادة من عضويات الورم الحبيبي اللمفي المنقول جنسياً النَّامية في كيس بيض أجنة الذجاج .

المُسْتَضِدُّ جاما
gamma antigen

نمط خيفي أي نمط أليبي من السلسلة البشرية جاما (السلسلة الثقيلة IgG) . وأستعرف منها 25 واصمة محددة من (GM25: 1) . تظهر كل واصمة في نوع محدد فقط من تحت صنف من IgG ربما يكون للنمط الخيفي النوعي اكثر من واصمة .

مُسْتَضِدُّ الزميرة
Gm group antigen

محددات (مستضدات) النمط الخيفي توجد على السلسلة الثقيلة للجلوبولين المناعي G . يوجد 25 محددة مختلفة في البشر .

مُسْتَضِدُّ خاص بزمرة
group specific antigen

Y . يعتقَد أنه يسرِّع تمايز الغدد التناسلية اللامختلفة ، إلى خصيتين وبهذا يعيِّن جنس الذكورة .

I antigen المُسْتَضِدُّ I

توجد في متلازمة الراصة البردية حيث يوجد ثلاثة أنماط من مستضدات الخلايا الحمراء عديدة السكاريد والمستضد I هو أحدهم وبداية إفرازه تكون بكرات الدم الحمراء في البالغين .

Ia antigens المُسْتَضِدَّاتُ Ia

الصف 2 من مستضدات التوافق النسيجي على سطح الخلايا البائية والبلاعم والخلايا الملحقة بالفأر . كما أنها قد تتواجد على سلانف المحبة لأنها تختفي أثناء نضجها . تحكم مستضدات Ia بجينات Ia من معقد H-2 .

inaccessible antigen مُسْتَضِدُّ غَيْرُ مُتَاحٍ

مستضد غير متوفر .

incomplete antigen مُسْتَضِدُّ نَاقِصٌ

ناشبة ، وهي جزئية ليس لديه القدرة بمفرده على إنتاج أضداد ولكن يتحد مع جزئية مستضدي كبير يسمى الحامل . يقوم معقد الهابتن - الحامل بتنبية إنتاج الإضداد والتي قد يتحد بعضها مع جزء من الهابتن الموجود بالمعقد .

isogeneic antigen مُسْتَضِدُّ إِسْوِيٌّ

طعم إِسْوِيٌّ وهو النسيج أو العضو الذي تم غرسه بين الأفراد المتماثلين جينياً .

isophile antigen مُسْتَضِدُّ إِسْوِيٌّ

1- أحد المستضدات الذي يظهر عند بعض الأفراد وليس جميع الأفراد من النوع نفسه ، مثل مستضدات عدم التوافق النسيجي ومستضدات الزمرة الدموية .

2- مستضديني .

K antigens مُسْتَضِدَّاتُ K

الزمرة الدموية كيل ، ملحق الزمرة الدموية .

Km antigen مُسْتَضِدُّ Km

مستضدات النمط الخيفي المتواجدة على السلسلة الخفيفة للجلوبولين المناعي كإبأ

البشري . مُسْتَضِدَّاتُ الْعَدَسَةِ

lens antigens

المقومات الخلوية (لعدسة العين) محتجزة ذاتياً عن الجهاز الشبكي اللمفي خلال النماء الجنيني ، ولذا يُعتقد إنه لا يُتعرف عليها «كذات» فإن تعرض مثل هذا النسيج للجهاز الشبكي اللمفي في البلوغ فربما يحدث استجابة مناعية ذاتية .

Ly antigens مُسْتَضِدَّاتُ Ly

واسمات سطح الخلية تمايز المجموعات الفرعية للمفاويات التائية للفأر : Ly1 و Ly2 و Ly3 . معظم الخلايا التوتية والخلايا التائية المحيطية غير التمايزة من نمط $1+2+3+$ أما الخلايا المساعفة فتكون من النمط $1+2+3-$ أما الخلايا التائية السامة للخلايا والخلايا الكابتة فتكون $1+2+3+$.

lymphogranuloma مُسْتَضِدُّ الْوَرَمِ الْحَبِيبِيِّ

اللِّمْفِيُّ الْمُنْتَقَلُ جِنْسِيًّا **venereum antigen**
مستحضر معقم من المتدثرة المعطلة النامية في الكيس المحي للطيور المنزلية ، ويستخدم كمستضد في اختبار فراي .

M antigen المُسْتَضِدُّ M

مستضد يوجد في خلية العقديّة المقيحة ، ويشارك في الفوعة .

major histocompatibility مُسْتَضِدُّ التَّوَافُقِ

النَّسِيجِيِّ الْكَبِيرِ **antigen**
مستضد على سطح الخلايا ذات الأنوية وخصوصاً الكريات البيضاء والصفائح .

mouse brain antigen مُسْتَضِدُّ دِمَاغِ الْفَأْرِ

يسمى كذلك مستضد فراي ، وهو القيح العقيم الذي يؤخذ من دبيلة مشتبه بأنها لورم حبيبي لمفي منتقل جنسياً ، من أجل أن يُستعمل في اختبار فراي الجلدي ، ويهياً هذا المستضد بتكاثر فيروس هذا الداء ، بحقنه في الكيس المحي من مضغة الدجاج (وتسمى مستضد الكيس المحي أم مستضد مضغة الدجاج) أو بتنميتها بحقنها في دماغ الفأر (مستضد دماغ الفأر) .

mumps skin test مُسْتَضِدُّ اخْتِبَارِ

antigen النُّكَافُ الجَلْدِيّ

معلق معقم من فيروسات النكاف المقتولة في محلول كلوريد الصوديوم مساوي التوتر . ويستخدم هذا المعلق في تحديد الأرجية للنكاف أو لتأكيد التعرض السابق بالإصابة .

NP antigen المُسْتَضِدُّ NP

مستضد بروتيني نووي يُظهر الفيروسات من زمرة الفيروسات الجدرية .

nuclear antigens مُسْتَضِدَّاتٌ نُوَوِيَّةٌ

مكونات نواة الخلية التي تتفاعل معها الأضداد المضادة للنوية .

O antigen المُسْتَضِدُّ O (=somatic antigen) (=مُسْتَضِدُّ جَسَدِيّ)

1- مستضد جَسَدِيّ للجراثيم المعوية سالبة الجرام . الجزء الخارجي من عديد السكاريد الشحمي الجداري .

2- انظر تحت زمرة الدم ABO وملحق زمر الدم .

oncofetal antigen مُسْتَضِدُّ وِرْمِيّ جِنِينِيّ (=مُسْتَضِدُّ مُضْغِيّ (=carcinoembryonic antigen) سَرَطَانِيّ)

مستضدات مترافقة مع الأورام توجد في النسيج الجنيني وبعض الأورام السرطانية الخبيثة ، ولكن لا توجد في نسيج اليافع الطبيعي . تشمل هذه المستضدات البروتين الجنين ألفا .

organ-specific antigen مُسْتَضِدُّ نَوْعِيّ لِلْعَضْوِ

أي مستضد يتواجد بخصوصية في عضو خاص ، ويعمل على تمييزه من الأعضاء الأخرى . ويوجد نوعان من نوعية النسيج ويعزى إلى هما : الرتبة الأولى أو نوعية النسيج ويعزى إلى وجود مميزات مستضدية للعضو الخصوصي داخل النوع الواحد . والثاني هو الرتبة الثانية أو نوعية الأعضاء ويعزى إلى وجود مميزات مستضدية لنفس العضو في الأنواع العديدة المتباعدة .

P antigen المُسْتَضِدُّ P

هو المستضد الأكثر شيوعاً للصفائح .

partial antigen مُسْتَضِدُّ جُزْئِيّ

ناشبة ، وهي جزئية ليس لديه القدرة بمفرده على انتاج أضداد ولكن يتحد مع جزئية مستضدي كبير يسمى الحامل . يقوم معقد الهابتن - الحامل بتثبيته انتاج الإضداد والتي قد يتحد بعضها مع جزء من الهابتن الموجود بالمعقد .

particulate antigen مُسْتَضِدُّ جَسِيمَانِيّ

pollen antigen مُسْتَضِدُّ طَلْعِيّ

مستخلص من البروتين المستضدي يؤخذ من طلع النباتات مثل المستأرج الطلعي الذي يستخدم في تشخيص حمى الكلا والوقاية منها .

private antigens مُسْتَضِدَّاتٌ خُصُوصِيَّةٌ

1- مستضدات زمرة الدم التي تتواجد في أقارب قليلين فقط (زمر الدم منخفضة التكرار) .

2- مستضدات HLA المتواجدة على المنتج الجيني لأليل فردي فقط .

3- مستضد ورمي يُعبّر فقط على النمط الخصوصي للورم المحفّز كيميائياً .

protective antigen مُسْتَضِدُّ مَحْصَنٌ

انظر تحت therapeutic antigen .

public antigens مُسْتَضِدَّاتٌ عُمُومِيَّةٌ

1- مستضدات زمرة الدم التي تتواجد في عموم السكان (زمر الدم عالية التكرار) .

2- مستضدات HLA المتواجدة على المنتج الجيني للأليل جينية متعددة .

R antigen المُسْتَضِدُّ R

مستضد نوعي غمطي مشابه للمستضد M باستثناء أنه يقاوم الهضم التريسيني .

recall antigen مُسْتَضِدُّ اسْتِدْكَارِيّ

مستضد عند شخص سبق له أن تحسس له ، والذي يعطى فيما بعد كجرعة تحدي لإحداث الارتكاس المفرط التحسس .

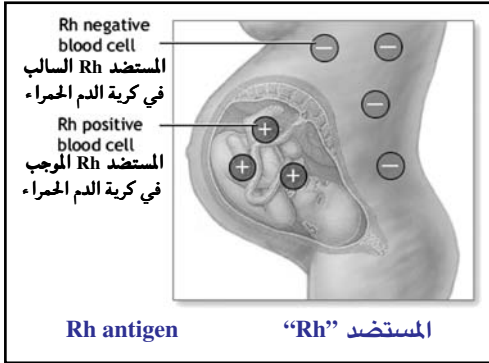
released antigen مُسْتَضِدُّ طَلِيقٌ

residue antigens مُسْتَضِدَّاتٌ ثُمَالِيَّةٌ

نواشِبٌ خفيفةٌ تظهر بصفة طبيعية من معقد مستضدي بالتحلل الذاتي أو بطريقة تحضير المستضد المنقى .

Rh antigen المُسْتَضِدُّ Rh

عامل Rh ، وهو أي من المستضدات العديدة (مسترسّات) التي قد تتواجد على غشاء الكريات الحمر والتي تحدد نظام زمرة الدم Rh وأكثرهم شيوعاً تسمى (في نظام واحد)، Rh1, Rh2, Rh3, Rh5, Rh21 .



rhesus antigen المُسْتَضِدُّ الرَّيْسُوسِيّ

(=Rh antigen) (=المُسْتَضِدُّ الرَّاهَاتِيّ) عامل Rh وهو أي من المستضدات العديدة (مسترسّات) التي قد تتواجد على غشاء الكريات الحمر والتي تحدد نظام زمرة الدم Rh وأكثرهم شيوعاً تسمى (في نظام واحد)، Rh1, Rh2, Rh3, Rh5, Rh21 .

S antigen المُسْتَضِدُّ S

هو المُسْتَضِدُّ الذواب وهو مستضد فيروسي يبقى بالمحلل بعد إزالة جزيئات الفيروس باستخدام المنبذة . في حالة فيروسات النزلة فالمستضد يمسي البنية الحلزونية الباطنة الخالية من الغلاف الخارجي .

self antigen مُسْتَضِدُّ ذاتي

هو مستضد متواجد بالأنسجة الطبيعية إلا أنه بالرغم من ذلك يكون هدفاً للاستجابة المناعية المتواسطة الخلطية أو الاستجابة المناعية المتواسطة بالخلية كما يحدث في الداء منيع الذات .

sequestered antigen مُسْتَضِدُّ مُحْتَجَزٌ

مقومات خلوية لنسيج (مثل عدسة العين) محتجز ذاتياً عن الجهاز الشبكي اللمفي خلال النماء الجنيني ، ولذا يُعتقد أنه لا يُعرف عليه «كذات» فإن تعرض مثل هذا النسيج للجهاز الشبكي اللمفي في البلوغ فربما يحدث استجابة مناعية ذاتية .

serum hepatitis مُسْتَضِدُّ التَّهَابِ

الكبد المصليّ هو مستضد التهاب الكبد بالفيروس B ، مُغلَّفٌ بالبروتين يوجد في كامل الجسيم الفيروسي ، وفي جزيئات أصغر منه كروية وخيطية تدور في دم الشخص المصاب بالعدوى الحاد أو المزمن . وهذه يمكن أن تتحرى قبل ظهور المرض الإكلينيكي بعدة أسابيع وتبلغ ذروتها عند ظهور الأعراض . وتبدو أضداد الأجسام الضدية لالتهاب الكبد في الدم في المراحل النهائية للشفاء ، منه وهي تحمي من عودة العدوى بذلك المرض . في البدء كانت تسمى المستضدات الأسترالية .

shock antigen مُسْتَضِدُّ الصَّدْمَةِ

مستضد قادر على إحداث صدمة تأقية في حيوان محسس من قبل له .

Sm antigens المُسْتَضِدَّاتُ Sm

مستضدات نووية غير مميز ، وهو بروتين حمضي غير هستوني ولا يرتبط مع الرنا أو الدنا . تعد أضداد المستضد Sm أضداد النوى في ثلث المرضى المصابين بالذئبة الحمامية المجموعية .

soluble antigen مُسْتَضِدُّ ذَوَابٌ

مستضد فيروسي يبقى بالمحلل بعد إزالة جزيئات الفيروس باستخدام المنبذة . في حالة فيروسات النزلة فالمستضد يمسي البنية الحلزونية الباطنة الخالية من الغلاف الخارجي .

somatic antigen مُسْتَضِدُّ جَسَدِيّ

مستضد متواجد بجدار خلية الجراثيم ، وهو يقابل المستضد المتواجد على السيات (مستضد

سوطي) أو المستضد المتواجد بالمحفظة (مستضد محفظي).
somatic surface antigen **مُستضدٌ جَسَدِيٌّ سَطْحِيٌّ**
 1 - مستضد لجسم الخلية الجرثومية ، على النقيض من مستضد السيات أو المحفظة .
 2 - مستضدات لها وظيفة عندما تكون موجودة في منع التراص مع المصل الضدي O ، وتسمى كذلك المستضدات الغلافية والمستضدات K .
species-specific antigen **مُستضدٌ نوعيٌّ لِلنَّوعِ**
 مكونات مستضدية بالأنسجة والخلايا لأعضاء أنواع الحيوانات ، والذي يمكن من خلاله أن تميز الأنواع المختلفة مناعياً ، فمثلاً الألبومين المصلي للخيول يختلف مناعياً عن الألبومين المصلي بالإنسان أو الكلاب أو الغنم وهكذا . وبالتالي فهذه المستضدات محصورة في نوع فريد من الكائنات ولكن تتواجد بكل أعضاء هذا النوع .
surface antigen **مُستضدٌ سَطْحِيٌّ**
 عادة هي مستضدات سطح الخلية لجسم الخلية الجرثومية وهي تقابل المستضدات السوطية والمحفزية .
T antigen **المُستضدُ T**
 (=Tumor antigen) (=مُستضدٌ وَرْمِيٌّ)
 مستضدات ورمية ترافق مع تنسخ واستحالة بعض الفيروسات الدناوية الورمية شاملة الفيروسات الغدانية والفيروسات البابوية .
therapeutic antigen **مُستضدٌ علاجيٌّ**
 أي مادة إذا حققت في الجسم تنبه تشكيل الأضداد المحصنة .
theta antigen **المُستضدُ ثيتا**
 بروتين سكري سطحي يوجد على الخلية التوتية ، والخلايا التائية الناضجة بالفئران والجرذان .
Thy 1 antigen **المُستضدُ Thy1**
 مستضد خاص بالثيامين من النمط 1 وهو واسمة لسطح الخلية ويتواجد في كل

اللمفاويات التائية بالفئران .
thymus antigen **مُستضدُ التوتة**
 مستضد متعلق بعضو لمفي أولي يقع في المنصف العلوي وهو التوتة .
tissue-specific antigen **مُستضدٌ نوعيٌّ للنسيج**
 مستضد نوعي لنسيج معين .
TL antigen **المُستضدُ TL**
 (=مُستضدُ الأبيضاضُ (=thymus leukemia antigen) (التوتوي)
 مستضد تميزي كان اكتشافه بخلايا الأبيضاض التوتوي ويتواجد على الخلايا التوتية ولا يتواجد على الخلايا التائية المحيطية في بعض فصائل الفئران .
tumor-specific antigen **مُستضدٌ نوعيٌّ للورم**
 أي مستضد سطحي للورم لا يتواجد بالخلايا الطبيعية ذات الأصل الواحد .
tumor-specific transplantation antigen **مُستضدٌ زرعِيٌّ نوعيٌّ للورم**
 مستضدات التوافق النسيجي بسطح الخلية لأي ورم ، التي تستثير الاستجابة المناعية النوعية عند الزرع لمضيف مسانح .
V antigen **المُستضدُ V**
 مستضد فيروسي يترافق بقوة مع القسم الفيروسي ، وهو بروتيني الطبيعة ، له استضدادات عديدة ، وهو نوعي للذرية ، يمكن توضيح أضداد هذا المستضد كأضداد مستعدلة أو محصنة ، كبروزات التراص على سطح فيروس النزلة الوافدة «الأنفلونزا» .
VDRL antigen **المُستضدُ VDRL**
 (=مستضد مخبرات (=Venereal Disease Research Laboratories antigen) (المنقولة جنسياً)
 محلول كحولي يحتوي 0,03% كارديولين و 0,99% كوليستيرول ، وكمية كافية من الليستين من أجل إحداث تفاعل معياري .
Vi antigen **المُستضدُ Vi**
 المستضد K للسلمونيلة اليفية وكان يعتقد سابقاً

أنه مسؤول عن التفوع .
virulence antigen مُسْتَضِدُّ فَوْعِيّ
 ويسمى المستضد Vi ، المستضد الموجود في
 غلاف الجرثوم المعوي ، والذي يهب الجرثوم
 الذي يحويه فوعة أكثر .
W antigen المُسْتَضِدُّ W
 مستضدٌ يبدو وإنه يتصاحب بدرجة متفاوتة مع
 فوعة عصيات الطاعون .
xenogeneic antigen مُسْتَضِدُّ أَجْنَبِيّ
 مستضد شائع بأعضاء ، ولكن ليس بأعضاء
 الأنواع الأخرى .
yolk sac antigen مُسْتَضِدُّ كَيْسِ المَحِّ
 قيق عقيم من دبلة غير متمزقة من آفة مشتبهة
 بأنها ورم لمفي حبيبي زهري ، تُستعمل لاختبار
 فراي (اختبار جلدي لفرط التحسس الآجل) ،
 كان فيروس المرض يُكثّر ضمن كيس المح
 لمضغة الدجاج .
antigenemia وُجُودُ المُسْتَضِدَّاتِ فِي الدَّمِّ
 وجود المستضد في الدم كما في حالة مستضدَّ
 التهاب الكبد B .
antigenemic متعلِّقٌ أَوْ مُصَابٌ بِوُجُودِ
 المُسْتَضِدَّاتِ فِي الدَّمِّ
 متعلِّقٌ بِوُجُودِ المُسْتَضِدَّاتِ فِي الدَّمِّ .
antigenic مُسْتَضِدِّيّ
 متعلِّقٌ بِالمُسْتَضِدِّ .
antigenically مُسْتَضِدِّيّاً
 خاصيّة القدرة على استحداث استجابة مناعية
 معيّنة ، أو الدرّجة التي تستطيع فيها المادّة
 استثارة استجابة مناعيّة . وتسمّى أيضاً الخاصيّة
 المناعيّة .
antigenicity اسْتَضِدَّاد
 خاصيّة إمكان إحداث تفاعل مناعي معيّن أو
 الدرّجة التي يمكن بها لأية مادّة استثارة التفاعل
 المناعي ، وتسمّى أيضاً المقدرة المناعيّة .
antigenophil أَلْيَفُ المُسْتَضِدِّ
 (=antigentophil)
antigenotherapy مَعَالِجَةُ بِالمُسْتَضِدَّاتِ

(=antigentotherapy)

antigerminal مُقَابِلُ القُطْبِ الإِنْتِاشِيّ
antiglobulin ضِدُّ الجُلوْبُولِينِ
 جسمٌ ضِدِّيٌّ مَوْجَهٌ ضِدَّ الجَما - جلوبولين .
antiglyoxalase مُضادُّ الجليوكسالاز
antigoitrogenic مُضادُّ الدُّرَاقِ
 دواءٌ أَوْ مادّةٌ تمنع أَوْ تثبِّط حدوث الدُّرَاقِ .
antigonadotropic مُضادُّ مَوْجِهَةٌ
 الغُدَّةُ التَّناسُليَّةُ
 ما يثبِّط إفراز أَوْ عمل مَوْجِهَ الغُدَّةِ التَّناسُليَّةِ
antigonadotropin مُضادُّ مَوْجِهَةٌ
 الغُدَّةُ التَّناسُليَّةُ
 مادّةٌ تضادُّ عمل أَوْ إفراز الهرمون المَوْجِهَ للغُدَّةِ
 التَّناسُليَّةِ .
antigonorrhoeic مُضادُّ السِيلانِ
 دواءٌ مُضادُّ للسِيلانِ .
antigravity مُضادُّ الجاذبيَّةِ
 يضادُّ الجذبُ المَبذُولُ من قِبَلِ الجاذبيَّةِ .
antigrowth مُضادُّ النَمُو (أدوية)
 مادّةٌ تضادُّ أَوْ تثبِّط النَمُو .
antihallucinatory مُضادُّ الهَلُوسَةِ
 يضادُّ الهلوسة أَوْ يكتبها . ويمنع ظهورها .
antihelix الوَتْرَةُ
 (=anthelix)
 هي الحرف نصف الدائري البارز على الوجه
 الوحشي من صيوان الأذن الخارجيّة .
antihelmintic طارِدُ الدِّيْدانِ
 1 - مهلك للديدان الطفيلية .
 2 - العامل المهلك للديدان الطفيلية .
antihemagglutinin مُضادُّ الرَّاصَةِ الدَّمويَّةِ
 مادّةٌ يضادُّ فعلها فعل الراصة الدموية .
antihemolysin مُضادُّ الحَالَةِ الدَّمويَّةِ
 أي عاملٌ يضادُّ فعل الحَالَةِ الدَّمويَّةِ .
antihemolytic مانِعُ انْحِلالِ الدَّمِّ
 دواءٌ مانِعٌ لِانْحِلالِ الدَّمِّ .
antihemophilic مُضادُّ النَّاعورِ
 عاملٌ مُضادُّ لِدَاءِ النَّاعورِ .

antihemorrhagic مَانِعُ النَّزْفِ

مَادَّةٌ تَوْقِفُ النَّزْفَ أَوْ تَمْنَعُ حَدُوثَهُ .

antihemorrhoidal مُضَادُّ البَاسُورِ

دَوَاءٌ أَوْ مَادَّةٌ مُضَادَّةٌ لِلبَاسُورِ .

antiheterolysin مُضَادُّ الحَالَةِ الغَيْرِويَّةِ

دَوَاءٌ أَوْ مَادَّةٌ مُضَادَّةٌ أَوْ مَانِعَةٌ للحَالَةِ الغَيْرِويَّةِ .

antihidrotic مَانِعُ العَرَقِ

(=anidrotic)

دَوَاءٌ أَوْ مَادَّةٌ تَمْنَعُ أَوْ تَعَيِقُ إِفْرَازَ العَرَقِ .

antihistamine مُضَادُّ الهِسْتَامِينِ

أَيُّ مَادَّةٍ أَوْ عَقَارٍ تَسْتَعْمَلُ لِمَنْعِ أَوْ تَقْلِيلِ تَأْثِيرِ الهِسْتَامِينِ فِي الجِسْمِ ، وَتَسْتَعْمَلُ لِلسَّيْطِرَةِ عَلَى تَفَاعُلَاتِ الحَسَّاسِيَّةِ (الأَرْجِيَّةِ) فِي مِثْلِ مَرَضِ حَمَى الخَرِيفِ «حَمَى الطَّلَعِ» ، وَالحِكْمَةَ «الهَرَّاشِ» ، وَ«الشَّرَى» ، الطَّفْحِ الجِلْدِيِّ . وَبَعْضُ مُضَادَّاتِ الهِسْتَامِينِ تَكُونُ أَيْضاً مُضَادَّاتٍ قَوِيَّةٍ ضِدَّ القَيْءِ وَتَسْتَعْمَلُ لِتَخْفِيفِ أَمْرَاضِ الأَرْجِيَّةِ . وَتَأْثِيرَاتُهَا الجَانِبِيَّةُ الشَّائِعَةُ هِيَ الدَّوْخَةُ وَفِي بَعْضِ الأَحْيَانِ يَسْتَعْمَلُ لِإِطَالَةِ مَدَّةِ النُّوْمِ .

antihistaminic مُضَادُّ للهِسْتَامِينِ

يَعَاكِسُ تَأْثِيرَ الهِسْتَامِينِ .

antihormone مُضَادُّ الهَرْمُونِ

أَيَّةُ مَادَّةٍ تَعَارِضُ فِعْلَ الهَرْمُونِ .

antihyaluronidase مُضَادُّ الهِيَالُورُونِيدَازِ

antihydrophobic مُضَادُّ دَاءِ الكَلْبِ

(=antirabic)

antihydrotic مُضَادُّ الاسْتِسْقَاءِ

مَادَّةٌ أَوْ دَوَاءٌ تَقْلِلُ أَوْ تَمْنَعُ حَدُوثَ الاسْتِسْقَاءِ .

antihypercholesterolemic خَافِضُ

لِكُوْلِيسْتِيرُولِ الدَّمِ

مُضَادُّ لِفَرْطِ كُوْلِيسْتِيرُولِ الدَّمِ . دَوَاءٌ خَافِضٌ

لِكُوْلِيسْتِيرُولِ الدَّمِ ، أَوْ مَانِعٌ لَزِيَادَتِهِ إِلَى

مَسْتَوِيَّاتٍ مَرْتَفِعَةٍ .

antihyperglycemic خَافِضُ سُكَّرِ الدَّمِ

مُضَادُّ لَارْتِفَاعِ سُكَّرِ الدَّمِ ؛ خَافِضٌ لِسُكَّرِ الدَّمِ .

antihyperlipoproteinemic خَافِضُ

البِروْتِينَاتِ الشَّحْمِيَّةِ فِي الدَّمِ

دَوَاءٌ أَوْ وَسِيطٌ خَافِضٌ لِلْبِروْتِينَاتِ الشَّحْمِيَّةِ فِي الدَّمِ .

antihypertensive خَافِضُ ضَغْطِ الدَّمِ

يَعَاكِسُ ارْتِفَاعَ ضَغْطِ الدَّمِ . وَسِيطٌ يَنْقُصُ ضَغْطَ الدَّمِ المَرْتَفِعِ .

إِنْ بَعْضُ الأَدْوِيَّةِ الَّتِي تَوْصَفُ لِخَفْضِ ضَغْطِ الدَّمِ المَرْتَفِعِ ، لَهَا أَثَارٌ نَفْسِيَّةٌ سَلْبِيَّةٌ مِثْلُ الاكْتِثَابِ وَضَعْفِ القُدْرَةِ الجِنْسِيَّةِ .

antihypnotic مَانِعُ النَّوْمِ

يَمْنَعُ أَوْ يُعَيِقُ النَّوْمَ .

antihypotensive رَافِعُ ضَغْطِ الدَّمِ

يَعَاكِسُ انْخِفَاضَ ضَغْطِ الدَّمِ . يَرْفَعُ ضَغْطَ الدَّمِ .

antihysteric مُضَادُّ الهِسْتِيرِيَا

يَمْنَعُ أَوْ يَخَفِّفُ مِنَ الهِسْتِيرِيَا . وَسِيطٌ يَضَادُّ الهِسْتِيرِيَا .

anti-icteric مُضَادُّ البِيرْقَانِ (أَدْوِيَّة)

يَخَفِّفُ مِنَ البِيرْقَانِ .

anti-immune مُضَادُّ المَنَاعَةِ

يَمْنَعُ أَوْ يَخَفِّفُ التَفَاعُلَاتِ المَنَاعِيَّةَ لِلجِسْمِ .

anti-infectious مُضَادُّ العَدْوَى

قَادِرٌ عَلَى قَتْلِ الوَسِيطِ المُعْدِيِّ وَمَنْعِهِ مِنَ الاِنتِشَارِ وَإِحْدَاثِ العَدْوَى .

anti-infective مُضَادُّ العَدْوَى

دَوَاءٌ أَوْ وَسِيطٌ مُضَادُّ لِّلْعَدْوَى

anti-inflammatory مُضَادُّ الِلتِهَابِ

دَوَاءٌ يَعَاكِسُ الِلتِهَابَ وَيُكَبِّتُهُ . وَسِيطٌ يَعَاكِسُ أَوْ يُكَبِّتُ العَمَلِيَّةَ الِلتِهَابِيَّةَ .

anti-insulin مُضَادُّ الأَنْسُولِينِ

مَادَّةٌ تَعَاكِسُ عَمَلَ الأَنْسُولِينِ . مُضَادُّ الأَنْسُولِينِ .

anti-invasin مُضَادُّ الإِنْفَازِينِ

1- إنزيم ينهاض إنزيم الهيالورونيداز ، وهو أنزيم يوجد في بلازما الدم الطبيعي يعاكس الهيالورونيداز .

2- إنزيم يوجد في بلازما الدم (الطبيعي البروانفازين 1) .

anti-isolysin مُضادُّ الحَالَةِ الإِسْوِيَّة
مادَّةٌ تُضادُّ الحَالَةَ الإِسْوِيَّة .

antikenotoxin مُضادُّ ذَيْفَانِ التَّعَبِ
مادَّةٌ مُضادَّةٌ لذيْفَانِ التَّعَبِ ، وهو سم يفترض إفرازه في العضلة نتيجة انقباضها ، ويؤدي إلى التَّعَبِ .

antiketogen مانِعُ تَوْلُدِ الكَيْتُونِ
مادَّةٌ تمنعُ تشكُّلَ الأجسامِ الكيتونيَّةِ .

antiketogenesis مانِعُ تَوْلُدِ الكَيْتُونِ
مانِعُ تَوْلُدِ الأجسامِ الكيتونيَّةِ .

antiketogenic مانِعُ تَوْلُدِ الكَيْتُونِ
(=antiketogenic)

مانِعُ تَوْلُدِ الكَيْتُونِ .
antiketogenic مانِعُ تَوْلُدِ الكَيْتُونِ
دواءٌ أو مادَّةٌ مانعةٌ لتشكُّلِ أو تولُّدِ الكيتون .

antiketoplastic مانِعُ تَوْلُدِ الكَيْتُونِ
(=antiketogenic)

يتعلَّقُ بالمادَّةِ التي تمنعُ تولُّدَ أو تشكُّلَ الكيتون .
antikinase ضِدُّ الكِينازِ

1 - مضاد للإنزيم الذي يحفز تحويل طبيعة الإنزيم إلى إنزيم نشط .
2 - مضاد للإنزيم الذي يحفز انتقال مجموعات الفسفات .

antikinesis مَقَاوِمَةُ الحَرَكَةِ
نزعة الكائن الحي لمقاومة الحركة إذ ينحني جسمه باتجاه معاكس لحركة دورانه مثلاً

antilactase مُضادُّ اللَاكْتازِ
مضادُّ سَكَّرِ اللَّبَنِ ، مضادُّ اللاكتاز .

antilactoserum مُضادُّ المَصَلِّ
مادَّةٌ تثبِّطُ فعلَ مصالة اللبَنِ .

antilarval مُضادُّ اليرقاتِ
عاملٌ أو دواءٌ مضادٌ لليرقات ، وهو طور من أطوار نمو الحشرة أو الديدان الطفيلية .

anti-leak مانِعُ التَّسَرُّبِ
مانِعٌ للتَّسَرُّبِ

antileishmanial مُضادُّ اللَّيْشْمَانِيَّاتِ (أدوية)
دواءٌ أو عاملٌ فعَّالٌ ضدَّ اللَّيْشْمَانِيَّاتِ .

antileprotic مُضادُّ الجُذامِ (أدوية)
دواءٌ فعَّالٌ كعلاجٍ ضدَّ الجُذامِ .

antilethargic مُضادُّ النَّوَامِ (أدوية)
دواءٌ فعَّالٌ كمضادٍّ للنَّوَمِ .

antilethc 1 - مُضادُّ القَلَحِ (أسنان)
مادَّةٌ مُضادَّةٌ لقلَحِ الأسنانِ .

2 - مُضادُّ التَّحْصِيّ
مادَّةٌ أو عاملٌ يضادُّ التَّحْصِيَّ أو تشكُّلَ الحَصِيَّاتِ .

antileukemic مُضادُّ اَبْيَضاضِ الدَّمِ
دواءٌ مضادٌ لابيضاضِ الدَّمِ .

antileukocidin مُضادُّ اللُّوكوسِيدِينَ
مادَّةٌ تُضادُّ اللُّوكوسِيدِينَ .

antileukocytic مُضادُّ الكَرِيَّاتِ البَيْضَاءِ
دواءٌ مضادٌ للكَرِيَّاتِ البَيْضَاءِ .

antileukoprotease مُضادُّ بروتيازِ الكَرِيَّاتِ البَيْضَاءِ
دواءٌ مضادٌ لبروتيازِ الكَرِيَّاتِ البَيْضَاءِ .

antileukotoxin مُضادُّ اللُّوكوتوكسينِ
(=antileukocidin)

دواءٌ مضادُّ اللُّوكوتوكسينِ . يسمَّى أيضاً مضادُّ اللُّوكوسِيدِينَ .

antilewisite مُضادُّ اللُّويْسِيْتِ
(مركب خالب للمعادن من الجسم)

مركب خالب للمعادن ، يسمَّى ديميركابروْل
antilipase مُضادُّ اللَّيْبازِ

عاملٌ أو دواءٌ مضادُّ لِلْيَبازِ (أي الخميرة الحَالَةِ للدهون أو الشُّحوم) .

antilipemic خافِضُ شَحْمِ الدَّمِ
مضادٌ لشحْمِ الدَّمِ . دواءٌ خافِضٌ لشحومِ الدَّمِ .

antilipoid ضِدُّ الشَّحْمَانِيَّاتِ
دواءٌ مضادٌ للشَّحْمَانِيَّاتِ .

antilipotrophic مُشَحِّمٌ (يتدخل في تحريك الشحم من الكبد)

عاملٌ مضادٌ لتحريكِ الشَّحْمِ من الكَبِدِ . دواءٌ

يعوق تحريك الشحم من الكبد .	
antilipotropism	تَشْحِيم (تدخل في تحريك الشحم من الكبد)
إعاقة تحريك الشحم من الكبد .	
antilithic	مُضَادُّ التَّحْصِي (أدوية)
دواء مُضَادُّ لِتَحْصِي . يمنع تشكُّل الحَصِيَّات .	
antiluetic	مُضَادُّ الزُّهْرِي
دواءٌ أو مادةٌ تُضَادُّ الزُّهْرِي وتُشْفِي منه .	
antilymphocyte	مُضَادُّ اللَّمْفَاوِيَّات
دواءٌ مُضَادُّ لِلخَلايا اللَّمْفَاوِيَّة . يمنع تكاثر الخَلايا اللَّمْفَاوِيَّة ويضادُّ فعلها .	
antilymphocyte serum	المُصَلُّ المُضَادُّ لِلْمُفَاوِيَّات
مصل ضدي مشتق من حيوانات تم تمنيعها ضد اللمفاويات البشرية ، وهو عامل قوي كابته للمناعة .	
antilymphocytic	مُضَادُّ اللَّمْفَاوِيَّات
مثبط لفاعل ، أو مخرب للخلايا اللمفاوية .	
antilymphocytic globulin	جلوبولين مُضَادُّ لِلْمُفَاوِيَّات
مثل الجاما جلوبولين المصل المضاد لللمفاويات . يستخدم ككابته للمناعة في عمليات زرع الأعضاء .	
antilysin	مُضَادُّ الحَالَّة
مادة تضاد فعل الحَالَّة	
antilysis	مُضَادُّ الانْحِلَال
(=antilytic)	تشبيط أو تكبت الانحلال .
antilyssic	مُضَادُّ داءِ الكَلْب
(=antirabic)	دواء أو لقاح يستخدم ليضاد أو يُحصن ضد داء الكلب .
anti-magnetic	مُضَادُّ المَغْنَطِيسِيَّة
antimalarial	مُضَادُّ المَلَّارِيَا
مادةٌ فعَّالَةٌ في علاج الملاريا .	
antimaniacal	مُضَادُّ الهَوَس
(=antimanic)	دواءٌ مُضَادُّ لِلهَوَس .

antimeningococcic	مُضَادُّ المَكْرُورَاتِ السَّحَائِيَّة
دواءٌ لعلاج داء التهاب السَّحايا النَّاجم عن المَكْرُورَاتِ السَّحَائِيَّة .	
antimenorrhagic	مُضَادُّ عَزَارَةِ الطَّمْث
دواءٌ مُضَادُّ لِعَزَارَةِ الطَّمْث .	
antimephitic	مَانِعُ الرِّوَائِحِ النَّتْنَةِ
مانعٌ أو معدِّلٌ للموادِّ ذات الرِّوَائِحِ النَّتْنَةِ .	
antimere	القَسِيمُ المُقَابِل
أحد الأجزاء المتناظرة على جانبي جسم الكائن الحي ، أو على جانبي المحور الطولي لجسم الكائن .	
antimesenteric	مُقَابِلُ المَسَارِيقِ
يشير لذلك الجزء من المعى المقابل لموضع اتصاله بالمساريق) .	
antimetabolite	مُضَادُّ المُسْتَقْلَب
مادةٌ تشبه تركيباً أحد الموادِّ الضرورية للوظائف الفيسيولوجية الطبيعيَّة ، وتؤدي إلى منع الاستفادة من المستقلب الأساسي .	
Antimethemoglobin	مُضَادُّ للمِيتِهيموجلوبِين
مادةٌ فعَّالَةٌ في خفض إنتاج المِيتِهيموجلوبِين (مُضَادُّ للهيموجلوبِين المُتَبَدَّل) ، ويستخدم في علاج مِيتِهيموجلوبينية الدم .	
antimetropia	تَغَايِرُ انْكَسَارِيَّةِ العَيْنَيْنِ
(=heterometropia)	اختلافٌ في أخطاء الانكسار بين كلتا العينين ، كما لو كانت إحداها قصيرة البصر والأخرى مديدة البصر .
antimiasmatic	مُضَادُّ الوَبَالَةِ
مُضَادُّ لِلانْبِعَاثَاتِ الضارة من التربة أو الأرض التي كان يُعتقد أنها تسبب الأمراض المتوطنة في بعض المناطق مثل الملاريا ، وذلك قبل التعرف على السبب الحقيقي للمرض .	
antimicrobial	مُضَادُّ المَكْرُوبَاتِ
دواءٌ مُضَادُّ لِلجراثيم أو المَكْرُوبَاتِ .	
antimicrobial resistance	مُقَاوِمَةُ المَكْرُوبَاتِ

للأدوية
مقاومة الجراثيم للأدوية المضادة للجراثيم .
antimicrobial **مُضادُّ المِكْرُوبَات**
مادَّةٌ تقتلُ المِكْرُوبَات وتعيقُ نموَّها .
antimineralocorticoid **مُضادُّ**
القِشْرَانِيَّاتِ المَعْدِنِيَّةِ
مادَّةٌ تثبِّطُ إفرازَ القِشْرَانِيَّاتِ المَعْدِنِيَّةِ وتضادُّ عملها .
antimitotic **مُضادُّ التَّفْتُلِّ**
مادَّةٌ تكبِّتُ التَّفْتُلُّ أو الانشطارَ وتمنعه .
antimongolism **مَعْغُولِيَّةٌ عَكْسِيَّةٌ**
اسم يُطلقُ على متلازمات تترافقُ بمجموعة من الخبون في الكروموسوم 21 أو وجود نسخة واحدة منه . ويتميز بميل في الشق الجفني عكس ما هو عليه في المغولية ، أي أن الجزء الخارجي للشق الجفني أدنى من الجزء الإنسي (الداخلي) . ويحك عال شديد التقوس ، وبازدياد التوتُّر العضلي ، وبضمور الفك السفلي ، وصغر الرأس ، وتأخر في النموَّ الجسمي والعقلي .
antimongoloid **مَعْغُولِيٌّ عَكْسِيٌّ**
اسم يُطلقُ على متلازمة تترافقُ الكروموسوم 21 فيه مجموعة من الخبون ، ويتميز بميل في الشق الجفني عكس ما هو عليه في المغولية ، أي أن الجزء الخارجي للشق الجفني أدنى من الجزء الإنسي (الداخلي) . ويحك عال شديد التقوس ، وبازدياد التوتُّر العضلي ، وبضمور الفك السفلي ، وصغر الرأس ، وتأخر في النموَّ الجسمي والعقلي . حالة مغولية عكسية .
antimonial **أَنْتِيْمُونِيٌّ**
مايتعلَّقُ بالأنثيمون «الإثمد» أو يحتوي عليه .
antimony **أَنْتِيْمُون**
(=antimony)
انظر تحت antimony .
antimony **أَنْتِيْمُون**
(=stibium)
(العنصر الحادي والخمسون) رقمه الذري(51)

وزنه الذرِّي 121.75 وهو عنصر معدني بلوري ذات تألُّق أزرق رمزه Sb وتشكُّل منه أملاح بعضها سامٌ والبعض الآخر يستعمل طبيًّا وكان العرب قديمًا يستعملونه في الكحل .

antimonyl **أَنْتِيْمُونِيْل**
antimorph **طَافِرَةٌ مُضادَّةٌ**
جينة طافرة تعمل لناهضة أو تثبيط تأثير الأثلها .
antimorphic **مُضادُّ للشكُّل (صِبْغِيَّات)**
في الجينات ، مناهضة أو تثبيط الفعالية الطبيعية التي تخص الشكل .
antimuscarinic **مُضادُّ المُسْكَارِين**
1- مضادُّ للتأثير السُّمِّيِّ للمسكارين .
2- حاصرٌ مُستقبَلاتِ المُسْكَارِين .
3- عاملٌ يضادُّ تأثيرَ المُسْكَارِين أو يحصر مستقبلاته
antimutagen **مُضادُّ التَّطْفِيرِ**
مادَّةٌ تضادُّ التأثيرَ التطفيريِّ للموادِّ الأخرى .
antimyasthenic **مُضادُّ الوَهْنِ العَضَلِيِّ**
عاملٌ يضادُّ أو يخفِّفُ الضَّعْفَ العَضَلِيَّ في مرض الوهن العَضَلِيَّ الوبيل .
antimycobacterial **مُضادُّ المُتَفَطِّراتِ**
عاملٌ فعَّالٌ ضدَّ المُتَفَطِّراتِ .
antimycotic **مُضادُّ الفُطَّارِ**
(=antifungal)
عاملٌ مضادُّ للفطريات يمنع تكاثرها ونموها ويشفي من عداواها
antinarcotic **مُضادُّ التَّخْدُرِ**
دواءٌ يقاوم التأثير الذي تُحدثه المخدِّرات .
antinatriuresis **مُضادُّ إدْرَارِ الصُّوْدِيُّومِ**
الحالة التي تتصف بقلَّة إفراغ الصوديوم في البول .
antinauseant **مُضادُّ الغَثْيَانِ**
عاملٌ يمنع الغَثْيَانِ أو يُشفي منه .
antineoplastic **1 - مُضادُّ الورم**
2 - مانعُ الورم
(أ) يثبِّطُ أو يمنع تشكُّل الورم .

	(ب) يوقف نمو وتكاثر الخلايا الحبيثة .
antineoplaston	أنتي نيوبلاستون مثبط لانقسام الخلايا الورمية .
antinephritic	مُضادُّ التهاب الكلى دواء لعلاج التهاب الكلى .
antineuralgic	مُضادُّ الألم العصبِيّ دواء لتسكين الألم العصبِيّ .
antineuritic	مُضادُّ التهاب العصب دواء يَصَادُ التهاب العصب ويُسفي منه .
antineurotoxin	مُضادُّ ذيفان الأعصاب دواء يَصَادُ المادَّة السَّامَّة والمُحرِّبَة للعصب .
antineutrino	مُضادُّ النُّترينو
antineutron	مُضادُّ النيوترون 1- جسيم أولي لا شحنة له وكتلته تعادل كتلة النيوترون ولكن مغناطيسيته تعاكس التي في النيوترون . 2- الجسيم المضاد للنيوترون ؛ ينبعث مع إلكترون حين يتحول النيوترون إلى بروتون .
antinion	المَقْطَب (=glabella TA) القطب الأمامي في الرأس . النُّقطة الأمامية المتوسطة والأبعد عن القمَّحْدوة .
antinociceptive	مُضادُّ استقبال الألم دواء ذو تأثير مسكِّن ، يُنقص الحساسية لمنبهات الألم .
antinuclear	مُضادُّ النوى مخرب لمكونات نواة الخلية ويتفاعل معها كما في الضد .
antiobesic	مُضادُّ السمنة دواء أو مادَّة تضادُّ السمنة أو البدانة .
antiodontalgic	مُضادُّ ألم السن دواء يخفِّف ألم السن أو يشفي منه .
antiodontalgic	مُسكِّن ألم الأسنان (=antodontalgic)
antioncogene	مُضادُّ جين الورم دواء أو وسيط مثبِّط لجين الورم .

antioncotic	مُضادُّ الأورام مُضادُّ للتسرُّطن .
antiophidic	مُضادُّ لدغة الثعبان مصل مُضادُّ للدغة زعاف الثعبان .
antiophthalmic	مُضادُّ الرمد مُضادُّ الرمد (التهاب العين) .
antiopsonin	مُضادُّ الطَّاهِيَّة مادَّة لها تأثير مُضادُّ للطَّاهِيَّة . (الطَّاهِيَّة) : مادة ترتبط بالمستضد تمهيداً للبلعمة .
antiovolutory	مُضادُّ الإباضة دواء أو مادَّة تُثبِّط الإباضة .
antioxidant	مُضادُّ التأكسد واحدة من المواد الطبيعيَّة أو الصناعيَّة واسعة الانتشار تضاف للمنتجات فتمنع أو تؤخِّر تلفها بفعل أكسجين الهواء .
antioxidase	مُضادُّ الأوكسيداز مُضادُّ للخميرة المسؤولة عن الأوكسدة أو الأوكسجة .
antioxidation	مُضادة الأوكسدة مُضادُّ لعملية الأوكسدة . يمنع الأوكسدة .
antioxygen	مُضادُّ التأكسد (=antioxidant) مُضادُّ للأوكسدة ، يمنع التأكسد .
antipaludian	مُضادُّ الملاريا (=antimalarial) دواء مُضادُّ للملاريا .
antiparallel	عكسي التوازي يدلُّ على جزئيات مرتبة جنباً إلى جنب ، ولكن باتجاهات متعاكسة . كما في ليفات الدنا DNA فهي عكسية التوازي بارتباطها الخامس والثالث اللذين يجريان باتجاهين متعاكسين .
antiparalytic	مُضادُّ الشلل دواء يعالج الشلل .
antiparasitic	مُضادُّ الطفيلي عامل مُدمر لطفيليات .
antiparastata	الغدة البصليَّة الإحليلية (=bulbourethral gland)

واحدة من غدتين مطمورتين في مادة مَصْرَة الإحليل الذكري ، هي مضاهئة للغدتين الدهليزيتين الكبيرتين في الأثني . تسمى أيضاً غدة كوبر (Cowper's gland) .

antiparastatitis **التَّهَابُ الغُدَّةِ**

البَصَلِيَّةِ الإِحْلِيَّةِ
التَّهَابُ الغُدَّةِ البَصَلِيَّةِ الإِحْلِيَّةِ الموجودة في مَصْرَةِ الإحليل الذكري .

antiparasymphomimetic **مُضَادُّ مُحَاكِي**
اللاوُدِيِّ

1- دواءٌ مُضَادُّ ومحصرٌ للعامل أو الفعل المحاكي لنظير الوُدِيِّ أو اللَّاوُدِيِّ .
2- ما يولد تأثيراً مشابهاً لقطع أو حصر العصب اللاودي

antiparkinsonian **مُضَادُّ البَارَكِنْسُونِيَّةِ**

دواءٌ فَعَّالٌ في علاج الباركنسونية أو الشَّلَل الرَّعَاشِ . عاملٌ فَعَّالٌ في علاج الباركنسونية . بالإضافة إلى استخدام هذه الأدوية لعلاج حالات مرض باركنسون ، فإنها توصف مع بعض الأدوية المضادة للذهان لمنع آثارها الجانبية مثل أعراض الجهاز جار الهرمي الناجمة عن نقص مادة الدوبامين .

antiparticle **جُسَيْمٌ مُضَادُّ**

أحد زوجي الجسيمات ، كما في الإلكترون والبروتون المتماثلين في الكتلة ومتعاكسين في الشحنة والتوجُّه المغناطيسي .

antipathic **مُنَاكِرٌ**

يشعر بالبُغْضِ والكراهية .

antipathy **تَنَاكُرٌ**

شعور سلبي تجاه شخص آخر أو شيء ما خصوصاً الشعور الشديد بالبغض والكراهية تجاههما .

antipedicular **مُضَادُّ القَمَلِ**

دواءٌ أو عاملٌ مُضَادُّ للقَمَلِ . يعالج القَمَالِ

antipediculotic **مُضَادُّ القَمَلِ**

دواءٌ فَعَّالٌ في علاج قمل الرأس .

antipepsin **مُضَادُّ البَيْسِينِ**

مُضَادُّ لعصارة المعدة الحاوية على البيسين .

antiperiodic **مُضَادُّ الدَّوْرِيَّةِ**

يمنع العودة الدَّوْرِيَّةِ للأعراض المرضية ، كما في الملاريا .

antiperistalsis **التَّمَعُّجُ المُعَاكِسُ**

التَّمَعُّجُ الذي يطرد محتويات المعى رأسياً (باتجاه الرأس) .

antiperistaltic **1- مُضَادُّ التَّمَعُّجِ**

2- مَوْلِدُ التَّمَعُّجِ المُعَاكِسِ

antiperspirant **مَانِعُ التَّعْرُقِ**

عامل يثبط أو يمنع التَّعْرُقِ .

antiphagocytic **مُضَادُّ البَلْعَمَةِ**

يُضَادُّ أو يمنع البلعمة .

antiphlogistic **مُضَادُّ الإلتِهَابِ**

يُضَادُّ الإلتِهَابِ والحُمَّى .

antiphon **مُضَادُّ الضَجِيجِ**

كل ما يمنع أو يقلل الضجيج .

antiphrynosolysin **مُضَادُّ زَعَاغِ العُلْجُومِ**

(أدوية)

دواءٌ أو مصل يصادر زعاف العُلْجُومِ .

antiphthiriatic **مُضَادُّ القَمَلِ**

دواءٌ مُضَادُّ للقَمَلِ .

antiphthisic **مُضَادُّ السَّلِّ الرُّثْوِيِّ**

دواءٌ مُضَادُّ للسَّلِّ الرُّثْوِيِّ .

antiplasmin **مُضَادُّ البِلَازْمِينِ**

مادَّةٌ في الدَّمِ تُضَادُّ البِلَازْمِينِ . مُضَادُّ البِلَازْمِينِ

ألفا2 ، هو أهم مثبط لنشاط البلازمين وهو موجود بكميات كبيرة في الدَّمِ الطَّبِيعِيِّ . وهو يُصنع في الكبد ويعمل صياغة مركبات ثابتة مع البلازمين الحر . ويفعل عامل التَّخْشِرِ الثامن

يشكل ترابطاً متصالباً مع الفبرين فيمنع ارتباط مولد البلازمين مع الفبرين . إن نقص هذا البروتين نتيجة خلة وراثية جسدية متنحية ، يسبب نزفاً شديداً .

antiplasmodial **مُضَادُّ المُتَصَوِّراتِ**

دواءٌ له تأثيرٌ مدمرٌ للمتصوِّراتِ .

antiplastic **1- مَانِعُ الإلتِمَامِ**

2 - مَانِعُ التَّنْسِجِ

- 1- غير موافق لعملية الالتئام .
- 2- تكوين الخلايا (النقي) .
- 3- يثبط النخاع العظمي (النقي) .

antiplatelet

مُضَادُّ الصَّفِيحَاتِ

متلفٌ للصَّفِيحَاتِ الدَّمَوِيَّةِ .

anti pneumococcal مُضَادُّ المَكْرُورَاتِ الرِّئَوِيَّةِ

دواءٌ يثلفُ المَكْرُورَاتِ العَقْدِيَّةِ الرِّئَوِيَّةَ وَيَمْنَعُ نَمُوَهَا .

anti pneumococcal مُضَادُّ المَكْرُورَاتِ الرِّئَوِيَّةِ

يتلفُ المَكْرُورَاتِ الرِّئَوِيَّةِ .

anti podagric

مُضَادُّ النِّقْرَسِ

دواءٌ فَعَالٌ صَدَّ النِّقْرَسِ .

anti podal

مُعَاكِسُ التَّقَاطِبِ

يشغلُ مواضعَ متقابلةٍ كما في الخليةِ أو الجسمِ .
معاكسٌ قَطْرِيًّا .

anti podo

عَكْسِيُّ التَّقَاطِبِ

1- شيءٌ يشغلُ موضعاً متقابلاً بشكلٍ مباشرٍ .
وفي الكيمياء الجزئية الذي تترتب ذراته في مواضع متقابلة بشكلٍ مباشرٍ .

2- (نبات) : اسم يطلق على الخلايا الثلاث

التي تحتل قطب الكيس الجنيني البعيد عن النقيير ، أي المقابل للقطب الذي توجد فيه البيضة في مستورات البذور . ليس لهذه الخلايا دور في الإخصاب المضاعف الذي يشهده الكيس الجنيني ، ويكون مصيرها الاضمحلال عادة المعاكسات ثلاثة خلايا في كيس الجنين في البيضة ، يكون في الجهة البعيدة عن البويب .

anti polycythemic مُضَادُّ كَثْرَةِ الكَرِيَّاتِ

دواءٌ مضادٌ لزيادة المفرط للكريات الحمر .

anti polycythemic

مضادُّ لكثرة

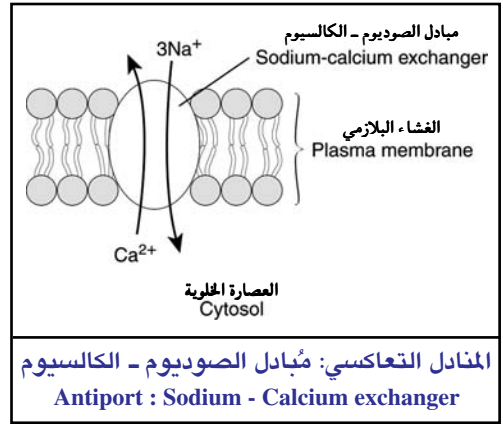
الكريات الحمر

دواءٌ يمنعُ الزيادة المفرطة للكريات الحمر .

anti port

1 - مُنَادِلُ تَعَاكُسِيٍّ

مركب يتواسط تبادل عبور مركبين عبر غشاء باتجاهين متضادين .



2 - تَنَادُلُ مُتَعَاكِسِ

(آلية تبادل مركبين عبر الغشاء باتجاهين متضادين) ؛ كما في التبادل المتعاكس بين الصوديوم والكالسيوم عبر الغشاء الخلوي .

anti posic

مُكَرَّهُ بِالشَّرْبِ

الشعور بالبعث والشعور بالكرهية للشرب .

anti praxia

تَعَارُضُ الأَعْرَاضِ

أي أن الأعراض تخالف المتعارف عليه بالنسبة لمرض معين .

anti precipitin

مُضَادُّ المُرْسَبَةِ

مادةٌ تضادُّ بفعالها عمل المرسبة .

anti prostate

الغُدَّةُ البَصَلِيَّةُ الإِحْلِيَّةُ

(=bulbourethral gland)

انظر تحت antiparastata .

anti prostatitis

التَّهَابُ الغُدَّةِ

البَصَلِيَّةِ الإِحْلِيَّةِ

(=ante prostatitis)

التهاب الغُدَّةِ البَصَلِيَّةِ الإِحْلِيَّةِ .

anti prothrombin

مُضَادُّ البروثرومبين

1- دواءٌ أو مادةٌ مضادَّةٌ لطليعة الثرومبين (البروثرومبين) .

2- واحدة من مجموعات شتى من مضادات التخثر التي تعيق تحوُّل البروثرومبين إلى ثرومبين .

anti protozoal

مُضَادُّ الأَوَالِي

مادةٌ أو دواءٌ يخربُّ الأوالي ويمنع نموها وتكاثرها .

antiprotozoan (=antiprotozoal)	مُضادُّ الأوالي انظر تحت antiprotozoal .	اللبن .	antireticular	مُضادُّ الجملة الشبكية البطانية أضداد للجملة الشبكية البطانية في الخلية .
antipruritic	مُضادُّ الحكة دواء يمنع الحكة ويُسفي منها ، غالباً ما يستعمل موضعياً .	مُضادُّ الفيروس القهقري	antiretroviral	دواء يستخدم في علاج عداوى الفيروسات التقهقرية .
antipsoriatic	مُضادُّ الصدفية دواء فعّال ضدَّ الصدفية .	مُضادُّ الروماتزم	antirheumatic	عامل مُضادُّ أو معالج للروماتزم .
antipsychomotor	مُضادُّ الحركة النفسانية المنشأ يُثبِّط النشاط الحركي المفرط ذي المنشأ النفساني .	مُضادُّ الريسين (بروتين سام)	antiricin	مُضادُّ الريكتسيات
antipsychotic (=neuroleptic)	مُضادُّ الذهان الدايبنزوديازيبين ، تضم مضادات الذهان مجموعات مختلفة أولها الأدوية التقليدية من مجموعة الفينوثيازين وأول دواء منها هو الكلوربرومازين الذي بدأ اكتشاف تأثيره المضاد للذهان في عام 1954 ، ويوجد حالياً أجيال جديدة من الأدوية غير النمطية لعلاج الذهان .	مُضادُّ الريبكتسيات	antirickettsial	مادّة أو دواء مُضادُّ للريكتسيات .
antipyrogenic	مُضادُّ التقيح يمنع أو يؤخّر ظهور القيح .	مُضادُّ الروبين	antirobin	سم في شجر الخرنوب .
antipyresis	مُضادُّ الحمى المعالجة باستخدام أدوية خافضة للحرارة .	مُضادُّ الصدأ	antirust	مادّة تمنع تشكّل الصدأ .
antipyretic	مُضادُّ الحمى دواء معالج أو خافض للحرارة .	مُضادُّ إدرار الصوديوم	antisaluresis (=antinatriuresis)	دواء مُضادُّ لإدرار الصوديوم .
antipyrine	أنتيبيرين (دواء مسكن)	مُضادُّ الجرب (أدوية)	antiscabietic	مُضادُّ الجرب
antipyrotic	مُضادُّ الحروق عامل فعّال في علاج الحروق .	مُضادُّ الجرب	antiscabious (=antiscabietic)	دواء مُضادُّ للجرب .
antirabic	مُضادُّ داء الكلب دواء أو لقاح مُضادُّ لداء الكلب .	مُضادُّ القرمزية	antiscarlatinal	دواء أو مادّة لعلاج الحمى القرمزية .
antirachitic	مُضادُّ الرُخد دواء أو عامل مُضادُّ للرُخد أو داء الكُساح .	مُضادُّ البلهارسيات	antischistosomal	دواء مُضادُّ ومتلف للبلهارسيات .
antiradiation	مُضادُّ الإشعاع عامل فعّال ضدَّ التأثيرات الضّارة للإشعاع .	مُضادُّ الفصام	antischizophrenic	عامل يمنع أو يعالج مرض الفصام .
antirennin	مُضادُّ المنفحة (أدوية) ضد إنزيمي يتشكل في دماء الحيوانات المحنونة بالمنفحة . وهو يعاكس فعل المنفحة ويمنع تخثر	مُضادُّ البتّع	antiscorbutic	يمنع أو يشفي من مرض البتّع (عوز فيتامين C) .
		مُضادُّ الإفراز	antisecretory	عامل أو دواء مُعيّن يمنع أو ينقص إفراز عصارة المعدة .
		ضدَّ الذات	antiself	
		مُضادُّ التحسيس	antisenstization	أي أفعال يقوم بها الشخص ينتج عنها أذية لذاته .

antisensitizer **ضِدُّ المُحَسِّن**
عَامِلٌ يُضَادُّ المَادَّةَ المُحَسِّنة وَيُخَفِّفُ تَأثيرَهَا .

antiseptis **تَطْهِير**
1- منع الأتتان بواسطة المُطَهِّرات .
2- أي إجراء من شأنه إنقاص الزُّمرة الجرثوميَّة على الجلد أو الأغشية المخاطيَّة لدرجة مميَّزة .
3- جميع الوسائل المتخذة لقتل الميكروبات التي تحدث التعفن .

physiologic antiseptis **تَطْهِيرٌ فِسيولوجيٌّ**
مجموعَةُ الطُّرُق التي يُستبعدُ بها الجسمُ الجراثيم . وتسمَّى أيضاً التَطْهِيرُ الذَّاتيُّ .

antiseptic (pl. antiseptics) **مُطَهِّر (ج: مُطَهِّرات)**
1- ذو علاقة بالمادَّة المُطَهِّرة .
2- دواءٌ أو مادَّةٌ تبطلُ التعفن .
3- مادَّةٌ تمنع نموَّ وتطوُّرَ العضويات الدَّقِيقة دون أن تقتلها بالضرورة .

وهي عملياً مادة تمنع التهاب جرح ما أو تطهره .
تجري عملية التطهير بواسطة التعقيم وإبادة جراثيم المرض باستخدام مواد غير سامة وغير مؤذية تقتل العضويات الدقيقة المسببة للعدوى أو تخمدنها (تعطل نشاطها) ، مثل الكحول ، صبغة الأكرديين والهكسامين .

antiseptic gargle **غرغرة مطهرة**
غرغرة مطهرة للحم والبلعوم .

antisepticize **يُطَهِّر**
يستخدم مادَّةً تطهِّرُ الجسم أو الجروح .

antiserotonin **مضاد السيروتونين (كيميائي)**
antiserum **مصلٌ ضديٌّ**

مصلٌ يحتوي ضداً أو أضداداً . يمكن الحصول عليه من الحيوان الذي منَّع إما بواسطة حقن الجسم بالمستضدات ، أو بإعدائه بالعضويات الدقيقة التي تحتوي تلك المستضدات . يمكن أن تكون الأمصال المضادة وحيدة القوة أي معينة لمستضد واحد ، أو أنها متعددة القوى أي معينة لأكثر من مستضد واحد .

heterologous antiserum **مصلٌ ضديٌّ غيبيٌّ**
(=) مصلٌ ضديٌّ مغاير .

homologous antiserum **مصلٌ ضديٌّ مثليٌّ**
مصلٌ يحتوي على ضد واحد أو أكثر . ويمكن الحصول عليه من كائن حي مثيل (إنسان آخر في حالة الإنسان) سبق تعرضه إلى فعل المستضد بحقنه في الأنسجة ، أو بعدوى سابقة .

monospecific antiserum **مصلٌ ضديٌّ**

أحادي النوعية

monovalent antiserum **مصلٌ ضديٌّ**
أحادي التكافؤ

مصلٌ يحوي ضداً معيناً واحداً .

nerve growth factor antiserum **مصلٌ ضديٌّ**

لعامل النمو العصبي

مصلٌ ضديٌّ يحوي أضداداً لمستضدات عامل النمو العصبي .

polyvalent antiserum **مصلٌ ضديٌّ**

عديد التكافؤ

مصلٌ يحوي أكثر من ضد نوعي واحد .

rabies antiserum **مصلٌ ضديٌّ لداء الكلب**

مصلٌ يحوي أضداداً لفيروس داء الكلب .

Rh antiserum **مصلٌ ضديٌّ للرأهء**

مصلٌ ضديٌّ للرأهء وهو يختصُّ بالزُّمَرِ الدَّمويَّة .

therapeutic antiserum **مصلٌ ضديٌّ علاجيٌّ**

مصلٌ يحتوي أضداداً نوعية لمعالجة مرض معين .

anti-shatter **مقاوم للتشظي (زجاج)**

زجاجٌ لا تتبعثر منه الشظايا عند ارتطامه وانكساره .

antisialagogue **مضاد الإلغاب**

دواءٌ أو مادَّةٌ مضادةٌ لزيادة إفراز اللعاب وإسالته .

antisialic **مضاد الإلغاب**

عاملٌ أو دواءٌ يمنع سيلان اللعاب أو إفرازه .

antisideric **منافر للحديد**

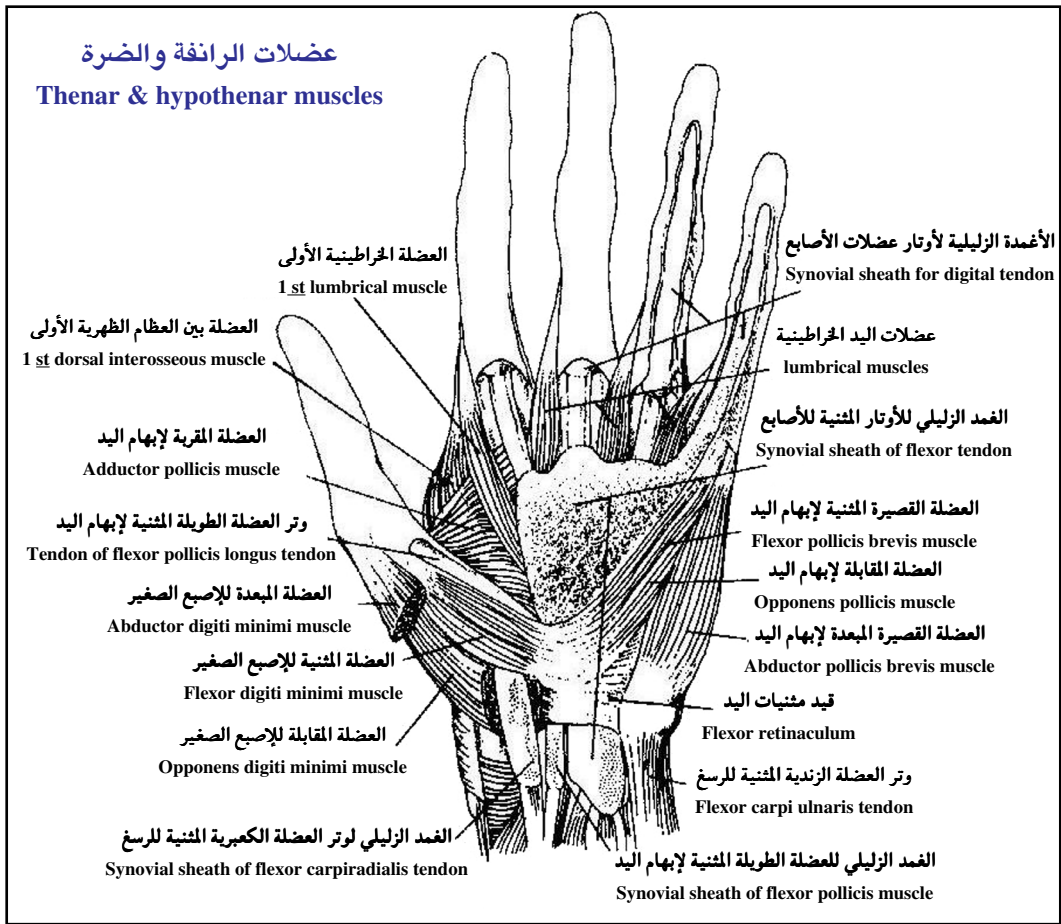
ينافر الحديد ولا يتفق معه .

antisocial **1- مُعتل اجتماعياً**

2 - مُعَادٍ لِلْمُجْتَمَعِ .
 (=psychopathic) (=معادي للمجتمع)
 (أ) شخصٌ يعادي سلوكه حقوق الآخرين الاجتماعية والحقوقية ، وهي إشارة الى صفة شخصية خاصة تُرى في اضطراب الشخصية الاجتماعية .
 (ب) سلوكٌ إجرامي ينتهك حقوق الآخرين ، واضطراب الشخصية المضادة للمجتمع والذي أطلق عليه السيكوباتية يتميز بسلوك الانحراف والخروج عن القانون ، ويحدث بنسبة 1-3% وتمثل حالاته 75% من نزلاء السجون ، ويحدث نتيجة لعوامل وراثية والنشأة والبيئة المحيطة ، وليس له علاج حاسم حتى الآن .

1- اعتلال اجتماعي
 2 - مُعَادَةُ الْمُجْتَمَعِ
 مُضَادُّ التَّشْنُجِ
 دواء يفرج تشنج العضلي وخاصة العضلات الملساء في الشرايين والقصبات المعوي وقناة الصفراء والحالب والمصترات كما أنه يفرج أيضاً تشنج العضلات الهيكلية .
 مُضَادُّ تَشْنُجِ المَرَاةِ
 (أدوية)
 دواء يضاد تشنج المرارة ويزيله .
 مُضَادُّ تَشْنُجِ القَصَبَاتِ
 (أدوية)
 دواء يزيل تشنج القصبات ويضادّه .
 مُضَادُّ التَّشْنُجِ العَضَلِيِّ
 دواء يفرج التشنج العضلي وخصوصاً في العضلات الهيكلية .
 مُضَادُّ لِلنُّطْفَةِ
 مادةٌ تضادُّ النُّطفة وتشلُّ حركتها .
 مُضَادُّ ذَيْفَانِ النُّطَافِ
 دواءٌ يضادُّ ذَيْفَانَ النُّطَافِ .
 مُضَادُّ العُنُقُودِيَّاتِ
 (=antistaphylococcal)
 دواءٌ يضادُّ المَكْرُورَاتِ العُنُقُودِيَّةَ ويمنع تكاثرها

ويعيق نموها .
 مُضَادُّ الحَالَةِ
 الدموية العُنُقُودِيَّةِ
 مادة تضاد فعل الحالة الدموية العنقودية .
 مُضَادُّ الحَالَةِ العُنُقُودِيَّةِ
 مادةٌ تضادُّ فعل الحالة العنقودية .
 ضد الستياپسين
 مُضَادُّ العَقْمِ
 دواءٌ لعلاج العقم .
 مقابل القص
 المقابل لعظمة القَصِّ في جسم الإنسان .
 مُضَادُّ العَقْدِيَّاتِ
 دواءٌ أو عاملٌ فعَّالٌ ضدَّ المَكْرُورَاتِ العَقْدِيَّةِ .
 مُضَادُّ العَقْدِيَّاتِ
 دواءٌ فعَّالٌ ضدَّ المَكْرُورَاتِ العَقْدِيَّةِ .
 ضدَّ الستيربتودورناز
 مضادٌ للستيربتودورناز
 ضدَّ حَالَةَ الدَّمِ العَقْدِيَّةِ
 (=antistreptolysin)
 دواءٌ أو مادةٌ مضادَّةٌ لفعل الحالة العنقودية .
 ضدَّ الستيربتوكيناز
 ضدُّ يَبْطُ فعل الستيربتوكيناز .
 الضَّدُّ
 انظر تحت antibody .
 مانعُ التَّعَرُّقِ
 (=antisudorific)
 مادةٌ تمنع التَّعَرُّقَ أو تَبْطُ إفراز العرق .
 مُضَادُّ الوُدِيِّ
 1 - دواءٌ يضادُّ الجملة العصبية الوديَّة .
 2 - مادةٌ تولد تأثيراً شبيهاً بتأثير قطع أو إحصار الودي
 مُضَادُّ الزُّهْرِيِّ
 دواءٌ أو مادةٌ تُستخدم في علاج الزُّهْرِيِّ .
 مُضَادُّ المُرْصَافِ
 (=antitemplate)
 مادةٌ فرضيةٌ قيل أنها تَبْطُ الانفتال أو الانشطار في الخلية الطبيعية ، أما في حالة أدية الخلية فهي



تتشر خارج الخلية لتحدث الانفتال أو الانشطار الخلوي .

antitetic مُضادُّ الكُزاز (أدوية)
يمنع الكزاز ويعالجه .

antitetanolysin ضدُّ حالة الكُزاز
مادةٌ تمنع انحلال عصيات الكزاز .

antithenar 1 - ضرة (اليد)
(=hypothenar)

2 - ظهر القدم

3 - ظهر اليد

مايقع مقابل راحة اليد أو إخمص القدم .

antithermic مُضادُّ الحمى
(=antipyretic)

دواء مضاد للحمى أو ارتفاع درجة حرارة الجسم .

antithrombic مُضادُّ التَخَثُّر
مادةٌ أو دواءٌ يضادُّ التَخَثُّر .

antithrombin مُضادُّ الثرومبين
أية مادةٌ تحدث بشكل طبيعي أو بعد المعالجة ، وتُعدّل عمل الثرومبين فتحدُّ من تخثر الدم . وقد عرفت ست مواد طبيعية مضادة للتخثر يرمز لها بالأرقام الرومانية I-VI .

antithromboplastin مُضادُّ الثرومبوبلاستين
أية مادةٌ أو عامل يمنع أو يتدخل في تشكيل الخثرة .

antithrombotic مانعُ الخثار
الدواءُ أو العامل المانع للَخَثَار .

antithyroid مُضادُّ الدرقيّة
(=antithyroidal)
دواءٌ أو مادةٌ تضادُّ وظيفة الدرقيّة . وبخاصة

	تضادُ تركيب هُرمون الدَّرَقِيَّة .	(=botulinus antitoxin)	
antithyroidal	مُضادُّ الدَّرَقِيَّة	(=botulism antitoxin)	انظر تحت bivalent gas gangrene antitoxin .
	مضادُّ لفعل الغُدَّة الدَّرَقِيَّة .	bovine antitoxin	ضدُّ ذَيْفَانِ بَقْرِيٍّ
antithyrototoxic	مُضادُّ السُّمِّيَّة الدَّرَقِيَّة		درياق أو ترياق يحتوي أضعاداً مستخلصة من البقر بدلاً من الخيول ، وتستعمل للأشخاص المتحسسين لأمصال الخيول .
	دواءٌ أو مادةٌ تضادُّ التأثيرات السُّمِّيَّة للكيميَّات المُفرطة لهرمونات الدَّرَقِيَّة .	diphtheria antitoxin	ضدُّ ذَيْفَانِ الحُنَّاق
antithyrotrophin	مُضادُّ مُنَمِّيَّة الدَّرَقِيَّة		درياق أو ترياق الحُنَّاق .
	دواءٌ أو مادةٌ تمنع إفراز أو عمل الهرمون المُنمِّي للدَّرَقِيَّة .	gas gangrene antitoxin	ضدُّ ذَيْفَانِ الغنغرينة الغَازِيَّة
antithyrotropic	مُضادُّ مُوجِّه الدَّرَقِيَّة		ترياق أو ترياق متعدد التكافؤ من مصل الخيل يصادُّ جراثيم المطَّيَّة (Clostridium) المسبِّبة للغنغرينة الغازية .
	يمنع إفراز أو عمل الهرمون المُوجِّه للدَّرَقِيَّة (TSH) .	normal antitoxin	ضدُّ ذَيْفَانِ نظامي
antitonic	مُضادُّ التَوَثُّرِيَّة	perfringent antitoxin	ضدُّ ذَيْفَانِ الحاطمة (=ضدُّ ذَيْفَانِ الوَشِيقِيَّة) (=botulism antitoxin)
	مادةٌ أو دواءٌ يُنقص التَوَثُّر أو التَوَثُّرِيَّة .		انظر تحت botulism antitoxin .
antitoxeinheit	وحدة ضد الذيفان	scarlet fever streptococcus antitoxin	ضدُّ ذَيْفَانِ عَقْدِيَّاتِ الحُمَّى القَرْمَزِيَّة
antitoxic	1 - مُضادُّ السُّمِّ		ترياق ضد ذيفان المكورات العقدية المسببة للحُمَّى القَرْمَزِيَّة .
	2 - تَرِياقِيٍّ	staphylococcus antitoxin	ضدُّ ذَيْفَانِ العُنُقُودِيَّاتِ
	جسمٌ ضديٌّ يصادُّ السُّمِّ ، ويسمَّى الدَّرِياق أو التَرِياق .		ترياق ضد ذيفان المكورات العنقودية .
antitoxigen	مُسْتَرِيقٌ	tetanus and gas gangrene antitoxin	ضدُّ ذَيْفَانِ الكُرْزِ والغنغرينة الغَازِيَّة
	(=antitoxinogen)		ترياق ضد ذيفان الكزاز والغنغرينة الغازية .
	مادةٌ تُحرِّضُ إنتاجَ التَرِياق في الجسم .	tetanus antitoxin	ضدُّ ذَيْفَانِ الكُرْزِ
antitoxin	ضدُّ الذَيْفَانِ		ترياق ضد ذيفان عصيات الكزاز .
	1 - درياق أو ترياق يصادُّ الذَيْفَانِ أو السُّمِّ .	antitoxinogen	مُسْتَضِدُّ الذَيْفَانِ
	2 - مصلٌ ضديٌّ يستعمل كعاملٍ تمثياعي لفاعل ليقاوم ذيفاناً جرثومياً معيناً .		مستضدٌ يحرِّضُ على إنتاجِ الذيفانات أو السموم .
bivalent gas gangrene antitoxin	ضدُّ ذَيْفَانِ الغنغرينة الغَازِيَّة الثَّنَائِيُّ التَّكافُؤُ (=ضدُّ ذَيْفَانِ الوَشِيقِيَّة) (=botulism antitoxin)	antitoxinum	ضدُّ الذيفان
	ترياق ثنائيُّ التَّكافُؤُ ضد الغنغرينة الغازية . وهو مضادٌ للمصل المنقَّى يؤخذُ من الحيوانات وبخاصة الخيول الممنعة بحقنها بالذيفان أو مايشبهه ، ويطبَّق كعاملٍ للمناعة المنفعلة ضدَّ الذيفانات التي تنتجها الزُّمر A ، B ، C من جراثيم المطَّية الوَشِيقِيَّة «الوشيقة» .	(=antitoxin)	انظر تحت antitoxin .
botulinal antitoxin	ضدُّ ذَيْفَانِ الوَشِيقِيَّة (=botulinum antitoxin)	antitragicus	عَضَلَةُ المَرزَّة (تشريح)

(=musculus antitragicus TA)

عضلة في الأذن الخارجية مقابل الرزمة .

antitragus TA المرزة

بروز يقابل الرزمة في الأذن الظاهرة أو الخارجية
يحدد جوف المحارة الأذنية في الخلف والأسفل
ويتمادى مستمراً مع صوان الأذن في الأعلى .

antitreponemal مضاد اللولبيات

دواء أو مادة تضاد فعل اللولبيات .

antitrichomonal مضاد المشعرات

1- فعال ضد المشعرات .

2- عامل متلف للمشعرات .

antitrisimus ضزز عكسي

تشنج يمنع إغلاق الفم .

antitrope صنو (عضو مقابل لآخر)

أي عضو يشكّل مع عضو آخر زوجاً متماثلاً .

antitropic صنواني

يتناسب ولكنه يتموضع بشكل متعاكس ، مع
مثيل آخر كما في فرتي القفاز اليمني
واليسرى .

antitropin مضاد الطاهية

(=antiopsonin)

مضاد الطاهية أو مضاد لمادة ترتبط بالمستضد
فتهيئه للبلعمة .

antitrust مضاد الاحتكار

antitrypanosomal مضاد المثقيبات

1- فعال ضد المثقيبات .

2- دواء أو عامل يقضي على المثقيبات .

antitryptic مضاد التربيسين

(=antitrypsin) (=antitryptic)

مادة تضاد عمل التربيسين .

antitryptase مضاد التربيتاز

مضاد لإنزيم التربيتاز .

antituberculin ضد التوبريكولين

ضد يتكوّن بعد حقن التوبريكولين أو اللقاح
المضاد للسّل .

antituberculosic مضاد السّل ؛

مضاد التدرن

(=antituberculous)

عامل أو دواء فعال علاجياً ضد مرض السّل أو
التدرن .

antitubulin مضاد التوبولين

عامل يمنع تكاثر مادة التوبولين ، وبهذا يمنع
تشكّل النّيبات الدقيقة في الخلية .

antitumor مضاد الورم

عامل يضاد تشكّل الأورام .

antitumorogenic مانع حدوث الورم

عامل يمنع حدوث الأورام .

antitussive مضاد السعال

دواء مضاد للسعال ، يمنع حدوثه ويخفّيه .

antityphoid مضاد التيفية

دواء مضاد للحمى التيفية .

antityrosinase مضاد التيروسيناز

دواء مضاد للتيروسيناز أو الإنزيم الحال
للتيروسين .

antiulcerative 1 - مضاد التقرح

2 - دامل التقرح

عامل يدمل القروح ويسرّع شفاءها ويمنع
حدوثها .

antiuratic مضاد ترسب اليورات

دواء أو عامل يضاد ترسب اليورات ويمنع
تشكّل حصياتها .

antiurease ضد اليوريزاز

مضاد لفعل إنزيم اليوريزاز .

antiurokinase مضاد اليوروكيناز

مضاد لفعل إنزيم اليوروكيناز .

antivaccinationist معارض التطعيم

الشخص الذي يعارض التطعيم أو إعطاء
اللّقاحات .

antivenene مضاد الزعاف

(=antivenin)

مادة بروتينية تستعمل في معالجة التسمم
بزعاف الحيوانات .

antivenereal مضاد الأمراض المنقولة

جنسياً (أدوية)

	دواءٌ مُضادٌّ للأمراض المنقولة جنسياً .	anti-wear	مُضادُّ الاهتراء
antivenin	مُضادُّ الزُّعافِ انظر تحت antivenene .		عاملٌ يَضادُّ البَلْبَى أو الاهتراء .
black widow	مُضادُّ زُعافِ الأرْمَلَةِ السُّوداءِ	antixenic	مُضادَّةُ المَوادِّ الأَجْنَبِيَّةِ
spider antivenin	(=مُضادُّ زُعافِ العنكبِ السُّودِ) دواءٌ مُضادُّ لزُعافِ العنكبِ السُّودِ المسمَّاةِ «الأرْمَلَةِ السُّوداءِ» لأنَّ الأُنثى فيها تقتلُ الزُّوجَ الذَّكَرَ بعدَ التَّزاوجِ .	antixerophthalmic	يتعلَّقُ بتفاعلِ الجسمِ تجاهَ أيةِ مادَّةٍ غريبةٍ .
Latrodectus mactans	مُضادُّ زُعافِ الزُّوجِ (=مُضادُّ زُعافِ العنكبِ السُّودِ)	antixerotic	مُضادُّ الجُفافِ يعارضُ أو يمنعُ حدوثَ الجفافِ .
antivenin	انظر تحت black widow spider antivenin .	antizyme	مُضادُّ الإنزيمِ مضادُّ لفعلِ الإنزيمِ .
antivenom	مُضادُّ الزُّعافِ؛ مُضادُّ السَّمِّ (=antivenin) (=antivenomous)	antizymohexase	مُضادُّ الزيموهكسازِ
	دواءٌ مُضادُّ للزُّعافِ . مادَّةٌ بروتينيةٌ تستعملُ في معالجةِ التَّسَمُّمِ بزُعافِ الحيواناتِ .	antizymotic	مُضادُّ الإنزيمِ عاملٌ يَضادُّ فعلَ الإنزيمِ ويمنعُ عمله .
antiviral	مُضادُّ الفيروساتِ (=antivirotic)	antlophobia	رُهابُ الفَيْضانِ الخوفُ من حدوثِ الفيضانِ .
	دواءٌ يَضادُ الفيروساتِ ويمنعُ تكاثرها .	antodontalgic	مُضادُّ ألمِ السِّنِّ (=antiodontalgic)
antivirulin	مُضادُّ الفيرولينِ		دواءٌ مسكنٌ لألمِ الأسنانِ .
antivitamer	مُضادُّ الفيتاميرِ هو المركبُ الذي يعاكسُ عملَ الفيتاميرِ ، والفيتاميرِ هو أحدُ مركبينِ أو أكثرٍ متشابهةٍ ، قادرةٌ على إنجازِ وظيفةٍ نوعيةٍ للفيتامينِ في الجسمِ ، مثل النياسينِ والنياسيناميدِ .	antofibrotic	مضادُّ التَّلَيُّفِ مادَّةٌ تَسبِّبُ تراجعَ التَّلَيُّفِ .
antivitamin	مُضادُّ الفيتامينِ مادَّةٌ تتداخلُ في تركيبِ واستقلابِ الفيتاميناتِ .	antophthalmic	مُضادُّ الرَّمَدِ (أدوية) دواءٌ يَضادُّ الرَّمَدَ أو التهابَ الملتحمةِ .
antivivisection	مُعَارِضَةٌ تَشْرِيحِ الحيواناتِ الحَيَّةِ معارضةٌ تشريحِ الحيواناتِ الحَيَّةِ .	antorphine	نالورفينِ (=nalorphine)
antivivisectionist	مُعَارِضُ تَشْرِيحِ الحيواناتِ الحَيَّةِ الشَّخْصُ الَّذِي يعارضُ تشريحَ الحيواناتِ الحَيَّةِ .		دواءٌ يرتبطُ بنائياً بالمورفينِ ، ولكنه يكونُ بمثابةِ مضادِّ له وللمخدراتِ المنتمية للمورفينِ .
		antra (sing.antrum)	غَيْرَانِ (ف:غار) انظر تحت antrum .
		antracela	قَبِيلَةٌ غَارِيَّةٌ (=antrocele)
			قبيلةٌ غَارِيَّةٌ أو كَهْفِيَّةٌ .
		antral	غَارِيٌّ غَارِيٌّ ، نسبةٌ للغارِ أو الكهفِ .
		antral fistula	ناسورٌ غَارِيٌّ ناسورٌ غَارِيٌّ
		antrectomy	اسْتِئْصَالُ الغارِ
		Antricola	المُغَاوِرِيَّةُ

جنسٌ من القراد يتطَلَّق على الطيور .

antritis

التَّهَابُ الْغَارِ

التَّهَابُ الْغَارِ أَوْ الْجَيْبِ وَعَادَةً يَشِيرُ إِلَى التَّهَابِ جَيْبِ الْفَكِّ الْعُلُويِّ .

antro-

سَابِقَةٌ بِمَعْنَى الْغَارِ

سَابِقَةٌ تَتَعَلَّقُ بِالْغَارِ أَوْ الْجَيْبِ ، وَعَادَةً تَسْتَعْمَلُ لِلإِشَارَةِ إِلَى جَيْبِ الْفَكِّ الْعُلُويِّ .

antroatticotomy

فَتْحُ الْغَارِ وَالْعُلْيَةِ

(=atticoantrotomy)

عَمَلِيَّةٌ جِرَاحِيَّةٌ يُفْتَحُ فِيهَا الْغَارُ أَوْ جَيْبِ الْفَكِّ الْعُلُويِّ وَكَذَلِكَ الْعُلْيَةِ أَوْ الْقِسْمِ الْعُلُويِّ مِنَ الْأُذُنِ الْوَسْطَى .

antrobuccal

غَارِيُّ شِدْقِيٍّ

غَارِيٌّ فَمَوِيٌّ يَتَعَلَّقُ بِالتَّوَاصُلِ بَيْنَ جَيْبِ الْفَكِّ الْعُلُويِّ وَجَوْفِ الْفَمِ كَمَا فِي النَّاسُورِ الْغَارِيِّ الشَّدْقِيِّ .

antrocele

قَيْلَةٌ غَارِيَّةٌ

قَيْلَةٌ غَارِيَّةٌ ، وَهِيَ عِبَارَةٌ عَنِ تَجْمَعِ السَّوَائِلِ فِي الْغَارِ أَوْ مَا يُعْرَفُ بِجَيْبِ الْفَكِّ الْعُلُويِّ .

antroduodenectomy

اسْتِنْصَالُ الْغَارِ

وَالِإِثْنَا عَشْرِيٍّ

اسْتِنْصَالُ غَارِ الْمَعْدَةِ مَعَ الْإِثْنَا عَشْرِيٍّ .

antrodynia

أَلْمُ الْغَارِ

(=) أَلْمُ الْجَيْبِ الْفَكِّيِّ الْعُلُويِّ .

antromycosis

فُطَارُ الْغَارِ

تَكُونُ الْفُطْرِيَّاتُ فِي جَيْبِ الْفَكِّ الْعُلُويِّ .

antronalgia

أَلْمُ الْغَارِ

(=) أَلْمُ جَيْبِ الْفَكِّ الْعُلُويِّ .

antronasal

غَارِيُّ أَنْفِيٍّ

يَتَعَلَّقُ بِجَيْبِ الْفَكِّ الْعُلُويِّ وَالْأَنْفِ .

antroneurolysis

إِزَالَةٌ تَعْصِيبِ الْغَارِ

عَمَلِيَّةٌ جِرَاحِيَّةٌ يَجْرَدُ فِيهَا الْغَارُ الْمَعْدِيَّ مِنْ عَصْبِهِ .

antrophore

مُوسَّعٌ غَارِيٍّ

مَحْلُولٌ عِلَاجِيٌّ لِتَوْسِيعِ الْغَارِ .

antrophose

ضَوَاءٌ عَيْنِي

antropyloric

غَارِيُّ بَوَائِيٍّ

مَا يَتَعَلَّقُ بِبَوَابِ الْمَعْدَةِ وَيَشْمَلُ غَارَهَا .

antroscope

مُنْظَارُ الْغَارِ

أَلَةٌ مُضَيِّئَةٌ تَسْتَعْمَلُ فِي فَحْصِ الْجَيْبِ الْفَكِّيِّ الْعُلُويِّ .

antrosopy

تَنْظِيرُ الْغَارِ

فَحْصُ جَيْبِ الْفَكِّ الْعُلُويِّ بِمُنْظَارِ الْغَارِ .

antrostome

فُغْرَةٌ غَارِيَّةٌ

فُغْرَةٌ أَوْ فَتْحَةٌ فِي الْغَارِ .

antrostomy

فَعْرُ الْغَارِ

إِحْدَاثُ فَجْوَةٍ بِعَظْمِ جَيْبِ الْفَكِّ الْعُلُويِّ جِرَاحِيًّا فِي إِحْدَى جَوَانِبِهِ مِنْ خِلَالِهَا يُمْكِنُ تَأْمِينُ تَصْرِيْفِ وَتَفْرِيفِ مَحْتَوِيَّاتِهِ وَتَنْظِيفِهِ .

intranasal antrostomy

فَعْرُ الْغَارِ عَبْرَ الْأَنْفِ

إِجْرَاءُ فَتْحَةٍ أَوْ فَعْرَةٍ فِي جَيْبِ الْفَكِّ الْعُلُويِّ عَبْرَ الْأَنْفِ .

antrotome

مِبْضَعُ الْغَارِ

المِبْضَعُ الَّذِي تُحْدِثُ بِهِ فَعْرَةٌ فِي الْغَارِ .

antrotomy

فَتْحُ الْغَارِ

عَمَلِيَّةٌ تَسْتَحْدِثُ فِيهَا فَعْرَةٌ أَوْ فَتْحَةٌ فِي الْغَارِ لْغَرَضِ النَّزْحِ .

sublabial antrotomy

فَتْحُ الْغَارِ تَحْتَ الشَّفَةِ

اسْتِحْدَاثُ فَتْحَةٍ فِي الْغَارِ تَحْتَ الشَّفَةِ لْغَرَضِ النَّزْحِ خَاصَّةً فِي حَالَةِ التَّهَابِ جَيْبِ الْفَكِّ الْعُلُويِّ .

antrotympanic

غَارِيُّ طَبْلِيٍّ

يَتَعَلَّقُ بِغَارِ الْخُشَّاءِ وَجَوْفِ الطَّبْلَةِ .

antrotympanitis

التَّهَابُ الْغَارِ وَالطَّبْلَةِ

التَّهَابُ الْغَارِ وَغِشَاءِ الطَّبْلَةِ .

antrum (pl.antra)

غَارٌ (ج: غَيْرَانٌ)

تَسْمِيَةٌ عَامَّةٌ تَشْرِيحِيَّةٌ تَشِيرُ إِلَى جَوْفِ أَوْ حَجْرَةٍ هَوَائِيَّةٍ وَبِخَاصَّةٍ دَاخِلِ الْعِظْمِ .

antrum auris

الْغَارُ الْأُذُنِيُّ

(=meatus acusticus الصَّمَاخُ السَّمْعِيُّ

الظَّاهِرُ)

وَهُوَ الصَّمَاخُ السَّمْعِيُّ الظَّاهِرُ أَوْ الْخَارِجِيُّ أَوْ

الْغَارُ الْأُذُنِيُّ وَهُوَ قَنَاةٌ سَمْعِيَّةٌ تَشْرِيحِيَّةٌ تَمْتَدُّ بَيْنَ

صِيَوَانِ الْأُذُنِ وَحَتَّى غِشَاءِ الطَّبْلَةِ .

antrum folliculare غارُ الجُرَيْبِ

جوف مملوء بالسائل الجريبي على أحد جوانب الجريب المبيضي الحويصلي في مرحلته الأخيرة من النمو قبل الإباضة مباشرة .

antrum mastoideum TA غارُ الخُشَاءِ

غار الخُشَاءِ فراغ هوائيٌّ في الجزء الخُشَائِيٍّ من العظم الصدغيّ ، يتّصل بجوف الطبلّة وبخلايا الخُشَاءِ ، ويسمّى أيضاً جوف الخُشَاءِ .

antrum maxillare الغارُ الفكِّيُّ

(=sinus maxillaris) (=الجيبُ الفكِّيُّ)
جوفٌ في عظم الفكّ العلويّ يسمّى أيضاً غار هيمورا أو جيب الفكّ العلويّ .

antrum of Highmore غارُ هيمُور (تَشْرِيح)

(=sinus maxillaris) (=جيبُ الفكّ العلويّ)
انظر تحت antrum maxillare .

antrum of Willis غارُ ويليس

(=antrum pyloric) (=غارُ البَوَّابِ)
الجزء المتّسع من بوّاب المعدة المحصور بين جسم المعدة وقناة البوّاب .

antrum tympanic الغارُ الطبليّ

(=antrum mastoideum TA) (=غارُ الخُشَاءِ)
انظر تحت antrum mastoideum .

cardiac antrum غارُ الفُوَادِ

الجزء المخروطيّ من المريء تحت الحجاب الحاجز ، تتصل قاعدته بفتحة الفُوَادِ في المعدة .

dental antrum غارُ السِّنِّ

جوف في عظم الفكّ ينغرس فيه السن .

duodenal antrum غارُ الإثناعشريّ

(=ampulla duodeni) (=أمبولة الإثناعشريّ)
انظر تحت ampulla duodeni .

ethmoid antrum الغارُ الغرباليّ

(=sinus ethmoidale TA) (=الجيبُ الغرباليّ)
جيب هوائيٌّ في العظم الغرباليّ .

frontal antrum الغارُ الجبهيّ

(=sinus frontalis) (=الجيبُ الجبهيّ)
انظر تحت sinus frontalis .

gastric antrum غارُ المعدة

(=antrum pylori) (=غارُ البَوَّابِ)

mastoid antrum غارُ الخُشَاءِ

(=antrum mastoideum TA) (=الغارُ الخُشَائِيّ)
انظر تحت antrum mastoideum TA .

pyloric antrum غارُ البَوَّابِ

غار البوّاب هو القسم المتوسع من القسم البوابي للمعدة بين جسم المعدة والقناة البوابية ، ويدعى كذلك غار ويلس والغار المعدي .

tympanic antrum الغارُ الطبليّ

(=antrum mastoideum TA) (=غارُ الخُشَاءِ)
انظر تحت antrum mastoideum TA .

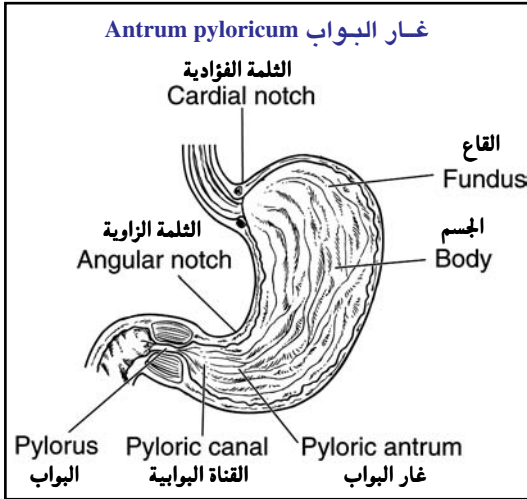
Valsalva's antrum غارُ فالسالفا

(=antrum mastoideum TA) (=غارُ الخُشَاءِ)

anuclear عديمُ النواة

يقال عن الخلية التي لا نواة لها لأنها فقدت نواتها ، أو الخلية التي ليس لها أصلاً نواة كما في الكريات الحمر .

anucleate عديمُ النواة



antrum pylori غارُ البَوَّابِ

الجزء المتّسع من بوّاب المعدة بين جسم المعدة وقناة البوّاب ويسمّى أيضاً غار ويلس .

antrum pyloricum TA غارُ البَوَّابِ (تَشْرِيح)

انظر تحت antrum pylori .

(=anuclear)

- 1- خلية غير منواة مثل كرية الدم الحمراء .
2- بدون نواة أو نوى .

anucleated

مَنْزُوعُ النُّوَاةِ

(=denucleated)

- خليةٌ نَزَعَتْ نَوَاتِهَا .
عَدِيمُ النُّوِيَّةِ

anucleolar

خليةٌ لَانُوِيَّةٌ لَهَا .

anucleolate

عَدِيمُ النُّوِيَّةِ

(=anucleolar)

خليةٌ لَانُوِيَّةٌ لَهَا .

anulus TA (pl.anuli)

حَلَقَةٌ (ج:حَلَقَات)

تسميةٌ تشريحيةٌ عامَّةٌ لتركيبٍ دائريٍّ حلقيٍّ الشَّكْلِ .

anuli fibrosi cordis TA الحَلَقَاتُ اللَّيْفِيَّةُ القَلْبِيَّةُ

واحدةٌ من أَكثَفِ الحَلَقَاتِ اللَّيْفِيَّةِ التي تحيط الفُوهَاتِ الأذينيَّةِ البُطِينِيَّةِ اليمنى واليسرى . وعلى هذه الحَلَقَاتِ ترتكز الألياف العضليَّةُ الأذينيَّةُ والبطينيَّةُ سواءً مباشرةً أو بشكلٍ غير مباشر .

anulus conjunctivae TA حَلَقَةُ المُلْتَحِمَةِ

حَلَقَةٌ عندَ الحُوفِ القرنيِّ الصَّلْبِيِّ حيثُ تلتحمُ الملتحمة بالقرنية .

anulus femoralis TA الحَلَقَةُ الفَخَذِيَّةُ

الْفَتْحَةُ البُطِينِيَّةُ للقناة الفَخَذِيَّةِ ، وهي تُغَلِّقُ عادةً بحاجز السَّاقِ والصفاق . وتسمَّى أيضا الفتححة السَّاقِيَّةُ أو الفَخَذِيَّةُ .

anulus fibrocartilagineus الحَلَقَةُ اللَّيْفِيَّةُ

العُضْرُوفِيَّةُ لغشاء

الطَّبَلِ

حَلَقَةٌ لَيْفِيَّةٌ عُضْرُوفِيَّةٌ لغشاء الطَّبَلِ حيثُ يرتكز الجزء الطَّرْفِيُّ لغشاء الطَّبَلِ على التَّكْمِ الطَّبَلِيِّ .

anulus fibrosus disci الحَلَقَةُ اللَّيْفِيَّةُ للْفُرْصِ

بَيْنَ الفَقْرَتَيْنِ

الجزء المحيِّطُ بشكلٍ الخاتمِ حول القرص بين الفقرتين ، ويتألَّفُ من نسيج ليفيٍّ عُضْرُوفِيٍّ ،

وآخر ليفي .

nulus inguinalis

الحَلَقَةُ

profundus TA

الأرْبِيَّةُ العميقة

فتحةٌ في اللَّقَافَةِ العرضائيَّةِ ، من أَجْلِ الحبلِ المَنُويِّ والرِّباطِ المَدُورِ . وتسمَّى أيضًا الإربيَّةُ البطنيَّةُ العميقة ، وكذلك ، الحَلَقَةُ البطنيَّةُ الدَّاخِلِيَّةُ .

anulus inguinalis

الحَلَقَةُ

superficialis TA

الأرْبِيَّةُ السُّطْحِيَّةُ

فتحةٌ في سفاق العَضَلَةِ المنحرفة الظَّاهِرِيَّةِ من أَجْلِ الحبلِ المَنُويِّ أو الرِّباطِ المَدُورِ . تسمَّى أيضًا : الحَلَقَةُ الإربيَّةُ تحت الجلد . أو الحَلَقَةُ البطنيَّةُ الظَّاهِرِيَّةُ ، أو الحَلَقَةُ الإربيَّةُ الظَّاهِرِيَّةُ .

anulus iridis



الحَلَقَةُ القُرْضِيَّةُ

major TA

الكبيرة

حَلَقَةٌ أَقْلُ غَلَطًا وتخطيماً من الحَلَقَةِ القُرْضِيَّةِ الصَّغِيرَةِ ، وهي تحيط بها كحَلَقَةٍ متراكزةً على سطح القُرْضِيَّةِ .

anulus iridis

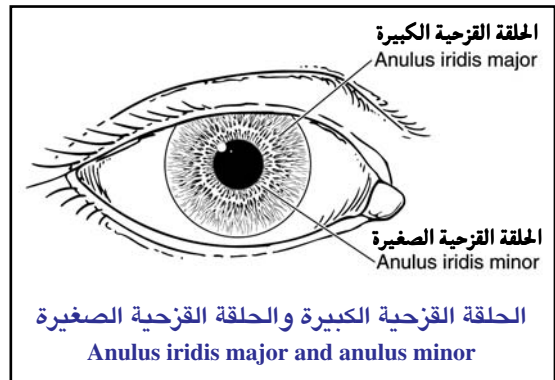


الحَلَقَةُ القُرْضِيَّةُ

minor TA

الصَّغِيرَةُ

حَلَقَةٌ داخِليَّةٌ خَشنةٌ مخطَّطةٌ متراكزةٌ على سطح القُرْضِيَّةِ .



anulus of conjunctiva

حَلَقَةُ المُلْتَحِمَةِ

الحَلَقَةُ المتكوِّنة عندَ دائرة اتصال الملتحمة بالقرنية .

anulus sclerae TA

حَلَقَةُ الصُّلْبَةِ

حَلَقَةٌ من الشرايين في الصلبة تحيط بمنطقة

دخول العصب البصري للعين .

anulus tendineus حَلَقَةُ الوتر

المشترك communis TA

رباطٌ حلقيّ تنشأ منه عضلات العين المستقيمة ، يرتكز على حافة القناة البصرية وعلى الجزء الداخلي من الشقّ الحجاجي العلوي . وتسمّى أيضاً حَلَقَةُ زَن (Zinn's ring) .

anulus tympanicus TA الحَلَقَةُ الطَبليّة

الحلقة العظمية التي تشكّل جزءاً من العظم الصدغيّ عند الولادة ثم تتطور لتصبح الجزء الطبلي من العظم .

anulus umbilicalis TA الحَلَقَةُ السريّة

فرجةٌ في جدار البطن يمرُّ عبرها الحبل السريّ الذي يربط الجنين بالمشيمة .

Anura البتّراوات

البتراوات رتبةٌ من البرمائيات وتضمّ الضفادع والعلاجيم .

anuran بتراوي

أي حيوان برمائي من رتبة اللاذليات (البتراوات) مثل الضفدعيّات (تضم الضفادع والعلاجيم) ، وهو ذو أرجل خلفية كبيرة ويفتقر إلى الذيل ؛ وهي رتبة من البرمائيات تفقد ذيلها ، وتتطور رئتها في مراحل التطور الأخيرة كالضفادع .

anuresis انقطاع البول؛ زَرَام

1- احتباس البول في المثانة .

2- كبتٌ كاملٌ لإفراز البول من الكلّيتين .

anuretic 1- متعلق بانقطاع البول

2- منقطع البول

anuria انقطاع البول؛ زَرَام

انظر تحت anuresis .

angioneurotic انقطاع البول الوعائيّ

anuria العصبي

انقطاع في البول ناجمٌ عن نخر القشر الكلويّ .

calculous anuria انقطاع البول الحصويّ

انقطاع في البول ناجمٌ عن وجود حصاة كلويّة .

compression anuria انقطاع البول الأنضغاطي

انقطاع البول بسبب مرض أو ورم ضاغط على المسلك البولي .

obstructive anuria انقطاع البول الأنسدادي

فشلٌ في إفراز البول ناجمٌ عن الانسداد كما في حصيّات المجاري البوليّة .

postrenal anuria انقطاع البول بعد الكلويّ

(=obstructive انقطاع البول الأنسدادي)

فشلٌ في إفراز البول ناجمٌ عن الانسداد التالي للكلية كما في حصيّات السيل البوليّة .

prerenal anuria انقطاع البول قبل الكلويّ

انقطاع للإفراز الكلوي للبول ناجمٌ عن هبوط ضغط الدّم لدرجة أقلّ مما يكفي للمحافظة على الضغط الترشحي في الكبيبات .

renal anuria انقطاع البول الكلويّ

فشلٌ في إفراز البول من الكلّيتين ، بالرغم من كفاية الضغط الترشحي في الكبيبات الكلويّة ، وسالكية الحالين .

suppressive anuria انقطاع البول الأنكباتي

فشلٌ في إفراز البول من الكلّي .

anuric متعلق بانقطاع البول

يتعلّق أو يتّصف بفشل إفراز البول من الكلّي .

anurous أبتّر (عديم الذيل)

عديم الذيل أو مقطوع الذيل .

anus TA الشرج

الفتحة الخلفية للقناة الهضمية ، وتحيط بها غالباً حلقة عضلية تسمى المصرة الشرجية . تخضع هذه الحلقة - التي تنظم طرح محتويات المعى إلى الخارج (التغوط) - لسيطرة الأعصاب .

anus of Rusconi شرجٌ رسكوني

(=blastopore (=مَسَم الأريّة)

[راسكوني ، 1849-1776 ، عالم بيولوجيا إيطالي] .

فتحة المعى البدائي (Archenteron) ، إلى خارج الجنين ، عند دور المعيدة (Gastrula) .

anus vesicalis شرجٌ مثانيّ

انفتاحٌ شاذٌ للمستقيم في داخل المثانة مع بقاء الشرج رتقاً في هذه الحالة .
anus vestibularis شَرْجٌ دَهْلِيْزِيٌّ (= شَرْجٌ فَرْجِيٌّ مَهْبِلِيٌّ) (=vulvovaginal anus)
 انفتاحٌ شاذٌ للمستقيم على الفرج ، ويكون الشرج رتقاً في هذه الحالة .
artificial anus شَرْجٌ اصْطِنَاعِيٌّ
 فتحةٌ محدثةٌ في المعي الغليظ بواسطة مفاغرة القولون .

ectopic anus شَرْجٌ مُتَبَيِّدٌ (= رتقُ الشَّرجِ)
 (=imperforate anus) انظر تحت imperforate anus .
enterouterine anus شَرْجٌ مَعْوِيٌّ رَحْمِيٌّ
 حالةٌ ينفثُ فيها المعي في الرحم المتمزقة ، فتنفذ من ذلك المواد الغائطية عبر الرحم والمهبل .

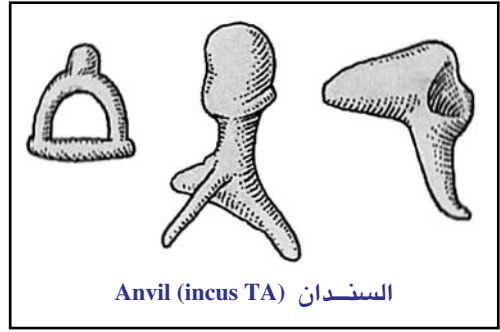
imperforate anus رتقُ الشَّرجِ
 بقاء الغشاء الشرجي بحيث يُبقي الشَّرج مسدوداً . وقد لا يكون العيب الولادي تاماً فتبقى ثقبتهُ تسمح بمرور محتويات المعي الغليظ . وعندما يكون الرتقُ تاماً تُرى هنالك رصعةٌ (Dimple) على جلد العجان . وكثيراً ما تترافق هذه الحالةُ مع انسداد القسم السفلي من المستقيم .

preternatural anus شَرْجٌ مُضَادٌّ لِطَبِيعَةِ الشَّرجِ الموجود في موضع شاذ أو غير معتاد .
vulvovaginal anus شَرْجٌ فَرْجِيٌّ مَهْبِلِيٌّ
 انفتاحٌ شاذٌ للمستقيم على الفرج ، ويكون الشرج رتقاً في هذه الحال .

anusitis التَّهَابُ الشَّرجِ
 التَّهَابُ الفَتْحَةِ النَّهَائِيَّةُ لِلقَنَاةِ الهَضْمِيَّةِ .

anvil السَّنْدَانُ
 (=incus TA)
 أحد عظيمات السَّمْعِ في الأذن الوسطى ، تشبه السندان في شكلها ، وهي العظمة الوسطى من بين العظام الثلاث بالأذن الوسطى .

anxietas قَلَقٌ
 (=anxiety)



Anvil (incus TA) السندان

انظر تحت anxiety .

anxiety قَلَقٌ

شعورٌ بغضبٍ يتضمن الحس بخطر محقق أو حالة عدم استقرار في الرأي أو توقع حدوث أمر هام ، ويترافق ذلك مع مع انفعالات واستجابات فيسيولوجية استعداداً لذلك كالحرقان وارتفاع ضغط الدم والتوتر العضلي والرعاش وتَسْرَعُ التنفس والتعرق والضعف والإعياء . وخلافاً للشعور بالخوف ، فإن القلق يتولد عن أخطار خيالية أو غير حقيقية أو غير موجودة . تعتبر اضطرابات القلق من أكثر الحالات النفسية انتشاراً ، حيث تقدر نسبة الإصابة بها بين 10-30٪ من عموم السكان ، وللقلق علامات نفسية مثل الخوف والترقب ، وأعراض جسدية في صورة اضطراب في وظائف الجسم ، ويقع تحت مظلة القلق في التصنيفات النفسية الحديثة مجموعة من الحالات المرضية الأخرى .

automatic anxiety قَلَقٌ تَلْقَائِيٌّ
 قلقٌ بدافع ذاتي ، أو بفعل الغريزة ، أو باستحكام العادات .

castration anxiety قَلَقٌ الخِصَاءِ
 الخوف من فقدان الأعضاء التناسلية أو من إصابتها في الذكور .

ego anxiety قَلَقُ الأَنَا
 القلق ، والضيق ، والحيرة فيما يتعلق « بشؤون الأنا أو الذات » .

eighth month anxiety قَلَقُ الشَّهْرِ الثَّامِنِ
 القلق الذي يصيب الحامل ، ولاسيما في الشهر

الشامن حول أمور الولادة ورعاية الطفل المرتقب .
examination anxiety قلقُ الامتحان
 القلق الذي يتتاب الطلاب (وخصوصاً الطالبات) أيام امتحاناتهم .
existential anxiety قلقُ وجودي
 قلق يتعلق بشؤون المعيشة والحياة والوجود .
fixed anxiety قلقُ ثابت
 قلق يتعلق بفكرة أو موضوع معين كالرهاب من حالة أو شيء معين .
free-floating anxiety قلقُ عَامِضُ السَّبَبِ
 قلق عام شديد غير مرتبط بأي موضوع أو حالة أو فكرة معينة .
instinctual anxiety قلقُ غَرِيْزِيّ
 قلق بفعل الغريزة أو باستخدام العادات .
neurotic anxiety قلقُ عَصَابِيّ
 القلق المزمن الذي ليس له سبب بيرره ، وهو نقيض الخوف الناجم عن سبب حقيقي . قلق من شيء ما بالغريزة أو بالفطرة .
organic anxiety قلقُ عَضْوِيّ
 قلق يترافق مع إصابة وألم في بعض أجزاء الجسم .
pathologic anxiety قلقُ مَرَضِيّ
 قلق شديد يستمر لفترة طويلة فيؤدي إلى اضطرابات جسدية .
phobic anxiety قلقُ رَهَابِيّ
 1- رهَاب اجتماعي يتظاهر بقلق شديد ونوبات من الفزع عند أداء أي شيء أمام الناس .
 2- قلق يتولد عن التعرض للحالة أو للموضوع أو للشيء المسبب للرهاب .
separation anxiety قلقُ الانفصال
 التوجُّس والخوف من الانفصال عن أشخاص معينين أو تغيير في المكان أو المحيط المألوف ، وهذا يكثر عند الرضع في العمر بين (12-24) شهراً ، ويتصف بالبكاء والهيجية وبعض علامات الاحتجاج والرفض .
signal anxiety قلقُ الإِشَارَة

ويسمى كذلك القلق التنبهي ، وهو إشارة تنبئية تنذر الأنا بوجود خطر يهدد توازنه .
situation anxiety قلقُ الوَضْع
 القلق الذي يتتاب الشخص عند تعرضه لموقف صعب أو مهين .
stranger anxiety قلقُ الغَرِيب
 القلق الذي يتتاب الطفل عند رؤيته شخصاً غريباً للمرة الأولى .
anxiolytic مُزِيلُ القَلَقِ
 1- يخفف من حدة القلق .
 2- عامل (أو دواء) يقلل الشعور بالقلق .
 وتضم هذه المجموعة الدوائية البنزوديازيبينات (الديازيبام والأدوية المشابهة له) ، والقليل من الأدوية غير شائعة الاستخدام من غير البنزوديازيبينات مثل الميروبامات والهيدروكسيزن .
anxious قلق
 شخص يعاني من القلق ، مشتق من القلق حيث وصف الشخص المصاب بهذا الاضطراب والذي تبدو عليه مظهره .
anidremia نَقْصُ ماءِ الدَّمِ
 (=anhydremia)
aorta TA (pl.aortae) الأورطي (تشريح)
 الجذع الشرياني الرئيسي الذي يتوزع منه الجهاز الشرياني . ينشأ من البطين الأيسر للقلب ويصعد مشكلاً الأورطي الصاعد ثم ينحني ليشكل قوس الأورطي ثم يستمر نازلاً ليشكل الأورطي النازل وينقسم الأخير الى قسم علوي الأورطي الصدري ، وقسم سفلي هو الأورطي البطني وعند مستوى الفقرة القطنية الرابعة ينقسم الأخير الى الشريانين الحرقفيين الأيمن والأيسر .
 ووظيفته نقل الدم المؤكسج من بطين القلب الأيسر حول القوس الأورطي وعبر الأورطي الظهرية الذي يمتد على طول الجذع متفرعاً إلى عدة فروع تغذي أعضاء الجسم المختلفة .
abdominal aorta الأورطي البطني

(=pars abdominalis الجُزءُ البطنيُّ)
 aortae (للأورطي)
 بعد القسم الصدري يستمر الأورطي نازلاً
 ليشكّل القسم السفلي أو الأورطي البطني ،
 وعند مستوى الفقرة القطنية الرابعة ينقسم
 الأخير إلى الشرياني الحرقفيين الأيمن والأيسر .
 aorta abdominalis TA الأبهري البطني
 (=pars abdominalis الجُزءُ البطنيُّ)
 aortae (للأبهري)
 انظر تحت abdominal aorta .
 aorta ascendens الأورطي الصّاعد
 (=pars ascendens الجُزءُ الصّاعدُ)
 aortae (للأورطي)
 ينشأ الشريان الأورطي من البطن الأيسر للقلب
 ويصعد مشكلاً الأورطي الصّاعد .
 aorta descendens الأورطي النّازل
 (=pars thoracia الجُزءُ الصّدرِيُّ)
 aortae (للأورطي)
 الأورطي العجزيُّ
 sacrococcygea العُصعُصي
 (=arteria sacralis الجُزءُ العجزيُّ)
 mediana TA (النّاصف)
 aorta thoracalis الأورطي الصّدرِيُّ
 (=aorta thoracalis)
 انظر تحت thoracic aorta .
 aorta thoracica TA الأورطي الصّدرِيُّ
 ascending aorta الأورطي الصّاعد
 (=pars ascending الجُزءُ الصّاعدُ)
 aortae (للأورطي)
 bicuspal aorta الأورطي ثنائي الشرف
 شذوذ تشريحي يصيب الأورطي .
 buckled aorta الأورطي الملتوي
 (=kinked aorta)
 انفصال ، وغالباً مع تضيق طفيف لقوس
 الأورطي في مستوى مغرز الرباط الشرياني .
 descending aorta الأورطي النّازل
 (=pars thoracica الجُزءُ الصّدرِيُّ)

(للأورطي) aortae
 أورطي مُبامن dextropositioned aorta
 (= overriding aorta) (مُمتطيُّ)
 سوء تموضع خلقي للأورطي ، الذي ينشأ
 ممتطياً الحاجز البطني فيتلقي الدم من البطن
 الأيمن وكذلك البطن الأيسر ، ويوجد هذا
 الشذوذ في ثلاثي فاللو بصفة خاصة .
 double aorta أورطي مزدوج
 dynamic aorta أورطي ديناميكي
 شذوذ ملحوظ في نبضان الأورطي .
 kinked aorta أورطي مُلتو
 انفصال ، وغالباً مع تضيق طفيف لقوس
 الأورطي في مستوى مغرز الرباط الشرياني .
 left aorta أورطي يساري
 overriding aorta أورطي مُمتطيُّ (مُمتطيُّ)
 تشوه خلقي يحدث في رباعية فالو (Tetralogy
 of fallot) حيث ينزاح الأورطي إلى اليمين
 فيبدو وكأنه قد نشأ من كلا البطينين ممتطياً
 العيب الموجود في الحاجز البطني .
 palpable aorta أورطي مَجسوس
 هو الأورطي الذي يمكن جسّه بسهولة في حالة
 كون جدار البطن نحيلاً ومنكمشاً .
 pericardial aorta أورطي تآموري
 primitive aorta أورطي بدائي
 أحد الجذعين الوعائيين قبل التحامهما في وعاء
 دموي واحد هو الأورطي ، وذلك في المراحل
 الأولى من بداية تكوين الجنين .
 thoracic aorta الأورطي الصّدرِيُّ
 (=aorta thoracica TA)
 بعد أن يُشكل الأورطي قوساً يسمّى الأورطي
 القوسي ، والذي يستمر في النزول عبر القفص
 الصّدرِيّ فيسمّى الأورطي الصّدرِي .
 ventral aorta أورطي بطناني (في الأسماك)
 الأورطي الموجود في الأسماك .
 1 - أورطي aortae (sing.aorta)
 2 - أورطيات (ف: أورطي)

aortal (=aortic)	أورطي	rheumatic aortitis	التهابُ الأورطي الروماتزمي
	له علاقةٌ بالشريان الأورطي .		التهابُ الأورطي بفعل الإصابة بالروماتزم ، والذي قد يترقى إلى التليف اللطخي .
aortalgia	ألمٌ أورطي الموقِع	rheumatoid aortitis	التهابُ الأورطي الروماتويدي
	ألم في منطقة الشريان الأورطي .		التهابُ الأورطي المرافق للتهاب المفصل الروماتويدي .
aortectomy	اقتطاعُ الأورطي	syphilitic aortitis	التهابُ الأورطي الزُهري
	قطع جزء من الأورطي .		انظر تحت Luetic aortitis .
aortic	أورطي	thoracic aortitis	التهابُ الأورطي الصدريُّ
	له علاقةٌ بالشريان الأورطي .	ulcerous aortitis	التهابُ الأورطي التقرُّحيُّ
aorticopulmonary	أورطي رئويُّ	aortoarteritis	التهابُ الأورطي والشرايين
	يتعلَّق بالباحة بين الأورطي والشريان الرئوي .	aortocaval	أورطي أجوفِي
aorticopulmonic	أورطي رئويُّ		يتعلَّق بالباحة بين الشريان الأورطي والوريد ، أو يربط ما بين الأورطي والأجوف .
aorticorenal	أورطي كلويُّ	aortocoronary	أورطي تاجيُّ
	يتعلَّق بالأورطي والكلية .		يتعلَّق بالباحة بين الشريان الأورطي والشريان التَّاجي ، أو يصل بين الأورطي الشريان والتَّاجي .
aortitis	التهابُ الأورطي	aortogram	صورةُ الأورطي
	التهاب الشريان الأورطي .		الصُّورة الشعاعيةُ للأورطي النَّاجمة عن التصوير الشعاعيُّ للشريان الأورطي بعد حقن الأوعية الدَّمويَّة بمادَّة ظليلة .
aortitis syphilitica	التهابُ الأورطي الزُهريُّ	aortography	تصوُّيرُ الأورطي
	التهاب الأورطي النَّاتج عن الإصابة بداء الزُهري ، مما يؤدي إلى مضاعفات كثيرة منها حدوث الأثورزمات الأورطية .		التصوير الشعاعيُّ لشريان الأورطي بعد حقن العروق الدَّمويَّة بمادَّة ظليلة .
Döhle-Heller	التهابُ الأورطي	abdominal aortography	تصوُّيرُ الأورطي البطنيِّ
aortitis	بحسب دوليه - هيلر		التصوير الشعاعيُّ للقسم البطنيِّ من الأورطي .
(=syphilitic	(=التهابُ الأورطي	intravenous	تصوُّيرُ الأورطي
aortitis)	(الزُهريُّ)		بالحقن الوريدي
[كارل دوليه ، 1855-1928 ، باثولوجي ألماني]	[كارل دوليه ، 1840-1913 ، باثولوجي	aortography	إجراء صورة شعاعية ظليلة للأورطي ، بالأشعة السينية ، بعد حقن مادة ظليلة عن طريق الوريد ، وذلك بهدف تشخيص ما يصيب الأورطي أو فروعه أو صمامه من أمراض .
	ألماني] .		
	انظر تحت Luetic aortitis .	retrograde	تصوُّيرُ الأورطي
luetic aortitis	التهابُ الأورطي الزُهريُّ		بالطَّريق الرَّاجِع
	التهاب الأورطي نتيجة الإصابة بداء الزُهري ، وتشتمل مضاعفاته على : قصور في دسام شريان الأورطي ، تضيقٌ أو انسدادٌ في فتحات الشريان التاجي ، والأثورزمات الأورطية .	aortography	التصوير الشعاعيُّ للشريان الأورطي بعد إمرار
nummular aortitis	التهابُ الأورطي النُمِّيُّ		
	التهاب الأورطي مع ظهور لطحاط بيضاء على الغلاف الدَّاخلي للوعاء .		

قثطرة من خلال شريان محيطي إلى الأورطي ،
ثم إعطاء حقنة سريعة من مادة ظليلة .

تصوير الأورطي الصدري thoracic aortography

تصوير القسم الصدري للشريان الأورطي .

translumbar تصوير الأورطي

aortography عبْر القطن

التصوير الشعاعي للأورطي بعد حقنه بمادة

ظليلة من خلال إبرة تُدخل في المنطقة القطنية

بحدود الفقرة الثانية عشر من الجزء الصدري

من العمود الفقري .

aortopathy اعتلال الأورطي

اعتلال الشريان الأورطي بأي مرض .

Aortopexy تثبيت الأورطي

خيطة الجدار الأمامي لقوس الأورطي والشريان

تحت الترقوة الأيمن بالقص ، وذلك لجر

الرغامى المرتكزة عليه لموضع الفتح ، وهذا

يُجرى كمعالجة لانسداد السبيل الهوائي بسبب

انضغاط الرغامى في مرض تليّن الرغامى .

Aortoplasty رأب الأورطي

الترميم الجراحي للأورطي .

aortoptosis تدلي الأورطي

انسداد الأورطي .

aortopulmonary أورطي رئوي

يتعلق ب ، أو يقع ما بين الأورطي والشريان

الرئوي .

aortorrhaphy رأب الأورطي

خيطة الأورطي .

aortosclerosis تصلب الأورطي

إصابة الأورطي بتصلب الشرايين .

aortotomy بضع الأورطي

إجراء قطع جراحي في الأورطي .

aosmic متعلق بفقْد الشم؛ خُشامي

(=anosmic)

متعلق بفقْد حاسة الشم ، والشخص الفاقِد

للشم يُسمّى خُشامي .

ap- 1 - سابقة بمعنى الاشتقاق

2 - سابقة بمعنى الانفصال

سابقة بمعنى الانفصال ، وكذلك بمعنى
الاشتقاق .

Apache II أباشي II

مقياس شدة مرض مرضى المستشفيات .

apaconitine أباكُونيتين (أدوية)

قاعدة سمية تستخلص من الأكونيتين .

apallesthesia فقدان حس الاهتزاز

(=pallanesthesia)

فقدان حس الاهتزاز ، وهو القدرة علي

استشعار الذبذبات الميكانيكية على أو حول

الجسم ، مثلما يحدث عندما توضع شوكة رنانة

مهتزة على ناتئة عظمية .

apamin أبامين

سم النحل المُجفّف .

apancrea انعدام البنكرياس

عدم وجود غدة البنكرياس .

apancreatic عديم البنكرياس

يتعلق بالشخص الذي تنعدم لديه غدة

البنكرياس أو المُعْتكلة .

aparalytic لاشكلي

غير مصاب بالشلل أو من دون شلل .

aparathyrosis انعدام الدريقات

(=aparathyrosis)

عدم وجود الدريقات

aparathyroidism انعدام الدريقات

(=aparathyrosis)

عدم وجود الدريقات .

aparathyrosis انعدام الدريقات

عدم وجود الدريقات .

apareunia تعذر المُجمعة أو اللاجماعة

اللاجماعة أو تعذر المُجمعة .

aparthrosis مفصل زليلي

(=junctura synovialis)

مفصل زليلي

apastia صوام؛ الامتناع المرضي عن الطعام

الامتناع المرضي عن الطعام ، صوام .

apastic 1 - متعلق بالامتناع عن الطعام

والشمبازني والسعلاة .

apeidosis **اضْمِحْلَالُ الْمُمِزَّاتِ**
اضْمِحْلَالٌ أَوْ اخْتِفَاءٌ تَدْرِيجِيٌّ لِلتَّظَاهِرَاتِ
الرَّضِيَّةِ النَّسِيجِيَّةِ وَالْإِكْلِينِيكِيَّةِ لِلْمَرَضِ .

apeirophobia **رُهَابُ الْفَضَاءِ**
الْخَوْفُ الشَّدِيدُ مِنَ اللّانْهَاءِ .

apella **1 - عَدِيمُ الْجِلْدِ (جرح)**
(=apellous)

2 - مَخْتُونٌ، عَدِيمُ الْقَلْفَةِ
مُلِينٌ (ج:مُلِينَات)

aperient
(=laxative)

دَوَاءٌ مُلِينٌ وَيضَادُ الْإِمْسَاكِ .

aperiodic **لَادُورِيٌّ**
بِدُونِ دَوْرٍ مَعْيَنٍ . يُقَالُ عَنِ الْغِشَاءِ الَّذِي يَهْتَزُّ
دُونَ أَنْ يَتَّحَدَّ اهْتِزَازَهُ بِدَوْرَةٍ مَعْيَنَةٍ .

aperiosteal **عَدِيمُ السَّمْحَاقِ**
يُقَالُ عَنِ الْعِظْمِ بَعْدَ إِزَالَةِ كَامِلِ السَّمْحَاقِ مِنْهُ .

aperistalsis **فَقْدُ التَّمَعُّجِ**
غِيَابُ الْحَرَكَاتِ التَّمَعُّجِيَّةِ لِلْمَعِيِّ .

aperitive **مُشَهِّئٌ (مُشَهِّيٌّ)**
الدَّوَاءُ أَوْ الطَّعَامُ الَّذِي يَشِيرُ الشَّهِيَّةَ .

apertognathia **إِطْبَاقٌ مُنْفَتِحٌ**
(=open bite) (=aperto gnathism)

إِطْبَاقٌ سَنِّيٌّ غَيْرٌ كَامِلٌ .

apertometer **مِقْيَاسُ الْفُتْحَةِ**
جِهَازٌ لِقِيَاسِ زَاوِيَةِ انْفِرَاجِ الْعَدَسَاتِ الشَّيْبِيَّةِ فِي
الْمَجْهَرِ .

apertura TA (pl.aperturae) **فُتْحَةٌ (ج:فُتْحَات)**
مِصْطَلَحٌ تَشْرِيجِيٌّ يَدُلُّ عَلَى فِتْحَةٍ

apertura externa **الْفِتْحَةُ الظَّاهِرَةُ لِلْمَسَالِ**
aqueductus vestibuli TA **الدَّهْلِيْزِي**

الْفِتْحَةُ الْخَارِجِيَّةُ لِلْمَسَالِ الدَّهْلِيْزِيَّةِ ، وَتَوْجَدُ
عَلَى السُّطْحِ الْخَلْفِيِّ مِنَ الْجِزْءِ الصَّخْرِيِّ مِنَ
الْعِظْمِ الصَّدْغِيِّ ، وَحَشِيًّا لِفِتْحَةِ الصَّمَاخِ الْأُذْنِيِّ
الْبَاطِنِ .

apertura externa canaliculi **الْفُتْحَةُ الظَّاهِرَةُ**
cochleae TA **لِلتَّفَيْقِ الْقَوَّعِيِّ**

2 - صَوَامِي

لَهُ عِلَاقَةٌ بِالْإِمْتِنَاعِ عَنِ الطَّعَامِ النَّاتِجِ عَنِ
الْمَرَضِ .

apathetic **لَا مِبَالٌ؛ فَاتِرُ الشُّعُورِ**
(=apathic) **(=لامبالي؛ فَاتِرُ الشُّعُورِ)**

1- خَامِلٌ، فَاتِرُ الشُّعُورِ، لَا مِبَالٌ .

2- شَخْصٌ غَيْرٌ مُهْتَمٌّ وَلَا مِبَالٌ بِمَا يَدُورُ حَوْلَهُ
مِنْ أَحْدَاثٍ .

apathism **اللَّامِبَالَاةُ؛ فَتُورُ الشُّعُورِ؛ خُمُولٌ**
(=apathy)

1- خُمُولٌ، لَامِبَالَاةٌ، فَتُورُ الشُّعُورِ .

2- حَالَةٌ مِنَ التَّبَلُّدِ فِي الْمَشَاعِرِ مَعَ بَطْءِ
الْإِسْتِجَابَةِ لِلْمَوْثُرَاتِ الْخَارِجِيَّةِ .

apatite **أَبَاتِيْت**

أَحَدُ الْمَكُونَاتِ الْمَعْدِنِيَّةِ فِي الْأَسْنَانِ وَالْعِظَامِ .
يَتَكَوَّنُ مِنْ 10 ذَرَاتٍ كَالْسِيُومِ + 6 مَجْمُوعَاتٍ
فَسْفُورِيَّةٍ + شَارِدَةٌ أَحَادِيَّةُ الْقُوَّةِ قَدْ تَكُونُ كَلُورِ
أَوْ فُلُورِ أَوْ مَجْمُوعَةٌ كَالْكَارِبُونَاتِ أَوْ
هَيْدُرُوكْسِيْلٍ وَفِي الْحَالَةِ الْأَخِيرَةِ يُسَمَّى الْمَرْكَبُ
هَيْدُرُوكْسِي أَبَاتِيْت .

يُوجَدُ فَوْسْفَاتُ الْكَالْسِيُومِ بِالْأَسْنَانِ
وَالْعِظْمِ ، حَيْثُ يَذُوبُ فِي السُّوَالِ الْاِحْمَضِيَّةِ
وَالْمَوَادِ الْكَرْبُوهِدْرَاتِيَّةِ الْمَتَخْمِرَةِ ، وَلَكِنْ حِينَمَا
يُعَالَجُ بِمَحْلُولِ الْفُلُورِيدِ يَنْتِجُ الْفُلُورُ وَأَبَاتِيْتِ
الَّذِي يَقَاوِمُ التَّأْتِيْرَ الْمَدْمَرُ لِلْأَحْمَاضِ
وَالْتَسُوسِ .

apazone **أَبَازُون**

دَوَاءٌ مِنْ مَشْتَقَّاتِ الْبَايْرُوزُولُونِ لَهُ خَوَاصٌّ مُضَادَّةٌ
لِلْإِلْتِهَابِ ، وَهُوَ مُسَكِّنٌ لِلْأَلَمِ ، وَخَافِضٌ
لِلْحَرَارَةِ . يَسْتَعْمَلُ فِي عِلَاجِ التَّهَابِ الْمَفَاصِلِ
الرُّومَاتُوَيْدِيِّ وَالتَّهَابِ الْمَفَاصِلِ الْعِظْمِيِّ .
يُسَمَّى أَيْضاً أَزَابِرُوبَازُون (Azapropazone) .

Ape **قَرْدٌ**

1- تَسْمِيَّةٌ غَيْرُ نَوْعِيَّةٍ تُشِيرُ لِمَعْظَمِ الْقُرُودِ
الْكَبِيرَةِ .

2- أَيُّ مِنَ الرَّئِيسِيَّاتِ عَدِيمَةِ الذَيْلِ مِنْ فَصِيلَةِ
السَّعَالِيَّاتِ الَّتِي تُضْمُ الْغُورِيْلَا وَالْجَبُونِ

الفتحة الخارجية للنفق القوقعي على حافة
الثقب الوداجية في العظم الصدغي .
apertura inferior canaliculi الفُتْحَةُ السُّفْلِيَّةُ
للنَّفِيقِ الطَّبْلِيِّ tymanici TA
الفتحة السفلية للنفق الطبلي على السطح
السفلي للجزء الصخري من العظم الصدغي .
apertura lateralis الفُتْحَةُ الوَحْشِيَّةُ
للْبَطْنِ الرَّابِعِ ventriculi quarti TA
فتحة في نهاية الرذب الوحشي للبطن الرابع
توصله بالحيز تحت العنكبوتية ، تسمى أيضاً
فتحة لوشكا (Foramen of Luschka) ، وفتحة
كي (Key) وريتزيوس (Retzius) .
apertura medialis الفُتْحَةُ الإِنْسِيَّةُ
للْبَطْنِ الرَّابِعِ ventriculi quarti TA
فتحة ناصفة في القسم السفلي من سطح البطن
الرابع توصله بالحيز تحت العنكبوتية ، تسمى
أيضاً ثقب ماجندي (Foramen of magendie) .
apertura mediana الفُتْحَةُ الناصفة
للْبَطْنِ الرَّابِعِ ventriculi quarti TA
apertura pelvis الفُتْحَةُ الحَوْضِ السُّفْلِيَّةِ
(الصُّغْرَى) inferior(minoris)
apertura pelvis الفُتْحَةُ السُّفْلِيَّةُ للحَوْضِ
inferior TA
فتحة غير منتظمة في الحوض الصغير ويحدها
العصعص والأربطة العجزية الحذبية وجزء من
الإسك وجانبا القوس العاني والارتفاق العاني .
apertura pelvis فُتْحَةُ الحَوْضِ العُلْوِيَّةِ
(الصغرى) superior (minoris)
apertura pelvis الفُتْحَةُ العُلْوِيَّةُ
للحَوْضِ superior TA
فتحة علوية في الحوض الصغير ويحدها العُرف
ومشط العظام العانية والحدود القوسية
للحرقفين والحافة الأمامية لقاعدة العَجَزِ .
apertura piriformis TA الفُتْحَةُ الكُمَثْرِيَّةُ
النَّهَائِيَّةُ الأمامِيَّةُ لفتحة عظم الأنف تصل بين
الأنف الخارجي والجمجمة . وهي كُمَثْرِيَّةُ
الشَّكْلِ ، وتُسمَّى الفرجة الأنفيَّةُ الأمامِيَّةُ ،

وكذلك قاعدة الأنف .

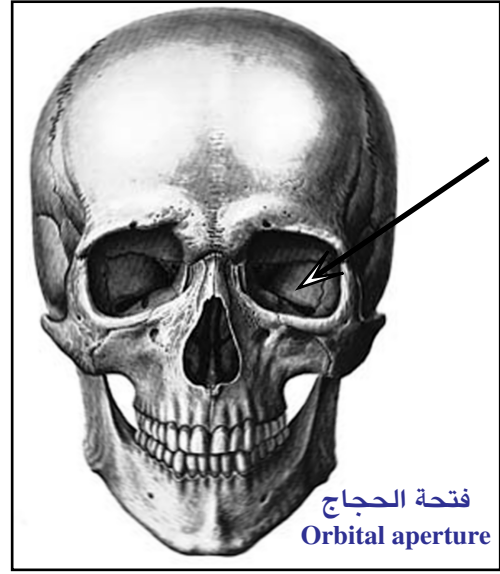فُتْحَةُ الجَيْبِ apertura sinus
الجَنْبِيّ frontalis TA
هي الفتحة الخارجية للجيب الجبهي ضمن
جوف الأنف ، بنيتها مختلفة ، ولكنها عادة
مانزح إلى الصماخ المتوسط .
apertura sinus فُتْحَةُ الجَيْبِ
الوَدِيّ sphenoidalis TA
الفُتْحَةُ العُلْوِيَّةُ apertura superior
للنَّفِيقِ الطَّبْلِيِّ canaliculi tymanici
هي الفُتْحَةُ العُلْوِيَّةُ للنفق الطبلي في العظم
الصدغي ، المؤدية إلى الطبل أي تجويف الأذن
الوسطى . وتدعى كذلك الفتحة الباطنة للنفق
الطبلي .
apertura thoracis الفُتْحَةُ السُّفْلِيَّةُ
للصَّدْرِ inferior TA
هي فتحة غير منتظمة في القسم السفلي من
الصدر محاطة بالفقرة الصدرية الثانية عشرة ،
والضلع الثاني عشر في الجانبين ، والحافة
المقوسة للغضروفين الضلعيين عندما يلتقيان
في القص . وتسمى كذلك مخرج الصدر .
apertura thoracis الفُتْحَةُ العُلْوِيَّةُ
للصَّدْرِ superior TA
هي الفتحة الإهليلجية في قمة الصدر ، وهي
محاطة بالفقرة الصدرية الأولى والضلع
والغضروف الأول ، والحافة العلوية لقبضة
القص ، وتسمى كذلك مدخل الصدر .
apertura tympanica canaliculi الفُتْحَةُ الطَّبْلِيَّةُ
لنَّفِيقِ حَبْلِ الطَّبْلِ chordae tympani TA
الفتحة الطبليَّةُ لنفق حبل الطبل هي فتحة على
القسم الخلفي للأذن الوسطى التي يدخل من
خلالها عصب حبل الطبل إلى الجوف الطبلي ،
وتسمى كذلك معبر الحبل الخلفي (Iter
chordae posterius) .

فُتْحَاتُ aperturæ (sing.apertura)

جمع فُتْحَةٍ أو فُرْجَةٍ ؛ اصطلاح يستعمل في
التسميات التَّشْرِيحِيَّةِ العامَّةِ للدلالة على فتحة

	في الجسم . فُتْحَةٌ	الشَّكْل ، وتُسَمَّى الفرجة الأنفية الأمامية ، وكذلك قاعدة الأنف .
aperture	اصطلاح يستعمل في التسميات التشريحية العامّة للدلالة على فتحة في الجسم .	external aperture of aqueduct of vestibule (=apertura externa aqueductus vestibuli TA) انظر تحت apertura externa aqueductus vestibuli .
angular aperture	زاوية الفُتْحَة (=angle of aperture) الزاوية المشكّلة عند نقطة مضيئة بين الشعاعين الأكثر انفراجاً المارين من خلال العدسة الشيئية لمجهر .	external aperture of canaliculus of cochlea (=apertura externa canaliculi cochleae TA) انظر تحت apertura externa canaliculi cochleae .
aperture of frontal sinus	فُتْحَة الجيب الجبهي (=apertura sinus frontalis TA) الفتحة الظاهرة للجيب الجبهي في داخل الجوف الأنفي . شكلها متغيّر ولكنها تصب في الصّماخ الأوسط في الأنف . تسمى أيضاً الثقبية الجبهيّة ، وكذلك ثقبية الجيب الجبهي .	external aperture of tympanic canaliculus (=apertura externa canaliculi tympanici TA) الفتحة السفلية لنفيق الطبل : وهي الفتحة التحتية لثقبية الطبل على السطح السفلي من القسم الصخري للعظم الصدغي .
aperture of glottis	فُتْحَة المزمار (=rima glottidis TA) فتحة المزمار أو مشقّ المزمار	inferior aperture of minor pelvis (=apertura pelvis inferior TA) انظر تحت apertura pelvis inferior .
aperture of larynx	فُتْحَة الحنجرة (=aditus laryngis TA) فتحة الحنجرة هي مدخل الحنجرة .	inferior aperture of thorax (=apertura thoracis inferior TA) الفتحة اللامتظمة في القسم السفلي ، من الصدر وحدودها : الفقرة الصدرية الثانية عشر ، الضلع الثاني عشر ، الحافة المنحنية للغضاريف الضلعية . عند التقائها بالقص . تسمى أيضاً مخرج الصدر .
aperture of lens	فُتْحَة العدسة (=angle of aperture) الزاوية المشكّلة عند نقطة مضيئة بين الشعاعين الأكثر انفراجاً المارين من خلال العدسة الشيئية للمجهر .	inferior aperture of tympanic canaliculus (=apertura inferior canaliculi tympanici TA) الفتحة السفلية لنفيق الطبل
aperture of sphenoid sinus	فُتْحَة الجيب الوتدي (=apertura sinus sphenoidalis TA) فتحة مدوّرة تقع رأساً فوق الصّماخ الأنفي العلوي ، فصل الجيب الوتدي بجوف الأنف . تسمى أيضاً فوهة الجيب الوتدي .	
bony anterior nasal aperture	الفتحة العظمية الأمامية للأنف (=apertura piriformis TA) النهاية الأمامية لفتحة عظم الأنف ، تصل بين الأنف الخارجي والجمجمة . وهي كمثرية	

tympanici TA)
 الفتحة التَّحْتِيَّة لِقَنِيَّة الطَّبَل على السَّطْح السُّفْلِيَّ
 للقسم الصَّخْرِي مِنَ العَظْم الصَّدْغِي .
inferior thoracic aperture فَتْحَةُ الصَّدْرِ السُّفْلِيَّة
 (=apertura thoracis inferior TA)
 . inforior aperature of thorax انظر تحت
internal aperture of فَتْحَةُ النُّمُقِ
tympanic canaliculus الطَّبَلِيَّ العُلْوِيَّة
 (=apertura superior (=الْفَتْحَةُ الغَائِرَةُ
canaliculi tympanici TA) لِلنُّمُقِ الطَّبَلِيَّ
 الفتحة العُلْوِيَّة فِي القَنِيَّة الطَّبَلِيَّة فِي العَظْم
 الصَّدْغِيَّ والمُؤدِيَّة إِلَى صَدْوَقِ الطَّبَلِ .
interpalpebral aperture الفُتْحَةُ بَيْنَ الجَفْنَيْنِ
 فتحة العين المحددة بالجفنين .
lateral aperture of فَتْحَةُ البُطْنِ الرَّابِعِ
fourth ventricle الوَحْشِيَّة
 (=apertura lateralis ventriculi quarti TA)
 . apertura lateralis انظر تحت
median aperture فَتْحَةُ البُطْنِ الرَّابِعِ
of fourth ventricle النَّاصِفَةُ
 (=apertura ventriculi median quarti TA)
 . apertura ventriculi median quarti انظر تحت
mouth aperture فَتْحَةُ الفَمِ
orbital aperture فَتْحَةُ الحِجَاجِ
 (=aditus orbitae TA) (=مَدْخَلُ الحِجَاجِ)
piriform aperture الفُتْحَةُ الكُمَثْرِيَّةُ الشَّكْلِ
 (=apertura piriformis TA)
 النَّهَائِيَّةُ الأَمَامِيَّةُ لِفَتْحَةِ عَظْمِ الأنْفِ تَصِلُ بَيْنَ
 الأنْفِ الخَارِجِيِّ والجَمْجَمَةِ . وَهِيَ كُمَثْرِيَّةُ
 الشَّكْلِ ، وَتُسَمَّى الفَرْجَةُ الأَنْفِيَّةُ الأَمَامِيَّةُ ،
 وَكَذَلِكَ قَاعَةُ الأنْفِ .
posterior nasal aperture الفُتْحَةُ الخَلْفِيَّةُ لِلأنْفِ
 (=choana) (=قَمْعُ الأنْفِ)
 فتحة بين تجويف الأنف والبلعوم الأنفي .
 وتوجد علي الجانبين .
spinal aperture الفُتْحَةُ السِّيسَانِيَّةُ
 (=foramen vertebrale TA) (=الثُّقْبَةُ الفَقْرِيَّةُ)



الفتحة الكبيرة في الفقرة ، والتي تتشكل
 بواسطة جسم الفقرة وقوسها .
spurious aperture of الفُتْحَةُ الكاذِبَةُ لِلقَنَاةِ
facial canal الوَجْهِيَّةِ
 (=hiatus canalis nervi (=فُرْجَةُ قَنَاةِ العَصَبِ
petrosi majoris TA) الصَّخْرِيَّ الكَبِيرَةِ)
 فتحة في الجزء الصخري من العظم الصدغي
 في قاع الحفرة القحفية المتوسطة التي ينفذ منها
 العصب الصخري الأكبر و فرع الشريان
 السحائي الأوسط . وتسمى كذلك الفُتْحَةُ
 الكاذِبَةُ لِقَنَاةِ فالوب .
spurious aperture of الفُتْحَةُ الكاذِبَةُ
fallopian canal لِقَنَاةِ فالوب
 (=hiatus canalis nervi (=فُرْجَةُ قَنَاةِ العَصَبِ
petrosi majoris TA) الصَّخْرِيَّ الكَبِيرَةِ)
 فتحة في الجزء الصخري من العظم الصدغي
 في قاع الحفرة القحفية المتوسطة التي ينفذ منها
 العصب الصخري الأكبر و فرع الشريان
 السحائي الأوسط . وتسمى كذلك الفُتْحَةُ
 الكاذِبَةُ لِقَنَاةِ الوَجْهِيَّةِ
superior aperture الفُتْحَةُ العُلْوِيَّةُ
of minor pelvis للحوض الصَّغِيرِ
 (=apertura pelvis) (=فُتْحَةُ الحَوْضِ)

- الرَّتِين ويقال أيضا الذَّرورة .
 2- نقطة النَّشاط الأعظمي أو نقطة الاستجابة القصوى لأي نمط من التنبيه ، مثل التنبيه الكهربائي لعضلة ما .
 3- قمة كل عضو نباتي ، ورقة كان أم ساقاً أم جذراً ، كثيراً ما تستخدم صفات قمة العضو كمقياس للتصنيف أو التمييز بين أنواع متقاربة كما أن للقمم في الجذر والساق قيمة كبيرة لأنها تضم النسيج المولد الأولي المسؤول عن الاستطالة وعن كون النمو الطولي لهما غير محدود .
 4- طب الأسنان : قمة جذر السن الأكثر بعدا عن التاج .
- superior TA) (العلوية)**
 الفتحة العلوية للحوض الصغير . وهي محددة بعُرف ومشط عظم العانة والخطوط القوسية للحرقفة والحدود الأمامية لقاعدة عظم العجز . وتسمى أيضا حافة الحوض ، ومدخل الحوض .
- superior aperture of thorax (العلوية**
 (=apertura thoracis superior TA)
 فتحة إهليلجية عند قمة الصدر محددة : بالفقرة الصدرية الأولى ، والضلع الأولى مع غضروفها ، والحدود العليا من القص . تسمى أيضاً مدخل الصدر . وفي الاستعمال الإكلينيكي يُطلق على الفتحة العلوية للصدر أيضاً تعبير مخرج الصدر .
- superior aperture of tympanic canaliculus (العلوية**
 (=apertura superior canaliculi tympanici TA)
 الفتحة العلوية للقنينة الطبلية .
- superior thoracic aperture (العلوية**
 (=apertura thoracis superior TA)
 انظر تحت superior aperture of thorax
- tympanic aperture of canaliculus of chorda tympani (العلوية**
 (=apertura tympanica canaliculi chordae tympani TA)
 هي فتحة في القسم الخلفي للأذن الوسطى يدخل من خلالها عصب حبل الطبل إلى جوف الطبل .
- apesthetic (عديم الحواس**
 فاقد الحواس .
- apex (pl.apices) (قمة (ج: قمم)**
 1- مصطلح عام يستعمل في التسميات التشريحية للدلالة على الجهة العلوية للجسم أو العضو ، أو الجزء ، أو النهاية المؤنفة للبناء المخروطي كما في القلب أو
- نقطة الشَّاطِ الأعظمي أو نقطة الاستجابة القصوى لأي نمط من التنبيه ، مثل التنبيه الكهربائي لعضلة ما .
 3- قمة كل عضو نباتي ، ورقة كان أم ساقاً أم جذراً ، كثيراً ما تستخدم صفات قمة العضو كمقياس للتصنيف أو التمييز بين أنواع متقاربة كما أن للقمم في الجذر والساق قيمة كبيرة لأنها تضم النسيج المولد الأولي المسؤول عن الاستطالة وعن كون النمو الطولي لهما غير محدود .
 4- طب الأسنان : قمة جذر السن الأكثر بعدا عن التاج .
- apex auriculae (قمة الأذن**
 نقطة تظهر أحياناً على الجزء الخلفي العلوي من صيوان الأذن . وتسمى الحذبة الأذنية .
- apex capitis fibulae TA (قمة رأس الشظية**
 نتوء على السطح الخلفي لرأس الشظية يتجه للأعلى ويعطي مرتكزاً للرباط القوسي الرضفي للرُّكبة وكذلك لوتر العضلة ذات الرأسين .
- apex capituli fibulae (قمة رأس الشظية**
 (=apex capitis fibulae TA)
 انظر تحت apex capitis fibulae
- apex cartilaginis arytenoideae TA (قمة الغضروف**
 الطَّرْجِهاليّ
 هو الجزء العلوي من الغضروف الطَّرْجِهاليّ في الحنجرة ، وهو ينحني للجهة الخلفية والأنسية ، ويرتبط مع الغضروف القربني .
- apex columnae posterioris medullae spinalis TA (قمة العمود**
 الخلفي للنخاع
 نهاية القرن الخلفي للحبل الشوكي ، وتسمى عمود الحبل الشوكي ، وتغلفه مادة هلامية .
- apex cordis TA (قمة القلب**
 هو النهاية المدببة المدورة للقلب ، تتشكل من البطين الأيسر ، وتتجه للناحية البطنية وللأسفل .
- apex cornus posterioris (قمة القرن**

medullae spinalis TA الخَلْفِيّ لِلنَّخَاعِ
النهاية القصوى للقرن الخلفي أو العمود في
الحبل الشوكي ، وهو مغطى بمادة هلامية .
apex cuspidis TA قِمَّةُ الشُّرْفَةِ (أسنان)
قِمَّةُ النَّابِ (في الأسنان) .
apex linguae TA قِمَّةُ اللِّسَانِ
ذروة اللسان ، الطَّرْفُ النَّهَائِيُّ من لسان .
apex nasi TA قِمَّةُ الأنْفِ
الطَّرْفُ النَّهَائِيُّ من الأنف .
apex of arytenoid قِمَّةُ العُضْرُوفِ
الطَّرْجِهَالِيّ
cartilage انظر تحت apex cartilaginis arytenoideae .
apex of bladder قِمَّةُ المثانة
موضع التحام السطح العلوي مع السطح
السفلي الوحشي في المثانة ومن حيث يمتد
الرباط السري المتوسط إلى السرة ، يُسَمَّى أيضاً
قاع المثانة ، وقِمَّةُ المثانة البوليّة .
apex of head of fibula قِمَّةُ رَأْسِ الشَّظِيَّةِ
(=apex capituli fibulae)
رأس عظم الشظية .
apex of heart قِمَّةُ القَلْبِ
(=apex cordis)
انظر تحت apex cordis .
apex of lung قِمَّةُ الرِّئَةِ
(=apex pulmonis TA)
النهاية العلوية المدوّرة لكل من الرئتين ، والتي
تحاذي في ارتفاعها الفقرة الصدرية الأولى .
apex of patella قِمَّةُ الرِّضْفَةِ
(=apex patellae TA)
النقطة غير الحادة من الرضفة والمتجهة للأسفل
والتي يتركز عليها الرباط الرضفي .
apex of petrous portion قِمَّةُ الجُزْءِ الصَّخْرِيِّ
of temporal bone للعَظْمِ الصَّدْغِيِّ
(=apex partis petrosae ossis
temporalis TA)
الجزء المجدوع من الجزء الصخري من العظم
الصدغي هو ما يُسَمَّى ذروة الصخرة . وهو

يتموضعُ بِاتِّجَاهِ أَمَامِيٍّ - أُنْسِيٍّ ، ويُنْتَهِي عِنْدَ
الفتحة الأنسية للقناة السباتية .
apex of posterior horn of قِمَّةُ القَرْنِ
spinal cord الخَلْفِيّ لِلنَّخَاعِ
النهاية القصوى للقرن الخلفي أو العمود في
الحبل الشوكي ، وهو مغطى بمادة هلامية
apex of tongue قِمَّةُ اللِّسَانِ
(=apex linguae)
ذروة اللسان ، الطَّرْفُ النَّهَائِيُّ من اللسان .
apex ossis sacri TA قِمَّةُ عَظْمِ العَجْزِ
النهاية الذيلية لجسم الفقرة العجزية الخامسة
والتي تتمفصل مع عظم العصعص .
apex partis petrosae ossis قِمَّةُ الجُزْءِ
temporalis TA الصَّخْرِيِّ للعَظْمِ الصَّدْغِيِّ
انظر تحت tempo- apex of petrous portion of
ral bone .
apex patellae TA قِمَّةُ الرِّضْفَةِ
انظر تحت apex of patella .
apex prostatae TA قِمَّةُ البروستاتة
(=apex of prostate gland)
قِمَّةُ غَدَّةِ البروستاتة هي الجزء السفلي من
البروستاتة الموجود فوق الحاجز البولي
التناسلي .
apex pulmonis TA قِمَّةُ الرِّئَةِ
انظر تحت apex of lung .
apex pyramidis قِمَّةُ هَرَمِ العَظْمِ
الصدغي
ossis temporalis (=قِمَّةُ الجُزْءِ الصَّخْرِيِّ
للعَظْمِ الصَّدْغِيِّ)
apex partis petrosae ossis temporalis TA
انظر تحت apex partis petrosae ossis tempor-
alis .
apex radialis dentis TA قِمَّةُ جَذْرِ السِّنِّ
الطَّرْفُ النَّهَائِيُّ لجذر السن .
apex sacrum قِمَّةُ عَظْمِ العَجْزِ
(=apex ossis sacri TA)
انظر تحت apex ossis sacri .
apex suprarenalis قِمَّةُ الكُظُرِ

ذروة الغدَّة فوق الكُلِيَّة .
apex vesicae urinariae قَمَّةُ المِثَانَةِ
 موضع التحام السطح العلوي مع السطح السفلي الوحشي في المثانة ومن حيث يمتد الرباط السري المتوسط إلى السرة ويسمى أيضاً قاع المثانة وقمة المثانة البولية .
darwinian apex قَمَّةُ داروينيَّة
 (=apex auriculae) (=قمة الأذن)
 انظر تحت apex auriculae .
root apex قَمَّةُ جَذرِ السِّنِّ
 الطرف النهائي لجذر السن .
apexcardiogram مَحْطَطُ قَمَّةِ القَلْبِ
 مخطط على شكل منحنى انزياحي بسيط لدسرة (Thrust) قمة القلب كما تبدو على سطح الجسم .
apexcardiography تَحْطِيطُ قَمَّةِ القَلْبِ
 طريقة لتسجيل نبضات الجدار الأمامي للصدر أعلى قمة القلب .
apexigraph سَائِرُ القَمَّةِ
 أداة لتعيين موقع وحجم القمة .
Apgar score حَرَزُ أبْجَارِ
 حَرَزُ أبْجَارِ [نسبة إلى فرجينيا أبجار ، 1974-1909 ، اختصاصية التخدير الأمريكية] .
 وهو تعبير عددي لحالة الطفل الحديث الولادة ، والذي يحدد عادة بعد 60 ثانية من الولادة ، وهو مجموع النقاط التي يتم احتسابها بناء على : سرعة القلب ، والجهد التنفسي ، والتوتر العضلي ، والهوجية الانعكاسية .
aphacia انْعِدَامُ العَدَسَةِ
 (=aphakia)
 انعدام عدسة العين الذي يمكن أن يكون خلقياً أو نتيجة رضح يصيبها أو عند استئصالها لإزالة الساد منها .
aphacic عَدِيمُ العَدَسَةِ
 (=aphakic)
 العين العديمة العدسة ، العين الفاقدة لعدستها البلورية .

aphagia رَفْضُ الأَكْلِ ؛ اِمْتِنَاعُ الطَّعَامِ
 الامتناع عن تناول الطعام لعدم القدرة على البلع .
aphagia algera رَفْضُ الأَكْلِ الأَلْمِي المُنَشَأُ
 رفض الطعام بسبب ما يحدثه من ألم .
aphagopraxia تَعَدُّرُ البَلْعِ
 عسرة البلع ؛ صعوبة بلع الطعام أو الشراب .
aphakia انْعِدَامُ العَدَسَةِ
 انظر تحت aphacia .
aphakial عَدِيمُ العَدَسَةِ
 متعلق بفقد العدسة العينية .
aphakic عَدِيمُ العَدَسَةِ
 انظر تحت aphacic .
aphalangia انْعِدَامُ السَّلَامِيِّ
 تشوه ولادي يتظاهر بانعدام الإصبع أو فقد واحدة أو أكثر من سلاميات إصبع اليد أو القدم .
aphasia حُبْسَةٌ (ج: حُبْسَات)
 واحد من مجموعة كبيرة من اضطرابات الكلام تشتمل على : نقص أو فقد قوة التعبير تكلماً ، أو كتابة أو إشارة ، أو استيعاب اللغة المحكية أو المكتوبة ، والحالات الأقل شدة تسمى عسر الكلام . ويرجع إلى حدوث إصابة في الدماغ وتكون عادة في النصف الأيسر مما يؤدي إلى فقدان اللغة أو الصعوبة في النطق أو فهم المعنى أو القراءة أو الكتابة ويتضمن مجموعة من العيوب النطقية التي تتصل بفقدان القدرة على التعبير .
acoustic amnesia حُبْسَةٌ سَمْعِيَّةٌ
aphasia مَصْحُوبَةٌ بِفَقْدِ الذَّاكِرَةِ
 (= حُبْسَةُ التَّسْمِيَةِ) (=nominal aphasia)
 حبسة فقد الذَّاكِرَةِ ، صعوبة تدُّرُّ الأسماء أو الأشياء أو الكلمات ، مع بقاء المقدرة على الاستيعاب والتكرار .
acoustic aphasia حُبْسَةٌ سَمْعِيَّةٌ
 واحدة من حُبْسَاتِ التَّلَقِّيِّ والتي يسمع فيها المصاب الأصوات دون أن يدرك معنى

الكلمات ، بسبب مرض في السبل تحت القشرية المؤدية لمركز السمع الرئيسي في الدماغ أو لمرض في المركز السمعي نفسه .

ageusic aphasia حُبْسَةُ دَوْقِيَّة

انعدام القدرة عند المصاب على التعرف على مذاق الأشياء .

amnemonic aphasia حُبْسَةُ فَقْدِ الذَّاكِرَةِ

(=amnesic aphasia)

(=amnesic aphasia)

صعوبة تذكر الأسماء أو الأشياء أو الكلمات ، مع بقاء القدرة على الاستيعاب والتكرار .

anomic aphasia حُبْسَةُ التَّسْمِيَةِ

صعوبة تذكر الأسماء أو الأشياء أو الكلمات ، مع بقاء القدرة على الاستيعاب والتكرار .

anosmic aphasia حُبْسَةُ شَمِيَّة

انعدام القدرة عند المصاب على التعرف على نوع الرائحة التي يشتمها .

aphasia lethica حُبْسَةُ فَقْدِ الذَّاكِرَةِ

(=amnemonic aphasia)

انظر تحت amnemonic aphasia .

apractic aphasia حُبْسَةُ تَعَذُّرِ الأَدَاءِ

الحبسة التي تظهر عند المصاب بتعذر الأداء (APRAXIA) .

associative aphasia حُبْسَةُ التَّرَابُطِ

حُبْسَةُ تشمل جميع وظائف اللغة المحكية أو المكتوبة وكذلك الاستيعاب . وتسمى أيضا الحُبْسَةُ المركزيَّة ، والتَّامَّة ، والحُبْسَةُ الاستقباليَّة التعبيريَّة .

ataxic aphasia حُبْسَةُ رَنَحِيَّة

(= حُبْسَةُ تَعْبِيرِيَّة) (=expressive aphasia)

1 - حبسة يكون فيها ضعف في القدرة على التكلم والكتابة ، بسبب آفة في وصاد الجزيرة (Operculum of insula) ، وما حولها ، وتتضمن الباحة الحركية الكلامية لبروكا ، يفهم المريض عدة كلمات مكتوبة أو منطوقة ولكنه يجد صعوبة في نطق الكلمات .

2 - حبسة يعرف فيها المريض ما يريد أن يقوله ، ولكنه يعجز عن تلفظ الكلمات ، لفقد التآزر بين العضلات القائمة بالنطق . وكان يطلق عليها سابقاً الحبسة التهزعية .

auditory aphasia حُبْسَةُ سَمْعِيَّة

انظر تحت acoustic aphasia .

Broca's aphasia حُبْسَةُ بروكا

فشل المهارات التلفظية مع اضطراب في القدرة على الفهم والتعبير خاصة في الأشكال النحوية للكلام .

central aphasia حُبْسَةُ مَرْكَزِيَّةُ المُنْشَأِ

انظر تحت associative aphasia .

central sensory aphasia حُبْسَةُ مَرْكَزِيَّةُ حِسِيَّة

انظر تحت central aphasia .

color aphasia حُبْسَةُ لَوْنِيَّة

فقد القدرة على التعرف على الألوان المرئية .

color name aphasia حُبْسَةُ أَسْمَاءِ الأَلْوَانِ

حُبْسَةُ تتجلى بفقد القدرة على تسمية الألوان المرئية .

combined aphasia حُبْسَةُ مُشْتَرِكَةٌ

حبسة من نمطين أو أكثر تصيب الشخص المريض في آن واحد .

commissural aphasia حُبْسَةُ صَوَارِيَّة

نمطٌ من الحُبْسَةِ يتَّصف باستدراك طبيعي للغة المنطوقة ولكن يتصف أيضاً بعدم القدرة على إعادة الكلمات بشكل صحيح ، يقال أنها تتسبب عن أذية في الطُّرُق التي تصل ما بين باحة بروكا الكلامية الحركية مع باحة فيرنيكه عادة نتيجة لرزوح في السطح السفلي للفص الجداري أو في المنطقة العلوية للفص الصدغي في نصف الدماغ السائد . تسمى أيضاً حُبْسَةُ التَّرَابُطِ ، وحُبْسَةُ الصَّوَارِ .

complete aphasia حُبْسَةُ تَامَّة

انظر تحت central aphasia .

conduction aphasia حُبْسَةُ تَوْصِيلِيَّة

انظر تحت commissural aphasia .

cortical aphasia حُبْسَةُ قَشْرِيَّةُ المُنْشَأِ

حُبْسَةٌ تختلُّ فيها القدرة على الكلام والكتابة بسبب أذية تصيب الجزيرة والوصاد المجاور بما فيه باحة بروكاً الحركية التي يقع فيها مركز الكلام . فالمرضى يفهم الكثير من الكلمات المحكية والمكتوبة ولكنّه لا يستطيع لفظها . وتسمى الحُبْسَةُ التَّعْبِيرِيَّةُ وكذلك حُبْسَةُ طَلَاقة اللسان ، والحُبْسَةُ الجِهِيَّةُ القَشْرِيَّةُ .

حُبْسَةُ حَرَكَية قَشْرِيَّةُ cortical motor aphasia

انظر تحت cortical aphasia .

حُبْسَةُ نَمَائِيَّةُ developmental aphasia

حُبْسَةُ تَعْبِيرِيَّةُ expressive-receptive

حُبْسَةُ تَعْبِيرِيَّةُ استقبالية aphasia

(= حُبْسَةُ شَامِلَةٌ) (=global aphasia)

انظر تحت central aphasia .

حُبْسَةُ تَعْبِيرِيَّةُ expressive aphasia

تعبير إكلينيكي يشير إلى أي نوع من صعوبة التواصل بالكلام .

حُبْسَةُ إِصْبَعِيَّةُ finger aphasia

(= حُبْسَةُ الأَصَابِعِ) (=finger agnosia)

حُبْسَةُ التَّسْمِيَةِ ، وتتصف بالعجز عن تسمية الأشياء الملموسة باليد .

حُبْسَةُ مَصْحُوبَةٌ بِالطَّلَاةِ fluent aphasia

نمطٌ من الحُبْسَةِ الاستقبالية بحيث يتمكن المريض من الكلام بتلفظ مُرضي مع سلامة القواعد النحوية إلا أنه خال من المضمون .

حُبْسَةُ قَشْرِيَّةُ جِهِيَّةُ frontocortical aphasia

انظر تحت motor aphasia .

حُبْسَةُ جِهِيَّةُ عَدَسِيَّةُ frontolenticular aphasia

حُبْسَةُ نَاجِمَةٌ عَن أَفَةِ فِي الْجَزِيرَةِ يَنْقَطِعُ فِيهَا الْمَسْلُكُ بَيْنَ مَرَاكِزِ الْكَلَامِ الْحَسِيَّةِ وَالْحَرَكَيةِ .

حُبْسَةُ وظيفية functional aphasia

حُبْسَةُ مُرْتَبِطَةٌ بِالاضْطِرَابَاتِ الْهَسْتِيرِيَّةِ الشَّدِيدَةِ .

حُبْسَةُ إِيمَائِيَّةُ gestural aphasia

العجز عن فهم الرموز الملموسة أو المكتوبة أو المنطوقة ، بسبب مرض في مراكز الكلمات المسموعة والمرئية .

حُبْسَةُ رَاطِنَةٌ gibberish aphasia

(=jargon aphasia)

حُبْسَةُ تَتَجَلَّى بِرُطْنِ عِبَارَاتٍ لَامَعْنَى لَهَا إِمَّا أَلْفَاظًا جَدِيدَةً مُسْتَحْدَثَةً أَوْ كَلِمَاتٍ مَعْرُوفَةٍ وَلَكِنهَا تَأْتِي بِغَيْرِ نَسَقٍ وَبِدُونِ تَرَابُطٍ . وَهِيَ أحياناً شكل من أشكال الحُبْسَةِ الاستقبالية وأحياناً تكون عرضاً لبعض أنواع الفصام .

حُبْسَةُ شَامِلَةٌ global aphasia

انظر تحت central aphasia .

حُبْسَةُ كِتَابِيَّةُ graphic aphasia

حُبْسَةُ تَتَجَلَّى بِانْعِدَامِ الْقُدْرَةِ عَلَى كِتَابَةِ الْكَلِمَاتِ .

حُبْسَةُ حَرَكَية كِتَابِيَّةُ graphomotor aphasia

اعتلال أو فقد القدرة على الكتابة ويأخذ شكلين ، يتضمن الشكل الأول أنماطاً غير واضحة للحروف المكتوبة أما الشكل الثاني فهو انعكاس للحبسنة ويلاحظ أيضاً في اللغة المنطوقة .

حُبْسَةُ غِرَاشِيَّ Grashy's aphasia

(بسبب قصر مدة الانطباعات الحسية)

حُبْسَةُ نَاجِمَةٌ عَن صَغُرِ مَدَةِ الْانْطِبَاعَاتِ الْحَسِيَّةِ ، الَّتِي تَسَبِّبُ خَلَلَ الْإِدْرَاكِ وَتَدَاعِي الْأَفْكَارِ بِدُونِ نَقْصٍ فِي وَظِيفَةِ الْمَرَاكِزِ أَوْ فِي مَوْصِلِيَةِ السَّبِيلِ الْبِصْلِيِّ الشَّبَكِيِّ النَّخَاعِيِّ ، وَتَشَاهِدُ فِي الْأَمْرَاضِ الْحَادَةِ وَارْتِجَاجِ الدِّمَاغِ .

حُبْسَةُ انْطِبَاعِيَّةُ impressive aphasia

عَدَمُ الْقُدْرَةِ عَلَى فَهْمِ الْكَلِمَاتِ الْمَكْتُوبَةِ أَوْ الْمَحْكِيَّةِ أَوْ رَمُوزِ الْكَلَامِ الْمَلْمُوسَةِ بِسَبَبِ مَرَضٍ فِي مَرَكِزِ السَّمْعِ وَمَرَكِزِ إِبْصَارِ الْكَلِمَاتِ الْمَكْتُوبَةِ .

حُبْسَةُ فِكْرِيَّةُ intellectual aphasia

حُبْسَةُ حَقِيقِيَّةٌ مُسَبَّبةٌ عَن أَذْيَةٍ فِي أَحَدِ مَرَاكِزِ الْكَلَامِ .

حُبْسَةُ رَاطِنَةٌ jargon aphasia

انظر تحت gibberish aphasia .

حُبْسَةُ كُوسْمَاوُلُ Kussmaul's aphasia

الإحجام الإرادي عن الكلام كما في «الجنون» .

lenticular aphasia حُبْسَةٌ عَدَسِيَّةٌ الْمُشْتَأُ
حُبْسَةٌ نَاجِمَةٌ عَنِ آفَةٍ فِي الْجَزِيرَةِ يَنْقَطِعُ فِيهَا
الْمَسْلُكُ بَيْنَ مَرَاكِزِ الْكَلَامِ الْحَسِيَّةِ وَالْحَرَكِيَّةِ .

Lichtheim's aphasia حُبْسَةٌ لِيخْتَهَائِمِ
شَكْلٌ مِنَ الْحُبْسَةِ يَفْقَدُ فِيهِ الْكَلَامَ التَّلْقَائِيَّ وَلَكِنْ
الْقُدْرَةَ عَلَى تَكَرُّرِ الْكَلِمَاتِ تَطْلُ مَوْجُودَةٌ .

mixed aphasia حُبْسَةٌ مُخْتَلِطَةٌ
(=global aphasia) (= حُبْسَةٌ شَامِلَةٌ)
انظُرْ تَحْتَ central aphasia .

motor aphasia حُبْسَةٌ حَرَكِيَّةٌ
حُبْسَةٌ تَخْتَلُّ فِيهَا الْقُدْرَةُ عَلَى الْكَلَامِ وَالْكِتَابَةِ
بِسَبَبِ أَذْيَةٍ تُصِيبُ الْجَزِيرَةَ وَالْوَصَادَ الْمُجَاوِرَ بِمَا فِيهِ
بَاحَةٌ بَرُوكَا الْحَرَكِيَّةُ الَّتِي يَقَعُ فِيهَا مَرَكُزُ الْكَلَامِ .
فَالْمَرِيضُ يَفْهَمُ الْكَثِيرَ مِنَ الْكَلِمَاتِ الْحَرَكِيَّةِ
وَالْمَكْتُوبَةِ وَلَكِنَّهُ لَا يَسْتَطِيعُ لَفْظَهَا . وَتَسْمَى
الْحُبْسَةُ التَّعْبِيرِيَّةُ وَكَذَلِكَ حُبْسَةُ طَلَاقَةِ اللِّسَانِ ،
وَالْحُبْسَةُ الْجِهِيَّةُ الْقَشْرِيَّةُ .

musical aphasia حُبْسَةٌ مُوسِيقِيَّةٌ
فَقَدَ الْقُدْرَةَ عَلَى التَّعَرُّفِ عَلَى الْمَوْسِيقَى
الْمَعْرُوفَةِ .

nominal aphasia حُبْسَةُ التَّسْمِيَةِ
خَلَلَ فِي اسْتِعْمَالِ الْأَسْمَاءِ مَعَ أخطاءٍ فِي الْمَعْنَى
أَوِ الشَّكْلِ وَلَكِنْ لَيْسَ الْإِهْمَالُ التَّامُّ
لِلْإِسْتِجَابَاتِ .

nonfluent aphasia حُبْسَةُ فَقْدِ الطَّلَاقَةِ
انظُرْ تَحْتَ motor aphasia .

optic aphasia حُبْسَةُ بَصْرِيَّةٌ
عَدَمُ الْقُدْرَةِ عَلَى تَسْمِيَةِ الْأَشْيَاءِ الْمَرْتِيَةِ نَتِيجَةً
إِنْقِطَاعِ الْوَصْلِ بَيْنَ مَرَكِزِ الْكَلَامِ وَالْمَرَكِزِ
الْبَصْرِيِّ .

opticomotor aphasia حُبْسَةُ بَصْرِيَّةٌ حَرَكِيَّةٌ
العَجْزُ عَنِ تَسْمِيَةِ الْأَشْيَاءِ الْمَشَاهِدَةِ بِسَبَبِ
إِنْقِطَاعِ الْوَصْلِ بَيْنَ مَرَاكِزِ الْكَلَامِ وَالْبَصْرِ .

opticosensory aphasia حُبْسَةُ بَصْرِيَّةٌ حَسِيَّةٌ
حُبْسَةٌ يَتَعَدَّرُ فِيهَا مَعْرِفَةُ الْكَلِمَاتِ أَوِ الْأَعْدَادِ
الْمَكْتُوبَةِ أَوِ الصُّوَرِ أَوِ الْأَشْيَاءِ الْمَرْتِيَةِ .

paranoica aphasia حُبْسَةُ زَوْرِيَّةٌ

parieto-occipital حُبْسَةُ جَدَارِيَّةٌ
aphasia قَدْالِيَّةٌ
هِيَ تَوَلِّفٌ بَيْنَ تَعَدُّرِ الْقَرَاءَةِ ؛ اللَّاقْرَأِيَّةِ ، وَبَيْنَ
تَعَدُّرِ الْأَدَاءِ ؛ اللَّادَائِيَّةِ .

pathematic aphasia حُبْسَةُ التَّهْيَبِ
عَدَمُ الْقُدْرَةِ عَلَى الْكَلَامِ بِسَبَبِ الشَّغْفِ أَوْ
الْخَوْفِ .

pictorial aphasia حُبْسَةُ تَصْوِيرِيَّةٌ
(=global aphasia) (= حُبْسَةٌ شَامِلَةٌ)
حُبْسَةٌ تُشْمَلُ جَمِيعَ وَظَائِفِ اللُّغَةِ الْمُحَكِّيَّةِ أَوْ
الْمَكْتُوبَةِ وَكَذَلِكَ الْإِسْتِعَابِ .

psychosensory aphasia حُبْسَةُ نَفْسِيَّةٌ حَسِيَّةٌ
حُبْسَةُ اسْتِقْبَالِيَّةٌ تَتَجَلَّى بِعَدَمِ الْقُدْرَةِ عَلَى فَهْمِ
الْكَلَامِ الْمَكْتُوبِ أَوْ الْمُحَكِّيِّ ، وَعَدَمِ التَّعَرُّفِ عَلَى
رَمُوزِ الْكَلَامِ بِالْمَسِّ ، وَتَنْتِجُ الْحَالَةَ عَنْ عَوَامِلِ
وَاضْطِرَابَاتِ نَفْسِيَّةٍ .

puerperal aphasia حُبْسَةُ نَفَاسِيَّةٌ
فَقَدَ قُدْرَةَ الْوَالِدَةِ عَلَى الْكَلَامِ فِي الْفَتْرَةِ التَّالِيَةِ
لِلْوَضْعِ .

receptive aphasia حُبْسَةُ اسْتِقْبَالِيَّةٌ
انظُرْ تَحْتَ impressive aphasia .

repetition aphasia حُبْسَةُ التَّكْرَارِ
حُبْسَةٌ تَفْقَدُ فِيهَا الْقُدْرَةَ عَلَى إِعَادَةِ نَطْقِ
الْكَلِمَاتِ الْمَسْمُوعَةِ .

semantic aphasia حُبْسَةُ رَمَزِيَّةٌ
حُبْسَةٌ تَتَمَيَّزُ بِنَقْصِ التَّعَرُّفِ عَلَى مَجْمَلِ مَا
تَعْنِيهِ الْكَلِمَاتُ وَالْعِبَارَاتُ .

sensory aphasia حُبْسَةُ حَسِيَّةٌ
انظُرْ تَحْتَ impressive aphasia .

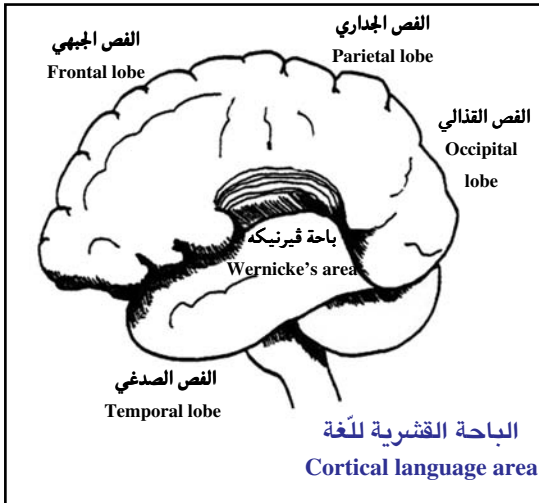
subcortical aphasia حُبْسَةُ تَحْتَ الْقَشْرِيَّةِ
حُبْسَةٌ نَتِيجَةٌ لِآفَةٍ فِي الْعَقْدِ الْقَاعَدِيَّةِ وَالْمَهَادِ أَوْ
فِي السَّبَلِ الَّتِي تَرْبِطُهَا بِالْقَشْرَةِ الْخَبِيَّةِ .

syntactical aphasia حُبْسَةُ عِبَارِيَّةٌ
أَحَدُ أَنْمَاطِ الْحُبْسَةِ ، وَتَتَمَيَّزُ بِكَلَامٍ لَا يَتَّبِعُ الْقَوَاعِدَ
النَّحْوِيَّةَ تَنْقِصُهُ الْعُنَاوَرُ الصَّرْوَرِيَّةُ لِإِعْطَاءِ
جَمَلٍ صَحِيحَةٍ وَمُتْرَابِطَةٍ .

tactile aphasia حُبْسَةُ لَمْسِيَّةٌ

حُبْسَةٌ نَسَاوِيَّةٌ تَتَمَيَّزُ بِعَدَمِ القُدْرَةِ عَلَى تَسْمِيَةِ الأَشْيَاءِ الملموسة .
temporoparietal aphasia حُبْسَةٌ صَدْعِيَّةٌ جَدَارِيَّةٌ
 انظر تحت impressive aphasia .
total aphasia حُبْسَةٌ شَامِلَةٌ
 انظر تحت central aphasia .
transcortical aphasia حُبْسَةٌ عِبْرَ القَشْرَةِ
 نَمَطٌ مِنْ حُبْسَةِ الإِنْتِصَالِ يَعْتَقَدُ أَنَّهَا تَنْسَبُ عَنْ أَدْيَةٍ فِي الطَّرْفِ مَايِنِ مَرْكَزِ الكَلَامِ وَمِرَاكِزِ قَشْرِيَّةٍ أُخْرَى ، فِي النِّصْفِ مِنْ كُرَةِ الدِّمَاغِ المَسِيطِرِ عَلَى الكَلَامِ واللُّغَةِ . قَدْ يَسْتَطِيعُ المَرِيضُ تَرْجِيْدَ الكَلِمَاتِ وَلَكِنَّهُ لَا يَسْتَطِيعُ التَّحَدِّثَ بِنَفْسِهِ .

true aphasia حُبْسَةٌ حَقِيقِيَّةٌ
 انظر تحت intellectual aphasia .
verbal aphasia حُبْسَةٌ لَفْظِيَّةٌ
 انظر تحت motor aphasia .
visual aphasia حُبْسَةٌ إِبْصَارِيَّةٌ
 (=alexia) حُبْسَةٌ تَعَدُّرُ القِرَاءَةِ
 حُبْسَةٌ إِبْصَارِيَّةٌ تَتَعَدَّرُ عَلَى المَصَابِ بِهَا القِرَاءَةَ .
Wernicke's aphasia حُبْسَةٌ فَيْرِنِيكِهِ
 (=receptive aphasia) حُبْسَةٌ اسْتِقْبَالِيَّةٌ
 حُبْسَةٌ اسْتِقْبَالِيَّةٌ تَتَمَيَّزُ بِعَدَمِ القُدْرَةِ عَلَى فَهْمِ الكَلَامِ المَكْتُوبِ ، أَوْ المَتَلَفَّظِ ، أَوْ رَمُوزِ الكَلَامِ الملموسة ، وَذَلِكَ بِسَبَبِ آفَةِ تَصِيبِ مِرَاكِزِ السَّمْعِ وَإِبْصَارِ الكَلِمَاتِ المَكْتُوبَةِ .



aphasiac 1 - مصاب بالحُبْسَةِ
 2 - متعلق بالحُبْسَةِ

(=aphasic) الشَّخْصُ المصابُ بالحُبْسَةِ ، متعلِّقٌ بالحُبْسَةِ .
aphasiologist اِخْتِصَاصِيُّ الحُبْسَاتِ
 الأَخْتِصَاصِيُّ أَوْ الطَّيِّبُ المُخْتَصُّ بِالحُبْسَاتِ .
aphasiology عِلْمُ الحُبْسَاتِ
 الدِّرَاسَةُ العِلْمِيَّةُ لِلحُبْسَاتِ ، ولِلأَدْيَاتِ العَصَبِيَّةِ المَسْبُوبَةِ لَهَا .

Aphasmidia اللَفَاصِمِيَّاتُ
 (=Adenophorea) صُنِيفٌ مِنَ الدِّيْدَانِ المَسْوُودَاتِ يَشْتَمِلُ عَلَى تِلْكَ العُضُوبَاتِ الَّتِي لَيْسَ لَهَا فُصَيْمِيَّاتٌ .

apheliotropism اجْتِنَابُ الشَّمْسِ
 المِيلُ لِاجْتِنَابِ الشَّمْسِ .

aphemesthesia تَعَدُّرُ القِرَاءَةِ
 (=alexia) شَكْلٌ مِنَ الحُبْسَةِ الاسْتِقْبَالِيَّةِ وَالَّذِي يَحْدُثُ فَقْدَ لِقْدْرَةِ عَلَى فَهْمِ اللُّغَةِ المَكْتُوبَةِ كَتِيجَةِ لآفَةِ مَخِيَّةٍ .

شَكْلٌ مِنَ الحُبْسَةِ الاسْتِقْبَالِيَّةِ وَالَّذِي يَحْدُثُ فَقْدَ لِقْدْرَةِ عَلَى فَهْمِ اللُّغَةِ المَكْتُوبَةِ كَتِيجَةِ لآفَةِ مَخِيَّةٍ .

aphemia تَعَدُّرُ التَّعْبِيرِ؛ صُمَاتُ
 مِصْطَلَحٌ اسْتَعْمِلَ فِي المَاضِي لِلدَّلَالَةِ عَلَى نَمَطٍ مِنَ الحُبْسَةِ الحَرَكِيَّةِ ، وَالآنُ يُسْتَعْمَلُ كَمِرَادِفٍ لِعَدَمِ القُدْرَةِ عَلَى الكَلَامِ أَوْ الحُبْسَةِ التَّعْبِيرِيَّةِ الكَلَامِيَّةِ .

aphemic 1 - متعلق بتَعَدُّرِ التَّعْبِيرِ
 2 - مصاب بتَعَدُّرِ التَّعْبِيرِ
 متعلِّقٌ بِالشَّخْصِ المصابِ بِالحُبْسَةِ التَّعْبِيرِيَّةِ الكَلَامِيَّةِ .

aphophobia رهابُ اللَّمْسِ
 (=haphophobia) خَوْفُ الشَّخْصِ غَيْرِ المَبْرَّرِ مِنْ أَنْ يَلْمِسَهُ أَحَدٌ .

apheresis فِصَادَةٌ
 إِجْرَاءٌ يُسْحَبُ فِيهِ الدَّمُّ مِنَ المَتَبَرِّعِ ، ثُمَّ يُفْصَلُ جُزْءٌ (كَالبلازما والكُرَيَّاتِ البَيْضِ وَالصُّفْيَحَاتِ) فَيُحْتَفَظُ بِهَا ، وَيُعَادُ البَاقِي وَيُحَقَّنُ فِي جِسمِ المَتَبَرِّعِ نَفْسِهِ . وَقَدْ تَشْمَلُ

الفصادة أخذ الكريات البيض أو الكريات الحمر ، أو الخلايا اللمفاوية أو الصفائح الدموية أو البلازما .
فَقَدُ الصَّوْتُ

aphonia

فقد القدرة على إخراج الصوت .

aphonia clericorum فَقَدُ الصَّوْتُ الخَطَابِيَّ

أي اعتلال للصوت كصعوبة في التكلم مثلما يحدث مع هؤلاء الذين يتكلمون بتفاصيل تامة كرجال الدين والكهنة .

aphonia paralytica فَقَدُ الصَّوْتُ الشَّلْكِ

فقد الصوت بسبب شلل في الحبال الصوتية .

aphonia paranoica فَقَدُ الصَّوْتُ الزَّوْرِيَّ

فقد الصوت التعمد والمستعصي والعنيد .

functional aphonia فَقَدُ الصَّوْتُ الوَظِيفِيَّ

فقد الصوت دون وجود مرض عضوي أي لسبب نفسي .

hysterical aphonia فَقَدُ الصَّوْتُ الهَسْتِيرِيَّ

فقد الصوت بسبب الهستيريا .

spastic aphonia فَقَدُ الصَّوْتُ التَّشْنِجِيَّ

عسرة التصويت بسبب تشنج عضلي .

aphonic فاقِدُ الصَّوْتِ

1- يتعلّق بالشخص المصاب بفقد الصوت .

2- بدون صوت مسموع .

aphonogelia تَعَدُّرُ القَهْقَهَةِ

عدم القدرة على الضحك بصوت عال .

aphoresis نَقْصُ النَّحْمَلِ

عُتَامُ

إحساس بصري شخصي نتيجة غياب الضوء أو تقطّعه .

aphosphagenic متعلّق بعَوَزِ الفُوسْفُورِ

عَوَزُ الفُوسْفُورِ

1- حالة مرضية سببها نقص الفسفور في الطعام .

2- (حيوان) : نقص أو عَوَزُ الفُوسْفُورِ في غذاء

الحيوان وبخاصة في رعي المواشي ، يتجلّى بفقد الشهية ، وبالعرج ، وتلين العظام ، وتخلخل العظام ، ونقص في إنتاج اللبن ،

وتدنيّ الحُصُوبة .

قَلَّةُ الإحْساسِ بالضوء aphotesthesia

نقص حساسية الشبكية للضوء نتيجة لفرط تعرّضها لأشعة الشمس .

aphotic ظَلَامِيٌّ

1- مظلم بشكل مطلق ؛ بدون ضوء .

2- كل ما ينمو بغياب الضوء ، أو كل ما يتميز بغيابه .

aphrasia حُبْسَةُ الجُمْلِ

عدم القدرة على التكلّم أو فهم الكلمات المرتبة في جمل .

aphrasia paranoica حُبْسَةُ الجُمْلِ الزورِية

paralytic aphrasia حُبْسَةُ الجُمْلِ الشللية

aphrenia خَرَفٌ

(=dementia)

الفَقْدُ ، المترقي غالباً ، للوظائف الاستعرافية والعقلية . دون تعطّل الإدراك أو الوعي ؛ وينتج عن تنويعات من الاضطرابات التي تشمل العداوى والسموم الوخيمة ، ولكنها تكون في معظم الأحيان مرتبطة بمرض عضوي في الدماغ ويتميز بالتوهان ، واضطراب الذاكرة ، والقدرة على الحكم على الأمور .

aphrodisia الرَغْبَةُ الجِنْسِيَّةُ ؛ بَاهُ

الاستثارة الجنسية . المفرطة عادة .

aphrodisiac مُثَبِّرٌ للرَغْبَةِ الجِنْسِيَّةِ ؛ بَاهِيٌّ

يتعلّق بالشيء أو الصورة أو اللفتة أو العبارة المثيرة للرغبة الجنسية ؛ مهيج الغرائز الجنسية .

aphtha قُلَاعٌ

بثور أو قرحة صغيرة بيضاء غير منتظمة الشكل مؤلمة توجد فوق الأغشية المخاطية بالشفوتين وداخل الفم ، إما مفردة أو في مجموعات ، وعادة ما تكون متكررة .

aphtha cachectia قُلَاعُ الدَّنَفِ

قلاع يتسبّب في هزال الحيوان نتيجة صعوبة الأكل بسبب الألم الذي تُحدثه القرحات القلاعية .

aphtha febriles الحُمَى القُلاعيَّةُ

قُلاعٌ مترافقٌ مع ارتفاع درجة حرارة جسم المصاب .
aphtha tropica قُلاعٌ مداريٌّ
 القرحات الفمويّة التي تكثر في المناخات المداريّة .

aphtha resistia قُلاعٌ مقاومٌ
 قُرحة قُلاعيّةٌ مستعصيةٌ على العلاج .

Bednar's aphtha قُلاعٌ بدنار (عند الرضع)
 [ألوى بدنار ، 1888-1816 ، طبي نمساوي] .
 تسحجٌ مستناظر في الخنك العظمي فوق الصفيحتين الجناحيّتين ، عند الرُضّع ، يعتقد أنه ينجم عن ضغط حلمة الثدي على الخنك أثناء الرضاعة ، أو أنه ينجم عن مص اللسان أو الأشياء الغريبة .

chronic intermittent recurrent aphthae قُلاعٌ متقطعٌ راجعٌ مَرْمَرٌ
 حدوث قُرحات قُلاعيّةٍ بشكل متقطع راجع مزمّن .

contagious aphthae القُلاعُ السَّاري
 (=الحُمى القُلاعيّة) (=epizootic aphthae)
 مرضُ القدم - والفم في الماشية .

epizootic aphthae القُلاعُ الحيواني المصدر
 (=الحُمى القُلاعيّة)
 مرضُ القدم - والفم في الماشية .

Mikulicz's aphthae قُلاعٌ ميكوليتش
 [يوهان ميكوليتش ، 1905-1850 ، جراح بولندي عمل في ألمانيا] .

تنخرٌ متكرّرٌ حول المخاطيّة الغُدديّة .
recurrent scarring aphthae قُلاعٌ مندبٌ راجعٌ
 تنخرٌ متكرّرٌ حول المخاطيّة الغُدديّة .

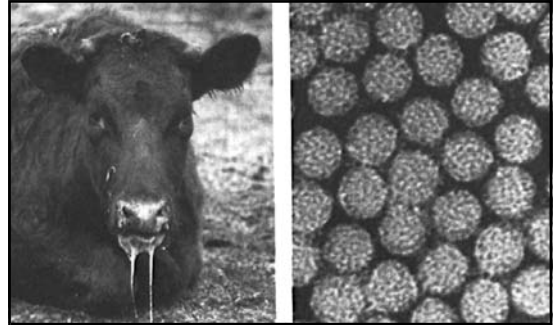
aphthoid قُلاعيُّ الشكّل
 يشبه بشكله السُّلاق أو القُلاع .

aphthongia حُبسةٌ تصوّيتيّةٌ
 حُبسةٌ تنجم عن تشنُّج العضلات الخاصّة بالكلام .

aphthosis الداءُ القُلاعيُّ
 أيّة حالة يظهر فيها القُلاع (Aphthae) .

aphthous قُلاعيُّ
 يتعلّقُ بالقُلاع ، أو يتميّزُ بحدوث القُلاع أو مُصابٌ بالقُلاع .

aphthous fever حمى قُلاعيّةٌ
 ارتفاع درجة حرارة الجسم المترافق بظهور القُرحات القُلاعيّة .



الحمى القلاعية Aphthous fever

aphthous stomatitis التهابُ الفم القُلاعيُّ
 التهاب الفم نتيجة ظهور القُرحات القُلاعيّة على غشائه المخاطي .

aphthovirus الحُمى القُلاعيّة
 الفيروسات المسببة لمرض القدم - والفم . جنسٌ من الفيروسات من العائلة البيكورناوية التي تسبب مرض القدم - والفم .

aphylactic عديمُ التوقّيّة
 يتعلّقُ بالتأق ؛ يُظهر حساسية بالغة ومفرطة لبروتين أجنبي أو مادة أخرى .

aphylaxis انعدامُ التوقّيّة
 مصطلح بمعنى انعدام الوقاية من الإصابة بالمرض .

apic- سابقة بمعنى القمّة
apical قمّيُّ

1- يتعلّقُ أو يوجد بالقمّة .
 2- (نبات) : يصف نهاية العضو أو قمته (جذراً كان أم ساقاً مشيخة فطرية أم مشرة) والحديث عن التطور القمي لعضو ما إنما هو نتيجة نشاط خلايا متخصصة تحتل نهاية أو قمة العضو ؛ أما السيادة القمية فإنها تضبط

وتحكم نمو بقية أعضاء النبات الواقعة أسفل القمة ؛ كما أن التفتح القمي هو أحد أشكال انفتاح المآبر الذي يسبق تحرر جبوب الطلع .

3 - (أسنان) : متعلق بقمة جذر السن أو ما يحيط أو يصيب قمة جذر السن .

apical abscess خراج قمي
خراج يوجد في قمة العضو .

apical foramen ثُقْبَةُ قِمِيَّة
ثُقْبَةٌ موجودة في القمة .

apical granuloma ورم حبيبي قمي
ورم حبيبي متموضع في القمة .

apical group مجموعة قميَّة
مجموعة موجودة أو متوضعة في القمة .

apical infection عدوى قميَّة
عداوى في منطقة القمة كما في قمة السن ، أو الرئة ، أو في الجزء الصخري من العظم الصدغي .

apical lesion آفة قميَّة
آفة أو آفة متموضعة في القمة .

apical opening فتحة قميَّة
فتحة موجودة عند القمة .

apical piece قطعة قميَّة (للقلع)

apical space حيز قمي
حيز أو فراغ قمي .

apicectomy استئصال القمة
1 - فتح واستئصال الخلايا الهوائية الموجودة عند قمة الجزء الصخري من العظم الصدغي .
2 - (أسنان) : مرادف لمصطلح (Apicoectomy)

apices (sing.apex) قمم (ف:قمة)

apici- سابقة بمعنى القمة

apicitis التهاب القمة
التهاب قمة الشيء كما في قمة السن أو قمة الرئة أو العظم الصخري الذي هو قمة العظم الصدغي .

apico- سابقة بمعنى القمة

apicoectomy استئصال القمة
قطع الجزء القمي أو استئصاله ، كما في قطع

قمة السن من خلال فتحة تجرى فوقها في الشفة أو مخاطية الفم أو العظم السخي الحنكي .

apicolocator مَوْضِعَةُ القِمَّة (أسنان)
أداة تستخدم لتحديد موضع القمة في أحد الأسنان .

apicolysis حلُّ القِمَّة؛ خَمَصُ القِمَّة (الرئويَّة)
الحسف الجراحي للجزء العلوي من الرئة بواسطة الفصل الجراحي للجنبه الجدارية ، مما يسمح بالإزاحة السفلية للإنسية لقمة الرئة .

apicostomy فغرُّ القِمَّة (أسنان)
عملية يتم فيها حرق الصفيحة الشدية السنخية بواسطة مبزل وقنية ؛ وتعمل لتحديد موضع قمة جذر السن ومن ثم أخذ عينات للمزرعة الجرثومية من تلك المنطقة .

apicotomy بَضْعُ القِمَّة (أسنان)
إجراء شق للوصول إلى بنية قمية .

apiculus مهماز
نتوء قصير مؤنث عند نهاية الغبيره أو البوغ .

Apidea نحلة ، النحل
فصيلة من الحشرات الطيارة ، من رتبة غشائيات الأجنحة ، لها جسم كبير نسبياً والعديد من أنواعها لادع .

apii بقدونسي
متعلق بنبات البقدونس .

apinealism فقد الجسم الصنوبري
الفقد للغدة الصنوبرية أو الجسم الصنوبري .

apinoid نظيف
خال من الأقدار .

apiose أبيضوز (أسنان)

apiotherapy العلاج بسم النحل
المعالجة باستعمال سم النحل .

apiphobia رهاب النحل
خوف غير مبرر من النحل .

apis نوع من فصيل النحليات
«الكبيرة الحجم»

apisination التسمم بسم النحل

التَّسْمُّ بِلِدْغِ النَّحْلِ .
apitoxin **أَبِيْتُوكْسِين**
 بروتين سام يوجد في سم النحل
apituitarism **انعدامُ النَّخَامِيَّةِ**
 1- انعدامُ النَّسِيجِ النَّخَامِيِّ ، قد يكون ولادياً
 كما في انعدام الدِّماغ ، أو مكتسباً كما في
 استئصال النَّخَامِيَّةِ .
 2- نقص إفراز الغدة النَّخَامِيَّةِ .
Apium **بَقْدُونِس (نبات)**
 جنس بقل من الفصيلة الخيمية .
aplacental **عَدِيمُ المَشِيمَةِ**
 بدون مشيمة ؛ يشير إلى وحيدات المسلك
 (Monotremes) ، (وهي ثدييات تبيض ولذلك
 لا تحتوي على مشيمة) ؛ والوخفيات
 (Marsupials) ، والتي تظهر مشيمة انتقالية
 بالكيس المحي .
aplanatic **لازَيْغِي (في العدسات)**
 يتعلّق بالعدسة الخالية من عيوب الزَيْغِ .
aplanatism **لازَيْغِيَّة (في العدسات)**
 عدم وجود زيف كروي في العين أو الوسط
 الانكساري .
aplasia **عَدَمُ التَّنْسِجِ ؛ لا تَنْسِجُ**
 عدم تنامي عضو أو نسيج أو بعض خلاياهما .
aplasia axialis **عَدَمُ التَّنْسِجِ خَارِجِ القَشْرِيِّ**
extracorticalis congenita **المَحْوَرِيِّ الخَلْقِيِّ**
 (=familial extralobar **التَّصَلُّبُ العائلي**
sclerosis) **خَارِجِ الفَصِيَّةِ**
 مرض بليزوس - ميرزباتشر
 (Pelizaeus-merzbacher disease) اعتلال بياض
 الدماغ المرتبط بالجنس ، ويبدأ حدوثه مبكراً في
 الحياة وهو ذو مسار مترقبطيء إلى أن يصل
 إلى سن المراهقة أو سن البلوغ . ويتميز
 بحدوث الرأفة ، وفقد الانتظام ، والرعاش ،
 والحركات الكنعية الرقصية ، والسحنة
 الباركنسونية ، وعسر التلفظ ، والتردي
 العقلي . من الناحية الباثولوجية ، هناك زوال
 منتشر للميالين في المادة البيضاء للدماغ ، والتي

قد تشمل جذع الدماغ ، والمخيخ ، والحبل
 النخاعي . والسبب هو حدوث طفرة للجين
 على الذراع الطويل للكروموسوم X المسؤول
 عن ترميز الشحم البروتيني .
aplasia cutis congenita **عَدَمُ تَنْسِجِ الجِلْدِ الخَلْقِيِّ**
 حالة مرضية مُميتة عادة ، تتألف من فشل
 موضعي في نمو الجلد ، وعلى الأغلب في جلد
 فروة الرأس ، ولكن أحيانا تصيب جلد الجذع
 والأطراف . ويكون النَّقص مغطى بغشاء رقيق
 شفاف أو بنسيج متندّب ، أو يكون مخضّباً
 متقرحاً أو مغطى بنسيج حبيبي .
aplasia of ovary **عَدَمُ تَنْسِجِ المَبِيضِ**
 عدم تشكّل نسيج المبيض .
dental aplasia **عَدَمُ تَنْسِجِ الأَسنان**
 (=anodontia)
 عدم تكوّن نسيج الأسنان .
germinal aplasia **عَدَمُ تَنْسِجِ الغُدَّةِ التَّناسُليَّةِ**
 (=gonadal aplasia)
 الغياب الخلقي لجميع الأنسجة التناسلية ؛ تكون
 الأعضاء التناسلية الظاهرة والقنوات التناسلية
 أنثوية ، لكن إذا وجدت الخلايا الخلاقية للايدج
 (Leydig's cells) ، عادة ما تكون الأعضاء
 التناسلية الظاهرة ملتبسة بينما تكون القنوات
 التناسلية أنثوية
gonadal aplasia **عَدَمُ تَنْسِجِ الغُدَّةِ التَّناسُليَّةِ**
 انظر تحت germinal aplasia .
hereditary retinal **عدم تنسج شبكي**
aplasia **وراثي**
 (=amaurosis) **(=كُمْنَةُ خَلْقِيَّة)**
 انظر تحت amaurosis .
nuclear aplasia **عَدَمُ التَّنْسِجِ النَّوَوِيِّ**
 عدم تنسج النوى الحركية للأعصاب القحفية
 ومن مظاهره شلل وجهي خلقي ثنائي الجانب
 مع أنماط مشتركة ومختلفة من شلل أحادي
 الجانب أو شلل ثنائي الجانب لمبعدات العين
 وأحياناً تترافق بتورط الأعصاب القحفية خاصة
 العصب محرك العين والعصب الثلاثي التوائم

والعصب تحت اللساني وشذوذات الأطراف .
pure red cell aplasia عدم تنسج الخلية الحمراء النقي فقر دم وخيم سوي الصبغ سوي الكريات مع كثرة الشبكيات وقلة أرومات الحمر في نقي عظام سوي . ويتواجد إما في شكل مزمن ويكون الأخير إما أولياً (ويسمى فقر الدم الخلقي ناقص التنسج) أو ثانوياً لاضطرابات مناعية أو أن يكون في شكل حاد ويكون الأخير محدوداً ذاتياً و يترافق بالأدوية والعداوى .
retinal aplasia عَدَمُ تَنَسُّجِ الشَّبَكِيَّة عامل التنسج الشبكي الوراثي ويسمى العمى الخلقي .
thymic aplasia عَدَمُ تَنَسُّجِ الثُّوتَةِ عدم تشكّل نسيج التوتة أو الغدّة السعترية .
thymic-parathyroid aplasia عَدَمُ تَنَسُّجِ الثُّوتَةِ والدريقات عدم تشكّل كل من نسيج الثوتة ونسيج الدريقات . ويسمى متلازمة دايجورج (Digeorge's syndrom) حالة تنشأ عن فشل نمائي في الجيبتين البلعوميتين الثالثة والرابعة ، مما يؤدي إلى غياب ، أو نقص نمو التوتة والدريقات ، وتترافق مع شذوذات في القلب ، وسحنة مميزة ، ونقص الدريقات ، ونقص كالكسيوم الدم ، وتكزز (تقلص عضلي مستمر) ، وعوز في المناعة المتواسطة بالخلايا التائية . وتورث كخلية كروموسومية جسدية سائدة .
aplastic عَدِيمُ الجِبَلَةِ متعلّق بالنسيج أو العضو الذي لم يتطوّر أصلاً من وريقة أو من خلية جذعية .
aplastic متعلّق بعَدَمِ التَنَسُّجِ متعلّق بعَدَمِ تشكّل النَسِجِ
apleuria انْعِدَامُ الجَنْبَةِ انْعِدَامُ الأضلاع غياب خلقي لواحد أو أكثر من الأضلاع ؛ يترافق عادة مع غياب الناتئ المستعرض أو النواتئ المستعرضة .

apnea انْقِطَاعُ النَّفْسِ تَوَقُّفُ التَّنَفُّسِ
apnea neonatorum انْقِطَاعُ النَّفْسِ الوَكِيدِيّ فشل الرضيع الوليد في ابتداء التهوية الرئوية .
chemoreceptor apnea انْقِطَاعُ النَّفْسِ بِنَاقِثِ المُسْتَقْبَلَاتِ الكِيمِيَاءِيَّة
deglutition apnea انْقِطَاعُ النَّفْسِ أَتْنَاءَ البَلْعِ تَوَقُّفٌ مُؤَقَّتٌ فِي نَشَاطِ المَرَكِزِ العَصْبِيِّ التَّنَفُّسِيِّ أَتْنَاءَ عَمَلِيَّةِ البَلْعِ .
ether apnea انْقِطَاعُ النَّفْسِ الأَثِيرِيِّ
induced apnea انْقِطَاعُ النَّفْسِ المَحْرُضِ توقّف تنفسي متعمد خلال التخدير العمومي ينتج بفعل نقص ثنائي أكسيد الكربون في الدم (Hypoconia) ، أو دواء مُرَخِّ للعضلات ، أو تشبيط مركز التنفس ، أو التوقف المفاجئ للتنفس المحكوم .
initial apnea انْقِطَاعُ النَّفْسِ البَدَنِيِّ الحالة التي يفشل فيها الرضيع الوليد في إجراء تنفس نشط خلال دقيقتين من ولادته .
late apnea انْقِطَاعُ النَّفْسِ الأَجَلِ تَوَقُّفُ النَّفْسِ فِي الرُّضِيعِ لِمُدَّةٍ تَفُوقُ 60 ثَانِيَةً بَعْدَ أَنْ كَانَ التَّنَفُّسُ التلقائي قد حدث واستتبَّ .
obstructive sleep apnea انْقِطَاعُ النَّفْسِ الأنسدادي النومي انقطاع النفس أثناء النوم بسبب وهط أو انسداد السبل الهوائية المترافق بتشبيط التوتر العضلي والذي يحدث في إحدى مراحل النوم والتي تعرف بمرحلة حركة العين السريعة وترى هذه الحالة في متوسطي العمر من الذكور السمان .
postanesthesia apnea انْقِطَاعُ النَّفْسِ التَّالِي لِلتَّخْدِيرِ متعلّق بعَدَمِ استطاعة المريض التنفس بعد انتهاء التخدير .
sleep apnea انْقِطَاعُ النَّفْسِ النُّومِيِّ انقطاع النفس أثناء النوم لفترات عابرة ، منتجاً نقصاً في التهوية السنخية والذي يصبح أكثر وضوحاً في أثناء النوم . وقد يتسبب في

حماض وتضييق وعائي للشريينات الرئوية الزمر الذي يؤدي إلى فرط في ضغط الدم الشرياني الرئوي . ويوجد نوعان أوليان وهما انقطاع النفس النومي المركزي وانقطاع النفس النومي الانسدادي .

traumatic apnea انقطاع النَّفْسِ الرَّضْحِيِّ الْمُنْشَأُ
توقَّفَ التهوية الرئويَّة إثر أدية فيزيائية .

vagal apnea انقطاع النَّفْسِ الْمُبْهَمِيِّ الْمُنْشَأُ
توقَّفَ التنفُّس بسبب أدية في العصب المبهم .

apneic 1 - مصاب بانقطاع التَّنَفُّسِ

2 - متعلق بانقطاع التَّنَفُّسِ

apneumatic 1 - مَعْدُومُ الْهَوَاءِ

2 - مَمْعُزِلٌ عَنِ الْهَوَاءِ

apneumatosi انخِمْاصُ الرَّئَةِ الْخَلْقِي

(=congenital atelectasis)

انخماص يكون موجوداً لدى الولادة أو بعدها بفترة وجيزة ، ويحدث إما كانخماص أولي ، أو ثانوياً لاضطراب خلقي آخر .

apneumia انْعِدَامُ الرَّئَتَيْنِ
الغياب الخلقي .

apneusis اسْتِمْرَارُ الشَّهْيِقِ

حالة مرضية تتميز باستمرار عملية الشهيق دون أن يعقبها زفير يفرغ الهواء المحتبس ، أي تكون فترة الشهيق طويلة بما يشبه المعص . تنتج الحالة عن استئصال (المركز المنظم لسرعة التنفس) (Pneumotaxic) والكائن في الجزء العلوي لجسر المخ .

apneustic متعلق باستمرار الشَّهْيِقِ

متعلق بالحالة المرضية التي يستديم بها الشهيق دون أن يتبعه الزفير بشكل عفوي .

apo- 1 - سابقة بمعنى الاِسْتِثْقاقِ

2 - سابقة بمعنى الانْفِصَالِ

apoptropine أبوأُتروبيِن

دواء مضاد للتشنج .

apocamnosis سُرْعَةُ التَّعَبِ

(=apokamnosis)

قابلية شاذة للشعور بالتعب في حالات الوهن

العضلي ؛ وتمثل في الشعور بالتعب والنمل ، وثقل في حركة الأطراف .

apocenosis سُرْعَةُ الْجَرِيَانِ

سرعة جريان الدم أو أي من سوائل الجسم .

apochromat لَامُزِيغ

عدسة شبيبة (في المجهر) يتم فيها تصحيح الزيغ اللوني لثلاثة ألوان ، بينما يتم تصحيح الزيغ الكروي للونين فقط .

apochromatic لَامُزِيغ

انظر تحت apochromat .

apocope 1 - اقتطاع عضو أو طرف أو جِدَع

2 - بَتْرٌ (من نسيج أو عضو)

apocoptic بَتْرِيٌّ

ينتج عن ، أو يتعلّق بالبتّر أو الجِدَع .

apocrine مُفْتَرِزَةٌ

يشير إلى آلية للإفراز الغدي يتم فيها طرح الجزء القمي من الخلايا المفترزة ويندمج في الإفراز .

apocrinitis الْتِهَابُ الْغُدَدِ الْعَرَقِيَّةِ

(=التهاب الغدد العرقية القحي)
(=hidradenitis suppurativa)

التهاب جريبات مقيح مزمن يصيب الجلد المحتوي على الغدد العرقية المفترزة في الباحات حوالي الشرج ، والإبطية ، والتناسلية ، أو تحت الشدين ، والذي يحدث بعد البلوغ وينتج خراجاً أو جيوب مع وجود تندب .

apocrustic قَابِضٌ ؛ مُنْفِرٌ

مادّة أو دواء قابض أو منفرّج .

apocynin خَانِقُ الْكَلْبِ

(=Apocynum)

مادّة دوائية تستخلص من نبات من فصيلة خانق الكلب ، استعملت في الماضي كدواء مقو للقلب ، فقد تصاب الحيوانات التي تلتهمها بارتفاع درجة الحرارة وازدياد سرعة النبض والموت .

Apocynum خَانِقُ الْكَلْبِ

جنس نبات سام تشبه تأثيراته الديقيتال يوجد في أمريكا الشماليّة وجدت فيه مادّة منشّطة

	للقلب تشبه الدجيتال .
apodal	عديمُ القَدَم
	ليس له قدمين .
apodia	انعدامُ القَدَم
	تشوهُ وُلاديّ يتميِّز بانعدام إحدى القدمين أو كليهما .
apodous	عديمُ القَدَم
(=apodal)	
	يتعلَّق بالشَّخص أو المخلوق العديم القدم .
apody	انعدامُ القَدَم
(=apodia)	
	شذوذ غايي يتميز بغياب إحدى القدمين أو كليهما .
apoenzyme	صَمِيمُ الإنزيم
	الجزء البروتيني في الخميرة أو الإنزيم الذي يمكن فصله من المجموعة البدئية أي هو عامل مساعد ولكنه لا يعمل إلا بوجود المجموعة البدئية .
apoferment	صَمِيمُ الإنزيم
(=apoenzyme)	
	انظر تحت apoenzyme .
apoferritin	صَمِيمُ الفِريِّتين
	بروتين عديم اللون له علاقة وثيقة بالترانسفيرين وزنه الجزيئي 460000 يصنع في الخلايا المخاطية للأمعاء الدقيقة ، يرتبط بالحديد ليشكل مادة الفريتين والتي لها علاقة وثيقة بتنظيم امتصاص الحديد في القناة المعدية المعوية .
apogamia	1 - تَكَاثُرٌ لَاتَعْرُسِيّ
	2 - تَوَالِدٌ بِكْرِيّ
(=apogamy)	
	شكل مُعدَّلٌ للتكاثر الجنسي نتيجة لتكون العرُس بدون إخصاب مثلما يحدث في بعض النباتات واللافقاريات خاصة الحيوانات المفصلية على سبيل المثال نحل العسل والذناير . وقد يحدث هذا كظاهرة طبيعية أو يُحرَّض بالتنبية الكيميائي أو الحراري أو الآلي .
apogee	بُرْحَاء

	أوخم حالات المرض .
apokamnosis	سُرْعَةُ التَّعَب
(=apocamnosis)	
	انظر تحت apocamnosis .
apolar	عديمُ الأقطاب
	ليس له قطب أو تتوءات .
apolegamic	اصْطَفَائِيّ
	له علاقة بالانتقاء وبخاصة الانتقاء الجنسي .
apolegamy	اصْطَفَاء
	ويشير بخاصة إلى الانتقاء الجنسي في الاستيلاء (Breeding) .
apolepsis	تشبُّط الإفراز
apolipoprotein	صَمِيمُ البروتين الشَّحْمِيّ
	أي من البروتينات المكوِّنة للبروتينات الشحمية : وتصنَّف إلى أربع مراتب حسب وظيفتها : A,B,C,E
	1 - صميم البروتين الشَّحْمِيّ A ويحدث مبدئياً في البروتين الشَّحْمِيّ المرتفع الكثافة (HDL) وبدرجة أقل في الكيلوميكرونات . وهو المنشط لإنزيم الليثين - كوليستيرول إسيل ترانسفيراز والذي يكوِّن إسترات الكوليستيرول في (HDL) .
	2 - صميم البروتين الشَّحْمِيّ B : وهو صنف من صميم البروتين يعرف بالمستقبلات الخلوية السطحية النوعية التي تتواسط عملية الالتقام لجزيئات البروتين الشَّحْمِيّ . على سبيل المثال فإن صميم البروتين الشَّحْمِيّ 100B يوجد على كل من البروتين الشَّحْمِيّ الوضيع في الكثافة (VLDL) والبروتين الشَّحْمِيّ متوسط الكثافة (IDL) والبروتيني الشَّحْمِيّ المنخفض الكثافة (LDL) ، وقد تم التعرف على مستقبلات البروتين الشَّحْمِيّ المنخفض الكثافة في خلايا الكبد وخلايا خارج الكبد ، أما صميم البروتين الشَّحْمِيّ 48B فيوجد على الكيلوميكرونات ، وقد تم التعرف على مستقبلات بقايا الكيلوميكرونات في خلايا

الكبد .

3 - صميم البروتينات الشحمية C وهي الصميم I-C ، والصميم II-C والصميم III-C وتوجد كل هذه الأنواع في (VLDL) ، (HDL) والدقائق الكيموسية . وينشط الصميم II-C إنزيم ليباز البروتين الشحمي والذي يحلّمه الجليسريدات الثلاثية لنقلها من (VLDL) والدقائق الكيموسية إلى الأنسجة .

4 - صميم البروتين الشحمي E ويحدث في جميع أصناف البروتينات الشحمية وقد يكون مسؤولاً عن تحوّل (VLDL) إلى (IDL)

apomixia **تَكَائِرٌ لَا تَعَرَسِيٌّ**
انظر تحت apomixis .

apomixis **تَكَائِرٌ لَا تَعَرَسِيٌّ**
انظر تحت apogamia .

apomorphine **أَبُومُورْفِين**
مستخلص من المورفين يستعمل كمتقيءٍ مركزيٍّ في علاج فرط الجرعات الدوائية والتسمم الطارىء : ويعطى حقناً تحت الجلد .

aponeurectomy **اسْتِنْصَالُ السَّفَاقِ**
استئصال سفاق العضلة .

aponeurology **عِلْمُ اللَّفَافَاتِ وَالسُّفُقِ**
مجموع المعرفة المتعلقة باللفافات (Fasciae) والسُّفُقِ التي تغطي العضلات .

aponeurorrhaphy **رَفْوُ السَّفَاقِ**
خيطة السُّفُقِ والأغشية التي تغلّف العضلات .

aponeuroses **سُفُقٌ**
(sing.aponeurosis) (ف:سفاق)

aponeurosis **سَفَاقٌ**
(pl.aponeuroses) (ج:سُفُقٌ)

1 - اتساع في الوتر العضلي على شكل شريط أو امتداد مسطح أبيض يعمل بشكل رئيسي على ربط العضلات ببعضها أو بالعظم .

2 - المصطلح للدلالة على لفافة معينة .

abdominal aponeurosis **السَّفَاقُ البَطْنِيُّ**
السَّفَاقُ المشترك الذي يغلّف العضلة المستقيمة والعضلة المائلة للبطن .

aponeurosis linguae TA **سَفَاقُ اللِّسَانِ**
(=lingual aponeurosis)
شبكة النسيج الضام التي تدعم وترتكز عليها العضلات الداخليّة والخارجيّة في اللسان . يتألّف سفاق اللسان من طبقة من النسيج الضام في الغلالة المخاطيّة والحاجز اللسانيّ ، والتوسع العرضاني الخلفيّ للحاجز ، والذي يرتكز على العظم اللاميّ .

aponeurosis musculi bicipitis **سَفَاقُ ذَاتِ الرُّأْسَيْنِ العَضْدِيَّةِ**
brachii TA
توسع في وتر العضلة ذات الرأسين العضدية ، وترتبط بواسطة بلفافة الذراع وبالزند (Ulna) .

aponeurosis of insertion **سَفَاقُ مَعْرُزِ العَضَلَةِ**
اتصال العضلة مع الجزء أو الأجزاء التي تحركها .

aponeurosis of occipitofrontal muscle **سَفَاقُ العَضَلَةِ الجَبْهِيَّةِ القَدَالِيَّةِ**
(=galea aponeurotica)
البنية السفاقية للفروة ، وترتبط البطنين الجبهي والقذالي للعضلة القذالية .

aponeurosis of superior surface of levator ani muscle **سَفَاقُ السُّطْحِ العُلُويِّ لرافعة الشرج**
(=fascia diaphragmatis الحَوَاضِي العُلُويِّ)
اللفافة الموجودة على السطح العلوي لرافعة الشرج والعضلة العصبية .

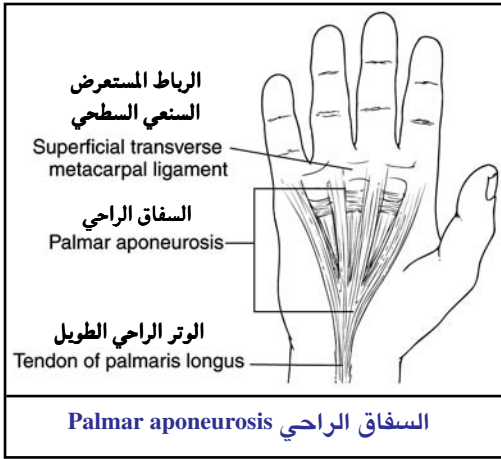
aponeurosis of Zinn **سَفَاقُ تَسِين**
(=fibrae zonulares TA)
[يوهان تسين ، 1759-1727 ، مشرّح ألماني]
الألياف التي تثبت محفظة العدسة إلى الجسم الهدبي والشبكية .

aponeurosis palmaris TA **السَّفَاقُ الرَّاحِيُّ**
حزْمٌ من النسيج اللينفي تتشعّع من وتر العضلة الرّاحية الطويلة باتجاه قواعد أصابع القدم .

aponeurosis pharyngobasilaris **سَفَاقُ قَاعِدَةِ البَلْعُومِ**
(=fascia اللِّفَافَةُ القَاعَدِيَّةُ)

pharyngobasilaris) (البُلعوميَّة)
 (= aponeurosis (= السَّفَاقُ البُلْعومي))
 pharyngis
 غشاء ليفي متين في جدار البلعوم ، يبطن من
 جهته الداخلية بغشاء مخاطي ويغطي بصورة
 غير كاملة ، على سطحه الخارجي ، بالعضلات
 المضيئة المترابطة للبلعوم . ويندمج في
 السمحاق عند قاعدة الجمجمة .
 bicipital aponeurosis سفاق ذات الرأسين
 لفافة العضلة ذات الرأسين في العضد .
 clavicularoaxillary السَّفَاقُ التَّرْقُوي
 aponeurosis (الغرابي الإبطي
 (=fascia (=اللفافة التَّرْقُويَّة)
 clavipectoralis TA) (الصدرية)
 صفيحة لفاقية تكسو العضلة تحت الترقوة ،
 وترتبط بالترقوة من أعلى ، وتستمر حتى
 العضلة الصدرية الصغرى في الأسفل .
 crural aponeurosis لفاقَةُ السَّاق
 (=fascia cruris TA)
 اللفافة المغطية للساق .
 Denonvilliers aponeurosis سفاقُ دينونفصيه
 (=septum (=الحاجزُ المُستقيم)
 rectovesicale NA) (المثاني)
 [شارل دينونفصيه ، 1872-1808 ، جراح
 فرنسي] حاجز غشائي يفصل بين المستقيم وبين
 البروستاتة والمثانة البولية .
 epicranial aponeurosis سفاقُ الشَّوَاة
 (=galea (=الخُوذةُ
 aponeurotica TA) (السَّفَاقِيَّةُ)
 الخُوذةُ السَّفَاقِيَّةُ .
 external intercostal السَّفَاقُ الوَرَبِي
 aponeurosis الظَّاهِر
 (=membrana intercostalis (=الغشاءُ
 externa TA) (الوَرَبِيُّ الظَّاهِر)
 أي من الأربطة السفاقية المتوازية مع ، والتي قد
 تستبدل ، ألياف العضلات الوربية الظاهرة في
 الأحياز الموجودة بين الغضاريف الضلعية ، من

الذرى البطنية للصلوع إنسياً إلى عظم القص .
 falciform aponeurosis السَّفَاقُ المُتَحَلِّمُ للعضلة
 of rectus abdominis muscle المُسْتَقِيمَةُ البَطْنِيَّةُ
 (=falx inguinalis TA) (=منجَلُ الأُرْبِيَّةُ)
 الوتران المتحدان للعضلتين المستعرضة والمائلة
 الغائرة للبطن ، والمتجهان إلى الخط الأبيض
 والخط العاني لعظم العانة .
 femoral aponeurosis السَّفَاقُ الفَخْذِي
 (=fascia lata (=اللفافةُ الفَخْذِيَّةُ
 femoris TA) (العريضة)
 اللفافة الخارجية المغلفة للفخذ .
 internal intercostal السَّفَاقُ الوَرَبِي
 aponeurosis الغائر
 (=membrana (=الغشاءُ الوَرَبِي
 intercostalis interna TA) (الغائر)
 أي من الأربطة السفاقية التي تسير بالتوازي مع ،
 وقد تحمل محل ، ألياف العضلات الوربية الغائرة
 في الأحياز الموجودة بين الصلوع ، من زوايا
 الصلوع إنسياً وحتى العمود الفقري .
 lumbar aponeurosis السَّفَاقُ القَطَنِي
 (=fascia (=اللفافةُ الصَّدْرِيَّةُ
 thoracolumbalis) (القطنية)
 لفاقة تمثل منشأ العضلتين المائلة الغائرة والبطنية
 المستعرضة ، وبها ثلاث طبقات : الخلفية ،
 والوسطى ، والأمامية - تحيط الطبقتان الخلفية
 والوسطى بالعضلة ناصبة الفقار ، بينما تحيط
 الطبقتان الوسطى والأمامية بالعضلة المربعة
 القطنية .
 palatine aponeurosis سفاقُ الحَنَكِ
 صحيفة ليفية في الجزء الأمامي للحنك الرخو
 وتشقق أساساً من أوتار العضلتين الموترتين
 متصلة بعضلة اللهاة والعضلة الحناكية البلعومية
 والعضلات الرافعة الحنكية .
 palmar aponeurosis السَّفَاقُ الرَّاحِي
 حزمٌ من النَّسِيجِ اللَّيْفِيِّ تتشععٌ من وتر العضلة
 الرَّاحِيَّةِ الطَّوْبِلَةِ باتجاه قواعد أصابع القدم .
 perineal aponeurosis السَّفَاقُ العِجْجَانِي



(=لفافة الحجاب البولي التناسلي السفلي) (urogenitalis inferior) الغشاء الليفي المثلث الممتد أفقياً بين الفرعين الإسكيين العائيين ، والمتصل عند قاعدته بالجسم العجاني ، وتشخّن قمته لتكون الرباط العجاني المستعرض .

pharyngeal aponeurosis السفاق البلعومي
pharyngobasilar aponeurosis السفاق القاعدي البلعومي
plantar aponeurosis السفاق الأخمصي (=aponeurosis plantaris TA)

حزم من النسيج الليفي تشعّع من وتر العضلة الرأحية الطويلة باتجاه قواعد أصابع القدم .

Sibson's aponeurosis سفاق سيبسون (=الغشاء فوق الجنبية)

suprupleuralis TA [فرانسييس سييسون ، 1876-1814 ، مشرّح إنجليزي] القسم المتشخّن من لفافة باطن الصدر ، والممتدة فوق قبة الجنبية وتقويها ؛ وترتبط بالحافة الداخلية للضلع الأول وبالتالي المستعرض للفقرة الرقبية السابعة .

subscapular aponeurosis السفاق تحت الكتف لفافة تتصل بكفاف الحفرة تحت الكتفية .

superficial perineal aponeurosis السفاق العجاني السطحي (=fascia diaphragmatis = لفاقة الحجاب

pelvis inferior) الحوضي السفلي) اللفافة المغطية للسطح السفلي للعضلتين العصصية ورافعة الشرج ، مكونة الجدار الإنسي للحفرة الإسكية المستقيمة .

superior perineal aponeurosis السفاق العجاني العلوي (=لفافة الحجاب الحوضي العلوي) (=fascia diaphragmatis pelvis superior) اللفافة الموجودة على السطح العلوي للعضلتين العصصية ورافعة الشرج .

supraspinous aponeurosis سفاق العَضَلَة فوق الشوكة لفافة سميكة تغلّف جزئياً العضلة فوق الشوكية .

temporal aponeurosis السفاق الصدغي (= اللفاقة الصدغية) (=fascia temporalis) اللفافة المغطية للعضلة الصدغية ؛ وتتكون من طبقتين ، الصفيحة السطحية ، والصفيحة الغائرة ؛ وترتكز كل منهما من أعلى بالخط الصدغي العلوي ، لكنها تتباعد في الأسفل لتلتصق بالسطحين الوحشي والإنسي للقوس الوجنية .

vertebral aponeurosis السفاق الفقري (=اللفافة الصدرية القطنية) (=fascia thoracolumbalis) انظر تحت lumbar aponeurosis

aponeurosis التهاب السفاق التهاب السفاق أو اللفاقة التي تغلّف العضلة .

aponeurotic سفاقي يتعلّق بالسفاق وهو الغشاء الذي يغلّف العضلة .

aponeurotome مِبْضَعُ السفاق مِبْضَعٌ خاصٌ لقطع السفاق

aponeurotomy بَضْعُ السفاق قطع السفاق أو بضعه .

apophlegmatic طَارِدٌ للبلغم (=expectorant)

- 1- يعزز الإفراز من الغشاء المخاطي للسبل الهوائية أو يبسر طرده .
2 - عامل يزيد الإفراز القصي وييسر عملية طرده .

apophylactic

1 - ناقصُ التَّوقِيَّة

2 - متعلقُ بِنَقْصِ التَّوقِيَّة

apophysary

ناتِيَّ

(=apoyseal)

متعلِّقٌ بالشيءِ أو العضو النَّاتِيءِ .

apophyseal

ناتِيَّ

متعلِّقٌ بالتَّوْءِ أو الجزء النَّاتِيءِ من العظم .

apophyseopathy

اعتلالُ النَّاتِيءِ

مرضُ التَّوْءِ العظمي وبخاصة مرض أوزجود - شلاتر (Osgood-schlatter disease) .

apophyses

نَوَاتِيءُ

(sing.apophysis)

(ف:ناتِيء)

نواتيءٌ عظميَّةٌ «جمع ناتِيء» .

apophysial

ناتِيَّ

(=apophyseal)

متعلِّقٌ بالتَّوْءِ أو الجزء النَّاتِيءِ من العظم .

apophysiary

ناتِيَّ

(=apophyseal)

متعلِّقٌ بالتَّوْءِ أو الجزء النَّاتِيءِ من العظم .

apophysis TA

ناتِيء

(pl.apophyses)

(ج:نَوَاتِيء)

- 1- ناتِيءٌ «جمعها نواتِيء» . ويطلق على أي تورُّم أو بروز وبخاصة البروز أو التَّوْءِ العظمي الذي لا ينفصل أبداً عن العظم الذي أصبح يشكِّلُ جزءاً منه ، بارزاً على شكل نتوء أو حديبة أو أحدوية .

2- في الفطريات تورم على شكل 7 في حاملات البوغ تماماً تحت العميد .

3- في الطحالب القائمة يحمل النبات البوغي علبة تحمل على تنوء هو في بعض الأحيان انتفاخ يحتل قاعدة العلبة ويعلو الحامل أو العنق الرفيع .

apophysis cerebri

النَّاتِيءُ الدِّمَاعي

(=الجِسْمُ الصَّنَوْبَرِي) (=pineal body)

جسم صغير لا يوجد له مقابل (مفرد) ، يشبه إلى حد ما ثمرة الصنوبر ، ويلتصق عند قطبه الأمامي بناحية الصوارين الخلفي والعناني (Habenulac) ، ويقع في الانخساف الواقع بين الأكيمة العلويتين تحت شريط الجسم الثقي . وهو جسم غدي يتكون من جريبات تحتوي على خلايا شبيهة الظهارة تسمى برمل الدماغ (Brain sand) ، ويبدو أنه يتلقى أليافاً عصبية فقط من الجهاز العصبي المستقل الطرفي . ويفرز هرمون الميلاتونين ، والذي يبدو أن له تأثيراً مشطاً للوظائف التناسلية في الثدييات ، كما أن له دوراً في الإيقاعات اليوماوية للجسم .

apophysis lenticularis

النَّاتِيءُ العَدَسِي

incudis

للسَّنْدَان

(=processus lenticularis

=)التَّوْءُ العَدَسِي

incudis TA)

للسَّنْدَان

نتوء عدسي الشَّكْل في عظم السَّنْدَان في الأذن الوسطى .

apophysis of Ingrassia

ناتِيءُ إنْجْرَاسِيَا

(=ala minor ossis

=)الجَنَاحُ الصَّغِيرُ

sphenoidalis TA)

للعَظْمِ الوَتْدِي

[جيوثاني إنْجْرَاسِيَا ، 1580-1510 ، مشرَّح إيطالي] الصفيحة العظمية الرقيقة المثلثة الشكل ، التي تمتد أفقياً ووحشياً من أي من جانبي الجزء الأمامي من جسم العظم الوتدي ؛ وتمفصل مع العظم الجبهي وتساعد في تكوين سقف الحجاج وقاع الحفرة القحفية الأمامية .

apophysis of Rau

ناتِيءُ رَاو

(=processus anterior

=)التَّوْءُ الأمامِي

mallei TA)

للمرَقَّة

[يوهان رَاو ، 1719-1668 ، مشرَّح هولندي] ناتِيء عظمي نحيل ينشأ من الجهة الأمامية لعنق المطرقة ، ويمر للأمام ولأسفل إلى الشق الصخري الطلبي ، ويلتصق بالقسم الصخري من العظم الصدغي بواسطة ألياف رباطية .

apophysis ossium

مُشاشَةٌ

(=epiphysis)	المُشاشة هي النَّهْيَة البارزة المُحدَّبة من العظم .
basilar apophysis	النَّاتئُ القاعدي (= الجزءُ القاعدي (=pars basilaris ossis occipitalis TA) للْعَظْمِ القَذالي) صفيحة رباعية الأضلاع في العظم القذالي تتأ للأمم والأعلى من الثقبَة العظمى (Foramen magnum)
cerebral apophysis	النَّاتئُ الدِّماغِي انظر تحت apophysis cerebri .
genial apophysis	النَّاتئُ الذَّقني (=الشَّوْكَةُ الذَّقنية) (=spina mentalis TA) بروز بسيط (أحياناً بروزان ؛ علوي وسفلي) في خط المنتصف للسطح الخلفي لجسم الفك السفلي ، وتنشأ منه العضلة الذقنية (أسفل) ، والعضلة الذقنية اللسانية (أعلى) .
odontoid apophysis	النَّاتئُ السِّنِّي (=سنُّ المحوَر) (=dens axis TA) النَّاتئُ الشبيه بالسن ، والذي ينتأ من السطح العلوي لجسم المحور ، ويصعد ليتمفصل مع الفهقة (الفقرة الحاملة) .
pterygoid apophysis	النَّاتئُ الجَنَاحِي (=التَّوَاءُ الجَنَاحِي (=processus pterygoideus ossis sphenoidalis TA) للْعَظْمِ الوَتدي) أي من ناتئ العظم الجناحي النازلين من نقطتي الانصال بين كل من الجناح الكبِد وجسم العظم ، ويتكون كل منهما من صفيحة وحشية وأخرى إنسية .
apophysitis	التَّهَابُ النَّاتئُ التهاب التَّوَاء العظمي ، ويطلق بخاصة على اعتلال القَدَم النَّاجم عن مرض في مُشاشَة عظم العقب .
apophysitis tibialis	التَّهَابُ النَّاتئُ الظَّنْبوبي المُرَاهَقِي التهاب النَّاتئِ الظَّنْبوبي عند المراهقين ، ويُسمَّى مرض أوزجود - شلاتر (Osgood schlatter disease)

apoplasmatic	نيريَّة مادة تتجهها الخلايا لتصبح من المكونات الرئيسية للنسج .
apoplectic	سَكْتِي يتعلَّق بالسَّكْتَة : كمسبب لها ، أو مصاب بها .
apoplectiform	سَكْتِي الشَّكْل شبيه بالسَّكْتَة .
apoplectoid	سَكْتِي الشَّكْل ما يشبه السَّكْتَة .
apoplexia	سَكْتَة انظر تحت apoplexy .
(=apoplexy)	سَكْتَة رَحْمِيَّة نزيف فجائي في الرَّحْم .
apoplexia uteri	سَكْتَة (ج:سَكْتَات) 1- اعتلال عصبي مفاجئ نتيجة لاضطراب مخي وعائي ، إما أن يكون نتيجة لانسداد شرياني أو لنزف داخل المخ . 2- تسرُّب غزير للدم داخل أي عضو .
apoplexy	سَكْتَة بَطْنِيَّة سَكْتَة بَطْنِيَّة : عبارة عن نزف تلقائي في داخل الصفاق ينجم عن تمزُّق في وعاء دموي بطني ، دون أي رضح على البطن .
abdominal apoplexy	سَكْتَة كُظْرِيَّة سَكْتَة كُظْرِيَّة نزيفٌ كثيف في غَدَّتِي الكُظْر كما يرى في متلازمة ووترهاوس - فريدركسن (Watrehouse-friderichsen) .
adrenal apoplexy	سَكْتَة وَهْنِيَّة متلازمة السكته التي تنجم عن الضعافة .
asthenic apoplexy	سَكْتَة بَصَلِيَّة سَكْتَة تَوَثُر في مادة جسر الدماغ .
bulbar apoplexy	سَكْتَة شَعْبِيَّة سَكْتَة تتولد عن انفجار أوعية شعيرية في الدماغ .
capillary apoplexy	سَكْتَة مَخِيخِيَّة سَكْتَة تصيب المخيخ .
cerebellar apoplexy	سَكْتَة مَخِيَّة سَكْتَة مَخِيَّة
cerebral apoplexy	

السكتة التي يُصاب بها الدماغ .
cutaneous apoplexy سكتة جلدية
 تسرب غزير للدم في الجلد .
delayed apoplexy سكتة آجلة
 نزف مخي يحدث بعد بضعة أيام من إصابة الرأس .
embolic apoplexy سكتة صميمة
 سكتة نتيجة انسداد الشريان المخي بصمة .
heat apoplexy سكتة حرارية
 المصطلح القديم لضربة الشمس أو الضربة الحرارية .
ingravescent apoplexy سكتة متفاقمة
 شلل متفاقم ينجم عن تسرب الدم البطيء من وعاء متمزق .
neonatal apoplexy سكتة الوليد
 متلازمة سكتية تصيب الوليد حديث الولادة
ovarian apoplexy سكتة المبيض
 تسرب دموي كبير في المبيض .
pancreatic apoplexy سكتة بنكرياسية
 نزيف كبير في البنكرياس يُرى في حالات هبوط القلب وارتفاع الضغظ الباطني .
parturient apoplexy سكتة مخاضية
 1- حمى يقال أنها تبدأ مع بداية الإرضاع بعد الولادة .
 2- حمى متوطنة يقال أنها بسبب استعمال لبن بقري فاسد .
 3- شكل من الشلل يؤثر على الأبقار قبل الولادة وعادة ما يرافقه نقص في كالسيوم الدم وهو نتيجة لاضطراب أبيض .
pituitary apoplexy سكتة نخامية
 تنكس كبير مفاجئ في الغدة النخامية مع نخر نزفي ، يصاحبه ورم في النخامي وتبدأ عادةً بصداغ مفاجيء يتبعه فقد البصر وازدواج الرؤية ونعاس ، وتخليط ثم سبات .
placental apoplexy سكتة مشيمية
 نزيف في مشيمة منفصلة مع تشكّل ورم دموي بين المشيمة وجدار الرحم .

pontile apoplexy سكتة جسرية
 (= سكتة بصلية)
 انظر تحت bulbar apoplexy .
pontine apoplexy سكتة جسرية
 انظر تحت bulbar apoplexy .
Raymond's apoplexy سكتة ريمون
 [فولجنس ريمون ، 1844-1910 ، طبيب أعصاب فرنسي] .
 نمط من السكتة الآخذة في التطور يحدث فيها خدر في اليد يعقبه الشلل .
renal apoplexy سكتة كلوية
 حالة مرضية تنتج عن تمزق في الأوعية الدموية داخل الكلية .
spinal apoplexy سكتة نخاعية
 (=تدمي النخاع)
 نزيف يحدث في مادة الحبل الشوكي ؛ عادة تكون آفة تالية للرضح ، لكنها قد توجد في حالات توسع الشعيرات في الحبل الشوكي .
thrombotic apoplexy سكتة خثارية
 سكتة ناجمة عن خثرة في الشريان المخي .
traumatic late apoplexy سكتة رضحية آجلة
 سكتة رضحية لا تحدث في ذات الوقت الذي حدثت فيه الإصابة الرضحية وإنما تظهر بعد ذلك بفترة من الزمن .
uterine apoplexy سكتة رحمية
 حالة من السكتة التي تصيب عضلات الرحم بالتَهْتُكُّ والارتشاح بالدم ، ويحدث فيها انفصال في المشيمة .
uteroplacental apoplexy سكتة رحمية مشيمية
 مصطلح كوفيلير (Couvelair) ، للدلالة على حالة رحمية حادة تُرى في بعض حالات انفصال المشيمة ، ويحدث فيها تمزق في عضلات الرحم وتكون مرتشحة بالدم .
apoprotein صميم بروتيني
 الشطر البروتيني في البروتين المقترن أو في المركب البروتيني .
apoptosis استماتة

1- تشدُّفُ الخلية إلى جسيمات مرتبطة بغشاء الخلية والتي يتخلص منها بعملية البلعمة .
2- الموت الخلوي المبرمج : تم تعريف استماتة الخلية على أساس مورفولوجي يفرقها عن النمط الآخر لموت الخلية ألا وهو النخر (Necrosis) ؛ فالخلية المتنخرة تتورم ويأخذ كروماتينها شكل كتلة شمعية تختفي في النهاية لتترك النواة خاوية ، ويتدرج الدنا DNA فيها بشكل غير منظم . وبالمقابل يتكاثف الكروماتين في نواة الخلية المستميتة ليشكل تجمعات قرب غشائها المثني وتقوم نوكليازات داخلية نوعية بشط الدنا DNA إلى شدف بأطوال محددة ، وتنكش الخلية وتظهر عليها حدمات (نتوءات) مميزة تدعى (بشرات) الغشاء . ويبقى الغشاء سليماً أما العُضَيَاتُ الخلوية فتحافظ على شكلها العام مع بعض التوسع في الشبكة الهيولية الباطنة ER والتورم في المتقدرات . ويتلو ذلك بلعمة الخلية المستميتة بواسطة جاراتها أو بواسطة البلاعم المتخصصة . وتتوسط هذه العملية مجموعة من التآثرات بين لجائن (Ligands) ومستقبلات خاصة ، ومن بين خصائصها التي تستخدم بشكل شائع كواصمة لعملية الاستماتة نجد تفعيل إنزيم الفليباز (Flippase) الذي يجعل الخلية تبرز على سطحها مركبات الفسفاتيديل سيرين الموجودة عادة في ورقة الغشاء البلازمي الداخلية فقط .

صَمِيمُ الكَاظِمَةِ aporepressor

في النظرية الوراثية هو ناتج للجينات المنظمة ، وله بناء غير معروف والذي يتحد مع تميم الكاظمة ذات الوزن الجزيئي المنخفض لتكوّن كاظمة كاملة والتي تكظم بشكل خاصة نشاط بعض الجينات البنائية .

مُشْتَمَلٌ صَمِيمِيّ aposome

مشتملات في الهيولى كوّنّها نشاط الخلية ذاتها .

خراج apostema

انعدامُ القُلْفَةِ aposthia
انعدام خلقي للقلفة .

إطالة العمر apothanasia

1 - عَطَّارُ apothecary
2 - صَيْدَلَانِيّ

الشخص الذي يصنع الدواء أو يعاطى بيعه .
ذيفان تآقيّ apotoxin

اسم أطلقه ريشيه على سم يحدث أعراض التآق .

اِقْتِطَاعُ نَدْبَةٍ قَرْنِيَّةٍ apotripsis
نزع كثافة في القرنية .

عديم الأقدام apous
جرافة لثوية apoxemena

المواد التي تزال من الجيوب حول سنينة عند معالجة التهاب الأنسجة الداعمة للسن .

تَجْرِيفٌ تَحْتَ اللِّثَةِ apoxesis
نزع الحتات من جيبة دواعم السن .

مَغْلِيّ طَبِّيّ apozem (=apozema) (=apozeme)

نوع من المنقوعات أو المغليات ، غني بالعناصر الدوائية المؤثرة أكثر من المنقوع أو المغلي ، ولا يستعمل شرباً للمريض كالماء ، ولكنه يعطى مجزئاً كالجروح ، وكان يطلق عليه اسم مطبوخ أو طبيخ .

صَمِيمُ الزِيْمَازِ apozymase

فَقْدَانُ حِسِّ الِاهْتِزَازِ appalesthesia
فقدان حس الاهتزاز

جِهَازٌ (ج: أَجْهَزةٌ) apparatus (pl. apparatus)

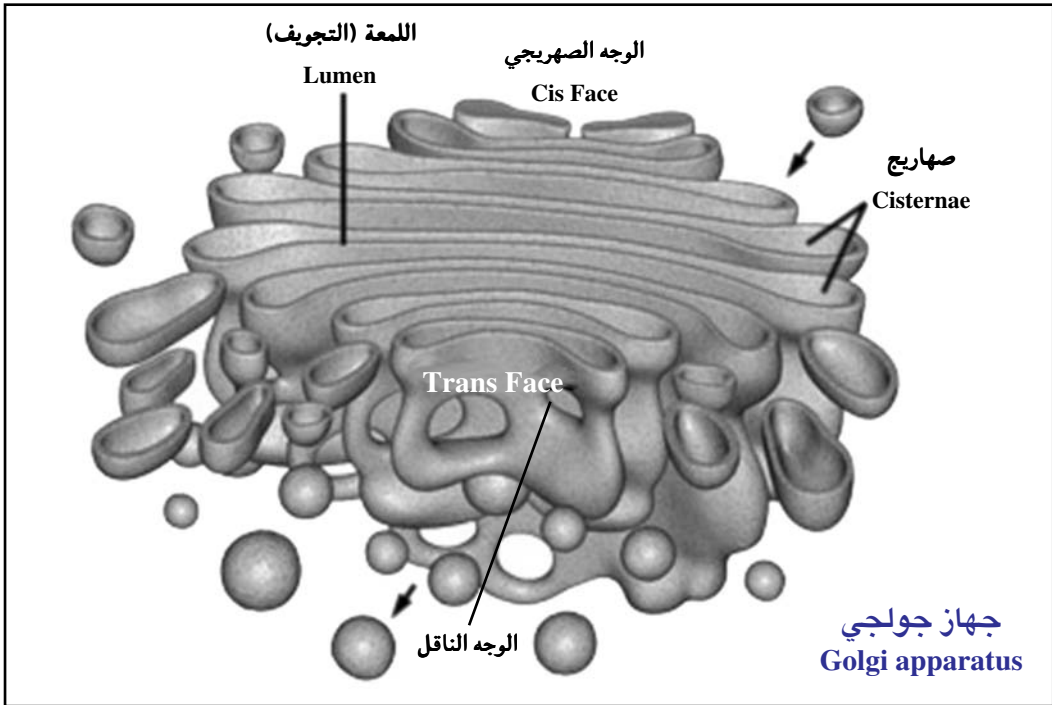
ترتيب لعدد من الأجزاء أو القطع بحيث تعمل معاً لإنجاز بعض الوظائف الخاصة ، ويستعمل في التسميات التشريحية للدلالة على عدد من التراكيب أو الأعضاء التي تعمل معاً لتحقيق بعض الوظائف المعينة .

جِهَازٌ اُمْتِصَاصِ absorption apparatus

جهاز يستخدم في التحليل الغازي بوسائل تجعل العينة التي سوف تفحص تمتص ويُقدَّر

كميتها .
apparatus derivatorius الجهازُ الأَشْتَقَاقِي (=انْفِتَاحُ الشَّرَايِنِ عَلَى الأَوْرَدَةِ مُبَاشِرَةً)
 الانْفِتَاحُ المَبَاشِرُ للشَّرَايِنِ الصَّغِيرَةِ مَعَ الأَوْرَدَةِ الصَّغِيرَةِ دُونَ أَنْ يَكُونَ بَيْنَهُمَا شَعْبِرَاتٌ دُمُويَّةٌ كَمَا فِي السَّلَامِيَّاتِ وَالأَنْسِجَةِ النَاعِظَةِ .
apparatus digestorius TA الجِهَازُ الهَضْمِيّ
 الأَعْضَاءُ المَتَعَلِّقَةُ بِتَنَاوُلِ وَهَضْمِ الطَّعَامِ وَتَتَضَمَّنُ الفَمَ وَالبَنِي المَرْتَبِطَةَ بِهِ وَبِقِيسَةِ مَكُونَاتِ القَنَاةِ الهَضْمِيَّةِ وَأيضاً الأَعْضَاءُ وَالعَدَدُ المَرْتَبِطَةُ بِالجِهَازِ الهَضْمِيّ .
apparatus lacrimalis TA الجِهَازُ الدَّمْعِيّ
 هُوَ الجِهَازُ المَعْنِيّ بِإَفْرَازِ وَدَوْرَانِ الدَّمْعِ ، وَالسَّأَلِ الطَّبِيعِيِّ فِي الكَيْسِ المَلْتَحِمِيّ . وَيتَأَلَّفُ مِنَ العُدَّةِ الدَّمْعِيَّةِ ، وَقِنِيَّاتِ الدَّمْعِ ، وَمَا يَجَاوِرُهَا مِنْ تَرَاكِبٍ أُخْرَى .
apparatus ligamentosus colli الجِهَازُ الرِّبَاطِيّ العُنُقِيّ (=الغِشَاءُ السَّاقِفُ) (=membrana tectoria)
 شَرِيطٌ لِيْفِي مَتِينٌ يَتَّصِلُ قَحْفِياً بِالجِزءِ القَاعَدِيّ مِنَ العَظْمِ القَذَالِيّ ، وَذَلِيلِيّاً بِالسَّطْحِ الظَّهْرَانِيّ لِجَسْمِيّ القَفْرَتَيْنِ الرِّقْبَتَيْنِ الثَّانِيَةِ وَالثَّلَاثَةِ .
apparatus of Perroncito جِهَازُ بِيرُونَشِيْتَوِ (=شَبَكَةُ أَلْيَافٍ لَتَنْشِيطِ تَجَدُّدِ المَحَاوِرِ العَصْبِيَّةِ المَقْطُوعَةِ)
 [أَلدُوْبِيرُنَشِيْتَوِ ، 1882-1929 ، هَسْتُولُوجِيّ إِيْطَالِيّ] .
 كَتَلَةٌ مِنَ اللَّيْفَاتِ عَلَى شَكْلِ لَوَالِبٍ وَشَبَكَاتٍ مَعَ مَحَاوِرِ عَصْبِيَّةٍ حَدِيثَةِ التَّشْكِيلِ وَالتِّي تَتَطَوَّرُ فِي الجَذَعِ المَقْطُوعِ مِنَ العَصَبِ أَثْنَاءَ عَمَلِيَّةِ التَّجَدُّدِ .
apparatus of Timofeew جِهَازُ تِيْمُوفِيْفِ
 هِيَ شَبَكَةُ عَصْبِيَّةٍ كُرُويَّةٍ فِي جَسِيمَاتِ النِّهَايَاتِ العَصْبِيَّةِ الصَّفَاحِيَّةِ .
apparatus respiratorius TA الجِهَازُ التَّنَسُّقِيّ
 الأَعْضَاءُ وَالتَرَاكِبُ الأَنْبُويَّةُ وَالكَهْفِيَّةُ وَالتِّي بَهَا يَمْكُنُ أَنْ تُحَدِّثَ عَمَلِيَّتَا التَّهْوِيَّةِ الرُّثُويَّةِ وَتَبَادُلِ

الغازات بين الهواء والدم . والأعضاء الرئيسية المعنية هي الأنف والحنجرة والقصبه الهوائية والشعب والشعبيات والرئتين .
apparatus suspensorius الجِهَازُ المُعَلِّقُ لِلعَدَسَةِ (=النُّطْقَةُ الهَدْيِيَّةُ) (=zonula ciliaris)
 قَامُوسُ العَيْنِ البَاحَةِ الهَدْيِيَّةِ فِي العَيْنِ .
apparatus urogenitalis TA الجِهَازُ البُولِيّ التَّنَاسُلِيّ انظُر تَحْتَ genitourinary apparatus .
biliary apparatus الجِهَازُ الصَّفْرَاوِيّ الأَجْزَاءُ المَعْنِيَّةُ فِي تَكْوِينِ وَتَصْرِيْفِ وَخِزْنِ الصَّفْرَاءِ ، بِمَا فِي ذَلِكَ الخَلَايَا المَفْرُزَةُ فِي الكَبِدِ ، وَالقَنَوَاتِ الصَّفْرَاوِيَّةِ ، وَكَيْسِ المَرَارَةِ .
central apparatus الجِهَازُ المَرْكَزِيّ هُوَ العَضْوُ الدِينَمِيّ فِي الخَلِيَّةِ وَالتِّي يَشَارِكُ فِي الاِنْتِشَارِ . وَيتَأَلَّفُ مِنَ الجَسِيمِ المَرْكَزِيّ وَالكُرَةِ المَرْكَزِيَّةِ ، وَالكُرَةِ النَّجْمِيَّةِ .
chromidial apparatus الجِهَازُ الكُرُومِيْدِيّ المَادَّةُ الكُرُومَاتِينِيَّةُ المَلُوثَةُ فِي الهَيُولِيّ الخَلُويَّةِ . وَتَبْدُو بِشَكْلِ حَبِيْبَاتٍ أَوْ عَصِيَّاتٍ أَوْ خَيْطَاتٍ أَوْ عَلَى شَكْلِ شَبَكَةٍ .
ciliary apparatus الجِهَازُ الهَدْيِيّ (=الجِسْمُ الهَدْيِيّ) (=corpus ciliare)
 الجِهَازُ الهَدْيِيّ فِي العَيْنِ : وَيشكُلُ مَعَ القَرْحِيَّةِ وَالمَشِيْمِيَّةِ مَا يُسَمَّى بِالقَمِيصِ الوَعَائِيّ العَصْبِيّ وَهُوَ الطَّبَقَةُ الوَسْطَى بَيْنَ أَغْلَفَةِ العَيْنِ الثَّلَاثِ . وَيتَأَلَّفُ مِنَ الجِسْمِ الهَدْيِيّ وَمَا يَحْتَوِيهِ مِنْ عَضَلَاتٍ وَتَنْوَاتٍ هَدْيِيَّةٍ وَجِهَازِ إِفْرَازِيّ .
digestive apparatus الجِهَازُ الهَضْمِيّ انظُر تَحْتَ apparatus digestorius .
genital apparatus الجِهَازُ التَّنَاسُلِيّ جِهَازٌ يَشْتَمِلُ عَلَى الأَعْضَاءِ التَّنَاسُلِيَّةِ فِي الذَّكَرِ أَوْ الأُنْثَى .
genitourinary apparatus الجِهَازُ البُولِيّ التَّنَاسُلِيّ يَشْتَمِلُ كِلِ الأَعْضَاءِ وَالتَرَاكِبِ التِّي تُخْتَصُّ بِالجِهَازِ البُولِيّ وَالجِهَازِ التَّنَاسُلِيّ .



Golgi apparatus جهاز جولجي

جهاز غشائي مكون من صهاريج وحوصلات ، ويوجد بين النواة وبين القطب الإفرازي أو سطح الخلية ؛ ويضطلع بإدخار والنقل بين الخلوي للبروتينات الإفرازية المرتبطة بالغشاء الخلوي ، وبتخليق عديدات السكاريد والبروتينات السكرية .

inhalation anesthesia apparatus جهاز التخدير الاستنشاق

juxtaglomerular apparatus الجهاز المجاور للكبيبات

مركب يتألف من مجموعة الخلايا المجاورة للكبيبة ، والبقعة الكثيفة ، وخلايا (Polkissen) المثيرة التي تعمل كآلية ارتجاع ، في التنظيم الذاتي لمعدل الرشح الكبيبي .

lacrimal apparatus الجهاز الدمعي

انظر تحت apparatus laerimalis .

lens apparatus جهاز العدسة (في العين)

كل ما يتعلق بعدسة العين ومحفظتيها وما تتعلق به من أربطة معلقة لها ومحيطة بها .

locomotor apparatus الجهاز التّحرّكي

راجع الرنح (Ataxia) .

masticatory apparatus جهاز المضغ

الأعضاء المكنّفة في عملية المضغ بدءاً بالأسنان والفكين ، والبنى الداعمة لها ، والمفاصل بين الصّدغ والفك السفلي ، وعضلات الفك السفلي ، وعضلات الوجه الملحقة ، واللسان ، والشفتين والحديين ، ومخاطية الفم إضافة إلى ما فيها من أعصاب .

pilosebaceous apparatus الجهاز الشعري الزهمي

البنية التي تتألف من جراب الشعرة و غدتّها الزهميّة والعضلة النّاصبة للجراب .

Potain's apparatus جهاز بوتان

(لإزالة السوائل والهواء من الجوف الجنبي)

جهاز يستعمل لنزح السوائل وإخراج الهواء من الجوف الجنبي .

reproduction apparatus الجهاز التناسلي

انظر تحت genital apparatus .

respiratory apparatus الجهاز التنفسي

(=apparatus respiratorius)
 انظر تحت apparatus respiratorius .
sensory apparatus أجهزة الحسّ
 (=أعضاء الحس) (=organa sensuum)
 الأعضاء التي تتلقى المنبهات التي تعطي الإحساسات ، أي الأعضاء التي تترجم عدة أشكال من الطاقة إلى نبضات عصبية التي تدرك كإحساسات خاصة ، وهي تتصف بعلاقات و بمستقبلات عصبية عالية التخصص ، وتتضمن الجهاز البصري ، والجهاز القوقعي الدهليزي ، وجهاز الشم ، وأجهزة الذوق .
sound conducting apparatus الجهاز الموصل للصوت
Soxhlet's apparatus جهاز سوكليت
 جهاز يمكن بواسطته استخلاص المكونات الدهنية من المواد الصلبة بواسطة معالجات متكررة بمذيبات مقطرة .
spindle apparatus الجهاز المغزلي
 البنية المغزلية الشكل التي توجد في نواة الخلية خلال الطور التالي في الانقسام النقيلي ، ويتكون من أنابيب تشع من الجسيمات المركزية وترتبط بين الكروموسومات عند قسيماتها المركزية .
steadiness apparatus جهاز الثبيت
 (= مخطاط النرج) (= ataxiagraph)
subneural apparatus الجهاز تحت العصب
 فلوح متساوية ومفرغة شبيهة بالصفائح داخل الفلوح المشبكية الأولية وتتكون من إطواءات غمد الليف العضلي في غمد الليف العضلي التحتي .
sucker apparatus الجهاز المحجمي
 (=قدم محجمية) (=sucker foot)
 تمدد هرمي لنتائى خلية نجمية في مقابل جدار شعيرة دموية في الجهاز العصبي المركزي .
Tiselius apparatus جهاز تيسيليوس
 [أرني تيسيليوس ، 1902-1971 ، عالم سويدي بالكيمياء الحيوية وحاصل على جائزة نوبل] .

جهاز خاص بالفصل الرحلاني الكهربائي لبروتينات : المصل الدموي ، والبلازما وسوائل الجسم الأخرى .
urinary apparatus الجهاز البولي
 يشتمل كل الأعضاء والبنى المسؤولة عن إفراز البول وإفراغه بدءاً من الكلية ومروراً بالحالب إلى المثانة ثم الإحليل .
urogenital apparatus الجهاز البولي التناسلي
 (=apparatus urogenitalis)
 انظر تحت genitourinary apparatus .
Van Slyke apparatus جهاز فان سلايك
 (لقياس الغازات في الدم)
 جهاز لقياس غازات الدم . راجع غازات الدم .
vasomotor apparatus الجهاز المحرك للأوعية
 الميكانيكية الوعائية الحركية التي تضبط تضيق وتوسع الأوعية الدموية وبالتالي تنظم الكمية الكافية من الدم الذي يغذي مختلف الأعضاء والأجزاء .
vestibular apparatus الجهاز الدهليزي
 البنى الموجودة في الأذن الداخلية والمسؤولة عن استقبال ونقل تنبيهات التوازن . وتتضمن القنوات الهلالية والقريبة والكيس .
vocal apparatus جهاز التصويت
Warbug apparatus جهاز فاربورج
 [أوتو فاربورج ، 1883-1970 ، عالم ألماني بالكيمياء الحيوية وحاصل على جائزة نوبل] .
 آلة لقياس كمية الغاز المحررة أو المستهلكة من قبل شرائح النسيج التنفسي ، المتضمنة في غرفة متصلة مع مقياس الضغط والمغموسة في الماء تحت درجة حرارية ثابتة .
apparent density الكثافة الظاهرية
appearance مظهر؛ منظر
append- سابقة بمعنى الزائدة أو اللاحقة
appendage 1 - لاحقة (ج: لواحق)
 2 - زائدة (ج: زوائد)
 أي جزء ، تابع في الوظيفة أو الحجم ، ملتصق بالبنية الرئيسية أو الأصلية .

appendage of epididymis زائدة البربخ (=appendix epididymidis TA) بقاوة من الكلية الوسطى (Mesonephros) توجد أحياناً على رأس البربخ .

appendage of testis زائدة الخصية بقاوة من قناة موللر (قناة الكلوية الجنينية الوسطى الإضافية) ، توجد فوق النهاية العلوية للخصية .

appendage of ventricle of larynx لاحقة البطن الحنجري (=sacculus laryngis) رتج يمتد للأعلى من مقدمة البطن الحنجري ، بين الطية الدهليزية أنسياً والعضلة الدرقية الطرجهالية والغضروف الدرقي وحشياً .

appendages of the eye لواحق العين وتشمل كل ما يتعلق بالعين تشريحياً ووظيفياً كالجهاز الدمعي والملتحمة والأجفان والأهداب والعضلات المحركة للعين .

appendages of the fetus لواحق الجنين مشتقات الأرومة الغازية ، وما يحيط بالجنين من أغشية جنينية تشتمل على الحبل السري والغشاء السلوي والمشيمة .

appendages of the skin لواحق الجلد الشعر والأظافر ، والغدد الزهمية ، والغدد العرقية وغدد الثدي .

atrial appendage لاحقة الأذنين (=auricula atrialis TA) الزائدة الشبيهة بالأذن الموجودة على كل من أذني القلب .

auricular appendage لاحقة الأذنين (=auricula atrialis TA) انظر تحت atrial appendage .

caudal appendage لاحقة ذنبانية يلحق أو يتعلق بالمصطلح بالعمود الفقري .

cecal appendage الزائدة الأعورية (=appendix vermiformis)

رتج دودي الشكل في الأعور ، ويتباين طوله بين 7-15 سم ، ويصل قطره إلى نحو 1 سم .

epiploic appendages الزوائد التريبية (=appendices epiploicae TA) زوائد شحمية مغطاة بالصفاق ، يبلغ طولها 2-10 سم ، تلتصق على هيئة صفوف بالشرائط القولونية .

fibrous appendage of liver زائدة الكبد الليفية (=appendix fibrosa hepatis TA) شريط ليفي عند الطرف الأيسر للكبد ، وهو البقاوة الضامرة لنسيج الكبد الذي كان يشغل مساحة أكبر في السابق .

ovarian appendage لاحقة المبيض (=parovarium) بنية أثارية مرتبطة بالمبيض ، تتكون من مجموعة من نبيبات الكلية الوسطى مع القسم المترافق معها من قناة الكلوة الجنينية الوسطى .

testicular appendage زائدة الخصية (=appendix testis TA) انظر تحت appendage of testis .

uterine appendages لواحق الرحم أربطة الرحم وأقنية البيض (Oviducts) والمبيضان .

vermicular appendage الزائدة الدودية (=appendix vermiformis) انظر تحت cecal appendage .

appendagitis التهاب اللواحق أو الزوائد التهاب واحدة أو أكثر من اللواحق وبخاصة الزوائد التريبية للقولون .

epiploic appendagitis التهاب الزوائد التريبية التهاب واحد أو أكثر من الزوائد التريبية في القولون ، ويتظاهر بألم ومضض فوق الباحة المصابة .

1 - سابقة بمعنى اللاحقة
2 - سابقة بمعنى الزائدة
قطع الزائدة استئصال جراحي للزائدة الدودية .

auricular appendectomy استئصال لآحقة الأذينة

استئصال جراحي للآحقة الأذينية .

appendi-

1 - سابقة بمعنى اللاحقة

2 - سابقة بمعنى الزائدة

appendical

1 - زائدي

(=appendiceal)

متعلق بالزائدة أو اللاحقة .

2 - متعلق بالزائدة؛

له علاقة بالزائدة الدودية .

appendicectomy

استئصال الزائدة

استئصال جراحي للزائدة الدودية .

appendices

زوائد

[sing.appendix]

(ف: زائدة)

appendicitis

التهاب الزائدة

التهاب الزائدة (الدودية) .

actinomycotic

التهاب الزائدة

appendicitis

النَّاجِمُ عَنِ الشَّعِيَّاتِ

هو التهاب في الزائدة الدودية ناجم عن أفطورة الشعيات .

acute appendicitis

التهاب الزائدة الحاد

التهاب الزائدة ذو القدوم الحاد والذي يحتاج للتدخل الجراحي ، وعادة ما يميزه وجود ألم في الربعية البطنية السفلية اليمنى مع إيلام موضعي وارتدادى رجيع ومع تقلص عضلي أعلاها بالإضافة إلى فرط الحس بالجلد . وتكون البداية بألم مغصي حول السرة وقد يكون ذلك نتيجة انسداد الزائدة بحصاة برازية . وتتبع الحمى وكثرة الكريات البيض مفصصة النواة من العدوى الموضعية . وقد تُعدّل الأعراض والعلامات بسبب موضع الزائدة أو الأشرطة اللاصقة أو نتيجة الالتواءات .

amebic appendicitis

التهاب الزائدة الأميبي

التهاب الزائدة بسبب عدوى المتحولة الحالة للنسج .

appendicitis by

التهاب الزائدة

contiguity

الجسوري

التهاب الزائدة بسبب عدوى من الأنسجة المجاورة .

appendicitis granulosa التهاب الزائدة الحبيبي

التهاب في الزائدة يظهر بسبب مرض في الأغشية المخاطية ، ويلاحظ تشكل نسيج حبيبي بين القنبوات الغدية .

appendicitis

التهاب الزائدة

obliterans

الاستدادي

(=protective

=)التهاب الزائدة

appendicitis)

المحصن

التهاب انسدادى للزائدة ويحدث فيه تصلب وانكماش في الأنسجة تحت المخاطية مع التهاب الثرب الذي يسبب انسداداً في تجويف الزائدة .

bilharzial

التهاب الزائدة الناجم

appendicitis

عن البلهارسيات

التهاب الزائدة الدودية الناجم عن دخول ديدان البلهارسيا لزائدة الأعور وإحداث التهابا فيها .

chronic appendicitis

التهاب الزائدة المزمن

1 - التهاب بالزائدة يتجلى بتكثف وتليف جدر العضو الناجم عن التهاب حاد سابقاً .

2 - مصطلح كان يطلق على الألم المزمن والراجع في باحة الزائدة الدودية وفي غياب علامات الالتهاب الحاد .

foreign-body

التهاب الزائدة الناجم

appendicitis

عن الجسم الغريب

التهاب الزائدة ينجم في العادة عن انسداد تجويف الزائدة الدودية بجسم غريب .

fulminating

التهاب الزائدة

appendicitis

الخاطف

هو التهاب الزائدة الصّاعق الذي يحدث فجأة وبسرعة ويكون مُميتاً في الغالب .

gangrenous

التهاب الزائدة

appendicitis

الغنغريني

التهاب حاد في الزائدة مع تنخر جدارها ، يحدث نتيجة لإعاقه الامداد الدموي ويحدث في الغالب تالياً للتهاب الزائدة الانسدادى وكثيراً ما ينتج عنه انثقاب الزائدة والتهاب

صفافي حاد .
helminthic التهابُ الزائدة
appendicitis النَّاجِمُ عَنِ الدَّيدَانِ
 التهابُ الزائدة الدودية النَّاجِمُ عن دخول
 الديدان في باطن الزائدة .
left-sided appendicitis 1- التهابُ الرِّتِّحِ :
 يشبه التهاب الزائدة والعادة أن يكون القولون
 النَّازل هو مكان الإصابة .
 2- التهابُ الزائدة بالجهة اليسرى :
 التهاب الزائدة بالجهة اليسرى كما في حالات
 الأحشاء المقلوبة الموضع (Situs inversus) .
lumbar التهابُ الزائدة القَطَنِيَّةُ
appendicitis التَّوَضُّعُ
 التهاب الزائدة حيث تكون الزائدة في موضع
 خلفي ؛ أي تكون في مقابل الصفاق خلف أو
 تحت الأور .
obstructive التهابُ الزائدة
appendicitis الأَسْدَادِيَّ
 التهاب الزائدة والذي فيه تكون الزائدة مدفونة
 تحت الصفاق بدلاً من أن تكون طليقة في
 التجويف الصفاقي بحِصَاة برازِيَّة .
perforating appendicitis التهابُ الزائدة النَّاقِبِ
 (=perforative appendicitis)
 التهاب الزائدة الدودية المترافق مع انثقابها .
protective appendicitis التهابُ الزائدة المُحَصِّنُ
 (=appendicitis) (= التهابُ الزائدة
 الاستدادي) (obliterans)
 انظر تحت appendicitis obliterans .
purulent appendicitis التهابُ الزائدة المُتَّقِيحُ
 التهاب الزائدة الي يرتشح فيه القيح في جدر
 الزائدة .
recurrent appendicitis التهابُ الزائدة الرَّاجِعِ
 التهاب الزائدة الذي يتصف بنكس هجمات
 الالتهاب الحاد .
relapsing appendicitis التهابُ الزائدة النَّاكِسِ
 نكس الالتهاب في الزائدة بعد التحسن .
segmental appendicitis التهابُ الزائدة القَطْعِيَّ

التهاب موجود في قطعة من الزائدة ربما تكون
 قاصية أو متوسطة أو دانية .
skip appendicitis التهابُ الزائدة المُتَخَطِّئِ
 التهاب الزائدة الذي تكون فيه اثنتان أو أكثر من
 المناطق موضع التهاب محدود ويفصل بينهما
 نسيج سوي للزائدة .
stercoral appendicitis التهابُ الزائدة البرازِيَّ
 التهاب الزائدة الذي فيه تكون التَحَجُّرَات
 البرازية سبباً لهذا الالتهاب .
subperitoneal التهابُ الزائدة
appendicitis تَحْتَ الصَّفَاقِ
 التهاب الزائدة والذي فيه تكون الزائدة مدفونة
 تحت الصفاق بدلاً من أن تكون طليقة في
 التجويف الصفاقي .
suppurative التهابُ الزائدة
appendicitis التَّقْيِيحُ
 ارتشاح قَيْحِيٍّ فِي جُدْر الزائدة الدودية .
traumatic appendicitis التهابُ الزائدة الرَّضْحِيَّ
 التهاب الزائدة الدودية بفعل رضح خارجي .
verminous التهابُ الزائدة النَّاجِمِ
appendicitis عَنِ الدَّيدَانِ
 التهاب الزائدة بسبب وجود دودة في تجويفها .
appendico- سابقة بمعنى الزائدة
 صيغة مركبة ، وهي سابقة ، تدل على علاقة
 بالزائدة .
appendicocecostomy مِفَاغَرَةٌ
 زَائِدِيَّةٌ أَعْوَرِيَّةٌ
 عمل فتحة صناعية (جراحية) بين الزائدة
 الدودية والمعوي الأور . ويطلق أيضاً على
 الفتحة الناتجة عن تلك العملية .
appendicocele قَيْلَةٌ زَائِدِيَّةٌ
 فتق يحوي الزائدة الدودية .
appendicoenterostomy مِفَاغَرَةٌ
 زَائِدِيَّةٌ مَعْوِيَّةٌ
 عمل مفاغرة أي «فتحة جراحية» بين الزائدة
 الدودية والأمعاء .
appendicolithiasis تَحَصُّيُّ الزَائِدَةِ

حالة ينسد فيها تجويف الزائدة الدودية بالحَصِيَّات ، ويقال أنها تحدث بشكل عائلي ، وأنها ذات علاقة بالنقرس والروماتيزم . وتدعى أيضاً تشكُّل الحَصِيَّات الزائدية .

appendicolysis **افتكاكُ الزَّائِدَة**
قطع الالتصاقات حول الزائدة جراحياً .

appendicopathia **اعتلالُ الزَّائِدَة**
أية حالة مرضية تعترى الزائدة الدودية .

appendicopathy **اعتلالُ الزَّائِدَة**
أية حالة مرضية تعترى الزائدة الدودية .

appendicostomy **فَعْرُ الزَّائِدَة**
إحداث فتحة جراحية من سطح الجدار البطني إلى داخل الزائدة الدودية بغرض غسل ونزح محتويات المعى الغليظ .

appendicular **زائِدِيّ**
يتعلّق بالزائدة الدودية .

appendix (pl.appendices) **زائِدَة (ج: زَوَائِد)**
1- تسميةٌ تشريحيةٌ عامّةٌ تدلُّ على ملحقٍ متممٍ أو على جزءٍ معتمدٍ متّصلٍ بالتركيب الأساسي . يسمّى أيضاً لاحقة . وهو يشير غالباً إلى الزائدة الدودية أو الجزء الدودي الشكّل في القولون .

2- نتوء صغير من الأعور في معى الثدييات يشبه الإصبع . للأعور والزائدة أهمية بالغة عند آكلات العشب لأنهما يحتويان على الجراثيم التي تسهل عملية هضم السليلوز ، بينما يعتبران غير مهمين لدى البشر والأنواع الحية الأخرى بسبب عدم وجود أية وظيفة لهما . قد تصاب الزائدة الدودية بالتهاب مما يحتم إزالتها جراحياً (استئصال الزائدة الدودية) .

appendices epiploicae TA **الزَوَائِدُ الثَّرِيْبَة**
أشرطة شحمية مغطاة بالثَّرب بأطوال : 10-2 سم تتركز بشكل صفوف بطول شريطيات القولون . تسمّى أيضاً الزَوَائِدُ المسارِيقِيَّة .

appendices vesiculosae **الزَوَائِدُ الحَوَيْصَلِيَّة**
epoophori **المباضِيَّة**

بنى صغيرة ذات سويقات تتركز على بوقي الرِّحْم قرب نهايتيهما المشرشرة . وهي بقايا قنوات الكلوة الجنينية المتوسطة .

appendix epididymidis TA **زائِدَة البَرَبِخ**
بقايا الكليّة الجنينية المتوسطة التي تتموضع أحياناً فوق البربخ .

appendix fibrosa **الزَّائِدَة اللَّيْفِيَّة**
للكبِد
hepatis TA
انظر تحت fibrous appendage of liver .

appendix morgagnii **زائِدَة مورجانيي**
(= زائِدَة الحُصِيَّة) (=appendix testis TA)
انظر تحت testicular appendage .

appendix of epididymis **زائِدَة البربخ**

appendix of ventricle **زائِدَة البُطِين**
الحَنجَرِيّ
of larynx
(=الكَيْسُ الحَنجَرِيّ) (=sacculus laryngis TA)
انظر تحت sacculus laryngis .

appendix testis TA **زائِدَة الحُصِيَّة**
انظر تحت testicular appendage .

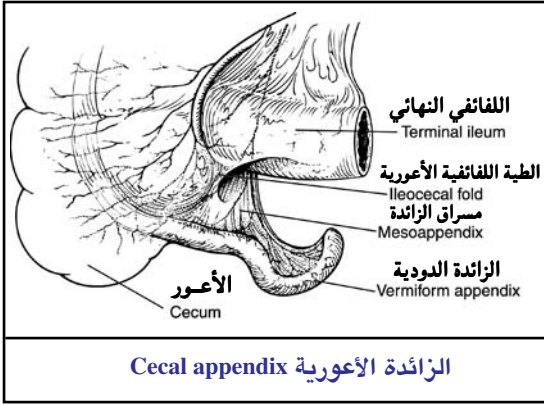
appendix ventriculi **زائِدَة البُطِين**
الحَنجَرِيّ
laryngis
(=الكَيْسُ الحَنجَرِيّ) (=sacculus laryngis TA)
انظر تحت sacculus laryngis .

appendix vermicularis **الزَّائِدَة الدُّودِيَّة**
(=appendix vermiformis TA)
انظر تحت vermicular appendage .

auricular appendix **زَّائِدَة الأذِين**
(= أذِينَة الأذِين) (=auricula atrii TA)
انظر تحت atrial appendage .

cecal appendix **الزَّائِدَة الأعورِيَّة**
(=الزَّائِدَة الدُّودِيَّة) (=appendix vermiformis TA)
انظر تحت vermicular appendage .

ensiform appendix **الزَّائِدَة السَّيْفِيَّة ؛ الدَّيْلُ الحَنجَرِيّ ؛ الرِّهَابَة**



الزائدة الأعمرية Cecal appendix

(=processus xiphoideus)

الناتئ الغضروفي المدبب ، والذي يدعمه لب عظمي ، والمتصل بالنهاية السفلية لعظم القص .

epiploic appendices الزوائد الشريبيّة

أشرطة شحميّة مغطاة بالثّرب بأطوال 2-10سم ترتكز بشكل صفوف بطول شريطيات القولون . تدعى أيضاً الزوائد المساريقيّة .

fibrous appendix of liver الزائدة الليفية للكبد

انظر تحت fibrous appendage of liver .

pelvic appendix زائدة حوضيّة

زائدة دودية تتوضع في الحوض ، وربما يسبب التهاب الزائدة الحوضيّة أماً فوق العانة وعسر التبول .

vermiform appendix الزائدة الدوديّة

انظر تحت vermicular appendage .

xiphoid الزائدة السيفيّة ؛ الدبيل

الخنجرية (الرهابة)

انظر تحت ensiform appendix .

appendolithiasis تحصي الزائدة

(=appendicolithiasis)

تشكل حصيات في الزائدة الدوديّة .

apperception إدراك متبصر؛ إدراك شعوري

القدرة على استقبال وإدراك وتفهم الانطباعات الحسيّة ؛ وفي اختبار تفهم الموضوع ، يطلب من المفحوص التعليق على صورة تقدم له للتعرف على قدرته على فهم وتفسير المواقف .

متعلق بالإدراك المتبصر apperceptive

تقمص appersonification

عدم معرفة المرء لذاته وتعريفها ، أو اعتقاده بأنه شخص آخر . ويمكن أن ترافق هذه الحالة مع عدد من الاضطرابات العقليّة وبخاصّة الفصام .

ناظم الشهية appetat

مركز ينظم الشهية للطعام يرجع وجوده في الوطاء ويحدد كمية الطعام التي يتناولها الشخص .

شهية appetite

الرغبة أو التوق الطبيعيّ ، وبخاصّة الرغبة الطبيعيّة المتكررة للطعام .

تعتبر الشهية لتناول الطعام وهي الرغبة فيه والشعور بمذاقه ، من مؤشرات الصحة النفسية ، وفي بعض الحالات مثل الاكتئاب يؤدي فقدان الشهية للطعام إلى نقص الوزن وتدهور الصحة العامة .

excessive appetite شهية مفرطة

الرغبة المفرطة لتناول الطعام .

perverted appetite شهية شاذة

الشهية الشاذة لتناول أو أكل مواد غير غذائيّة ، وربما ضارة .

ترغّب appettition

تركيز الرغبة نحو هدف ما .

ترغبيّ appetitive

سلوك اندفاعي مثير .

appetizer مُشّه (مُشهي)

يتعلّق بالشيء أو الطعام المثير أو الفاتح للشهية .

مسطّح applanate

يسطّح ؛ يجعل السطح المقبّب أو المكور مسطّحاً .

تسطّح (القرنيّة) applanation

1 - تسطّح وجه القرنيّة .
2 - تسطيح القرنية لدى فحصها بمقياس ضغط العين التسطيحي .

مقياس ضغط العين applanometer

(=applanationtonometer) (التَسْطِيجِيّ)

مقياسُ ضغط العين الذي يجعل وجه القرنيّة
المحدّب مسطحاً أثناء قياس الضَّغط .

apple**تَفَّاح**

نبات ينتمي إلى الفصيلة الوردية ، أوراقه بسيطة
قلبية الشكل ، والأزهار وردية ذكية الرائحة .
والنفاخ من الفواكه الهامة في الوقاية والعلاج ،
وبالنسبة إلى طعمه فهو علي ثلاثة أنواع : حلو ،
ومُرّ ، وحامض . ويحتوي على مواد سكرية
وبكتين وفيتامينات A ، B ، C ، ومعادن .

Adam's apple**حَرَقة ؛ تفاحة آدم**

انظر Adam's apple .

bitter apple**حَنْظَل (أدوية)**

(=colocynth)

دواء طبي نباتي مرّ الطعم .

devil's apple**داتورة**

(=stramonium)

(= تفاح الشيطان) : نبات حَوْلِيّ من الفصيلة
الباذنجانية يحتوي على مواد سامة أهمها
الأثروبين والهيسوسيامين ، كما يحتوي على
بعض الأملاح المعدنية .

Indian apple**يَبْرُوح**

(=podophyllum)

(=) نبات اللفاح ؛ له خواص مسكنة للألم
ومخدّرة .

thorn apple**داتورة**

(=stramonium)

انظر تحت devil's apple .

appliance**طَبِيقَة (ج: طَبَائِق)**

(في طب الأسنان) : مصطلح يستخدم لوصف
الأجهزة المختلفة التي تستخدم لتؤدي وظيفة
محددة ، علاجية أو تجميلية أو كلاهما . بمعنى
أي جهاز يستخدم في الفم لتحريك أو تثبيت
الأسنان من أجل تصحيح أو منع سوء الإطباق
أو تعويض الأسنان المفقودة .

Andresen appliance**طَبِيقَة أَنْدرسن**

(لتنشيط الوظيفة)

جهاز وظيفي عضلي من الأكريليك لتحريك
الأسنان .

appliance fit**ملاءمة الطبقية****Begg appliance** **طَبِيقَة بيج (لتقويم الأسنان)**

جهاز تقويمي ثابت يشمل على حاصرة وحيدة
التماس تثبت على السطح الوجهي للأسنان ما
عدا الأضراس الأولى التي يستخدم لها
حاصرة بها أنبوب دهليزي أفقي . ويتم تحريك
الأسنان باستخدام الأقواس السلوكية مشتركة مع
القوى المرنة والناضات العمودية الإضافية
وأجهزة العزم التدويرية . تمر الأقواس السلوكية
في الشق العمودي الضيق للحاصرة من الناحية
اللتوية وتثبت بدبابيس تثبيت معدنية لينة .
وتدخل الناضات الإضافية في الشق العمود
للحاصرة الشفوية من القاعدة القوسية .
وتلصق الوصلات مباشرة على الأسنان أو
تلحم ذاتياً على الأطواق الملتصقة على
الأسنان .

Bimler appliance**طَبِيقَة بيملر**

(لتقويم الأسنان)

جهاز تقويمي متحرك مصنوع من الأكريل
«الراتنج» والسلك ، وهو يعمل بطريقة مماثلة
للبدلات الوظيفية الأخرى بإطالة الفك السفلي
من أجل الحث على نشاط العضلة الارتدادية
وبذلك يعدل النمو الهيكلية .

cervical appliance**طَبِيقَة عنقية (أسنان)****craniofacial appliance****طَبِيقَة قَحْفِيَّة وَجْهِيَّة**

نوع من الجبائر التي تستخدم إما خارجياً أو
داخلياً لتثبيت كسور منتصف الوجه أو الفك
السفلي .

Crozat appliance**طَبِيقَة كروزات**

طريقة تقويمية سنّية متحرّكة ، تصنع من معدن
ثمين وتستعمل في تنسيق وضع الأسنان أثناء
المعالجة التقويمية السنّية .

edgewise appliance**طَبِيقَة ذات حَوَاف**

طريقة تقويمية سنّية ثابتة ذات وحدات متعدّدة ،
تستعمل قوساً شفويّاً سلوكياً مستطيلاً مربوطاً

على جسور داعمة للأسنان كل على حدة أو مع
أشرطة تحوُّط الأسنان ؛ وتسمَّى الطَّبِيقَةُ ذات
الحواف بهذا الاسم ، لأنَّ الجسور فيها مصنوعة
بحيث تدخل القوسُ السِّلْكِيَّةُ المستطيلة بشكل
يكون القَطْرُ الطويل في مقطعه العرضي أفقياً
وليس عمودياً كما هو الحال في جسر القوس
الشَّرِيطِي .

extraoral appliance طَبِيقَةُ خَارِجِ الْفَمِ

طَبِيقَةُ لتقويم الأسنان تستعملُ فيها وحدةٌ
مقاومة خارج جوف الفم ، أو هو جهاز تقويمي
متحرِّك ، حيث يوضع خارج التجويف الفموي
إما جزئياً أو كلياً ؛ ويستخدم قِمة أو خلفية
الرأس أو الرقبة للتثبيت ، و من الأمثلة على
أنواع الأجهزة خارج الفم حزام الرأس وحزام
الرقبة وقلنسوة الذقن .

fixed appliance طَبِيقَةُ ثَابِتَةٌ

طَبِيقَةُ تُثَبَّتْ مثل الملاط على الأسنان أو ترتكز
عليها بواسطة مواد لاصقة ، وبذلك لا يستطيع
المريض أن يخلعها .

fracture appliance طَبِيقَةُ تَجْبِيرِيَّةٌ

طَبِيقَةُ سنية تُستعمل في حالة كسور الفك .

Frankel appliance طَبِيقَةُ فَرَانْكَل

طَبِيقَةُ ثَابِتَةٌ ، تُثَبَّتْ مثل الملاط على الأسنان أو
ترتكز عليها بواسطة مواد لاصقة ، وهي
مصنوعة من أسلاك من الصلب والفولاذ الذي
لا يصدأ والأكريليك الراتنجي ، حيث تعمل
بطريقة مماثلة للطَبِيقَةُ الوظيفية المطيلة للفك
السفلي .

functional appliance طَبِيقَةُ وظيفية

Johnson twin wire طَبِيقَةُ جُونْسُونِ الرُّدْوَجَةِ

السِّلْكُ (أسنان)
طَبِيقَةُ لتقويم الأسنان ، وفيها قوسان لسانيان
ثابتان وقوس للشِّفَّة ، تتألف من زوجين من
الأسلاك المدوّرة يرتكزان إلى جسرين للأسنان
الأمامية .

labiolingual طَبِيقَةُ شَفْوِيَّةٌ لِسَانِيَّةٌ

(أسنان)

طَبِيقَةُ تقويميةٌ سنيةٌ لمعالجة داخل الفك العلوي ،
تتألف من قوس فكية شفوية تُدخل في أنابيب
لثوية أفقية ، ترتكز على أشرطة مثبتة ؛ ومن
أقواس لسانية لها نفس القطر مثبتة على شكل
أنابيب عمودية أو أفقية مثبتة على الوجه
اللساني للأشرطة اللاصقة ؛ وتستخدم هذه
الربطة ربطاً محدوداً للأسنان مقترناً بأقواس
سميكة قاعدية شفوية في الفك العلوي
والسفلي ، ويجري تحريك السن من خلال
إصبع ونوابض إضافية أخرى تلتحم بالقاعدة
بأسلاك قوسية .

orthodontic طَبِيقَةُ تقويم الأسنان

(أسنان)

وسيلة علاجية لتقويم الأسنان ، إما ثابتة أو
متحرِّكة ، تضاف على الأسنان وعلى تراكيبها
الداعمة قوة بحيث تحدث تغييراً في العلاقات ما
بين الأسنان وتنظّم نموها وتطورها ؛ وتُستعمل
في المعالجة التقويمية لتحريك الأسنان إلى
مواضع أفضل شكلياً ووظيفياً ، فتبدو أفضل
انتظاماً واتساقاً في القوس السنية نفسها ، كما
تُستعمل هذه الطَبِيقَةُ أيضاً في معالجة الكسور
السنية وفي إصابات الفك السفلي بحيث تُثَبَّتْ
أو تحرك الفك والأسنان .

permanent appliance طَبِيقَةُ دائمة (أسنان)

طَبِيقَةُ ثابتة ، تُثَبَّتْ مثل الملاط على الأسنان أو
ترتكز عليها بواسطة مواد لاصقة .

pin & tube طَبِيقَةُ المسمار والأنبوب

(أسنان)

(اسم قديم) جهاز تقويمي ثابت ، يشتمل على
أنابيب عمودية ملتحمة على الأسطح الوجيهية
للأطواق التي تحيط بالأضراس الثانية ، ويجري
تحريك الأسنان باستخدام القوس السنية
والدبابيس العمودية الملتحمة بها ، حيث تدخل
داخل هذه الأنابيب ؛ وقد صمّم هذا الجهازُ
أنجل ، وقد حلت محلّه طَبِيقَةُ القوس
الشريطية .

prosthetic appliance طَبِيقَةُ بَدِيلَةٌ (أسنان)

وسيلة تُثبَّتُ في الجسم ، وتنسَّقُ بحيث تحتل مكان الجزء الجسمي المفقود أو تقوم بوظيفته ، كما في الذراع أو الساق أو طقم الأسنان الكامل أو الجزئي .

regulating appliance (orthodontic appliance) = طبِيقَةُ مُنظِّمَة (الأسنان)

انظر تحت orthodontic appliance .

removable appliance (أسنان) طبِيقَةُ نَزوعَة (أسنان) أية طبِيقَة في تقويم الأسنان يستطيع المريض أن يدخلها أو يخرجها من الفم متى شاء ؛ أو أي جهاز من الأجهزة العديدة التقويمية أو التعويضية المستخدمة لتحريك النشط للسن أو للتثبيت السلبي للأسنان ، أو لتعويض الأسنان المفقودة ، ويمكن للمريض خلعها أو إدخاله في الفم بسهولة .

retaining appliance (=retainer) طبِيقَةُ تُثبَّت (=مُثَبَّات) طبِيقَة ثابتة ، تُثبَّت مثل الملاط على الأسنان أو تتركز عليها بواسطة مواد لاصقة .

ribbon arch appliance (أسنان) طبِيقَةُ شَرِيطِيَّةٌ مُقَوَّسَةٌ طبِيقَة سنِّيَّةٌ تقويميةٌ أولية تتألف من سلك منبسط يدخل في سناد معين مقابل السطوح الشفوية واللثوية للأسنان ، وهي محضرة عادة بحيث تحرك الأسنان جانبياً .

round wire appliance (أسنان) طبِيقَةُ السُّلكِ المُدَوَّر طبِيقَة سنِّيَّةٌ تعتمد على استعمال سلك مدور ، وليس على استعمال سلك مستطيل .

sectional appliance (أسنان) طبِيقَةُ مَقْطَعِيَّةٌ (أسنان) طبِيقَة سنِّيَّةٌ تعتمد على وجودها بشكل مقاطع ، وليس على الأسلاك .

speech appliance (أسنان) طبِيقَةُ نَطْقِيَّةٌ (أسنان) طبِيقَة تُساعد على النطق الصحيح أو السليم .

thumb-sucking appliance (أسنان) طبِيقَةُ مَصُّ الأصابع (أسنان)

طبِيقَة سنِّيَّةٌ تقويميةٌ لإبطال العادات السيئة ، مثل مص الإصبع وإخراج اللسان والبلع بشكل طفولي .

twin wire appliance (أسنان) طبِيقَةُ مُزدوجَةِ السُّلكِ (أسنان)

طبِيقَة ثابتة لتقويم الأسنان ، وفيها قوسان لسانيان ثابتان وقوس للشفة ، وتتألف من زوجين من الأسلاك المدورة يرتكزان على جسرين للأسنان الأمامية .

universal appliance (أسنان) طبِيقَةُ شَامِلَة (أسنان) طبِيقَة سنِّيَّةٌ تقويميةٌ تربط بين طريقتي القوس الشريطي والقوس الجافي وتؤمن ضبطاً دقيقاً للأسنان كل على حدة في جميع أسطح الحيز وهي تتكون من أشرطة أو سنادات أو كليهما (كل الأسنان في كل القوسين) .

application تطبيق يتعلّق بالكيفية أو الآلية أو الطريقة التي تستخدم بها الطبِيقَة أو الوسيلة أو الآلة .

applicator (ج: مطابِق) آلة أو وسيلة لوضع المادة أو الشيء على السطح كما في العلاج ، أو أداة يدوية ذات طرف كروي صغير تُستخدم لوضع الدواء أو الأسمت في مكان محدد .

sonic applicator مطباق صوتي مرشح كيميائي كهربائي يُستعمل في التطبيق المحلي للصوت لأغراض علاجية ، كما في معالجة الأمراض العضلية .

applied تطبيق بالمراسة أو التطبيق العملي لعلم ما .

applied chemistry الكيمياء التطبيقية تطبيق الكيمياء على الصناعة والفنون ، وتُدعى الكيمياء الصناعية (Industrial chemistry) .

applied sciences العلوم التطبيقية العلوم التي تطبق عملياً ما جاء من علم نظري ، أو هي العلوم التي تُعنى بتطبيق القوانين الجديدة على مفردات الحياة اليومية .

apliqu (form) مُدَبَّق مُدَبَّق

شكل من المتصورات .	شيء أو عضو آخر .
appose يُقَارِبُ	1 - يُقَارِبُ :
يضع الأشياء بشكل متقارب أو متجاور كأن يضع الطبقات المتتالية فوق تلك الموجودة أصلاً كما في جذر الخلية .	يتموضع بشكل متقارب .
apposition مُقَارِبَةٌ	2 - مُتَقَارِبُ :
(=approximation)	سطحان متقاربان ؛ يطلق المصطلح على أسطح الأسنان المتجاورة .
1- وضع الأشياء بشكل متقارب أو متجاور وبخاصة وضع الطبقات المتتالية فوق تلك الموجودة أصلاً كما في جذر الخلية .	approximation مُقَارِبَةٌ
2- زيادة الحجم عن طريق إضافة مواد جديدة على حواف المادة القديمة .	(=apposition)
3- التماس بين سطحين متقابلين والتطابق بينهما .	عملية تجميع أو تقريب الأشياء من بعضها البعض أو جعلها في وضع التقابل .
appraisal تَقْيِيم	successive approximation مُقَارِبَةٌ مُتَتَابِعَةٌ
تقدير القيمة الكمية والكيفية للشيء أو الجهد أو الإنجاز .	تشكيل الأشياء أو تنظيمها بأسلوب متتابع .
health risk appraisal تَقْيِيمُ المَخَاطِرِ الصَّحِيَّةِ	approximator مُقَرَّب
تقدير درجة الخطورة الصحية على الإنسان .	آلة تُستعمل في تقريب الأنسجة أو الأعضاء من بعضها البعض .
apprehension 1- فَهْم :	rib approximator مُقَرَّب الأضلاع
الإدراك والفهم .	آلة تُستعمل في تقريب الأضلاع .
2- تَوَجُّس :	skin edge approximator مُقَرَّبُ حَوَافِي الجُلْدِ
الخوف أو القلق المتوقع .	آلة تقريب حوافي الجلد بغرض الخياطة أو الالتئام .
approach 1 - مَاتَى (جراحة):	انعدام الأداء العَمَهِيَّ Apractagnosia
طريقة الأداء التي يُبدأ بها ويُسار عليها .	نوع من العمه يتميز بعدم القدرة على استعمال الأشياء أو أداء النشاطات الحركية الماهرة ، بسبب إصابات ، إما في الفص القفوي السفلي أو في الفص الجداري .
2 - أُسْلُوب :	1- متعلق بتعدُّر الأداء؛ لأدائيّ apractic
التسليخ التشريحي المحدد الذي يُكشف من خلاله العضو أو الطرف في أثناء الجراحة .	(=apraxic)
appropriate مُلائِم	2- مصاب بتعدُّر الأداء؛
مناسب جداً .	يتعلّق بالشخص المصاب بالخرق أو تعدُّر الأداء .
appropriate technology التقنية الملائمة	apractognosia عَمَةٌ تُعَدُّرُ الأداء
التكنولوجيا المناسبة لفائدة الإنسان ؛ التكنولوجيا الملائمة .	(=apraxic agnosia)
appropriateness مُلاءِمَةٌ	نوع من العمه يتميز بعدم القدرة على استخدام الأدوات أو أداء المهام الحركية التي تحتاج إلى مهارة ، وينتج عن آفة في الفص القذالي أو الجداري .
مناسبة الشيء لوظيفته أو لمكانه .	geometric عَمَةٌ تُعَدُّرُ الأداء
approximal مُتَقَارِب	
يتعلّق بالشيء المتوضع بشكل قريب جداً من	

apractognosia الهَنْدَسِي
عمه يتميز بتعدُّر الأداء أو الإنجاز المعتمد على العمل الهندسي .

apramycin أبراميسين
مضاد حيوي مبيد للجراثيم .

apraxia تَعَدُّرُ الأَدَاءِ؛ اللادأائية

نوعٌ من العمه يتميِّز بعدم القدرة على استعمال الأشياء أو أداء الأنشطة الحركية التي تتطلب مهارة ، وذلك بسبب أذية دماغية في الفص القذالي السفلي أو الفص الجداري ، رغم عدم وجود أي شلل أو خلل حركي أو حسي ، ولا يستطيع المريض في هذه الحالة أداء الأعمال والحركات والمهارات البسيطة التي اعتاد القيام بها من قبل من دون أن يكون السبب في ذلك ضعفاً حركياً أو عدم فهم لما يُطلب منه ، وتحدث هذه الحالة نتيجة لخلل في مراكز المخ في بعض الأمراض العصبية .

agnosic apraxia تَعَدُّرُ الأَدَاءِ النَّاجِمُ عَنِ العَمَمَةِ
انظر تحت apractagnosia .

akinetic تَعَدُّرُ الأَدَاءِ النَّاجِمُ عَنِ
apraxia فَقْدُ الحَرَكَةِ

فقد القدرة على القيام بحركات عفوية .

amnesic apraxia تَعَدُّرُ الأَدَاءِ النَّاجِمُ عَنِ النِّسْيَانِ
فقد القدرة على القيام بحركات عند الطلب ، وذلك بسبب العجز عن تذكر الطلب أو الأمر ، رغم بقاء القدرة الفعلية على تنفيذ الحركة .

Brun's apraxia تَعَدُّرُ الأَدَاءِ بِالمَشْيَةِ
of gait بِحَسَبِ بَرْنز

(=) الرنح الجبهي بحسب برنز (Brun's frontal ataxia) ؛ وهو اضطراب في التوازن والمشية بسبب أفة في الفص الجبهي ، حيث يتخذ المريض مشية عريضة ويخطو خطوات قصيرة وقدماه على الأرض ويميل إلى الاندفاع الخلفي (Retropulsion) .

classic apraxia تَعَدُّرُ الأَدَاءِ المَعْهُودِ
(=) تَعَدُّرُ الأَدَاءِ الاِفتِكاري الحركي (Ideokinetic apraxia) ؛ أي فقد الارتباط بين

مراكز التفكير ومركز حركة الأطراف ، حيث يتمكن المصاب من القيام بحركات بسيطة ، ولكنه لا يتمكن من القيام بالحركات المعقدة منها ؛ ويدعى أيضاً (Ideomotor apraxia) .

constructional apraxia تَعَدُّرُ الأَدَاءِ التَّعْمِيرِي

متلازمة تتصف بثبات معظم المفاصل بأوضاع شاذة مختلفة ، مع نقص نماء العضلات وتناميها .

cortical apraxia تَعَدُّرُ الأَدَاءِ القَشْرِي المَنْشَأُ

(=) تَعَدُّرُ الأَدَاءِ الحركي (Motor apraxia) ، أي عدم القدرة على القيام بالحركات التلقائية .

developmental apraxia تَعَدُّرُ الأَدَاءِ النَّمَائِي

تَعَدُّرُ الأَدَاءِ الذي يتضح شيئاً فشيئاً مع التطور والنمو .

digital apraxia تَعَدُّرُ الأَدَاءِ بِالأَصْبَاعِ

تَعَدُّرُ الأَدَاءِ بالحركات الدقيقة للأصابع .

drressing apraxia تَعَدُّرُ الأَدَاءِ بِالارتداء

(=) عدم مقدرة المريض على ارتداء ملابسه بالرغم من عدم وجود مرض عضوي أو حركي أو حسي آخر .

geometric apraxia تَعَدُّرُ الأَدَاءِ الهَنْدَسِي

عدم القدرة على إنجاز الأعمال التي تتطلب مهارات هندسية ، رغم معرفتها .

ideational apraxia تَعَدُّرُ الأَدَاءِ الاِفتِكاري

سوء استعمال الأشياء أو التعامل معها بسبب اضطراب في الاستعراف (Identification) (عمه Agnosia) .

ideokinetic تَعَدُّرُ الأَدَاءِ الاِفتِكاري

الحركي
فقد الارتباط بين مراكز التفكير ومركز حركة الأطراف ، حيث يتمكن المصاب من القيام بحركات بسيطة ، ولكنه لا يتمكن من القيام بالحركات المعقدة منها .

ideomotor تَعَدُّرُ الأَدَاءِ الاِفتِكاري

الحركي
شكلٌ من تَعَدُّرُ الأَدَاءِ ، لا يتمكن فيه المريض من القيام بالأفعال البسيطة ، وقد يكون السبب في

ذلك فقد الاتصال بين المراكز القشرية التي تتحكّم بالإرادة (Volition) والمراكز الحركية ؛ ويُدعى أيضاً تعذّر الأداء عبر القشرة . (Transcortical apraxia)

innervation apraxia **تعذّر الأداء التّعصّبي**
(=motor apraxia)

(=) تعذّر الأداء الحركي .

انظر تحت motor apraxia .

kinetic apraxia **تعذّر الأداء الحركي**
عدم القدرة على القيام بالحركات التلقائية .

Liepmann's apraxia **تعذّر الأداء بحسب ليپمان**
عدم المقدرة على القيام بحركات متناسقة في الذراعين من دون وجود أي شلل فيهما .

limb-kinetic apraxia **تعذّر الأداء بحركة الأطراف**
(=ideokinetic apraxia)

هو تعذّر الأداء الافتكاري الحركي ، أي شكل من تعذّر الأداء ، لا يتمكّن فيه المريض من القيام بالأفعال البسيطة ، وقد يكون السبب في ذلك فقد الاتصال بين المراكز القشرية التي تتحكّم بالإرادة (Volition) والمراكز الحركية ؛ ويُدعى أيضاً تعذّر الأداء عبر القشرة (Transcortical apraxia) .

motor apraxia **تعذّر الأداء الحركي**

تعطل الحركات المهارية الذي هو أكبر من ، أو يختلف عن ، ذلك المحدث بفعل ضعف الأجزاء المصابة ؛ فيبدو المريض أحمق (Clumsy) أكثر من كونه ضعيفاً .

ocular motor apraxia **تعذّر الأداء الحركي العيني**

عجزٌ خلقي عن البدء بالرّمش الأفقي (Horizontal saccades) ؛ وغالباً ما يستعمل الأطفال المصابون بهذه الحالة دسرات رأسية (Head thrusts) لتحريك عيونهم إلى اليسار واليمين .

oculomotor apraxia **تعذّر الأداء الحركي العيني**

عدم المقدرة على تحريك العين أفقياً مع العين الثانية عند الإبصار ، رغم عدم وجود شلل في

عضلاتها أو أعصابها .

sensory apraxia **تعذّر الأداء الحسي**

عدم المقدرة على استعمال الآلات والأدوات للقيام بعمل نافع ، بالرغم من معرفة المصاب بطبيعتها وفوائدها وطرق استعمالها .

transcortical apraxia **تعذّر الأداء عبر القشرة**

تعذّر الأداء الافتكاري الحركي ؛ شكل من تعذّر الأداء ، لا يتمكّن فيه المريض من القيام بالأفعال البسيطة ، وقد يكون السبب في ذلك فقد الاتصال بين المراكز القشرية التي تتحكّم بالإرادة (Volition) والمراكز الحركية ؛ ويُدعى أيضاً تعذّر الأداء الافتكاري الحركي (ideomotor apraxia) .

trunk apraxia **تعذّر الأداء الجذعي**

سوء في حركات الجذع بسبب دماغي .

visual apraxia **تعذّر الأداء الإبصاري**

(=constructional apraxia)

تعذّر الأداء البصري بالرغم من خلو العين من الأمراض ، فالعين ترى ، ولكن المريض لا يدرك ما يراه .

apraxic **متعلق أو مصاب بتعذّر الأداء؛ لأدائي**

يتميز بعدم القدرة على استعمال الأشياء أو أداء الأنشطة الحركية التي تتطلب مهارة ، وذلك بسبب أذية دماغية في الفص القذالي السفلي أو الفص الجداري .

apripidine **أبريندين**

دواء مخمّد لاضطرابات النظم القلبية .

aprobarbital **أبروباربيتال**

دواء متوسط المفعول من مركّبات الباربيتال ، يهدئ ويخدر .

Aprocta **اللاشرجيات**

جنس من ديدان الفيلاريات العديمة الشرج ؛ (لا شرح لها) .

aproctia **انعدام الشرج**

1- انعدام خلقي للشرج .

2- عدم انثقاب الفتحة الشرجية .


apron **منزّر**

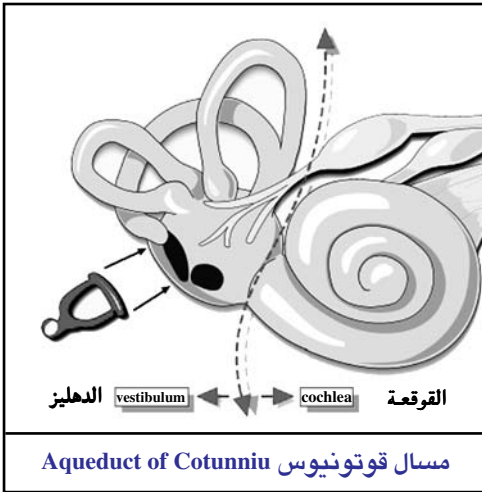
مربول ؛ وزرّة ؛ مَرِيْلَة ؛ غطاء واق ؛ كساء صغير
 يقي الصدر والبطن .
dental patient apron مئزرُ المريض (أسنان)
 مئزر يرتديه مريض الأسنان .
Hottentot apron مئزرُ هوتنتوت
 (= pudendal apron) (= المئزرُ الفرجي)
 مئزر يستخدم في العمليات النسائية وفي
 التوليد .
lead-rubber apron مئزرُ مطّاطي رصاصي
 مئزر مطّاطي رصاصي يُستعمل في التصوير أو
 التنظير الشعاعي .
operator apron مئزرُ الممارس
 مئزر الطبيب أو الفنيّ الممارس .
pudendal apron مئزرُ الفرج
 انظر تحت Hottentot apron .
aprosody رَبَابَةُ الكَلَام
 كلام رتيب يستمر على وتيرة واحدة .
aprosopia انْعِدَامُ الوَجْهِ (مسخ)
 نقصٌ خلقيٌّ جزئيٌّ أو كُلِّيٌّ في بنى الوجه .
aprosopus عَدِيمُ الوَجْهِ (مسخ)
 جنين مشوهٌ عديم الوجه .
aprotic لَابْرُوتُونِيّ
 يدلُّ على مادّة لا تتقبّل ولا تعطي البروتونات .
aprotic solvent مُذِيبٌ لَابْرُوتُونِيّ
 مادّةٌ مُذِيبَة لا تتقبّل البروتونات ولا تطلقها .
aprotinin أِبْرُوتِينِين
 مشبّطٌ متعدّد الببتيدات من إنزيمات حالة
 للبروتين ، يُستعمل كمضادّ للنزف ومخفّف
 لتخثر الدّم في أثناء عمليّات التحويل الصّدرية
 القلبية ؛ ويُعطى عن طريق الوريد ؛ وقد
 استُعمل أيضاً في معالجة التهاب البنكرياس .
apselaphesia ضَعْفُ حَسِّ اللَّمْس
 نقص حسّ الإحساس اللّمس .
apsithyria فَقْدَانُ الصَّوْتِ الهَسْتِيرِيّ
 فقدان القدرة على التصويت ، حتى الهمس ،
 بسبب هستيري .
apsychia قُصُورُ الوَعْيِ

(مصطلح قديم) بمعنى فقد أو نقص وظيفة
 العقل ؛ أو غياب القدرة على التفكير .
apsychognosia عَمَةُ الذَّات
 فقد إدراك الذّات ؛ وهو عدم إدراك الشخص
 لحالته النفسية ؛ أو عدم الإحساس والشعور
 بتأثير الشخص وسلوكه في الآخرين .
apsychosis إغماء أو ذهول
 1- إغماء .
 2- ذهول .
apterous عَدِيمُ الجَنَاح
 لا أجنحة له .
aptitude لِيَاقَة
 1- طاقة التّحمّل ؛ القدرة الطّبيعيّة والمهارة في
 بعض التّواحي والأنشطة .
 2- القابليات والمهارات الشخصية في مختلف
 الحقول .
 3- (مكروبيولوجيا) : الحالة الوظيفية النوعية
 للجراثيم المستديرة التي تتمكن بواسطتها من
 توليد عاثيات الجراثيم المعدية عند تعرضها
 لعامل محفز .
 4- (حيوان) : ملاءمة الحيوانات الأهلية لعمل
 ما أو لإنتاج ما ، كقولك إن سلالة البقر
 البلدي لديها قابلية لإدرار الحليب .
aptyalia نَدْرَةُ اللُّعَاب
 (=aptyalism)
 غياب أو نقص اللّعاب .
apudoma وَرَمُ الخَلَايا الأَبُوديّة
 ورم الخلايا الأبودية ، أي الخلايا القابطة للطلائع
 الأُمينية والنّازعة للكربوكسيل (APUD) .
apulmonism انْعِدَامُ الرِّئَة
 انعدام الرئة ؛ عدم وجود الرئة لسبب خلقي .
 1- نَدْبَة
 2- نَدْبَة
apulotic مُنْدَبّ
 عامل مندبّ أو مسبب للندوب .
apurinic acid حَمَضُ مَنْزُوعِ البورين
 حمضٌ نَزَع منه البورين ؛ أو حمض نووي

apud	مَنْزُوعُ قَاعِدَةِ الْبُورِينِ . عَدِيمُ الْقَدَمِ ليس له قدمين .	aqua amnii	الصَّاءُ (=السَّائِلُ السَّلْوِيُّ) سائل السَّلَى الذي يسبح فيه الجنين داخل الرَّحِمِ .
apyetous	لَا مُقَيِّحٌ غير متَّقِيحٌ ؛ خال من القيح .	aqua anisi	ماءُ الأَنِيسونِ ماءٌ حُلٌّ به الأَنِيسونِ أو اليانسونِ .
apyknomorph	مُرْحَرَجَةُ الْكُرُومَاتِينِ 1- صفة للخلايا العصبية التي لا يتكاثر بها الكروماتين . 2- الخلايا التي لا تكتنز فيها العناصر القابلة للصَّبَاغِ .	aqua aromatica	ماءٌ عَطْرِيٌّ (=aromatic water) ماء ذو رائحة لاذعة ، وهو أيُّ محلول مائي - مشبَعٌ عادة - لزيت طيار أو مادة عطرية أو زيتية طياراً ؛ ويمكن تحضيره بالتقطير أو الحل .
apyknomorphous	مُرْحَرَجٌ صفة الخلايا العصبية التي لا يتكاثر بها الكروماتين .	aqua astricta	ماءٌ مُجَمِّدٌ ماء وصلت درجة حرارته إلى درجة التجمُّد ، وهي +4 م .
apyogenous	لَا مُقَيِّحٌ (=apyous) 1- غير مقَيِّحٍ . 2- لا يُحدث قيحاً .	aqua aurantii florum	ماءُ زَهْرِ النَّارَنْجِ ؛ (=) ماء زهر ؛ ماء مُسْتَخْرَجٌ من هذا الزهر ، وهو زكي الرائحة والطعم مع طعم مر قليلاً .
apyous	لَا مُقَيِّحٌ (=apyogenous) 1- غير مقَيِّحٍ . 2- لا يُحدث قيحاً .	aqua bulliens	ماءٌ مَغْلِيٌّ ماءٌ تُعرَضُ للغليان بوصول درجة حرارته إلى هذه الدرجة .
apyrase	أَبِيرَازٌ (إنزيم)	aqua calcis	ماءٌ كَلْسِيٌّ محلول هيدروكسيد الكالسيوم .
apyrene	عَدِيمُ النَّوَاةِ 1- خال من النواة . 2- لا يحتوي على نواة ولا مواد نووية .	aqua camphorae	ماءُ الْكَافُورِ
apyretic	لَا حُمُويٌّ غير حُمُويٌّ ؛ لا يترافق بحُمى .	aqua chloroformi	ماءُ كَلُورُوفُورْمِيٍّ ماء مضاف له الكلوروفورم .
apyrexia	إِقْلَاعُ الْحُمَى غياب أو تبدُّد الحُمى .	aqua cinnamomi	ماءُ الْقَرْفَةِ
apyrexial	إِقْلَاعِيٌّ (للحمى) مبدد للحمى أو له درجة حرارة الجسم الطبيعية .	aqua communis	ماءٌ عَادِيٌّ (=ordinary water) هو الماء العادي أو المألوف .
apyrogenic	غَيْرُ مُحَمٍّ ؛ غَيْرُ مُحَدِّثٍ لِلْحُمَى ليس محدثاً للحمى .	aqua destillata	ماءٌ مُقَطَّرٌ الماء المقطر هو الماء الخالي من الشوائب بفعل التقطير .
aqua	ماء (ج: مياه) بادئة معناها الماء ، تدخل هذه البادئة على بعض المصطلحات مثل رُهَابِ الماء أو ماء الحياة .	aqua destillata steriles	ماءٌ مُقَطَّرٌ مُعَقَّمٌ ماءٌ خال من الجراثيم والمكروبات .
		aqua fervens	ماءٌ سَاخِنٌ ماءٌ تُعرَضُ للتسخين .
		aqua fluvialis	ماءٌ نَهْرِيٌّ

ماء مأخوذ من الأنهار .
aqua foeniculi ماء الشمر
 هو ماء منقوع نبات الشمرة ، أو الشمار .
aqua fontana ماء الينابيع
 ماء مأخوذ من الينابيع ، وهو ماء عذب .
aqua fortis ماء قوي
 محلول حمض النتريك .
aqua gaultheria ماء خضرة الشتاء
 هو ماء خضرة الشتاء (الغلطرية) (Wintergreen water)
aqua menthae piperitae ماء النعناع الفلفلي
 (=) ماء النعناع (Peppermint water) .
aqua oculi ماء العين
 (=) الخلط المائي (=aqueous humor)
 السائل المائي الذي يفرز في الغرفة الخلفية
 وينساب منه ليملاً الغرفة الأمامية في العين .
aqua pericardii سائل التأمور
 (=pericardial fluid)
 (=) السائل التأموري ؛ سائل يتجمع بين
 وريقتي غشاء التأمور الذي يحيط بالقلب .
aqua pluvialis ماء المطر
 الماء المتجمع بعد هطول المطر .
aqua proinjection ماء للحقن
 ماء معد للحقن بعد مزجه بالدواء الجاف .
aqua pura ماء نقي
 ماء خال من أية عناصر أخرى قد تؤثر في فعله .
aqua regia الماء الملكي
 (=) حمض الهيدروكلوريك (nitrohydrochloric acid)
 خليط أصفر اللون أكال يتألف من جزء واحد
 من حمض النتريك المركز مع ثلاثة أو أربعة
 أجزاء من حمض الهيدروكلوريك المركز ،
 ويستطيع هذا السائل أن يذيب الذهب
 والبلاتين .
aqua rosae ماء الورد
 محلول مُحضَّر بتخفيف ماء الورد المركز (Aqua rosae fortior)
 بحجم مماثل من الماء المنقى ،

ويستعمل كعامل معطر في المستحضرات
 الصيدلانية .
aqua rosae fortior ماء الورد المركز
 محلول مُشَبَّع للجواهر العطرية في زهور
 الورد ، يُستعمل كعامل معطر في المستحضرات
 الصيدلانية .
aqua sterilisata ماء معقم
 ماء خال من المكروبات .
aqua tepida ماء فاتر
 ماء معتدل الحرارة .
aquacapsulitis التهاب المحفظة المائي
 (=serous iritis) (=) التهاب القرنية
 (المصلي)
aquae مياه
 جمع ماء .
aquaeductus مسال
 ممر أو قناة صغيرة في بنية أو عضو في الجسم ،
 لاسيما قناة توصيل السوائل .
aquaphobia رهَابُ الماء
 خوف مَرَضِي غير مبرر من الماء ، سواء من
 السباحة أو خشية الوقوع في الماء أو الانزلاق فيه
 عندما يكون الشخص على مقربة من الماء .
aquapuncture وخز مائي
 الحقن تحت الجلد بالماء .
aquatic مائيُّ المُستَوطن
 يعيش في الماء أو يبقى فيه كثيراً ، وهو وصف
 للكائن المائي العيش أو للبيئة المائية .
aqueduct مسال
 ممر أو قناة صغيرة في بنية أو عضو في الجسم ،
 وهي قناة لتوصيل السوائل بشكل خاص .
queduct of cochlea مسالُ القوقعة
 قناة صغيرة تربط بين السقالة الطبلية والفراغ
 تحت العنكبوتية .
aqueduct of مسال قوتونوس

 Cotunnii
 (=aqueductus vestibuli) (=) المسال الدهليزي
 قنينة تمتد من دهليز الأذن الداخلية لتفتح على



- الوجه الخلفي من الصخرة في العظم الصدغي .
aqueduct of Fallopius مسال فالوب (=canalis facialis) (=نفق الوجهي)
 هو القناة أو النفق الذي يمر عبره العصب الوجهي .
aqueduct of mesencephalon مسال الدماغ المتوسط (=cerebral aqueduct)
 (=aqueduct of midbrain) (=المسال الدماغي)
 (=aqueductus cerebri TA)
 هو القناة الموجودة في الدماغ المتوسط .
aqueduct of Sylvius مسال سلفيوس (=aqueductus cerebri)
 انظر تحت aqueduct of mesencephalon .
aqueduct of the vestibule المسال الدهليزي (=aqueductus vestibuli TA)
 القناة الدهليزية في الأذن الداخلية .
cerebral aqueduct المسال الدماغي
 القناة الموجودة في الدماغ المتوسط .
fallopian aqueduct مسال فالوب (=canalis facialis) (=نفق الوجهي)
 قناة العصب الوجهي .
ventricular aqueduct مسال البطين (=aqueductus
 (=المسال)

الدماغي) cerebri TA)
 القناة الموجودة في الدماغ المتوسط .

المسال aqueductus TA

الممر أو القناة الصغيرة الخاصة بتوصيل السوائل والموجودة في بعض بنى أو أعضاء الجسم .

aqueductus cerebri TA المسال الدماغي
 مسال أو قناة الدماغ المتوسط .

aqueductus cochleae TA المسال القوقعي (=) القنية القوقعية أو المسال القوقعي ، قنية صغيرة تصل ما بين السقالة الطبلية والفراغ تحت العنكبوتية ؛ وتسمى أيضاً مسال القوقعة ، وكذلك قناة اللمف المحيطي .

aqueductus endolymphaticus مسال اللمف الباطن (=) قناة اللمف الباطن .

aqueductus mesencephali مسال الدماغ المتوسط (=المسال الدماغي) (=aqueductus cerebri)
 مسال أو قناة الدماغ المتوسط ، تسمى أيضاً قناة سيلفيوس .

aqueductus vestibuli المسال الدهليزي (=) القنية الدهليزية ؛ قناة صغيرة تمتد من دهليز الأذن الداخلية لتنتفتح على السطح الخلفي من الصخرة في العظم الصدغي ، وتضم في ثناياها قناة اللمف الداخلي وشريئناً ووريداً .

مائي aqueous

1- مائي ، محضّر مع الماء ؛ وهو وصف محلول المذيب فيه هو الماء .

2- السائل المائي في العين أو الخلط المائي في العين .

aqueous emulsion مستحلب مائي
 مزيج حُضّر بخلطه بالماء دون أن يذوب كلياً فيه .

aqueous humor الخلط المائي
 انظر تحت aqua oculi .

aqueous solution محلول مائي
 سائل حُضّر بتذويب مادة ما في الماء .

aquifer	الوفاض
aquiparous	مُقَرَّرٌ للماء
	يتعلَّقُ بالمادَّةِ أو العضو الذي يُنتجُ الماء أو يُفَرِّزُ الماء .
aquila	مُويِه
	تصغير ماء ؛ قليل الماء .
araban	أرابان
	بنتوزان يتوقَّفُ في الصُّمُوغِ ، أيُّ من مجموعة البنتوزان المكوَّنة من خُشارة الأرابينوز ، وهي المكوَّنُ الرَّئِيسِيُّ للصِّمغِ والبكتين .
arabanase	أراباناز (إنزيم)
	أنزيم يحفز حلمهة الأرابان إلى أرابينوز .
arabate	أرابات
	ملحُ حَمَضِ الأرابيك .
arabin	أرابين
	صمغٌ كربوهيدراتي لاشكل له يتألَّف من فُضالة الأرابينوز والرامنوز والجللاكتوز وحمض الألدوبيونيك ، والأخير يتألَّف من حمض الجلوكورونيك والجللاكتوز ؛ أمَّا أملاحه الكلسية والبوتاسية والمنجنيزية فهي المكوَّنةُ الرئيسية للصِّمغ العربي «الأكاسيا» .
arabinose	أرابينوز
	بنتوز ينتج عن التَّرابط بين الألدوبنتوز والريبوز (بذرة الفحم في الموقع 2) ، وهذا يحدث طبيعياً على شكلين ميمَن وميسر ، وهو واسع الانتشار في النَّبات على شكل مركَّب من عديدات السُّكاكر والجليكوسيد ولعاب الصِّمغ ، ويوجد أيضاً في بعض الجراثيم .
arabinosis	التَّسَمُّمُ بالأرابينوز
	(=) تسممٌ بالأرابينوز قد يحدثُ اعتلال الكلى .
arabinsuria	بيلة أرابينوزية
	وجود الأرابينوز في البول .
arabinosylcytosine	سيتارابين
(=cytarabine)	
	دواء مضاد للسرطان .
arabinulose	أرابينولوز

arabite	أرابيت
	جسوه سكري بلوري ، $C_5H_{12}O_5$ ، يمكن اشتقاقه من الأرابينوز بفعل أملمج الصوديوم .
arabitol	أرابيتول
	كحول السُّكَّر ، ويتشكَّل من إرجاع جذر الكاربونيل في الأرابينوز .
arabization	تَعْرِيب
	تحويل إلى نص عربي أو مصطلح عربي .
arabopyranose	أرابوبيرانوز
	ويدعى كذلك العريبنوز ، وهو سكر الصمغ العربي ، وهو ألدوز خماسي ، يستحصل من الصمغ النباتية بالحلمهة الحمضية ، ويوجد أحياناً في البول ؛ صيغته ؛ $CH_2OH(CHOH)_3CHO$.
arachidate	أراكيدات
	ملح لحمض دهني عضوي عشري الكربون .
arachidic	متعلق بالفول السوداني
	متعلِّق بالفول السوداني أو مسبَّب عنه أو أي من أعضاء جنس الأراكيس .
arachn-	سابقة بمعنى العنكبوت
arachnophobia	رهابُ العنكب
(=arachnophobia)	
	الخوف الشديد من العنكب .
arachnid	عَنْكَب
	يتعلَّق بالعنكبوت ، أي عضو من صف العنكبوتيات في شعبة مفصليات الأرجل ، ويضم هذا الصنف العقارب والعنكب والحصاد والقراض والعث والنقاب ، وتفتقر العنكبوتيات إلى قرون الاستشعار ولها عادة أربعة أزواج من الأرجل (للمشي) ، وجميعها يتنفس الهواء باستثناء النقاب .
Arachnida	العنكب
	صنف من الحشرات المفصليَّة الأرجل تشمل العنكبوت والقراد والحكم والعث والعقارب والقمل والسوس ، ولها ثمانية أرجل بعضها طفيلي ومعظمها لاحم .
arachnidism	تَسَمُّمُ بلسع العنكب

<p>حالة التَّسْمُّ بلسع العنكب . arachnitis التَّهَابُ العَنْكَبُوتِيَّةُ</p>	<p>هي الغشاء العنكبوتي حول النَّخاع الشُّوكي . arachnoidal عَنْكَبُوتِيٌّ</p>
<p>التَّهَابُ الغشاء العنكبوتي في السَّحَايا . arachno- سَابِقَةٌ بِمعنى العَنْكَبُوتُ</p>	<p>يتعلَّقُ أو يختصُّ بالغشاء العنكبوتيّ أو العنكبوتية . arachnoidea TA العَنْكَبُوتِيَّةُ</p>
<p>مصطلحٌ جامعٌ يَشيرُ إلى علاقة بالغشاء العنكبوتي أو العنكبوت ذاته . arachnodactylia عَنْكَبِيَّةُ الأَصَابِعِ</p>	<p>الأمُّ العنكبوتية - الطبقة الوسطى من السَّحَايا أو الغشاء الرقيق الذي يتوسط بين الأم الجافية والأم الحنون ويفصله الحيز تحت العنكبوتية عن الأم الحنون .</p>
<p>(=arachnodactyly) 1 - حالةٌ تتميزُ بكون أصابع اليدين والقدمين رَفيعةً جداً ومفرطة الطول . 2- في الماضي كان المصطلح يعني متلازمة مارفان (Marfan's syndrome) ، وهي مرض خلقي عام يتصف بزرق ولادي وانخلاع العدسة بالإضافة إلى تشوهات في القلب وفي أعضاء أخرى من الجسم والتصاق الأصابع .</p>	<p>arachnoidea encephali TA عَنْكَبُوتِيَّةُ الدِّمَاجِ الطبقة المتوسطة من السَّحَايا المحيطة بالدماغ والمسماة الأم العنكبوتية الدماغية .</p>
<p>arachnogastria عَنْكَبِيَّةُ أوردَةِ البَطْنِ حالةٌ مرضيةٌ تتظاهر ب بروز الأوردة على البطن المحذب نتيجة الاستسقاء ، لاسيما في حالات تشمُّع الكبد .</p>	<p>arachnoidea spinalis TA عَنْكَبُوتِيَّةُ النُّخاعِ هو الغشاء العنكبوتي حول النَّخاع الشُّوكي .</p>
<p>arachnoid 1 - العَنْكَبُوتِيَّةُ 2 - عَنْكَبُوتِيٌّ (أ) ما يشبه شبكة العنكبوت . (ب) الغشاء العنكبوتي في السَّحَايا ، وهو الغشاء الرقيق الذي يتوسط بين الأم الجافية والأم الحنون .</p>	<p>arachnoidism التَّسْمُّ بلسعِ العنكبِ arachnoiditis التَّهَابُ العَنْكَبُوتِيَّةُ التهاب الغشاء العنكبوتي الذي يغلف الدماغ والنُّخاع ، ويتجلَّى بتكثُّف والتصاقات في السَّحَايا الرقيقة الدماغية والشوكية نتيجة التهابات قديمة ، أو تطورات مرضية أخرى أو رضوض ، وأحياناً تكون نتيجة لحقن مواد في الحيز تحت العنكبوتية لأغراض علاجية أو استقصائية ؛ وتختلف الأعراض والعلامات المرضية باختلاف شدة الإصابة ومداهما ؛ وقد يسبب فقدان البصر بتأثيره في منطقة التصالبة البصرية (Optic chiasma) .</p>
<p>(ج) نعت لكل تشكل أو بنية تمتاز بخفة وشفافية خيوط بيت العنكبوت ، وبه توصف المشيخة الفطرية والخيط الأولي للطحالب القائمة التي تعيش على اليابسة لرهافة بنيتها .</p>	<p>adhesive التَّهَابُ العَنْكَبُوتِيَّةُ arachnoiditis اللاصقُ التهاب العنكبوتية اللاصق في عنكبوتية النَّخاع ، يترافق بأعراض الجذور العصبية وأعراض النَّخاع الشبيهة بتلك المحدثة عن الضغط الذي يحدثه الورم .</p>
<p>arachnoid of brain عَنْكَبُوتِيَّةُ الدِّمَاجِ (=arachnoideae mater encephali TA) الطبقة المتوسطة من السَّحَايا والمسماة الأم العنكبوتية الدماغية .</p>	<p>arachnoiditis التَّهَابُ العَنْكَبُوتِيَّةُ ossificans المُعظَّمُ basal arachnoiditis التَّهَابُ العَنْكَبُوتِيَّةُ القاعديَّةُ</p>
<p>spinal arachnoid عَنْكَبُوتِيَّةُ النُّخاعِ (=arachnoideae mater spinalis TA)</p>	<p>chiasmal التَّهَابُ عَنْكَبُوتِيَّةُ arachnoiditis التَّصَالِبَةُ البَصْرِيَّةُ هو التهاب الغشاء العنكبوتي الذي يحيط</p>

chronic adhesive	بالْتَصَالِبَةُ البَصْرِيَّة . التَّهَابُ العَنْكَبُوتِيَّة	aralkyl	لأغراض طبيَّة . أرالكيل (كيمياء) مجموعةٌ عَضُويَّةٌ استُبدِل فيها جذر الأرال بهيدروجين الألكيل .
arachnoiditis	اللاصقُ المُرْمَن تتخُنُّ عنكبوتية الدماغ والنخاع والتصاقها بالأم الحنون ، وهو ينتج عن التهاب سابق في السحايا أو رضحها أو أية إصابة أخرى فيها أو عن حَقْن مادة غريبة في الحيز تحت العنكبوتية ؛ وتعتمد الأعراضُ والعلامات على مدى اتساع الإصابة .	Araneae	الرُّتَيْلاوات رُتْبَةٌ من العنكبِيَّات ، وبخاصَّة منها العنكبوت ، تنقسم إلى مرتبتين : ذات الفك الشَّفَوي وذات الفك المستقيم .
cisternal arachnoiditis	التَّهَابُ عُنْكَبُوتِيَّة الصَّهْرِيح التَّهَابُ عُنْكَبُوتِيَّة	Araneida	الرُّتَيْلاوات (=Araneae) انظر تحت Araneae .
opticochiasmatic	التَّهَابُ عُنْكَبُوتِيَّة الصَّهْرِيح التَّهَابُ عُنْكَبُوتِيَّة	araneism	التَّسْمُّ بالعناكب التَّسْمُّ بلسع العناكب الرُّتَيْلاويَّة .
arachnoiditis	التَّصَالِبَةُ البَصْرِيَّة التَّهَابُ الغشاء العنكبوتي الذي يحيط بالتَّصَالِبَةُ البصريَّة ، وقد يؤدي إلى أعراض بصريَّة شبيهة بتلك الحديثة نتيجة ضغط الورم .	araneous	عَنْكَبَانِي شبيه بيت العنكبوت .
segmental arachnoiditis	التَّهَابُ العَنْكَبُوتِيَّة القطعي التَّهَابُ العَنْكَبُوتِيَّة المصلي	araphia	خَلَلُ الرِّفَاء (=dysraphia) خلل التَّلاحم بين نصفين من تراكيب أو أعضاء في الجسم ، كما في نصفي اللسان .
serous arachnoiditis	التَّهَابُ العَنْكَبُوتِيَّة المُصلي	araroba	أراروبَة مسحوق نبات يوجد في البرازيل .
spinal arachnoiditis	التَّهَابُ عُنْكَبُوتِيَّة النُّخاع التَّهَابُ الطَّبَقَةُ العنكبوتية من السَّحايا التي تُعَلِّف النُّخاع الشَّوكِيَّ .	arabaprostil	أرأبأبروسْتِيل أحد مرَكِّبات البروستاجلاندين الصَّنَاعِيَّة ، يستعمل ملحُه العَضُوي عن طريق الفم لإنقاص المفرز المعدي في معالجة قَرحة المعدة ، وعن طريق الحقن العَضَلِي لإنهاء الحمل .
arachnolysin	حَالَةُ عُنْكَبِيَّة هي المادَّة الرُّئيْسَةُ الحَالَةُ للدم في سُمِّ العنكبوت .	Arber	أربر فيرنر آربر ، عالمٌ سويسري مختص بالأحياء ال دقيقة ، ولد عام 1929 ، فاز بجائزة نوبل عام 1978 مشاطرةً مع دانييل ناثانز (Nathans) وهملتون أورثنيل سميث (Smith) عن أبحاثه حول إنزيمات الاقتطاع .
arachnophobia	رُهَابُ العناكب خوف شديدٌ غير منطقي من العنكبوت .	arbitrary	اعتبَابِي استبدادي ، تحكُّمي .
arachnorhinitis	التَّهَابُ الأنْف العَنْكَبِيُّ المنشَأ	arbitration	تَحْكِيم فصلٌ في نزاع .
arack	عَرَق (=arack) شرابٌ كحولي قوي مقطَّرٌ من البَلَح والأرز وعُصارة جوز الهند ومواد أخرى .	arbitrator	مُحَكِّم حَكَم
Aralia	أراليَّة مسحوق جذور الأريالية .		
Aralia	الأراليَّة؛ حَشِيشَةُ الملوک نبتهٌ عطريَّة ، تستعمل جذورها المسحوقة		

أشجار متباعدة عن بعضها .

arbor

1 - مَحْوَِر (أسنان)

2 - شَجَرَة:

تركيب أو جهاز يشبه الشَّجَرَة في فروعه وتغصُّنه .

arbor bronchialis TA

شَجَرَة القَصَبَات

كامل تفرعات القصبات الهوائية .

arbor medullaris

الشَّجَرَة النُّخَاعِيَّة

vermis

للدُّوْدَة

(=arbor vitae

=) شَجَرَة الحَيَاة

cerebelli TA)

(المُخِيخِيَّة)

انظر تحت arbor vitae cerebelli TA .

arbor vitae cerebelli TA

شَجَرَة الحَيَاة المُخِيخِيَّة

1 - السدر الأبيض (نبات) .

2 - شجرة النسب .

الحفاف الشجري الشكل للمادة البيضاء

المشاهدة في القسم الإنسي من المخيخ ، كما

تُدعى الجسم اللبِّي للمخيخ (Medullary body

of vermis) أو المادة المخيخية المتشجرة

البيضاء (Arborescent white substance of

cerebellum) .

arbor vitae of

شَجَرَة حَيَاة

vermis

الدُّوْدَة المُخِيخِيَّة

(=arbor vitae

=) شَجَرَة الحَيَاة

cerebelli TA)

(المُخِيخِيَّة)

انظر تحت arbor vitae cerebelli TA .

arbor vitae uteri

شَجَرَة الحَيَاة الرَّحْمِيَّة

(=الثَّنيَات السَّعْفِيَّة) (plicae palmatae TA)

emery cloth arbor

مَحْوَر قَمَاش الصَّنْفَرَة

الصنفرة مادة ساحجة تتألف من السامور (مادة

قاسية تستعمل في طب الأسنان) وشوائب

مختلفة مثل أكسيد الحديد .

arboreal

شَجَرِي

1 - يتعلَّق بالأشجار ، سواءً بالنسبة للعيش فيها

أو الصلة معها .

2 - نعت تعريفِي لمجتمع أو تشكُّل نباتي تسوده

الأنواع العشبية ، وتنتشر بينها ندرَة من

arbores

أشجار

جمع شجرة .

arborescent

مُتَشَجِّر

ذو أغصان وفروع كالشَّجَرَة ؛ وصفٌ لنبات له

طول الشجرة وأبعادها ، لكنه ليس شجرة في

العُرف النباتي ، ومثله نبات النخيل أي أنها

وصف لحالة الشبه بالشجر مظهرًا أو شكلاً .

arborization

تَشَجُّر

1 - شكل من تناهي اللَّيف العصبي عندما

يتلامس مع الليف العضلي .

2 - المظهر الشَّبه بالشَّجَر للأوعية الدَّمويَّة في

الحالات الالتهابِيَّة .

arboroid

مُتَشَجِّر ، شَجَرَانِي

له فروع مثل أغصان الشَّجَر .

arbovirus

فِيروس منقول بالمفصليات

(= arthro born virus)

أي فيروس من فصيلة الفيروسات القرثة التي

تتكاثر في الحشرات مفصليَّات الأرجل التي

تغذَّى بالدم ، وتنتقل إلى الإنسان عندما يُلدغ

من قبل تلك الحشرات . ويمكن تصنيف تلك

الفيروسات مصليًا ، وهي تنتمي إلى فصيلة

الفيروسات الرملية (Arenaviridae)

والفيروسات البنيوية (Bunyaviridae)

والفيروسات المصفرة (Flaviviridae)

والفيروسات الطَّخَائِيَّة (Togaviridae) ؛ لكنَّ

هذه الفيروسات لا تنتمي إلى الفيروسات

المعروفة ، لا كيميائيًا ولا شكليًا ، ولا بطريقة

التكاثر ، لذلك ليس لها تصنيفٌ شرعيٌّ .

arboviral

متعلق بالفيروسات

المنقولة بالمفصليات

فيروس منقول .

arbovirus

الفِيروسَة المنقولة بالمفصليات

(=arthropod borne virus)

arbutin

أرْبُوتِين

دواء مستخرج من شجر القَطْلَب (Arbutus) ،

وهو جنس أشجار الفصيلة الخُلنجِيَّة

كربونيين ، بحيث يعطي ضوءاً أبيض ساطعاً .
قوس سنّية dental arc
انتظام الأسنان وترتيبها في الفك السفلي والفك العلوي على شكل قوس ؛ وتتكوّن القوسُ السنّية من الأسطح الدهليزية والوجهية للأسنان حينما نظر لها من السطح الإطباقى ، ويختلف شكلُ القوس السنّية من فرد إلى آخر بشكل كبير .

Arbutus

قَطَلَب

جنس من الأشجار من فصيلة الخلدنجيات .

arc

قوس

1 - تركيبٌ أو أمرٌ ناتى حدوده منحنية أو قوسية الشكل .

2 - في الفيسيولوجيا العصبية ؛ هو طريق التنبيه العصبي .

alveolar arc

قوس سنخية

قوس سنخية في الأسنان .

arc bar

سلك قوسي (أسنان)

1 - جهاز تقويمي مكوّن من سلك ممتد حول القوس السنّية حيث تُثبّت به الأسنان المراد تحريكها .

2 - جبائر معدنية متعدّدة تلائم الأسنان في كل قوس سنّية ، وهذه الجبائر تُساعد على تثبيت واتزان الأسنان المقلقلة أو كسور العظام المصاحبة لها أو الاثنين معاً .

arc bridge

جسر قوسي (أسنان)

جسر سنّي بشكل القوس .

arc form

قوسي الشكل

تركيب أو عضو أو هيئة تشبه القوس .

auricular arc

القوس بين الأذنين

(= المسافة بين الصماخي الأذنين) (= binauricular arc)
قياس ما بين مركز أحد الصماخين الأذنين إلى الصماخ الآخر .

autonomic reflex arc

قوس المنعكس الذاتي

القوس العصبية للمنعكس الذاتي أو الأوتونومي .

bregmatolambdoid arc

القوس الهامية اللامية

ملتقى الدرز السهمي بالدرز الألامى .

carbon arc

قوس كربونية

تفريغ كهربائي بين مسريين كهربائيين

frontal arc

القوس الجبهية

نتوء قوسي محدب في العظم الجبهي .

mercury arc

قوس زئبقية

تفريغ كهربائي بين مسريين كهربائيين في بخار الزئبق وفي أنبوب فراغي ، بحيث يعطي ضوءاً غنياً بالأشعة فوق البنفسجية .

nasobregmatic arc

القوس الأنفية الهامية

القوس الأنفية الهامية : قوس يمتد ما بين الدرز الأنفي إلى اليافوخ الهامي .

naso-occipital arc

القوس الأنفية القذالية

قوس يمتد ما بين الدرز الأنفي إلى اليافوخ الهامي .

neural arc

القوس العصبية

سلسلة من اثنين أو أكثر من العصبونات تربط بين المستقبلات المعينة والمؤثرات وتشكّل طرق الانفعالات العصبية والانعكاسات ، وتسمّى أيضاً القوس الحركية الحسية .

nuclear arc

قوس نووية

دوامة العدسة العينية .

occipital arc

قوس قذالية

هي قوس العظم القذالي أو القفوي في الجمجمة .

parietal arc

القوس الجدارية

هي قوس العظم الجداري على سطح الجمجمة .

reflex arc

قوس انعكاسية

1 - القوس العصبية المستخدمة في الفعل الانعكاسي .

2 - منبه يسير إلى عصب مركزي عبر ألياف

صادرة ، واستجابةً تنطلق خارج المركز إلى العضو أو الطرف المُستَعمل (المسحَر) (Effector) عبر ألياف واردة .

قوسٌ شَرِيطِيَّةٌ ribbon arc

جهازٌ تقويميٌّ مكوّنٌ من سلكٍ عريضٍ مطابقٍ للقوس السنية ، يُستعملٌ للارتكاز عند تحريك الأسنان ، وهو نوعٌ من قوس التوسيع .

قوسٌ حَسِيَّةٌ حَرَكَيةٌ sensorimotor arc (= القوسُ العَصَبِيَّةُ) (= neural arc)

سلسلةٌ من اثنين أو أكثر من العصبونات تربط بين المستقبلات العينية والمؤثرات ، وتشكّل سُبُلَ الانفعالات العصبية والمنعكسات ، وتسمّى أيضاً القوس الحركية الحسية .

قوسٌ حاجِبيَّةٌ superciliary arc

قوس الحاجب ؛ بروزٌ قليلٌ على الجزء الأوسط للحافة فوق الحاجبية للعظم الجبهي .

قوسٌ تنجسْتينِيَّةٌ tungsten arc

مصباحٌ لقوس التنجستين مكوّنٌ من مساري كهربائية من التنجستين ، ولقد استُعملَ في معالجة العُدِّ والشعلة . وغيرها .

قوسٌ وِجْنِيَّةٌ zygomatic arc (=) قوس العظم الوجني ؛ القوس المكوّن من عظم الوجنة والشامخة الوجنية للفك العلوي والعظم الصدغي .

قوساءٌ arcade

بنيةٌ تشريحيَّةٌ تتألف من سلسلة من الأقواس .

القوساء المترالية anomalous mitral arcade

الشاذة

القوساء anterior pancreaticoduodenal arcade

البنكرياسية الإثنا عشرية الأمامية

قوساءٌ شَرِيطِيَّةٌ arterial arcade

سلسلةٌ من الأقواس الشريانية المتفاغرة ، كما في الفروع المعوية للشريان المساريقي العلوي .

القوساء الحلقية cricothyroid arcade

الدرقية

قوساءٌ فليِنْتٌ Flint's arcade

سلسلةٌ من الأقواس الشريانية الوريدية عند

قاعدة الأهرامات الكلووية .

القوساءُ الشَرِيطِيَّةُ perirenal arterial

حَوْلُ الكُلِيَّةِ arcade

مجموعةٌ من الشرايين القوسية حول الكلية .

1 - شَعْوَذَةٌ arcanum

2 - عَقَّارٌ سَرِيٌّ arcate

مَقْوَسٌ

شكله يشبه القوس .

المَقْفِيضَاتُ Arcella

(رتبة من الحيوانات الأولية)

رتبةٌ من العضويات الحيوانات الأميبية تتميزُ بالعديد من الأقدام المفصصة النحيلة وبغلاف شفافٍ يتعلّق به جسم العضوية بالعديد من خيوطات الهيولى الظاهرة .

القِيضَاوَاتُ Arcellinida

رتبةٌ من الحيوانات الأولية التي تعيش طليقة ، وتشمل تلك الأميبية المحصورة ضمن غلاف خارجي أو غطاء أو غشاء خارجي والمؤلف إما من مادة عضوية أو غير عضوية ، أو من كليهما ، ولها فتحةٌ تمتدُّ منها الأقدام الكاذبة المفصصة أو الخيطية .

قوسٌ (ج: أقواس) arch

تركيب ذو حدودٍ منحنية أو قوسية الشكل .

قوسٌ بطنيَّةٌ صَدْرِيَّةٌ abdominothoracic arch

الحدود السفلى للوجه الأمامي للقفص

الصدري .

قوسٌ سُنْخِيَّةٌ alveolar arch

قوس تشكّل من حافة التثوء السنخي لعظم

الفك السفلي أو الفك العلوي .

قوسٌ تَفَاغَرِيَّةٌ (للاوعية) anastomotic arch

قوس تربط بين وعائين متجاورين خلال

مسيرهما .

القوسُ الأماميةُ للفَهْقَةُ anterior arch of atlas

القوس الأمامية للفقرة الحاملة أو الفهقة .

القوسُ الحَنَكِيَّةُ الأماميةُ anterior palatine arch

(= القوسُ الحَنَكِيَّةُ)

(= arcus palatoglossus TA) اللِّسَانِيَّةُ

القسمُ الأمامي من طَيَّتي الغشاء المخاطي على كل جهة من البلعوم الفموي ، وهو يرتبط بالحنك الرخو ويطوق العضلة الحنكية اللسانية .

aortic arch القوس الأورطية ؛ قوس الأورطي
القوس التوتينية أو القوس الأورطية ، الشكل التشريحي القوسي الذي يشكِّله الأورطي بعد خروجه من البطن الأيسر من القلب وقبيل تسميته بالأورطي النازل .

aortic arches أقواس أورطية
أوعية دموية مزدوجة تتقوس من الوجه البطني إلى الوجه الظهرى من شريان الأورطي عبر الأقواس الغلصمية في أجنة الأسماك والسُّلويات ؛ أما في الثدييات فيختفي القوسان 1 و 2 ، أما القوس 3 فتصاحب الشريان السباتي العام إلى السُّباتي الباطن ، وتبقى القوس 4 مصاحبة الأورطي إلى الشريان تحت الترقوة ، وتختفي القوس 5 ، أما القوس 6 فتشكِّل أنصافه البطنية الشرايين الرئوية ، وتضع الروابط مع الأورطي الظهرى ، بينما تعمل القناة الشريانية حتى الولادة .

arch bridge جسر قوسي
جسر سني بشكل القوسي .

arch of aorta قوس الأورطي
انظر تحت aortic arch .

arch of cricoid قوس الغضروف
الحلقي
(في الحنجرة) ؛ الجزء الضيق من الغضروف الذي يحيط بالممر الهوائي أمام الصفيحة .

arch of pelvis قوس الحوض
(=) الزاوية تحت العانية (Subpubic angle) .
الزاوية المتشكلة عند نقطة التقاء الفرعين الملتحيمي لعظمي الإسك والعانة من جانبي الجسم .

arch of pubis قوس العانة
(=) الزاوية تحت العانية .
انظر تحت arch of pelvis .

arch of ribs قوس الأضلاع

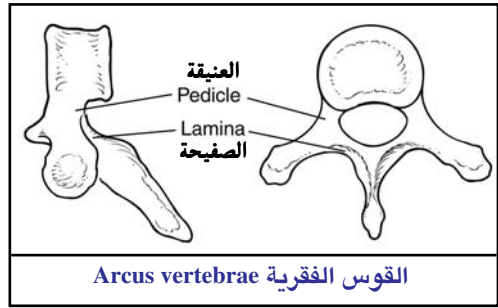
(= arcus costalis)

القسمُ الأمامي من الفتحة السفلية للصدر (Apertura thoracis inferior) ، تتكوّن من الغضاريف الضلعية من السابع حتى العاشر حصراً .

arch of vertebra القوس الفقريّة

(=arcus vertebrae TA) 

(=) قوس الفقرة ؛ هي القوس العصبية للفقرة .



arches of Corti أقواس كورتي (في الأذن)
سلسلة من الأقواس في عضو كورتي في الأذن ، تتشكّل من الخلايا العمودية الداخلية والخارجية .

arches of foot قوسا القدم
قوسا القدم الطولية والمعرضة .

arterial arches of kidney الأقواس الشريانية للكلى
ينشأ الشريان القوسي الكلوي من الشريان بين الفصوص ، وفروعه : الشريان بين الفصيصي والشريان المستقيم ، ويتوزع في متن الكلية .

axillary arch القوس الإبطية
انخفاض عضلي يتشكّل أحياناً من الحدّ القحفي للعضلة الظهرية العريضة ، ويعبر الحفرة الإبطية على الجانب البطني من الأوعية والأعصاب الإبطية ، ويلتحق بالوجه السفلي لوتر العضلة الصدرية الكبرى والعضلة الغرابية العضدية أو سفاق العضلة ذات الرأسين العضدية .

basal arch القوس القاعدية (أسنان)

branchial arches أفواس خيشومية

أعمدة قوسية مزدوجة تحمل الغلاصم في الفقاريات المائية السفلى ، وكذلك في أجنة الفقاريات العليا ، وتبدو في شكل قرون قبل أن تتميز وتحوّل إلى بني الرأس والعنق ؛ وتدعى في الإنسان أيضاً الأفواس البلعومية ، لأن الغلاصم لا تتكوّن ، وتحتوي كل واحدة من تلك الأفواس على عمود غضروفي ذي نصفين أيمن وأيسر ؛ فالقوس الأولى هي قوس الفك السفلي ، وتتميز إلى الرباط الودي الفكي والرباط المطرفي الأمامي والمطرقة والسندان ؛ أما القوس الثانية فهي القوس اللامية ، وتتميز إلى عظم السرج والتتوء الإبري والرباط الإبري والقرن الصغير للعظم اللامي والجزء القحفي من جسم اللامي والقرن الكبير من العظم اللامي والجزء الذنبي من جسم اللامي ؛ أما القوسان الرابعة والسادسة فتنشأ عنهما غضاريف الحنجرة ؛ وفي الجنين البشري يكون رقم القوس السادسة هو الخامس عدداً ، ولكنها سميت بالسادسة لغرض التشريح المقارن والتطور .

cervical arch القوس الرقبية

(=قوس خيشومية) (=branchial arch)

انظر تحت branchial arches .

costal arch قوس الضلع

انظر تحت arch of ribs .

crural arch القوس الفخذية

(= الرباط الأربي) (=ligamentum inguinale)

شريط ليفي يمتد من الشوكة الحرقفية الأمامية العلوية إلى الشوكة العانية .

deep palmar arch القوس الراحية العميقة

قوس شريانية تتشكل من الجزء النهائي من الشريان الكعبري وتفاغراته مع الفرع العميق من الشريان الزندي ، حيث يمتد من القاعدة المشطية للإصبع الصغير حتى النهاية القريبة من الحيز الأول بين الأصابع ، وعنهما تنفرع الشرايين

الراحية المشطية والفرع الثاقبة .

deep palmar القوس الشريانية

الراحية العميقة

(=arcus palmaris profundus TA)

قوس شريانية تتشكل من الجزء النهائي من الشريان الكعبري وتفاغراته مع الفرع العميق من الشريان الزندي ، حيث يمتد من القاعدة المشطية للإصبع الصغير حتى النهاية القريبة من الحيز الأول بين الأصابع ، وعنهما تنفرع الشرايين الراحية المشطية والفرع الثاقبة .

deep palmar القوس الراحية

الوريدية العميقة

(= arcus venosus palmaris profundus TA)

هي القوس الوريدية التي ترافق القوس الشريانية العميقة ، وتتكوّن عادة من أوردة مرافقة مزدوجة .

deep plantar arch القوس الأخمصية العميقة

هي القوس الشريانية العميقة في القدم ، تتشكل من تفاغرات الشريان الأخمصي الجانبي مع الفرع الأخمصي العميق لشريان ظهر القدم ، وعنهما تنفرع الشرايين المشطية الأخمصية .

deep volar venous القوس الراحية

الوريدية العميقة

(=arcus venosus profundus TA)

هي القوس الوريدية التي ترافق القوس الشريانية العميقة ، وتتكوّن عادة من أوردة مرافقة مزدوجة .

dental arch قوس الأسنان

البنية المنحنية المشكّلة من الخط الموصوف في السطوح الشدقية أو خلال الأتلام المركزية للأضراس الطاحنة والنواجذ في وضعها الطبيعي من وجهة نظر القطع والإغلاق .

digital venous arch الأقواس الوريدية للأصابع

هي قوس وريدية تمتد خلال الأصابع .

dorsal arch of wrist القوس الظهرانية للرسغ

هي القوس التي تمتد عبر ظهر الرسغ .

dorsal carpal arch القوس الظهرانية للرسغ

انظر تحت dorsal arch of wrist .
dorsal venous arch of foot القوسُ الوريديةُ لظَهْرُ القَدَمِ (=arcus venosus dorsalis pedis TA)
 هي قوسٌ وريديةٌ معترضةٌ تمتدُّ عبرَ ظهرِ القدمِ ، وعندِ قواعدِ عظامِ المشطِ .
double aortic arch قوسُ الأورطي المزدوجةُ
 حالةٌ شاذةٌ خلقيةٌ ينقسمُ فيها الأورطي إلى فرعينِ يعانقانَ الرغامى والمريءَ ، ثم يلتحمانِ ليشكِّلا الأورطي النَّازلِ .
epiphyseal arch 1- القوسُ المشاشيةُ
 2- القوسُ الصنوبريةُ (جنين) :
 البنيةُ الجنينيةُ في سقفِ البطينِ الثالثِ ، والتي ينشأُ منها الجسمُ الصنوبري .
expansion arch قوسُ التوسيعِ (أسنان)
 طبقةٌ لتقويمِ الأسنانِ تدفعُ البنى السنويةَ بشكلِ قاصٍ أو نحوِ الوجنتينِ أو الشفتينِ ، مؤديةً إلى زيادةِ المسافةِ بينِ الأرحاءِ وزيادةِ طولِ القوسِ .
external diaphragmatic arch الظاهرةُ (=الرباطُ المقوسُ laterale الوحشي)
 القوسُ الرباطي المتشكلُ بواسطةِ لفافةِ العضلةِ المربعةِ القطنيةِ ، وتمثلُ جزءاً منِ القسمِ القطنيِ للحجاب الحاجزِ .
external lumbocostal arch of diaphragm القوسُ القطنيةُ الضلعيةُ الظاهرةُ للحجاب (=الرباطُ المقوسُ laterale TA الوحشي)
 انظر تحت external diaphragmatic arch .
external tendinous arch of diaphragm القوسُ الوتريةُ الظاهرةُ للحجاب (=الرباطُ المقوسُ laterale TA الوحشي)
 انظر تحت external diaphragmatic arch .
fibrous arch of soleus muscle القوسُ الليفيُّ للعضلةِ النعليةِ

(= قوسٌ وترٌ = arcus tendineus musculi solei TA) العضلةُ النعليةُ
 شريطٌ سفاقي (Aponeurotic) في الجزءِ الأماميِ منِ العضلةِ النعليةِ ، يمتدُّ منِ الحديبةِ على هتقِ الشظيةِ إلى الخطِ النعلي للظنوب .
glossopalatine arch القوسُ الحنكيةُ اللسانيةُ (=arcus palatoglossus TA)
 هي القوسُ الحنكيةُ الأماميةُ ، أي القسمُ الأماميِ منِ طبقتي الغشاءِ المخاطيِ على كلِ جهةٍ منِ البلعومِ الفموي ، وهو يرتبطُ بالحنكِ الرخو ويطوقُ العضلةَ الحنكيةَ اللسانيةَ .
Gothic arch القوسُ القوطيةُ
 هي قوسٌ تمتدُ في الفكِ العلويِ للجم .
Haller's arch أقواسُ هالر (في العضلةِ القطنيةِ)
 [ألبرت فون هالر ، 1777-1708 ، طبيب سويسري] .
 هي الرباطُ القوسي الوحشي والرباطُ القوسي الإنسي .
hemal arch قوسُ دمويةُ (عند الحيوانات)
 بنيةٌ غضروفيةٌ تحيطُ بالوريدِ الذنبي في ذيلِ جنينِ الحيوانات الفقارية ، تتشكَّلُ منِ النموِ البطني للقوسِ البطني الجانبي ؛ وفي الأسماكِ توجدُ الأقواسُ أيضاً في المنطقةِ الصدريةِ .
high labial arch قوسٌ شمويةٌ عاليةُ (أسنان)
 قوسٌ شفويةٌ علويةٌ ؛ قوسٌ سلكيةٌ سنويةٌ تقاربُ بينِ السطوحِ الشفويةِ للأسنانِ ، لكنها عالية .
hyoid arch القوسُ اللاميةُ (جنين)
 هي القوسُ البلعوميةُ الثانيةُ .
hyomandibular arch القوسُ اللاميةُ الفكيةُ
hyothyroid arch القوسُ اللاميةُ الدرقيةُ
inferior dental arch قوسُ الأسنانِ السفليةُ
 هي القوسُ السنويةُ الفكيةُ السفليةُ (Arcus dentalis mandibularis) .
inferior palpebral arch قوسُ الجفنِ السفلي (=arcus palpebralis inferior TA)
 قوسٌ مشتقةٌ منِ الشريانِ الجفني الإنسي ، تروِّي

الجفن السفلي للعين .
internal diaphragmatic القوسُ
 arch الحجابيةُ الغائرةُ
 (=ligamentum arcuatum (= الرباطُ المقوسُ
 mediale) الإنسي)
 القوس الحجابيةُ الدَّاخِليَّةُ أو الرباطُ المقوسُ
 الإنسي ، قوسٌ رباطيةٌ تتشكَّل من لفافة العضلة
 القطنية (Psoas) ، وتشكَّل جزءاً من القسم
 القطني للحجاب .
internal tendinous arch القوسُ الوتريةُ
 of diaphragm الغائرةُ للحجاب
 (=ligamentum (= الرباطُ المقوسُ
 arcuatus mediale TA) الإنسي)
 القوس الحجابيةُ الدَّاخِليَّةُ أو الرباطُ المقوسُ
 الإنسي ؛ قوسٌ رباطيةٌ تتشكَّل من لفافة العضلة
 القطنية (Psoas) ، وتشكَّل جزءاً من القسم
 القطني للحجاب .
inschiopubic arch القوسُ الإسكيةُ العانيةُ
 هي القوس التي تمتد عبر منطقة العانة .
jugular venous arch القوسُ الوريديةُ الوداجيةُ
 جذعٌ واصلٌ مستعرض بين الوريدين الأماميين
 في كل جهة .
labial arch قوسٌ شفوية (أسنان)
 هي القوس التي تمتد عبر الشفاة .
Langer's axillary arch القوسُ الإبطيةُ
 بحسب لانجر
 (=axillary arch)
 [كارل لانجر ، 1887-1819 ، مشرَّح استرالي] .
 هي العضلةُ الصدريةُ الظهرية (Pectorodorsalis
 muscle) ، عضلةٌ شاذةٌ أو انزلاقٌ وترتي يمر عبر
 الإبط من العضلة الصدرية الكبيرة لينغرز مع
 العضلة الظهرية العريضة في عظم العضد .
lateral lumbocostal arch of Haller القوسُ الضِّلعيةُ القطنيةُ
 الوَحشيَّةُ لهالر
 (=ligamentum arcuatum (= الرباطُ المقوسُ
 laterale) الوَحشي)
 هي الرباطُ المقوسُ الوَحشي ، قوسٌ رباطيةٌ

تتشكَّل من لفافة العضلة المربَّعة القطنية
 (Quadratus lumborum) ، تكونُ جزءاً من
 القسم القطني للحجاب .
lingual arch القوسُ اللِّسانيةُ (أسنان)
 طبيقة سلكية صُنعت بحيث تتطابق مع الوجهة
 اللسانية للقوس السنية ، وهي تُستعمل لغرض
 زيادة أو منع حركة الأسنان في المعالجة
 التَّقويمية .
longitudinal القوسُ الطولانيَّةُ
 arch of foot للقَدَم
 (=arcus pedis longitudinalis TA)
 القوسُ الممتدة طولانياً على طول أخمص
 القدم ، مكونةُ الأجزاء الوحشية والإنسية منه .
lumbocostal arch القوسُ القطنيةُ الضِّلعيةُ
 of diaphragm الغائرةُ للحجاب
 (=ligamentum arcuatum (= الرباطُ المقوسُ
 mediale TA) الإنسي)
 قوسٌ رباطيةٌ تتشكَّل من لفافة العضلة القطنية
 (Psoas) ، وتشكَّل جزءاً من القسم القطني
 للحجاب .
malar arch القوسُ الوجنيةُ
 (=arcus zygomaticus TA)
 هي قوس العظم الوجني .
mandibular arch قوسُ الفكِّ السفلي
 (=first (=القوسُ الحيشوميةُ
 الأوَّليَّةُ)
 (=arcus dentalis (=القوسُ السنيةُ
 السفليةُ)
inferior قوسُ الفكِّ العلوي
 (=palatal arch) (=القوسُ الحنكيةُ)
 (=arcus dentalis (=قوسُ الأسنان
 العلوية)
superior القوسُ الضِّلعيةُ القطنيةُ
 medial lumbocostal arch of Haller
 (=ligamentum arcuatum (= الرباطُ المقوسُ
 mediale) الإنسي)
 قوسٌ رباطيةٌ تتشكَّل من لفافة العضلة القطنية

(Psoas) ، وتشكّل جزءاً من القسم القطني للحجاب .
nasal arch القوس الأنفية
 القوس المشكّل في الجنين من عظمي الأنف ومن نتوءي الفك العلوي .
neural arch of vertebra القوس العصبية للفقرة
 (=arcus vertebrae TA) (= قوس فقرية)
 التواء الخلفي من جسم الفقرة ، والذي يغلف الثقب الفقرية .
open pubic arch قوس عانية مفتوحة
 حالة شاذة خلقية ، وفيها لا تلتحم القوس العانية ، ويبقى نصفاً عظم العانة منفصلين .
oral arch قوس فموية
 (= palatal arch) (= القوس الحنكية)
 القوس المشكّلة من سقف الفم بدءاً من الأسنان في أحد جانبي الفك العلوي حتى الأسنان في الجانب الآخر من الفك نفسه ؛ أما في حالة فقد الأسنان ، فالقوس تبدأ من بقايا القوس السنية في أحد جانبي الفك العلوي حتى بقايا القوس السنية في الجانب الآخر منه .
orbital arch of frontal bone القوس الحجابية للعظم الجبهي
 (=margo suprabitalis) (= الحافة فوق الجبائية للعظم الجبهي)
ossis frontalis هي القوس المشكّلة من العظم الجبهي عند الحافة فوق الجبائية .
palatal arch القوس الحنكية
 قوس الحنك ؛ القوس المشكّلة من سقف الفم بدءاً من الأسنان في أحد جانبي الفك العلوي حتى الأسنان في الجانب الآخر من الفك نفسه ؛ أما في حالة فقد الأسنان ، فالقوس تبدأ من بقايا القوس السنية في أحد جانبي الفك العلوي حتى بقايا القوس السنية في الجانب الآخر منه .
palatoglossal arch القوس الحنكية اللسانية
 (= sarcus palatoglossus)
 القسم الأمامي من طيّي الغشاء المخاطي على كل جهة من البلعوم الفموي ، وهو يرتبط

بالحنك الرخو ويطوّق العضلة الحنكية اللسانية .
palatomaxillary arch القوس الحنكية الفكّية العلوية
 (= palatal arch) (= القوس الحنكية)
 انظر تحت palatal arch .
palatopharyngeal arch القوس الحنكية البلعومية
 (=arcus palatopharyngeus TA)
 القسم الخلفي من طيّي الغشاء المخاطي على كل جهة من البلعوم الفموي ، وهو يرتبط بالحنك الرخو ويطوّق العضلة الحنكية البلعومية .
paraphyseal arch قوس أششوطية (جنين)
 هي البنية المضغية في سقف البطن الثالث عند الفقاريات ، يتخلّق منها الأفسشوط (Paraphysis) .
parieto-occipital arch القوس الجدارية القذالية
 هي التليف المنحني المتشكّل بالاستمرار الخلفي للتلّم خلف المركزي العلوي (Superior postcentral sulcus) نحو الفص القذالي .
passive lingual arch قوس لسانية لافاعلة (أسنان)
 طبقة سلكية تقوم بتثبيت المنظر اللساني للقوس السنية ، تستعمل لتعزيز حركة الأسنان أو منعها من الحركة في العمل التقويمي السني .
pharyngeal arches الأقواس البلعومية
 (=branchial arches) (=الأقواس الحيشومية)
 انظر تحت branchial arches .
pharyngoepiglottic arch قوس بلعومية لسان مزمارية
 (=arcus palatopharyngeus TA) (= القوس الحنكية البلعومية)
 القسم الخلفي من طيّي الغشاء المخاطي على كل جهة من البلعوم الفموي ، وهو يرتبط بالحنك الرخو ويطوّق العضلة الحنكية البلعومية .
pharyngopalatine arch القوس الحنكية البلعومية

(=arcus palatopharyngeus TA)
القسم الخلفي من طَبَيِّ الغشاء المخاطي على كل
جهة من البلعوم الفموي ، وهو يرتبط بالحنك
الرخو ويطوِّق العضلة الحنكية البلعومية .
plantar arch القوسُ الأخمصيةُ
القوس الرَّاحية العميقة ، القوس الأخمصية ؛
هي القوس الشريانية العميقة في القدم تتشكل
من تفاعلات الشريان الأحمصي الجانبي مع
الفرع الأحمصي العميق لشريان ظهر القدم
وعنها تتفرعُ الشرايين المشطية الأخمصية .
plantar arterial arch القوسُ الشريانيةُ
الأخمصيةُ
(= arcus plantaris profundus TA) العميقة
(=) هي القوس الشريانية العميقة في القدم ،
والتي تتشكل من تفاعلات الشريان الأحمصي
الجانبي مع الفرع الأحمصي العميق لشريان
ظهر القدم ، وعنها تتفرعُ الشرايين المشطية
الأخمصية .
plantar venous arch القوسُ الوريديةُ الأخمصيةُ
(=arcus venosus plantaris TA)
هي القوس الوريدية العميقة التي ترافق القوس
الشريانية الإخمصية .
popliteal arch القوسُ المأبضيةُ
(=ligamentum popliteum arcuatum TA) المقوسُ
شريطٌ ليفي عريض مرتبط أعلى اللقمة
الوحشية للفتخ ، يسير إنسياً وإلى الأسفل ،
وينحني مع الجزء الخلفي للمحفظة الليفية
لمفصل الركبة متقوساً فوق وتر العضلة
المأبضية .
postaural arches الأقواسُ خلفُ الأذنيةُ
(=branchial arches) (= الأقواسُ الحيشوميةُ)
انظر تحت branchial arches .
posterior arch of atlas القوسُ الخلفيةُ للفهقةُ
(=arcus posterior atlantis)
هي الجزء الرفيع الذي يصل الكتلتين الجانبيتين

الفهقة من الناحية الظهرية ، ويشكّل حوالي
خمسي دائرة أو حلقة الفهقة .
posterior carpal arch قوسُ الرسغ الخلفيةُ
posterior palatine arch الحنكيةُ الخلفيةُ
(=arcus palatopharyngeus TA) (= القوسُ الحنكيةُ
البلعوميةُ)
القسم الخلفي من طَبَيِّ الغشاء المخاطي على كل
جهة من البلعوم الفموي ، وهو يرتبط بالحنك
الرخو ويطوِّق العضلة الحنكية البلعومية .
pubic arch القوسُ العانيةُ
(=arcus pubicus)
قوسٌ تتشكل من التحام فرعي عظمي العانة
والحرقفة على جانبي الجسم .
pulmonary arches الأقواسُ الرئويةُ
هي الأقواس المتموضعة في أقصى الناحية
الذيلية من أقواس الأورطي .
removable lingual arch قوسُ لسانيةُ نزوع
(أسنان)
طبقة تقويمية للإبقاء على الحيز والحفاظ على
طول القوس ، مصممة بحيث تتلاءم مع
السطح اللساني للأسنان ، ويمكن نزعها عند
الضرورة .
residual dental arch قوسُ سنينةٌ متبقيةٌ (أسنان)
الحيط المنحني المتبقي من الحافة بعد نزع السن .
ribbon arch قوسُ شريطيةُ
طبقة سنينة تقويمية أولية تتألف من سلك منبسط
يُدخل في سناد معين مقابل السطوح الشفوية
واللثوية للأسنان ، وهي محضرة عادة بحيث
تحرك الأسنان جانبياً .
right aortic arch القوسُ الأورطيةُ اليمنى
شذوذٌ خلقي يكون فيه الأورطي منزاحاً للجهة
اليمنى ، ويمر خلف المريء مشكلاً بذلك حلقة
وعائية يمكن أن تسبب ضغطاً على الرغامى
والمريء .
Riolan's arch قوسُ ريولان
(قوسُ مساريق القولون المُستعرض)
[جان ريولان 1657- 1577 ، مشرٌ وعالم نبات

فرنسي].
هي القوس المتشكلة من مساريق القولون المستعرض .
saddle-shaped arch قوسٌ سرّجِيَّةٌ الشَّكْلُ
(في الحنك) (=saddle arch)
قوس حنكية تكون فيها الأقسام الوحشية متباينة .
Salus' arch قوسٌ سالكس
[روبرت سالكس ، طبيب عيون نمساوي من القرن العشرين].
قوسٌ وريد الشبكية عند عبوره فوق شريانهما .
Shenton's arch قوسٌ شنتون
[ادوارد وارين هاين شنيستون ، 1872-1955 ، اختصاصي أشعة انجليزي].
قوس يظهر في الصورة الشعاعية لمفصل الورك .
span bridge arch قوسُ الجسر الثابت (أسنان)
هو قوس الجسر الثابت في الأسنان .
stationary lingual arch قوسٌ لسانيةٌ مُستقرّة
(أسنان)
قوسٌ لسانيةٌ ثابتة في تقويم الأسنان .
subpubic arch القوسُ تحت العانية
(= angulus subpubicus TA)
القوس تحتانية (التحتانية)
قمة القوس انظر تحت arch of pelvis .
superciliary arch القوسُ الحاجبية
(=arcus superciliaris TA)
ارتفاعٌ بسيط يتقوس في الناحية الوحشية العلوية من المقطب فوق حافة الوقب العلوية بقليل .
superficial femoral arch القوسُ الفخذية
السطحية
(=ligamentum inguinale TA)
شريط ليفي يتشكّل بالحافة السفلية المتشخّنة لسفّاق المائلة الظاهرة التي تمتدّ من الشوكة الأمامية العلوية للحرقفة حتّى الحديبة العانية ،

مجسّراً الجيوب (Lacunae) العضلية والوعائية ، ويكوّن قاع القناة الأريية ، ويعطي منشأ الألياف السفلية للمائلة الغائرة والمستعرضة البطنية .
superficial palmar arterial arch القوسُ الشريانيةُ الرَّاحِيَّةُ السُّطْحِيَّةُ
(=arcus palmaris superficialis TA)
قوس شريانية تتشكّل من الجزء النّهائيّ من الشريان الزندي وتفاغراته مع الفرع الرَّاحِيّ السُّطْحِيّ من الشريان الكعبري ، وعنهما تصدرُ شرايين الأصابع الرَّاحِيَّةُ وتؤمّن الدّم للوجه الرَّاحِيّ من اليد والأصابع .
superficial palmar venous arch القوسُ الرَّاحِيَّةُ الوَريديَّةُ السُّطْحِيَّةُ
(=arcus venosus palmaris superficialis TA)
قوسٌ وريديّة ترافق القوس الرَّاحِيَّةُ الشريانية السُّطْحِيَّةُ .
superficial volar venous arch القوسُ الرَّاحِيَّةُ الوَريديَّةُ السُّطْحِيَّةُ
(=arcus venosus palmaris superficialis TA)
قوسٌ وريديّة ترافق القوس الرَّاحِيَّةُ الشريانية السُّطْحِيَّةُ .
superior dental arch قوسُ الأسنان العلوية
(أسنان)
هي الجزء من قوس الأسنان المتشكّل من أسنان الفك العلوي .
superior palpebral arch قوسُ الجفن العلوي
(=arcus palpebralis superior TA)
القوس الجفنيّة العلوية ، القوس التي تنشأ من الشريان الجفني الإنسي ، تغذي جفن العين العلوي .
supraorbital arc of frontal bone القوسُ فوق الحجاجية للعظم الجبهي
(= margo supraorbitalis فوق الحافة فوق

الحجاجية للعظم الجبهيّ (TA) *ossis frontalis*
هي الحافة الأمامية السفلية للعظم الجبهي ،
تنحني إلى الأسفل وحشياً نحو العظم الوجني
وإنسياً نحو الناتئ الجبهي للفك العلوي ، وهي
تحدد الموصل بين صدفه العظم والقسم
الحجاجي منه .

tapering arch قوسٌ مَبْرِيَةٌ (أسنان)
tarsal arch قوسٌ تُرْسُ الجفْنِ
(= *arcus palpebralis* السفليّ)
inferior TA هي قوسٌ تنشأ من الشريان الجفنيّ الإنسيّ ،
وتغذيّ الجفن السفليّ .

tendinous arch قوسٌ وَتْرِيَّةٌ
(= *arcus tendineus*)
تكتفٌ خطّيٌّ في السِّفّاق فوق بعض أجزاء
العضلة ، كما هو الأمر فوق العضلة العلوية أو
العضلة السّادة الداخليّة .

tendinous arch of levator ani muscle قوس وتر العضلة
الرافعة للشرح
(= *arcus tendineus muscoli levatoris ani TA*)
تكتفٌ خطّيٌّ في السِّفّاق فوق العضلة الرافعة
للشرح .

tendinous arch of lumbodorsal fascia القوسُ الوتريّةُ لللفافة
الظّهريّة القطنيّة
(= *ligamentum lumbosacralis TA* العَجْزِيّ)
الجزء الأسفل للرباط الحرقفيّ القطنيّ .

tendinous arch of pelvic fascia القوسُ الوتريّةُ لللفافة
الحوضيّة
(= *arcus tendineus fasciae pelvis TA*)
تتخُنُّ في اللفافة العلوية بمتدُّ من الشوكة
الإسكية إلى الجزء الخلفي من جسم العانة .

tendinous arch of soleus muscle قوسٌ وَتْرٌ
العضلة العلوية
(= *arcus tendineus muscoli solei*)

شريط سفاقي (Aponeurotic) في الجزء الأمامي
من العضلة النعلية ، يمتدُّ من الحديّة على عنق
الشنطية إلى الخط النعلي للظنوب .

thyrohyoid arch القوسُ الدرقيّةُ اللاميّةُ
هي القوس الخيشوميّة الثالثة ، وتمثّل بالقرن
الكبير للعظم اللاميّ .

transverse arch of foot القوسُ المُستعرضةُ للقدم
(= *arcus pedis transversalis TA*)
قوسٌ تتشكّل من عظام الزورقي (Navicular)
والإسفيني (Cuneiform) والمكعبي (العظم
التردي) (Cuboid) والعظام المشطية الخمسة .

Treitz's arch قوسُ ترايتز
[وينزل ترايتز ، 1871-1819 ، طبيب تشيكي] ؛
شريان يوجد أحياناً في الشنبة حوالي
الإثنا عشرية ، ويتألف من الشريان القولوني
العلوي الأيسر والوريد المساريقي السفليّ .

V-shaped arch قوسٌ بشكلُ V (أسنان)
قوس سنّية تتضيق وتدخل في نقطة الموصل
اللساني للأتلام المركزية الفكّية العلوية .

venous arches الأقباسُ الوريديةُ
للكليّة
(= *venae arcuatae renis TA*)
سلسلة من الأقباس الكاملة عبر قواعد أهرام
الكليّة ؛ وتتشكل باتجاه الأوردة بين الفصيصية
والوريدات المستقيمة وتنزح رلى الأوردة بين
الفصوص .

vertebral arch القوسُ الفقريّةُ
هي القوس العظميّة على الوجه الظهري ،
للفقرة ، تتألف من الصفيحة والسويقات
الفقرية .

visceral arches الأقباسُ الحشويّةُ
(= *branchial arches*)
أعمدة قوسيّة مزدوجة تحمل الغلاصم
(الخياشيم) في الفقاريات المائية السفلى ،
وكذلك في أجنّة الفقاريات العليا ، وتبدو في
شكل مقارن قبل أن تميّز وتتحول إلى بنى

الرأس والعنق؛ وتُدعى في الإنسان أيضاً الأقواس البلعومية، لأن الغلاصم لا تتكوّن، وتحتوي كلُّ واحدة من تلك الأقواس على عمود غضروفي ذي نصفين أيمن وأيسر؛ فالقوسُ الأولى هي قوس الفك السفلي تميّزُ إلى الرباط الوتدي الفكي والرباط المطرفي الأمامي والمطرقة والسندان؛ أما القوسُ الثانية فهي القوس اللامية، وتتميّز إلى عظم السرج، والتتوء الإبري، والرباط الإبري، والقرن الصّغير للعظم اللامي، والجزء القحفني من جسم اللامي والقرن الكبير من العظم اللامي، والجزء الذنبي من جسم اللامي؛ أما القوسان الرابعة والسادسة فتنشأ عنهما غضاريف الخنجرة؛ وفي الجنين البشري يكون رقم القوس السادسة هو الخامس عدداً، ولكنها سمّيت بالسادسة لغرض التّشريح المقارن والتّطور.

V-shaped arch قوسٌ بِشكْلِ حرف V (أسنان) قوسٌ سنّيةٌ تتصيّق حتى موضع الموصل اللساني للقواطع المركزية الفكّية العلوية.

venous arches الأقواسُ الوريديّةُ للكليّة

(=الأوردة المقوسة للكليّة)

vertebral arch القوسُ الفقريّة

visceral arches الأقواسُ الحشوية

(=branchial archs) (=الأقواس الخيشومية)

wire arch قوسٌ سلكيّةٌ (أسنان)

قوس سلكيّة في تقويم الأسنان.

Zimmermann's arch قوسٌ زيمرمان

(شريان رديمي في الجنين)

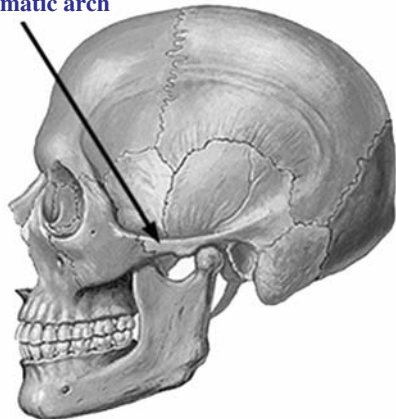
[كارل فيلهلم زيمرمان، 1861-1935، عالم هيستولوجيا ألماني].

قوس غير ثابتة هي بقايا متخلّفة في الجنين، يُفترض فيها أن تفسّر أصل بعض الأوعية التي تتكوّن أحياناً بين القوس الأورطية الرابعة والقوس الرئويّة.

zygomatic arch القوسُ الوجنيّة

القوس الوجنية

Zygomatic arch



(=arcus zygomaticus TA)

قوس العظم الوجني، القوس المتشكّلة من الناتئ الصدغي للعظم الوجني الذي يتمفصل مع الناتئ الوجني للعظم الصدغي.

archa- عَرَبِيٌّ سَابِقَةٌ بِمَعْنَى بَدَائِيٍّ؛ عَتِيقٌ؛

Archaebacteria

العَتَائِقُ

مجموعةٌ من الجراثيم البدائية تختلف عن الجراثيم الحقيقية في سياق الرنا الريبسي فيها، وبعدم وجود حمض الموراميك في جدران أغشيتها وبقلة إسترات الجليسيريل في شحوم خليتها.

archaeus

جَوْهَرُ الْحَيَاةِ

مصطلح قديم سلبراسيليوس بمعنى جوهر الحياة، القوة الحيّة في الجسم أو حياة العالم.

archaica

عَتِيقٌ

عتيق، قديم جداً، يتعلّق بالمراحل الأولى من التّطور.

archamphiaster

النَّجْمُ المزدوجُ البِدَائِيّ

النَّجم المزدوج البدائي المرتبط بتشكيل الأجسام القطبية.

Archangelica

حَشِيشَةُ المَلَآكِ (نبات)

جنسٌ من النباتات الخيمية الازهار (Umbelliferous).

Archangiaceae

المُتَعَتِّقَاتُ

عائلةٌ مُنزَلقةٌ من رتبة المخطاوات

(Myxobacterales) ، توجد في التربة ، وتتكوّن من خلايا مستدلّقة تنتج كيسات مجهرية ، وهي تشمل المتعلّقة .

Archangium المتعلّقة (جراثيم)

واحدة من جراثيم عائلة المتعلّقات .

arche - سابقة بمعنى بدائي

archebiosis التولّد التلقائي

(=spontaneous generation)

(=) التخلّق العفوي ، تولّد الكائنات التلقائي ؛ وهو مفهوم ثبت خطؤه .

archecentric منشّم

مرتبط أو متعلّق بالنمط البدائي للبنية ، حيث تُشسّق الأنماط الأخرى من أفراد المجموعة .

archegenesis التولّد التلقائي

(=spontaneous generation)

انظر تحت archebiosis .

archegonium عداية (نبات)

عضو التأنيث في النّباتات اللازهرية «كالسراخس والطّحالب والأشنيتات» ، ويشترك في تكوين الأبواغ المنتجة جنسياً ؛ وهو حجرة العضو الأنثوي ، ويغلب أن يأخذ شكل قارورة ، وتحتل الخلية الأنثوية الخصبية أو البيضة مركز منطقة البطن الذي يستطيل ويستدق نحو الأعلى مكوناً العنق .

archegony التولّد التلقائي

(=spontaneous generation)

انظر تحت archebiosis .

archencephalon الدّماغ البدائي

الدّماغ الذي يقع أمام نهاية الحبل الطّهري والذي يتخلّق عنه الدّماغ المتوسّط والدّماغ الأمامي .

archenteron المعى البدائي

1- الجوف الهضمي البدائي لتلك الأشكال الجنينية التي تتخلّق أرميتها إلى مُعيدة عن طريق الانغلاق .

2- جزء من جنين حيواني في طور النمو (الجذعة أو الأصل الجنيني) ، يشكّله انغماد

خلايا الأديم المتوسط والأديم الباطن في الجوف الأصلي الذي يشكل في آخر الأمر المعى نفسه ، وينفتح المعى الابتدائي إلى الخارج عبر فوهة تعرف بالثقب الأصلي .

archeocinetic حركي بدائي

(=archeokinetic)

مُصطلح يُطبّق النمط البدائي للآلية العصبية الحركية ، مثلما يُشاهد في الأنظمة العصبية المحيطية والعقدية .

archeocyte خلية بدائية

1- خلية جوّالة (Wandering cell)

2- خلية أميبانية (Ameboid cell)

خلية تشبه الأميبا .

archeokinetic حركي بدائي

انظر تحت archeocinetic .

archespore 1- بوع بدائي

2- بوع عدايي

كتلة من الخلايا تطلق خلايا أمهات الأبواغ .

archesporium 1- بوع بدائي

(=archespore)

2- بوع عدايي

الخلية أو مجموعة الخلايا التي تستمد منها الأبواغ .

archetype نمط بدائي

النمط السلفي الافتراضي الذي يعتقد بأن جميع الأشكال الأخرى مشتقة منه ، وهو يفترق عادة إلى مميزات متخصصة .

archform قوسي - على شكل قوس

archi- سابقة بمعنى:

1- بدائي أو أصلي .

2- رئيسي .

archiblast أرومة بدائية

المكوّنات في البيضة التي تنشط في تكوين الجنين ، وهي مميّزة عن مح البيض .

archiblastic أرومي بدائي

يتعلّق بالمكوّنات الأرومية في البيضة ، وهي الجزء الأساسي في الأدمة الأرومية أو الغشاء

المنتش التي تتميز عن الأدمة الوسطى في الأجزاء المحيطية .

archiblastoma

وَرَمٌ أَرُوْمِيٌّ بَدَائِيٌّ

archicenter

نَمَطٌ بَدَائِيٌّ

(=archetype)

انظر تحت archetype .

archicentric

مَتَعَلِّقٌ بِالنَّمَطِ البَدَائِيِّ

مَتَعَلِّقٌ بِالنَّمَطِ المعْياري أو بالنَّمَطِ المثالي

archicerebellum

المُخِيخُ البَدَائِيٌّ

الأصل الوراثي ، وهو الجزء الأقدم في المخيخ ، ويُسمَّى الفص الحويصلي العُقَيْدي ، لأنَّ هذا الفص هو الموضع الذي ينتهي فيه معظم الدفعات الواردة الدهليزية والدهليزية المخيخية أحياناً .

archicortex

القَشْرَةُ البَدَائِيَّةُ

الجزء من القشرة المخية الذي يتخلَّق مع القشر القديم مترابطاً مع الجهاز الشَّمِّي والذي هو في علم تطوُّر السُّلالات أقدم من القشر الجديد ، ويخلو مما فيه من بناء طبقي .

archicyte

الخَلِيَّةُ البَدَائِيَّةُ

(=archetype)

(=الزيجوت اللأقحة)

(=zygote)

(اللاقحة)

archicytula

بَدَائِيَّةُ اللَاقِحَةِ (جنين)

(=) الجنين البدائي .

archigaster

المَعْي البَدَائِيٌّ

(=archenteron)

المعي البدائي في أولى مراحلهِ التَّطَوُّريَّةِ في الجنين .

archigastrula

المُعَيْدَةُ البَدَائِيَّةُ

المُعَيْدَةُ في أولى مراحلها التَّطَوُّريَّةِ في الجنين .

archigenesis

التَّوَلَّدُ التَّلَقَائِيُّ

(=archebiosis)

انظر تحت archebiosis .

archigonocyte

خَلِيَّةٌ جِنْسِيَّةٌ بَدَائِيَّةٌ :

خَلِيَّةٌ قُنْدِيَّةٌ بَدَائِيَّةٌ (جنين)

archikaryon

النَّوَاةُ البَدَائِيَّةُ

(=) نواة البيضة .

archil

حَزَاؤُ الصَّبَاغِينِ

1- لون بنفسجي يعطيه هذا الحزاز ، ويستعمل كصباغ كاشف في ورق عبَّاد الشَّمْسِ حيث تعطي القاعدة لونا أزرق والحَمْضُ لونا أحمر .

2- جنس نباتي يستخرج منه صبغاً أحمر اللون ، يسمَّى أيضاً حنء قريش .

archimorula

النَّوَيْتَةُ البَدَائِيَّةُ (جنين)

كتلةٌ من الخلايا تنشأ من انقسام الجنين البدائي ، وتسبق مرحلة المعْي البدائي .

archinephron

الكَلْيُونُ البَدَائِيٌّ (جنين)

هو الوحدة الطَّلِيْعِيَّةُ في الكَلِيَّةِ .

archio-

سابقة بمعنى بَدَائِيٌّ

سابقة بمعنى بدائي أو أولي .

archipallial

مَتَعَلِّقٌ بِالقَشْرَةِ المَخِيَّةِ البَدَائِيَّةِ

يتعلَّقُ بالقَشْرَةِ المَخِيَّةِ البَدَائِيَّةِ .

archipallium

القَشْرَةُ المَخِيَّةُ البَدَائِيَّةُ

انظر تحت archicortex .

archiplasm

جِبَلَةٌ بَدَائِيَّةٌ

المادة المؤلفة من ألياف مغزلية وأشعة نجمية ، وكان يُعتقد أنَّها توجد خلال الدورة الخلوية الكاملة ، لكنَّها تظهر بعد طور التكدُّس في الانقسام الفتيلي .

archispore

بَوغٌ عَدَائِيٌّ

(=archespore)

(=) بوغ بدائي ؛ كتلةٌ من الخلايا تُطلق خلايا أمهات الأبواغ .

archistome

مَسَمُّ الأَرِيْمَةِ

(=blastopore)

الفتحة التي يتشكَّل عبرها المعْي البدائي من انغلاف الأريمة (Blastula) لتشكيل المعَيْدَةِ (Gastrula) .

archistriatum

الجِسْمُ المَخْطُطُ البَدَائِيُّ

الجسم المخطَّط البدائي ، الممثل في الإنسان بالجسم اللُّوزي .

architectonic

1- تَهَنْدُسُ

2- تَهَنْدُسِيٌّ

(أ) متعلّقٌ بالشَّكل أو النَّمط الهندسي .

(ب) التَّركيب أو البناء الهندسي .

cerebral architectonic التَّهْنَدُسُ الدِّمَاغِيّ

التركيب التَّهْنَدُسِيّ للدِّمَاغ ؛ البنية الهندسية

المميّزة للدماغ .

arco- سابقة بمعنى المُسْتَقِيم

سابقة تدلُّ على الاستقامة أو على العلاقة

بالمستقيم .

archocystosyrinx ناسور مُسْتَقِيمِيٌّ مَثَانِيٌّ

ناسور يصل بين المستقيم والمثانة .

arciform قَوْسِيٌّ الشَّكْلُ ؛ مَقْوَسٌ

(=arcuate)

يتعلّق بالشَّيء أو العضو المَقْوَس ، أو على شكل

القوس .

arctation تَضْيِيقٌ

تضييقٌ في أيّة قناة أو فتحة .

Arctostaphylos uva-ursi عَنَبُ الدَّبِّ

جنسٌ من نبات أمريكيٍّ دائم الخضرة ، من

الفصيلة الخُلنجية ، تُستعمل أوراقه طبيّاً .

arcual قَوْسِيٌّ

له علاقة بالقوس أو بشكله .

arcualia العُقَدُ القَوْسِيَّةُ (جنين)

عقد غضروفية في الغمد المتوسطة المتواصل ،

تتقابل بشكل تماسي مع السطح الظاهر للحبل

الظهري في أجنّة الفقريّات ؛ وهي توجد على

شكل أزواج متقابلة ؛ واحد على الجانب

البطني والآخر على الجانب الظهري بالنسبة

للحبل الظهري .

arcuate 1 - قَوْسِيٌّ

2 - مَقْوَسٌ

(أ) مُشْتَأٌ على شكل قوس أو مرتّبٌ على شكل

أقواس .

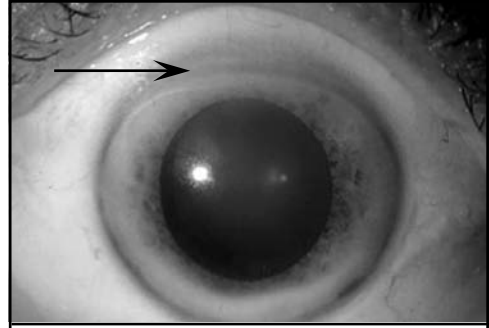
(ب) صفةٌ لما هو مُنْحَنٌ على شكل قوس بحيث

يؤلف أحياناً ربع دائرة أو أكثر .

arcuation تَقْوَسٌ

انحناء ، وبخاصة انحناء غير طبيعي .

arcus (pl.arcus) قَوْسٌ (ج: أقواس)



قوس شحمية Arcus adiposus

يتعلّق بالعضو أو الشَّيء المَقْوَس أو على شكل القوس .

arcus adiposus قَوْسٌ شَحْمِيَّةٌ

(= قَوْسٌ شَيْخُوخِيَّةٌ) (=arcus senilis)

(=) القوس الشَّيخِيَّةُ أو القوس القرنيَّة ؛ حلقةٌ

بيضاء أو رمادية عند حافة القرنية قد تظهر عند

الولادة أو تتجلى بعد حين مع امتداد العمر ،

ويكثر حدوثها عند من تجاوز الخمسين . وهي

تتسبب عن ترسُّب الكوليستيرول أو عن تنكُّس

هيايني في سدى القرنية ، وقد ترافق مع فرط

الشحوم العائلي .

arcus alveolaris القَوْسُ السِّنِّيَّةُ لِلْفَكِّ

السُّفْلِيّ

هي الحافة العلوية الحرة للناتئ السنخي للفك

السفلي ، وتُدعى الحافة السنخية أيضاً .

arcus alveolaris القَوْسُ السِّنِّيَّةُ لِلْفَكِّ

العُلُويّ

هي الحافة السفلية الحرة للناتئ السنخي للفك

العلوي ، وتُدعى الحافة السنخية أيضاً .

arcus anterior القَوْسُ الأماميَّةُ

للفَهْقَةِ

القوس الأمامية للفقرة الحاملة أو النهضة .

arcus aortae TA قَوْسُ الأورطيّ

هي الشَّكل التَّشريحيّ القوسيّ الذي يشكِّله

الأورطي بعد خروجه من البطن الأيسر من

القلب وقيل تسميته بالأورطي النَّازل .

arcus cartilaginis قَوْسُ العُضْرُوفِ

الحُلقيّ

cricoideae TA

قوس الغضروف الحلقي في الخنجرة ، هو الجزء الضيق من الغضروف الذي يحيط بالمر الهوائي أمام الصفيحة .

arcus costalis TA قوس الأضلاع
(=arcus costarum)

القسم الأمامي من الفتحة السفلية للصدر (Apertura thoracis inferior) ، تتكوّن من الغضاريف الضلعية من السابع حتى العاشر حصراً .

arcus dentalis قوس الأسنان
inferior TA السفلية
هي قوس الفك السفلي .

arcus dentalis TA قوس الأسنان
تدلّ على قوس الأسنان العلوية أو السفلية .

arcus dentalis قوس الأسنان
superior TA العلوية
قوس أسنان الفك العلوي ، الجزء من قوس الأسنان المتشكّل من أسنان الفك العلوي .

arcus dorsalis pedis قوس ظهر القدم
(=arteria الشريان القوسي
arcuata pedis) القديمي

هي شريان ظهر القدم المكوّن من الفرع الأحمصي العميق والشريان المشطي الظهري .

arcus ductus thoracici قوس القناة الصدرية
القسم الانتهائي من القناة الصدرية الذي يدور بشكل حاد إلى الأيسر عند المستوى الفقري الرقبي السابع عادة ، حيث يدخل الوجه العلوي الوحشي للموصل بين الوريد تحت الترقوة الأيسر والوريد الوداجي العميق .

arcus glossopalatinus قوس الحنكية اللسانية
(=arcus palatoglossus)

القسم الأمامي من طيّتي الغشاء المخاطي على كل جهة من البلعوم الفموي ، وهو يرتبط بالحنك الرخو ويطوّق العضلة الحنكية اللسانية .

arcus iliopectineus TA قوس الحرقفية العانية
الجزء اللفافي الذي يفصل الجوبات العضلية

عن الجوبات الوعائية ، وتسمّى أيضاً اللفافة الحرقفية العانية .

arcus inguinalis قوس الأربيّة

(= الرباط الأربي) (=ligamentum inguinale)
شريط ليفي يتشكّل بالحافة السفلية المتشخّطة لسفاق المائلة الظاهرة التي تمتدّ من الشوكة الأمامية العلوية للحرقفة حتى الحديبة العانية ، مجسراً الجوبات العضلية والوعائية ، ويكوّن قاع القناة الأربية ، ويعطي منشأ الألياف السفلية للمائلة العائرة والمستعرضة البطنية .

arcus juvenilis قوس يفيّة

هو شذوذ أكسيفينلد (Axenfeld's anomaly) في العين أو القوس القرنية (Arcus cornea) .

arcus lipoides cornea قوس شحميّة قرنيّة

انظر تحت arcus adiposus .

arcus lipoides myringis قوس شحميّة طبليّة

حلقة تنكّس في غشاء الطبل عند المسنّن .

arcus lumbocostalis قوس القطنية

lateralis الضلعية الوحشية
(=ligamentum الرباط المقوس
arcuatum laterale) الوحشي

انظر تحت external diaphragmatic arch .

arcus lumbocostalis قوس القطنية

medialis الضلعية الإنسية
(=ligamentum arcuatum الرباط المقوس
mediale) الإنسي

هي القوس الحجابية الداخليّة أو الرباط المقوس الإنسي ، قوس رباطية تتشكّل من لفافة العضلة القطنية ، وتشكّل جزءاً من القسم القطني للحجاب .

arcus palatini قوس حنكية

هي قوس الفك العلوي .

arcus palatoglossus TA قوس الحنكية اللسانية

القسم الأمامي من طيّتي الغشاء المخاطي على كل جهة من البلعوم الفموي ، وهو يرتبط بالحنك الرخو ويطوّق العضلة الحنكية اللسانية .

arcus القوسُ الحَنَكِيَّةُ
 palatopharyngeus TA البُلْعُومِيَّةُ
 القسَمُ الخَلْفِي من طَيِّبِي الغِشاءِ المخاطِي على كل
 جِهَة من البُلْعومِ الفموي ، وهو يربطُ بالحنك
 الرخو ويوطقُ العضلة الحنكية البلعومية .
 arcus palmaris القوسُ الرَّاحِيَّةُ
 profundus TA العميقةُ
 قوسٌ شريانيَّةٌ تشكِّلُ من الجزء النَّهائِي من
 الشَّرِيانِ الكُعبِري وتفاغراته مع الفرع العميق
 من الشَّرِيانِ الزَّنْدِي ، حيث يمتدُّ من القاعدة
 المشطِيَّة للإصبع الصَّغِير حَتَّى النَّهائِي القَريبَة من
 الحيزِ الأوَّل بين الأصابع ، وعنها تتفرَّعُ الشَّرِيانِ
 الرَّاحِيَّةُ المشطِيَّةُ والفروع الثَّابِتَة .
 arcus palmaris القوسُ الرَّاحِيَّةُ
 superficialis TA السَطْحِيَّةُ
 قوسٌ شريانيَّةٌ تشكِّلُ من الجزء النَّهائِي من
 الشَّرِيانِ الزَّنْدِي وتفاغراته مع الفرع الرَّاحِي
 السَطْحِي من الشَّرِيانِ الكُعبِري ، وعنها تصدرُ
 شَّرِيانِ الأصابع الرَّاحِيَّةُ ، وتؤمِّنُ الدَّمَ للوجه
 الرَّاحِي من اليد والأصابع .
 arcus palpebrales الأقواسُ الجَفْنِيَّةُ
 هي قوسٌ الجفنِ العلوي أو قوس الجفنِ
 السفلي .
 arcus palpebralis القوسُ الجَفْنِيَّةُ
 inferior TA السَفْلِيَّةُ
 هي قوسٌ تنشأُ من الشَّرِيانِ الجفنيِّ الإنسي ،
 وتغذِّي الجفنِ السَفْلِي .
 arcus palpebralis القوسُ الجَفْنِيَّةُ
 superior TA العُلْوِيَّةُ
 القوس التي تنشأُ من الشَّرِيانِ الجفنيِّ الإنسي ،
 وتغذي جفن العين العلوي .
 arcus القوسُ الجَدَارِيَّةُ
 parieto-occipitalis القَدَالِيَّةُ
 هي التَّلْفِيفُ المنحني المتشكِّلُ بالاستمرار الخلفي
 للتَّكَمِ خلف المركزِي العلوي (Superior
 postcentral sulcus) نحو الفص القذالي .
 arcus pedis القوسُ الطُّولائيَّةُ

للقدَم longitudinalis TA
 القوسُ الممتدة طولانياً على طول أخمص
 القدم ، مكوَّنة الأجزاء الوحشية والإنسية منه .
 arcus pedis القوسُ المُستعرضُ
 transversalis TA للقدَم
 هي القوس المشطية ، قوس القدم المستعرضة ؛
 قوسٌ تشكِّلُ من العظم الزورقي والعظم
 الإسفيني والعظم المكعب مع العظام المشطية
 الخمسة .
 arcus القوسُ الحَنَكِيَّةُ
 pharyngopalatinus البُلْعُومِيَّةُ
 (=arcus palatopharyngeus TA)
 القسَمُ الخَلْفِي من طَيِّبِي الغِشاءِ المخاطِي على كل
 جِهَة من البُلْعومِ الفموي ، وهو يربطُ بالحنك
 الرخو ويوطقُ العضلة الحنكية البلعومية .
 arcus plantaris TA القوسُ الأَحْمَصِيَّةُ
 (=) القوس الرَّاحِيَّةُ العميقة ؛ هي القوس
 الشَّرِيانيَّةُ العميقة في القدم ، وتشكِّلُ من
 تفاغرات الشَّرِيانِ الأَحْمَصِيِّ الجانبي مع الفرع
 الأَحْمَصِي العميق لشريان ظهر القدم ، وعنها
 تتفرَّعُ الشَّرِيانِ المشطِيَّةُ الأَحْمَصِيَّةُ .
 arcus plantaris القوسُ الأَحْمَصِيَّةُ
 profundus TA العميقةُ
 (=) القوس الشَّرِيانيَّةُ العميقة في القدم ،
 وتشكِّلُ من تفاغرات الشَّرِيانِ الأَحْمَصِي
 الجانبي مع الفرع الأَحْمَصِي العميق لشريان
 ظهر القدم ، وعنها تتفرَّعُ الشَّرِيانِ المشطِيَّةُ
 الأَحْمَصِيَّةُ .
 arcus posterior القوسُ الخَلْفِيَّةُ
 atlantis TA للفَهْقَة
 هي الجزء الرُفِيع الذي يصل الكنتلتين الجانبيتين
 للفَهْقَة من الناحية الظهريَّة ، ويشكِّلُ حوالي
 حُصْصِي دائِرة أو حلقة الفَهْقَة .
 arcus presenilis قوسٌ كَهْلِيَّةُ
 هي القوس القرنية ، القوس الشَّيْخِيَّةُ أو
 الشَّيْخُوخِيَّةُ ؛ حلقةٌ بيضاء أو رماديَّة عند حافة
 القرنية قد تظهر عند الولادة أو تتجلى بعد حين

مع امتداد العمر ، ويكثر حدوثها عند من تجاوز الخمسين . وهي تتسبب عن ترسب الكوليسستيرول أو عن تنكس هيايني في سدى القرنية ، وقد ترافق مع فرط الشحوم العائلي .

arcus pubicus TA قوسُ العانة
قوسٌ تتشكّل من التحام فروع عظمتي العانة والحرقفة على جانبي الجسم .

arcus pubis TA قوسُ العانة
(= arcus pubicus TA)
انظر تحت arcus pubicus .

arcus senilis قوسٌ شيخيةٌ
(= arcus adiposus)
(= arcus lipoides corneae)
انظر تحت arcus adiposus .

arcus superciliaris TA قوسُ الحاجب
ارتفاعٌ بسيطٌ يتقوسُ في الناحية الوحشية العلوية من المقطب فوق حافة القرب العلوية بقليل .

arcus tarseus inferior قوسُ ترسُ الجفن السفليّ
(=arcus palpebralis inferior TA)
(=) القوس الجفنية السفلية ؛ تنشأ من الشريان الجفني الإنسي ، وتغذي الجفن السفلي .

arcus tarseus superior قوسُ ترسُ الجفن العلويّ
(=arcus palpebralis superior TA)
القوس الجفنية العلوية ؛ القوس التي تنشأ من الشريان الجفني الإنسي ، وتغذي جفن العين العلوي .

arcus tendineus fasciae قوسُ وترّ اللفافة الحوضية
pelvis TA تتخُنُّ في اللفافة العلوية تمتدُّ من الشوكة الإسكية إلى الجزء الخلفي من جسم العانة .

arcus tendineus musculi levatoris ani TA قوسُ وترّ العضلة الرافعة للشرج
قوسٌ وتريةٌ للعضلة الرافعة للشرج ، تكثفُ خطي في السفاق فوق العضلة الرافعة للشرج .

arcus tendineus قوسُ وترّ

musculi solei TA العَصَلَةُ النَّعْلِيَّةُ
(=) القوسُ الوتريةٌ للعضلة النَّعْلِيَّةُ ؛ شريطٌ سفافيٌّ في القسم الأمامي من العضلة النَّعْلِيَّةُ ؛ يمتدُّ من حذبة في عنق الشَّظِيَّةِ حتى الخط النَّعْلِيَّ في الظُّنْبُوبِ .

arcus tendineus TA قوسُ وتريةٌ
تكتفُ خطيٌّ في السفاق فوق بعض أجزاء العضلة ، كما هو الأمر فوق العضلة النَّعْلِيَّةِ أو العضلة السَّادَةُ الداخليَّةِ .

arcus venae azygous TA قوسُ الوريدِ الفردُ
قوسٌ تتشكّل من الوريد الفرد فوق قاعدة الرئة اليمنى .

arcus venosi digitales القوسُ الوريديةُ للأصابع
فروعٌ وريديةٌ متواصلةٌ على ظهر الأصابع عند قواعدها .

arcus venosus dorsalis pedis TA القوسُ الوريديةُ لظهر القدم
قوسٌ وريديةٌ معترضةٌ تمتدُّ عبر ظهر القدم وعند قواعد العظام المشطية .

arcus venosus jugularis TA قوسُ الوريدِ الوداجي
(=) القوس الوريديةُ الوداجيةُ ؛ جذعٌ معترضٌ يصل ما بين الأوردة الوداجية الأمامية في كلا الجانبين .

arcus venosus palmaris profundus TA القوسُ الرَّاحِيَّةُ الوريديةُ العميقةُ
قوسٌ وريديةٌ ترافق القوس الشريانية الراحية العميقة .

arcus venosus palmaris superficialis TA القوسُ الرَّاحِيَّةُ الوريديةُ السطحيةُ
قوسٌ وريديةٌ ترافق القوس الرَّاحِيَّةَ الشريانية السطحية .

arcus venosus plantaris TA القوسُ الوريديةُ الأخمصيةُ
القوس الوريديةُ العميقةُ التي ترافق القوس الشريانية الأخمصية .

arcus vertebrae TA القوسُ الفقريَّةُ

القوس العظمية على الوجه الظهري للفقرة ،
وتتألف من الصفيحة والسويقات الفقرية .

القوسُ الرَّاحِيَّةُ العَمِيْقَةُ arcus volaris profundus
(=arcus palmaris profundus TA)

هي القوسُ الأُخْمَصِيَّةُ ، القوسُ الشَّرِيانيَّةُ
العميقة في القدم ، وتشكّل من تفاعلات
الشريان الأُخْمَصِي الجانبي مع الفرع الأُخْمَصِي
العميق لشريان ظهر القدم ، وعنهما تتفرَّعُ
الشرايين المشطية الأُخْمَصِيَّةُ .

القوسُ الرَّاحِيَّةُ السُّطْحِيَّةُ arcus volaris
superficialis
(=arcus palmaris superficialis TA)

هي القوسُ الرَّاحِيَّةُ الشَّرِيانيَّةُ السُّطْحِيَّةُ .

القوسُ الرَّاحِيَّةُ الوَرِيدِيَّةُ العَمِيْقَةُ arcus volaris venosus
profundus
(=arcus venosus palmaris profundus TA)

هي القوسُ الوَرِيدِيَّةُ التي ترافق القوس
الشريانية العميقة ، وتتكوّن عادة من أوردة
مرافقة مزدوجة .

القوسُ الرَّاحِيَّةُ الوَرِيدِيَّةُ السُّطْحِيَّةُ arcus volaris venosus
superficialis
(=arcus venosus palmaris
superficialis TA)

قوسٌ وَرِيدِيَّةٌ ترافق القوس الرَّاحِيَّةُ الشَّرِيانيَّةُ
السُّطْحِيَّةُ .

القوسُ الوَجْنِيَّةُ arcus zygomaticus TA
القوسُ المشكّلة من تمفصل التئوء الصدغي
العريض من العظم الوجني مع التئوء الرّفيع
للعظم الوجني ، وعليه ترتكز العضلة الماضغة ،
ويفيد كخط محدد فاصل بين الحفرتين
الصدغية وتحت الصدغية .

قوسٌ قَرْنِيَّةُ corneal arcus
(=arcus senilis) (=قوسٌ شَيْخُوخِيَّةُ)
انظر تحت arcus adiposus .

بُطْلانٌ حَسِّ الحَرارةُ ardanesthesia
(=thermoanesthesia)
تعطّل حَسَّ الحرارة .

1 - مُتَأَهِّفٌ ardent
2 - ساخن .

1 - سُخُونَةٌ ardor
2 - تَأَهِّفٌ

حرارةٌ شديدة ، سخونة ، تلَهْفٌ

حُرْقَةٌ البَوْلُ ardor urinae

إحساسٌ محرقٌ في أثناء التَّبَوُّلِ له أسبابٌ كثيرة

صَفْرُ الخَنَازِيرِ Arduenna
(=Ascarops)

جنسٌ من الديدان المسودة الطفيلية من طائفة
الحجّناوات (Spiruroidea) ، منها الصَّفْرُ
الأسطواني الذي يعدُّ من الأنواع الماصة للدم
الصغيرة وهو يوجد في معدة الخنزير .

بَاحَةٌ (ج:باحات) area (pl. areas)
حَيِّزٌ محددٌ ، مصطلحٌ عامٌ يُستعمل في
التّسميات التّشريحية للدلالة على سطحٍ معيّن
أو منطقةٍ وظيفيّة .

البَاحَةُ السَّمْعِيَّةُ acoustic area
(=area acustica)

حَيِّزانٌ أو باحتان متجاورتان في الفص
الصدغي في باحة التّلفيف الأمامي الصدغي
المعترض (باحتا برودمان 41 ، 42) مخصّصتان
كباحة سمعيّة أوليّة ومنطقة سمعيّة ثانويّة ،
مرادفها (Auditory area) .

بَاحَةُ جَنَاحِ الوَتْدِيِّ alisphenoid area
باحة جناح العظم الوتدي في القحف .

بَاحَةُ الوِطَاءِ anterior hypothalamic
area
الأماميّة
باحة أو حَيِّزُ الوِطَاءِ الأمامي ، باحة الوِطَاءِ
الأماميّة في الدِّماغ .

بَاحَةُ أوْرطِيَّةُ aortic area
منطقة الشريان الأورطي ، باحة في القفص
الصدري تقع فوق النّهاية الإنسيّة للغضروف
الضلعي الثاني الأيمن .

بَاحَةُ قَمِيَّةِ (أسنان) apical area
باحة أو منطقة قميّة في الأسنان .

بَاحَةُ سَلْزِيَّةُ area celsi

(=alopecia areata) (= تَعْلَبَةٌ بَقْعِيَّةٌ)
 فقد بقعي للشعر بسبب التهابي ، عكوس
 عادة ، يظهر في مناطق محدّدة تماماً ويشمل
 اللحية أو الفروة عادة .
 الباحةُ المركزيَّةُ (في شبكيَّة العين) area centralis
 البقعة الصفراء للشبكية (Macula lutea) .
 باحةٌ مشيمانية area choroidea
 هي باحة مشيمانية وتشاهد في دماغ الجنين .
 الباحةُ القوقعيةُ area cochleae TA
 الجزء الأمامي من القسم السُّفلي من قاع
 الصِّماخ السَّمعي الداخلي ، قرب قاعدة
 القوقعة .
 الباحةُ المصفويَّةُ الإنسيَّةُ area cribrosa media
 (=area vestibularis inferior) (= الباحةُ الدهليزيَّةُ السُّفليَّةُ)
 الباحةُ الدهليزيَّةُ السُّفليَّةُ للصِّماخ الدَّاخلي
 السَّمعي ، وهي الجزء السُّفلي من قاع الصِّماخ
 الدَّاخلي السَّمعي ، وتنقل ألياف عصب
 الكُيس (Saccular nerve) .
 الباحةُ المصفويَّةُ area cribrosa papillae
 للحليمات الكلويَّة renal TA
 باحةٌ مثقبةٌ كالمصفاة للحليمات الكلويَّة .
 الباحةُ المصفويَّةُ العلويَّةُ area cribrosa superior
 (=area vestibularis superior) (= الباحةُ الدهليزيَّةُ العلويَّةُ)
 الباحةُ الدهليزيَّةُ العلويَّةُ في الصِّماخ السَّمعي
 الدَّاخلي ، وهي القسم العلوي من قاع الصِّماخ
 الدَّاخلي السَّمعي ، تنقل ألياف عصب الكُيس
 (Saccular nerve) .
 الباحةُ تحت اللسان (أسنان) area hypoglossi
 (=) الحيزُ تحت اللسان ، وهو الجزء من الفم
 تحت اللسان .
 باحةُ الوطاء area hypothalamica
 الظَّهْرانيَّةُ dorsalis
 (=regio hypothalamica dorsalis TA) (= المنطقتُ الظَّهْرانيَّةُ للوطاء)
 الحيزُ الظَّهري لباحة الوطاء أو الباحة الظَّهْرانيَّةُ

للوطاء .
 الباحةُ بين لُقمتي area intercondylaris
 الظَّنْبوب الأماميَّين anterior tibiae TA
 المنطقة الواقعة بين لقمتي الظَّنْبوب الأماميَّين ،
 وهي منطقة عريضة بين السطحين المفصلين
 العلويين للظنوب .
 الباحةُ بين لُقمتي area intercondylaris
 الظَّنْبوب الخلفيَّين posterior tibiae TA
 ثلثة عميقة تفصل بين اللُقمتين على السطح
 الخلفي للظنوب ، وتسمَّى أيضاً الحفيرة بين
 اللقمتين خلف الظنوب .
 باحة مارتيجاني area martegiani
 (في شبكيَّة العين)
 باحةٌ متسعةٌ قليلاً في قرص العصب البصري ،
 وهي علامة على بدء القناة الهياليئيَّة داخل
 العين .
 الباحةُ النخاعيَّةُ الوعائيَّةُ area medullovasculosa
 باحةٌ متوسطةٌ متطاولة ذات نسيج شبيه بالحبيبي
 الوعائي ، يؤلّف بداية القناة الرُّججانيَّة داخل
 العين .
 باحةُ العَصَبِ الوَجْهِيِّ area nervi facialis TA
 ذلك الجزء من قاع الصِّماخ السَّمعي الباطن ،
 حيث يدخل العصب الوجهي في القناة
 الوجهيَّة .
 الباحةُ العاريَّةُ للكبد area nuda hepatis TA
 الباحة العاريَّةُ على السطح العلوي للكبد ،
 متاخمة للحجاب الحاجز ، غير مغطاة بالثَّرب ،
 تتشكل حدودها من الرباط الكبدي الإكليلي
 والرباط المثلث .
 باحةُ الوضوح area of critical
 الحدِّي للصورة definition
 ذلك الجزء من الصُّورة البصريَّة الذي تبدو
 التفاصيل فيه واضحةً .
 باحةُ العَصَبِ الوَجْهِيِّ area of facial nerve
 (=area nervi facialis)
 ذلك الجزء من قاع الصِّماخ السَّمعي حيث
 يدخل العصب الوجهي في القناة الوجهيَّة .

area opaca	البَاحَةُ الْمُعْتَمَةُ
	هي القسمُ المحيط من القرص الجنيني (في أجنَّة الدجاج) .
area parolfactoria	بَاحَةُ بروكا
(Brocae)	حَوْلُ الشَّمِيَّةِ
	منطقةٌ صغيرةٌ في القشرة المخية على السطح الإنسي لكل من نصفي الدماغ بين التلمين الشميين الأمامي والخلفي .
area pellucida	البَاحَةُ الصَّافِيَّةُ (عند الجنين)
	الجزء المركزي الصافي من القرص الجنيني ، كما يُرى في بيض الطيور .
area perforata	البَاحَةُ الْمُثَقَّبَةُ
	هي المادة المثقبة أو الحيز المثقَّب ، حيث تُعبر عن الحيز المثقَّب الأمامي أو الخلفي أو المادة المثقبة الأمامية (Anterior perforated substance) أو المادة المثقبة الخلفية (Posterior perforated substance) .
area postrema	البَاحَةُ الْمُنْخَفِضَةُ
	باحة صغيرة على شكل اللسان على الجدار الوحشي للبطين الرابع ، بين الحبل الفاصل والحدبة النخيلة ، حيث يمكن أن يتعدَّل الحاجز الدماغى الدموي .
area striata	بَاحَةُ مُحَطَّطَةٌ
(=striate cortex)	(=القشرةُ الْمُحَطَّطَةُ)
	هي الباحة القشرية المخططة أو القشرة البصرية (Visual cortex) .
area subcallosa TA	البَاحَةُ تَحْتَ الثَّفَنِيةِ
(=subcallosal area)	
	باحة صغيرة في القشر على السطح الإنسي لكل من نصفي الدماغ بين التلمين الشميين الأمامي والخلفي ، أمام التليف تحت الثفني مباشرة .
area vasculosa	البَاحَةُ الوَعَائِيَّةُ (جنين)
	ذلك الجزء من الباحة الظليلة حيث تُرى فيها الأوعية الدموية للمرة الأولى كما في بيض الطيور .
area vestibularis	البَاحَةُ الدَّهْلِيْزِيَّةُ

inferior TA	السُّفْلِيَّةُ
	الجزء السفلي من قاع الصَّمَاخ السَّمعي الباطن ، والتي تنقل أليافاً من عصب الكيُّس .
area vestibularis TA	بَاحَةُ دَهْلِيْزِيَّةُ
	ارتفاعٌ مثلثٌ مدور يقع في الجهة الوحشية من نقيير البطن الرابع ، يمرُّ فوقها النَّخَاعُ أو اللَّبُّ المخطط ، وتمتد داخل الرَّدب الجانبي لتشكِّل الحدبة السَّمعيَّة أو الأذنيَّة .
area vestibularis superior TA	البَاحَةُ الدَّهْلِيْزِيَّةُ العُلْوِيَّةُ
	الباحة الدهليزية العلوية من الصَّمَاخ السَّمعيِّ الدَّاخلي أو الجزء العلوي من قاع الصَّمَاخ السَّمعيِّ الدَّاخلي الذي ينقل ألياف العصبين القريبى والمحليِّ العُلوي .
area vitellina	بَاحَةُ مُحِيَّةُ (جنين)
	(=) باحة المح ، وهي بعد الباحة الوعائية في التَّنَشُّؤ الأروميِّ البدائي في البيضة .
area wage adjustor	تَعْدِيلُ الأَجُورِ المُنطِقِيِّ
	حسب مناطق القَطْر أو العالم .
areae gastricae	البَاحَاتُ المُعديَّةُ
	لطخاتٌ صغيرة في المخاطية المعدية قطرها 1-5 ملي متر ، تنفصل عن بعضها البعض بالثنيات الزُّعَائِيَّة ، وتحتوي على الثَّقِيرَات أو الوهدات المعدية ، وتبدو في التَّنظير بشكل شبكي ، وتكون بالتصوير الشعاعي ذات تباين مزدوج .
association areas	بَاحَاتُ تَرَابُطِيَّةُ
	مناطق في القشرة المخية تتربط بعضها مع بعض ، وكذلك مع السَّرير أو الوطاء الجديد ، بواسطة ألياف تمرُّ خلال الجسم الثفني والمادة البيضاء في نصف الكرة الدماغية ، وهذه المناطق مسؤولة عن العمليات العقلية والعاطفية العليا كالذاكرة والتعلُّم والكلام وتأويل الأحاسيس .
asthmagenic area	بَاحَةُ مَوْلدة للربو
	هي الجزء الذي يعتقد أنه المسؤول على إحداث الربو .
auditory area	البَاحَةُ السَّمعيَّةُ

حيزان أو باحتان متجاورتان في الفص الصدغي في باحة التلّيف الأمامي الصدغي المعترض (باحتا برودمان 41 ، 42) مخصّصتان كباحة سمعية أولية ومنطقة سمعية ثانوية .

auditory cortical area الباحة السمعية القشرية

تلك الباحة من القشرة الحية المخصّصة للسمع .

auditory psychic area الباحة السمعية النفسية

باحة في الفص الصدغي يؤدي تنبيهها الزائد إلى الصرع النفسي الحركي .

axial area باحة محورية

باحة على الطرف حيث توجد فُرجة في التسلسل العددي للأعصاب النخاعية في توزّعها الجلدي .

Bamberger's area باحة بامبرجر

باحة تتميز بالأصمىة القلبية في الأوراب الصدرية اليسرى ، توحي بوجود انصباب تأموري .

bare area of liver الباحة العارية للكبد

الباحة العارية على السطح العلوي للكبد ، متاخمة للحجاب الحاجز ، وهي غير مغطاة بالثرب ، تشكل حدودها من الرباط الكبدي الإكليلي والرباط المثلث .

basal seat area باحة المقعد الأساسي (أسنان)

جزء من القوس السنية من دون أسنان ، يستقر عليها الجهاز السني الصناعي المتحرك أو الثابت .

Betz cell area باحة خلايا بيتز

(= motor area) (= باحة حركية)

[فلاديمير أ. بيتز ، 1834-1894 ، مُشرّح روسي] .

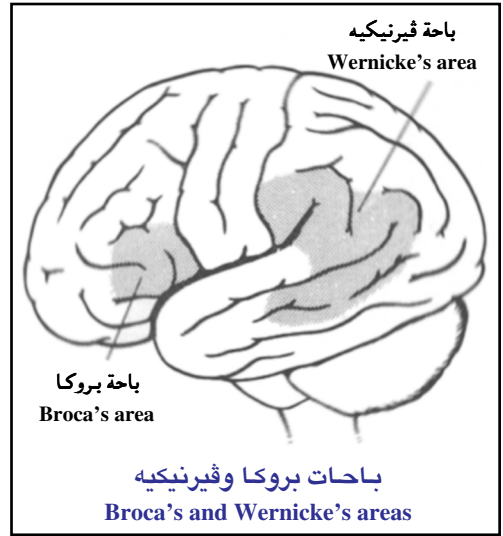
أية منطقة في القشرة الحية مسؤولة بشكل أولي عن تنبيه التقلّصات العضلية ، وهي تشير عادة إلى المناطق الحركية الجسميّة الأولية .

Broca's motor باحة بروكا

الكلامية الحركية

[بيير باول بروكا ، 1824-1880 ، جراح وطبيب أعصاب وعالم أنثروبولوجيا فرنسي] .

باحة تشكّل أجزاء من وصاد أو غطاء التلّيف



الجبهية الأمامي ، وتسبب أذية هذه الباحة شكلاً خفيفاً من الحبسة الحركية .

Broca's parolfactory area الباحة المجاورة للباحة الشمية بحسب بروكا

(= area subcallosa) (= الباحة تحت الثفنية)

باحة صغيرة في القشر على السطح الإنسي لكل من نصفي الدماغ بين التلمين الشميين الأمامي والخلفي ، مجاورة للباحة الشمية بحسب بروكا أمام التلّيف تحت الثفني مباشرة .

Brodmann's areas باحات برودمان

[كوربينين برودمان ، 1868-1918 ، طبيب أعصاب ألماني] .

هي مناطق في قشر الدماغ تتميز بفروقات نظرية في ترتيب طبقاتها الخلوية الست ، وتُعرف بالأرقام ، مع أنّ الأسس التشريحية لا تتفق مع ذلك ، ولكن الترقيم الطبجرافي مستعمل بشكل واسع في خريطة المواقع القشرية التي تضبط مختلف الوظائف في الجهاز العصبي وفي الجسم .

central speech area باحة الكلام المركزية

cingulate area باحة التلّيف الحزامي

هي الباحة المؤلفة من المضيق والتلّيف الحزامي ، وتمثّل عنصراً هاماً في الجهاز الحوفي

	(Limbic system) .	المنطقة من الفم الداعمة أو الساندة للبدلة السنية .
cochlear area of internal acoustic meatus	الباحة القوقعية لصمخ السمع الغائر (=الباحة القوقعية) (=area cochleae TA)	depressor area باحة خافضة
	هي الباحة القوقعية ، الجزء الأمامي من القسم السفلي من قاع الصمخ السمعي الداخلي ، قرب قاعدة القوقعة .	dermatomic area باحة قطاع جلدي (=dermatome)
Cohnheim's areas	باحات كونهيم [يوليوس فريدريك كونهيم ، 1884-1839 ، اختصاصي باثولوجيا ألماني] .	منطقة من الجلد تتعصب بفروع جلدية صادرة عن عصب نخاعي واحد ، ويمكن أن تتشابك القطاعات الجلدية المتجاورة .
	مناطق معتمدة عديدة الأضلاع والزوايا من الألياف العضلية ، تُرى في المقطع المعرض للليف العضلي السليء التثبيت .	embryonic area باحة مُضغية (=فُرص مُضغية) (=embryonic disk)
contact area	باحة التماس (أسنان)	هي القرصُ الإيتاشي (Germinal disk) .
	أية باحة يتلامس فيها عضوان أو مادّتان ، وتسمّى أيضاً سطح التماس .	excitable area باحة مُستثارة
cortical area	باحة قشرية	منطقة مُستثارة أو قشرة حركية (Motor cortex) .
	أي جزء من القشرة الحية يمكن تمييزه وظيفياً عن مجاوراته .	excitomotor area باحة استثارة حركية
cortical gustatory area	الباحة القشرية الذوقية	تؤدي إلى إحداث الحركة أو زيادتها عند تنبئها .
	الباحة القشرية المسؤولة عن الحاسة الذوقية .	extrapyramidal motor area باحة الهرمية
cribriform area of renal papilla	الباحة المصفوية للحليمات الكلوية (=area cribrosa papillae renalis TA)	هي الباحة المسؤولة عن الحركة والتي تقع خارج الهرمية .
	(=) الباحة المثقبة أو المصفوية للحليمات الكلوية ، وهي نهاية الهرم في الكلية وفيها 10-25 ثقباً تفتح على القنوات الحليمية .	eye area باحة العين
denture-bearing area	باحة حمل البدلة السنية (أسنان)	هي باحة الساحتين العينيتين في الفص الجبهي التي تسيطر على حركة العينين .
	باحة حمل البدلة السنية أو طقم الأسنان الصنعي .	frontal area الباحة الجبهية
denture foundation area	باحة قاعدة البدلة السنية (أسنان)	باحات قشرة المخ التي توجد أمام الشق المركزي ، وتشمل تلك الموجودة على المنطقة الحجاجية والوجه الإنسي للفص الجبهي .
	المنطقة من الفم التي تستند إليها قاعدة البدلة السنية .	fronto-orbital area الباحة الجبهية الحجاجية (=prefrontal area)
denture-supporting area	باحة سند البدلة السنية (أسنان)	(=) الباحة أمام الجبهية هي قشرة الفص الجبهي الواقعة أمام القشرة قبل الحركية مباشرة ، وتختص هذه المنطقة بالوظائف الترابطية (Associative functions) بصورة عامة .
	المنطقة من الفم التي تستند إليها قاعدة البدلة السنية .	gastric areas الباحات المعدية
genital areas	باحات تناسلية	انظر تحت areae gastricae .

	مناطق تناسلية .
germinal area	بَاحَةٌ إِنْشَائِيَّةٌ (جنين)
	منطقةٌ إِنْشَائِيَّةٌ ، حَيْزٌ مُتَمَتِّسٌ ، قرص جنيني .
glove area	بَاحَةُ القُمَّازِ
	هي المنطقةُ من الأصابع واليد والمعصم التي تُغَطِّي عادةً بالقُمَّازِ ، ويحدث فيها خدرٌ أحياناً في بعض الحالات كما في التهاب الأعصاب المتعددة .
gustatory area	بَاحَةُ الذَّوْقِ
	الباحة الأولى في استقبال الإحساس بالذوق ، ويُعتقد أن تكون في الجزء الغطائي من التَّلفيف خلف المركزي أو قربه .
impression area	بَاحَةُ الطَّبَعَةِ السِّنِيَّةِ (أسنان)
	منطقة تراكيب التجويف الفموي (الأسنان والارتفاع السنخي المتبقي) .
inferior vestibular area	البَاحَةُ الدَّهْلِيْزِيَّةُ
of internal acoustic meatus	السُّفْلِيَّةُ لِصِمَاخِ السَّمْعِ العَائِرِ
	(=area vestibularis inferior TA)
	انظر تحت area vestibularis inferior .
insular area	بَاحَةُ الجَزِيرَةِ
intercondylar areas of tibia	البَاحَتَانِ بَيْنَ لُقْمَتَيْ الظَّنْبُوبِ
	المنطقتان بين لُقْمَتَيْ الظَّنْبُوبِ الأمامية والخلفية .
interglobular areas	البَاحَاتُ بَيْنَ الكُرْبَاتِ الكَلْسِيَّةِ (أسنان)
	(=) الأَحْيَازُ بَيْنَ الكُرْبَوِيَّةِ (Spatia interglobularia) ، وهي أحياءٌ عديدةٌ وصغيرة غير منتظمة على السطح الخارجي للعاج في جذر السن ، ولها الكثير من الأسماء .
intermediate hypothalamic area	بَاحَةُ الوِطَاءِ الوُسْطَى
	هي الجزء من الوطاء الذي يؤلِّف الباحة الوحشية من الوطاء والنوى المقوسَّة (Arcuate) والحديبية (Tuberal) والنواة الوطائية البطنية الإنسية والنواة الظَّهْرِيَّةُ الإنْسِيَّةُ والوطائية الظَّهْرِيَّةُ والخلفية حول البطنية والقمعية .

Kiesselbach's area	بَاحَةُ كَيْسَلْبَاخِ
	[فيلهيلم كيسلباخ ، 1902-1839 ، طبيب ألماني اختصاصي في طب الحنجرة] .
	حَيْزٌ فِي القِسْمِ الأمامي من حاجز الأنف فوق الفاصل بين عظمي الفك العلوي ، وهي غنيَّةٌ بالأوعية الدَّمَوِيَّةُ ، وموقع شائع لرعاف الأنف .
Laimer-Haeckerman area	بَاحَةُ لَيْمِر - هَيْكِرْمَانِ
	منطقةٌ مثلثة قليلة العضل ، تقع تحت الالتحام أو الموصل البلعومي المريئي البلعوم السُّفْلِيَّ وأعلى المريء ، وهي غالباً ما ينشأ منها رنج زنكر .
language area	بَاحَةُ اللُّغَةِ
	أيُّ مركز في القشر الدِّماغِي (والعادة أن يكون في النُّصْفِ السائد من الدِّماغ) ، يضبط فهم اللُّغَةِ واستعمالها .
macular area	بَاحَةُ القُبْعَةِ
	بَاحَةُ اللَّطْخَةِ أو البقعة في الشَّبَكِيَّةِ ، وهي المسؤولة عن الرُّؤية الحَادَّةِ التَّفْصِيلِيَّةِ أو منطقة الدماغ التي تتمثَّل فيها بقعة شبكية العين .
mesobranchial area	البَاحَةُ الحَيْشُومِيَّةُ الوُسْطَى
	أرض البلعوم في الجنين بين الأقواس البلعومية والجيوب من كلِّ جانب .
mirror area	بَاحَةُ مِرآيَّةٍ (في عدسة العين)
	السُّطْحُ العاكس في القرنية والعدسة عندما يُضَاءُان بالمصباح الشَّقِيّ (Slit lamp) .
mitral area	بَاحَةُ المِترَالِيِّ
	بَاحَةُ الصِّمَامِ التَّاجِي ، وهي المنطقة من الصدر فوق قمة القلب ، حيث يكون سماعُ الأصوات (السوية أو الشاذة) الناجمة عن الصمام المِترَالِيِّ واضحاً في العادة .
motor area	البَاحَةُ الحَرَكِيَّةُ
	أية باحة من القشرة الحية مسؤولة عن استشارة التَّقَلُّصَاتِ العَضَلِيَّةِ ، ويغلب أن يشير المصطلحُ إلى الباحة الأولى للحركة الجسدية .
motor speech area	بَاحَةُ الكَلَامِ الحَرَكِيَّةُ
	هي باحة بروكا الحركية الكلامية وباحه فيرنيكه

- الداخلية ، وتُغطي الجسم اللوزي الشكل .
الباحةُ الكُمثريةُ
piriform area
 انظر تحت pear- shaped area .
- الحركية الكلامية الثانية .
الباحةُ الشَّميَّةُ
olfactory area
 منطقة واسعة تشمل البصلة الشمية والسبيل
 والمثلث الشميين والجزء الأمامي من التلفيف
 الحزامي والمعقف ؛ المادة المثقبة الأمامية .
- الباحةُ الحسية التي تقع إلى الخلف من الثلم
 المركزي لنصف كرة الدماغ ، وهي منطقة
 الإدراك الحسي الأولي العام .
الباحةُ التَّالِيَّةُ لِلتَّلَمِ المُرْكَزِيِّ
postcentral area
 (= postrolandic area)
- بأحات بانوم
Panum's areas
 [لودفيج بانوم ، 1885-1820 ، اختصاصي
 باثولوجيا دماغية] .
 هي الحيز في شبكية إحدى العينين والذي إذا
 وقعت عليه صورة بحجم النقطة يمكن امتدادها
 على شكل صورة مجسمة باستثارة نقطة معينة
 موافقة في شبكية العين الأخرى ، وتسمى أيضاً
 باحة الالتحام ، أو هي مناطق تحيط بالنقاط
 المتناسبة في العينين يؤدي تبيها إلى رؤية
 موحدة عند النظر بالعينين معاً .
- بأحة السدِّ الخَلْفِيّ
post-dam area
 بأحة ختام الحنك (Posterior palatal seal area)
 أو بأحة السدِّ الخلفي ، وتمثل السُّجَّ الرخوة
 على طول مَوْصل الحنكين القاسي والرخو ،
 حيث يؤدي الضَّغَطُ عليها بالبدلة السنية إلى
 المساعدة على بقائها في موضعها .
- الباحةُ الوطائِيَّةُ
posterior hypothalamic
area
 الخَلْفِيَّةُ
 هي الجزء الأكثر خلفية من الوطاء ، تتكون من
 النواتين الوحشية والإنسية للجسم الحلمي
 والنواة الوطائية .
- بأحةُ ختام الحنك
posterior palatal seal area
 (= بأحةُ السدِّ الخَلْفِيّ) (=post-dam area)
 انظر تحت post-dam area .
- الباحةُ خَلْفَ الرُّوْلانْدِيَّةِ
postrolandic area
 هي الباحة خلف المركزية ، الباحة الحسية التي
 تقع إلى الخلف من الثلم المركزي لنصف كرة
 الدماغ ، وهي منطقة الإدراك الحسي الأولي
 العام .
- الباحةُ أمام التَّلَمِ المُرْكَزِيِّ
precentral area
 (=) الباحة الحركية الجسدية الأولية .
- الباحةُ أمام الصَّوَارِ
precommissural area
 الباحةُ أمام الفصِّ الجَبْهِيِّ
prefrontal area
 هي قشرة الفص الجبهي أمام القشرة قبل
 الحركية مباشرة ، وتختص هذه المنطقة
 بالوظائف الترابطية بصورة عامة .
- الباحةُ أمام القشرة الحركية
premotor area
 القشر الحركي في الفص الجبهي الذي يقع
 مباشرة أمام التلفيف قُبيل المركزي .
- الباحةُ المُجَاوِرَةُ لِلهَرْمِيَّةِ
parapyramidal area
- الباحةُ المُجَاوِرَةُ لِلقَشْرَةِ المَحْطَطَةِ
parastriate area
 هي بأحة برودمان 18 ، مجال في القشر القذالي
 أو القفوي ، تحيط جزئياً بالقشر المحطط ، ولها
 بعض وظيفة الترابط كمنطقة معينة بالأحاسيس
 البصرية .
- الباحةُ الكُمثرِيَّةُ الشَّكْلِيَّةُ
pear-shaped area
 حيز في الدماغ الأفي البدائي ، وهي على
 شكل إحصاة في بعض مخلوقات وليس في
 الإنسان ، وتشتمل على التواء أو التلفيف
 الشمي الوحشي وعتبة الجزيرة والمعقف
 والتلفيف نظير الحصيني ؛ وتُصنَّف إلى الباحة
 حول الكُمثرية والباحة حول اللوزية والباحة
 داخل الأنف .
- الباحةُ حَوْلَ القَشْرَةِ المَحْطَطَةِ
peristriate area
 هي بأحة برودمان 19 ، مجال في القشر
 القذالي أو القفوي تحيط بالقشرة البصرية
 المحططة ، ولها بعض وظائف بأحة الترابط
 للأحاسيس البصرية .
- الباحةُ حَوْلَ اللُّوزِيَّةِ
peritonsillar area
 القسم المتوسط من المنطقة الكُمثرية الشكل بين
 المنطقة الكُمثرية الشكل والمنطقة الشمية

preoptic area الباحة أمام البصريّة
مجموعات عديدة من الخلايا في المستوى المتوسط ، تقع رأساً تحت الصّور المنقاري في الدّماغ الانتهائي والذي يتسمي وظيفياً إلى الوطاء .

prepiriform area الباحة أمام الكُمثرية
الجزء الأمامي من المنطقة الكُمثرية ، تتكوّن بشكل رئيسي من التلفيف الشميّ الوحشي .

pressor area الباحة الرافعة للضغط
pressoreceptive area باحة مُستقبّلات الضّغط
باحة في الجيب السباتي إذا تعرّضت لتغيّرات الضّغط ، مارست فعلاً معاكساً .

pressure area باحة الأنضغاط
باحة تعرّضت لضغط شديد نتج عنه انزياح النّسيج أو السائل .

prestriate area الباحة أمام القشرة المخطّطة
هي القشرة البصرية (Visual cortex) .

pretectal area الباحة أمام السقفية
باحة عند التّحام الدّماغ المتوسط البدائي مع الدّماغ البيني ، تمتد من موضع وحشي جانبي إلى الصّوار فوق الوطاء باتجاه الأكيمة الدّماغية ، والتي تتموضع داخلها الثّوة أمام السقفية .

primary areas باحات أوليّة
مناطق أوليّة في القشر الدّماغي تُشكّل المجالات الحركية والحسية .

primary auditory area الباحة السّمْعية الأوليّة
باحة في الفص الصدغيّ في باحة التّلفيف الصدغيّ المستعرض ، وهي باحة برودمان 41 .

primary receptive area باحة استقبالية أوليّة
هي باحة القشرة الخمية التي تستقبل دفعات الوطاء من أحاسيس بدائية شتى كالبصر والسمع واللمس .

primary visual area الباحة البصريّة الأوليّة
هي القشرة الخطّطة (Striate cortex) .

projection areas باحات إسقاطيّة
تلك المناطق من القشرة الخمية التي تستقبل أكثر

الدفعات مباشرة من الجهاز الحسيّ في الجسم .

psychomotor area الباحة الحركية التّفسيّة
هي الباحة الحركية .

pulmonary area باحة رئويّة
هي المنطقة من الصدر عند الورد الثاني الأيسر والتي تُسمع فيها الأصوات الناجمة عن الصمام الرئوي بشكل واضح .

pyramidal area الباحة الهرميّة
منطقة في الدماغ الشمي ، كمثرية الشكل عند بعض الأجناس ، ماعدا الإنسان ، تتضمن البروز الشمي الوحشي أو التلفيف ، وعتبة الجزيرة ، وتلفيف نهاية الحصين (أي المعقف) ، وجزء من التلفيف المجاور للحصين . وتتقسم إلى ثلاثة أقسام هي : الباحة حول اللوزة ، والباحة أمام الكُمثرية ، والباحة الشمية الداخلية .

pyriform area الباحة الكُمثرية
(=piriform area)
انظر تحت pear-shaped area .

receptive area باحة استقبالية
هي المنطقة الاستقبالية الأولية .
انظر تحت primary receptive area .

relief area باحة التّفريح (أسنان)
الجزء أو السطح من الفم الذي يُخفّف الضّغط عليه أو تُفرج القوّة أو تُرفع عنه في المعالجات بالبدلات السنية

rest area باحة الاستقرار (أسنان)
باحة المتكأ ، السطح المعدّ في السن والذي يثبت عليه المتكأ فيؤمّن دعماً أو سندا للبدلة السنية الجزئية المتحركة .

retromylohyoid area الباحة خلف العَضلة الضرسية اللامية
الباحة أو الخيز خلف العَضلة الضرسية اللامية .

rolandic area الباحة الرولاندية
(= الباحة الحركية) (=motor area)
هي الباحة الأولى أو الأوليّة للإحساس الجسدي . انظر تحت motor area .

rugae area **بَاحَةُ الغُضُونِ** (في الحنك) الباحة التي تتموضع فيها الغضون في الحنك (داخل الفم) .

saddle area **الباحَةُ السَّرَجِيَّةُ** (أسنان) (=) باحة السرج ؛ الجزء الأدرَد من القوس السنيَّة الذي تُوضَع عليه البدائل السنية ، سواء منها الثَّابِتة أو المتحرِّكة .

secondary auditory area **الباحَةُ السَّمْعِيَّةُ الثَّانَوِيَّةُ** باحة متخصصة توجد في القشرة السمعية .

secondary visual area **الباحَةُ البَصَرِيَّةُ الثَّانَوِيَّةُ** باحة متخصصة توجد في القشرة البصرية .

sensorimotor area **الباحَةُ الحسِّيَّةُ الحركِيَّةُ** الجزء من القشرة المخية قبل وبعد الثلم المركزي ، وتشمل التليف بعد المركزي (الباحة المستقبلة الأولى) والتليف قبل المركزي (الباحة الحركية) .

sensory area **بَاحَةُ حَسِّيَّةُ** هي باحة استقبال أوليَّة .

septal area **بَاحَةُ حاجِزِيَّةُ** منطقة على كل نصف من نصفي الكرة الدماغية ، تشكل باحة تحت الثفني وما يجاوره من الحاجز الشفاف ، وللباحة اتصالات مع كل من الفص السَّمي والوطاء والحصين .

silent area **بَاحَةُ صامتةُ** الباحة الدماغية التي قد تحدث فيها حالات مرضية دون أن تُبدي أعراضاً واضحة للطبيب الممارس .

smoke controlled area **بَاحَةُ مُرَاقِبَةُ الدُّخَانِ** منطقة للكشف عن وجود الدخان .

somatic sensory area **بَاحَةُ الإحْسَاسِ بالجَسَدِ** كلا المنطقتين القشريتين ، حيث يحدث الإدراك الواعي للإحساس الجسدي ، وتدعيان باحة الإحساس الجسدي الأولى أو الأوليَّة ، وباحة الإحساس الجسدي الثانية أو الثَّانَوِيَّة ؛ وهي تستقبل المعلومات التي تبدأ عند تنبيه مستقبلات الجلد والمفاصل والعضلات

والأحشاء ، وتشارك في الإدراك الواعي للحواس .

somatosensory area **بَاحَةُ الإحْسَاسِ بالجَسَدِ** انظر تحت somatic sensory area .

somesthetic area **بَاحَةُ الإحْسَاسِ بالجَسَدِ** انظر تحت somatic sensory area .

sponge area **بَاحَةُ إسْفنجِيَّةُ** الجزء المحيطي من الحبل السنجابي الظهري في النخاع الشوكي ، المتصل بالمادة الهلامية .

stress-bearing area **بَاحَةُ مَلايِقَةٍ للإجْهادِ** (أسنان) 1- الجزء من الفم القادر على تأمين سند أو دعم البدلة السنيَّة أو طقم الأسنان . 2- سطوح التراكيب الفمويَّة التي تقاوم الشدَّات والجهد والضغطات الواقعة عليها في أثناء عملها . 3- الباحة المتلقية للبدلة أو طقم الأسنان .

stress-supporting area **بَاحَةُ ساندَةٌ للإجْهادِ** منطقة من الفم قادرة على دعم البدلة السنية .

strip area **بَاحَةُ الشَّرِيْطِ** الشريط القشري الدماغية بين المناطق الحركية وقبيل الحركية ، والذي يُعتقد أن وظيفته الكبح أو التثييط .

superior vestibular area of internal acoustic meatus **الباحَةُ الدَّهْلِيْزِيَّةُ العُلْوِيَّةُ لصِمَاخِ السَّمْعِ الغَائِرِ** (= الباحة الدهليزية superior TA) (=area vestibularis) القسم العلوي من قاع الصماخ السَّمعي الغائر أو الدَّاخِلي .

supplementary areas **بَاحَاتُ تَكْمِيْلِيَّةُ** مناطق صغيرة حركية وحسبية في القشرة المخية ، إضافة إلى المناطق الأوليَّة .

supporting area **بَاحَةُ ساندَةٌ (أسنان)** سطح الفم الذي تستند إليه البدلة أو طقم الأسنان .

suppressor areas **بَاحَاتُ كَابِتةُ**

مناطق في قشرة الدماغ كابحة أو مثبّطة للحركة عند تنشيطها .

temporal area الباحة الصدغية

thymus-dependent باحات معتمدة

areas على التوتة

المناطق المعتمدة على غدة التوتة ، أية باحة تختص بالأعضاء المحيطية اللمفاوية التي تتوفر فيها الخلايا اللمفية من النمط التائي (T) ، مثل السفاق اللمفي حول الشريانات في الطحال والعقد اللمفية حول القشرية ، وكذلك المناطق حول الأجرية في النسيج اللمفاوي المرتبط بالمعي .

thymus-independent باحات غير

areas معتمدة على التوتة

أي من المناطق في الأعضاء اللمفاوية المحيطية المسكونة بالخلايا اللمفية من النمط البائي (B) ، مثل العقيدات اللمفية في الطحال والعقد اللمفية والنسيج اللمفاوي المرتبط بالمعي .

tissue-bearing area باحة حاملة للنسيج

1- القسم من الفم القادر على توفير الدعم للبدلة السنوية .

2- سطوح البنى الفموية التي تقاوم القوى أو الإجهاد أو الضغوط الناجمة عليها خلال وظيفتها .

tricuspid area باحة مثلث الشرف

باحة الصمام مثلث الشرف ، هي المنطقة من الصدر التي تُسمع فيه الأصوات الناتجة عن الصمام الثلاثي الشرف بشكل واضح .

trigger area باحة زنادية

منطقة يمكن أن يؤدي تنبيهها إلى تغييرات فيسيولوجية أو مرضية .

vagus area باحة المبهم

باحة العصب المبهم المثلثة ، وهي الباحة في قاع البطن الرابع من حيث تبدأ ألياف العصب المبهم .

vestibular area باحة دهليزية

حدبة دائرية مثلثية تقع في الجهة الوحشية لقناة

البطين الرابع ، وتمر من فوقها السطور البصلية ، وهي تمتد إلى الردب الوحشي حيث تكون الحديبة السمعية .

visual area الباحة الإبصارية

القشرة الخية المخططة وحول المخططة في الفص القذالي ، أو تمثيل لشبكية العين على قشرة الدماغ على الباحتين المخططة وحول المخططة الخيتين في الفص القذالي .

visual projection area باحة الإسقاط البصري

visuopsychic area الباحة الإبصارية النفسية

باحة القشرة الدماغية المتخصصة في ترجمة الحواس البصرية وإدراكها ، وهي المنطقة البصرية الثانوية الموجودة في مقدمة الفص القذالي في منطقة فيرنيكه .

visuosensory area الباحة الإبصارية الحسية

هي القشر الدماغية المخططة ؛ باحة قشرة الدماغ البصرية الأولية التي تتلقى كل الإحساسات البصرية الواردة من العين ، وتقع في مؤخرة الفص القذالي .

vocal area باحة صوتية

(=مشق المزمار) (=rima glottidis)

الباحة الكلامية الحركية الثانية لفيرنيكه ، وكان المصطلح يدل أصلاً على مركز الكلام الذي اعتقد أنه محدد في القسم الخلفي من التليف الصدغي العلوي بمحاذاة التليف الصدغي المستعرض ، أما الآن فالمصطلح يشمل منطقة أوسع تضم كلاً من التليف فوق الهامشي والتليف الزاوي .

Wernicke's area باحة فيرنيكه

منطقة توجد في قشرة الدماغ .

areata بقعية ؛ باحية

ما يحدث على شكل بقع ، كما في الصلع البقعي .

areatus بقعية ؛ باحية

يتعلق بالمرض أو الأذبة التي تحدث على شكل بقع .

areca أريكا

البذور المحففة لنبات الفوفل .

Areca الفوفل

جنس شجر من النخليات .

1- جنسٌ من شجر النخل أصله من آسيا

الجنوبية والجزر القريبة منها .

2- البذور النَّاضجة المحفَّفة من نبات الفوفل

الكادي (*Areca catechu*) ، وهو لبان شائع

في الهند وأماكن أخرى في آسيا ، وتحتوي

هذه البذورُ على مادة الأريكولين القلوانية

والتنن القابضة ، ولها خصائص تحاكي

الأودوي ، وخصائص مضادة للديدان .

arecoline أريكولين

مادة قلوانية تحاكي الكولين تُستخرج من شجر

الفوفل أو التانبول ، ولها تأثيرات مسكرينية

ونيكوتينية ، وتستعمل في الطب البيطري

كدواء مضاد للديدان .

areflexia فُقدُ المنعكسات

انعدام المنعكسات ، حيث لا تحدث الاستجابة

المعتادة عند اختبار المنعكسات العصبية ،

وتختفي بسبب خلل يصيب وظائف الأعضاء .

areflexic 1- متعلق بفقد المنعكسات

2- فاقد المنعكسات

aregenerative عديم التجدد

يتعلّق بالعضو الفاقد للتجدد ، أو النسيج الذي

لا يُستعاد .

arenaceous رَملي

1- يتعلّق بالشيء الرملي .

2- الإحساس بما يُشبه الرمل في العين مثلاً .

Arenaviridae الفيروسات الرملية

فصيلة من الفيروسات ذات الحمض النووي

الرئيسي ، متعددة الأشكال يتراوح قطر الجسم

الفيروسية فيها بين 50-300 نانومتر ، وتتألف

من غلاف ثنائي الطبقات شحمي يحيط بنواة

ملتفة مزدوجة ، ومن أعداد مختلفة من

الريبوسومات ؛ أما المَجين فيتألف من جزئين

دائريين من خيط رهيف مفرد من الحمض

النووي الرئيسي ؛ وتحتوي الفيروسات على

ثلاث سلاسل رئيسية من البوليبيبتيدات ، بما فيها الترانسكريباز ، وهي حساسة للأشعة فوق البنفسجية ولأشعة جاما ؛ ويحدث التكاثر والتجمع في الهيولى ، وتنطلق الجسيمات الفيروسية بواسطة تبرعم غشاء البلازما .

arenavirus الفيروس الرملية

جنس من الفيروسات من عائلة الفيروسات

الرملية ، يضم فيروس التهاب السحايا

والمشيميات اللمفاوي (Lymphocytic

choriomeningitis) ، وفيروس لاسا وفيروسات

أماباري وماكوبو وتاكاريبي وتيامي ، وبعضها

يسبب الحمى النزفية ، ويكون مضيفها

القوارض بشكل عام .

arenoïd شبه رملي؛ رملاني

1- هالة (ج: هالات)

2- هلك (أحياز دقيقة ضمن النسيج)

(أ) أي حيز دقيق أو تخلخل في النسيج

(النسيج الخلالي) .

(ب) باحة دائرية ذات ألوان مختلفة تحيط بنقطة

مركزية ، كما في الباحة المحيطة ببثرة أو

حويصلة .

(ج) الجزء من القرحة المحيط بالبؤبؤ .

(د) الباحة الدائرية المحيطة بحكمة الثدي .

(هـ) تشكلات دائرية في مستوى بعض

العناصر الناقلة في المحروطيات ، وهي

القصبيات في مستوى كل هالة ، حيث

تتباعد الجدر الثانوية للقصبيتين المتجاورتين

لتشكلا ما يشبه القبة المثقبة من الناحيتين ،

ويبقى في وسط كل هالة شبه غشاء رقيق

جداً تزداد سماكته عند العدسة وفي جزئها

المركزي .

areola mammae TA هالة حكمة الثدي ؛

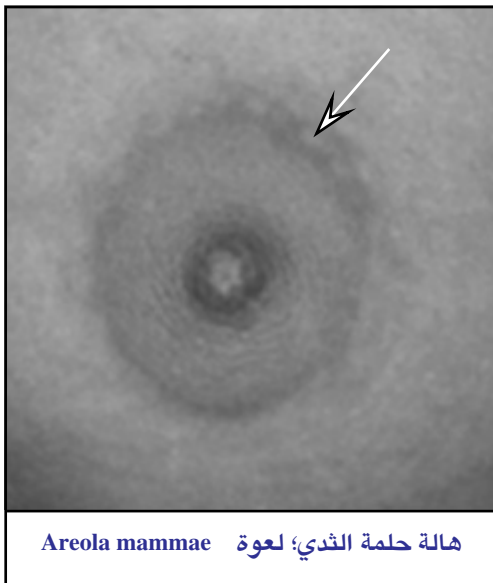
لعوة

(=areola of mammary gland)

الهالة المركزية في غدة الثدي ، الدائرة القائمة

المحيطة بحلمة الثدي .

areola of nipple هالة حكمة الثدي ؛ لعوة



(=areola mammae TA)

. انظر تحت areola mammae

areola papillaris هالة حلمة الثدي؛ لعوة

(=areola mammae TA)

. انظر تحت areola mammae

Chaussier's areola هالة شوسيه

[فرانسوا شوسيه ، 1828-1746 ، طبيب فرنسي] .

هي هالة الجسوء للبشرة الخبيثة (ارتشاح حول البثرة) .

second areola هالة ثانوية

حلقة تظهر في أثناء الحمل ، وتحيط بالهالة حول الحكمة .

umbilical areola هالة السرة

بقعة صباغية تحيط أحياناً بالسرة .

vaccinal areola هالة اللقاح

. الهالة الحمراء المحيطة باللقاح .

areolae هالات

. جمع هالة : انظر تحت areola

areolar 1 - هالي

. يختص بالهالة أو يحتويها .

2 - هالي

. متعلق بالأحياز الدقيقة ضمن النسيج .

areolate ذو هالات؛ هالاتي

. كل ما له هالة أو يحتوي على هالة .

areolitis التهاب لعوة الثدي

. التهاب الهالة حول الثدي .

areometer مقياس كثافة السوائل

(=hydrometer)

. مقياس أو جهاز يقيس كثافة السوائل .

areometric متعلق بقياس كثافة السوائل

(=hydrometric)

. كل ما له علاقة بقياس كثافة السوائل .

areometry قياس كثافة السوائل

(=hydrometry)

. قياس الثقل النوعي أو كثافة السوائل بمقياس

السوائل .

argamblyopia غمَشُ عدم الاستعمال

غمش (كسل) العين بسبب عدم استعمالها لفترة طويلة .

Argas البُرام

جنس من القراد ، بعضها ينقل الأمراض إلى الإنسان وبعض الحيوانات .

Argas americanus البُرام الأمريكي

البُرام أو القراد الأمريكي ، هو قراد الدك (Tampan tick) ، أحد أهم الطفيليات الماصة

للدّم لدى الدجاج ، حيث يؤدي إلى ضعف القطيع مع خسارة اقتصادية كبيرة ؛ ويعمل هذا

القراد في إيران ومصر والهند وأستراليا والبرازيل كحامل لداء المتلويات الطيري (Fowl

spirochetosis) .

Argas brumpti البُرام البرومتي

نوع من البُرام يوجد في أفريقيا ، وتؤدي لدغته إلى التهاب موضعي في الإنسان .

Argas miniatus البُرام الدقيق

(= Argas persicus) (= البُرام الفارسي)

. انظر تحت Argas americanus

Argas persicus البُرام الفارسي

. انظر تحت Argas americanus

Argas reflexus البُرام المنعكس

حشرة طفيلية تصيب الحمام والطيور الجاثمة (Roosting birds) ، وكثيراً ما تهاجم الإنسان وتصيبه بأفة جلدية التهابية .

Argasidae البراميات

قرادٌ طري ، وهو عائلة من فصيلة أكبر تسمى اللبوديات (Ixodoidea) ، يتميز عن القراد الصلْب (اللبود) بغياب الطبقة القشرية .

Argel حرجل (نبات)

argema وكنتة

قرحةٌ بيضاءٌ في القرنية .

argentaffin أليف الفضة

يُقال عن الأنسجة المولعة بالفضة وبأملاح الكروم .

argentaffinoma ورم اليفات الفضة

ورمٌ سرطاوي في القناة المعدية المعوية يتألف من الخلايا المولعة بالفضة (خلايا كولتشيوسكي) التي توجد في القناة المعوية ، وتفرز هذه الأورام عدداً من الكاتيكولامينات التي تحدث أعراضاً مركبة تدعى المتلازمة السرطاوية (Carcinoid syndrome) .

argentaffinoma of ورم اليفات

الفضة القصبية
ورم سرطاوي في القصبات .

argentation التلون بالفضة

التصبغ بأملاح الفضة .

argentic فضي

يتعلق بالمادة أو المركب الذي يحتوي على الفضة .

argento- سابقة بمعنى الفضة

argentophilic أليف الفضة

(=argentaffin)

مولع بالفضة .

argentoproteinum بروتين فضي

بروتين يحتوي على الفضة .

argentum فضة

الفضة ؛ عنصر رقمه الذري 47 ، ووزنه الذري 107.868 .

argentum proteinicum forte بروتين فضي قوي

بروتين يحتوي على كثير من الفضة .

argentum proteinicum بروتين فضي

ضعيف

بروتين يحتوي على قليل من الفضة .

argilla غضار

(=) صلصال .

مادة طرية تشبه الطين ، سهلة التشكل .

argillaceous غضاري

صلصالي ، ما يحتوي على الصلصال أو الطين .

arginase أرجيناز (إنزيم)

arginine أرجينين (كيمياء)

حمضٌ نووي غير ضروري ، يُنتج عن هضم البروتينات أو تحليلها بالماء «حلمهة» ؛ وهو واحد من القواعد السداسية أو الهيكسونية ، ويعطي مجموعة الأميدين لتكوين الكرياتين ، ويتشكل الأرجينين من نقل ذرة النتروجين من الأسبارتات إلى السيتيرين في دورة اليوريا ، وهو واحد من عشرين حمضاً أمينياً شائعة في البروتينات ، يكون قلوباً في المحاليل وذا مجموعة قاعدية إضافية ، ونقطة تعادله الكهربائي (الباهاء) تبلغ 10.8 .

argininemia وجود الأرجينين في الدم

(عوز الأرجيناز)

نقص الأرجيناز في الدم الذي ينتج عن قصور أو عوز إنزيم الأرجيناز .

argininosuccinate أرجينينوسكسينات

(=) سكسينات الأرجينين .

argininosuccinate ليأز الأرجينينوسكسينات

(إنزيم)

إنزيم سكسينات الأرجينين .

argininosuccinicacidemia وجود حمض الأرجينينوسكسينيك في الدم

زيادة حمض الأرجينينوسكسينيك في الدم

بسبب نقص في الإنزيم الحال للأرجينينوسكسينات .

argininosuccinicaciduria **بيلة حمض**

الأرجينينوسكسينيك

اضطرابٌ في الأحماض الأمينية وراثيٌ جسميٌ متّح ، يتميّزُ بإفراغ حمض الأرجينوسكسينيك مع البول بسبب نقص في الإنزيم الحالّ للأرجينينوسكسينات ؛ وهناك أشكال من المرض قد تظهر في الوليد أو تظهر بشكل متأخّر ، والعلامات الإكلينيكية متغيرة من شكل إلى آخر ، وتختلف في شدتها من حالة لأخرى ما بين تخلف عقلي ونوبات صرعية ورنح وتضخّم في الكبد وهشاشة في الشعر .

argipressin **أرجيبريسين**

مقبّضٌ للعروق الدمويّة (فازوبريسين) يحتوي على الأرجينين .

argon **الأرجون**

غاز الأرجون ، وهو العنصر الكيميائي ذو الرقم الذريّ 18 ، وقد اكتُشف في الجو عام 1895 ، وهو من الغازات الخاملة ، ورمزه Ar ، ووزنه الذريّ 39.948 .

Argyll Robertson **حدقة أرجايل**

pupil **رُوبرتسون**

داء في الحدقة يُفقد فيها التضيّق الانعكاسي للثور مع بقاء المنعكس الذي تضيق فيه الحدقة عند المطابقة أو الرؤية القريبة .

argyremia **وجود الفضة في الدم**

وجود الفضة أو أملاحها في الدم .

argyria **التصبُّغ بالفضة**

(=argyriasis) (=argyrisim)

(=argyrosis)

تصبُّغ الأنسجة كالملتحمة والأعضاء الداخليّة بشكل دائم وبلون رماديّ أو سنجابي نتيجة الاستعمال المديد المستمرّ لأملاح الفضة ، وتتميّز هذه الحالة بتغيير لون الجلد والأغشية المخاطية إلى الأزرق الرمادي ، ويمكن أن يكون التلون موضعياً أي محصوراً في مكان معين أو شاملاً الجسم كله .

argyria nasalis **تصبُّغ الأنف بالفضة**

تصبُّغ مخاطية الأنف بالفضة .

argyriasis **التصبُّغ بالفضة**

(=argyria)

انظر تحت argyria .

argyric **1 - متعلق بالتصبُّغ بالفضة**

2 - فضي

يتعلّق بالفضة أو ينتج عنها .

argyrolentis **تصبُّغ العدسة بالفضة**

تصبُّغ العدسة البلورية بالفضة .

argyrophil **أليف الفضة**

(=) مولع بالفضة ؛ قادرٌ على الارتباط بأملاح

الفضة ، والتي تُرجع بعد ذلك بالضوء أو بالمواد المرجعة لتعطي ترسبات سوداء أو فضية .

argyrosederosis **سُحار فضي حديدي**

نمطٌ من السُحار الرثوي .

arhigosis **بُطلان حسّ البرد**

(=arrhigosis)

فقد القدرة أو فقد الشعور بالبرد .

arhinencephalia **انعدام الدماغ الشمي**

(=arrhinencephalia)

عدم وجود الدماغ الشمي .

arhinencephaly **انعدام الدماغ الشمي**

عدم وجود الدماغ الشمي .

arhinia **انعدام الأنف**

عدم وجود الأنف .

arrhythmia **اضطراب النظم**

(=arrhythmia)

انظر تحت arrhythmia .

ariboflavinosis **عوز الريبوفلافين**

نقص الريبوفلافين (نقص الفيتامين B₂) في الغذاء ، وهو يحدث متلازمة مرضية تتظاهر بحدوث تشقّق أو التهاب في صوار الفم والتهاب الفم الزاوي والتهاب اللسان مع احمرار قان فيه ، وقد يبدو اللسان بلون أحمر أرجواني ، وتظهر عليه شقوق ، كما تظهر أوعية دموية على سطح القرنية واضطراب في الغدد الزهمية وفقر دم .

arildone آريلدون
دواء مضاد للفيروسات .

aristin آريستين
جوهراً بلّوري مشتق من أنواع مختلفة من نبات الزراوند (Aristolochia) .

aristogenesis تحسّن السُّلالة
النشوء التكيّفي المستمر والتدريجي لآليات جديدة ومحسّنة .

aristogenics تحسّين السُّلالة
تحسين السُّلالة والعروق من خلال تشجيع التقابل المثالي بين أفراد يُبدون صفات مميّزة .

Aristolochia زراوند
جنس كبير من نبات عشبي من الفصيلة الزراوندية ، أو عدد من الفصائل التي تحتوي على حمض الأريستولوشين ، تستعمل كعلاج طبي ، ولكن الجرعات الكبيرة تسبّب توقف القلب والتنفس عند حيوانات التجارب ، وتسبّب إسهالاً وضعفاً في الأطراف .

aristolochine أريستولوشين
خلاصة نباتية من فصيلة أعشاب الزراوند ، تحتوي على حمض الأريستولوشين .

Aristotle's anomaly شدوذ أرسطو
[أرسطو ، 322-384 ق . م ، عالم وفيلسوف يوناني] .

(=) عيب أرسطو ؛ شدوذ حسي في الأصابع وفي هذه المتلازمة إذا تصالبت الإصبع الأولى والثانية ووُضع بينهما قلم يشعر الشخص بوجود قلمين .

arithmetic حساب
حسابي ، متعلّق بالعمليات الحسابية .

arithmetic mean المتوسّط الحسابي
عدد (رمزه X) يحسب بجمع مجموعة من الأعداد ، ثم تقسيم حاصل الجمع على عدد الحدود n .

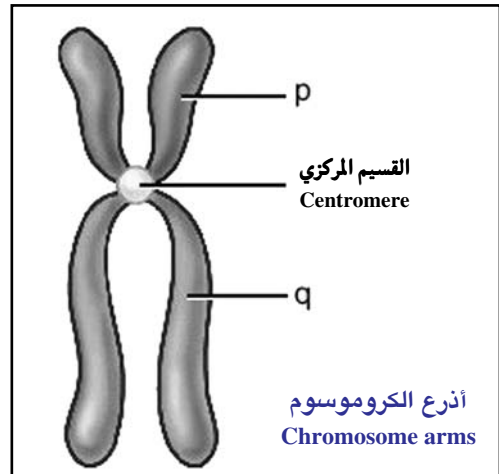
arithmomania هوس الحساب
حالة يمارس فيها المريض العدّ الإجمالي للخطوات التي يسيرها ، وللدراجات التي

يصعدها ، وهذا عرضٌ عامٌ في الاضطرابات الوسواسية القهرية .

Arkansas stone حجر أركنساس

حجر سليكوني خاص شديد الصلابة ، يُستعمل لشحذ نهايات الأدوات القاطعة السنية ، ويمكن أن يركب أيضاً على حامل أقراص ، ويستخدم لسحل البورسلين أو حواف ميناء السن .

arm (pl.arms) ذراع (ج: أذرع)



2 - عَضُد (ج: أعضاد)

(أ) القسم العلوي من الطرف العلوي والممتد من الكتف إلى المرفق .

(ب) كامل الطرف العلوي حسب الاستعمال الشائع .

(ج) الجزء أو الامتداد الأسطواني الذي يبرز من التركيب الرئيسي ، ويكون متحركاً عادة ، وله وظيفة مستقلة .

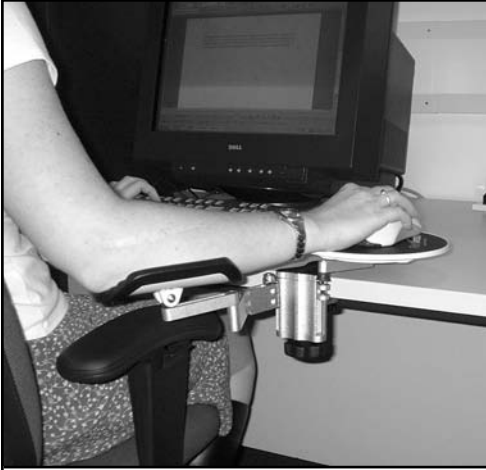(د) امتداد أو نتوء تثبت بواسطة البدلة السنية المتحركة في موضعها في الفم .

arm rest مسند الذراع

حافة المقعد أو الكرسي التي يُستند إليها الذراع .

bar clasp arm ذراع بشبك سلكي (أسنان)

ذراع التشبيك التي تعمل كحافضة للتأج السنّي الإضافي ، وهي تأتي من قاعدة البدلة أو طقم الأسنان ، أو من وصلة صغرى أو كبرى ، أو من



مسند الذراع Arm rest

هيكل البدلة ، مستعرضة الأنسجة الطرية ، وتقرب باحة الإبطه (Undercut) السنية باتجاه اللثة ، وتنتهي على شكل إبطة احتباسية تقع على الوجه اللثوي بارتفاع الحياط .

bird arm ذراع طيرية
حالة ضمور في الساعد ناجمة عن ضمور العضلات .

circumferential ذراع بمشبكة
clasp arm مُحيطَة

ذراع مشبكية تنشأ فوق ارتفاع الحياط تستعرض جزءاً من التحدّب العلوي في السن ، وتقارب الإبطه السنية من وجهة الإغلاق ، وتنتهي بإبطه احتباسية تقع على الوجه اللثوي لارتفاع الحياط .

glass arm ذراع زجاجية
حالة مؤلمة في العضد تنتج عن إصابة الوتر الطويل للعضلة ذات الرأسين ، أو وتر العضلة فوق الشوكية ، ومع الزمن ينتج عن ذلك التهاب المحفظة تحت الدالية .

golf arm ذراع لاعبي الجولف
نمط من التهاب الأعصاب يُرى لدى لاعبي الجولف بعد التمارين العنيفة .

Krukenberg's arm ذراع كروكينبرج
[أدولف كروكينبرج ، 1877-1816 ، مشرّح

ألماني] .

حالة في الذراع بعد بتر اليد وظهور نهايتي عظمي الساعد .

lawn tennis arm ذراع لاعب التنس

(=tennis elbow) (= مرفق لاعب التنس)

شكل من التهاب الأعصاب يُرى عند لاعبي التنس بعد التمارين الشديدة .

prolapsed arm تدلي الذراع

تدلي ذراع الوليد في أثناء الولادة .

reciprocal arm ذراع متبادلة (أسنان)

ذراع مشبكية متموضعة بطريقة تقابل معها أية قوة ناجمة عن ذراع مشبكية مقابلة لها في السن نفسه .

retention arm ذراع حابسة (أسنان)

(=retentive arm)

ذراع احتباسية مشبكية صلبة تحتل الباحة البارزة السفلى في الجزء النهائي من الذراع .

stabilizing arm ذراع التثبيت

(=reciprocal arm) (= ذراع متبادلة)

ذراع مشبكية صلبة تتصل بالسن عند الإطباق أو ارتفاع الحياط .

armadillo المدرع

واحد من مجموعات الثدييات التي تعيش في الجحور ، لها دروع أو صفائح متقرنة على السطوح الظهرية من أجسامها ، وهي ذات نتوءات يلتف بها على نفسه كالكرة ، وأحد أنواعها في أمريكا الجنوبية يختزن لولبيات كروزي .

armamentarium عدّة الممارسة

(=armarium)

عدّة الممارسة للطبيب أو تجهيزات المؤسسات من كتب وأدوات وعلاجات ومعدّات جراحية .

armature حافظة

1 - القضيبي الحديدي الحافظ أو الحامي عبر النهاية المفتوحة للمغناطيس على شكل حدوة الفرس .

2- العضو أو التّركيب الحافظ أو الحامي .

3- الجزء الدوار في محرك أو مولد كهربائي .

الدَّرْعَاءُ *Armigeres*

جنس من البعوض من فصيلة أيديني ومن

الفرع كوليسينه .

الدَّرْعَاءُ الْمُسْتَدَّةُ *Armigeres obturbans*

جنسٌ من البعوض الذي ينقل مرض حُمَّى

الضَّنْك في اليابان .

المُعْضِدِيَّةُ *Armillifer*

جنس من الطفيليات الدّاخِليَّة الدنا للحشرات

ذات الأرجل المفصليَّة من فصيلة المثقبة الرّأس .

المُعْضِدِيَّةُ الْمُدْمَلِجَةُ *Armillifer armillatus*

نوعٌ من الطفيليات التي يوجد البالغ منها في

رتبي ورغامي الثّعابين ، كما توجد يرقاتها في

الأعضاء الدّاخِليَّة للقرودة والأسود وربّما في

الإنسان في أفريقيا ، وتسمّى أيضاً المدملجة

المثقبة الرّأس .

المُعْضِدِيَّةُ الطّوقِيَّةُ *Armillifer moniliformis*

نوعٌ من الطفيليات التي تتطفّل يرقاتها على

الإنسان في الصّين والفلبين وبعض الجُرُر

الآسيويَّة .

الحُفْرَةُ الْإِبْطِيَّةُ *armpit*

الجزء الظّاهر المرئي من الإبط .

زَهْرَةُ الْعُطَاسِ *Arnica*

زهرة العُطاس ، جنس من النباتات المركّبة

الأزهار ، تُعرف بسُمّ الفهود وسُمّ الذّئب وتبغ

الجبال ؛ أو نبات من جنس زهرة العُطاس .

زَهْرَةُ الْعُطَاسِ *arnica*

رؤوس الأزهار المحقّفة لزهرة العُطاس الجبليَّة ،

تحتوي على مادّة الأرنسين والأرنسترول

والأنتوزاتين والتّين والرّاتنج ، وتستعمل

موضعياً على شكل صبّاغ للسّحجات

والرّضوض والجروح السّطحيَّة وكمضادّة

للتّهيج .

عَرْنُوْطَةٌ *arnotto*

(=annoto)

دبّاغ أو صبغ لتلوين الأعذية .

عَبِير *aroma*

عبير أو نكهة أو شذى ، وبخاصّة تلك المنبعثة

من التّوابل أو الدّواء أو مكوّنات الطّعام أو

الشّراب .

أروماتاز (إنزيم) *aromataze*

نشاط إنزيمي يحدث في الشّبكة البلازمية

الدّاخِليَّة ، ويحفّز انقلاب التستوستيرون إلى

المركّب العطري الإسترايول ، وينخرط في

ثلاث عمليّات متعاقبة : إضافة جذر

الهيدروكسيل وفقد ذرة كربون وإعادة

الترتيب .

1- أروماتيّ *aromatic*

مركب كيميائي يحوي حلقة بنزينية .

2- عطريّ

(أ) ذورائحة طيبة .

(ب) (في الكيمياء العضويّة) : يشير إلى مركّب

يحتوي على حلقة بنزينية مثبتة بحلقة مغلقة

ذات روابط مزدوجة مُحكمة أو بزوجين غير

مرتبطين من الإلكترونات كما في البنزين

والنافتالين والأريلامين .

ماء عطري *aromatic water*

أروماتة *aromatization*

تحويل مركب كيميائي إلى شكل أروماتي .

أرومين *aromine*

مادّة فلوانية تُطرح في البول .

1- تيقظ *arousal*

فعل أو حالة اليقظة من النّوم

2- تهيج جنسيّ

حالة من التّهيج الجنسي أو الاستجابة لاستثارة

حسيّة .

أربرينوسيد *arprinocid*

دواءٌ مبيد للجراثيم المكوّرة (المكورات) .

قَدْح *arrachement*

استخلاص السّادّ الغشائي بسحب المحفظة عبر

شق في القرنيّة .

عَرَق *arack*

مادة من أنواع من المسكرات الشديدة المعطرة ،

مُوقَفًا أو انتيابياً بين فترة وأخرى .
تَوْقَفُ الدَّوْرَانِ
تَوْقَفُ الدَّوْرَانِ «الدَّمَوِي» عن الجريان ، مع ما يستتبع ذلك من فقد الوعي وربما الحياة .
تَوْقَفُ مُسْتَعْرَضٌ
عميق (توليد)

circulatory arrest
تَوْقَفُ الدَّوْرَانِ «الدَّمَوِي» عن الجريان ، مع ما يستتبع ذلك من فقد الوعي وربما الحياة .
deep transverse arrest
عميق (توليد)

arrangement

تَرْتِيبُ
تنظيم الأجزاء أو توضعها .
anterior teeth
تَرْتِيبُ الأَسْنَانِ
arrangement
الأمامية
ترتيب الأسنان الأمامية لاستحداث تأثيرات جمالية أو صوتية .

developmental arrest
تَوْقَفُ النَّمَاءِ
توقف مؤقت أو دائم في عملية النمو .
epiphyseal arrest
تَوْقَفُ المُشَاشِ
إعاقه النمو عند مُشاشة العظام بالتحام جسم العظم بالمشاشة .

teeth arrangement

تَرْتِيبُ الأَسْنَانِ
ترتيب الأسنان في مواضع في البدلة أو الطقم لأغراض معينة .

heart arrest
تَوْقَفُ القَلْبِ
(= cardiac arrest)
انظر تحت cardiac arrest .

array

مَصْفُوفَةٌ ؛ مَنظُومَةٌ
صنيف ، تشكيلة (عددية أو رمزية) ، صنيف هوائيات يؤلف مقراباً (تلسكوباً) راديوياً .

maturation arrest
تَوْقَفُ النُّضْجِ
إعاقه عملية النمو قبل اكتمالها ، ويُطلق ذلك بشكل خاص على تكامل نمو الكريات البيض المحببة ، حيث تطغى الخلايا أرومة النقوية والخلايا سليفة النقوية ، كما يحدث في بعض أشكال ابيضاض الدم .

arrector

مُقَفِّ
ناصب .
arrector pili
مُقَفِّ الشَّعْرَةِ (عَضَلَةٌ)
عضلة دقيقة لمساء في الجلد تلتصق بالغمد النسيجي الضام لجريب الشعرة ، وهي متصلة بسفاق النسيج الضام لأجربة الشعر ، وعندما تتقلص تسبب انتصاب الشعرة فتحدث ما يُسمى بالجلد الأورزي ، ويغذيها عصب ودي .

pelvic arrest
تَوْقَفُ حَوْضِيّ (توليد)
حالة تحدث في أثناء الولادة ، حيث يدور فيها مؤخررة رأس الجنين ويقف عند القطر المستعرض للحوض .

arrectores

مُقَفِّات (عَضَلَات)
العضلات الناصبات .
arrectores pilorum
مُقَفِّاتُ الشَّعْرِ
عضلات مُقَفِّاتُ للشَّعْرَةِ (جمع مقفّة الشعرة) .

sinus arrest
تَوْقَفُ جِيبِيّ المُنْشَأِ
توقف عابر في نظم القلب الجيبى ناجم عن بقاء أو توقف الدفعة البدئية في العقدة الجيبية ، يستمر لفترة ليست بالضبط من مضاعفات الدورة القلبية الطبيعية ، وهنا إما أن يُستعاد النظم القلبي بواسطة الناظم الخارجي أو أن تحدث دورات من عدم الانتقباض البطيني .

arrest

تَوْقَفُ
عملية التوقف عن فعل أو حركة ما .
cardiac arrest
تَوْقَفُ القَلْبِ
(= heart arrest)

transverse arrest
تَوْقَفُ مُسْتَعْرَض (توليد)
حالة تحدث في أثناء الولادة ، حيث يدور فيها مؤخررة رأس الجنين ويقف عند القطر المستعرض للحوض .

توقف فجائي في وظيفة الضخ في القلب ، مع انعدام الضغط الدموي الشرياني ، متضمناً إما رجفاناً في البطين أو توقفاً فيه ، والعادة أن يؤدي ذلك إلى الموت ما لم يُصحح ، وقد يكون

توقف مؤقت أو انتيابياً بين فترة وأخرى .

المستعرض للحوض .
arrested مُتَوَقَّف
 يُقال في علم التَّوليد أن رأس الطِّفل متوقَّف إذا كان محصوراً وليس منغرزاً أو مشتبكاً في تجويف الحوض .

arrhaphia خلل الارتقاء
 (=status dysrhapsia)

arrheno- سابقة بمعنى الذُّكُورَة
 سابقة تعني الذُّكُورَة .

arrhenoblastoma ورمٌ مُذَكَّر
 (=arrhenoma)
 1- ورم خلايا لايديج وسيرتولي (Sertoli-Leydig cell tumor) ، وهو ورمٌ مبيضي مكونٌ من خلايا لايديج وسيرتولي ، قد يفرز الأندروجينات .
 2- ورمٌ خصوي نادر حميد ، يشبه من الناحية النسيجية خصية الجنين ، وقد تكون له ثلاثة أشكال (أنبوبي ، سدوي ، مختلط) ، وقد تفرز خلايا سيرتولي فيه الإستروجين وتؤدي إلى التأثير .

arrhenogenic مُذَكَّر
 ناجم عند الفعل الذكوري أو الأندروجيني .

arrhenokaryon ذكوري التكون
 أي أنه من الناحية التكوينية يُميل إلى الذكورة .

arrhenoma ورم مذكر
 (=arrhenoblastoma)
 انظر تحت arrhenoblastoma .

arrhenoplasm العنصر الذكري للجبلَة

arrhenotocia إِذْكَار
 (=arrhenotoky)
 إنتاج الذُّكُور من أم عذراء كما في النحلة الملكة غير المخصَّبة .

arrhenotoky إِنتَاجُ الذُّكُور
 انظر تحت arrhenotocia .

arrhigosis بُطْلانٌ حَسُّ البُرُودَة
 (=arrhigosis)
 زوال حسِّ البَرْد ، غياب الإحساس بالبرودة .

arrhinencephalia انْعِدَامُ الدِّماغِ الشَّمِيِّ
 (=arrhinocephaly)
 غيابُ خَلْقِي في الدِّماغِ الشَّمِيِّ .

arrhinencephaly انْعِدَامُ الدِّماغِ الشَّمِيِّ
 غيابُ خَلْقِي في الدِّماغِ الشَّمِيِّ .

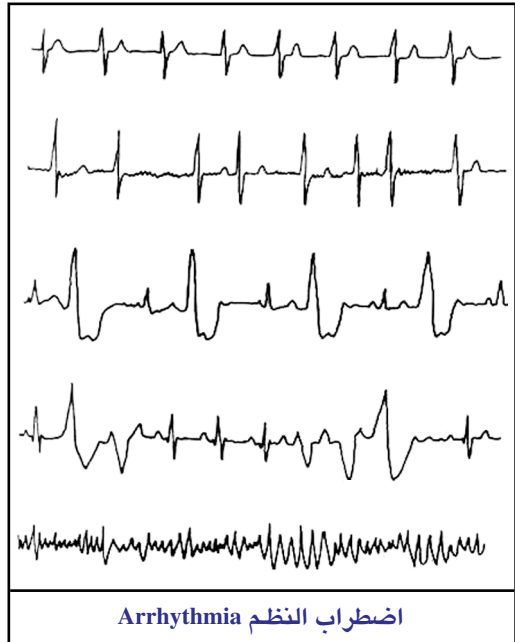
arrhinia انْعِدَامُ الأنْفِ
 (=arrhinia)
 انعدام الأنف الخَلْقِي أو عدم وجود الأنف خَلْقِيًا .

arrhinocephaly انْعِدَامُ الدِّماغِ الشَّمِيِّ
 انعدام خَلْقِي في الدِّماغِ الشَّمِيِّ .

arrhythmia اضْطِرَابُ النِّظْمِ
 (=arrhythmia)

أي تغيُّر طارئٍ على النِّظْمِ الطَّبِيعِيِّ في دَقَّاتِ القلب ، وقد يكون الشَّدُوذُ في سرعة الدَقَّاتِ أو انتظامها أو الموضع الذي صدرت عنها الدَّفْعَة أو في تعاقب التَّفْعِيلِ ؛ ويشتمل المصطلح على النِّظْمِ غير الطَّبِيعِيِّ سواء أكان منتظماً أم غير منتظم ، وكذلك يعني فقد النِّظْمِ .

continuous arrhythmia اضْطِرَابُ النِّظْمِ المُسْتَمِرِّ
 عدم انتظام في سرعة ، ونوعيّة ، وتعاقب نبضات القلب ، مستمر كظاهرة دائمة .



juvenile arrhythmia اضطرابُ النَّظْمِ اليَقَمِيِّ
اضطراب نظم جيبى يحدث عند الأطفال .

nodal arrhythmia اضطرابُ النَّظْمِ العُقْدِيِّ
اضطرابٌ في النَّظْمِ القَلْبِيِّ يحدث عندما تعمل العقدة الأذينية البطينية أو الأنسجة الموصلة المحيطة بها كناظم للقلب .

nonphasic arrhythmia اضطرابُ النَّظْمِ اللاتُورِيِّ
نمطٌ من اضطراب النَّظْمِ الجيبى يكون فيه عدم الانتظام غير مرتبط بالمرحل التنفسية .

perpetual arrhythmia اضطرابُ النَّظْمِ المُستَمِرِّ (=continuous arrhythmia)
عدم انتظام في سرعة نبضات القلب ونوعيتها وتعاقبها ، ويكون ذلك مستمراً كظاهرة دائمة .

phasic arrhythmia اضطرابُ النَّظْمِ الجِيبِيِّ (=sinus arrhythmia)
نمطٌ من النَّظْمِ الجيبى مرتبطٌ بالمرحل التنفسية ، فسرعة القلب تزيد مع الشهيق وتنقص مع الزفير .

respiratory arrhythmia اضطرابُ النَّظْمِ التنفسي المنشأ
انظر تحت phasic arrhythmia .

sinus arrhythmia اضطرابُ النَّظْمِ الجِيبِيِّ
الاختلاف الدوري الفيسيولوجي في سرعة القلب العائد للدفعات المبهمية إلى العقدة الجيبية الأذينية ، والتي قد ترتبط بالمرحل التنفسية أو تكون مستقلة عنها ، وهذا كثير الحدوث في الأطفال ولا يعدُّ أمراً غير طبيعي .

vagal arrhythmia اضطرابُ النَّظْمِ المُبْهَمِيِّ
انظر تحت sinus arrhythmia .

arrhythmic 1 - مُضْطَرَبُ النَّظْمِ
2 - متعلق باضطراب النَّظْمِ

arrhythmogenic مُحدثُ اضطراب النَّظْمِ
محدثٌ أو مشجّع لاضطراب النَّظْمِ .

arrhythmokinesis اضطرابُ نَظْمِ حَرَكيّ؛
تَعَدُّرُ انْتِظَامِ الحَرَكَاتِ
عدم انتظام الحركات ، ويشتمل على نقص

القدرة على القيام بحركات إرادية متتابعة ذات نَظْمٍ معيّن .

arrow

أثرُ رأسِ السَّهْمِ
arrow point tracing
تنفيذ رسم يشبه رأس السهم أو القوس القوطية عن طريق جهاز متصل بالفكين المتقابلين ؛ ويعتمد شكلُ الرسم على العلاقة بين رأس الترسيم بالنسبة للوحة الرسم ، ويمثل قمة رأس السهم المرسوم بدقة أقصى ارتداد للعلاقة غير المتوترة بين الفك العلوي والفك السفلي ، أي العلاقة المركزية .

caustic arrow

سَهْمٌ كَاو
هو جُذْرُ المرْنَطَةِ الأروندينية (Maranta arundinacea) ، وهو نباتٌ في أمريكا المدارية يعدُّ مصدراً لشكل من النشا استعمل سابقاً كإضافة قوتية .

arrowroot

عَرَعُرُوطُ
هو نبات يعد مصدراً لشكل من النشا استعمل في السابق كإضافة قوتية .

arsambide

أرْسَامْبِيدُ (=كَرْبَارْسُون)
مادة مبيدة للأميبات انظر تحت amebicide .

arsenate

أرْسِينَاتُ (=) الزَّرْنِيخَاتُ ؛ ملح الحَمَضِ الزَّرْنِيخِيِّ (الأرسنيكي) .

arseniasis

تَسَمُّمٌ بِالْأرْسِينِيكِ (=arsenicalism)

تَسَمُّمٌ ناجم عن التعرُّض للجهازى للزرنخ ، وقد يكون مزمناً نتيجة التعرُّض لمقادير صغيرة منه لفترة طويلة وتشمل أعراضه (تصبُّع الجلد مع تقشُّره ، فرط تقرُّن الراحتين والأخمصين ، خطوط بيضاء عرضية على أطراف أصابع اليدين «خطوط ميز» ، صداع ، اعتلال الأعصاب المحيطية ، تخليط) ، أو حاداً ناجماً عن التعرُّض لمقادير كبيرة من الزرنخ بسرعة ، حيث يمكن أن تحدث الصدمة والوفاة ، ويتجلى ذلك باندفاع جلدي حمامي وقيء وإسهال وألم

بطني ومعص عضلي وتورم في الحواجب
والقدمين واليدين .

arsenic

1- متعلق بالحمض

الأرسنيكي

2- أرسنيك؛ زرنيخ

عنصر لامعدني ورقمه الذري 33 ووزنه
الذري 74.92 ، يبدو كمادة صلبة رمادية لامعة
هشة ، له رائحة الثوم ، وهو سام استنشاقاً
وهضماً وله تأثيرات مُسرطنة ؛ ومع أن مركباته
استعملت في الماضي طبيياً بشكل واسع ، إلا أن
استعمالاته الطبيّة تقتصر الآن على بعض
الأمراض الطفيلية المدارية ؛ وقد كان يستخدم
في وقت من الأوقات في تركيبه الصابون
الزرنيخي الذي يُستعمل لحفظ جلد الحيوان
والطير في المتاحف ، لذلك فمن الضروري أخذ
أقصى درجات الحيطة عند لمس أي حيوان أو
طير قديم في المتاحف .

3- أرسنيكي

ثنائي كبريتات الزرنيخ arsenic disulfide

مركب سام ، يستعمل كصبغ وفي الألعاب
النارية وفي صناعة الطلقات وفي صناعة
الجلود ، ويسمى الزرنيخ الكبريتي الأحمر .

ثالث كلور الزرنيخ arsenic trichloride

سائل دخاني سام جداً ، رمزه $AsCl_3$ يُطلق عليه
دائماً حمض الهيدروكلوريك الشديدي
التخريش ، وقد استعمل كغاز سام في الحروب
وكوسيط في المركبات الكيميائية العضوية .

ثالث أكسيد الزرنيخ arsenic trioxide

(=) زرنيخ أبيض ؛ مركب زجاجي أبيض ، له
طعم حلو ومكوّن للكربات الحمراء ، يعمل في
أفطار الألب ويجرعات صغيرة لزيادة
الهيموجلوبين ، مما ينتج عنه زيادة القدرة على
العمل . وقد استعمل سابقاً لمعالجة
الاضطرابات الدموية .

ثالث كبريتات الزرنيخ arsenic trisulfide

مادة سامة توجد في الطبيعة كالرّهج الأصفر
المعدني ، وتُستعمل كصبغ وأحياناً كدواء ،

كما تدعى أحياناً الصبغ الذهبي .

arsenical

أرسنيكي؛ زرنيخي

كل ما يتعلق بالأرسنيك ؛ بالزرنيخ .

arsenicalism

تسمم بالأرسنيك

انظر تحت arseniasis .

arsenicals

مركبات أرسنيكية

مواد أساسها الزرنيخ ، تُستعمل في إبادة
الحشرات .

arsenicophagy

أكل الأرسنيك

من عادة السكان في بعض المناطق الألمانية
والنمساوية تناول شيء من أملاح الأرسنيك
يوميّاً ، بقصد اكتساب القوة والنشاط ، وقد
يطعمونها حيواناتهم الداجنة ، بقصد تسمينها
حتى يمكنهم بتأثير التحمل ، أن تصل الجرعة
العادية إلى حوالي 0.20 جرام من الحمض
الأرسنيكي ، دون أي أعراض (في حين كان
المقدار الطبي منه حوالي 1-3 ملي جرام) .

arsenicum

الأرسنيك

(=arsenic)

انظر تحت arsenic .

arsenide

أرسنيدي

مركب أرسنيكي يحتوي على ذرات أو
مجموعات معدنية أو ذرات أخرى إيجابية ،
حيث لا يرتبط الأرسنيك بأي ذرة أكسجين .

arsenious

أرسينوز

(=arsenous)

الصفة من الأرسنيك ، منوسب إلى
الأرسنيك .

arsenism

تسمم بالأرسنيك

انظر تحت arseniasis .

arsenite

أرسنيت

أي ملح من أملاح حمض الأرسنيك .

arsenium

الأرسينيوم؛ الزرنيخ

هو عنصر الزرنيخ نفسه .

انظر تحت arsenic .

arsenization

المعالجة بالأرسنيك

استعمال الزرنيخ ومستحضراته في معالجة

	الأمراض .
arseno-	سابقة بمعنى الأرسنيك سابقة تدلُّ على الزرنيخ .
arsenoactivation	تَنْشِيطُ أَرْسْنِيكِيٍّ انظر تحت arsenicophagy .
arsenoautohemotherapy	مُعَالَجَةٌ دَمَوِيَّةٌ ذَاتِيَّةٌ بِالْأَرْسْنِيكِ انظر تحت arsenicophagy .
arsenobenzene	أَرْسِينُوبَنْزَن مصطلح عام يدلُّ على مركَّبات الأرسفينامين المختلفة المستعملة في معالجة أمراض الملوثيات .
arsenoblast	العُنْصُرُ الذَّكَرِيُّ فِي اللّاقِحَةِ هو طليعةُ النواة المدكَّرة (Male pronucleus) في المنطفة .
arsenoceptor	مُسْتَقْبِلَةٌ أَرْسْنِيكِيَّةٌ مستقبلةٌ مفترضةٌ للزرنيخ في الخلايا .
arsenolysis	حَرْسَنَةٌ تفكيكٌ بإقحام جذر أرسنيك .
arsenophagy	أَكْلُ الزَّرْنِيخِ (=arsenicophagy)
	من عادة السكان في بعض المناطق الألمانية والنمساوية تناول شيء من أملاح الأرسنيك يوميًّا ، بقصد اكتساب القوة والنشاط ، وقد يطعمونها حيواناتهم الداجنة ، بقصد تسمينها حتى يمكنهم بتأثير التحمل ، أن تصل الجرعة العادية إلى حوالي 0.20 جرام من الحمض الأرسنيكي ، دون أي أعراض (في حين كان المقدار الطبي منه حوالي 1-3 ملي جرام) .
arsenoresistant	مُقَاوِمٌ لِلْمَرْكَبَاتِ الأَرْسْنِيكِيَّةِ مقاومٌ لفعل المركبات المحتوية على الأرسنيك .
arsenotherapy	مُعَالَجَةٌ بِالْأَرْسْنِيكِ استعمالُ الزرنيخ ومستحضراته في معالجة الأمراض .
arsenous	أَرْسِينُوسٌ ؛ زَرْنِيخُوزٌ محتو على الزرنيخ بتكافئه المنخفض أو الثلاثي .
arsenoxide	أَرْسِينُوكْسِيدٌ

(=oxophenarsine)	(أُكْسُوفِينَارْسِين)
	عاملٌ مُضادٌ للزهري والملوثيات والمثقيبات ، يُنْدَرُ استعماله اليوم في معالجة هذه الأمراض .
arsenum	الأَرْسْنِيكُ ؛ الزَّرْنِيخُ (=arsenic)
	انظر تحت arsenic .
arsine	أَرْسِينٌ (غاز سامٌّ) سمٌّ خلوي ودموي ، أُسْتُخْدِمَتْ الكثيرُ من مشتقاته العضوية في الحروب الكيميائية ، ويرادفه ثلاثي هيدريد الأرسنيك (Arsenic trihydride ، والهيدريد الأرسيني (Arsenous hydride) ، والهيدروجين المُزْرَنْخُ (Arseniureted hydrogen) .
arsonium (AsH ₄)	الأَرْسُونِيُومُ أيونٌ أو جذرٌ أحادي التكافؤ AsH ₄ يعمل مؤتلفاً مع أيون الأمونيوم NH ₄ .
arsphenamine	أَرْسْفِينَامِينٌ دواءٌ لمعالجة الإفرنجي ويسمى كذلك سالفِرسان وهو مركب زرنيخي كان يستعمل قبل اكتشاف البنسلين لمعالجة الأفرنجي ، وله تأثيرات جانبية أشهرها تساقط الشعر بدرجات مختلفة .
arsthinol	أَرْسْتِينُولٌ عقارٌ فعالٌ ضد الأميبات والداء العليقي ، يُعْطَى فمويًّا .
artarine	أَرْتَارِينٌ قلواني نباتي .
artefact	خَادِعَةٌ (=artifact)
	جسم لا يشبه النموذج الأصلي بسبب بعض التغييرات عند تحضيره أو نتائج خادعة غير مماثلة للواقع ، أو شيء يظهر في أثناء تحضير أو فحص مادة ما ولا يكون موجوداً في الحالة الطبيعية ؛ ويستخدم هذا المصطلح في الهستولوجيا للتعبير عن عيب أو تشوه حدث بطريقة صناعية خلال تحضيره مسبباً مظهراً مضللاً .
Artemisia	أَرْطَمَاسِيَا

جنسُ نبات من فصيلة مركبات الزهر ، ومنها الشيح والعيثران وغيرهما ، وهما من نباتات المركبات الأنثوية الزهر ، بعضها زراعي ومعظمها بري في أنحاء الشام .

arteralgia ألم شرياني المنشأ

ألم ينشأ من الشريان ، مثل الصداع الناجم عن الشريان الصدغي الملتهب .

arterectomy استئصال شرياني (=arteriectomy)

استئصال جزء من شريان ما لسبب ما .

arterenol أرتيرينول (=نورإبينفرين) (=norepinephrine)

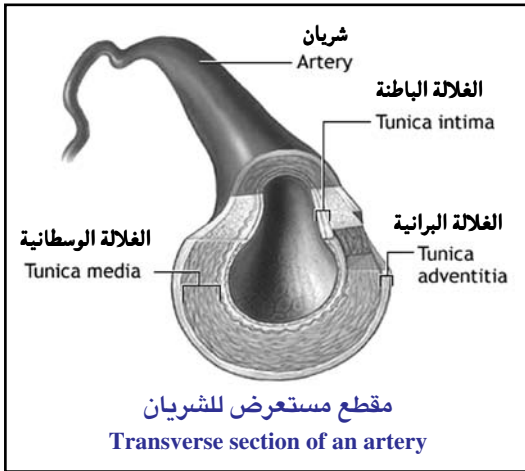
هو هيدروكلوريد النورإبينفرين .

arteri- سابقة بمعنى الشريان

الجمع شرايين ، وقد جاء الاسم من الاعتقاد بأن الشرايين تحتوي على هواء .

arteria TA شريان (ج: شرايين) (pl.arteriae)

الجمع شرايين ، وقد جاء الاسم من الاعتقاد بأن الشرايين تحتوي على هواء .



arteria acetabuli الشريان الحُقِّي

(= ramus acetabularis) (= الفرع الحُقِّي)

arteriae obturatoriae للشريان السدادي

المنشأ: الشريان السدادي ، التوزع: الحق .

arteria alveolaris الشريان السنخي

inferior TA السفلي

المنشأ: الشريان الفكّي ؛ الفروع: الشريان الدَّقني ، الشريان الضَّرسيّ اللاميّ ، الشريان السنّي ، شريان دواعم السن ؛ التوزع: الفك السفلي ، أسنان الفك السفلي ، اللثة ، الشفة السفلية ، الذقن ، العضلة الضرسية اللامية .

arteria alveolaris superior الشريان السنخي

posterior TA العلوي الخلفي

المنشأ: الشريان المتعلق بالفك العلوي ؛ الفروع: الفروع السنية والمتعلقة بدواعم السن ؛ التوزع: المناطق الضاحكة والرحوية من الفك العلوي ، الجيبب المتعلق بالفك العلوي ؛ ويسمى أيضاً الشريان السنخي الخلفي .

arteria anastomotica شريان تغايري

شريان يصل بين وعائين ، كما في راحة اليد وأخمص القدم وقاعدة الدماغ وغيرها ، وتؤمن هذه المفاغرات التروية في حال انسداد أحد الشرايين في المنطقة .

arteria angularis TA الشريان الزاوي

المنشأ: الشريان الوجهي ؛ الفروع: لا يوجد ؛ التوزع: الكيس الدمعي ، الجفن السفلي ، الأنف .

arteria anonyma الشريان اللامسمي

(=truncus) (=الجذع العضدي)

brachiocephalicus TA (الرأسي)

المنشأ: بداية قوس الأورطي ؛ الفروع: الشريان السباتي الأصلي الأيمن ، الشريان تحت الترقوة الأيمن ؛ التوزع: الجانب الأيمن من الرأس ، الرقبة والذراع العلوي ، غدة التوتة ، الغدة الدرقية القصية (الشعبة الهوائية) .

arteria aorta الشريان الأورطي

(=aorta TA) (=الأورطي)

شريان كبير من النمط المرن ، يمثل الجذع الرئيسي في المجموع الشرياني الجهازى ، ينشأ من قاعدة البطن الأيسر ، وينتهي عند الحافة اليسرى لجسم الفقرة القطنية الرابعة حيث ينقسم ويشكل الشرياني الحرقفيين الأصليين

الأيمن والأيسر؛ وينقسم الأورطي إلى الفروع التالية: الأورطي الصاعد، وقوس الأورطي والأورطي النازل الذي ينقسم بدوره إلى الأورطي الصدري والأورطي البطني.

arteria appendicularis TA شريان الزائدة

المنشأ: الشريان اللفائفي القولوني؛ الفروع: لا يوجد؛ التوزع: الزائدة الدودية؛ ويسمى أيضاً الشريان الدودي.

arteria arcuata الشريان القوسي

pedis TA القدمي
المنشأ: الشريان الظهراني للقدم؛ الفروع: الفرع الأحمصي العميق والشريان المشطى الظهراني؛ التوزع: القدم، أصابع القدم.

arteria ascendens الشريان الصاعد

ileocolica TA اللفائفي القولوني
الفرع القولوني من الشريان اللفائفي القولوني.

arteria auditiva الشريان السمعي

interna الغائر
(= الشريان التيهي) (=arteria labyrinthi)
المنشأ: الشريان القاعدي أو الشريان المخيخي الأمامي السفلي؛ الفروع: الشرايين الدهليزية، الشريان القوقعي؛ التوزع: الأذن الباطنة.

arteria auricularis الشريان الأذني

posterior TA الخلفي
المنشأ: السباتي الخارجي؛ الفروع: الأذني، الفرع القذالي، الشريان الإبري الخشائي؛ التوزع: الأذن الوسطى، خلايا الخشاء، الأذن، الغدة النكفية، العضلة ذات البطنين والعضلات الأخرى.

arteria auricularis الشريان الأذني

profunda TA العميق
المنشأ: الشريان المتعلق بالفك العلوي؛ الفروع: الأنف؛ التوزع: جلد القناة السمعية، الغشاء الطبلي، المفصل الصدغي الفكي السفلي.

arteria axillaris TA الشريان الإبطي

المنشأ: استمرار للشريان تحت الترقوة؛ الفروع:

فرع تحت الكتف، صدري علوي، أخرمي صدري، صدري وحشي، تحت كتفي وشرايين عضدية منعطفة أمامية وخلفية؛ التوزع: الطرف العلوي، الإبط، الصدر، الكتف.

arteria basilaris TA الشريان القاعدي

المنشأ: من موصل الشريانين الفقريين الأيمن والأيسر؛ الفروع: الفروع الجسرية، والمخيخي السفلي الأمامي، التيهي، المخي العلوي والشرايين الخمية الخلفية؛ التوزع: جذع الدماغ، الأذن الداخلية، المخيخ، الدماغ الخلفي.

arteria brachialis TA الشريان العضدي

المنشأ: امتداد الشريان الإبطي؛ الفروع: الشريان العضدي السطحي، الشريان العميق، الشريان المغذي للعضد، الشريان الزندي العلوي الرادف، الشريان الزندي السفلي الرادف، شرايين زندية وكعبيرية؛ التوزع: الكتف، الذراع، الساعد، اليد.

arteria brachialis الشريان العضدي

superficialis TA السطحي
وعاء نادر يخرج من الانتعاب العلوي للشريان العضدي، ويتخذ مساقاً سطحياً أكثر من المؤلف.

arteria buccalis TA الشريان الشدقي

المنشأ: الشريان الفكي؛ الفروع: لا يوجد؛ التوزع: عضلة المبوقة، الغشاء المخاطي للخم، ويسمى أيضاً شريان المبوقة.

arteria buccinatoria شريان المبوقة

(= الشريان الشدقي) (=arteria buccalis)
المنشأ: الشريان الفكي؛ الفروع: لا يوجد؛ التوزع: عضلة المبوقة، الغشاء المخاطي للخم.

arteria bulbi penis TA شريان بصلة القضيب

المنشأ: الشريان الفرجي الداخلي أو العميق؛ الفروع: لا يوجد؛ التوزع: كبة بصلة القضيب، بصلة القضيب؛ ويسمى أيضاً شريان بصلة الإحليل أو شريان بصلة القضيب.

arteria bulbi urethrae شريان البصلة الإحليلية

(=arteria bulbi penis)	(=شَرِيَانُ بَصَلَّةِ القَضِيْبِ)	الوجه ، الجمجمة . الشَّرِيَانُ السَّبَاتِي
المنشأ : الشريان الفرجي الداخلي أو العميق ؛ الفروع : لا يوجد ؛ التوزع : كبة بصلة القضيب ، بصلة القضيب .	شَرِيَانُ البَصَلَّةِ vaginae TA	الغائر المنشأ : السباتي الأصلي . الفروع : الشريان السباتي الطبلي ، الشريان العيني ، الموصل الخلفي ، المشيمي الأمامي ، الشرايين الدماغية الأمامية ، والدماغية الوسطى . التوزع : الأذن الوسطى ، الدماغ ، الغدة النخامية ، الحجاج ، الصفيرة المشيمية ؛ ويقسم إلى أربعة أجزاء : رقبي ، صخري ، كهفي ، ومخي .
arteria bulbi vestibuli arteria caecalis	شَرِيَانُ البَصَلَّةِ الدهليزية للمهبل المنشأ : الشريان الفرجي الداخلي أو العميق ؛ الفروع : لا يوجد ؛ التوزع : البصلة الدهليزية ، الغدد الدهليزية الكبيرة .	شَرِيَانُ دَتَبِ arteria caecalis
arteria caecalis anterior TA	شَرِيَانُ الأَعْوَرِي الأمامي المنشأ : اللفائفي القولوني ؛ الفروع : لا يوجد ؛ التوزع : الأَعْوَر .	البَنْكْرِيَّاسِ pancreatis TA
arteria caecalis posterior TA	شَرِيَانُ الأَعْوَرِي الخلفي المنشأ : الشريان اللفائفي القولوني ؛ الفروع : لا يوجد ؛ التوزع : الأَعْوَر .	المنشأ : الشريان الطحالي ؛ الفروع والتوزع : يعطي فروعاً لذييل البنكرياس والطحال الإضافي (إن وُجد) .
arteria canalis pterygoidei TA	شَرِيَانُ النَّقِّقِ الجناحي المنشأ : الشريان الجبهي ؛ الفروع : الجناحي ؛ التوزع : سقف البلعوم ، القناة السمعية ؛ ويسمى أيضاً شريان فيديوس (Vidian artery) .	الشَّرِيَانُ المَرْكَزِيَّ arteria centralis
arteria carotis communis TA	الشَّرِيَانُ السَّبَاتِي الأَصْلِي المنشأ : الجذع العضدي الرأسي (الأيمن) ، قوس الأورطي (الأيسر) ؛ الفروع : الشريان السباتي الظَّاهِر والغائر ؛ التوزع : الشريان السباتي الظَّاهِر والشريان السباتي الغائر .	للشَّبَكِيَّةِ retinae TA
arteria carotis externa TA	الشَّرِيَانُ السَّبَاتِي الظَّاهِر المنشأ : الشريان السباتي الأصلي ؛ الفروع : الشريان البلعومي الصاعد ، الشريان اللساني ، الشريان الوجهي ، الشريان القصي الترقوي ، الخشائي (القترائي) ، الشريان القذالي ، الشريان الأذني الخلفي ، الشريان الصدغي السطحي ، الشريان الفكي ؛ التوزع : الرقبة ،	المنشأ : الشريان العيني ؛ الفروع : لا يوجد ؛ التوزع : الشبكية ؛ ويسمى أيضاً شريان زين (Zinn artery) .
		الشَّرِيَانُ المَخِيخِي arteria cerebelli inferior
		السَّقْلِي الأَمَامِي anterior
		(=) الفرع الأمامي للشَّرِيَانِ المَخِيخِي السَّقْلِي .
		الشَّرِيَانُ المَخِيخِي arteria cerebelli inferior
		السَّقْلِي الخَلْفِي posterior
		(=) الفرع الخلفي للشَّرِيَانِ المَخِيخِي السَّقْلِي .
		الشَّرِيَانُ arteria cerebelli
		المَخِيخِي العُلْوِي superior TA
		شريان يبدأ من الشريان القاعدي ، ولا يُعطي أية فروع ، ويتوزع إلى المخيخ العلوي والدماغ المتوسط والجسم الصنوبري والصفيرة المشيمية للبلطين الثالث .
		الشَّرِيَانُ المَخِيخِي arteria cerebri
		الأَمَامِي anterior TA
		المنشأ : الشريان السباتي الغائر ؛ الفروع : - (الجزء قبل الاتصال) - الشرايين المركزية الأمامية الإنسية ، الشرايين المركزية الطويلة

والقصيرة ، الشريان الموصل الأمامي ، - (الجزء بعد الاتصالي للشريان) - الجبهي القاعدي الأنسي ، الثفني الحافوي (أمامي إنسي ، داخلي إنسي ، خلفي إنسي ، وفروع حزامية) ، الشريان المجاور للمركزي ، الشريان الطلي (Precuneal artery) والشرايين الجدارية القذالية ؛ التوزع : القشرة الحجاجية والجبهية والجدارية ، الجسم الثفني ، الدماغ البيني ، الجسم المخطط ، المحفظة الداخلية ، الضفيرة المشيموية للبطين الجانبي .

arteria cerebri الشريانُ المُخيّ

media TA الأوسط
المنشأ : السباتي الغائر ؛ الفروع : الجزء الوتدي : الشريان المركزي الأمامي الوحشي (مع الفروع الإنسية والوحشية) ، الجزء الجزيري : الشريان الجزيري ، الشريان الجبهي القاعدي الوحشي ، الشرايين الصدغية المتوسطة الأمامية والخلفية ، الجزآن النهائي والقشري : الشرايين المركزية ، المجاور للمركزي والتلم خلف المركزي ، الشرايين الجدارية الأمامية والخلفية ، شريان التلايف الزاوية ؛ التوزع : القشرة الحجاجية والجبهية والجدارية والقشرة الصدغية ، الجسم المخطط ، المحفظة الداخلية ؛ ويسمى أيضاً شريان سيلفيوس .

arteria cerebri الشريانُ المُخيّ

posterior TA الخلفي
المنشأ : الانشعاب النهائي للشريان القاعدي ؛ الفروع : - (الجزء قبل الاتصالي) - الشرايين المركزية الخلفية الإنسية ، - (الجزء بعد الاتصالي) - الشرايين المركزية الخلفية الوحشية ، والمهادية ، الشرايين السويقية والمشمية الخلفية الإنسية والوحشية (الجزء النهائي أو القشري) الشريان القذالي الوحشي (الفروع الصدغية الأمامية والإنسية المتوسطة والخلفية) والشريان القذالي الإنسي (فروع الجسم الثفني الخلفي ، الجداري ، الجداري القذالي ، المهمازي والقذالي الصدغي) ؛

التوزع : القشرة القذالية والصدغية ، الدماغ البيني ، الدماغ المتوسط ، الضفيرة المشيموية للبطنين الجانبي والثالث ، والباحة البصرية للقشرة الخية والبني الأخرى المترافقة مع السبل البصري .

arteria cervicalis الشريانُ الرقبِيّ الصّاعد

ascendens TA
المنشأ : الشريان الدرقي السفلي ؛ الفروع : الفروع الشوكية ؛ التوزع : عضلات الرقبة ، الفقرات ، القناة الفقرية .

arteria cervicalis الشريانُ الرقبِيّ العميق

profunda TA
المنشأ : الجذع الضلعي الرقبِي ؛ الفروع : لا يوجد ؛ التوزع : عضلات الرقبة العميقة .

arteria cervicalis الشريانُ الرقبِيّ السطحي

superficialis TA
فرع الشرايين السطحية الرقبية المستعرضة .

arteria choroidea TA الشريانُ المشيموي

(=arteria choroidea الشريانُ الأمامي للمشمية)

anterior
المنشأ : الشريان السباتي الغائر أو الشريان الخي المتوسط ؛ الفروع : فروع صغيرة متعددة ؛ التوزع : داخل الدماغ بما في ذلك الضفيرة المشيموية للبطين الجانبي والأجزاء المجاورة .

arteria choroidea الشريانُ المشيموي

anterior TA (في الدماغ)

المنشأ : الشريان السباتي الغائر أو الشريان الخي المتوسط ؛ الفروع : فروع صغيرة متعددة ؛ التوزع : داخل الدماغ بما في ذلك الضفيرة المشيمية للبطين الجانبي والأجزاء المجاورة .

arteria circumflexa الشريانُ المنعطفُ

femoris lateralis TA الفخذيُّ الوحشي
المنشأ : الشريان الفخذي العميق ؛ الفروع : شرايين صاعدة ونازلة ومستعرضة ؛ التوزع : مفصل الورك ، عضلات الفخذ .

arteria circumflexa الشريانُ المنعطفُ

femoris medialis TA الفخذيُّ الإنسي

المنشأ: الشريان الفخذي العميق؛ الفروع: شرايين عميقة وصاعدة ومستعرضة وحُقَيْة؛ التوزع: مفصل الورك، عضلات الفخذ.

arteria circumflexa الشَّريانُ المُنعطفُ

humeri anterior العَضُدِي الأمامي

المنشأ: الشَّريانُ الإِيطي؛ الفروع: الشَّريانُ الصَّاعد، الشَّريانُ التَّازل؛ التوزع: رأس العَضد، مَفصلُ الكَتَف، الرأس الطويلة للعَضَلَة ذات الرَأسين، عَضَلَة العَضد، العَضَلَة الدَّالِيَّة، العَضَلَة الغرابية العَضدية، وتر العَضَلَة الصَدْرِيَّة الكَبيرة.

arteria circumflexa الشَّريانُ المُنعطفُ

humeri posterior العَضُدِي الخَلْفِي

المنشأ: الشريان الإِيطي؛ الفروع: لا يوجد؛ التوزع: العَضلة الدالية، مفصل الكتف والعَضلة المدورة الصغيرة والعَضلة الثلاثية الرُؤوس.

arteria circumflexa الشَّريانُ المُنعطفُ

ilium profunda TA الحَرَقْفِي العميق

المنشأ: الشريان الحرقفي الغائر أو العميق؛ الفروع: فروع صاعدة؛ التوزع: المنطقة الحرقفية، جدار البطن، المنطقة الأربية.

arteria circumflexa الشَّريانُ المُنعطفُ

ilium superficialis TA الحَرَقْفِي السَطْحِي

المنشأ: الشريان الفخذي؛ الفروع: لا يوجد؛ التوزع: الأربية، جدار البطن.

arteria circumflexa الشَّريانُ

scapulae TA المُنعطفُ الكَتْفِي

المنشأ: الشريان تحت الكتف؛ الفروع: لا يوجد؛ التوزع: العضلات السفلية الوحشية للكتف.

arteria clitoridis الشَّريانُ البَطْرِي

شريان عضو البظر عند الأثني.

انظر تحت clitorial artery.

arteria coeliaca الشَّريانُ البَطْنِي

(=truncus coeliacus TA) (=الجذعُ البَطْنِي)

المنشأ: الأورطي البطني؛ الفروع: الشَّريانُ

المَعْدِي الأيسر، الشَّريانُ الكَبْدِي الأَصْلِي، الشَّريانُ الطَّحالي؛ التوزع: المريء، المَعْدَة، الإثنا عشري، الطحال، البنكرياس، الكبد، المرارة، الثَّرْب الكَبير، الفناة الأَصْلِيَّة للصَفراء.

arteria colica الشَّريانُ القَوْلُونِي

dextra TA الأيمن

المنشأ: الشريان المساريقي العلوي؛ الفروع: لا يوجد؛ التوزع: القولون الصاعد.

arteria colica الشَّريانُ القَوْلُونِي

media TA الأوسط

المنشأ: الشريان المساريقي العلوي؛ الفروع: لا يوجد؛ التوزع: القولون المستعرض؛ ويسمى أيضاً الشريان القولوني العلوي الإضافي.

arteria colica الشَّريانُ القَوْلُونِي

sinistra TA الأيسر

المنشأ: الشريان المساريقي السفلي؛ الفروع: لا يوجد؛ التوزع: القولون النازل.

arteria collateralis الشَّريانُ

media TA الجانبيُّ الأوسط

المنشأ: الشريان العَضدي العميق؛ الفروع: لا يوجد؛ التوزع: العَضلة الثلاثية الرُؤوس، مفصل المرفق.

arteria collateralis الشَّريانُ

radialis TA الجانبيُّ الكُعْبَرِي

المنشأ: الشريان العَضدي؛ الفروع: لا يوجد؛ التوزع: العَضلة العَضدية الكُعْبَرية والعَضلة العَضدية.

arteria collateralis ulnaris الشَّريانُ الجانبيُّ

inferior TA الزَّنْدِي السُّفْلِي

المنشأ: الشريان العَضدي؛ الفروع: لا يوجد؛ التوزع: عضلات الذراع خلف المرفق.

arteria collateralis ulnaris الشَّريانُ الجانبيُّ

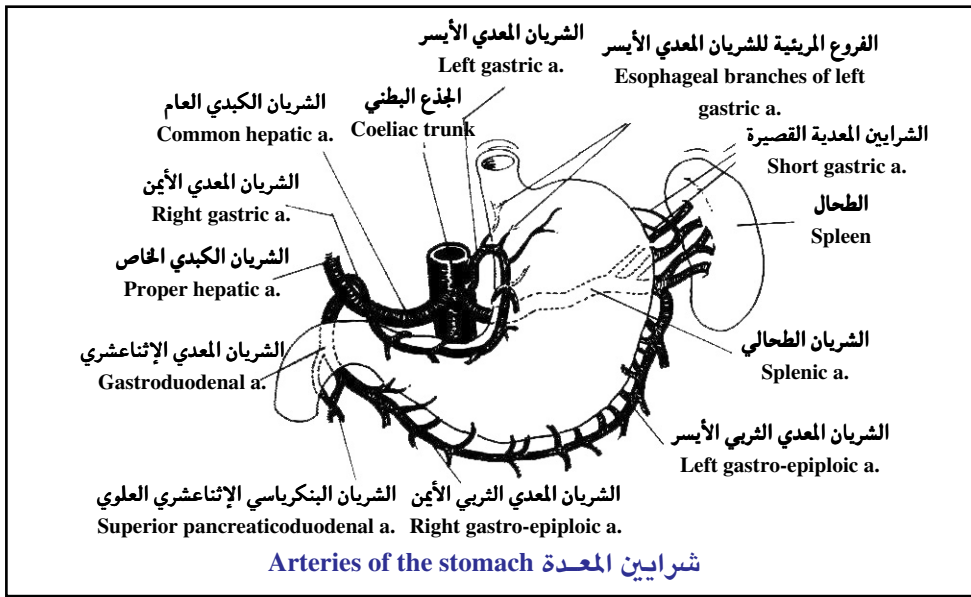
superior TA الزَّنْدِي العُلْوِي

المنشأ: الشريان العَضدي؛ الفروع: لا يوجد؛ التوزع: مفصل المرفق، العَضلة الثلاثية الرُؤوس.

arteria comitans nervi الشَّريانُ

المنشأ: الشريان الفخذي العميق؛ الفروع: لا يوجد؛ التوزع: الحشفة، الإكليل، القلفة .
arteria ductus الشريانُ
deferentis TA الأسهرِيّ
المنشأ: الشريان السريّ؛ الفروع: شريان الحالب؛ التوزع: الحالب، القناة الأسهرية، الحويصلة المنوية، الخصيتان؛ ويسمى أيضاً شريان قناة الأسهر .
arteria epigastrica الشريانُ الشرسوفيّ
inferior TA السفليّ
المنشأ: الحرقفي العميق؛ الفروع: الفرع العاني، شريان المشمّرة، شريان الرباط المدور للرحم؛ التوزع: جدار البطن .
arteria epigastrica الشريانُ الشرسوفيّ
superficialis TA السطّحيّ
المنشأ: الشريان الفخذي؛ الفروع: لا يوجد، التوزع: جدار البطن، الأربية .
arteria epigastrica الشريانُ الشرسوفيّ
superior TA العلويّ
المنشأ: الشريان الصدري الغائر؛ الفروع: لا يوجد؛ التوزع: جدار البطن، الحجاب .
arteria ethmoidalis الشريانُ الغرباليّ
anterior TA الأماميّ
المنشأ: الشريان العيني؛ الفروع: الشريان السحائي الأمامي، الحجاجي الأمامي والفرع الأنفي الوحشي الأمامي؛ التوزع: الأم الجافية، الأنف، الجيب الجبهي، الخلايا الغربالية الأمامية .
arteria ethmoidalis الشريانُ
posterior TA الغرباليّ الخلفي
المنشأ: الشريان العيني؛ الفروع: لا يوجد؛ التوزع: الخلايا الغربالية الخلفية، الأم الجافية، الأنف .
arteria facialis TA الشريانُ الوجْهيّ
المنشأ: الشريان السباتي الظاهر؛ الفروع: الحنكي الصاعد، اللوزي، تحت الذقن، الشفوي السفلي، الشفوي العلوي،

الحجاجي، الأنفي الوحشي، الزاوي، الغديّ؛ التوزع: الوجه، اللوزتان، الحنك، الغدة تحت الفك السفلي؛ ويسمى أيضاً الشريان المتعلق بالفك العلوي الخارجي أو الشريان الظاهر المتعلق بالفك العلوي .
arteria femoralis TA الشريانُ الفخذيّ
المنشأ: استمّار الشريان الحرقفي الظاهر؛ الفروع: الشرسوفي السطحي، الحرقفي المنعطف السطحي، الفرجي الظاهر، الفخذي العميق، الركبي النازل؛ التوزع: جدار البطن السفلي، الأعضاء التناسلية الظاهرة، الطرفان السفليان .
arteria fibularis TA الشريانُ الشطّويّ
المنشأ: الشريان الظنبوبي الخلفي؛ الفروع: الشريان الثاقب، الشريان الموصل، الشريان العقبي، الفروع الوحشية والإنسية الكعبية والشبكة العقبية؛ التوزع: خارج وخلف الكاحل، عضلات الربلة العميقة .
arteria frontalis الشريانُ الجبْهيّ
(= الشريانُ
supratrochlearis TA) فوق البكرة
المنشأ: الشريان العيني؛ الفروع: لا يوجد؛ التوزع: الجزء الأمامي من الفروة .
arteria gastrica الشريانُ المعديّ
dextra TA الأيمن
(= pyloricavtery)
المنشأ: الشريان الطحالي؛ الفروع: لا يوجد؛ التوزع: الانحناء القصير للمعدة؛ الشريان البوابي .
arteria gastrica الشريانُ المعديّ
sinistra TA الأيسر
المنشأ: الشريان البطني؛ الفروع: المريئي؛ التوزع: الشريان المريء، الانحناء الصغير للمعدة؛ الشريان الإكليلي .
arteria الشريانُ المعديّ
gastroduodenalis TA الإثنا عشرِيّ
المنشأ: الشريان الكبدي الأصلي؛ الفروع:



الشرايين فوق الإثناعشري والبنكرياسي الإثناعشري الخلفي العلوي ؛ التوزع : المعدة ، الإثناعشري ، البنكرياس ، الشرب الكبير .
arteria gastroepiploica dextra TA الشريانُ المعدي التربي الأيمن
 المنشأ : الشريانُ المعديُ الإثناعشري ؛ الفروع : الشريانُ المعدي ، الشريانُ التربي ؛ التوزع : المعدة ، الشرب الكبير .
arteria gastroepiploica sinistra TA الشريانُ المعدي التربي الأيسر
 المنشأ : الشريان الطحالي ؛ الفروع : (المعدية والثريية) ؛ التوزع : المعدة والشرب الكبير .
arteria genus descendens الشريانُ الركبي النازل
 (= arteria genu suprema) الشريان الركبي الأعلى
arteria genus inferior lateralis TA الشريانُ الركبي السفلي الوحشي
 (= arteria genu inferior lateralis) المنشأ : الشريانُ المأبضي ؛ الفروع : لا يوجد ؛ التوزع : مفصل الركبة ، عَصَلَةُ الساق .
arteria genus inferior الشريانُ

الركبي السفلي الإنسي medialis TA
 (= arteria genu inferior medialis) المنشأ : الشريانُ المأبضي ؛ الفروع : لا يوجد ؛ التوزع : النهاية الدانية للظنوب ، مفصل الركبة .
arteria genus media TA الشريانُ الركبي الأوسط
 (= arteria genu media) المنشأ : الشريانُ المأبضي ؛ الفروع : لا يوجد ؛ التوزع : الأربطة المتصالبة والغشاء الزليلي لمفصل الركبة .
arteria genus superior lateralis TA الشريانُ الركبي العلوي الوحشي
 (= arteria genu superior lateralis) المنشأ : الشريانُ المأبضي ؛ الفروع : لا يوجد ؛ التوزع : الجزء السفلي لكفخذ ، مفصل الركبة ، الرضفة والعصلات المجاورة .
arteria genus superior medialis TA الشريانُ الركبي العلوي الإنسي
 (= arteria genu superior medialis) المنشأ : الشريانُ المأبضي ؛ الفروع : لا يوجد ؛ التوزع : عظم الفخذ ، مفصل الركبة ، العصلات المجاورة للرضفة .
arteria glutea inferior TA الشريانُ الألوي

السنفلي
(= شريان الألية السفلي .
المنشأ : الشريان الحرقفي الداخلي ؛ الفروع :
الوركي ؛ التوزع : الإلية ، ظهر الفخذ .
arteria glutea superior العلوي
المنشأ : الشريان الحرقفي العميق ؛ الفروع :
فروع سطحية وعميقة ؛ التوزع : الإلية ؛
ويسمى أيضاً شريان الألية العلوي .
arteria glutea superior TA العلوي
(= arteria glutea superior)
انظر تحت arteria glutea superior .
arteria haemorrhoidalis الشريان
inferior الباسوري السفلي
(=arteria rectalis الشريان المستقيمي
السفلي)
(=) الشريان المستقيمي السفلي ، المنشأ :
الشريان الفرجي الغائر ؛ الفروع : لا يوجد ؛
التوزع : عضلات وجلد الناحية الشرجية ،
المستقيم ، العصلة المصرة الظاهرة للشرح .
arteria haemorrhoidalis الشريان
media الباسوري الأوسط
(=arteria rectalis الشريان المستقيمي
الأوسط)
المنشأ : الشريان الحرقفي الغائر ؛ الفروع :
الشريان المهبل في الأثني ؛ التوزع : المستقيم ،
البروستاتة ، الحويصلة المنوية ، المهبل .
arteria haemorrhoidalis الشريان
superior الباسوري العلوي
(=arteria rectalis الشريان المستقيمي
العلوي)
(=) الشريان المستقيمي العلوي ؛ المنشأ : امتداد
الشريان المساريقي السفلي ؛ الفروع : يتفاغر مع
الشرايين المستقيمية السفلية ؛ التوزع : المستقيم .
arteria hepatica الشريان الكبدي
(=arteria hepatica الشريان الكبدي
communis TA) (الأصلي)

المنشأ : الجذع البطني ؛ الفروع : الشريان المعدي
الإثنا عشرية ، الشريان الكبدي المخصوص ،
الشريان المعدي الأيمن ؛ التوزع : المعدة ، الثرب
الكبير ، البنكرياس ، الإثنا عشرية ، الكبد ،
المرارة .
arteria hepatica الشريان
communis TA الكبدي الأصلي
انظر تحت arteria hepatica .
arteria hepatica الشريان
propria TA الكبدي المخصوص
المنشأ : الشريان الكبدي الأصلي ؛ الفروع :
الفروع اليمنى واليسرى ؛ التوزع : الكبد ،
المرارة .
arteria hyaloidea TA شريان الزجاجية
(=hyaloid artery)
شريان جنيني يستمر إلى الأمام من الشريان
الشبكي المركزي خلال الجسم الزجاجي ليمد
العدسة ، ولا يوجد بعد الولادة عادة .
arteria hypogastrica الشريان الحثلي
(=arteria iliaca الشريان الحرقفي
الغائر)
المنشأ : الشريان الحرقفي الأصلي ؛ الفروع :
الجزع الأمامي : الشريان السدادي ، الشريان
الألوي العلوي ، الشريان الألوي السفلي ،
الشريان السري ، الشريان المثاني السفلي ،
الشريان الرحمي ، الشريان المهلكي ، الشريان
المستقيمي الأوسط ، الشريان الفرجي الغائر ؛
الجزع الخلفي : الشريان الحرقفي القطني ،
الشرايين العجزية الوحشية ، الشريان الألوي
العلوي . التوزع : جدار الحوض وأحشاؤه ،
الإلية ، أعضاء التوالد ، الوجه الإنسي للفخذ .
arteria ileocolica الشريان اللفائفي القولوني
المنشأ : الشريان المساريقي العلوي ؛ الفروع :
الشرايين الأمامية والخلفية للأعور والزائدة
الدودية والفرع القولوني (الصاعد) والفرع
اللفائفي ؛ التوزع : اللفائفي ، الأعور ، الزائدة
الدودية ، القولون الصاعد ؛ ويسمى أيضاً

الشريان القولوني الأيمن السفلي .
arteria iliaca الشَّرِيانُ الحَرْقُفي
communis TA الأَصْلِي
 المنشأ: الأورطي البطني ؛ الفروع : الحرقفي
 الداخلي والخارجي ؛ التوزع : الحوض ، جدار
 البطن ، الطرفين السفليين .
arteria iliaca الشَّرِيانُ الحَرْقُفي
externa TA الظَّاهِر
 المنشأ : الشريان الحرقفي الأصلي ؛ الفروع :
 الشرسوفي السفلي ، المنعطف الحرقفي
 العميق ؛ التوزع : جدار البطن ، الأعضاء
 التناسلية الظاهرة ، الطرفين السفليين ؛ ويسمى
 أيضاً الشريان الحرقفي الأمامي .
arteria iliaca الشَّرِيانُ الحَرْقُفي
interna TA الغائِر
 المنشأ : استمرار الحرقفي الأصلي ؛ الفروع :
 الشرايين الحرقفية ، القطنية ، السدادية ، الأوعية
 العلوية ، الأوعية السفلية ، السرية ، المثانية
 السفلية ، الرحمية ، المستقيمية الوسطى ،
 الفرجية الداخلية ؛ التوزع : جدار وأحشاء
 الحوض ، الألية ، الأعضاء التناسلية ، الجزء
 الإنسي من الفخذ ؛ ويسمى أيضاً الشريان
 الخثلي أو الشريان الحوضي الخلفي .
arteria iliolumbalis TA الشَّرِيانُ الحَرْقُفي القَطَني
 المنشأ : الشريان السباتي الداخلي ؛ الفروع :
 الفروع الحرقفية والقطنية ، الشرايين العجزية
 الوحشية ؛ التوزع : عضلات الحوض والعظام ،
 القطعة القطنية الخامسة ، العجز ؛ ويسمى أيضاً
 الشريان الحرقفي الصغير .
arteria infraorbitalis TA الشَّرِيانُ تَحْتَ الحِجَاج
 المنشأ : الجزء الثالث من الشريان المتعلق بالفك
 العلوي ، الفروع : الشريان السنخي الأمامي
 العلوي ؛ التوزع : الفك العلوي ، الجيوب
 المتعلقة بالفك العلوي ، الأسنان العلوية ،
 الجفن السفلي ، الخد ، الأنف .
arteria innominata الشَّرِيانُ اللامُسمَّى
 (=truncus) الجذعُ العَصْدي

(الرأسي) **brachiocephalicus**
 المنشأ : بداية قوس الأورطي ؛ الفروع : الشَّرِيانُ
 السباتيُّ الأَصْلِيُّ الأيمن ، الشَّرِيانُ تَحْتَ التَّرْفُوة
 الأيمن ؛ التوزع : الجانب الأيمن من الرأس ،
 الرقبة والذراع العلوي ، غدة التوتة ، الغُدَّةُ
 الدرقيَّةُ القصية (الشعبة الهوائية) .
arteria intercostalis الشَّرِيانُ الوَرَبِي
suprema TA الأَعْلَى
 المنشأ : الجذع الوربي العنقي ؛ الفروع :
 الشرايين الوربية الخلفية الأولى والثانية ؛
 التوزع : جدار الصدر العلوي ؛ ويسمى أيضاً
 الشريان الوربي العلوي .
arteria interossea الشَّرِيانُ بَيْنَ العِظَامِ
anterior TA الأَمَامِي
 المنشأ : الشريان بين العظام الأصلي أو الخلفي ؛
 الفروع : الشريان الناصف ؛ التوزع : الأجزاء
 العميقة من الوجه الأمامي للساعد ؛ ويسمى
 أيضاً الشريان بين العظام الأخمصي .
arteria interossea الشَّرِيانُ
communis TA بَيْنَ العِظَامِ الأَصْلِيِّ
 المنشأ : الشريان الزندي ؛ الفروع : الشرايين بين
 العظام الأمامية والخلفية ؛ التوزع : الحفرة أمام
 المرفق .
arteria interossea الشَّرِيانُ بَيْنَ العِظَامِ
dorsalis الظَّهْرَانِي
 (= الشَّرِيانُ بَيْنَ
posterior TA العِظَامِ الخَلْفِي)
 المنشأ : الشريان بين العظام الأصلي ؛ الفروع :
 الشريان الوربي الراجع ؛ التوزع : الجزء العميق
 خلف الساعد .
arteria interossea الشَّرِيانُ بَيْنَ
posterior TA العِظَامِ الخَلْفِي
 انظر تحت **arteria interossea doesalis** .
arteria interossea الشَّرِيانُ بَيْنَ
recurrens TA العِظَامِ الرَّاجِعِ
 المنشأ : الشريان بين العظام الخلفي أو بين العظام
 الأصلي ؛ الفروع : لا يوجد ؛ التوزع : خلف

arteria interossea volaris (=arteria interossea anterior TA) مفصل المرفق . الشَّرِيانُ بَيْنَ العِظَامِ الرَّاحِي (= الشَّرِيانُ بَيْنَ العِظَامِ الأمامي) المنشأ: الشريان بين العظام الأمامي أو الخلفي ؛ الفروع: الشريان الناصف ؛ التوزع: الأجزاء العميقة من الوجه الأمامي للمساعد ؛ ويسمى أيضاً الشريان بين العظام الأمامي .

arteria labialis inferior TA الشَّرِيانُ السُّفْلِي المنشأ: الشريان الوجهي ؛ الفروع: لا يوجد ؛ التوزع: الشفة السفلية .

arteria labialis superior TA الشَّرِيانُ السُّفْلِي المنشأ: الشريان الوجهي ؛ الفروع: الشريان الجناحي والحاجزي ؛ التوزع: الشفة العلوية ، الأنف .

arteria labyrinthi الشَّرِيانُ التَّيْهِي المنشأ: الشريان المخيخي السفلي الأمامي أو القاعدي ؛ الفروع: الشريان الدهليزي والقوقي ؛ التوزع: خلال الصماخ السمعي الباطن إلى الأذن الداخلية . ويسمى أيضاً الشريان السمعي الغائر وشريان الأذن الداخلية وشريان التيه وشريان الفرع الصماخي الأذني الداخلي القاعدي .

arteria lacrimalis TA الشَّرِيانُ الدَّمْعِي المنشأ: الشريان العيني ؛ الفروع: الشرايين الجفنية الوحشية والسحائية الراجعة ؛ التوزع: الغدة الدمعية ، جفن العين العلوي والسفلي ، الملتحمة .

arteria laryngea inferior TA الشَّرِيانُ الحَنجَرِي السُّفْلِي المنشأ: الشريان الدرقي السفلي ؛ الفروع: لا يوجد ؛ التوزع: الحنجرة ، القصبة الهوائية ، المريء .

arteria laryngea الشَّرِيانُ

arteria lienalis TA الشَّرِيانُ الطَّحَالِي المنشأ: الجذع البطني ؛ الفروع: الفروع البنكرياسية والطحالية ، الشريان أمام البنكرياس ، الشَّرِيانُ المَعْدِي الثَّرْبِي الأيسر ، الشَّرِيانُ المَعْدِي القصير ؛ التوزع: الطحال ، البنكرياس ، المعدة ، الثَّرْبُ الكَبِير .

arteria ligamenti teretis uteri TA شَرِيانُ الرِّبَاطِ المَدْوَرِّ للرَّحِمِ المنشأ: الشريان الشرسوفي السفلي ؛ الفروع: لا يوجد التوزع: الرِّبَاطِ المَدْوَرِّ للرَّحِمِ .

arteria lingualis TA الشَّرِيانُ اللِّسَانِي المنشأ: الشريان السباتي الخارجي ؛ الفروع: فوق اللامي ، تحت اللساني ، اللساني الخلفي ، اللساني العميق ؛ التوزع: اللسان ، الغدة تحت اللسان ، اللوزتان ، لسان المزمار .

arteria lobi caudati TA شَرِيانُ الفِصِّ المَذَنَّبِ ويكون شَرِيانُ الفِصِّ المَذَنَّبِ إما فرعين ، واحد من الشريان الكبدي الأيمن وواحد من الشريان الكبدي الأيسر ، ويرويُّ الفروع النهائية من الفص المذنب من الكبد .

arteria lumbalis ima TA الشَّرِيانُ القَطَنِي الأسفل (= الشريان القطني (=fifth lumbar artery) الخامس) المنشأ: الشريان العجزى الأوسط ؛ الفروع: لا يوجد ؛ التوزع: العجز ، العضلة الألوية العظمية .

arteria malleolaris anterior lateralis TA الشَّرِيانُ الكَعْبِي الأمامي الوَحْشِي المنشأ: الشريان الظنبوبي الأمامي ؛ الفروع: لا يوجد ؛ التوزع: مفصل الكاحل .

arteria malleolaris anterior medialis TA الشَّرِيانُ الكَعْبِي الأمامي الإنْسِي المنشأ: الشريان الظنبوبي الأمامي ؛ الفروع: لا

يوجد ؛ التوزع : مفصل الكاحل .
arteria malleolaris الشَّرِيَّانُ الكَعْبِي
posterior lateralis الخَلْفِيُّ الوَحْشِي
 المنشأ : الشَّرِيَّانُ الطَّنْبُوبِيُّ الخَلْفِيُّ ؛ الفروع : لا يوجد ؛ التوزع : جانب الكاحل الوحشي .
arteria malleolaris الشَّرِيَّانُ الكَعْبِي
posterior medialis الخَلْفِيُّ الإنْسِي
 المنشأ : الشَّرِيَّانُ الطَّنْبُوبِيُّ الخَلْفِيُّ ؛ الفروع : لا يوجد ؛ التوزع : جانب الكاحل الإنسي .
arteria mammaria الشَّرِيَّانُ المَمْدِي
interna الغائِر
 (=arteria thoracica الشَّرِيَّانُ الصَّدْرِي
interna TA (الغائِر)
 (=) الشَّرِيَّانُ الصَّدْرِي الغائِر ؛ المنشأ : الشَّرِيَّانُ
 تَحْتَ التَّرْقُوقِ ؛ الفروع : الشَّرِيَّانُ التَّامُورِيُّ
 الحجابي ، الفَرْعُ المَنْصَفِي ، الشَّرِيَّانِ التَّوتِيَّةِ ،
 الفَرْعُ القَصِي ، الفَرْعُ الوَرْبِيُّ الأَمَامِي ، الشَّرِيَّانِ
 الثَّقَابَةِ ، الشَّرِيَّانِ العَضَلِيِّ الحجابي ، الشَّرِيَّانِ
 الشَّرْسُوفِيِّ العُلُويِّ ؛ التوزع : الجدار الصَّدْرِي
 الأمامي ، الحجاب ، بَنَى المَنْصَفِ مِثْلَ التَّامُورِ
 وُعْدَةُ التَّوتَةِ .
arteria masseterica TA الشَّرِيَّانُ المَاضِغِي
 المنشأ : الشريان المتعلق بالفك العلوي ؛
 الفروع : لا يوجد ؛ التوزع : العضلة الماضغة .
arteria maxillaris الشَّرِيَّانُ الفَكِّي
externa الظَّاهِر
 (=arteria facialis TA) (= الشَّرِيَّانُ الوَجْهِي)
 (= arteria maxillaris (= الشريان المتعلق
 بالفك العلوي الخارجي)
 (= external maxillary (= الشريان الظاهر
 artery) المتعلق بالفك العلوي)
 (=) الشَّرِيَّانُ الوَجْهِي ؛ المنشأ : الشريان
 السباتي الظاهر ؛ الفروع : الحنكي الصاعد ،
 اللوزي ، تحت الذقن ، الشفوي السفلي ،
 الشفوي العلوي ، الحاجزي ، الأنفي الوحشي ،
 الزاوي ، الغدِّي ؛ التوزع : الوجه ، اللوزتان ،
 الحنك ، الغدة تحت الفك السفلي .

arteria maxillaris interna الشَّرِيَّانُ الفَكِّيُّ الغائِر
 (=arteria (= الشَّرِيَّانُ الفَكِّيُّ
maxillaris TA (العلوي)
 المنشأ : الشريان السباتي الخارجي ؛ الفروع :
 الفرع الجناحي ، الأذني العميق ، الطبلي
 الأمامي ، السنخي السفلي ، السحائي
 الأوسط ، الماضغي ، الصدغي العميق ،
 الشدقي ، السنخي العلوي الخلفي ، تحت
 الحجاج ، الحنكي النازل ، الوتدي الحنكي ،
 الشريان إلى القناة الجناحية ؛ التوزع : كلا
 الفكين ، الأسنان ، عضلات المضغ ، الأذن ،
 السحايا ، الأنف ، الجيوب الأنفية ، الحنك .
arteria maxillaris TA الشَّرِيَّانُ الفَكِّيُّ العُلُوي
 المنشأ : الشريان السباتي الخارجي ؛ الفروع :
 الفرع الجناحي ، الأذني العميق ، الطبلي
 الأمامي ، السنخي السفلي ، السحائي
 الأوسط ، الماضغي ، الصدغي العميق ،
 الشدقي ، السنخي العلوي الخلفي ، تحت
 الحجاج ، الحنكي النازل ، الوتدي الحنكي ،
 الشريان إلى القناة الجناحية ؛ التوزع : كلا
 الفكين ، الأسنان ، عضلات المضغ ، الأذن ،
 السحايا ، الأنف ، الجيوب الأنفية ، الحنك .
arteria maxima الشَّرِيَّانُ الأَعْظَمُ
Galen الجالينوسي
 (=aorta TA) (= الأورطي)
 شريان كبير من النمط المرن ، يمثّل الجذعَ
 الرئيسي في المجموع الشرياني أجهازي ، ينشأ
 من قاعدة البطن الأيسر ، وينتهي عند الحافة
 اليسرى لجسم الفقرة القطنية الرابعة حيث
 ينقسم ويشكّل الشرياني الحرقفيين الأصليين
 الأيمن والأيسر ؛ وينقسم الأورطي إلى الفروع
 التالية : الأورطي الصاعد وقوس الأورطي
 والأورطي النازل الذي ينقسم بدوره إلى
 الأورطي الصدري والأورطي البطني .
arteria mediana الشَّرِيَّانُ الناصف
arteria meningea الشَّرِيَّانُ
anterior السحائي الأمامي

تمثله الفروع السحائية الأمامية الغربالية الأمامية .
arteria meningea الشَّرِيَانُ السَّحَائِي
media الأَوْسَطُ
 المنشأ: الشريان الفكي؛ الفروع: الفروع الجبهية والجدارية، والتفاغر الدمعي، السحائي الإضافي والصخري، والشريان الطبلي العلوي؛ التوزع: العظم القحفي، الأم الجافية .
arteria meningea الشَّرِيَانُ
posterior TA السَّحَائِي الخَلْفِي
 المنشأ: الشريان البلعومي الصاعد؛ الفروع: لا يوجد؛ التوزع: العظام والأم الجافية في الحفرة القحفية الخلفية .
arteria mentalis الشَّرِيَانُ الذَّقْنِي
arteria mesenterica الشَّرِيَانُ
inferior TA المَسَارِيْقِي السُّفْلِي
 المنشأ: الأورطي البطني؛ الفروع: الشرايين القولونية اليسرى، السينية والشريان المستقيمي العلوي؛ التوزع: القولون النازل، المستقيم .
arteria mesenterica الشَّرِيَانُ
superior TA المَسَارِيْقِي العُلْوِي
 المنشأ: الأورطي البطني؛ الفروع: البنكرياسي الإثنا عشرية السفلي، الصائمى، اللفائفي، اللفائفي القولوني، القولوني الأيمن، والقولوني الأوسط؛ التوزع: المعى الدقيق، النصف الداني من القولون .
arteria musculophrenica TA الشَّرِيَانُ العَضَلِي
 الحجابي
 المنشأ: الشريان الصدري الغائر؛ الفروع: لا يوجد؛ التوزع: الحجاب الحاجز، جدار البطن والصدر .
arteria obturatoria الشَّرِيَانُ
accessoria TA السَّدَادِي الإِضَافِي
 (= accessory obturator artery)
 (= ramus obturatorius arteriae)
 (= epigastricae inferioris)

يطلق الاسم على الشريان السدادي عندما يخرج من الشريان الشرسوفي السفلي بدلاً من الشريان الحرقفي الغائر أو العميق .
arteria obturatoria TA الشَّرِيَانُ السَّدَادِي
 المنشأ: الشريان الحرقفي الغائر؛ الفروع: الفروع العانية، الحرقفية، الفروع الأمامية والخلفية؛ التوزع: عضلات الحوض، مفصل الحوض .
arteria occipitalis TA الشَّرِيَانُ القَدَالِي
 المنشأ: الشريان السباتي الظاهر؛ الفروع: الفروع الأذنية، السحائية، الخشائية، الشريان النازل، القذالي والقصي الترقوي الخشائي؛ التوزع: عضلات الرقبة والفروة، السحايا، الخلايا الخشائية .
arteria ophthalmica TA الشَّرِيَانُ العَيْنِي
 المنشأ: الشريان السباتي الغائر؛ الفروع: الشريان الدمعي، الشريان المركزي للشبكية، الهدبي، الغربالي الأمامي والخلفي، الجفني، فوق البكرة، الأنفي الخلفي؛ التوزع: العين، الحجاج، الأنسجة الوجهية المجاورة .
arteria ovarica TA الشَّرِيَانُ المَبِيضِي
 (= ovarian artery)
 (= Tubo-ovarian artery)
 (= aortic uterine artery)
 (= الرحمي)
 المنشأ: الأورطي البطني؛ الفروع: الحالبي، الأبوبوي؛ التوزع: الحالب، المبيض، الأبوبوان الرحميان .
arteria palatina الشَّرِيَانُ
ascendens TA الحَنَكِي الصَّاعِدُ
 المنشأ: الشريان الوجهي؛ الفروع: لا يوجد؛ التوزع: الحنك الرخو، جدار البلعوم، اللوزتان، القناة السمعية .
arteria palatina الشَّرِيَانُ
descendens TA الحَنَكِي النَّازِلُ
 المنشأ: الشريان الفكي؛ الفروع: الشرايين

الحنكية القصيرة والكبيرة ؛ التوزع : الحنك الرخو ، الحنك الصلب ، اللوزتان .	الفروع شرايين مغذية ؛ التوزع : العضلات المقربة والمأبضية والألوية والفخذ .
arteria palatina الشريانُ الحنكي	arteria perforans الشريانُ الثاقبُ
major TA الكبير	tertia femoris الفخذِي الثالث
المنشأ : الشريان الحنكي النازل ؛ الفروع : لا يوجد ؛ التوزع : الحنك الصلب .	المنشأ : فرع من الشريان الفخذي العميق الذي يخترق مغرز المقربة الكبيرة ليصل ظهر الفخذ ؛ الفروع شرايين مغذية ؛ التوزع : العضلات المقربة والمأبضية والألوية والفخذ .
arteria pancreatica الشريانُ	arteria الشريانُ التأموري
dorsalis TA البنكرياسي الظهراني	pericardiacophrenica TA الحجابي
المنشأ : الشريان الطحالي ؛ الفروع : الشريان البنكرياسي السفلي ؛ التوزع : عنق وجسم البنكرياس .	المنشأ : الشريان الصدري الغائر ؛ الفروع : لا يوجد ؛ التوزع : الغشاء التأموري ، الحجاب الحاجز ، الجنبه ؛ ويسمى أيضاً الشريان الحجابي العلوي .
arteria pancreatica الشريانُ	arteria perinealis TA الشريانُ العجاني
inferior TA البنكرياسي السفلي	المنشأ : الشريان الفرجي الغائر ؛ الفروع : لا يوجد ؛ التوزع : العجان ، جلد الأعضاء التناسلية الظاهرة ؛ ويسمى أيضاً شريان العجان .
المنشأ : الشريان البنكرياسي الظهراني ؛ الفروع : لا يوجد ؛ التوزع : جسم وذيل البنكرياس .	arteria perinei الشريانُ العجاني
arteria pancreatica الشريانُ	(= شريان العجان) (=arteria perinealis TA)
magna TA البنكرياسي الكبير	المنشأ : الشريان الفرجي الغائر ؛ الفروع : لا يوجد ؛ التوزع : العجان ، جلد الأعضاء التناسلية الظاهرة .
المنشأ : الشريان الطحالي ؛ الفروع والتوزع : الفرعان الأيمن والأيسر يتفاغران مع الشرايين البنكرياسية الأخرى .	arteria peronea TA الشريانُ الشطوي
arteria الشريانُ البنكرياسي الإثنا عشرِي	المنشأ : الشريان الظنبوبي الخلفي ؛ الفروع : الشريان الثاقب ، الموصل ، العقبي ، الفروع الوحشية والإنسية الكعبية والشبكة العقبية ؛ التوزع : خارج وخلف الكاحل ، عضلات الرولة العميقة .
pancreaticoduodenalis superior العلوي	arteria pharyngea الشريانُ
المنشأ : الشريانُ المعديُّ الإثنا عشرِي ؛ الفروع : القوساء البنكرياسية الإثنا عشرية البطنية والظهرية ؛ التوزع : البنكرياس ، ثلاثة أجزاء من الإثنا عشرِي .	ascendens TA البلعوميُّ الصاعد
arteria perforans prima الشريانُ	المنشأ : الشريان السباتي الخارجي ؛ الفروع : السحائي الخلفي ، البلعومي ، والطبلي الخلفي ؛ التوزع : البلعوم ، الحنك الرخو ، الأذن ، السحايا .
femoris الثاقبُ الفخذي الأول	arteria plantaris الشريانُ
المنشأ : فرع من الشريان الفخذي العميق الذي يخترق مغرز المقربة الكبيرة ليصل ظهر الفخذ ؛ الفروع : شرايين مغذية ؛ التوزع : العضلات المقربة والمأبضية والألوية والفخذ .	lateralis TA الأخمصي الوحشي
arteria perforans الشريانُ الثاقبُ	
secunda femoris الفخذي الثاني	
المنشأ : فرع من الشريان الفخذي العميق الذي يخترق مغرز المقربة الكبيرة ليصل ظهر الفخذ ؛	

المنشأ: الشريان الظنبوبي الخلفي ؛ الفروع :
القوس الأخمصية ، والشرايين الأخمصية
المشطية ؛ التوزع : أخصص القدم ، أصابع
القدم ؛ ويسمى أيضاً الشريان الأخمصي
الخارجي .

arteria plantaris الشَّرِيَانُ
medialis TA الأَخْمَصِيُّ الْإِنْسِي

المنشأ: الشريان الظنبوبي الخلفي ؛ الفروع :
الفروع العميقة والسطحية ؛ التوزع : أخصص
القدم ، أصابع القدم .

arteria poplitea TA الشَّرِيَانُ الْمَأْبُضِي

المنشأ: استمرار الشريان الفخذي ؛ الفروع :
الركبي العلوي الإنسي والوحشي ، الشريان
الركبي الأوسط ، الربلي ، الركبي السفلي
الإنسي والوحشي ، الشرايين الظنبوية الأمامية
والخلفية ، والمفصلي المأبضي والشبكة الرادفة ؛
التوزع : الركبة ، الربلة .

arteria princeps الشَّرِيَانُ
pollicis TA الرَّئِيسِي لِلْإِبْهَامِ
(=principle artery of thumb)

المنشأ: الشريان الكعبري ؛ الفروع : الجزء
الكعبري من السبابة ؛ التوزع : كلا الجانبين
والوجه الراحي من الإبهام .

arteria profunda الشَّرِيَانُ
brachii TA الْعَضْدِيُّ الْعَمِيقُ

المنشأ: الشريان العضدي ؛ الفروع : الفرع
الدالي ، الشريان المغذي ، الشرايين الجانبية
الكعبرية والإنسية ؛ التوزع : عظم العضد ،
عضلات وجلد الساعد .

arteria profunda الشَّرِيَانُ
clitoridis TA الْبَطْرِيُّ الْعَمِيقُ

المنشأ: الشريان الفرجي الغائر ؛ الفروع : لا
يوجد ؛ التوزع : البظر .

arteria profunda الشَّرِيَانُ
femoris TA الْفَخْذِيُّ الْعَمِيقُ

المنشأ: الشريان الفخذي ؛ الفروع : الشرايين
المنعطفة الوحشية والإنسية للفخذ ، الشرايين

الثاقبة ؛ التوزع : عضلات الفخذ ، مفصل
الفخذ ، عضلات الإلية ، عظم الفخذ .

arteria profunda الشَّرِيَانُ السَّنَانِي
linguae الْعَمِيقُ

المنشأ: الشريان اللساني ؛ الفروع : لا يوجد ؛
التوزع : اللسان ؛ ويسمى أيضاً شريان أسفل
اللسان .

arteria profunda الشَّرِيَانُ الْقَضِيْبِي
penis TA الْعَمِيقُ

المنشأ: الشريان الفرجي الغائر ؛ الفروع : لا
يوجد ؛ التوزع : الجسم الكهفي للقضيب .

arteria pudenda الشَّرِيَانُ
interna TA الْفَرْجِيُّ الْغَائِرُ

المنشأ: الشريان الحرقفي ؛ الفروع : الصفني
الخلفي أو الشفري الخلفي والشرايين المستقيمة
الخلفية ، العجانية ، الإحليلية ، شريان بصلة
القضيب أو الدهليز ، الشريان العميق للقضيب
أو البظر ، الشريان الخلفي للقضيب أو البظر .
التوزع : الأعضاء التناسلية الظاهرة للقناة
المستقيمة ، العجان .

arteria pulmonalis الشَّرِيَانُ الرَّئْوِيُّ
(=truncus pulmonalis TA) (الجدعُ الرَّئْوِيُّ)

المنشأ: مخروط البطين الأيمن ؛ الفروع :
الشريان الرئوي الأيسر ، الشريان الرئوي
الأيمن ؛ التوزع : الرئة .

arteria pulmonalis الشَّرِيَانُ
dextra TA الرَّئْوِيُّ الْإَيْمَنُ

المنشأ: الجذع الرئوي ؛ الفروع للفص العلوي :
الشريان القمي ، الأمامي ، الصاعد الأمامي
والنازل ، الصاعد الخلفي والنازل ؛ الفروع
للفص الأوسط : الإنسي والوحشي ؛ الفروع
للفص السفلي : الأمامي القاعدي ، الوحشي
القاعدي ، الإنسي القاعدي ، الخلفي
القاعدي ؛ التوزع : الرئة اليمنى .

arteria pulmonalis الشَّرِيَانُ
sinistra TA الرَّئْوِيُّ الْإَيْسَرُ

المنشأ: الجذع الرئوي ؛ الفروع للفص العلوي :

القسمى ، الصاعد والنازل ، اللساني الخلفي
(السفلي والعلوي) ؛ الفروع للفص السفلي :
العلوي ، الأمامي القاعدي ، الوحشي
القاعدي ، الإنسي القاعدي ، الخلفي
القاعدي ؛ التوزع : الرثة اليسرى .

arteria radialis الشريان الكعبري
indicus TA السبائي
المنشأ : الشريان الرئيسي للإبهام ؛ الفروع : لا
يوجد ؛ التوزع : السبابة . ويسمى أيضاً الشريان
الراحي الكعبري للسبابة .

arteria radialis TA الشريان الكعبري
المنشأ : الشريان العضدي ؛ الفروع : الراحي
الرسغي ، الفروع الراحية السطحية والخلفية
الرسغية ، الشريان الكعبري الراجع ، الشريان
الرئيسي للإبهام ، القوس الراحية العميقة ؛
التوزع : الساعد ، الرسغ ، اليد .

arteria rectalis الشريان
inferior TA المستقيمي السفلي
(=inferior الشريان الباسوري
rectal artery) (السفلي
(= inferior hemorhoidal artery)
المنشأ : الشريان الفرجي الغائر ؛ الفروع : لا
يوجد ؛ التوزع : المستقيم ، القناة الشرجية .

arteria rectalis الشريان المستقيمي
media TA الأوسط
(= الشريان الباسوري الأوسط)
المنشأ : الشريان الحرقفي الغائر أو العميق ؛
الفروع : الشريان المهبل ؛ التوزع : المستقيم ،
البروستاتة ، الحويصلة المنوية ، المهبل .

arteria rectalis الشريان المستقيمي
superior TA العلوي
arteria recurrens الشريان
radialis TA الراجع الكعبري
المنشأ : الشريان الكعبري ؛ الفروع : لا يوجد ؛
التوزع : الكعبري العضدي ، العضلة
العضدية ، منطقة المرفق .

arteria recurrens الشريان الراجع الظنبوبي

tibialis anterior TA الأمامي
المنشأ : الشريان الظنبوبي الأمامي ؛ الفروع : لا
يوجد ؛ التوزع : الظنبوبي الأمامي ، العضلة
الباسطة للأصابع الطويلة ، مفصل الركبة ،
اللفافة المجاورة والجلد .

arteria recurrens tibialis الشريان الراجع
posterior TA الظنبوبي الخلفي
المنشأ : الشريان الظنبوبي الأمامي ؛ الفروع : لا
يوجد ؛ التوزع : الركبة .

arteria recurrens الشريان
ulnaris TA الراجع الزندي
المنشأ : الشريان الزندي ؛ الفروع : الأمامي
والخلفي ؛ التوزع : منطقة مفصل المرفق .

arteria renalis TA الشريان الكلوي
المنشأ : الأورطي البطني ؛ الفروع : الفروع
الخالبية ، الشريان الكظري السفلي ؛ التوزع :
الكلوي ، الغدة فوق الكلوية (الكظرية) ،
الخالب .

arteria sacralis الشريان
mediana TA العجز الناصف
المنشأ : استمرار من الأورطي البطني ؛ الفروع :
الشريان القطني الأسفل ؛ التوزع : العجز ،
العصعص ، الشرج . ويسمى أيضاً الشريان
الذييلي ، العصعصي أو الشريان العجزي .

arteria scapularis الشريان
descendens TA الكتفي النازل
هو الفرع العميق من الشرايين المستعرضة
العنقية .

arteria segmenti شريان القطعة الأمامية
anterioris inferioris TA (للكلية)
المنشأ : الفرع الأمامي للشريان الكلوي ؛
الفروع : لا يوجد ؛ التوزع : القطعة الأمامية
السفلية من الكلية .

arteria segmenti anterioris شريان القطعة
superioris TA (للكلية)
المنشأ : الفرع الأمامي من الشريان الكلوي ؛
الفروع : لا يوجد ؛ التوزع : القطعة العلوية

	الأمامية من الكلية .	التوزع : العَصَلَةُ المَشْمَرَةُ (العَصَلَةُ المَعْلَقَةُ للخَصِيَّةِ) ، غطاء الحبل المنوي .
arteria segmenti	شُرَيَانُ	الشَّرِيَانُ الوَتْدِي
anterioris TA	القِطْعَةُ الأماميَّة (للكَبَد)	arteria
	المنشأ : الشريان الكبدي الأيمن ؛ الفروع : لا يوجد ؛ التوزع : القِطْعَةُ الأمامية من الفص الأيمن للكبد .	الحنكي
arteria segmenti	شُرَيَانُ القِطْعَةُ	sphenopalatina TA
inferioris TA	السُّفْلِيَّة (للكَلْبَةِ)	المنشأ : الشريان الفكي ؛ الفروع : الشريان الأنفي الوحشي الخلفي والفروع الحاجزية الخلفية ؛ التوزع : الأنسجة المرتبطة بالكهف الأنفي ، البلعوم الأنفي . ويسمى الشريان الأنفي الحنكي .
	المنشأ : الفَرْع الأمامي من الشريان الكلوي ؛ الفروع : لا يوجد ؛ التوزع : القِطْعَةُ السفلية من الكلية .	arteria spinalis
arteria segmenti	شُرَيَانُ القِطْعَةُ	anterior TA
lateralis TA	الوَحْشِيَّة (للكَبَد)	المنشأ : الجزء داخل القحف من الشريان الفقري ؛ الفروع : لا يوجد ؛ التوزع : التُّخَاع .
	المنشأ : الفرع الأيسر من الشريان الكبدي الأصلي ؛ الفروع : لا يوجد ؛ التوزع : القِطْعَةُ الوحشية من الفص الأيسر من الكبد .	arteria spinalis
arteria segmenti	شُرَيَانُ القِطْعَةُ	posterior TA
medialis TA	الإِنْسِيَّة (للكَبَد)	التُّخَاعِي الخَلْفِي
	المنشأ : الفرع الأيسر من الشريان الكبدي الأصلي ؛ الفروع : لا يوجد ؛ التوزع : القِطْعَةُ الإنسية من الفص الأيسر من الكبد .	arteria
arteria segmenti	شُرَيَانُ القِطْعَةُ	sternocleidomastoidea
posterioris TA	الخَلْفِيَّة (للكَلْبَةِ)	التَّرْفُؤِيَّة الخُشَائِيَّة
	المنشأ : الفرع الخلفي من الشريان الكلوي ؛ الفروع : لا يوجد ؛ التوزع : القِطْعَةُ الخلفية من الكلية .	هو الفرع القصي الترقوي الخشائي للشريان القذالي .
arteria segmenti	شُرَيَانُ القِطْعَةُ	arteria
superioris TA	العُلُويَّة (للكَلْبَةِ)	stylomastoidea TA
	المنشأ : الفرع العلوي من الشريان الكلوي ؛ الفروع : لا يوجد ؛ التوزع : القِطْعَةُ العلوية من الكلية .	المنشأ : الشريان الأذني الخلفي ؛ الفروع : الفروع الخشائية والركابية ، الشريان الطبلي الخلفي ؛ التوزع : جدران الكهف الطبلي ، الخلايا الخشائية ، العضلة الركابية .
arteria segmenti	شُرَيَانُ القِطْعَةُ	arteria subclavia TA
externa	الظَّاهِرُ	المنشأ : الجذع العضدي الرأسي (الأيمن) ، قوس الأورطي (الأيسر) ؛ الفروع : الجذوع الفقرية ، الشرايين الصدرية الغائرة ، الدرقية العنقية ، الضلعي الرقبى ؛ التوزع : الرقبة ، جدار الصدر ، التُّخَاع ، الدماغ ، السحايا ، الطرف العلوي .
(=arteria	(= شُرَيَانُ	arteria subcostalis TA
cremasterica TA)	العَصَلَةُ المَشْمَرَةُ	المنشأ : الأورطي الصدري ؛ الفروع : الفروع النخاعية والخلفية ؛ التوزع : جدار البطن
	(=) شُرَيَانُ العَصَلَةُ المَشْمَرَةُ ؛ المنشأ : الشَّرِيَانُ الشَّرْسُوفِي السُّفْلِي ؛ الفروع : لا يوجد ؛	

العلوي الخلفي .
arteria sublingualis TA الشَّرِيَانُ تُحْتَ اللِّسَانِ
 المنشأ: الشريان اللساني ؛ الفروع : لا يوجد ؛
 التوزع : الغدة تحت اللسان .
arteria submental TA الشَّرِيَانُ تُحْتَ الذَّقْنِ
 المنشأ: الشريان الوجهي ؛ الفروع : لا يوجد ؛
 التوزع : الأنسجة تحت الذقن .
arteria subscapularis TA الكَتَفِ
 المنشأ: الشريان الإبطنى ؛ الفروع : الصدري
 الخلفي والمنعطف الكتفي ؛ التوزع : الكتف
 ومنطقة الكتف .
arteria supraduodenalis الشَّرِيَانِ فَوْقَ
 الإِثْنَاعَشْرِيَّةِ العُلْوِيَّةِ
 المنشأ: الشريان المعدي الإثناعشري ؛ الفروع :
 الإثناعشري ؛ التوزع : الجزء الأول العلوي من
 الإثناعشري .
arteria supraorbitalis TA الحِجَاجِ
 المنشأ: الشريان العيني ؛ الفروع : السطحي ،
 العميق ، المضاعف ؛ التوزع : الجبهة ،
 العضلات العليا من الحجاج ، الجفن العلوي ،
 الجيوب الجبهية .
arteria suprarenalis الشَّرِيَانُ
 الكُظْرِي السُّفْلِي
 المنشأ: الشريان الكلوي ؛ الفروع : لا يوجد ؛
 التوزع : الغدة فوق الكلوية (الكظرية) .
 ويسمى أيضاً الشريان المحفظي السفلي .
arteria suprarenalis الشَّرِيَانُ
 الكُظْرِي الأَوْسَطِ
 المنشأ: الأورطي البطني ؛ الفروع : لا يوجد ؛
 التوزع : الغدة فوق الكلوية (الكظرية) .
 ويسمى أيضاً الشريان الكظري الأوسط
 والشريان المحفظي الأوسط الشريان الأورطي
 الكظري .
arteria suprascapularis TA الكَتَفِ

المنشأ: الجذع الدرقي الرقبى ؛ الفروع : الفرع
 الأخرمي ؛ التوزع : منطقة الترقوة ، العضلة
 الدالية ، الكتف . ويسمى أيضاً الشريان الكتفي
 المستعرض والشريان المستعرض الكتفي .
arteria supratrochlearis TA البَكْرَةِ
 المنشأ: الشريان العيني ؛ الفروع : لا يوجد ؛
 التوزع : الجزء الأمامي من الفروة . ويسمى
 الشريان الجبهي أو شريان الجبهة .
arteria tarsea الشَّرِيَانُ الرُّصْغِي
 الوَحْشِي
 المنشأ: الشريان الخلفي للقدم ؛ الفروع : لا
 يوجد ؛ التوزع : الرصغ .
arteria temporalis الشَّرِيَانُ
 الصُّدْغِي الأَوْسَطِ
 المنشأ: الشريان الصدغي السطحي ؛ الفروع :
 لا يوجد ؛ التوزع : الباحة الصدغية .
arteria temporalis profunda الشَّرِيَانُ
 الصُّدْغِي العَمِيقُ الأَمَامِيَّ
 المنشأ: الشريان الفكّي ؛ الفروع : إلى العظمة
 الوجنية والجناح الكبير من العظمة الوتدية ؛
 التوزع : العضلات الصدغية ، يتفاغر مع
 الشريان الصدغي الأوسط .
arteria temporalis profunda الشَّرِيَانُ
 الصُّدْغِي العَمِيقُ الخَلْفِيَّ
 المنشأ: الشريان الفكّي ؛ الفروع : لا يوجد ؛
 التوزع : العضلة الصدغية ، يتفاغر مع الشريان
 الصدغي الأوسط .
arteria temporalis superficialis TA الشَّرِيَانُ
 الصُّدْغِي السُّطْحِي
 المنشأ: السباتي الظاهر ؛ الفروع : الفروع
 النكفية والأذنية والقذالية ، الشريان الوجهي
 المستعرض ، الوجني الحجاجي ، الصدغي
 المتوسط ؛ التوزع : المنطقتان النكفية
 والصدغية .
arteria testicularis TA الشَّرِيَانُ الخُصْوِي
 المنشأ: الأورطي البطني ؛ الفروع : الحالبى ،

البربخي ؛ التوزع : الحالب ، البربخ ، الخصية .
ويسمى الشريان الحبلبي (Funicular artery) .
arteria thoracalis الشَّرِيَانُ الصَّدْرِي
lateralis الوَحْشِي
(=arteria thoracica lateralis TA)
المنشأ : الشريان الفكي ؛ الفروع : الفروع
الثديية ؛ التوزع : العضلات الصدرية ، الغدة
الثديية ؛ ويسمى أيضاً الشريان الثديي الظاهر
(External mammary artery) .

arteria thoracalis الشَّرِيَانُ الصَّدْرِي
suprema الأعلى
(=arteria thoracica suprema TA)
المنشأ : الشريان الإبطي ؛ الفروع : لا يوجد ؛
التوزع : الجزء الإبطي من جدار الصدر .

arteria thoracica الشَّرِيَانُ
interna TA الصَّدْرِي الغائر
المنشأ : الشَّرِيَانُ تَحْتَ التَّرْقُوَّة ؛ الفروع :
الشَّرِيَانُ التَّامُورِي الحجابي ، الفرع المنصفي ،
الشَّرِيَانِ الثُّوتِيَّة ، الفرع القصي ، الفرع الوَرَبِي
الأمامي ، الشَّرِيَانِ الثَّقَابِيَّة ، الشَّرِيَانُ العَضَلِي
الحجابي ، الشَّرِيَانُ الشَّرْسُوفِي العُلُوي ؛
التوزع : الجدار الصَّدْرِي الأمامي ، الحجاب ،
بَنَى المنصف مثل التَّامُورِ وَعُدَّة الثُّوتَةِ .

arteria thoracica الشَّرِيَانُ
lateralis TA الصَّدْرِي الوَحْشِي
المنشأ : الشريان الإبطي ؛ الفروع : لا يوجد ؛
التوزع : الجزء الإبطي من جدار الصدر .

arteria thoracica الشَّرِيَانُ
suprema TA الصَّدْرِي الأعلى
المنشأ : الشريان الإبطي ؛ الفروع : لا يوجد ؛
التوزع : الجزء الإبطي من جدار الصدر .

arteria الشَّرِيَانُ
thoracoacromialis TA الصَّدْرِي الأخرمي
المنشأ : الشريان الإبطي ؛ الفروع : الترقوي ،
الصدري ، العضلة الدالية ، الأخرمي ؛ التوزع :
منطقة العضلة الدالية ، الترقوة ، المنطقة
الصدرية . ويسمى أيضاً الشريان الأخرمي

الصدري (Thoracicoacromial) ، والمحوري
الصدري (Thoracic axis) .
arteria الشَّرِيَانُ
thoracodorsalis TA الصَّدْرِي الظَّهْرَانِي
المنشأ : الشَّرِيَانُ تَحْتَ الكَتَف ؛ الفروع : لا
يوجد ؛ التوزع : العَصَلَةُ تَحْتَ الكَتَف ،
العَصَلَةُ الظَّهْرِيَّة العَرَبِيَّة ، العَصَلَةُ المُنْشَارِيَّة
الأمامية ، العضلات الوَرَبِيَّة .

arteria thyroidea ima الشَّرِيَانُ الدَّرْقِي الأسفل
(=arteria thyroidea ima TA)
المنشأ : قوس الأورطي ، الجذع العضدي
الرأسي أو السباتي الأصلي الأيمن ؛ الفروع : لا
يوجد ؛ التوزع : الغدة الدرقية ؛ ويسمى أيضاً
شريان نويباور (Neubauer's artery) .

arteria thyroidea الشَّرِيَانُ الدَّرْقِي
ima TA الأسفل
هو الشريان الذي ينشأ من الأورطي «الجذع
العضدي الرأسي أو السباتي الأصلي الأيمن» ،
وليس له فروع ، ويتوزع إلى الغدة الدرقية ،
ويدعى أيضاً شريان نويبار (Neubauer's
artery) .

arteria thyroidea الشَّرِيَانُ الدَّرْقِي
inferior السفلي
(=arteria thyroidea inferior TA)
المنشأ : من الجذع الدرقي الرقبى ؛ الفروع :
الشَّرِيَانُ الحَنْجَرِي السُّفْلِي ، الشَّرِيَانُ الرِّغَامِي ،
الشَّرِيَانُ البُلْعُومِي ، الشَّرِيَانِ المَرَبِيَّة ، الشَّرِيَانُ
الرَّقْبِي الصَّاعِد ، شَرَايِنُ عَضَلِيَّة ، شَرِيَانُ
غدي . التوزع : الحَنْجَرَةَ ، الرِّغَامِي ، المريء ،
البُلْعُوم ، الغُدَّة الدَّرْقِيَّة ، عَضَلَات العُنُقُ .

arteria thyroidea الشَّرِيَانُ الدَّرْقِي
inferior TA السفلي
المنشأ : من الجذع الدرقي الرقبى ؛ الفروع :
الشَّرِيَانُ الحَنْجَرِي السُّفْلِي ، الشَّرِيَانُ الرِّغَامِي ،
الشَّرِيَانُ البُلْعُومِي ، الشَّرِيَانِ المَرَبِيَّة ، الشَّرِيَانُ
الرَّقْبِي الصَّاعِد ، شَرَايِنُ عَضَلِيَّة ، شَرِيَانُ
غدي . التوزع : الحَنْجَرَةَ ، الرِّغَامِي ، المريء ،

البُعُوم ، الغُدَّةُ الدَّرَقِيَّة ، عَضَلَات العُنُق .
arteria thyroidea الشَّرِيانُ الدَّرَقِي
superior TA العُلُوي
 المنشأ : الشريان السباتي الخارجي ، والفروع
 هي : فروع إلى العظم اللامي والقصي الترقوي
 الخشائي والحنجري العلوي الحلقي الدرقي
 والعضلي والغدي الأمامي والخلفي
 والوحشي ، والتوزع : إلى الغدة الدرقية
 والأنسجة المجاورة .
arteria tibialis الشَّرِيانُ الطَّنْبُوبِي
anterior TA الأمامي
 المنشأ : الشريان المأبضي ؛ الفروع : الراجع
 الطنبوبي الخلفي والأمامي والشرايين الكعبية
 الأمامية الإنسية والوحشية ، الشبكة الكعبية
 الوحشية والإنسية ؛ التوزع : الساق ، الكاحل ،
 القدم .
arteria tibialis الشَّرِيانُ الطَّنْبُوبِي
posterior TA الخَلْفِي
 المنشأ : الشريان المأبضي ؛ الفروع : الفرع
 الشظوي المنعطف ، الشظوي (Peroneal) ،
 الأحمصي الإنسي ، والأحمصي الوحشي .
 التوزع : الساق ، القدم .
arteria transversa الشَّرِيانُ
colli TA المُسْتَعْرِضُ الرَقْبِي
arteria transversa الشَّرِيانُ
faciei TA المُسْتَعْرِضُ الوَجْهِي
 المنشأ : الشريان الصدغي السطحي ؛ الفروع :
 لا يوجد ؛ التوزع : الباحة النكفية .
arteria transversa الشَّرِيانُ
scapulae TA المُسْتَعْرِضُ الكَتْفِي
 (=arteria **suprascapularis**) فَوْقَ الكَتْفِي
 المنشأ : الجذع الدرقي الرقبى ؛ الفروع : الشريانُ
 الأخرمي ، الشريانُ فوق القص المَفْصَلِي ،
 الشَّرِيانِ المُغَذِيَّة ، الشريان فوق الشوكة ،
 الشريان تحت الشوكة ؛ التوزع : الترقوة ، عَظْمُ
 الكتف ، جلد الصدر ، الجلد فوق الأخرم ،

المَفْصَلُ الأخرمي الترقوي ، مَفْصَلُ الكَتْفِ ،
 العَضَلَةُ فَوْقَ الشَّوْكَ ، العَضَلَةُ داخل الشَّوْكَ .
arteria tympanica الشَّرِيانُ الطَّبْلِيُّ
anterior TA الأمامي
 المنشأ : الشريانُ الفَكِّي ؛ الفروع : لا يوجد ؛
 التوزع : الغشاء الطَّبْلِي ، الأذُنُ الوَسْطَى ،
 العُظَيَّمات .
arteria tympanica الشَّرِيانُ الطَّبْلِيُّ
inferior TA السُّفْلِي
 المنشأ : البلعومي الصاعد ؛ الفروع : لا يوجد ؛
 التوزع : الكهف الطبلي .
arteria tympanica الشَّرِيانُ
posterior TA الطَّبْلِيُّ الخَلْفِي
 المنشأ : الشريانُ الإيْرِي الخَشَّائِي ؛ الفروع : لا
 يوجد ؛ التوزع : حجرة الأذُنُ الوَسْطَى ، الجزء
 الخَلْفِي للغشاء الطَّبْلِي .
arteria tympanica الشَّرِيانُ
superior TA الطَّبْلِيُّ العُلُوي
 المنشأ : الشريانُ السَّحَائِي الأَوْسَطُ (المُتَوَسِّطُ) ؛
 الفروع : لا يوجد ؛ التوزع : حجرة الأذُنُ
 الوَسْطَى ، العَضَلَةُ المُوْتَرَةُ لغشاء الطَّبْل .
arteria ulnaris TA الشَّرِيانُ الزَّنْدِيُّ
 المنشأ : الشريان العضدي ؛ الفروع : الشريان
 الراحي الرسغي ، الرسغي الخلفي ، الفرع
 الراحي العميق ، الراجع الزندي ، الشرايين بين
 العظام الأصلية ، القوس الراحي السطحي ؛
 التوزع : الساعد ، الرسغ ، اليد .
arteria umbilicalis TA الشَّرِيانُ السُّرِّيُّ
 المنشأ : الشريان الحرقفي الغائر ؛ الفروع :
 الشرايين الأسهرية والمثانية العلوية ؛ التوزع :
 القناة الأسهرية ، الحويصلة المنوية ، الخصية ،
 المثانة البولية ، الحالب .
arteria urethralis TA الشَّرِيانُ الإِحْلِيلِيُّ
 المنشأ : الشريان الفرجي الغائر ؛ الفروع : لا
 يوجد ؛ التوزع : الإحليل .
arteria uterina TA الشَّرِيانُ الرَّحْمِيُّ
 المنشأ : الشريان الحرقفي الغائر ؛ الفروع :

الفروع المبيضية والقنوية ، الشريان المهبلية ؛
التوزع : الرحم ، المهبل ، الرباط المدور للرحم ،
القناة الرحمية ، المبيض . ويسمى أيضاً الشريان
القنوي (Fallopian artery) .

arteria vaginalis TA الشَّرْيَانُ المَهْبَلِي

المنشأ : الشريان الرحمي ؛ الفروع : لا يوجد ؛
التوزع : المهبل ، قاع المثانة .

arteria vertebralis TA الشَّرْيَانُ الفَقْرِي

ينقسم إلى أربعة أجزاء : الجزء الأول أو الجزء ما
قبل الفقرات (Pars prevertebralis) ؛ الجزء
الثاني أو الجزء الفقهي (Pars atlantica) ؛ الجزء
الثالث أو الجزء المستعرض (Pars
transversaria) ؛ الجزء الرابع أو الجزء داخل
القحف (Pars intracranialis) ؛ المنشأ : الشريان
تحت الكتفي ؛ الفروع : الجزء المستعرض ؛
الفرع النخاعي والعضلي ، الجزء داخل
الدماغ : الشريان النخاعي الأمامي والشريان
الخيشي السفلي الخلفي وفروعه ؛ التوزع :
عضلات الرقبة ، الفقرات ، النخاع ، الخيش ،
المخ السفلي .

arteria vesicalis الشَّرْيَانُ المَثَانِي

inferior TA السُّفْلِي

المنشأ : الشريان الحرقفي الغائر ؛ الفروع :
البروستاتي ؛ التوزع : المثانة ، البروستاتة ،
الحويصلة المنوية ، أسفل الحالب .

arteria volaris indicis الشَّرْيَانُ

radialis الرَّاحِي السَّبَّابِي الكُعْبَرِي

(=arteria radialis الشَّرْيَانُ الكُعْبَرِي

indicis TA) (السَّبَّابِي)

المنشأ : الشريان الرئيسي للإبهام ؛ الفروع : لا
يوجد ؛ التوزع : السبابة . ويسمى أيضاً الشريان
الراحي الكعبري للسبابة .

arteria الشَّرْيَانُ الوَجْنِي

zygomatico-orbitalis TA الحَجَّاجِي

المنشأ : الشريان الصدغي السطحي ؛ الفروع :
لا يوجد ؛ التوزع : الجانب الوحشي من
الحجاج .

arteriae alveolares superiores الشَّرْيَانِ

السِّنِّيَّة العُلْوِيَّة الأَمَامِيَّة

المنشأ : الشريان تحت الحجاج ؛ الفروع :

الشريان السني والمتعلق بدواعم السن ؛ التوزع :

مناطق القواطع والأنياب المتعلقة بالفك

العلوي ، الجيوب المتعلقة بالفك العلوي .

وتسمى أيضاً الشرايين السنية الأمامية .

arteriae arciformes الشَّرْيَانِ القَوْسِيَّة

renis الكُلْوِيَّة

(=arteriae arcuatae renis)

المنشأ : الشريان بين الفصوص ؛ الفروع :

الشريان بين الفصيصات والشُرَيْنَات المستقيمة ؛

التوزع : النسيج الكلوي . وتسمى أيضاً

الأقواس الشريانية الكلوية .

arteriae arcuatae الشَّرْيَانِ القَوْسِيَّة

renis TA الكُلْوِيَّة

المنشأ : الشريان بين الفصوص ؛ الفروع :

الشريان بين الفصيصات والشُرَيْنَات المستقيمة ؛

التوزع : النسيج الكلوي . وتسمى أيضاً

الأقواس الشريانية الكلوية .

arteriae auriculares الشَّرْيَانِ

الأذْنِيَّة الأَمَامِيَّة

(=rami auriculares الفُرُوعُ الأذْنِيَّة الأَمَامِيَّة

anteriores arteriae للشَّرْيَانِ الصَّدْعِيَّة

temporalis superficialis) (السَّطْحِيَّة)

هي الفروع الأذنية الأمامية للشرايين الصدغية

السطحية ، تروِّي الوجه الوحشي من الصيوان

والصماخ السمعي الظاهر (External acoustic

meatus) .

arteriae bronchiales الشَّرْيَانِ القَصْبِيَّة

(=rami bronchiales (= الفُرُوعُ القَصْبِيَّة

aortae thoracicae) للأورطي الصدري

arteriae cerebrales TA الشَّرْيَانِ المَخِيَّة

هي عدة شرايين تروِّي الدماغ ، منها الشريان

المخي الأمامي .

arteriae الشَّرْيَانِ العُنْقِيَّة

cervicovaginales المَهْبَلِيَّة

هي فروع كبيرة عديد منها من الشريان
الرحمي ، تفرّع من جانب الرحم على مستوى
عق الرحم لتروّي المهبل .

arteriae ciliares الشَّرَائِينُ

anteriores TA الهَدْيِيَّةُ الأَمَامِيَّةُ

المنشأ : الشريانان العيني والدمعي ؛ الفروع :
صلبة العين والشرايين المتحمة الأمامية ؛
التوزع : القرزية ، المتحمة .

arteriae ciliares posteriores الشَّرَائِينُ الهَدْيِيَّةُ

breves TA الخَلْفِيَّةُ القَصِيرَةُ

المنشأ : الشريان العيني ؛ الفروع : لا يوجد ؛
التوزع : الغلالة المشيمية للعين . وتسمى أيضاً
الشرايين الهدبية القصيرة (Short ciliary
arteries) .

arteriae ciliares posteriores الشَّرَائِينُ الهَدْيِيَّةُ

longae TA الخَلْفِيَّةُ الطَّوِيلَةُ

المنشأ : الشريان العيني ؛ الفروع : لا يوجد ؛
التوزع : القرزية ، الناتج الهدبي . وتسمى أيضاً
الشرايين الهدبية الطويلة (Long ciliary
arteries) .

arteriae conjunctivales الشَّرَائِينُ الأَمَامِيَّةُ

anteriores TA للمُتَحَمَّةُ

المنشأ : الشريان الهدبي الأمامي ؛ الفروع : لا
يوجد ؛ التوزع : المتحمة .

arteriae conjunctivales الشَّرَائِينُ الخَلْفِيَّةُ

posteriores TA للمُتَحَمَّةُ

المنشأ : الشريان الجفني الإنسي ؛ الفروع : لا
يوجد ؛ التوزع : اللحيمية الدمعية ، المتحمة .

arteriae digitales الشَّرَائِينُ الظَّهْرَانِيَّةُ

dorsales manus TA لأَصَابِعِ اليَدِ

المنشأ : الشرايين السنية الخلفية ؛ الفروع : لا
يوجد ؛ التوزع : ظهر الأصابع .

arteriae digitales dorsales الشَّرَائِينُ

pedis TA الظَّهْرَانِيَّةُ لأَصَابِعِ القَدَمِ

المنشأ : الشرايين المشطية الخلفية ؛ الفروع : لا
يوجد ؛ التوزع : ظهر أصابع القدم .

arteriae digitales palmares الشَّرَائِينُ

الإصْبَعِيَّةُ الرَّاحِيَّةُ الأَصْلِيَّةُ communes TA

المنشأ : القوس الراحي السطحي ؛ الفروع :
الشرايين الراحية الإصبعية الأصلية ؛ التوزع :
الأصابع .

arteriae digitales palmares الشَّرَائِينُ

propriae TA الإصْبَعِيَّةُ الرَّاحِيَّةُ المَخْصُوصَةُ

المنشأ : الشرايين الإصبعية الراحية الأصلية ؛
الفروع : لا يوجد ؛ التوزع : الأصابع . وتُسمى
أيضاً الشرايين الإصبعية الرادفة (Collateral
digital arteries) .

arteriae digitales plantares الشَّرَائِينُ

communes TA الإصْبَعِيَّةُ الرَّاحِيَّةُ الأَصْلِيَّةُ

المنشأ : الشرايين المشطية الأحمصية ؛ الفروع :
الشرايين الإصبعية الأحمصية المخصصة ؛
التوزع : أصابع القدم .

arteriae digitales plantares الشَّرَائِينُ

propriae TA الإصْبَعِيَّةُ الرَّاحِيَّةُ المَخْصُوصَةُ

المنشأ : الشرايين الإصبعية الأحمصية الأصلية ؛
الفروع : لا يوجد ؛ التوزع : أصابع القدم .

arteriae digitales volares الشَّرَائِينُ

communes الإصْبَعِيَّةُ الرَّاحِيَّةُ الأَصْلِيَّةُ

(=arteriae digitales palmares
communes TA)

المنشأ : القوس الراحي السطحي ؛ الفروع :
الشرايين الراحية الإصبعية الأصلية ؛ التوزع :
الأصابع .

arteriae digitales volares الشَّرَائِينُ

propriae الإصْبَعِيَّةُ الرَّاحِيَّةُ المَخْصُوصَةُ

(=arteriae digitales palmares propriae)

المنشأ : الشرايين الإصبعية الراحية الأصلية ؛
الفروع : لا يوجد ؛ التوزع : الأصابع . وتُسمى
أيضاً الشرايين الإصبعية الرادفة (Collateral
digital arteries) .

arteriae episclerales TA الشَّرَائِينُ فَوْقَ الصُّلْبَةِ

المنشأ : الشريان الهدبي الأمامي ؛ الفروع : لا
يوجد ؛ التوزع : القرزية ، الناتج الهدبي .

arteriae gastricae الشَّرَائِينُ

المعدية القصيرة breves TA
المنشأ: الشريان الطحالي؛ الفروع: لا يوجد؛
التوزع: الجزء العلوي من المعدة.

الشرايين arteriae helicinae
الحلزونية القضيبيّة penis TA
تخرج الشرايين الحلزونية من الأوعية الدموية
للقضيب التي تحتقن (تنتفخ) مسببة انتصاب
العضو الذكري، وتسمى شرايين مولر
(Arteries of Müller).

الشرايين اللفائفية arteriae ileae TA
المنشأ: الشريان المساريقي العلوي؛ الفروع: لا
يوجد؛ التوزع: اللفائفي.

الشرايين اللفائفية arteriae ilei
المنشأ: الشريان المساريقي العلوي؛ الفروع: لا
يوجد؛ التوزع: اللفائفي.

الشرايين الوربية arteriae intercostales
هي 13 شرياناً في الأمام و13 في الخلف، تنشأ
من شرايين مختلفة.

الشريانان الوربيان arteriae intercostales
الخلفيان الأول والثاني posteriores I et II
المنشأ: الشريان الوربي الأعلى؛ الفروع:
الفروع الظهرية والتخاعية؛ التوزع: الجزء
العلوي من الجدار الصدري.

الشرايين الوربية الخلفية arteriae intercostales
الثالث إلى الحادي عشر posteriores III-XI TA
المنشأ: الأورطي الصدري؛ الفروع: الفروع
الظهرية، الجانبية، الوربية، الوحشية،
الجلدية، العضلية؛ التوزع: الجزء السفلي من
الجدار الصدري، غدة الثدي.

الشرايين بين فصوص الكبد arteriae interlobulares
hepatis TA
تنشأ الشرايين من الفرع الأيمن أو الأيسر من
الشريان الكبدي المخصوص، وتغريين
فصيصات الكبد.

الشرايين بين فصوص الكلى arteriae interlobulares
renis TA
تنشأ من الشرايين القوسية للكلية، وتتوزع إلى
كبيبات الكلية.

الشرايين المعوية arteriae intestinales
المنشأ: الشريان المساريقي العلوي؛ الفروع: لا
يوجد؛ التوزع: الصائم (اللفائفي).

الشرايين الصائمية arteriae jejunales TA
المنشأ: الشريان المساريقي العلوي، الفروع: لا
يوجد؛ التوزع: الصائم.

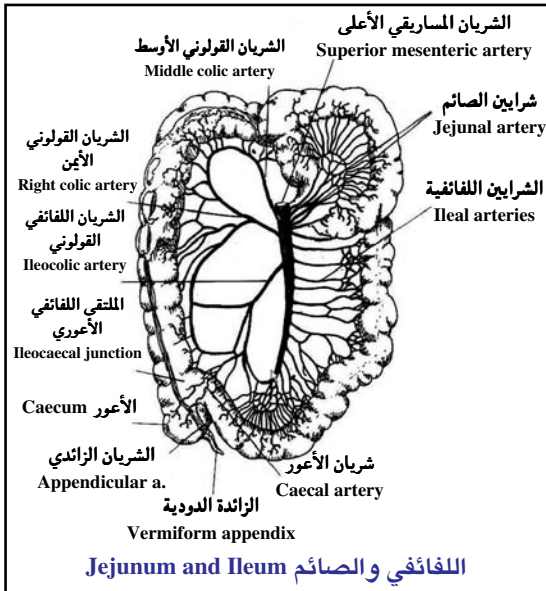
الشرايين الشفريّة arteriae labiales anteriores
الأمامية الفرجية vulvae TA
(= الفروع الشفريّة الأمامية (=rami labiales
للشريان الفخذي)

الشرايين الشفريّة arteriae labiales posteriores
الخلفية الفرجية vulvae TA
(= الفروع الشفريّة الخلفية (=rami labiales
للشريان الفخذي)

الشرايين الشفريّة الخلفية الفرجية arteriae labiales posteriores
vulvae TA
(= الفروع الشفريّة الخلفية (=rami labiales
للشريان الفرجي)

الشرايين الشفريّة الخلفية الفرجية arteriae labiales posteriores
vulvae TA
(= الفروع الشفريّة الخلفية (=rami labiales
للشريان الفرجي)

الشرايين الشفريّة الخلفية الفرجية arteriae labiales posteriores
vulvae TA
(= الفروع الشفريّة الخلفية (=rami labiales
للشريان الفرجي)



المستقيمية ، ويساعدان في تروية العضلتين
الإسكية الكهفية والبصلية الإسفنجية والشفر
الصغير والشفر الكبير .
arteriae lumbales TA الشَّرَائِنُ القَطْنِيَّةُ
المنشأ : الأورطي البطني ؛ الفروع : الشوكية
والظهرانية ؛ التوزع : جدار البطن الخلفي ،
محفظه الكلية .
arteriae mediastinales الشَّرَائِنُ
anteriores المنصَّفةُ الأماميةُ
(=rami mediastinales (= الفُروعُ المنصَّفةُ
arteriae thoracicae للشَّرَيَّانِ الصَّدْرِيَّ
internae) الغائرُ
هي فُروعٌ تُروِّي منطقة اللعوة والتأمور والعقد
اللمفية والتوتة في القسمين العلوي والأمامي
من المنصَّف .
arteriae metacarpales الشَّرَائِنُ
dorsales TA السَّعِيَّةُ الظَّهْرَانِيَّةُ
المنشأ : الشريان الكعبري والشبكة الرسغية
الخلفية . الفروع : الشرايين الأصبعية الخلفية ؛
التوزع : خلف الأصابع . وتسمى أيضاً
الشرايين السنعية الخلفية (Arteriae
metacarpeae dorsales) .
arteriae metacarpales الشَّرَائِنُ
palmares TA السَّعِيَّةُ الرَّاحِيَّةُ
المنشأ : القوس الراحي العميق ؛ الفروع : لا
يوجد ؛ التوزع : الأجزاء العميقة من المشط ؛
وتُسمَّى الشرايين الراحية بين السنعية (Palmar
intermetacarpal arteries) .
arteriae metacarpales الشَّرَائِنُ
volares TA السَّعِيَّةُ الرَّاحِيَّةُ
(=arteriae metacarpales palmares TA)
المنشأ : القوس الراحية العميقة ؛ الفروع : لا
يوجد ؛ التوزع : الأجزاء العميقة من المشط ؛
وتُسمَّى أيضاً الشرايين الراحية بين السنعية
(Palmar intermetacarpal arteries) .
arteriae metatarsales الشَّرَائِنُ
dorsales TA المشطِيَّةُ الظَّهْرَانِيَّةُ

المنشأ : الشريان القوسي للقدم ؛ الفروع :
الشرايين الإصبعية الظهرانية ؛ التوزع : القدم ،
أصابع القدم . وتُسمَّى الشرايين الظهرانية
المشطية .
arteriae metatarsales الشَّرَائِنُ المشطِيَّةُ
plantares TA الأخمَصِيَّةُ
المنشأ : القوس الأخمصية ؛ الفروع : الفروع
الثاقبة ، الشرايين الأصلية والخاصة المشطية
الإصبعية ؛ التوزع : أصابع القدم . وتسمى أيضاً
الشرايين الإصبعية الأصلية للقدم .
arteriae nasales posteriores الشَّرَائِنُ الأنْفِيَّةُ
laterales TA الخَلْفِيَّةُ الوَحْشِيَّةُ
المنشأ : الشريان الوتدي الحنكي ؛ الفروع : لا
يوجد ؛ التوزع : الجيوب الجبهية ، الفكية ،
الغرابية والوتدية .
arteriae nutrientes الشَّرَائِنُ
humeri TA المُغَذِيَّةُ للعَضُدِ
المنشأ : الشرايين العضدية والعضدية العميقة ؛
الفروع : لا يوجد ؛ التوزع : العضد .
arteriae oesophagea الشَّرَائِنُ المريئِيَّةُ
(=rami oesophagei (= الفُروعُ المريئِيَّةُ
للأورطي الصَّدْرِي))
هي فروعٌ شريانية مريئِيَّة ناشئة من الشريان
الأورطي الصدري .
arteriae palatinae الشَّرَائِنُ
minores TA الحَنَكِيَّةُ الصَّغِيرَةُ
المنشأ : الشريان الحنكي النازل ؛ الفروع : لا
يوجد ؛ التوزع : الحنك الرخو ، اللوزتان .
arteriae palpebrales الشَّرَائِنُ
laterales TA الجَفْنِيَّةُ الوَحْشِيَّةُ
المنشأ : الشريان الدمعي ؛ الفروع : لا يوجد ؛
التوزع : جفن العين ، الملتحمة .
arteriae palpebrales الشَّرَائِنُ
mediales TA الجَفْنِيَّةُ الإنْسِيَّةُ
المنشأ : الشريان العيني ؛ الفروع : الملتحمة
الخلفي ؛ التوزع : جفن العين .
arteriae pancreaticoduodenales الشَّرَائِنُ

inferiores TA البَنْكْرِيَّاسِيَّةُ الْإِثْنَا عَشْرِيَّةُ السُّفْلِيَّةُ
 المنشأ: الشريان المساريقي العلوي ؛ الفروع :
 الأمامي والخلفي ؛ التوزع : البنكرياس ،
 الإثنا عشرية .

arteriae perforantes TA الشَّرَائِينُ الثَّاقِبَةُ
 المنشأ: ثلاثة فروع عادة من الشريان الفخذي
 العميق الذي يثقب مغرز العضلة المقرّبة العظمى
 ليصل إلى القسم الخلفي من الفخذ ؛ الفروع :
 الشرايين المغذية ؛ التوزع : العضلة المقرّبة ، وتر
 المأبض ، الألوية ، عظم الفخذ .

arteriae phrenicae الشَّرَائِينُ
inferiores TA الحِجَابِيَّةُ السُّفْلِيَّةُ
 المنشأ: الأورطي البطني ؛ الفروع : فوق الكلوي
 (الكظري) العلوي ؛ التوزع : الحجاب الحاجز ،
 الغدة الكظرية . وتسمّى أيضاً الشرايين الحجابية
 الكبيرة (Great phrenic arteries) ، أو الشرايين
 الحجابية (Diaphragmatic arteries) .

arteriae phrenicae الشَّرَائِينُ
superiores TA الحِجَابِيَّةُ الْعُلْوِيَّةُ
 المنشأ: الأورطي الصدري ؛ الفروع : لا يوجد ؛
 التوزع : السطح العلوي من الجزء الفقري
 للحجاب الحاجز . وتسمّى الشرايين الحجابية
 العلوية .

arteriae pudendae الشَّرَائِينُ
externae TA الْفَرْجِيَّةُ الظَّاهِرَةُ
 المنشأ: الشريان الفخذي ؛ الفروع : الصفني
 الأمامي أو الشفري الأمامي والأربي ؛ التوزع :
 الجسم الكهفي للقضيب في الذكر .

arteriae renales TA شَرَائِينُ الْكُلَيْةِ
 هي الشرايين الكلوية التي تضمُّ عدداً من
 الشرايين ، مثل الشرايين بين الفصوص .

arteriae الشَّرَائِينُ خَلْفَ
retroduodenales TA الْإِثْنَا عَشْرِيَّةُ
 المنشأ: الفرع الأول من المعدي الإثنا عشرية ؛
 الفروع : لا يوجد ؛ التوزع : القناة الصفراوية ،
 الإثنا عشرية ، رأس البنكرياس .

arteriae sacrales الشَّرَائِينُ

laterales TA الْعَجْزِيَّةُ الْوَحْشِيَّةُ
 المنشأ: الشريان الحرقفي القطني ؛ الفروع :
 الفروع الشوكية ؛ التوزع : الأنسجة حول
 العصعص والعجز .

arteriae scrotales الشَّرَائِينُ
anteriores الصَّفْنِيَّةُ الْأَمَامِيَّةُ
 (= rami scrotales) (= الْفُرُوعُ الصَّفْنِيَّةُ
 الْأَمَامِيَّةُ لِلشَّرَائِينِ
 الْفَخْذِيِّ)
arteriae scrotales الشَّرَائِينُ
posteriores الصَّفْنِيَّةُ الْخَلْفِيَّةُ
 (= rami scrotales) (= الْفُرُوعُ الصَّفْنِيَّةُ الْخَلْفِيَّةُ
 لِلشَّرَائِينِ الْفَخْذِيِّ)
arteriae sigmoideae TA الشَّرَائِينُ السِّيْمِيَّةُ
 المنشأ: الشريان المساريقي السفلي ؛ الفروع : لا
 يوجد ؛ التوزع : القولون السيني .

arteriae suprarenales الشَّرَائِينُ
superiores TA الْكُظْرِيَّةُ الْعُلْوِيَّةُ
 المنشأ: الشريان الحجابي السفلي ؛ الفروع : لا
 يوجد ؛ التوزع : الغدة فوق الكلوية
 (الكظرية) .

arteriae surales TA الشَّرَائِينُ الرَّبْلِيَّةُ
 المنشأ: الشريان المأبضي ؛ الفروع : لا يوجد ؛
 التوزع : المنطقة المأبضية ، الربلة .

arteriae tarsoeae الشَّرَائِينُ
mediales TA الرُّصْغِيَّةُ الْإِنْسِيَّةُ
 المنشأ: الشريان الظهري للقدم (شريان ظهر
 القدم) ؛ الفروع : لا يوجد ؛ التوزع : جانب
 القدم .

arteriae temporales الشَّرَائِينُ
profundae TA الصَّدْغِيَّةُ الْعَمِيقَةُ
 هي ثلاثة شرايين أمامي وخلفي وسطحي .

arteriae thymicae الشَّرَائِينُ التُّوتِيَّةُ
 (= rami thymici) (= الْفُرُوعُ التُّوتِيَّةُ لِلشَّرَائِينِ
 الصَّدْرِيِّ الْغَائِرِ)

internae)
هي فُرُوعُ تَرْوِي غَدَّةَ التوتة والقسم الأمامي من المنصف .

arteriae vesicales الشَّرَائِينُ
superiores TA المثانيَّةُ العُلويَّةُ
المنشأ: الشريان السُرِّي ؛ الفروع : لا يوجد ؛
التوزع : المثانة ، الثنية الناصفة للسرة (المريطاء)
(Urachus) ، الحالب .

arteriae TA شَرَائِين
(sing. arteria) (ف: شَرِيَان)
جمع شريان .

arterial شَرِيَانِي
متعلق بالشريان أو الشرايين .

arteriectasia تَوَسُّعُ الشَّرِيَانِ
(=arteriectasis)
تَوَسُّعٌ فِي الشَّرِيَانِ مع تطاول فيه .

arteriectomy اسْتِنْصَالُ الشَّرِيَانِ
استئصال جزء من الشريان .

arteriectopia انْتِبَازُ الشَّرِيَانِ
إزاحة الشريان عن مكانه الطبيعي .

arterio- سَابِقَةٌ بِمَعْنَى الشَّرِيَانِ
تركيبة تشير إلى العلاقة مع شريان أو شرايين .

arteriocapillary شَرِيَانِي شَعِيرِي
يتلائم مع الشرايين والشعيرات الدموية أو منسوب إليها .

arteriodilating تَوَسِيعُ الشَّرَائِينِ
زيادة مقاس الشرايين ، لاسيما الشريينات ،
بفعل الأدوية غالباً أو بالقولب .

arteriogenesis تَخْلُقُ الشَّرَائِينِ
تكوين الشرايين ، تكون الأوعية .

arteriogram صَوْرَةٌ شَرِيَانِيَّةٌ
(=arteriograph)
صورة شريانية تُؤخذ في أثناء تصوير الشرايين .

arteriograph صَوْرَةٌ شَرِيَانِيَّةٌ
فيلم مُقَدَّمٌ بتصوير الشرايين .

arteriography تَصْوِيرُ الشَّرَائِينِ
هو التصوير الوعائي للشرايين ؛ طريقة تحديد

شرايين الدماغ والعين وغيرها وتخطيطها بعد حقن مادة معتممة أو ظليلة فيها .

catheter تَصْوِيرُ الشَّرَائِينِ
بالقُطْرَةِ

arteriography تَصْوِيرُ الأَوْعِيَةِ بعد حَقْنِ مادة تباين من خلال قِطَارٍ يُوَضَعُ فِي الشَّرِيَانِ .

cerebral تَصْوِيرُ شَرَائِينِ
الدماغ

arteriography (=تَصْوِيرُ أَوْعِيَةِ
(=cerebral) الدماغ)
الدماع)
طريقة تحديد شرايين الدماغ والعين وتخطيطها بعد حقن مادة معتممة أو ظليلة فيها .

operative تَصْوِيرُ الشَّرَائِينِ
أثناء الجراحة

arteriography طريقة تحديد شرايين الدماغ والعين وتخطيطها بعد حقن مادة معتممة أو ظليلة فيها خلال العملية الجراحية .

selective arteriography تَصْوِيرُ شَرِيَانِي انْتِقَائِي
تصوير شعاعي لوعاء دموي معين بواسطة مادة تُحقن مباشرة فيه ، ويكون ذلك عادةً عن طريق قِطَارٍ .

arteriola TA شَرِيَانِ
(pl. arteriolae) (ج: شَرِيَانَات)
الفروع الشرينية الدقيقة ، خاصة الموجودة بالقرب من الشعيرات الدموية .

arteriola glomerularis الشَّرِينُ
الكُبَيْبِي الوارد (في الكُلْوَةِ)
فرع من الشريان بين الفصوص الذي يغذي الكبيبات ؛ ويسمى الشريان الوارد للكبيبات (Afferent atery of glomerulus) ، أو الوعاء الوارد للكبيبات (Afferent vessel of glomerulus) ، أو الوعاء الوارد الكبيبي (Vas afferens glomeruli) .

arteriola glomerularis الشَّرِينُ
الكُبَيْبِي الصَّادِرُ (في الكُلْوَةِ)
هو من الشريينات التي تخرج من الكبيبات الكلوية ، وتقسّم إلى شعيرات دموية تروي

أنابيب الكلية ؛ ويسمى أيضاً الشريان الصادر من الكبيبات (Efferent artery of glomerulus) ، أو الوعاء الصادر من الكبيبات (Efferent vessel of glomerulus) أو الوعاء الصادر الكبيبي (Vas efferens glomeruli) .

arteriola macularis شُرَيْنٌ
البُقْعَةُ السُّفْلِيَّ (في الشَّبَكِيَّة) inferior TA
شُرَيْنٌ يروِّي البُقْعَةَ الشَّبَكِيَّةَ السُّفْلِيَّ .

arteriola macularis شُرَيْنٌ
البُقْعَةُ العُلْوِيَّ (في الشَّبَكِيَّة) superior TA
شُرَيْنٌ يروِّي البُقْعَةَ الشَّبَكِيَّةَ العُلْوِيَّ .

arteriola medialis شُرَيْنٌ الشَّبَكِيَّة
retinae TA الأنْسِي
فرع صغير يمد الباحة المركزية من الشبكية بالدم .

arteriola nasalis retinae شُرَيْنٌ
inferior TA الشَّبَكِيَّة الأَنْفِي السُّفْلِيَّ
فرع صغير من الشريان المركزي للشبكية يمد الباحة الأنفية السفلية من الشبكية .

arteriola nasalis retinae شُرَيْنٌ الشَّبَكِيَّة
superior TA الأنْفِي العُلْوِيَّ
فرع صغير من الشريان المركزي للشبكية يمد الباحة الأنفية العلوية من الشبكية .

arteriola temporalis شُرَيْنٌ الشَّبَكِيَّة
retinae inferior TA الصَّدْغِي السُّفْلِيَّ
فرع من الشريان المركزي للشبكية يمد الباحة الصدغية السفلية من الشبكية .

arteriola temporalis retinae شُرَيْنٌ الشَّبَكِيَّة
superior TA الصَّدْغِي العُلْوِيَّ
فرع من الشريان المركزي للشبكية يمد الباحة الصدغية العلوية من الشبكية .

arteriolas ellipsoidae الشَّرِيَّاتُ الإِهْلِيْلِيَّةُ TA
هي الشَّرِيَّاتُ المَعْمَدَةُ (Sheathed arteries) .

arteriolae rectae الشَّرِيَّاتُ
renis TA المُسْتَقِيْمَةُ الكُلْوِيَّةُ
فروع من الشرايين المستقيمة من الكلية تخرج من الشريانات الصادرة من الكبيبات ، وتمر نحو

الأسفل إلى أهرامات الكلية ، وتسمى أيضاً الأوعية المستقيمة الكلوية (Vasa recta renis) ، كما تُسَمَّى أحياناً الشريانات المستقيمة الكاذبة (Arteriolae rectae spuriae) ، أو الشريانات المستقيمة الكاذبة الكلوية (False straight arterioles of the kidney) لتمييزها عن الفروع المستقيمة المباشرة من الشرايين القوسية أو بين الفصوص التي تسمى الشريانات المستقيمة الحقيقية (Arteriolae rectae verae) ، أو الشريانات المستقيمة الحقيقية من الكلية (True straight arterioles of the kidney) .

arteriolae rectae الشَّرِيَّاتُ المُسْتَقِيْمَةُ
spuriae الكاذبة (في الكُلْوَة)
فروع من الشرايين المستقيمة من الكلية تخرج من الشريانات الصادرة من الكبيبات ، وتمر نحو الأسفل إلى أهرامات الكلية .

arteriolae rectae الشَّرِيَّاتُ المُسْتَقِيْمَةُ
verae الحَقِيقِيَّةُ (في الكُلْوَة)
هي فروع من الشرايين القوسية الكلوية (Arcuate arteries of kidney) ، تنشأ من الشريانات الكبيبية الصادرة وتمرُّ إلى الأهرامات الكلوية ، وتدعى الشريانات الكلوية المستقيمة .

arteriolae شُرَيْنَاتُ
(ف: شُرَيْنٌ) (sing.arteriola)
جمع شُرَيْنٌ .

arteriolar شُرَيْنِيَّ
تُلائم أو تشبه الشريانات ؛ منسوب إلى الشريانات .

arteriole شُرَيْنٌ
أي من الشرايين الضيقة الرقيقة الجدران التي تنقل الدم المؤكسج من القلب إلى الأنسجة ، وتؤلف جزءاً من جهاز الدورة الدموية ؛ تصبح الشريانات أصغر كلما اقتربت من النسيج الذي تغذيه ، حيث تتشعب إلى فروع جانبية تكون مثل الشعيرات ؛ وترتبط بعض الشريانات بالوريدات (أوردة صغيرة) مباشرة عبر أوعية تحويل خصوصاً في الأنسجة ذات الإمداد

الدموي المتواصل والثابت ، مثل الجلد ؛
والشرين وعاء دموي أصغر من الشريان وأكبر
من الوعاء الشعري ينقل الدم بين كليهما .

الشُرَيْنُ العُفْرَانِيَّاتُ العُفْرَانِيَّةُ

arteriole الكُبَيْبِيَّ الصَّادِرُ
(=vas efferens (= الوعاءُ الكُبَيْبِيَّ
glomeruli TA) الصَّادِرُ)

هو من الشريانات التي تخرج من الكبيبات
الكلوية ، وتنقسم إلى شعيرات دموية تروِّي
أنايب الكلية ؛ ويسمى أيضاً الشريان الصادر
من الكبيبات (Efferent artery of
glomerulus) ، أو الوعاء الصادر من الكبيبات
(Efferent vessel of glomerulus) ، أو الوعاء

الصادر الكبيبي (Vas efferens glomeruli) .

ellipsoid arterioles شُرَيْنَاتُ إِهْلِيلَجِيَّةٍ

هي شرايين مغلّفة .

false straight arterioles الشُرَيْنَاتُ

of kidney المُسْتَقِيمَةُ الكُلْوِيَّةُ الكاذِبَةُ
فروع من الشرايين المستقيمة من الكلية تخرج
من الشريانات الصادرة من الكبيبات ، وتمر نحو
الأسفل إلى أهرامات الكلية .

inferior macular شُرَيْنُ البُقْعَةِ

arteriole السُّفْلِيَّ (في الشَّبَكِيَّةِ)
شرين يروِّي البقعة الشبكية .

inferior nasal arteriole of شُرَيْنُ

retina الشَّبَكِيَّةِ الأنْفِي السُّفْلِيَّ
فرع صغير من الشريان المركزي للشبكية يمد
الباحة الأنفية السفلية من الشبكية .

inferior temporal arteriole of شُرَيْنُ

retina الشَّبَكِيَّةِ الصُّدْغِي السُّفْلِيَّ
فرع من الشريان المركزي للشبكية يمد الباحة
الصدغية السفلية من الشبكية .

Isaacs-Ludwig شُرَيْنُ اسْحَاقِ -

arteriole لُودْفِيح (في الكُلْوَةِ)
غصين شرياني نادر ، يتفرّع من الشريان الكبيبي
الوارد من الكلية ليتصل مباشرة مع ضفيرة
الشعيرات الدموية الأبوية .

medial arteriole شُرَيْنُ الشَّبَكِيَّةِ

of retina الإِنْسِيَّ
هو فرع صغير يمد الباحة المركزية من الشبكية
بالدم .

negative glomerular الشُرَيْنُ

arteriole الكُبَيْبِيَّ السُّلْبِيَّ
(=vas afferens (= الوعاءُ الكُبَيْبِيَّ
glomeruli TA) الوارد)

هو فرع من الشريان بين الفصوص التي يذهب
إلى الكبيبات ؛ ويسمى الشريان الوارد
للکبيبات (Afferent artery of glomerulus) أو
الوعاء الوارد للکبيبات (Afferent vessel of
glomerulus) والوعاء الوارد الكبيبي (Vas
afferens glomeruli) .

postglomerular arteriole الشُرَيْنُ التَّالِيَّ للکُبَيْبَةِ

(=efferent glomerular (= الشُرَيْنُ الكُبَيْبِيَّ
arteriole) الصَّادِرُ)

هو من الشريانات التي تخرج من الكبيبات
الكلوية ، وتنقسم إلى شعيرات دموية تروِّي
أنايب الكلية ؛ ويسمى أيضاً الشريان الصادر
من الكبيبات (Efferent artery of glomerulus)
أو الوعاء الصادر من الكبيبات (Efferent vessel
of glomerulus) أو الوعاء الصادر الكبيبي
(Vas efferens glomeruli) .

precapillary الشُرَيْنَاتُ السَّابِقَةُ

arterioles للشُعَيْرَاتِ
هي الشعيرات الشريانية (Arterial capillaries) .

preglomerular الشُرَيْنُ السَّابِقُ

arteriole للکُبَيْبَةِ
(= afferent (= الشُرَيْنُ الكُبَيْبِيَّ
glomerular arteriole) الوارد)

هو الشُرَيْنُ الكُبَيْبِيَّ الوارد (Afferent
glomerular artery) .

sheathed arterioles الشُرَيْنَاتُ المَعْمَدَةُ

(= ellipsoid (= الشُرَيْنَاتُ
arterioles) الإِهْلِيلَجِيَّةِ)
انظر تحت ellipsoid arterioles .

straight arterioles الشَّرِينَاتُ
of kidney المُسْتَقِيمَةُ الكُلْوِيَّةُ
 هي فروع من الشرايين المستقيمة من الكلية تخرج من الشريينات الصادرة من الكبيبات ، وتمر نحو الأسفل إلى أهرامات الكلية ، وتسمى أيضاً الأوعية المستقيمة الكلوية ، كما تُسمى أحياناً الشريينات المستقيمة الكاذبة أو الشريينات المستقيمة الكاذبة الكلوية لتمييزها عن الفروع المستقيمة المباشرة من الشرايين القوسية أو بين الفصوص التي تسمى الشريينات المستقيمة الحقيقية أو الشريينات المستقيمة الحقيقية من الكلية .

superior macular arteriole شُرَيْنُ البُقْعَةِ العُلْوِيَّ (في الشَّبَكِيَّة)
 هو شرين يروِّي البُقْعَةَ الشبكية .

superior nasal arteriole of retina الشَّبَكِيَّةُ الأَنْفِيَّةُ العُلْوِيَّةُ
 هو فرع صغير من الشريان المركزي للشبكية يمد الباحة الأنفية العلوية من الشبكية .

superior temporal arteriole of retina شُرَيْنُ الشَّبَكِيَّةِ الصَّدْعِيُّ العُلْوِيُّ
 هو فرع من الشريان المركزي للشبكية يمد الباحة الصدغية العلوية من الشبكية .

true straight arterioles of kidney الشَّرِينَاتُ المُسْتَقِيمَةُ الكُلْوِيَّةُ الحَقِيقِيَّةُ
 هي الشَّرِينَاتُ المُسْتَقِيمَةُ الكُلْوِيَّةُ ؛ فروعٌ من الشرايين القوسية الكلوية ، تنشأ من الشريينات الكبيبية الصادرة وتمرُّ إلى الأهرامات الكلوية ، وتدعى الشريينات الكلوية المستقيمة .

arteriolith حِصَاةُ الشَّرِيَانِ
 حِصَاةٌ طباشيرية في الشريان .

arteriilitis التَّهَابُ الشَّرِينَاتِ
 التَّهَابُ فِي جِدْرَانِ الشَّرِينَاتِ .

arteriology عِلْمُ الشَّرِيَانِ
 مَجْمُوعٌ مَا هُوَ مَعْرُوفٌ عَنِ الشَّرِيَانِ ؛ عِلْمٌ أَوْ دِرَاسَةٌ الشَّرِيَانِ .

arteriolonecrosis نَحْرُ الشَّرِينَاتِ

حدوث نَحْرٍ نَسِيْجِي فِي جِدْرَانِ الشَّرِينَاتِ ، مثلما يمكن أن يُرى في تصلب الكلية ؛ ويسمى أيضاً النخر الشرييني (Arteriolar necrosis) .

arteriolonephrosclerosis تَصَلُّبُ شُرِينَاتِ الكَلْيَةِ
arteriosclerosis تَصَلُّبُ الشَّرِينَاتِ ؛ تَصَلُّبُ شُرِينِيَّ
 زيادة تسمُّك في جدار الشرايين الصغيرة (الشريينات) . فنجد في تَصَلُّبِ الشَّرِينَاتِ الزجاجي زيادة متجانسة قرنقلية في سمك جدار الشريينات ، ويرتبط بتصلب الكلية الحميد . وفي تَصَلُّبِ الشَّرِينَاتِ مفرط التنسج ؛ هناك زيادة متراكزة في السُّمُك مع ضيق في التجاويف ، يمكن أن يرتبط بارتفاع في ضغط الدم الخبيث ، تصلب الكلية ، تصلب الجلد .

arteriosclerotic متعلِّقٌ بِتَصَلُّبِ الشَّرِينَاتِ
 يَتِمِيزُ بِتَصَلُّبِ الشَّرِينَاتِ ؛ مَنْسُوبٌ إِلَى تَصَلُّبِ الشَّرِينَاتِ .

arteriovenous شُرِينِيٌّ وَرِيدِيٌّ
 مَنْسُوبٌ إِلَى شَرِينٍ وَوَرِيدٍ مَعًا .

arteriomalacia تَلَيُّنُ الشَّرِيَانِ (=arteriomalcosis)
 تَلَيُّنٌ شَادٌ فِي أَغْلَافِ الشَّرِيَانِ .

arteriometer مَقْيَاسُ الشَّرِيَانِ
 جِهَازٌ يَسْتَعْمَلُ لِقِيَاسِ التَّغْيِيرَاتِ فِي قُطْرِ شَرِيَانٍ نَابِضٍ .

arteriomotor مُحَرِّكُ الشَّرِيَانِ
 لَهُ عِلَاقَةٌ أَوْ يَسَبِّبُ تَغْيِيرًا فِي مَقَاسِ الشَّرِيَانِ .

arteriomyomatosis وُرَامٌ عَضَلِيٌّ شُرِيَانِيٌّ
 نُمُو أَلْيَافٍ عَضَلِيَّةٍ غَيْرِ مُنْتَظِمَةٍ فِي جِدْرَانِ شَرِيَانٍ مَا ، يَسَبِّبُ تَتَخُّنًا فِي جِدْرِهِ .

arterionecrosis نَحْرُ الشَّرِيَانِ
 نَحْرٌ فِي جِدْرَانِ الشَّرِيَانِ أَوْ الشَّرِيَانِ .

arteriopathy اِعْتِلَالُ الشَّرِيَانِ
 أَي مَرَضٌ يَتَعَلَّقُ بِالشَّرِيَانِ ، مِثْلُ اِعْتِلَالِ الشَّرِيَانِ بِفِرْطِ ضَغْطِ الدَّمِ .

hypertensive اعتلال الشرايين
arteriopathy بقرط الضغط
 مرض ذو انتشار واسع خاصة في الشريينات أو الشرايين الصغيرة مرتبط بارتفاع الضغط ، ويتميز بتضخم وزيادة سمك الشرايين .

arterioplasty رأب الشريان
 الرأب أو الإصلاح الجراحي أو إعادة توصيل الشريان .

arteripressor رافع الضغط الشرياني
 عامل يؤدي إلى ارتفاع ضغط الدم في الشرايين .

arteriorenal متعلق بشرايين الكلوة
 منسوب إلى الشرايين الكلوية .

arteriorrhaphy رفو الشريان
 هو خياطة الشريان .

arteriorrhesis تمرق الشريان
 انفجار الشريان أو تمرق جدرانه .

arteriosclerosis تصلب الشرايين؛
 تصلب شرياني

أية مجموعة من الأمراض التي تتميز بزيادة سمك وفقد مرونة جدار الشريان ؛ وهناك ثلاثة أشكال متميزة هي : تصلب الشرايين وتصلب الشرايين بحسب مونكبرج ، وتصلب الشريينات ؛ وتصاحب هذه الحالة مجموعة من الأمراض ، وينتج عنها قلة تدفق الدم الذي يؤثر في كفاءة عمل العضو .

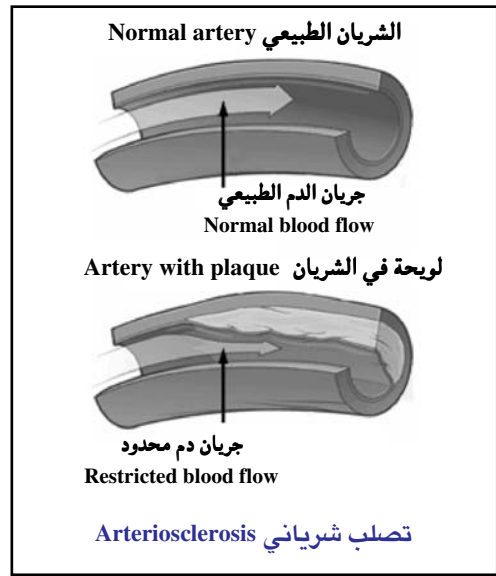
arteriosclerosis تصلب الشرايين
obliterans المسد

هو التصلب الشرييني الذي تتكاثر فيه البطانة الداخلية للأوعية الصغيرة ، وتسبب انسداداً تاماً في الأوعية ، كما في داء بيرجر .

cerebral تصلب الشرايين
arteriosclerosis الدماغية

حدوث تصلب الشرايين في الشرايين الدماغية .

coronary تصلب الشرايين
arteriosclerosis التاجية



حدوث تصلب الشرايين أو التصلب العصيدي في الشرايين التاجية .

diffuse arteriosclerosis تصلب الشرايين المنتشر
 حدوث تصلب الشرايين بشكل منتشر في الجسم .

hyaline arteriosclerosis تصلب الشرايين الهيايني

هو تسمك الجدار الزجاجي المتجانس لجدار الشرايين ، مع تضيق تجويف الشريان نتيجة لذلك .

hyperplastic تصلب الشرايين
arteriosclerosis بقرط التسنج

حدوث تصلب الشرايين بسبب زيادة تكاثر النسيج في جدرها .

hypertensive تصلب الشرايين
arteriosclerosis بقرط الضغط

هو تصلب الشرايين الناتج عن ارتفاع ضغط الدم المزمن .

infantile arteriosclerosis تصلب الشرايين الطفلي

هو التصلب الناجم عن الالتهاب الشرياني الطفلي (Infantile arteritis) .

intimal arteriosclerosis تصلب باطنة الشريان

تصلب الشريان الذي يتجلى بتغيرات كبيرة تؤثر في باطنة الشرايين .
medial arteriosclerosis **تصلب متوسطة الشريان**
 حالة تصيب الشرايين الكبيرة والمتوسطة مع تخريب أولي للعضلات والألياف المرنة في الغلالة المتوسطة التي تُستبدل بأنسجة متليفة ؛ كما قد يكون هناك ترسُّب للكالسيوم حيث يسمى تصلب الشرايين بحسب مونكبرج (Mönckeberg's arteriosclerosis).

Mönckeberg's arteriosclerosis **تصلب الشرايين بحسب مونكبرج**
 (=medial arteriosclerosis) **(=تصلب متوسطة الشرايين)**
 هو تصلب متوسطة الشريان مع ترسُّب متزايد للكالسيوم في وسط الشريان ، ويسمى أيضاً تكلس مونكبرج (Mönckberg's Calcification) أو تنكس (Degeneration) مونكبرج أو التهاب متوسطة الشريان (Mesarteritis) أو تصلبها بحسب مونكبرج .

nodose arteriosclerosis **تصلب الشرايين العقد**
 (=nodular arteriosclerosis)
 مرض شرياني يتجلى بتشكُّل عقيدات أو لويحات ليفية في بطانة الشرايين .
nodular arteriosclerosis **تصلب الشرايين العقيدي**
 مرض شرياني يتجلى بتشكُّل عقيدات أو لويحات ليفية في بطانة الشرايين .

peripheral arteriosclerosis **تصلب الشرايين المحيطية**
 تصلب في شرايين الأطراف .
presenile arteriosclerosis **تصلب الشرايين الكهلي**
 نوع غير معروف يسبب حدوث التصلب في سن باكرة غير معتادة .

retinal arteriosclerosis **تصلب شرايين الشبكية**
 تصلب في شريانات الشبكية ، يتصف بزيادة مساحة الضوء المنعكس منها ، والتي تبدو

متعرجة مع ظهور لويحات متفرقة على جدرانها واثناء الأوردة المرافقة لها .
senile arteriosclerosis **تصلب الشرايين الشيخوخي**
 تصلب الشرايين في سن الشيخوخة أو مع تقدُّم العمر .

1 - متعلق بتصلب الشرايين **arteriosclerotic**
 2 - متصلب الشرايين **arteriosclerosis**

arteriospasm **التشنج الشرياني**
 الحالة التي تُكتسب فيها صفات الشرايين .
 تضيق في الشريان نتيجة مؤثر ما لفترة مؤقتة .

arteriospastic **متشنج الشريان**
 منسوب إلى تشنج الشريان .
arteriostenosis **تضيُّق الشريان**
 تضيق أو نقص في قطر الشريان .

arteriosteogenesis **تكلس الشريان**
 توضع الكالسيوم في جدران الشريان .
arteriostosis **تعظم الشريان**
 تغير في جدران الشرايين يقود إلى تعظمها (Arterioosteogenesis) .

arteriostrepsis **لوي الشريان**
 قتل الشريان لإيقاف النزف الدموي .
arteriosympathectomy **استئصال وديات الشريان**

arteriotomy **بضع الشريان**
 شق الشريان .
arteriotomy **توتر شرياني**

هو ضغط الدم الشرياني (Arterial blood pressure) الواقع على جدران الشرايين .
arteriotrepsis **لوي الشريان**
 قتل الشريان لإيقاف النزف الدموي .

arterious **شرياني**
 (=arterial)

منسوب إلى الشرايين أو متعلق بها .
arteriovenous **شرياني وريدي**
 منسوب إلى كل من الشريان والوريد .

arteritides **التَّهَابَاتُ الشَّرَائِيَّةُ**

جمع التهاب الشريان (Arteritis) .

arteritis **التَّهَابُ الشَّرِيَّانُ؛ التَّهَابُ شَرِيَّانِيًّا**

حدوث عملية التهابية في الشريان أو الشرايين ، وله أنواع كثيرة مثل التهاب الشرايين التاجية .

arteritis **التَّهَابُ الشَّرِيَّانِ**

brachiocephalica **العَضُدِيُّ الرَّأْسِيَّ**

حدوث التهاب في الشريان العَضُدِيُّ الرَّأْسِيَّ (Arteritis brachiocephalica) ، يؤدي إلى فقد النبض فيه ، ويدعى التهاب الشريان بحسب

تاكاياسو (Takayasu's arteritis) .

arteritis nodosa **التَّهَابُ الشَّرَائِيَّةُ العُقْدُ**

مرض شرياني يتجلى بتشكُّل عقيدات أو لويحات ليفية في بطانة الشرايين .

arteritis obliterans **التَّهَابُ الشَّرَائِيَّةُ المُسَدِّدُ**

التهاب البطانة الداخلية للشريان ، مع حدوث انسداد تام فيه .

arteritis umbilicalis **التَّهَابُ الشَّرِيَّانِ السُّرِّيِّ**

التهاب إثنائي في الشريان السُّرِّيِّ عند الرضيع الوليد .

brachiocephalic **التَّهَابُ الشَّرِيَّانِ**

arteritis **العَضُدِيُّ الرَّأْسِيَّ**

حدوث التهاب في الشريان العَضُدِيُّ الرَّأْسِيَّ (Arteritis brachiocephalica) ، يؤدي إلى فقد النبض فيه ، ويدعى التهاب الشريان بحسب

تاكاياسو (Takayasu's arteritis) .

coronary arteritis **التَّهَابُ الشَّرَائِيَّةُ التَّاجِيَّةُ**

حدوث التهاب في الشرايين التاجية المروية للقلب .

cranial arteritis **التَّهَابُ شَرَائِيَّةُ القَحْفِ**

هو التهاب في الشرايين الصدغية (Temporal arteritis) ، وهو حالة خطيرة قد تقود إلى العمى إذا لم تُعالج بسرعة .

equine viral **التهَابُ الشَّرِيَّانِيَّ**

arteritis **القيروسي الخيلي**

مرض مميت عادة في الخيول ، ينجم عن فيروس التهاب الشرياني الخيلي ، يؤثر في

الشرايين الصغيرة بشكل خاص ، مع التهاب المعى النَّزْفِيَّ وآلام في البطن وإسهال ووذمة رئوية ؛ ويصيب الإجهاض أنثى الخيل عادة .

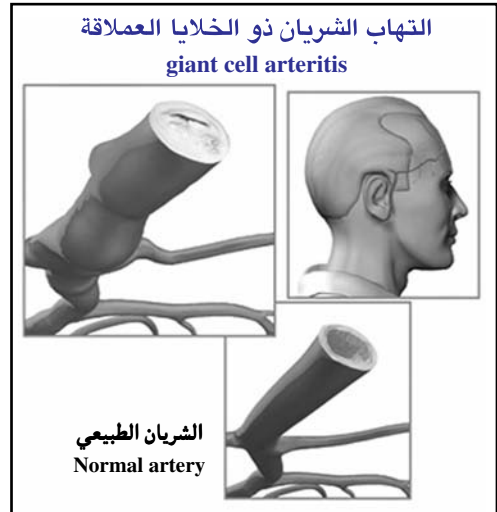
giant cell **التَّهَابُ الشَّرِيَّانِ ذُو الخَلَايَا**

arteritis **العرطلة (العملقة)**

(=temporal **التَّهَابُ الشَّرِيَّانِ**)

arteritis **الصُّدْغِيَّ**)

مرض وعائي مزمن غير معروف السبب في كبار السن ، غالباً ما يرتبط بألم روماتزمي في العضلات ، ويرى عادة في الشرايين السباتية الخارجية لكن يمكن أن يحدث أحياناً في الشرايين الأخرى ؛ وتشمل صفاته على الالتهاب التكاثري مع ظهور خلايا عملقة (Giant cells) وتورم حبيبي (Granulomas) غالباً ، ويتجلى بالصداع والألم مع المضغ ونقص الوزن ، وتحدث أحياناً أعراض عينية وزيادة في سرعة تغفل الكريات الحمراء .



Horton's arteritis **التَّهَابُ الشَّرِيَّانِ**

بحسب هورتون

(=temporal **التَّهَابُ الشَّرِيَّانِ**)

arteritis **الصُّدْغِيَّ**)

هو التهاب الشرايين ذو الورم الحبيبي (Granulomatous arteritis) أو التهاب الشرايين

ذو الخلايا العرطلة (Giant cell arteritis) .

infantile arteritis التهابُ الشَّرَّايين الطَّفْلي

التهاب الشرايين المنتشر في الرضع والأطفال ،
ويترافق مع تصلب الشرايين نادراً .

localized visceral arteritis التهابُ الشَّرَّايين الحَشَوِيَّةِ المَتَوَضِّعِ

هو التهاب الأوعية الأرحي .

necrotizing arteritis التهابُ الشَّرَّايين النَّاحِرِ

هو التهاب الشرايين العققد (Polyarteritis nodosa) .

rheumatic arteritis التهابُ الشَّرَّايين الروماتزمي

التهاب عام في الشريينات والشعيرات الدموية
الشرينية ، يحدث في الحمى الروماتزمية .

rheumatoid arteritis التهابُ الشَّرَّايين الروماتويدي

هو التهابُ الشَّرَّايين المرافق لالتهاب المفاصل
الروماتويدي .

syphilitic arteritis التهابُ الشَّرَّايين الزُّهْرِي

حالة متأخرة تظهر في سياق الزهري ، وتتميز
بزيادة تكاثر البطانة الداخلية وتنكس في الغلالة
الوسطى ، ويشمل عادة الأورطي الصاعد
وقوس الأورطي والشريان الرئوي ، وقد يؤدي
إلى تكوُّن الأثورزمات .

Takayasu's arteritis التهابُ الشَّرَّايين

بحسب تاكاياسو
(= داءُ انعدام النبض) (=pulseless disease)
[ميكيتوتاكاياسو ، 1938-1860 ، طبيب عيون
ياباني] .

انسداد متدرج في الجذع العضدي الرأسي
وتحت الترقوي والسباتي الأصلي فوق مخرجها
من قوس الأورطي ، يؤدي إلى فقدان النبض
في كلا الذراعين والسباتي ، وقد تتبعه أعراض
ترتبط بإقفار الدم للدماغ (مثل الغشي أو الشلل
النصفي المؤقت) أو العين (مثل العمى المؤقت أو
ضمور الشبكية) أو الوجه (مثل ضمور
العضلات) أو للذراعين (مثل العرج) أو
الكلية ؛ ويسمى أيضاً التهاب قوس الأورطي
(Aortic arch arteritis) أو التهاب الشريان

العضدي الرأسي (Brachiocephalic arteritis) أو
متلازمة مارتوريل (Martorell's syndrome) أو
داء انعدام النبض أو متلازمة تاكاياسو
(Takayasu's syndrome) .

temporal arteritis التهابُ الشَّرَّايين الصَّدْغِي

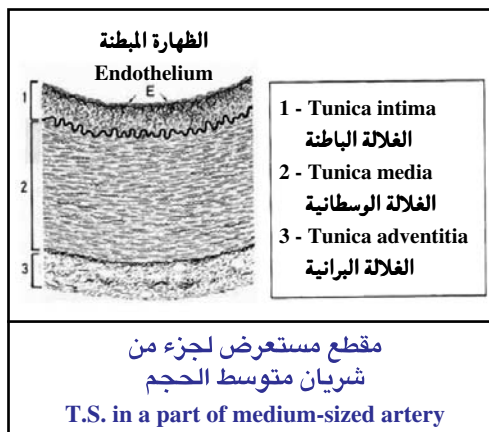
(= التهاب الشريان ذو الخلايا العملاقة Giant cell arteritis) .

tuberculous arteritis التهابُ الشَّرَّايين السُّلِّي

التهاب بطانة الشرايين في موضع لبؤرة السل .

artery (pl.arteries) شَرَّيَان (ج: شَرَّايين)

وعاء دموي يسير فيه الدم بعيداً عن القلب إلى
أجزاء مختلفة من الجسم ؛ ويتكوَّن جدار
الشريان من غطاء خارجي (الغلالة الخارجية
Tunica externa) ، وغطاء أوسط (الغلالة
الوسطانية Tunica media) ، وغطاء داخلي
(الغلالة الباطنة Tunica intima) ؛ وهو أحد
الأوعية الكبيرة ذات الجدران العضلية المرنة
والثخينة ، والتي تنقل الدم المؤكسج من القلب
إلى الأنسجة مؤلفاً جزءاً من جهاز الدورة
الدموية ؛ وتصبح الشرايين أصغر كلما اقتربت
من الأعضاء التي تغذيها .

**accessory meningeal artery** الشَّرَّيَانُ السَّحَائِي الإِضْطَائِي

(=ramus meningeus) (= الفَرْعُ السَّحَائِي)

الإضطائي للشَّرَّايين
accessorius arteriae (السَّحَائِي الأَوْسَطُ) meningae mediae TA

؛ segmentalis anterioris pulmonis dextri)
 وهو أحد فروع الشريان القطعي الأمامي الذي
 يروي القطعة الأمامية من الفص العلوي للرئة
 اليمنى .
anterior auricular arteries الشرايين الأذنية
 الأمامية
 هي الفروع الأذنية الأمامية للشريان الصدغي
 السطحي (Rami auriculares anteriores
 arteriae temporalis superficialis) ؛ تروي
 الجانب الوحشي من الصيوان والصماخ
 السمعي الظاهر .
anterior basal segmental artery of left lung الشريان القطعي
 القاعدي الأمامي للرئة اليسرى
 أحد الفروع المروية للفص السفلي (القطعة
 القاعدية الأمامية) .
anterior basal segmental artery of right lung الشريان القطعي
 القاعدي الأمامي للثة اليمنى
 هو أحد الفروع المروية للفص السفلي (القطعة
 القاعدية الأمامية) .
anterior bronchial arteries شرايين القصبات
 الأمامية
 هي الفروع القصبية للشريان الصدري الغائر
 (Rami bronchiales arteriae thoracicae
 internae) ؛ فروع صغيرة متفاوتة تتوزع إلى
 القصبات والرغامى .
anterior cecal artery الشريان الأعموري الأمامي
 المنشأ: اللفائض القولوني ؛ الفروع : لا يوجد ؛
 التوزع : الأعمور .
anterior cerebellar artery الشريان المخيخي
 الأمامي
 هو الشريان المخيخي السفلي الأمامي (Anterior
 inferior cerebellar artery)
 انظر تحت arteria cerebelli inferior anterior .
anterior cerebral artery الشريان المخيخي الأمامي
 المنشأ: الشريان السباتي الباطن ؛ الفروع : الجزء

قبل الموصل : الشريان الموصل الأمامي
 القصير ، الشريان الرابع ، الشريان الأمامي
 المركزي ؛ الجزء التالي للموصل : الشريان
 الإنسي ، الشريان الجبهي الأساسي ، الشريان
 الثفني الهامشي ، الشريان المجاور للمركز ،
 الشريان الطللي ، الشريان الجداري القذالي ؛
 التوزع : الوطاء ، النواة الذنبية ، المحفظة
 الغائرة ، الضفيرة المشيموية ، البطن الوحشي ،
 الجسم المخطط ، الجسم الثفني ، الفص الجبهي ،
 الفص الجداري .
anterior choroidal artery شريان المشيمية
 الأمامي
 المنشأ : الشريان السباتي الغائر ؛ الفروع :
 الضفيرة المشيموية ، السبل البصري ، الجسم
 الركبي الوحشي ، المحفظة الغائرة ، السويقة
 الخية ، النواة الذنبية ، الوطاء والباحة المحيطة ؛
 التوزع : المحفظة الغائرة ، الضفيرة المشيموية
 للقرن السفلي للبطن الوحشي ، السبل
 البصري ، السويقة الخية ، قاعدة الدماغ ،
 الجسم الركبي الوحشي ، النواة الذنبية .
anterior ciliary arteries الشرايين الهدبية الأمامية
 المنشأ : الشريان العيني ؛ الفروع : الشرايين فوق
 الصلبة ، الشرايين الأمامية للملتحمة ، الشريان
 القزحي ؛ التوزع : الملتحمة ، القزحية .
anterior communicating artery of cerebrum الشريان المخيخي
 الموصل الأمامي
 المنشأ : الشريان المخيخي الأمامي ؛ الفروع :
 الشريان الأمامي الإنسي ؛ التوزع : المادة المثقبة
 الأمامية للدماغ .
anterior conjunctival arteries الشرايين
 الأمامية للملتحمة
 المنشأ : الشرايين الهدبية الأمامية ؛ الفروع : لا
 يوجد ؛ التوزع : الملتحمة .
anterior dental arteries الشرايين السنية الأمامية
 المنشأ : الشريان تحت الحجاج ؛ الفروع : السني
 والمتعلق بدواعم السن ؛ التوزع : مناطق
 القواطع والأنياب المتعلقة بالفك العلوي ،

الجيوب المتعلقة بالفك العلوي . وتسمى أيضاً الشرايين السنية الأمامية .

anterior descending segmental artery of left lung الشريان القطعي الأمامي النازل للربوة اليسرى (=) الفرع النازل للشريان الرئوي القطعي الأمامي الأيسر .

anterior descending segmental artery of right lung الشريان القطعي الأمامي النازل للربوة اليمنى (=) الفرع النازل للشريان القطعي الأمامي الرئوي الأيمن .

anterior ethmoidal artery الشريان العنبري الأمامي المنشأ : الشريان العيني ؛ الفروع : الشريان السحائي ، الشريان الأثمي ؛ التوزع : الحجرات الهوائية الغربالية الأمامية والمتوسطة ، الجيب الجبهي ، الأم الجافية ، جوف الأنف .

anterior iliac artery الشريان الحرقفي الأمامي المنشأ : الحرقفي الأصلي ؛ الفروع : الشرسوفي السفلي ، المنعطف الحرقفي العميق ؛ التوزع : جدار البطن ، الأعضاء التناسلية الظاهرة ، الطرفين السفليين ؛ ويسمى أيضاً الشريان الحرقفي الأمامي .

anterior inferior segmental artery of kidney شريان القطعة الأمامية السفلية (في الكلوة) المنشأ : الفرع الأمامي للشريان الكلوي ؛ الفروع : لا يوجد ؛ التوزع : القطعة الأمامية السفلية من الكلية .

anterior inferior segmental artery of kidney شريان القطعة الأمامية السفلية (في الكلوة) المنشأ : الفرع الأمامي للشريان الكلوي ؛ الفروع : لا يوجد ؛ التوزع : القطعة الأمامية السفلية من الكلية .

anterior interosseous artery الشريان بين العظام الأمامي المنشأ : الشريان بين العظام الأصلي ؛ الفروع :

الشريان الناصف ، شرايين عضلية ، شرايين معدية ؛ التوزع : العضلات الغائرة الأمامية للساعد ، الكعبرة ، الزند .

anterior interventricular artery الشريان الأمامي بين البطينين (=ramus interventricularis anterior TA) بين البطينين ينشأ من الشريان التاجي الأيسر ، ويسير نحو قمة القلب في التلم بين البطينين الأمامي مروياً البطينين ومعظم الحجاب بينهما .

anterior labial arteries of vulva الشرايين الشفوية الأمامية للفرج (=rami labiales anteriores arteriae للفخذي femoralis TA) فروع تنشأ من الشريان الفرجي الظاهر أو الفخذي ، وتروى الشفر الكبير .

anterior lateral malleolar artery الشريان الكعبي الأمامي الوحشي المنشأ : الشريان الطنبوبي الأمامي ؛ الفروع : لا يوجد ؛ التوزع : جانب الكاحل الوحشي .

anterior mediastinal arteries الشرايين المنصفة الأمامية (=rami mediastinales arteriae thoracicae للشريان الصدري الغائر) هي الفروع المنصفة للشريان الصدري الغائر ؛ تروى منطقة اللعوة والتأمور والعقد اللمفية والتوتة في القسمين العلوي والأمامي من المنصف .

anterior meningeal artery الشريان السحائي الأمامي المنشأ : الشريان الغربالي الأمامي أو الشريان السباتي الغائر ؛ الفروع : لا يوجد ؛ التوزع : الأم الجافية للحمرة الأمامية للتحف .

anterior scrotal arteries الشرايين الصفنية الأمامية

(=rami scrotales الصَفْنِيَّةُ الأماميةُ
 anteriores arteriae (لشُرَيَّانُ الفخذي
 femoralis)
 anterior segmental شُرَيَّانُ القِطْعَةِ
 artery الأماميةُ (في الكبد)
 المنشأ: الشريان الكبدي الأيمن؛ الفروع: لا
 يوجد؛ التوزع: القِطْعَةُ الأمامية من الفص
 الأيمن للكبد.
 anterior segmental artery الشريان القِطْعِي
 of left lung الأمامي للرتة اليسرى
 أحد فروع الشريان الرئوي الأيسر المتجه إلى
 الفص العلوي للرتة اليسرى، يروي القِطْعَةَ
 الأمامية ويعطي فرعاً صاعداً وآخر نازلاً.
 anterior segmental artery الشريان القِطْعِي
 artery of liver الأمامي الكبدي
 المنشأ: الكبدي الأيمن؛ الفروع: لا يوجد؛
 التوزع: القِطْعَةُ الأمامية من الفص الأيمن
 للكبد.
 anterior segmental artery الشريان القِطْعِي
 of right lung الأمامي الرئوي الأيمن
 أحد فروع الشريان الرئوي الأيمن المتجه إلى
 الفص العلوي للرتة اليمنى، يروي القِطْعَةَ
 الأمامية، ويعطي فرعاً صاعداً وآخر نازلاً.
 anterior spinal artery الشُرَيَّانُ النُّخاعي
 الأمامي
 المنشأ: الشُرَيَّانُ الفقري؛ الفروع: الشُرَيَّانُ
 المركزي؛ التوزع: الجزء الأمامي من البصلة
 والنخاع، الحَيَظُ الأنتهائي، السحايا.
 anterior superior alveolar الشُرَيَّانُ
 arteries السِّنْحِيَّةُ العُلُويَّةُ الأماميةُ
 المنشأ: الشُرَيَّانُ تَحْتَ الحِجَاج؛ الفروع:
 الشريان السني، شريان دواعم السن؛ التوزع:
 مناطق القِطْعَةِ والأنياب المتعلقة بالفك
 العلوي، الجيوب المتعلقة بالفك العلوي؛
 وتسمى أيضاً الشرايين السنية الأمامية.
 anterior superior artery الشريان البنكرياسي
 pancreaticoduodenal الإثنا عشري

artery العلوي الأمامي
 المنشأ: الشريانُ المعدِيُ الإثنا عشري؛ الفروع:
 البنكرياسي والإثنا عشري؛ التوزع:
 البنكرياس، الإثنا عشري.
 anterior superior artery شُرَيَّانُ القِطْعَةِ الأماميةُ
 segmental artery العُلُويَّةُ (في الكُلُوة)
 المنشأ: الفرع الأمامي للشريان الكلوي؛
 الفروع: لا يوجد؛ التوزع: القِطْعَةُ الأمامية
 العلوية من الكلية.
 anterior superior segmental artery الشريان القِطْعِي
 of kidney الأمامي العلوي الكلوي
 المنشأ: الفرع الأمامي للشريان الكلوي؛
 الفروع: لا يوجد؛ التوزع: القِطْعَةُ الأمامية
 العلوية من الكلية.
 anterior tibial artery الشُرَيَّانُ الظُّنبُوبي الأمامي
 المنشأ: الشُرَيَّانُ المَأْبُضي؛ الفروع: الشُرَيَّانُ
 الظُّنبُوبي الخَلْفِي الرَّاجِع، الشُرَيَّانُ الظُّنبُوبي
 الأمامي الرَّاجِع، شرايين عَضَلِيَّة، الشُرَيَّانُ
 الكَعْبِي الأمامي الإِنْسِي، الشُرَيَّانُ الكَعْبِي
 الأمامي الوَحْشي، ويستمر مكوناً الشُرَيَّانُ
 الظُّهْراني للقدَم؛ التوزع: عَضَلات الساق،
 مَفْصَلُ الرُّكْبَةِ، الكاحل، القدم، الجلد
 الأمامي لساق.
 anterior tympanic artery الشُرَيَّانُ الطُّبَلِي
 الأمامي
 المنشأ: الشُرَيَّانُ الفَكِّي؛ الفروع: لا يوجد؛
 التوزع: الغشاء الطُّبَلِي، الأذُن الوَسْطَى،
 العُظْمَات.
 aortic suprarenal artery الشُرَيَّانُ الأورطي
 الكُظْرِي
 (=arteria suprarenalis الشُرَيَّانُ الكُظْرِي
 الأوسط)
 المنشأ: الأورطي البطني؛ الفروع: يتفاغر مع
 الفروع فوق الكلوية للشريان الحجابي السفلي
 والشريان الكلوي؛ التوزع: الغُدَّةُ الكُظْرِيَّة.
 aortic uterine artery الشُرَيَّانُ الأورطي الرَّحْمِي
 (=arteria ovarica TA الشُرَيَّانُ المَبْضي)

المنشأ: الأورطي البطني؛ الفروع: فرع حاليبي أنبوبي؛ التوزع: الحالب، المبيض، الأنبوب الرحمي.

apical segmental artery الشريان القطعي القمي للثة اليسرى

of left lung هو أحد الفروع إلى الفص العلوي للثة، يروي القطعة القمية.

apical segmental artery of right lung الشريان القطعي القمي للثة اليمنى

أحد الفروع إلى الفص العلوي للثة، يروي القطعة القمية.

appendicular artery الشريان الزائدي

المنشأ: الشريان اللفائفي القولوني؛ الفروع: لا يوجد؛ التوزع: الزائدة الدودية.

arcuate arteries of kidney الشرايين القوسية الكلوية

المنشأ: الشرايين بين فصوص الكلية؛ الفروع: الشرايين بين فصيصات الكلية؛ التوزع: متن الكلية.

arcuate artery شريان قوسي (في الكلية)

أحد الشرايين القوسية الكلوية (Arteriae arcuatae renis).

arcuate artery of foot الشريان القوسي القدي

المنشأ: الشريان الظهراني للقدم؛ الفروع: الشريان المشطي الثاني والثالث والرابع؛ التوزع: القدم، جانب أصابع القدم.

arteries of cerebrum شرايين المخ

مجموع شرايين المخ (Cerebral arteries).

arteries of hybrid type شرايين هجينة النمط

مصطلح يدل على المناطق الانتقالية القصيرة حيث تمر شرايين من نمط مختلط أو مرن (قنوات) إلى شرايين عضلية النمط.

arteries of ileum الشرايين اللفائفية

المنشأ: الشريان المساريقي العلوي؛ الفروع: لا يوجد؛ التوزع: اللفائفي.

arteries of kidney شرايين الكلية

المنشأ: الشريان الكلوي؛ الفروع: شريان

القطعة الأمامية السفلية، شريان القطعة الأمامية العلوية، شريان القطعة السفلية، شريان القطعة العلوية، شريان القطعة الخلفية؛ التوزع: قطع الكلية.

arteries of lower limb شرايين الطرف السفلي

هي الشرايين التي تروي الفخذ والساق والقدم، بما فيها الحرقفي الظاهر والفخذي والمأبضي والظنبوبي الأمامي والخلفي وشريان ظهر القدم والأخمصي الإنسي والوحشي والشطوي.

arteries of mixed type الشرايين المختلطة النمط

شرايين تضم عناصر عضلية ومرنة معاً.

arteries of Müller شرايين موللر

هي شرايين القضيب الحلزونية؛ المنشأ: الشريان الظهراني للقضيب والشريان القضيب العميق؛ وتخرج الشرايين الحلزونية من الأوعية الدموية للقضيب التي تتفتح (تتفخ) مسببة انتصاب العضو الذكري.

artery of bulb of penis شريان بصلة القضيب

المنشأ: الشريان الفرجي الداخلي (الغائر) أو العميق؛ الفروع: لا يوجد؛ التوزع: كبة بصلة القضيب، بصلة القضيب؛ ويسمى أيضاً شريان بصلة الإحليل أو شريان بصلة القضيب.

artery of bulb of vestibule of vagina شريان بصلة الدهليز المهبلية

المنشأ: الشريان الفرجي الغائر أو العميق؛ الفروع: لا يوجد؛ التوزع: البصلة الدهليزية، الغدد الدهليزية الكبيرة.

artery of cerebral hemorrhage شريان النزف المخي

(= الشريان العدسي (=lenticulostriate artery) المخططي)

artery of clitoris الشريان البظري

انظر تحت arteria clitoridis.

artery of ductus deferens الشريان الأسهري

المنشأ: الشريان السري؛ الفروع: الشريان الحالب؛ التوزع: الأسهري (القناة الناقلة للمني)، المثانة، الحويصلة المنوية، الحالب،

artery of frenulum linguae	الخصية . شُرَيَانُ جُحِيمِ اللِّسَانِ أحدُ فروع الشُّرَيَانِ اللِّسَانِيِّ . انظر تحت lingual artery .	الشريانية الطحالية . شُرَيَانُ زِينٍ (= الشُّرَيَانُ المُرْكُزِيّ لِلشُّبَكِيَّةِ) [يوهان زين ، 1759-1727 ، مشرَّح ألماني] . المنشأ : الشُّرَيَانُ العَيْنِيّ ؛ وهو شريان يتفرع من الشريان العيني ، ويغذي الشبكية ويدخل العين مع العصب البصري .	artery of Zinn (=arteria centralis retinae TA)
artery of glomerulus	شُرَيَانُ الكُبَيْبَةِ هو الوعاء الكُبَيْبِيُّ الوارد انظر تحت vas afferens glomeruli .	شُرَيَانُ مَفْصَلِيّ شريان يروِّي مفصلاً ما .	artericular artery
artery of labyrinth	الشُّرَيَانُ التِّيهِبِيّ المنشأ : الشُّرَيَانُ القَاعَدِيّ أو الشُّرَيَانُ المُخَيَّخِيّ الأمامي السُّفْلِيّ ؛ الفروع : الشُّرَيَانِ الدَّهْلِيْزِيَّةِ ، الشُّرَيَانِ القَوَقَعِيِّ ؛ التوزع : الأذن الباطنة .	الشُّرَيَانُ الرِّقْبِيّ الصَّاعِدُ المنشأ : الشُّرَيَانُ الدَّرَقِيّ السُّفْلِيّ ؛ الفروع : الفروع التُّخَاعِيَّةُ للشُّرَيَانِ الفَقْرِيّ ؛ التوزع : عَضَلَاتِ الرِّقْبَةِ ، النِّقْفِ الفَقْرِيّ ، الفَقْرَاتِ .	ascending cervical artery
artery of postcentral sulcus	شريان التلم خلف المركزي (=arteria sulci postcentralis) المنشأ : الجزء الانتهائي للشريان الحِّي الأوسط ؛ الفروع : لا يوجد ؛ التوزع : القشرة على جهتيّ التلم بعد المركزي .	الشُّرَيَانُ الحَنْكِيّ الصَّاعِدُ المنشأ : الشُّرَيَانُ الوَجْهِيّ ؛ الفروع : لا يوجد ؛ التوزع : الحَنْكُ الرَّخْوُ ، العُدَدُ الحَنْكِيَّةُ ، النَّفِيرُ .	ascending palatine artery
artery of precentral sulcus	شريان التلم أمام المركزي (=arteria sulci precentralis) المنشأ : الجزء الانتهائي للشريان الحِّي الأوسط ؛ الفروع : لا يوجد ؛ التوزع : القشرة على جهتيّ التلم أمام المركزي .	الشُّرَيَانُ البُلْعُومِيّ الصَّاعِدُ المنشأ : الشُّرَيَانُ السُّبَاتِيّ الظَّاهِرُ ؛ الفروع : الفرع الحَنْكِيّ ، البُلْعُومِيّ ، أمام الفقار ، الطَّبْلِيّ السُّفْلِيّ ؛ التوزع : جدار البُلْعُومِ ، الحَنْكُ الرَّخْوُ ، اللُّوْزَةُ ، الأذن ، السحايا ، العضلات .	ascending pharyngeal artery
artery of pterygoid canal	شُرَيَانُ النَّقِّ الجناحي المنشأ : الجزء الثالث للشريان الفكِّي العلوي ، ولكن بشكل راجع من الشُّرَيَانِ الحَنْكِيّ الكَبِيرِ ؛ الفروع : الجناحي ؛ التوزع : سقف البلعوم ، القناة السمعية .	الشُّرَيَانُ الإِنْبِيّ المنشأ : امتداد الشُّرَيَانِ تَحْتَ التَّرْقُوتِ ؛ الفروع : الجزء الأول : الشُّرَيَانُ الصَّدْرِيّ الأَعْلَى ، الجزء الثاني : الشُّرَيَانُ الصَّدْرِيّ الأَخْرَمِيّ ، الشُّرَيَانُ الصَّدْرِيّ الوَحْشِيّ ، الجزء الثالث : الشُّرَيَانُ تَحْتَ الكَتْفِ ، الشُّرَيَانُ المُنْعَطَفُ العَضْدِيّ الخَلْفِيّ ، الشُّرَيَانُ المُنْعَطَفُ العَضْدِيّ الأَمَامِيّ ؛ التوزع : العَضَلَاتُ الصَّدْرِيَّةُ ، عَضَلَاتُ الكَتْفِ ، الذراع العلوي ، الأخرم ، مَفْصَلُ الكَتْفِ ، المَفْصَلُ القَصِيّ التَّرْقُوتِيّ ، الثَّدْيُ .	axillary artery
artery of round ligament of uterus	شُرَيَانُ الرِّبَاطِ المَدْوَرِّ للرَّحِمِ المنشأ : الشُّرَيَانُ الشُّرْسُوفِيّ السُّفْلِيّ ؛ الفروع : لا يوجد ؛ التوزع : الرِّبَاطُ المَدْوَرُّ للرَّحِمِ .	الشُّرَيَانُ القَاعَدِيّ المنشأ : من اتحاد الشُّرَيَانِيْنِ الفَقْرِيْنِ الأَيْمَنِ	basilar artery
artery of the pulp	شُرَيَانُ اللَّبِّ (=penicilli arteriae splenicae) اسم يُطَلَّقُ على الجزء الأوَّل من العسائل		

والأيسر؛ **الفروع**؛ الشريانُ التَّيْهِي، الشريانُ المَحْيَخِي الأمامي السُّفْلِي، الشريانُ المَحْيَخِي العُلْوِي، الشريانُ المَحْيَخِي الخَلْفِي، الشريانُ الجَسْرِي؛ التوزع: الجسر، الأذن الباطنة، الخنخ، الجسم الصنوبري، البطينات، الجزء الخلفي للمخ.

brachial artery الشريانُ العَضْدِي

المنشأ: امتداد الشريانِ الإبطي؛ **الفروع**: الشريانُ العَضْدِي العَمِيق، تغذية عظمة العضد، الشريانُ الزَّنْدِي العُلْوِي الجَانِبِي، الشريانُ الزَّنْدِي السُّفْلِي الجَانِبِي، الشرايين العَضَلِيَّة؛ التوزع: عضلات الكتف، الذراع، الساعد، اليد، مفصل المرفق.

brachiocephalic artery الشريانُ العَضْدِي الرَّأْسِي

المنشأ: بداية قوس الأورطي؛ **الفروع**: الشريانُ السُّبَاتِي الأَصْلِي الأيمن، الشريانُ تَحْتَ التَّرْفُوة الأيمن، التوزع: الجانب الأيمن من الرأس، الرقبة والذراع العلوي، غدة التوتة، الغدة الدرقية، القصبه (الشعبة الهوائية).

bronchial arteries شرايينُ القَصَبَات

هي الفروعُ القصبية للجزء الصدري من الأورطي؛ المنشأ: الجانب الأيمن: الشريان الأورطي الوري، الجانب الأيسر: الشريان الأورطي الصدري؛ **الفروع**: إلى القصيبات التنفسية؛ التوزع: القصبات، الأنسجة السنخية للرئة، العقد اللمفية القصبية، المريء.

buccal artery الشريانُ الشَّدْقِي

المنشأ: الشريانُ الفَكِّي (شريانُ الفكِّ العُلْوِي)؛ **الفروع**: شرايين عَضَلِيَّة؛ التوزع: العضلة المبوقة، الغشاء المخاطي للثة، الفكِّ العُلْوِي، الغشاء المخاطي وجلد الخد.

buccinator artery شريانُ المَبْوَقَة

(=arteria buccalis TA) الشريانُ الشَّدْقِي

المنشأ: الشريانُ الفَكِّي (شريانُ الفكِّ العُلْوِي)؛ **الفروع**: شرايين عَضَلِيَّة؛ التوزع: العضلة

المبوقة، الغشاء المخاطي للثة، الفكِّ العُلْوِي، الغشاء المخاطي وجلد الخد.

bulbourethral artery شريانُ البَصَلَة الإِحْلِيَّة

(=arteria bulbi شريانُ بَصَلَة

القَضِيب penis TA)

المنشأ: الشريان الفرعي الداخلي أو العميق؛ **الفروع**: لا يوجد؛ التوزع: كَبَّة بصلة القضيب، بصلة القضيب.

calcarine artery الشريانُ المَهْمَازِي (في الدماغ)

شريان ينشأ من الشريانِ القَدَالِي الإنسي.

callosomarginal artery الشريانُ الثَّقْنِي

الهامشي

المنشأ: الشريانُ المَحْيُ الأمامي؛ **الفروع**: الفرع الجبهي الأمامي الإنسي، الفرع الجبهي الناصبي الإنسي، الفرع الجبهي الخلفي الإنسي، الفرع الحزامي؛ التوزع: السطح الإنسي، السطح العلوي الوحشي لنصف الكرة الخفية.

caroticotympanic artery الشريانُ السُّبَاتِي الطَّبَلِي

المنشأ: الشريانُ السُّبَاتِي الغائر؛ **الفروع**: لا يوجد؛ التوزع: الجوف الطبلي.

caudal artery الشريانُ الذَّنْبِي

(=arteria sacralis الشريانُ العَجْزِي

النَّاصِف) mediana)

المنشأ: الجانب الظُّهْرَانِي للأورطي؛ **الفروع**: فروع الشريانِ العَجْزِي المَتَوَسِّط مفاغرة مع الفرع القطني، الشريانُ الحَرْقَفِي القَطْنِي والشرايين العَجْزِيَّة الوحشية؛ التوزع: المستقيم، العجز، العَصْعُص.

cecoappendicular artery الشريانُ الأعْوَري الرَّائِدِي

الشريانُ البطني

(=truncus celiacus) (الجدع البطني)

المنشأ: الأورطي البطني؛ **الفروع**: الشريانُ المَعْدِي الأيسر، الشريانُ الكَبْدِي الأَصْلِي، الشريانُ الطَّحَالِي؛ التوزع: المريء، المعدة، الإثنا عشر، الطحال، البنكرياس، الكبد،

المراة ، الثَّرْب الكبير ، القناة الأصلية للصفراء .
central arteries شَرَايِنُ الطَّحَالِ
of spleen المَرْكَزِيَّةُ
 فروع من الشريان الطحالي بعد خروجها من
 الترابيق (Trabeculae) ، حيث تُستبدل الغلالة
 البرانية (Tunica adventitia) بغلاف لمفي
 أسطواني ، وتمر من خلال تكدُّس الحبيبات
 اللمفاوية ، وتتفرع نهائياً كعسائل الطحال .
central artery of retina شَرِيَانُ الشَّبَكِيَّةِ المَرْكَزِي
 (=arteria centralis retinae)

المنشأ : الشريان العيني ؛ الفروع : لا يوجد ؛
 التوزيع : الشبكية .

cephalic artery الشَّرِيَانُ الرَّأْسِي
 (=arteria carotis
 communis) الأَصْلِي

المنشأ : الجانب الأيمن : انشعاب الجذع العَضْدِي
 الرَّأْسِي ، الجانب الأيسر : أعلى جزء من قوس
 الأورطي ؛ الفروع : الشَّرِيَانُ السُّبَاتِي الطَّاهِرُ ،
 الشَّرِيَانُ السُّبَاتِي الغَائِرُ ؛ التوزيع : الرأس .

cerebellar artery الشَّرِيَانُ المُخِيخِي
 تعبير عام عن الشرايين المخيخية ، مثل الشريان
 المخيخي الأمامي السفلي .

cerebral artery الشَّرِيَانُ المُخِّي
 تعبير عام عن الشرايين المخية ، مثل الشريان المخي
 الأمامي .

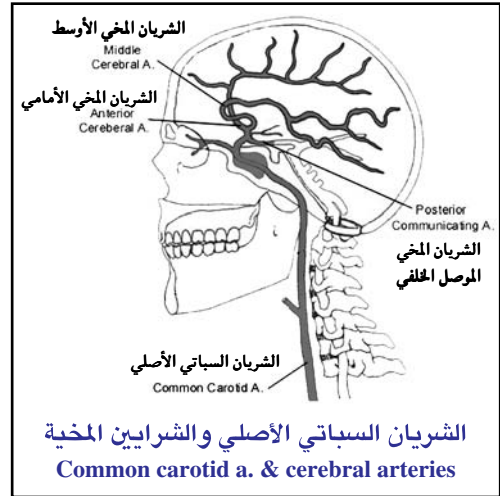
cervic uteri artery شَرِيَانُ عُنُقِ الرَّحْمِ
 أحد فروع الشرايين العنقية المهبليَّة .
 انظر تحت arteriae cervicovaginales .

cervicovaginal arteries الشَّرَايِنُ العُنُقِيَّةُ المِهْبَلِيَّةُ
 (=arteriae cervicovaginales)

هي عدَّة فروع كبيرة من الشريان الرحمي ،
 تتفرَّع من جانب الرحم على مستوى عنق
 الرحم لتروِّي المهبل .

circumflex artery الشَّرِيَانُ المُنْعَطَف
of scapula الكَتْفِي

المنشأ : الشريان تحت الكتف ؛ الفروع : لا
 يوجد ؛ التوزيع : العضلات السفلية الوحشية



للكتف .
coccygeal artery الشَّرِيَانُ العُضْصِي

المنشأ : الجانب الظهراني للأورطي ؛ الفروع :
 فروع الشَّرِيَانِ العَجْزِي المَتَوَسِّطِ مفاغرة مع
 الفرع القطني ، الشَّرِيَانِ الحَرْقَفِي القَطْنِي
 والشَّرَايِنِ العَجْزِيَّةِ الوَحْشِيَّةِ ؛ التوزيع :
 المستقيم ، العجز ، العُضْصُص .

cochlear artery الشَّرِيَانُ القَوِّعِي
 هو الفرع القوِّعِي من الشرايين القوِّعِيَّةِ
 الدهليزية .


Cohnheim's artery شَرِيَانُ كُونِهَيْمِ
 (=شَرِيَانُ انْتِهَائِي) (=terminal artery)
 شَرِيَانُ انْتِهَائِي .
 انظر تحت terminal artery .

colic artery الشَّرِيَانُ القَوْلُونِي
 واحد من الشرايين القولونية ، مثل الشريان
 القولوني الأيمن .

collateral digital arteries الشَّرَايِنُ الإِصْبَعِيَّةُ
 الجَانِبِيَّةُ
 المنشأ : الشرايين الإصبعية الراحية الأصلية ؛
 الفروع : فرع ظهрани .

collateral radial artery الشَّرِيَانُ الكَعْبُرِي
 الجَانِبِي
 (=arteria collateralis radialis)

المنشأ : امتداد الشَّرِيَانِ العَضْدِي العميق ؛

الفروع : شرايينٌ عَضَلِيَّةٌ ، الشَّرِيانُ التَّفَاعُرِيُّ ؛
التوزع : العَضَلَةُ الثَّلَاثِيَّةُ الرَّؤُوسُ ، مَفْصَلُ
 المرفق ، العَضَلَةُ العَضْدِيَّةُ ، العَضَلَةُ العَضْدِيَّةُ
 الكعبرية .
الشَّرِيانُ السُّبَاتِي 
common carotid artery
الأصلي
المنشأ : الجانب الأيمن : انشعاب الجذع العَضْدِي
 الرَّأْسِي ، الجانب الأيسر : أعلى جزء من قوس
 الأورطي ؛ **الفروع** : الشَّرِيانُ السُّبَاتِي الطَّاهِرُ ،
 الشَّرِيانُ السُّبَاتِي الغائر ؛ **التوزع** : الرَّأْسُ .
الشَّرَاكِينُ الأَصْلِيَّةُ
common digital arteries of foot
لأصابع القدم
المنشأ : القوس الأَحْمَصِيَّةُ ؛ **الفروع** : الشَّرَاكِينُ
 الظَّهْرَانِيَّةُ لأصابع القدم ، الشَّرَاكِينُ الثَّاقِبَةُ
 الأمامية .
الشَّرِيانُ الفَخْذِي
common femoral artery
الأصلي
المنشأ : امتداد الشَّرِيانِ الحَرْقَفِي الطَّاهِرِ ؛
الفروع : الشَّرِيانُ الشَّرْسُوفِي السَّطْحِي ،
 الشَّرِيانُ الحَرْقَفِي المُنْعَطَفُ السَّطْحِي ، الشَّرَاكِينُ
 الفَرْجِيَّةُ الطَّاهِرَةُ ، الشَّرِيانِ الرَّكْبِي النَّازِلُ ،
 الشَّرِيانُ الفَخْذِي العَمِيقُ ، شرايينٌ عَضَلِيَّةٌ ؛
التوزع : جلد جدار البطن ، المنطقة الأربية
 والعجان ، عَضَلَاتُ الفخذ ، الأعضاء التناسلية
 الظاهرية ، الغدد اللمفية الأربية .
الشَّرِيانُ الكَبْدِي
common hepatic artery
الأصلي
المنشأ : الجذعُ البطني ؛ **الفروع** : الشَّرِيانُ المَعْدِي
 الإِثْناعَشْرِي ، الشَّرِيانُ الكَبْدِي المَخْصُوصُ ،
 الشَّرِيانُ المَعْدِي الأيمن ؛ **التوزع** : المَعْدَةُ ، الثَّرْبُ
 الكبير ، البنكرياس ، الإِثْناعَشْرِي ، الكبد ،
 المرارة .
الشَّرِيانُ الحَرْقَفِي الأَصْلِي
common iliac artery
المنشأ : الأورطي البطني ؛ **الفروع** : الشَّرِيانُ
 الحَرْقَفِيُّ الغائر ، الشَّرِيانُ الحَرْقَفِيُّ الطَّاهِرُ ؛
التوزع : الحوض ، الناحية التناسلية والألوية ،
 العجان .

الشَّرِيانُ بَيْنَ العِظَامِ
common interosseous artery
الأصلي
المنشأ : الشَّرِيانُ الزَّنْدِيُّ ؛ **الفروع** : الشَّرِيانُ بَيْنَ
 العِظَامِ الخَلْفِي (في السَّاعِدِ) ، الشَّرِيانُ بَيْنَ
 العِظَامِ الأمامي ؛ **التوزع** : العَضَلَاتُ الغائِرة
 لظهر الساعد ، الزند .
الشَّرَاكِينُ الإِصْبَعِيَّةُ
common palmar digital arteries
المنشأ : القوس الراحية السطحية ؛ **الفروع** :
 الشرايين المخصوصة الراحية الإصبعية ؛ **التوزع** :
 الأصابع .
الشَّرَاكِينُ الأَحْمَصِيَّةُ
common plantar digital arteries
المنشأ : الشرايين المشطية الأحمصية ؛ **الفروع** :
 الشرايين الأحمصية المخصوصة لأصابع القدم ؛
التوزع : أصابع القدم .
الشَّرَاكِينُ الإِصْبَعِيَّةُ
common volar digital arteries
المنشأ : القوس الراحي السطحي ؛ **الفروع** :
 الشرايين الراحية الإصبعية الأصلية ؛ **التوزع** :
 الأصابع .
شَرِيانٌ مُوَصَّلٌ
communicating artery
 أحد الشرايين الموصلة ، مثل الشريان الموصل
 الأمامي .
الشريان الموصل الخلفي
communicating artery (posterior)
المنشأ : وصلة الشَّرِيانِ السُّبَاتِي الغائر مع
 الشَّرِيانِ المُخِّي الخَلْفِي ؛ **الفروع** : الشَّرِيانُ
 النَّخَامِي ؛ **التوزع** : قاعدة الدماغ التي تقع بين
 القمع والسبيل البصري ، المحفظة الغائرة ،
 الثلث المهادي الأمامي ، البُطَيْنُ الثالث .
الشريان الاعترامي
conal artery
 1 - فرع المخروط الشرياني للشريان التاجي
 الأيمن .
 2 - فرع المخروط الشرياني للشريان التاجي

الأيسر .
conducting arteries شرايينٌ موصَّلةٌ
 أوعية (جذوع) شريانية تتميز بالحجم الكبير
 والمرونة ، مثل الشريان الأورطي و الشريان تحت
 الترقوة والشريان السباتي الأصلي والجذع
 العضدي الرأسي والجذع الرئوي ؛ وتسمى أيضاً
 الشرايين المرنة (Elastic arteries) .
conjunctival arteries الشرايين
 الملتحمة الأمامي (anterior)
 المنشأ : الشرايين الهدبية الأمامية ؛ الفروع : لا
 يوجد ؛ التوزع : الملتحمة .
conjunctival arteries الشرايين الخلفية
 للملتحمة (posterior)
 المنشأ : قوس الجفن المحيطي ؛ الفروع : لا
 يوجد ؛ التوزع : الملتحمة .
conus artery (left) المخروط الشرياني الأيسر
 فرع المخروط الشرياني للشريان التاجي الأيسر .
conus artery المخروط الشرياني
 الأيمن (الثالث) (right (third)
 هو فرع المخروط الشرياني للشريان التاجي
 الأيمن .
copper-wire arteries شرايين كأسلاك النحاس
 هي شرايين الشبكية التي تبدو عليها خطوط
 انعكاس الضوء متألقة ، وتظهر في تصلب
 الشرايين وارتفاع ضغط الدم .
corkscrew arteries شرايين كوكبية
 شرايين صغيرة في المنطقة البقعية من العين تظهر
 بشكل متعرج .
coronary artery 1- الشريان التاجي
 (في القلب)
 2- الشريان الإكليلي (في المعدة)
 المنشأ : الجذع البطني ؛ الفروع : الشرايين
 المريئية ، الشريان البوابي ، الشريان الفؤادي
 (المعدي) ؛ التوزع : الانحناء الصغير للمعدة ،
 الجزء البطني للمريء ، الفص الأيسر للكبد .
coronary artery الشريان التاجي الأيسر
 الأمامي النازل (left anterior descending)

هو الفرع بين البطينين الأمامي للشريان التاجي
 الأيسر .
coronary artery (left) الشريان التاجي الأيسر
 المنشأ : الأورطي ؛ الفروع : الشريان الأمامي بين
 البطينين ، الشريان الأذيني الأيسر ، الشريان
 المنعطف ، شريان العقدة الجيبية الأذينية ؛
 التوزع : العقدة الجيبية الأذينية ، الحاجز بين
 البطينين ، الأذين الأيسر ، البطين الأيمن
 والأيسر .
coronary artery الشريان التاجي الخلفي
 النازل (posterior descending)
 (=ramus interventricularis
 posterior arteriae) البطينين الخلفي للشريان
 التاجي الأيمن (coronariae dextrae)
 يمثل استمراراً للشريان التاجي الأيمن ، يروي
 السطح الخارجي للبطينين وجزءاً من الحاجز
 بين البطينين .
coronary artery (right) الشريان التاجي الأيمن
 المنشأ : الأورطي ؛ الفروع : الشريان الهامشي ،
 الشريان الأذيني الأيمن ، الشريان الخلفي بين
 البطينين ، الشريان العقدي الأذيني البطني ،
 شريان العقدة الجيبية الأذينية ؛ التوزع : العقدة
 الجيبية الأذينية ، العقدة الأذينية البطينية ، الأذين
 الأيمن ، الحاجز بين البطينين الأيمن والأيسر .
coronray artery of الشريان الإكليلي
 المعدي الأيسر (stomach (left)
 (=arteria gastrica sinistra)
 المنشأ : الشريان البطني ؛ الفروع : المريئي ؛
 التوزع : المريء ، الانحناء الصغير للمعدة ؛
 ويسمى أيضاً الشريان التاجي الأيسر للمعدة .
cremasteric artery شريان العضلة المشمرة
 المنشأ : الشريان الشرسوفي السفلي ؛ الفروع :
 لا يوجد ؛ التوزع : العضلة المشمرة (العضلة
 المعلقة للخصية) ، غلاف الحبل المنوي .
cricothyroid artery الشريان الحلققي الدرقي
 هو الفرع الحلققي الدرقي للشريان الدرقي
 العلوي ؛ ينشأ من الشريان الدرقي العلوي ،

ويسير إنسياً فوق العضلة الدرقية الحلقية باتجاه
الرباط الحلقى الدرقي ، ويتفاغر مع نظيره في
الجهة المقابلة .

crural artery الشريانُ الفخذي

(=arteria femoralis)

المنشأ : امتداد الشريان الحرقفي الظاهر ؛
الفروع : الشريانُ الشرسوفي السطحي ،
الشريانُ الحرقفي المنعطف السطحي ، الشرايينُ
الفرجية الظاهرة ، الشريان الرُكبي النازل ،
الشريانُ الفخذي العميق ، شرايينُ عضلية ؛
التوزع : جلد جدار البطن ، المنطقة الأربية
والعجان ، عضلات الفخذ ، الأعضاء التناسلية
الظاهرية ، الغدد اللمفية الأربية .

cystic artery الشريانُ المراري

(= arteria cystica TA)

المنشأ : الشريانُ الكبدي الأيمن ؛ الفروع :
الشريانُ المراري السطحي ، الشريانُ المراري
العميق ؛ التوزع : المرارة .

deep anterior الشريانُ الصدغي الأمامي

temporal artery العميق

(= arteria temporalis profunda anterior)

المنشأ : الشريان الفكي ؛ الفروع : إلى العظمة
الوجنية والجناح الكبير من العظم الوتدي ؛
التوزع : العضلات الصدغية ، التفاغر مع
الشريان الصدغي الأوسط .

deep artery of clitoris الشريانُ البظري العميق

المنشأ : الشريانُ الفرجي الغائر ؛ الفروع : لا
يوجد ؛ التوزع : الجسمُ الكهفي للبطر .

deep artery of penis الشريانُ القضيب العميق

المنشأ : الشريانُ الفرجي الغائر ؛ الفروع : لا
يوجد ؛ التوزع : الجسمُ الكهفي للقضيبي .

deep auricular artery الشريانُ الأذني العميق

المنشأ : الشريانُ الفكي ؛ الفروع : شرايين
المفصل الفكي الصدغي ؛ التوزع : الطبقة
الحليدية المبطنة للنفق السمعي الظاهر ، السطح
الخارجي للغشاء الطبلي ، المفصلُ الصدغي
الفكي السفلي .

deep brachial artery الشريانُ العَضدي العميق

المنشأ : الشريانُ العَضدي ؛ الفروع : الشرايينُ
المُعَدية ، الشريانُ الجانبي الأوسط للعضلة
الدالية ، الشريانُ الكعبري الجانبي ، الشرايين
العضلية ؛ التوزع : عظم العَضد ، مفصلُ
المرفق ، عضلات الذراع العلوي بما في ذلك
العضلة الثلاثية الرؤوس والدالية .

deep cervical artery الشريانُ الرقبِي العميق

المنشأ : الجذع الضلعي الرقبِي ؛ الفروع :
النخاعية للشريان الفقري ، الشرايينُ العضلية ؛
التوزع : النخاع ، عضلات الرقبة العميقة .

deep descending الشريانُ الرقبِي النازل

cervical artery العميق

هو الفرعُ العميق للفرع النازل من الشريان
القدالي .

deep external الشريان الفرجي الخارجي

puddental artery الغائر

(=arteria pudenda externa profunda)

المنشأ : الشريان الفخذي ؛ الفروع : الصافية
الأمامية أو الشفوية الأمامية والفروع الأربية ؛
التوزع : الأعضاء التناسلية الظاهرة ، الجزء
الإنسي العلوي من الفخذ .

deep facial artery الشريانُ الوجهي العميق

هو الشريان الفكي العلوي .

deep femoral artery الشريانُ الفخذي العميق

المنشأ : الشريانُ الفخذي ؛ الفروع : الشريانُ
المنعطفُ الفخذي الإنسي ، الشريانُ المنعطفُ
الفخذي الوحشي ، الشرايينُ العضلية الثاقبة ؛
التوزع : عضلات الفخذ ، مفصلُ الورك ،
رأس وجسم الفخذ ، العضلات الألية .

deep internal الشريانُ المنعطفُ الغائر

العميق (في الفخذ)

(=ramus profundus للشريان)

arteriae circumflexae المنعطف الفخذي

(الإنسي)

فرعٌ صاعد باتجاه الحفرة المدورية يتفاغر مع
الشرايين الألية .

deep lingual artery الشَّرِيَّانُ اللِّسَانِي العَمِيقُ
المنشأ: الشَّرِيَّانُ اللِّسَانِي ؛ الفروع : لا يوجد ؛
التوزع : عَصَلَات اللسان الداخلية ، الغشاء
المخاطي اللساني .

deep planter artery الشريان الأخمصي العميق
المنشأ: الشَّرِيَّانُ الظَّهْرَانِيُّ لِلقَدَمِ ؛ الفروع :
تكوِّن الشَّرِيَّانِ المَشْطِيَّةُ الأَخْمَصِيَّةُ الأولى مع
الشَّرِيَّانِ الأَخْمَصِيَّ الوَحْشِيَّ ، والقوس
الأخمصية ؛ التوزع : الجانب السفلي والجوانب
المجاورة من إصْبَعِ القَدَمِ الأول والثاني .

deep posterior الشَّرِيَّانُ الصَّدْغِي
temporal artery الخَلْفِيُّ العميق
(=arteria temporalis الصدغي العميق الخلفي)
المنشأ: الشريان الفكي ؛ الفروع : لا يوجد ؛
التوزع : العضلة الصدغية ، وتفاغر مع الشريان
الصدغي الأوسط .

deep temporal الشَّرِيَّانِ الصَّدْغِيَّةُ
arteries العميقة
المنشأ: الشَّرِيَّانُ الفَكِّيُّ (شريانُ الفَكِّ العُلْوِيُّ) ؛
الفروع : لا يوجد ؛ التوزع : العَصَلَةُ الصَّدْغِيَّةُ .

deferential artery الشَّرِيَّانُ الأَسْهَرِي
المنشأ: الشريان السري ؛ الفروع : الشريان
الحالي ؛ التوزع : الأَسْهَرُ (القناة الناقلة
للمني) ، المثانة ، الحويصلة المنوية ، الحالب ،
الخصية .

deltoid artery شريان العضلة الدالية

dental arteries الشرايين السنية
(anterior) الأمامية
المنشأ: الشَّرِيَّانُ تَحْتَ الحَجَاجِ ؛ الفروع :
الشريان السنِّي ، شريان دواعم السن .

dental artery الشَّرِيَّانُ السَّنِي
(inferior) السفلي
المنشأ: الشَّرِيَّانُ الفَكِّيُّ ؛ الفروع : الشَّرِيَّانُ
الدَّقْنِي ، الشَّرِيَّانُ الضَّرْسِيُّ اللامي ، شريانُ
سنِّي ، شريان دواعم السن ؛ التوزع : الفَكِّ
السفلي ، أسنان الفك السفلي ، اللثة ، الشفة

السفلية ، الذقن ، العضلة الضرسية اللامية .

dental artery الشريان السني
(posterior) الخلفي
المنشأ: الشَّرِيَّانُ الفَكِّيُّ ؛ الفروع : الشَّرِيَّانُ
السَّنِي ، الشَّرِيَّانُ السَّنْخِي ، الشَّرِيَّانِ العَصَلِيَّةُ ؛
التوزع : الطواحن ، الأسنان الثنائية الشَّرَفُ
(الضَّوَّاحِك) للفَكِّ العُلْوِي ، الغشاء المخاطي
لِحَيْبِ الفَكِّ العُلْوِي ، اللثة .

descending genicular الشَّرِيَّانُ الرَّكْبِي
artery النَّازِلُ
المنشأ: الشَّرِيَّانُ الفَخْذِي ؛ الفروع : شريان
مَفْصَلِي ، شرايين عَصَلِيَّةُ ، الشَّرِيَّانُ الصَّافِنُ ؛
التوزع : مَفْصَلُ الرَّكْبَةِ والعضلات المجاورة له .

descending palatine الشَّرِيَّانُ الحَنَكِي
artery النَّازِلُ
المنشأ: الشَّرِيَّانُ الفَكِّيُّ (شريانُ الفَكِّ العُلْوِيُّ) ؛
الفروع : الشَّرِيَّانِ الحَنَكِيَّةُ الصَّغْرَى ، الشَّرِيَّانُ
الحَنَكِيُّ الكَبِيرُ ؛ التوزع : الحَنَكُ الرَّخْوُ ، الحَنَكُ
الصَّلْبُ ، اللُّوزَةُ ، اللثة ، العُدَدُ الحَنَكِيَّةُ .

descending posterior الشَّرِيَّانُ التَّاجِي
coronary artery النَّازِلُ الخَلْفِي
(=ramus interventricularis) الفرع بين
البطين الخلفي
للشريان التاجي
coronariae الأيمن
dextrae يمثل استمراراً للشَّرِيَّانِ التَّاجِي الأيمن ، يروي
السطحَ الحَاجِزِي للبطينين وجزءاً من الحَاجِزِ
بين البطينين .

descending scapular الشريان الكتفي
artery النَّازِلُ
المنشأ: الشَّرِيَّانُ الرَّقْبِيُّ المُسْتَعْرِضُ أو الشَّرِيَّانُ
تَحْتَ التَّرْفُوفَةِ ؛ الفروع : شرايين عَصَلِيَّةُ ؛
التوزع : العَصَلَةُ الرَّافِعَةُ لِلكتف ، العَصَلَةُ
الظَّهْرِيَّةُ العَرِيضَةُ ، العَصَلَةُ شَبَهُ المنحرفة ،
العضلة المعينية .

dexter arteriae الفرع الهامشي الأيمن
coronariae dextrae للشريان التاجي الأيمن

فرعٌ يمرُّ باتجاه قَمَّة القلب على طول الحافة الحادة للقلب ، ويتفرَّع فوق البطين الأيمن .
diaphragmatic arteries الشرايينُ الحجابيَّةُ المنشأُ : الأورطي البطني ؛ الفروع : الشرايينُ الكُظريَّة العُلويَّة ؛ التوزع : الحجاب ، العُدَّة الكُظريَّة .
diaphragmatic arteries الشرايين الحجابية العلوية (**superior**) (= **arteriae phrenicae superiores**) المنشأُ : الأورطي الصدري ؛ الفروع : لا يوجد ؛ التوزع : السطح العلوي للجزء الفقري من الحجاب .
diaphragmatic artery الشريان الحجابي (= **arteria phrenica inferior**) (السفلي) المنشأُ : الأورطي البطني ؛ الفروع : الكظري العلوي ؛ التوزع : الحجاب ، العُدَّة الكظرية .
digital arteries الشرايين الإصبعية الجانبية (**collateral**) المنشأُ : الشرايين الإصبعية الراحية الأصلية الفروع : لا يوجد ؛ التوزع : الأصابع .
digital arteries الشرايين الإصبعية الراحية (**common palmar**) المنشأُ : القوس الراحية السطحية ؛ الفروع : الشرايين المخصوصة الراحية الإصبعية ؛ التوزع : الأصابع .
digital arteries الشرايين الإصبعية الأخمصية الأصلية (**common plantar**) المنشأُ : الشرايين المشطية الأخمصية ؛ الفروع : الشرايين الأخمصية المخصوصة لأصابع القدم ؛ التوزع : أصابع القدم .
digital arteries الشرايين الإصبعية الراحية الأصلية (**common volar**) المنشأُ : القوس الراحية السطحية ؛ الفروع : الشرايين المخصوصة الراحية الإصبعية ؛ التوزع : الأصابع .
digital arteries الشرايين الإصبعية المنشأُ : الشريان اللساني ؛ الفروع : لا يوجد ؛

الراحية المخصوصة (**proper palmar**) المنشأُ : الشرايين الإصبعية الراحية الأصلية ؛ الفروع : فرع ظهрани ؛ التوزع : جوانب الأصابع ، مسند أطراف الأصابع .
digital arteries الشرايين الإصبعية الأخمصية المخصوصة (**proper planter**) المنشأُ : الشرايين المشطية الأخمصية ؛ الفروع : لا يوجد ؛ التوزع : أصابع القدم .
digital arteries الشرايين الإصبعية الراحية المخصوصة (**proper volar**) المنشأُ : الشرايين الإصبعية الراحية الأصلية ؛ الفروع : فرع ظهрани ؛ التوزع : جوانب الأصابع ، مسند أطراف الأصابع .
digital arteries of foot الشرايين المشطية الأخمصية (**common**) المنشأُ : القوس الأخمصية ؛ الفروع : الشرايينُ الظهْرانيَّة لأصابع القدم ، الشرايينُ الثاقبة الأمامية . التوزع : أصابع القدم .
digital arteries of foot الشرايين الظهرانية لأصابع القدم (**dorsal**) المنشأُ : الشرايين المشطية الخلفية ؛ الفروع : لا يوجد ؛ التوزع : ظهر أصابع القدم .
digital arteries of hand الشرايين الظهرانية لأصابع اليد (**dorsal**) المنشأُ : الشرايين السنية الخلفية ؛ الفروع : لا يوجد ؛ التوزع : ظهر الأصابع .
distributing arteries شرايينٌ مُوزَّعةٌ معظم الشرايين ، فيما عدا الشرايين الموصَّلة ، من النوع العضلي ، تمتد من الأوعية الكبيرة إلى الشرايين الصغيرة ؛ وتسمى أيضاً الشرايين العضلية (**Musculara arteries**) .
dorsal arteries of tongue الشرايينُ الظهْرانيَّةُ لللسان (= **rami dorsales linguae arteriae lingualis TA**) المنشأُ : الشريان اللساني ؛ الفروع : لا يوجد ؛

التوزع : الغشاء المخاطي لجزء اللسان الخلفي ،
القوس الحنكية اللسانية ، اللوزة ، لسان
المزمار ، الحنك الرخو .
dorsal artery of clitoris الشريانُ الظَّهْرانيُّ للبطَّر (= arteria dorsalis clitoridis)
المنشأ : الشريان الفرجي الغائر ؛ الفروع : لا
يوجد ؛ التوزع : البظر .
dorsal artery of foot الشريانُ الظَّهْرانيُّ للقَدَم
المنشأ : امتداد الشريانِ الطَّنْبوبي الأمامي ؛
الفروع : الشريانُ الرُّصغيُّ الوَحْشيُّ والإنسيُّ
والشريانُ القَوْسيُّ القَدَميُّ والشريانُ الأَحْمصي
العميق ؛ التوزع : القدم ، أصابع القدم .
dorsal artery of nose الشريانُ الظَّهْرانيُّ الأنفي
المنشأ : الشريانُ العَينيُّ ويُعطي الشريان
الدمعي ؛ الفروع : لا يوجد ؛ التوزع : جلد
الأنف ، كيسُ الدمع .
dorsal artery of penis الشريانُ الظَّهْرانيُّ
للقَضيب
المنشأ : الشريان الفرجي الغائر ؛ الفروع : لا
يوجد ؛ التوزع : حَشَقَةٌ وقُلْفَةٌ القَضيب ، الجلد
والغمدُ اللَّيْفِيُّ للجِسم الكَهْفِي .
dorsal artery of tongue الشريان الظهري
للسان
المنشأ : الشريان اللساني ؛ الفروع : لا يوجد ؛
التوزع : الغشاء المخاطي لجزء اللسان الخلفي ،
القوس الحنكية اللسانية ، اللوزة ، لسان
المزمار ، الحنك الرخو .
dorsal digital arteries الشرايينُ
الظَّهْرانيَّةُ لأصابعِ القَدَم
المنشأ : الشرايين المشطية الظهرانية ؛ الفروع : لا
يوجد ؛ التوزع : أصابع القدم .
dorsal digital arteries الشرايينُ
الظَّهْرانيَّةُ لأصابعِ اليَد
المنشأ : الشرايين السنعية الظهرانية ؛ الفروع : لا
يوجد ؛ التوزع : أصابع اليد .
dorsal interosseous artery الشريانُ بَيْنَ
العظامِ الظَّهْرانيِّ (في السَّاعِد) (of forearm)

المنشأ : الشريانُ بَيْنَ العظامِ الأَصْلِيِّ ؛ الفروع :
الشريانُ بَيْنَ العظامِ الرَّاجِع ؛ التوزع : العَصَلات
الغائرة لظهر الساعد .
dorsal metacarpal الشرايينُ السَّنْعِيَّةُ
الظَّهْرانيَّةُ
المنشأ : الشريانُ الكُعْبُريُّ أو الفروعِ الظَّهْرانيَّة
للسَّعْد ؛ الفروع : الشرايينُ الظَّهْرانيَّةُ للأصابع ؛
التوزع : ظهر الأصابع .
dorsal metatarsal الشرايينُ المشطِيَّةُ
الظَّهْرانيَّةُ
المنشأ : الشريانُ الكُعْبُريُّ أو الفروعِ الظَّهْرانيَّة
للسَّعْد ؛ الفروع : الشرايينُ الظَّهْرانيَّةُ للأصابع ؛
التوزع : ظهر الأصابع .
dorsal pancreatic الشريانُ البَنكرياسيُّ
الظَّهْرانيُّ
المنشأ : الشريانُ الطَّحاليُّ ؛ الفروع : الشريانُ
البَنكرياسيُّ الأيمنُ السُّفْلِيُّ ، الشريانُ
البَنكرياسيُّ الأيسرُ السُّفْلِيُّ ؛ التوزع :
البَنكرياس .
dorsal scapular artery الشريانُ الكَتفيُّ الظَّهْرانيُّ
(= الفرعُ العميقُ للشريانِ ramus profundus)
arteriae transversae (المُسْتَعْرَضُ الرَّقْبِيُّ)
colli TA)
المنشأ : الشريانُ الرَّقْبِيُّ المُسْتَعْرَضُ أو الشريانُ
تَحْتَ التَّرْقُوتِ ؛ الفروع : شرايينُ عَضَلِيَّةٌ ؛
التوزع : العَضَلَةُ الرَّافِعَةُ للكتف ، العَضَلَةُ
الظَّهْرِيَّةُ العَرِيضَةُ ، العَضَلَةُ شَبَهُ المُنْحَرَفَةِ ،
العَضَلَةُ المَعِينَةُ .
dorsalis pedis artery الشريانُ الظَّهْرانيُّ للقَدَم
المنشأ : امتداد الشريانِ الطَّنْبوبي الأمامي ؛
الفروع : الشريانُ الرُّصغيُّ الوَحْشيُّ والإنسيُّ
والشريانُ القَوْسيُّ القَدَميُّ والشريانُ الأَحْمصي
العميق ؛ التوزع : القدم ، أصابع القدم .
dorsomedian artery الشريانُ الظَّهْرانيُّ
الناصفُ للنخاع
مصطلح يشير إلى أحد الفروع النخاعية
لشريان الفقري .

انظر تحت rami spinales arteriae vertebralis .
duodenal arteries الشرايين الإثنا عشرية
 المنشأ: الشريان المساريقي العلوي ؛ الفروع :
 فرع (أمامي ، خلفي) ؛ التوزع : البنكرياس ،
 الإثنا عشري .
efferent artery شريانٌ صادر
 يقصد به شريان الكبيبة الصادر .
efferent artery of glomerulus شريان الكبيبة الصادر
 (=arteriola glomerularis efferens)
 الشريانات التي تخرج من الكبيبات الكلوية ،
 وتنقسم إلى شعيرات دموية تروِّي أنابيب
 الكلية ؛ ويسمى أيضاً الشريان الصادر من
 الكبيبات (Efferent artery of glomerulus) أو
 الوعاء الصادر من الكبيبات (Efferent vessel of
 glomerulus) أو الوعاء الصادر الكبيبي (Vas
 efferens glomeruli) .
elastic arteries شرايين مرنة
 (=) شرايين مرنة موصلة ؛ جذوع شريانية
 تتصف بحجم ومرونة كبيرين ، مثل الأورطي
 والشريان تحت الترقوة والجذع الرئوي .
emulgent artery الشريان المصرف
 (= شريان الكلية) (=arteria renalis)
 المنشأ: الأورطي البطني ؛ الفروع : الشريان
 الكظري السفلي ، الشريان الإحليلي ، الشريان
 الكلوي الخلفي والأمامي ؛ التوزع : الكلية ،
 الغدة الكظرية ، الحالب .
end artery شريانٌ انتهائي
 شريان يمر بمراحل من التفرع من دون أن تظهر
 القنوات التي توصله بشرايين أخرى ، ولهذا لا
 تصل - في حالة انسداده - كمية مناسبة من
 الدم إلى النسيج الذي يعتمد عليه في إمداده
 بالدم .
epigastric artery الشريان الشرسوفي
 أحد الشرايين السفلية ، مثل الشريان الشرسوفي
 السفلي .
epigastric artery الشريان الشرسوفي

(inferior) السفلي
 المنشأ: الشريان الحرقفي الظاهر ؛ الفروع :
 شريان العَصَلَة المُشَمَّرَة ، الشريان العاني ،
 شرايين عَصَلِيَّة ، شريان الرباط المدور للرحم ؛
 التوزع : المشمَّرة (العَصَلَة المعلقة للخُصِيَّة) ،
 عَصَلَات الصفاق البطني ، الجلد .
epigastric artery الشريان الشرسوفي
(superficial) السطحي
 المنشأ: الشريان الفخذي ؛ الفروع : لا يوجد ؛
 التوزع : الجزء السفلي لجدار البطن ، العقد
 اللمفية الظاهرية للسانية ، الجلد .
epigastric artery الشريان الشرسوفي
(superior) العلوي
 المنشأ: الشريان الصدري الغائر ؛ الفروع :
 الشريان الجلدي ، شرايين عَصَلِيَّة ، الشريان
 الصفاقي ، الشريان الحجابي ، الشريان
 الكبدية ؛ التوزع : الجلد ، عَصَلَات ولفافة
 الجزء العلوي لجدار البطن ، الحجاب ،
 الصفاق ، الرباط المنجلي الكبدية .
episcleral arteries الشرايين فوق الصلبة
 المنشأ: الشريان الهدبي الأمامي ؛ الفروع : لا
 يوجد ؛ التوزع : القزحية ، الجسم الهدبي ،
 الصلبة ، الملتحمة .
esophageal arteries الشرايين المريئية
 المنشأ: الشريان الأورطي الصدري ، الشريان
 الدرقي السفلي ، الشريان المعدي الأيسر ؛
 الفروع : لا يوجد ؛ التوزع : المريء .
esophageal arteries الشرايين المريئية
(inferior) السفلية
 هي الفروع المريئية للشريان المعدي الأيسر .
esophageal artery الشريان المريئي
 أحد الشرايين المريئية .
ethmoidal artery الشريان الغربالي
 أحد الشرايين الغربالية ، مثل الشريان الغربالي
 الأمامي .
ethmoidal artery الشريان الغربالي
(anterior) الأمامي

المنشأ: الشريانُ العينيُّ ؛ الفروع: الشريانُ السَّحائيُّ ، الشريانُ الأنفيُّ ؛ التوزع: الحجرات الهوائية الغربالية الأمامية والمتوسطة ، الجيب الجبهيُّ ، الأمُّ الجافية ، جوف الأنف .

الشريان الغربالي ethmoidal artery

الخلفي (posterior)

المنشأ: الشريانُ العينيُّ ؛ الفروع: الشريانُ السَّحائيُّ ، الشريانُ الأنفيُّ ؛ التوزع: الحجرات الهوائية الخلفية ، الأمُّ الجافية ، جوف الأنف .

الشريانُ السَّبَاطي الظَّاهر external carotid artery

المنشأ: الشريانُ السَّبَاطي الأَصليُّ ؛ الفروع: الجزء الأمامي: الشريانُ الوَجْهيُّ ، الشريانُ الدرقيُّ العلويُّ ، الشريانُ اللِّسانيُّ ؛ الجزء الخلفي: الشريانُ القَداليُّ ، الشريانُ الأذنيُّ الخلفيُّ ؛ الجزء الإنسي: الشريانُ البلعومي الصَّاعدُ ؛ الجزء النهائي: الشريانُ الصَّدغي السَطْحِيُّ ، الشريانُ الفَكِّيُّ العلويُّ ؛ التوزع: الوجه الأمامي للوجه والرقبة ، جانب الرأس ، الجمجمة ، الأمُّ الجافية ، الجزء الخلفي لفروة الرأس .

الشريانُ الشَّرْسوْفِي external epigastric artery

المنشأ: الشريانُ الحرقفي الظاهر ؛ الفروع: فروع صاعدة ؛ التوزع: المنطقة الحرقفية ، جدار البطن ، المنطقة الأربية .

الشريانُ الحَرْقْفِي الظَّاهر external iliac artery

المنشأ: امتداد الشريانِ الحَرْقْفِي الأَصليِّ ؛ الفروع: الشريانُ الحَرْقْفِي السُّفْلِيُّ ، الشريانُ المُنْعَطْفُ الحَرْقْفِي العَمِيقُ ، الشريانُ الشَّرْسوْفِي ، شرايينٌ عَضَلِيَّةٌ ؛ التوزع: الجزء السفلي من جدار البطن ، الأعضاء التناسلية الظاهرية ، العَضَلَةُ القَطْنِيَّةُ الكَبِيرَةُ ، العَضَلَةُ المُشَمَّرَةُ (العَضَلَةُ المُعَلَّقَةُ لِلخُصْيَةِ) ، الأَسْهَرُ (القناة الناقلة للمني) في الذكر ، الرباط المدور للرحم في الأنثى .

الشريانُ التَّدْبِي external mammary artery

الظَّاهر

(= الشريانُ الصَّدْرِي arteria thoracica)

الوَحْشي lateral TA)

المنشأ: الشريانُ الإِبْطِيُّ ؛ الفروع: الفروع الثديية ؛ التوزع: العَضَلَاتُ الصَّدْرِيَّةُ ، العَضَلَةُ المُنْشَارِيَّةُ الأمامية ، العَقْدُ اللَّمْفِيَّةُ الإِبْطِيَّةُ ، غُدَّةُ التَّدْبِي (في الأنثى) .

شريان الفك العلوي external maxillary artery

الظَّاهر

(= الشريان الوَجْهي arteria facialis TA)

المنشأ: الشريانُ السَّبَاطي الظَّاهر ؛ الفروع: القسم العنقي: الشريانُ الحَنَكِي الصَّاعدُ ، الشريانُ اللُّوزِيُّ ، الشريانُ الغديُّ ، الشريانُ تَحْتَ الذَّقْنِ ؛ القسم الوَجْهيُّ: الشريانُ الشَّفْوِي السُّفْلِيُّ ، الشريانُ الشَّفْوِي العُلْوِيُّ ، الشرايينُ الأَنْفِيَّةُ الوَحْشيَّةُ ، الشريانُ الزَّاوِي (في الوجه) ، شرايينٌ عَضَلِيَّةٌ ؛ التوزع: الوجه ، اللُّوزَةُ ، الحنك ، الغدد والعَضَلَاتُ الشَّفْوِيَّةُ للشفة ، الغدد تحت الفك السفلي ، جناح وظهر الأنف ، عَضَلَاتُ التعبير .

الشريانُ الأَخْمَصِي external planter artery

الظَّاهر

(= الشريانُ الأَخْمَصِي arteria plantaris

الوَحْشي lateral)

المنشأ: الشريانُ الظَّنْبُوْبِي الخَلْفِيُّ ؛ الفروع: الشرايينُ المُنْطِيَّةُ الأَخْمَصِيَّةُ ، القوس الأَخْمَصِيَّةُ ؛ التوزع: عَضَلَاتُ القَدَمِ ، جلد أصابعُ القَدَمِ والجانب الوَحْشي من القدم .

الشرايينُ الفرجية external pudendal arteries

الظَّاهِرَةُ

المنشأ: الشريانُ الفَخْذِيُّ ؛ الفروع: الشرايينُ الصَّفَنِيَّةُ الأمامية أو الشرايينُ الشَّفْرِيَّةُ الأمامية ، الشرايينُ الأربيةُّ ؛ التوزع: جلد الصَّفَنِ والعجان في الذكر ، الشُّفْرُ الكَبِيرُ والعجان في الأنثى ، جلد أسفل البطن .

الشريانُ المنوي external spermatic artery

الظَّاهر

(= شريان arteria cremasterica TA)

العضلة المشمرة
 انظر تحت cremasterica artery .
الشريان الوجهي facial artery
 المنشأ: الشريان السباتي الظاهر؛ الفروع: القسم العنقي: الشريان الحنكي الصاعد، الشريان اللوزي، الشريان الغدي، الشريان تحت الذقن؛ القسم الوجهي: الشريان الشفوي السفلي، الشريان الشفوي العلوي، الشرايين الأنفية الوحشية، الشريان الزاوي (في الوجه)، شرايين عضلية؛ التوزيع: الوجه، اللوزة، الحنك، الغدد والعضلات الشفوية للشفة، الغدد تحت الفك السفلي، جناح وظهر الأنف، عضلات التعبير .
الشريان المستعرض facial artery
 الوجهي (transverse)
 المنشأ: الشريان الصدغي السطحي؛ الفروع: الشريان الغدي، شرايين عضلية، شريان جلدي؛ التوزيع: الغدة والقناة النكفية، العضلة الماضغة، جلد الوجه .
شريان فالوب fallopian artery
 (=arteria uterina) الشريان الرحمي)
 المنشأ: الشريان الحرقفي الغائر؛ الفروع: شريان عنق الرحم، الشريان المبيضي، الشريان البوقي المبيضي، الشريان المهبل، الشريان الحالي، الشريان الرباطي؛ التوزيع: الرحم، الأبيوب الرحمي (البوق)، الرباط المدور للرحم، جزء من المهبل، المبيض .
الشريان الفخذي femoral artery
 المنشأ: امتداد الشريان الحرقفي الظاهر؛ الفروع: الشريان الشرسوفي السطحي، الشريان الحرقفي المنعطف السطحي، الشرايين الفرجية الظاهرة، الشريان الركبي النازل، الشريان الفخذي العميق، شرايين عضلية؛ التوزيع: جلد جدار البطن، المنطقة الأربية والعجان، عضلات الفخذ، الأعضاء التناسلية الظاهرية، الغدد اللمفية الأربية .
الشريان الفخذي femoral artery

الأصلي (common)
 (=arteria femoralis)
 المنشأ: استمرار الشريان الحرقفي الظاهر؛ الفروع: الشرسوفي السطحي، الحرقفي المنعطف السطحي، الفرجي الظاهر، الفخذي العميق، الركبي النازل؛ التوزيع: جدار البطن السفلي، الأعضاء التناسلية الظاهرة، الطرفان السفليان .
الشريان الفخذي العميق femoral artery (deep)
 المنشأ: الشريان الفخذي؛ الفروع: الشريان المنعطف الفخذي الإنسي، الشريان المنعطف الفخذي الوحشي، الشرايين العضلية الثاقبة؛ التوزيع: عضلات الفخذ، مفصل الورك، رأس وجسم الفخذ، العضلات الألية .
الشريان الفخذي السطحي femoral artery
 السطحي (superficial)
 هو استمرار للشريان الفخذي .
الشريان المنعطف الفخذي الوحشي femoral lateral circumflex artery
 المنشأ: الشريان الفخذي العميق؛ الفروع: شرايين صاعدة ونازلة ومستعرضة؛ التوزيع: مفصل الورك، عضلات الفخذ .
الشريان المنعطف الفخذي الإنسي femoral medial circumflex artery
 المنشأ: الشريان الفخذي العميق؛ الفروع: الشريان العميق، شرايين عميقة وصاعدة ومستعرضة وحقيقية؛ التوزيع: مفصل الورك، عضلات الفخذ .
الشريان الشظوي fibular artery
 المنشأ: الشريان الظنبوبي الخلفي؛ الفروع: الشريان الثاقب، الموصل، العقبي، الفروع الوحشية والإنسية الكعبية والشبكة العقبية؛ التوزيع: خارج وخلف الكاحل، عضلات الربلة العميقة .
الشرايين القطنية الخامسة fifth lumber arteries
 (= lowest lumber arteries) الشرايين القطنية (السفلى)

المنشأ: الشريانُ العَجْزِيُّ النَّاصِفُ ؛ الفروع : لا يوجد ؛ التوزع : العجز ، العَصَلَةُ الحرقفية .
fifth lumbar artery الشريانُ القَطَنِي الخامس
المنشأ: الشريان العجزي الأوسط ؛ الفروع : لا يوجد ؛ التوزع : العجز ، العضلة الأكلوية العظمى ؛ ويسمى الشريان القطني الأسفل .
frontal artery الشريان الجبهي
المنشأ: الشريان العيني ؛ الفروع : لا يوجد ؛ التوزع : الجزء الأمامي من الفروة ؛ ويسمى الشريان الجبهي أو شريان الجبهة .
frontobasal artery الشريان الجبهي القاعدي الجانبي
(= arteria frontobasalis lateralis)
المنشأ: الجزء الجزيري من الشريانُ المَحْيِيُّ الأوسط ؛ الفروع : لا يوجد ؛ التوزع : قشرة الفص الجبهي الوحشي السفلي .
frontobasal artery الشريان الجبهي القاعدي الإنسي
(medial)
المنشأ: الجزء بعد الموصل للشريانُ المَحْيِيُّ الأمامي ؛ الفروع : لا يوجد ؛ التوزع : قشرة الفص الجبهي الإنسي السفلي .
funicular artery الشريانُ الحَبْلِي (في الخصية)
هو الشريان الخصوي .
gastric arteries (short) الشرايين المعدية القصيرة
المنشأ: الشريانُ الطَّحَالِي ؛ الفروع : لا يوجد ؛ التوزع : قاع المعدة .
gastric artery الشريانُ المعدِيّ
أحد الشرايين المعدية ، مثل الشريان المعدي الأيمن .
gastric artery (left) الشريان المعدي الأيسر
المنشأ: الجذع البطني ؛ الفروع : الشرايين المرثية ، الشريانُ البَوَائِي ، الشريانُ الفَوَادِي (المعدي) ؛ التوزع : الانحناء الصغير للمعدة ، الجزء البطني للمريء ، الفص الأيسر للكبد .
gastric artery الشريان المعدي الأيسر السفلي
(left inferior)
المنشأ: الأورطي ؛ الفروع : الشريانُ الأماميُّ بين

البُطَيْنَيْن ، الشريانُ الأذيني الأيسر ، الشريانُ المُعَطَفُ ، شريان العقدة الجيبية الأذينية ؛ التوزع : العقدة الجيبية الأذينية ، الحاجز بين البطينين ، الأذين الأيسر ، البطين الأيمن والأيسر .
gastric artery (posterior) الشريان المعدي الخلفي
(=arteria gastrica posterior)
المنشأ: الشريان الطحالي ؛ الفروع : لا يوجد ؛ التوزع : الجدار المعدي الخلفي .
gastric artery (right) الشريان المعدي الأيمن
المنشأ: الشريانُ الكَبِدِيُّ الأَصْلِيُّ أو الشريانُ الكَبِدِيُّ المُخْصِصُ ؛ الفروع : لا يوجد ؛ التوزع : النهاية البوابية للمعدة على طول الانحناء الصغير .
gastric artery الشريان المعدي الأيمن السفلي
(right inferior)
(=arteria gastro omentalis dextra)
(الشريبي الأيمن)
المنشأ: الشريان المعدي الإثناعشري ؛ الفروع : المعدي ، الشريبي ؛ التوزع : المعدة ، الشرب الكبير .
gastroduodenal artery الشريانُ المعدِي الإثناعشري
المنشأ: الشريانُ الكَبِدِيُّ الأَصْلِيُّ ؛ الفروع : الشريانُ المعدِي الشريبي الأيمن ، الشرايين البنكرياسية الإثناعشرية العلوية ، الشرايين خَلْفَ الإثناعشري ، الشريان البنكرياسي ؛ التوزع : قاع المعدة ، الإثناعشري ، البنكرياس ، الثرب الكبير .
gastroepiploic artery الشريانُ المعدِي الثريبي
هو أحد الشريانين المعديين الثريبيين الأيمن أو الأيسر .
gastroepiploic artery (left) الشريان المعدي الشريبي الأيسر
المنشأ: الشريانُ الطَّحَالِي ؛ الفروع : الشريانُ المعدي ، الشريانُ الشريبي ؛ التوزع : المعدة ، الثرب الكبير .

gastroepiploic artery الشريان المعدي
(right) الشريبي الأيمن
المنشأ: الشريانُ المعديُّ الإثنا عشرِي ؛ الفروع :
الشريانُ المعدي ، الشريانُ الشريبي ؛ التوزع :
المعدة ، الثَّربُ الكبير .

gastroesophageal artery الشريان المعدي
المرئِي

gastro-omental artery الشريان المعدي
(left) الشريبي الأيسر
المنشأ: الشريانُ الطَّحالي ؛ الفروع : الشريانُ
المعدي ، الشريانُ الشريبي ؛ التوزع : المعدة ،
الثَّربُ الكبير .

gastro-omental artery الشريان المعدي
(right) الشريبي الأيمن
المنشأ: الشريانُ المعديُّ الإثنا عشرِي ؛ الفروع :
الشريانُ المعدي ، الشريانُ الشريبي ؛ التوزع :
المعدة ، الثَّربُ الكبير .

genicular artery الشريان الركبي
(descending) النازل
المنشأ: الشريانُ الفَخذي ؛ الفروع : شريانُ
مَفصلي ، شرايينُ عَضليَّة ، الشريانُ الصافن ؛
التوزع : مَفصلُ الركبة والعَضلات المجاورة له .

genicular artery الشريان الركبي الجانبي
(lateral inferior) السفلي
المنشأ: الشريانُ المأبضي ؛ الفروع : لا يوجد ؛
التوزع : مَفصلُ الركبة ، عَضلةُ الساق .

genicular artery الشريان الركبي الجانبي
(lateral superior) العلوي
المنشأ: الشريانُ المأبضي ؛ الفروع : لا يوجد ؛
التوزع : الجزء السفلي للفخذ ، مَفصلُ الركبة ،
الرضفة والعَضلات المجاورة .

genicular artery الشريان الركبي الإنسي
(medial inferior) السفلي
المنشأ: الشريانُ المأبضي ؛ الفروع : لا يوجد ؛
التوزع : النهاية الدانيَّة للظنوب ، مَفصلُ
الركبة .

genicular artery الشريان الركبي الإنسي

(medial superior) العلوي
المنشأ: الشريانُ المأبضي ؛ الفروع : لا يوجد ؛
التوزع : عظم الفخذ ، مَفصلُ الركبة ،
العَضلات المجاورة للرضفة .

genicular artery الشريان الركبي
(middle) الأوسط
المنشأ: الشريانُ المأبضي ؛ الفروع : لا يوجد ؛
التوزع : الأربطة المتصالبة والغشاء الزليلي
لمَفصلُ الركبة .

gluteal artery الشريانُ الألوِي
واحد من الشرايين الألوِيَّة ، مثل الشريان الألوِي
السفلي والتي تغذي العَضلات الموجودة في
ظهر الفخذ .

gluteal artery الشريان الألوِي
(inferior) السفلي
المنشأ: الشريانُ الحَرَقَفيُّ الغائر ؛ الفروع :
الشريانُ الوَرَكِي ، الشريانُ العَضْصِي ، شرايين
عَضليَّة ، شريانُ مَفصلي ، شريانُ جلدي ؛
التوزع : العَضلات الموجودة في ظهر الفخذ .

gluteal artery الشريان الألوِي
(superior) العلوي
المنشأ: الشريانُ الحَرَقَفيُّ الغائر ؛ الفروع :
الشريانُ السَطْحي ، الشريانُ العميق ، الشرايينُ
المُعَدِّيَّة ، شريانُ مَفصلي ؛ التوزع : العَضلات
الموجودة في الورك والفخذ ، الحرقفة ، جلد
السطح الظهراني للعجز ، مَفصلُ الورك .

gonadal arteries شرايين الغدة التناسلية
هي شرايين المبيضين أو شرايين الخصيتين .

great pancreatic artery الشريانُ البنكرياسي
الكبير
المنشأ: الشريانُ الطَّحالي ؛ الفروع : لا يوجد ؛
التوزع : البنكرياس .

great phrenic arteries الشريانُ الحجابيَّة
الكبيرة
(= arteria phrenica inferior TA) السفليَّة
المنشأ: الأورطي البطني ؛ الفروع : الشرايينُ

الكُطْرِيَّة العُلْوِيَّة ؛ التوزع ؛ الحجاب ، العُدَّة الكُطْرِيَّة .

الشريان الحجابي
great phrenic artery
الكبير (السفلي)

(=inferior phrenic artery)

المنشأ : الأورطي البطني ؛ الفروع : الشرايين الكُطْرِيَّة العُلْوِيَّة ؛ التوزع ؛ الحجاب ، العُدَّة الكُطْرِيَّة .

الشريان الحنكي الكبير
greater palatine artery
المنشأ : الشريان الحنكي النازل ؛ الفروع : لا يوجد ؛ التوزع : الحنك الصلب .

تصلب الشرايين
hardening of arteries
(= arteriosclerosis)

حالة من زيادة قساوة جدران الشرايين نتيجة توضع الشحوم فيها ، ويُلاحظ ذلك في ارتفاع ضغط الدم وفرط شحميات الدم .

الشرايين الحلزونية
helicine arteries

1 - شرايين صغيرة لها باطنة بطولها على جانب واحد منها ، وتوجد في الباطنة ألياف عضلية طويلة ، وهي تتبع مساراً ملففاً أو منحنيماً ، وتفتح مباشرة في الجيب الكهفي بدلاً من الشعيرات الدموية ، ولها دور أساسي في انتصاب النسيج الناعظ .

2 - الشرايين الحلزونية القضيبية .

3 - الفروع اللولبية للشريان الرحمي .

الشرايين الحلزونية
helicine arteries

القضيبية
of penis
المنشأ : الشريان الظهراني للقضيب والشريان القضيب العميق ؛ وتخرج الشرايين الحلزونية من الأوعية الدموية للقضيب التي تحتقن (تتفخ) مسببة انتصاب العضو الذكري ، وتسمى شرايين موللر (Arteries of Müller) .

الشريان الباسوري
hemorrhoidal artery
(=arteria rectalis)

أحد الشرايين الباسورية ، مثل الشريان الباسوري السفلي .

الشريان المستقيمي
hemorrhoidal artery

السفلي
(inferior)

المنشأ : الشريان الفرجي الغائر ؛ الفروع : لا يوجد ؛ التوزع : عضلات وجلد الناحية الشرجية ، المستقيم ، العضلة المصرة الظاهرة للشرح .

الشريان الباسوري
hemorrhoidal artery
الأوسط
(middle)

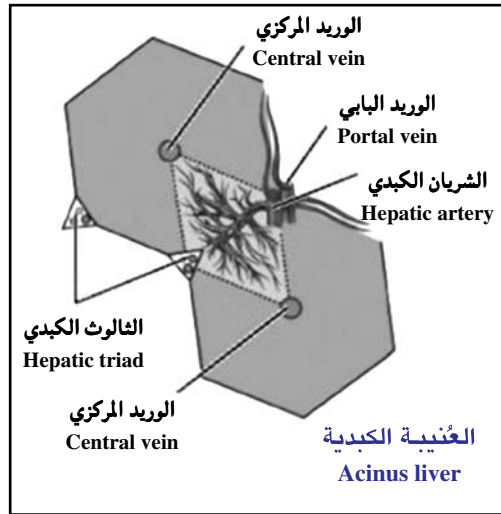
هو الشريان المستقيمي الأوسط .

الشريان الباسوري
hemorrhoidal artery
العلوي
(superior)

المنشأ : امتداد الشريان المساريقي السفلي ؛ الفروع : يتفاغر مع الشرايين المستقيمية السفلية ؛ التوزع : المستقيم .

الشريان الكبدي
hepatic artery

هو الشريان الكبدي الأصلي ؛ المنشأ : الجذع البطني ؛ الفروع : الشريان المعدي الإثناعشري ، الشريان الكبدي المخصوص ، الشريان المعدي الأيمن ؛ التوزع : المعدة ، الثرب الكبير ، البنكرياس ، الإثناعشري ، الكبد ، المرارة .



الشريان الكبدي
hepatic artery
الأصلي
(common)

المنشأ : الجذع البطني ؛ الفروع : الشريان المعدي الإثناعشري ، الشريان الكبدي المخصوص ، الشريان المعدي الأيمن ؛ التوزع : المعدة ، الثرب

الكبير ، البنكرياس ، الإثناعشري ، الكبد ، المرارة .
hepatic artery الشريان الكبدي
 (proper) المخصوص
 المنشأ : الشريان الكبدي الأصلي ؛ الفروع :
 الشريان الكبدي الأيسر ، الشريان الكبدي
 الأيمن ، الشريان المعدي الأيمن ؛ التوزيع :
 الكبد ، المرارة ، الجزء البوابي في المعدة .
highest intercostal artery الشريان الوربي
 الأعلى
 المنشأ : الجذع الضلعي الرقبى ؛ الفروع :
 الشريانان الوربيان الخلفيان الأول والثاني ؛
 التوزيع : الحيز الوربي الأول والثاني ، النخاع ،
 عضلات الظهر .
highest thoracic artery الشريان الصدري
 الأعلى
 المنشأ : الشريان الإبطي ؛ الفروع : لا يوجد ؛
 التوزيع : العضلات الصدرية ، جزء من الصدر ،
 العضلة المشتركة الأمامية ، العضلات الوربية .
humeral anterior circumflex artery الشريان المنعطف العضدي
 الأمامي
 المنشأ : الشريان الإبطي ؛ الفروع : الشريان
 الصاعد ، الشريان النازل ؛ التوزيع : رأس
 العضد ، مفصل الكتف ، الرأس الطويلة
 للعضلة ذات الرأسين ، عضلة العضد ،
 العضلة الدالية ، العضلة الغرابية العضدية ، وتر
 العضلة الصدرية الكبيرة .
humeral artery الشريان العضدي
 المنشأ : امتداد الشريان الإبطي ؛ الفروع :
 الشريان العضدي العميق ، تغذية عظمة
 العضد ، الشريان الزندي العلوي الجانبي ،
 الشريان الزندي السفلي الجانبي ، شرايين
 عضلية ؛ التوزيع : عضلات الكتف ، الذراع ،
 الساعد ، اليد ، مفصل المرفق .
humeral posterior circumflex artery الشريان المنعطف
 العضدي الخلفي
 المنشأ : الشريان الإبطي ؛ الفروع : لا يوجد ؛

التوزيع : العضلة الدالية ، مفصل الكتف
 والعضلة المدورة الصغيرة والعضلة الثلاثية
 الرؤوس .
hyaloid artery شريان الزجاجية
 المنشأ : شريان الشبكية المركزي ؛ الفروع : لا
 يوجد ؛ التوزيع : الجسم الزجاجي ، عدسة
 العين .
hyoid artery الشريان اللامي
 (= ramus suprahyoideus) (= الفرع فوق
 اللامي للشريان
 اللساني) (TA)
 فرع يسير على طول الحافة العلوية للعظم
 اللامي مروراً بالعضلات فوق اللامية ومتفاغراً
 مع نظيره في الجهة الثانية .
hypogastric artery الشريان الخشلي
 (=arteria iliaca interna) (= الشريان الحرقفي
 الغائر)
 المنشأ : الشريان الحرقفي الأصلي ؛ الفروع :
 الجذع الأمامي : الشريان السدادي ، الشريان
 الألوبي العلوي ، الشريان الألوبي السفلي ،
 الشريان السري ، الشريان المثاني السفلي ،
 الشريان الرحيمي ، الشريان المهبل ، الشريان
 المستقيم الأوسط ، الشريان الفرجي الغائر ؛
 الجذع الخلفي : الشريان الحرقفي القطني ،
 الشرايين العجزية الوحشية ، الشريان الألوبي
 العلوي . التوزيع : جدار الحوض وأحشاؤه ،
 الإلية ، أعضاء التوالد ، الوجه الإنسي للفخذ .
hypophyseal artery الشريان النخامي
 واحد من الشرايين النخامية ، مثل الشريان
 النخامي السفلي .
hypophysial artery الشريان النخامي
 السفلي
 (=arteria hypophysialis inferior)
 فرع صغير من الجزء الخلفي للشريان السباتي
 الغائر الذي يروي الغدة النخامية .
hypophysial artery الشريان النخامي
 العلوي
 (=superior)

المنشأ: الشريانُ السُّبَّاتي الباطنُ ؛ الفروع : لا يوجد ؛ التوزع : الغُدَّةُ النخامية .
ileal arteries الشَّرَّائِينُ اللَّفَائِيَّةُ
المنشأ: الشَّرَّيَانُ الْمَسَارِيقِيُّ الْعُلْوِيُّ ؛ الفروع : لا يوجد ؛ التوزع : اللفائفي .
ileocolic artery الشريان اللفائفي القولوني
(= ileocolic artery ascending) (= الشريان اللفائفي القولوني الصاعد)
(= ileocolonic artery) (= الشريان الحرقفي القولوني)
المنشأ: الشَّرَّيَانُ الْمَسَارِيقِيُّ الْعُلْوِيُّ ؛ الفروع : الشَّرَّيَانُ الْأَعْوَرِيُّ الْأَمَامِيُّ ، الشَّرَّيَانُ الْأَعْوَرِيُّ الْخَلْفِيُّ ، الشَّرَّيَانُ الزَّائِدِيُّ ، فرع قولوني (الصَّاعِدُ) ، فروع لِفَائِيَّةٌ ؛ التوزع : الأعور ، الزائدة ، القولون الصاعد ، الجزء القاصي من اللفائفي .
ileocolic artery الشريان اللفائفي
(ascending) القولوني الصاعد
(= ileocolic artery) (= الشريان اللفائفي القولوني)
(= ileocolonic artery) (= الشريان الحرقفي القولوني)
انظر تحت ileocolic artery .
ileocolonic artery الشَّرَّيَانُ الْحَرْقُفِيُّ الْقَوْلُونِيُّ
(= ileocolonic artery) (= الشريان اللفائفي القولوني)
(= ileocolic artery ascending) (= الشريان اللفائفي القولوني الصاعد)
انظر تحت ileocolic artery .
iliac artery الشريان الحرقفي
(anterior) الأمامي
هو الشريان اللفائفي الأمامي .
iliac artery الشريان الحرقفي
(common) الأصلي
المنشأ: الأورطي البطني ؛ الفروع : الشَّرَّيَانُ الْحَرْقُفِيُّ الْغَائِرُ ، الشَّرَّيَانُ الْحَرْقُفِيُّ الظَّاهِرُ ؛ التوزع : الحوض ، الناحية التناسلية والألوية ،

العجان .
iliac artery الشريان الحرقفي
(external) (الظاهر)
المنشأ: امتداد الشَّرَّيَانِ الْحَرْقُفِيِّ الْأَصْلِيِّ ؛ الفروع : الشَّرَّيَانُ الْحَرْقُفِيُّ السُّفْلِيُّ ، الشَّرَّيَانُ الْمُنْعَطَفُ الْحَرْقُفِيُّ الْعَمِيقُ ، الشَّرَّيَانُ الشَّرْسُوفِيُّ ، شَرَّائِينَ عَضَلِيَّةٌ ؛ التوزع : الجزء السفلي من جدار البطن ، الأعضاء التناسلية الظاهرة ، العَصَلَةُ الْقَطْنِيَّةُ الْكَبِيرَةُ ، العَصَلَةُ الْمَشْمَرَّةُ (العَصَلَةُ الْمَعْلُكَةُ لِلْخُصْيَةِ) ، الْأَسْهَرُ (القناة الناقلة للمني) في الذكر ، والرباط المدور للرحم في الأنثى .
iliac artery الشريان الحرقفي
(internal) الغائر
المنشأ: الشَّرَّيَانُ الْحَرْقُفِيُّ الْأَصْلِيُّ ؛ الفروع : الجذع الأمامي : الشَّرَّيَانُ السُّدَادِيُّ ، الشَّرَّيَانُ الْأَلْوِيُّ الْعُلْوِيُّ ، الشَّرَّيَانُ الْأَلْوِيُّ السُّفْلِيُّ ، الشَّرَّيَانُ السُّرِّيُّ ، الشَّرَّيَانُ الْمَثَانِيُّ السُّفْلِيُّ ، الشَّرَّيَانُ الرَّحْمِيُّ ، الشَّرَّيَانُ الْمَهْبَلِيُّ الشَّرَّيَانُ الْمُسْتَقِيمِيُّ الْأَوْسَطُ ، الشَّرَّيَانُ الْفَرْجِيُّ الْغَائِرُ ؛ الجذع الخلفي : الشَّرَّيَانُ الْحَرْقُفِيُّ الْقَطْنِيُّ ، الشَّرَّائِينَ الْعَجْزِيَّةُ الْوَحْشِيَّةُ ، الشَّرَّيَانُ الْأَلْوِيُّ الْعُلْوِيُّ ؛ التوزع : جدار وأحشاء الحوض ، الأعضاء التناسلية الظاهرة ، ناحية الشرج ، الوجه الإنسي للفخذ ، الإلية .
iliac artery (small) الشريان الحرقفي الصغير
هو الشريان الحرقفي القطني (Arteria iliolumbalis) ؛ المنشأ : الشريان السببتي الداخلي ؛ الفروع : الفروع الحرقفية والقطنية ، الشرايين العجزية الوحشية ؛ التوزع : عضلات الحوض والعظام ، القطعة القطنية الخامسة ، العجز .
iliac deep الشَّرَّيَانُ الْمُنْعَطَفُ الْحَرْقُفِيُّ
circumflex artery العميق
المنشأ: الشَّرَّيَانُ الْحَرْقُفِيُّ الظَّاهِرُ ؛ الفروع : الشَّرَّيَانُ الصَّاعِدُ ؛ التوزع : العَصَلَةُ الْقَطْنِيَّةُ ، العَصَلَةُ الْحَرْقُفِيَّةُ ، العَصَلَةُ الْخِيَاطِيَّةُ وَالْعَصَلَاتُ

المجاورة ، العَصَلَةُ المائلة ، العَصَلَةُ المستعرضة .
iliac superficial artery الشَّرِيَانُ المُتَعَطِفُ الحَرْقَفِيُّ السُّطْحِيُّ
 المنشأ : الشَّرِيَانُ الفَخْذِيُّ ؛ الفروع : لا يوجد ؛
 التوزع : جلد الناحية الإربية ، الغدد اللمفية السطحية .
iliolumbar artery الشَّرِيَانُ الحَرْقَفِيُّ القَطَنِيُّ
 المنشأ : الشَّرِيَانُ الحَرْقَفِيُّ الغائر ؛ الفروع :
 الشَّرِيَانُ القَطَنِيُّ ، الشَّرِيَانُ الحَرْقَفِيُّ ، الشَّرِيَانُ
 النُّخَاعِيَّةُ ؛ التوزع : العَصَلَةُ القطنية الكبيرة ،
 العَصَلَةُ المربعة للقطن ، العَصَلَاتُ البطنية
 والألوية ، الحرقفة ، ذنب الفرس .
inferior alveolar artery الشَّرِيَانُ السِّنِّيُّ السُّفْلِيُّ
 المنشأ : الشَّرِيَانُ الفَكِّيُّ ؛ الفروع : الشَّرِيَانُ
 الذَّقْنِيُّ ، الشَّرِيَانُ الضَّرْسِيُّ اللامي ، شريان
 سِنِّي ، شريان دواعم السن ؛ التوزع : الفك
 السُّفْلِيُّ ، أسنان الفك السفلي ، اللثة ، الشفة
 السفلية ، الذقن ، العَصَلَةُ الضرسية اللامية .
inferior capsular artery الشَّرِيَانُ المَحْفَظِيُّ السُّفْلِيُّ
 (= arteria suprarenalis) الشَّرِيَانُ الكُطْرِيُّ
inferior TA (السُّفْلِيُّ)
 المنشأ : الشَّرِيَانُ الكُلْوِيُّ ؛ الفروع : لا يوجد ؛
 التوزع : الغدة الكُطْرِيَّةُ .
inferior cerebellar artery الشَّرِيَانُ المَحْيَخِيُّ السُّفْلِيُّ
 المنشأ : الشَّرِيَانُ الفَكِّيُّ العلوي ؛ الفروع :
 الشَّرِيَانُ الذَّقْنِيُّ ، الشَّرِيَانُ الضَّرْسِيُّ اللامي ،
 شريان سِنِّي ، شريان دواعم السن .
inferior dental artery الشَّرِيَانُ السِّنِّيُّ السُّفْلِيُّ
 المنشأ : الشَّرِيَانُ تَحْتَ الحِجَاج ؛ الفروع :
 الشَّرِيَانُ الذَّقْنِيُّ ، الشَّرِيَانُ الضَّرْسِيُّ اللامي ،
 شريان سِنِّي ، شريان دواعم السن ؛ التوزع :
 الفَكُّ السفلي ، أسنان الفك السفلي ، اللثة ،
 الشفة السفلية ، الذقن ، العَصَلَةُ الضرسية
 اللامية .

inferior epigastric artery الشَّرِيَانُ الشَّرْسُوفِيُّ السُّفْلِيُّ
 المنشأ : الشَّرِيَانُ الحَرْقَفِيُّ الظَّاهِرُ ؛ الفروع :
 شريان العَصَلَةُ المُشَمَّرَةُ ، الشَّرِيَانُ العاني ،
 شَرَايِينُ عَضَلِيَّةٌ ، شريان الرباط المدور للرحم ؛
 التوزع : العَصَلَةُ المُشَمَّرَةُ (العَصَلَةُ المَعْلَقَةُ
 للخصية) ، عَصَلَاتُ الصفاق البطني ، الجلد .
inferior esophageal artery الشَّرَايِينُ المرثية السُّفْلِيَّةُ
inferior gluteal artery الشَّرِيَانُ الأَلْوِيُّ السُّفْلِيُّ
 المنشأ : الشَّرِيَانُ الحَرْقَفِيُّ الغائر ؛ الفروع :
 الشَّرِيَانُ الوَرْكِيُّ ، الشَّرِيَانُ العُضْعُصِيُّ ، شَرَايِينُ
 عَضَلِيَّةٌ ، شريان مَفْصَلِي ، شريان جلدي ؛
 التوزع : عَصَلَاتُ ظهر الفَخْذِ .
inferior hemorrhoidal artery الشَّرِيَانُ الباسوري السُّفْلِيُّ
 (= الشَّرِيَانُ المُسْتَقِيمُ inferior) (= arteria rectalis inferior)
 المنشأ : الشَّرِيَانُ الفَرْجِيُّ الغائر ؛ الفروع : لا
 يوجد ؛ التوزع : عضلات وِجْدِ النَّاحِيَّةِ
 الشَّرَجِيَّةِ ، المُسْتَقِيمُ ، العَصَلَةُ المَصْرَةُ الظَّاهِرَةُ
 للشرح .
inferior laryngeal artery الشَّرِيَانُ الحَنْجَرِيُّ السُّفْلِيُّ
 المنشأ : الشَّرِيَانُ الذَّرْقِيُّ السُّفْلِيُّ ؛ الفروع : لا
 يوجد ؛ التوزع : عَصَلَاتُ الحنجرة ، الغشاء
 المُخاطِي للحنجرة .
inferior lateral genicular artery الشَّرِيَانُ الرُّكْبِيُّ السُّفْلِيُّ الوَحْشِيُّ
 المنشأ : الشَّرِيَانُ المَآبِضِيُّ ؛ الفروع : لا يوجد ؛
 التوزع : مَفْصَلُ الرُكْبَةِ ، عَصَلَةُ الساق .
inferior lingual artery الشَّرِيَانُ اللسيني السُّفْلِيُّ
 المنشأ : الفرع اللسيني للشريان الرئوي الأيسر ؛
 الفروع : لا يوجد ؛ التوزع : القطعة اللسانية
 السفلية للفتح العلوي للثة اليسرى .
inferior lingual artery الشَّرِيَانُ القِطْعِيُّ

segmental artery	اللسيني السفلي	يوجد ؛ التوزع : عضلات وجلد النَّاحِيَّة الشَّرَجِيَّة ، المُستقيم ، العَضَلَةُ المَصْرَّةُ الظَّاهِرَةُ للشَّرَج .
inferior lobar arteries of left lung (= arteriae lobares inferiores pulmonis sinistri)	الشرايين الفصية السفلية للرتة اليسرى	شُرَيَانُ القِطْعَةِ السُّفْلِيَّة
inferior lobar arteries of right lung (= arteriae lobares inferiores pulmonis dextrae)	الشرايين الفصية السفلية للرتة اليمنى	المنشأ : الفرع الأمامي من الشريان الكلوي ؛ الفروع : لا يوجد ؛ التوزع : القطعة السفلية من الكلية .
inferior mesenteric artery	الشُرَيَانُ المَسَارِقِي السُّفْلِي	الشريان القطعي السفلي الكلوي
inferior pancreatic artery	الشُرَيَانُ البَنَكْرِيَّاسِي السُّفْلِي	المنشأ : الفرع الأمامي من الشريان الكلوي ؛ الفروع : لا يوجد ؛ التوزع : القطعة السفلية من الكلية .
inferior pancreaticoduodenal arteries	الشُرَايِينُ البَنَكْرِيَّاسِيَّةُ الإِثْناعَشْرِيَّةُ السُّفْلِيَّة	الشُرَيَانُ الكُظْرِي السُّفْلِي
inferior rectal artery	الشُرَيَانُ المُسْتَقِيمِي السُّفْلِي	المنشأ : الشُرَيَانُ الكُلُوبِي ؛ الفروع : لا يوجد ؛ التوزع : الغُدَّةُ الكُظْرِيَّة .
		المنشأ : الأورطي البطني ؛ الفروع : الشُرَيَانُ القَوْلُونِيُّ الأيسر ، الشُرَايِينُ السِّينِيَّةُ ، الشُرَيَانُ المُسْتَقِيمِيُّ العُلُوي ؛ التوزع : القولون النازل والمستعرض والسيني ، الجزء العلوي من المستقيم .
		المنشأ : الشُرَيَانُ البَنَكْرِيَّاسِيُّ الظَّهْرَانِي ؛ الفروع : لا يوجد ؛ التوزع : البَنَكْرِيَّاس ، الثَّرْبُ الكبير .
		المنشأ : الشُرَيَانُ البُلْعُومِي ، الشُرَايِينُ المَرِيئِيَّةُ ، الشُرَيَانُ الرَّقْبِيُّ الصَّاعِدُ ، شُرَايِينُ عَضَلِيَّة ، شُرَيَانُ غَدِي ؛ التوزع : الحَنْجَرَةَ ، الرُّغَامَى ، المريء ، البُلْعُوم ، الغُدَّةُ الدَّرَقِيَّةُ ، عَضَلَاتُ العُنُق .
		المنشأ : الجذع الدرقي الرقبى ؛ الفروع : الشُرَيَانُ الحَنْجَرِيُّ السُّفْلِي ، الشُرَيَانُ الرُّغَامِي ، الشُرَيَانُ البُلْعُومِي ، الشُرَايِينُ المَرِيئِيَّةُ ، الشُرَيَانُ الرَّقْبِيُّ الصَّاعِدُ ، شُرَايِينُ عَضَلِيَّة ، شُرَيَانُ غَدِي ؛ التوزع : الحَنْجَرَةَ ، الرُّغَامَى ، المريء ، البُلْعُوم ، الغُدَّةُ الدَّرَقِيَّةُ ، عَضَلَاتُ العُنُق .
		الشُرَيَانُ الطَّبَلِي السُّفْلِي
		المنشأ : الشُرَيَانُ البُلْعُومِي الصَّاعِدُ ؛ الفروع : لا يوجد ؛ التوزع : الجدار الإنسي لحجرة الأذن الوسطى .
		الشُرَيَانُ الزَّنْدِي السُّفْلِي الجَانِبِي (= arteria collateralis ulnaris inferior)
		المنشأ : الشريان العضدي ؛ الفروع : الفرع الأمامي ، الخلفي ، التفاضري ؛ التوزع : العَضَلَةُ الثلاثية الرؤوس ، مَفْصَلُ المرفق ، العَضَلَةُ الكَابَةُ المدورة .

inferior vesical artery الشَّرِيَانُ الْمَثَانِي السُّفْلِي
المنشأ: الشَّرِيَانُ الحُرْفِي الغائر؛ الفروع:
شَرِيَانُ البروستاتة؛ التوزع: قاعُ المثانة،
البروستاتة، الحَوَيْصَلَةُ المُنَوَّية .

infracostal artery الشَّرِيَانُ تَحْتَ الضِّلْع
(= ramus costalis =) الفرعُ الضِّلْعِي الوَحْشِي
lateralis arteriae للشَّرِيَانِ الصَدْرِي
thoracicae internae TA (الغائر)
المنشأ: الأورطي الصَدْرِي؛ الفروع: الشَّرِيَانُ
الظَّهْرَانِي، الشَّرِيَانِ التُّخَاعِيَّة؛ التوزع: جدار
البطن العلوي أسفل الضلع الثاني عشر .

infraorbital artery الشَّرِيَانُ تَحْتَ الحِجَاج
المنشأ: الشَّرِيَانُ الفَكِّي العُلْوِي؛ الفروع:
الشَّرِيَانُ تَحْتَ الحِجَاج، الشَّرِيَانِ السِّنْحِيَّةُ
العُلْوِيَّةُ الأمامِيَّة، الشَّرِيَانِ السِّنْحِيَّةُ العُلْوِيَّةُ
المُتوسِّطَةُ؛ التوزع: الحِجَاج، الفَكُّ العُلْوِي،
جَيْبُ الفَكِّ العُلْوِي، الأسنان، الحِجَفَن
السفلي، عَضَلَاتُ العَيْنِ الخارجية، الجانب
الخدِّي للأنف .

inguinal arteries الشَّرِيَانِ الأَرِيَّةُ
(= rami inguinales arteriae =) الفروعُ الأَرِيَّةُ
femoralis TA (للشَّرِيَانِ الفَخْذِي)
الفروع الأَرِيَّةُ للشَّرِيَانِ الفرجي العميق؛ تروِّي
الناحية الأَرِيَّة .

innominate artery الشَّرِيَانُ اللامُسَمَّى
(= truncus =) الجذعُ العَضْدي
brachiocephalicus TA (الرأسي)
المنشأ: بداية قوس الأورطي؛ الفروع: الشَّرِيَانُ
السُّبَاتِي الأَصْلِي الأيمن، الشَّرِيَانُ تَحْتَ التَّرْفُوةُ
الأيمن؛ التوزع: الجانب الأيمن من الرأس،
الرقبة والذراع العلوي، غدة التوتة، الغُدَّةُ
الدرقية .

insular arteries الشَّرِيَانِ الجزيرية
(= arteriae insulares)
المنشأ: الجزء الجزيري من الشَّرِيَانِ الحَيِّ
الأوسَط؛ الفروع: لا يوجد؛ التوزع: قشرة
الجزيرة .

intercostal arteries الشَّرِيَانِ
الوربية الأمامية
(anterior)
المنشأ: الشَّرِيَانُ الصَّدْرِيُّ الغائر؛ الفروع:
شَرِيَانِ عَضَلِيَّة، شَرِيَانِ جلدي؛ التوزع:
الأحياز الأولى الخمسة أو الستة، العَضَلَةُ
الصَدْرِيَّة، جلد التَّدْي .

intercostal arteries الشَّرِيَانِ الوربية
الخلفية
(posterior)
المنشأ: الأورطي الصَّدْرِيُّ؛ الفروع: الفروعُ
الظَّهْرَانِيَّة، الجَانِبِيَّة، الوربية، الوَحْشِيَّة،
الجلدية، العَضَلِيَّة؛ التوزع: الجزء العلوي من
الجدار الصَدْرِي والجزء السفلي من الجدار
الصَدْرِي، غدة التَّدْي .

intercostal artery الشَّرِيَانِ الوربي الخلفي
الأول
(first posterior)
المنشأ: الشَّرِيَانُ الوربيُّ الأعلى؛ الفروع:
الفروعُ الظَّهْرَانِيَّةُ والتُّخَاعِيَّة؛ التوزع: الجزء
العلوي من الجدار الصَدْرِي .

intercostal artery الشَّرِيَانِ الوربي
الأعلى
(highest)
المنشأ: جذع الضلع الرقبِي؛ الفروع: الشَّرِيَانَانِ
الوربيَّانِ الخَلْفِيَّانِ الأوَّلُ والثَّانِي؛ التوزع: الحيز
الوربي الأوَّل والثاني، النخاع، عَضَلَاتُ
الظهر .

intercostal artery الشَّرِيَانِ الوربي الخلفي
الثاني
(second posterior)
المنشأ: الشَّرِيَانُ الوربيُّ الأعلى؛ الفروع:
الفروعُ الظَّهْرَانِيَّةُ والتُّخَاعِيَّة؛ التوزع: الجزء
العلوي من الجدار الصَدْرِي .

intercostal artery الشَّرِيَانِ الوربي
العلوي
(superior)
المنشأ: الجذع الضلعي الرقبِي؛ الفروع:
الشَّرِيَانَانِ الوربيَّانِ الخَلْفِيَّانِ الأوَّلُ والثَّانِي؛
التوزع: الحيز الوربي الأوَّل والثاني، النخاع،
عَضَلَاتُ الظهر .

interlobar arteries الشَّرِيَانِ بَيْنَ
فُصُوصِ الكَلِيَّةِ
of kidney

المنشأ: الشرايين القوسية الكؤوية؛ الفروع: الكبيبات الواردة؛ التوزع: كبيبات الكلية.

الشرايين بين interlobular arteries
فصيصات الكلية of kidney

المنشأ: الشرايين القوسية الكؤوية؛ الفروع: الكبيبات الواردة؛ التوزع: كبيبات الكلية.

الشرايين بين interlobular arteries
فصيصات الكبد of liver

المنشأ: الفروع اليمنى أو اليسرى للشريان الكبدي المخصوص؛ الفروع: لا يوجد؛ التوزع: بين فصيصات الكبد.

الشريان الأذيني intermediate atrial
المتوسط الأيسر artery (left)

شريان ينشأ من الجزء المنعطف للشريان التاجي الأيسر.

الشريان الأذيني intermediate atrial
المتوسط الأيمن artery (right)

شريان ينشأ من الشريان التاجي الأيمن.

الشرايين intermetacarpal arteries
السنية الراحية (palmar)

المنشأ: القوس الراحية العميقة؛ الفروع: لا يوجد؛ التوزع: العضلة بين العظمتين، عظام السنع، العضلات الخراطينية الثانية والثالثة والرابعة.

الشريان السمعي internal auditory
الغائر artery

(= الشريان التيهي) (=arteria labyrinthi TA)

المنشأ: الشريان القاعدي أو الشريان المخيخي الأمامي السفلي؛ الفروع: الشرايين الدهليزية، الشريان القوقعي؛ التوزع: الأذن الباطنة.

الشريان السباتي الغائر internal carotid artery

المنشأ: الشريان السباتي الأصلي؛ الفروع: الجزء العنقي: الجيب السباتي؛ الجزء الصخري: الشريان السباتي الطبلي، القناة الجناحية؛ الجزء الكهفي: الجيب الكهفي، الشريان الخيمي، الشريان النخامي السفلي، الشريان السحائي، الشريان الثلاثي التوائم،

الشريان البكري؛ الجزء المخي: الشريان النخامي العلوي، الشريان العيني، شريان المشيمية الأمامي، الشريان المخي الأمامي والأوسط، الشريان الموصل الخلفي؛ التوزع: الأذن الوسطى، الدماغ، النخامية، عقدة العصب الثلاثي التوائم، السحايا، الحجاب، الضفيرة المشيمية.

الشريان الحرقفي الغائر internal iliac artery

المنشأ: الشريان الحرقفي الأصلي؛ الفروع: الجذع الأمامي: الشريان السدادي، الشريان الألوئي العلوي، الشريان الألوئي السفلي، الشريان السري، الشريان المثاني السفلي، الشريان الرحمي، الشريان المهبل، الشريان المستقيمي الأوسط، الشريان الفرجي الغائر؛ الجذع الخلفي: الشريان الحرقفي القطني، الشرايين العجزية الوحشية، الشريان الألوئي العلوي؛ التوزع: جدار وأحشاء الحوض، الأعضاء التناسلية الظاهرة، ناحية الشرج، الوجه الإنسي للفخذ، الإلية.

الشريان الثديي internal mammary
الغائر artery

(= الشريان الصدري) (=arteria thoracica interna TA)

المنشأ: الشريان تحت الترقوة؛ الفروع: الشريان التأموري الحجابي، الفرع المنصي، الشرايين التوتية، الفرع القصي، الفرع الوربي الأمامي، الشرايين الثاقبة، الشريان العضلي الحجابي، الشريان الشرسوفي العلوي؛ التوزع: الجدار الصدري الأمامي، الحجاب، بنى المنصف مثل التأمور وعدة التوتة.

شريان الفك internal maxillary
العلوي الغائر artery

(= الشريان الفك العلوي) (=arteria maxillaris TA)

المنشأ: الشريان السباتي الظاهر؛ الفروع: قسم الفك السفلي: الشريان الأذني العميق، الشريان الطبلي الأمامي، الشريان السنخي

السُّفْلِي ، الشَّرِيَانُ السَّحَائِي الْأَوْسَطُ (الشَّرِيَانُ السَّحَائِي الْمَتَوَسِّطُ) ، الشَّرِيَانُ السَّحَائِي الْإِضَافِي ؛ الْقِسْمُ الْجَنَاحِي : الشَّرَاكِينُ الصَّدْغِيَّةُ الْعَمِيقَةُ ، الشَّرَايِينُ الْجَنَاحِيَّةُ ، الشَّرِيَانُ الْمَاضِغِي ، الشَّرِيَانُ الشَّدْفِي ؛ الْقِسْمُ الْجَنَاحِي الْحَنَكِي : الشَّرِيَانُ السَّنْخِي الْعُلُوي الْخَلْفِي ، الشَّرِيَانُ تَحْتَ الْحَجَاج ، الشَّرِيَانُ الْحَنَكِي النَّازِل ، شَرِيَانُ النَفَقِ الْجَنَاحِي ، الشَّرِيَانُ الْبُلْعُومِي ، الشَّرِيَانُ الْوَتْدِي الْحَنَكِي ؛ التَّوْزِعُ : الْأُذُنُ ، السِّنُّ ، الْأُمُّ الْجَفَافِيَّةُ ، عُقْدَةُ الْعَصَبِ الثَّلَاثِيَّ التَّوَائِمِ ، الْعَضَلَةُ الصَّدْغِيَّةُ الْفَكِيَّةُ السُّفْلِيَّةُ ، الْعَضَلَةُ الْمَاضِغَةُ ، الْعَضَلَةُ الْمَبْوُوقَةُ ، عَضَلَاتُ الْعَيْنِ ، الْعُدَّةُ الدَّمْعِيَّةُ ، الْحَنَكُ .

internal pudendal artery الشَّرِيَانُ الْفَرْجِي الْغَائِرُ

المنشأ : الشريان الحرقفي الغائر ؛ الفروع : شرايين عَضَلِيَّة ، الشَّرِيَانُ الْمُسْتَقِيمِي السُّفْلِي ، الشَّرِيَانُ الْعِجَانِي ، شَرِيَانُ الْبَصَلَةِ ، الشَّرِيَانُ الْحَالِبِي ، الشَّرِيَانُ الْقَضِيبي الْعَمِيقُ أَوْ الشَّرِيَانُ الْبَطْرِي الْعَمِيقُ ، الشَّرِيَانُ الظُّهْرَانِي لِلْقَضِيبِ أَوْ الشَّرِيَانُ الظُّهْرَانِي لِلْبَطْرُ ؛ التَّوْزِعُ : عَضَلَاتُ الْعِجَانِ ، الْقَنَاةُ الشَّرْجِيَّةُ ، الْأَعْضَاءُ التَّنَاسَلِيَّةُ الظَّاهِرَةُ .

internal spermatic artery الشَّرِيَانُ الْمَنُوي الْغَائِرُ (= arteria testicularis TA) (الشَّرِيَانُ الْخُصُوي)

المنشأ : السطح البطناني للأورطي البطني ؛ الفروع : الشَّرِيَانُ الْحَالِبِي ، وَيتَفَاغَرُ شَرِيَانُ الْعَضَلَةِ الْمَشْمَرَةِ مَعَ الشَّرِيَانِ الْأَسْهَرِي ، الفروع الْبَرِيخِيَّةُ ؛ التَّوْزِعُ : الْبَرِيخُ ، الْخُصْيَتَانِ ، الْحَالِبُ ، الْعَضَلَةُ الْمَشْمَرَةُ .

internal thoracic artery الشَّرِيَانُ الصَّدْرِي الْغَائِرُ

المنشأ : الشَّرِيَانُ تَحْتَ التَّرْفُوقَةِ ؛ الفروع : الشَّرِيَانُ التَّامُورِي الْحِجَابِي ، الْفَرْعُ الْمَنْصَفِي ، الشَّرَايِينُ التَّوْتِيَّةُ ، الْفَرْعُ الْقَصْبي ، الْفَرْعُ الْوَرْبِي الْأَمَامِي ، الشَّرَايِينُ الثَّاقِبَةُ ، الشَّرِيَانُ الْعَضَلِي

الْحِجَابِي ، الشَّرِيَانُ الشَّرْسُوفِي الْعُلُوي ؛ التَّوْزِعُ : الْجِدَارُ الصَّدْرِي الْأَمَامِي ، الْحِجَابُ ، بَنَى الْمَنْصَفِ مِثْلُ التَّامُورِ وَعُدَّةُ التَّوْتَةِ .

interosseous artery (anterior)

(= arteria interossea anterior)

المنشأ : الشريان بين العظام الأصلي أو الخلفي ؛ الفروع : الشريان الناصف ؛ التَّوْزِعُ : الْأَجْزَاءُ الْعَمِيقَةُ مِنَ الْوَجْهِ الْأَمَامِي لِلْسَاعِدِ ؛ وَيَسْمَى أَيْضاً الشَّرِيَانِ بَيْنَ الْعِظَامِ الْأَحْمَصِي .

interosseous artery الشَّرِيَانِ بَيْنَ

العظام الأصلي (common)

المنشأ : الشَّرِيَانُ الزَّنْدِي ؛ الفروع : الشَّرِيَانُ بَيْنَ الْعِظَامِ الْخَلْفِي (فِي السَّاعِدِ) ، الشَّرِيَانُ بَيْنَ الْعِظَامِ الْأَمَامِي ؛ التَّوْزِعُ : الْعَضَلَاتُ الْغَائِرَةُ لظَهْرِ السَاعِدِ ، الْكَعْبَرَةُ ، الزَّنْدُ .

interosseous artery الشَّرِيَانِ بَيْنَ

العظام الخلفي (dorsal)

المنشأ : الشَّرِيَانُ بَيْنَ الْعِظَامِ الْأَصْلِي ؛ الفروع : الشَّرِيَانُ بَيْنَ الْعِظَامِ الرَّاجِعِ ؛ التَّوْزِعُ : الْعَضَلَاتُ الْغَائِرَةُ لظَهْرِ السَاعِدِ .

interosseous artery الشَّرِيَانِ بَيْنَ

العظام الخلفي (posterior)

المنشأ : الشَّرِيَانُ بَيْنَ الْعِظَامِ الْأَصْلِي ؛ الفروع : الشَّرِيَانُ بَيْنَ الْعِظَامِ الرَّاجِعِ ؛ التَّوْزِعُ : الْعَضَلَاتُ الْغَائِرَةُ لظَهْرِ السَاعِدِ .

interosseous artery الشَّرِيَانِ بَيْنَ

العظام الراجع (recurrent)

المنشأ : الشَّرِيَانُ بَيْنَ الْعِظَامِ الْخَلْفِي (فِي السَّاعِدِ) ؛ الفروع : لَا يُوْجَدُ ؛ التَّوْزِعُ : ظَهْرُ مَفْصَلِ الْمَرْفَقِ .

interosseous artery الشَّرِيَانِ بَيْنَ

العظام الراجي (volar)

المنشأ : الشَّرِيَانُ بَيْنَ الْعِظَامِ الْأَصْلِي ؛ الفروع : الشَّرِيَانُ النَّاصِفِ ، شَرَايِينُ عَضَلِيَّة ، شَرَايِينُ مُعَدِّيَّة ؛ التَّوْزِعُ : الْعَضَلَاتُ الْغَائِرَةُ الْأَمَامِيَّةُ لِلْسَاعِدِ ، الْكَعْبَرَةُ ، الزَّنْدُ .

intersegmental الشَّرَايِينُ بَيْنَ الْقَطْعِ

arteries (في الجنين)
فروع ظهرانية مزدوجة من الشريان الأورطي للجنين، تذهب في الأصل إلى النخاع، لكن فيما بعد تذهب إلى الرقبة والظهر .

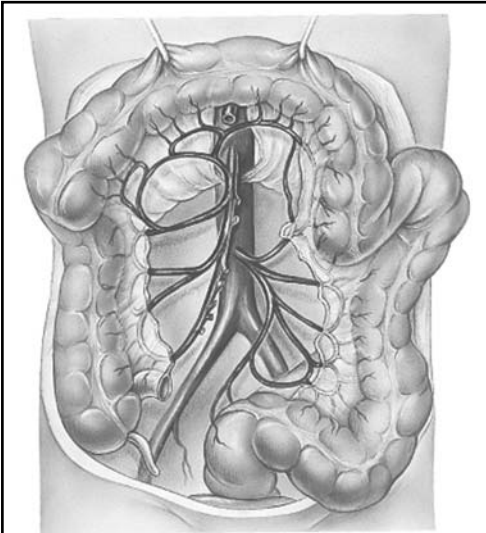
interventricular artery الشريان بين البطينين الأمامي (anterior)
هو الفرع بين البطينين الأمامي للشريان التاجي الأيسر .

interventricular septal arteries (anterior) الشرايين الحاجزية بين البطينين الأمامية
هو الفروع الحاجزية بين البطينين للفرع الأمامي بين البطينين للشريان التاجي الأيسر .

interventricular septal arteries (posterior) الشرايين الحاجزية بين البطينين الخلفية
هي الفروع الحاجزية بين البطينين للفرع الخلفي بين البطينين للشريان التاجي الأيمن .

intestinal arteries الشرايين المعوية
المنشأ: الشريان المساريقي العلوي ؛ الفروع : لا يوجد ؛ التوزع : اللفائفي .

intrarenal arteries الشرايين داخل الكلية (= arteriae intrarenales)
تضم مجموعة من الشرايين مثل الشرايين بين الفصوص والفصيصات والشريينات القوسية .



الشرايين المعوية Intestinal arteries

jejunal arteries الشرايين الصائمية
المنشأ: الشريان المساريقي العلوي ؛ الفروع : لا يوجد ؛ التوزع : الصائم .

labial arteries of vulva (anterior) الشرايين الشفوية الفرجية الأمامية
المنشأ: الشريان الفرجي الظاهر ؛ الفروع : لا يوجد ؛ التوزع : الشفران الكبيران .

labial arteries of vulva (posterior) الشرايين الشفوية الفرجية الخلفية
المنشأ: الشريان العجاني ؛ الفروع : لا يوجد ؛ التوزع : القسم الخلفي للشفر الكبير .

labial artery inferior (=arteria labialis inferior) الشريان الشفوي السفلي
المنشأ: الشريان الوجهي ؛ الفروع : لا يوجد ؛ التوزع : غدد الشفة ، الغشاء المخاطي وعصلات الشفة السفلية .

labial artery superior الشريان الشفوي العلوي
المنشأ: الشريان الوجهي ؛ الفروع : الحاجزي ، الجناحي ؛ التوزع : الشفة العلوية ، الحاجز الأنفي ، جناح الأنف .

labial artery inferior (=arteria labialis inferior) الشريان الشفوي السفلي
المنشأ: الشريان الوجهي ؛ الفروع : لا يوجد ؛ التوزع : غدد الشفة ، الغشاء المخاطي وعصلات الشفة السفلية .

labyrinthine artery الشريان التيهي
المنشأ: الشريان القاعدي أو الشريان المخيخي الأمامي السفلي ؛ الفروع : الشرايين الدهليزية ، الشريان القوقعي ؛ التوزع : الأذن الباطنة .

lacrimal artery الشريان الدمعي
المنشأ: الشريان العيني ؛ الفروع : الشريان الوجهي ، الشرايين الجفنية الوحشية ، الشريان السحائي الرجوع ، الشرايين الهدبية الطويلة الخلفية ، شرايين عضلية ؛ التوزع : الغدد الدمعية ، الملتحمة ، العضلة المستقيمة الوحشية والعلوية ، الحخد ، النواتئ الهدبية ، الجفن .

laryngeal artery الشريان الحنجري

أحد الشرايين الحنجرية ، مثل الشريان الحنجري السفلي .	الشريان الوحشي الأخمصية
الشرايين الأنفية lateral and septal posterior nasal arteries	المنشأ : الشريان الطنبوبي الخلفي ؛ الفروع : الشرايين المشطية الأخمصية ، القوس الأخمصية ؛ التوزع : عضلات القدم ، جلد أصابع القدم ، الجانب الوحشي من القدم .
المنشأ : الشريان الوتدي الحنكي ؛ الفروع : لا يوجد ؛ التوزع : الجيب الجبهي ، الجيب الغربالي ، جيب الفك العلوي ، الجيب الوتدي ، الحاجز الأنفي .	الشريان الكعبي الجانب الخلفي
الشريان الكعبي lateral anterior malleolar artery	هو الفرع الكعبي الوحشي للشريان الشظوي (Rami malleolares laterales arteriae fibularis) ؛ تروى فروعه الوجه الوحشي للكاحل .
المنشأ : الشريان الطنبوبي الأمامي ؛ الفروع : لا يوجد ؛ التوزع : جانب الكاحل الوحشي .	الشرايين العجزية الوحشية
الشريان القطعي lateral basal segmental artery of left lung	المنشأ : الشريان الحرقفي الغائر ؛ الفروع : الفروع النخاعية العلوية والسفلية ؛ التوزع : عضلات وجلد السطح الظهراني للعجز ، النفق العجزي .
الوحشي القاعدي للثة اليسرى	شريان القطعة الوحشية (في الكلوة)
1- الفرع الأساسي الوحشي للشريان الرئوي الأيسر .	هو شريان القطعة الوحشية (للكلية) .
2- الشريان القطعي الوحشي الرئوي الأيسر .	الشريان القطعي الوحشي الكبدي
الشريان القطعي lateral basal segmental artery of right lung	المنشأ : الفرع الأيسر من الشريان الكبدي الأصلي ؛ الفروع : لا يوجد ؛ التوزع : القطعة الوحشية من الفص الأيسر من الكبد .
للرئة اليمنى	الشريان القطعي artery of liver
ينشأ من الوريد القاعدي العلوي للفص الرئوي السفلي الأيمن .	المنشأ : الفرع الأيسر من الشريان الكبدي الأصلي ؛ الفروع : لا يوجد ؛ التوزع : القطعة الوحشية من الفص الأيسر من الكبد .
شريان الركبة lateral inferior artery of knee	الشريان القطعي of right lung
المنشأ : الشريان الشظوي ؛ الفروع : لا يوجد ؛ التوزع : مفصل الركبة .	الوحشي للثة اليمنى يغذي القطعة الوحشية للثة اليمنى .
الشريان القذالي الجانبي lateral occipital artery	الشريان الجانبي العلوي artery of knee
المنشأ : الشريان الخفي الخلفي ؛ الفروع : الفرع الصدغي الأمامي ، الفرع الأوسط للصدغي المتوسط ، الفرع الصدغي الخلفي ؛ التوزع : أجزاء الفص الصدغي (الأمامي ، الإنسي ، المتوسط ، الخلفي) .	(= arteria superior lateralis genu)
الشرايين الجفنية lateral palpebral arteries	المنشأ : الشريان المأبضي ؛ الفروع : لا يوجد التوزع : مفصل الركبة ، الفخذ ، الرضفة ، العضلات المجاورة .
المنشأ : الشريان الدمعي ؛ الفروع : السفلي والعلوي ؛ التوزع : الجفون ، الملتحمة .	الشريان الرصغي الوحشي lateral tarsal artery

المنشأ: الشريانُ الظَّهْرانيُّ القَدَمُ ؛ الفروع : لا يوجد ؛ التوزع : عَصَلات ومَفْصَل الرُّصْع .
lateral thoracic artery

الوَحْشي artery
المنشأ: الشريانُ الإِبطي ؛ الفروع : الفروع
الثديية ؛ التوزع : العَصَلات الصَّدْرِيَّة ، العَصَلَةُ
المُنْشَارِيَّة الأمامِيَّة ، العَقْدُ اللَّمْفِيَّةُ الإِبطِيَّة ، عُدَّة
الثَدْيِي (في الأُنثَى) .

left auricular artery الشريانُ الأذنيُّ الأيسر
(= arteria coronaria sinistra)
المنشأ: الأورطي ؛ الفروع : الشريانُ الأماميُّ بَيْنَ
البُطَيْنِ ، الشريانُ الأذينيُّ الأيسر ، الشريانُ
المُنْعَطَفُ ، شريانُ العَقْدَةِ الجيبِيَّةِ الأذينية ؛
التوزع : العَقْدَةُ الجيبِيَّةِ الأذينية ، الحاجز بين
البُطَيْنِ ، الأذنين الأيسر ، البُطَيْنُ الأيمن
والأيسر .

left colic artery الشريانُ القولونيُّ الأيسر
المنشأ: الشريانُ المساريقيُّ السُّفْلِي ؛ الفروع :
الشريانُ النَّازل ، الشريانُ الصَّاعِد ؛ التوزع :
القولون النَّازل ، الجزء الأيسر للقولون
المستعرض .

left coronary artery of heart الشريانُ التَّاجِي الأيسر
(=arteria coronaria sinistra)
المنشأ: الأورطي ؛ الفروع : الشريانُ الأماميُّ بَيْنَ
البُطَيْنِ ، الشريانُ الأذينيُّ الأيسر ، الشريانُ
المُنْعَطَفُ ، شريانُ العَقْدَةِ الجيبِيَّةِ الأذينية ؛
التوزع : العَقْدَةُ الجيبِيَّةِ الأذينية ، الحاجز بين
البُطَيْنِ ، الأذنين الأيسر ، البُطَيْنُ الأيمن
والأيسر .

left coronary artery of stomach الشريانُ الإِكليلي
المعدي الأيسر
(=arteria gastrica sinistra)
المنشأ: الجذع البطني ؛ الفروع : الفروع المريئية ؛
التوزع : المريء ، الانحناء الصغير للمعدة .

left inferior gastric artery الشريانُ المعدي
الأيسر السُّفْلِي
(= arteria gastro-omentalis sinistra)
المنشأ: الشريان الطحالي ؛ الفروع : الفروع
المعدية والثريية ؛ التوزع : المعدة والثرث الكبير .

left marginal artery الشريان الحافوي
(الهامشي) الأيسر
هو الفرع الهامشي الأيسر للشريان التاجي
الأيسر .

left gastroepiploic artery الشريانُ المعدي
الثَّرْبِي الأيسر
المنشأ: الشريان الطحالي ؛ الفروع : الفروع
(المعدية والثريية) ؛ التوزع : المعدة والثرث
الكبير .

left inferior gastric artery الشريانُ المعدي
الأيسر السُّفْلِي
(= arteria gastro-omentalis sinistra)
المنشأ: الشريان الطحالي ؛ الفروع : الفروع
المعدية والثريية ؛ التوزع : المعدة والثرث الكبير .

left pulmonary artery الشريان الرئوي الأيسر
المنشأ: الجذع الرئوي ؛ الفروع : تسمى الفروع
باسم القطعة المَخْدَاة (القطعة القمية ، القطعة
الأمامية النازلة) ؛ التوزع : الرئة اليُسْرَى .

lenticulostriate artery الشريانُ العَدَسِي
المُخَطَّطِي
هو الشريان العَدَسِي المخططي الخاص بالتزف
الخفي .

lesser palatine arteries الشريانُ الحَنَكِيَّةُ
الصغرى
المنشأ: الشريانُ الحَنَكِيُّ النَّازل ؛ الفروع : لا
يوجد ؛ التوزع : الحنك الرَّخْو ، اللوزة
الحَنَكِيَّة .

lingual artery الشريانُ اللِّسَانِي
المنشأ: الشريانُ السُّبَاتِي الظَّاهِر ؛ الفروع :
الشريانُ اللِّسَانِي الظَّهْراني ، الشريانُ تَحْتَ
اللِّسَان ، الشريانُ اللِّسَانِي العميق ، الفرع فوق
اللامي ؛ التوزع : الغشاء المخاطي وعَصَلات

اللسان ، الغُدَّةُ تحت اللسان ، اللثة ، اللَوْرَةُ ،
لسان المزمار .

lingular artery الشريان اللساني
المنشأ : الشَّرْيَانُ السُّبَاتِيُّ الظَّاهِرُ ؛ الفروع : فرع
فوق اللامي ، تحت اللساني ، اللساني
الظهري ، اللساني العميق ؛ التوزيع : اللسان ،
الغُدَّةُ تحت اللسان ، اللوزتان .

lingular segmental artery الشريان اللساني
القطعي
(= arteria lingularis)
الشريان اللساني ؛ فرع من الشريان الرئوي
الأيسر يتجه إلى الفص العلوي ، يكون كلَّ
الشرايين اللسانية السفلية والعلوية تقريباً ،
ويروِّي القَطْعَ اللسانية .

long ciliary arteries الشَّرْيَانِ الْهَدْيِيَّةِ الطَّوِيلَةِ
(= arteriae ciliares posteriores longae)
المنشأ : الشريان العيني ؛ الفروع : لا يوجد ؛
التوزيع : الفرجية ، الناتئ الهدبي .

lowest lumbar artery الشَّرْيَانُ الْقَطْنِيَّ الْأَسْفَلِ
المنشأ : الشريان العجزي النَّاصِفُ ؛ الفروع : لا
يوجد ؛ التوزيع : العجز ، العَصَلَةُ الحرقفية .

lowest thyroid artery الشَّرْيَانُ الدَّرَقِيَّ الْأَسْفَلِ
المنشأ : قوس الأورطي ؛ الفروع : لا يوجد ؛
التوزيع : الغُدَّةُ الدَّرَقِيَّةُ .

lumbar arteries الشَّرْيَانِ الْقَطْنِيَّةِ
المنشأ : الأورطي البطني ؛ الفروع : الفروع
الظَّهْرَانِيَّةُ ، التُّخَاعِيَّةُ ؛ التوزيع : الفقرات
القطنية ، عَضَلَاتُ السعال ، الجدار البطني .

malleolar artery الشَّرْيَانُ الْكَعْبِي
أحد الشرايين الكعبية ، مثل الشَّرْيَانِ الْكَعْبِي
الأمامي الإنسي .

mandibular artery شريان الفك السفلي
(= arteria alveolaris inferior TA)
المنشأ : الشَّرْيَانُ الْفَكِّيُّ ؛ الفروع : الشريان
الدَّقْنِي ، الشَّرْيَانُ الضَّرْسِيُّ اللامي ، الشريان
السنِّي ، شريان دواعم السن ؛ التوزيع : الفك

السفلي ، أسنان الفك السفلي ، اللثة ، الشفة
السفلية ، الذقن ، العضلة الضرسية اللامية .

marginal artery الشَّرْيَانُ الْهَامِشِي
(بحسب دروموند)
(of Drummond)
[السير ديفيد دروموند ، 1852-1932 ، طبيب
إنجليزي] .

المنشأ : فرع من الشريان المساريقي (العلوي
والسفلي) ؛ الفروع : شرايين مستقيمة لجدار
المعي ؛ التوزيع : جدار المعى .

marginal artery of colon الشريان الهامشي
للقولون
(=marginal artery of
Drummond)
(=شريان دروموند الهامشي)
المنشأ : فرع من الشريان المساريقي (العلوي
والسفلي) ؛ الفروع : شرايين مستقيمة لجدار
المعي ؛ التوزيع : جدار المعى .

masseteric artery الشَّرْيَانُ الْمَاضِعِي
المنشأ : الشَّرْيَانُ الْفَكِّيُّ الْعُلْوِي ؛ الفروع : لا
يوجد ؛ التوزيع : العَصَلَةُ الماضعة .

mastoid arteries الشَّرْيَانِ الْخَشَائِيَّةِ
(= rami mastoidei)
للشَّرْيَانِ الْأَذْنِي
الخَلْفِيِّ
المنشأ : الفرع الإبري الخشائي للشريان الأذيني
الخلفي ؛ الفروع : لا يوجد ؛ التوزيع : خلايا
الهواء الخشائية .

mastoid artery الشريان الخشائي
المنشأ : الشريان القذالي ؛ الفروع : لا يوجد ؛
التوزيع : الخلايا الهوائية الخشائية .

maxillary artery الشَّرْيَانُ الْفَكِّيُّ
المنشأ : الشَّرْيَانُ السُّبَاتِيُّ الظَّاهِرُ ؛ الفروع : قسم
الفك السفلي : الشَّرْيَانُ الْأَذْنِي الْعَمِيقُ ،
الشَّرْيَانُ الطَّبِيَّ الْأَمَامِي ، الشَّرْيَانُ السَّنْخِيُّ
السُّفْلِي ، الشَّرْيَانُ السَّحَائِيَّ الْأَوْسَطُ (الشَّرْيَانُ
السَّحَائِيَّ الْمَتَوَسِّطُ) ، الشَّرْيَانُ السَّحَائِيَّ
الإضافي ؛ القسم الجناحي : الشَّرْيَانِ الصَّدْغِيَّةِ
العميقة ، الشَّرْيَانِ الْجَنَاحِيَّةِ ، الشَّرْيَانُ
الماضي ، الشَّرْيَانُ الشَّدْقِي ؛ القسم الجناحي

الحنكي : الشَّرِيَانُ السَّنَخِي العُلُويُّ الخَلْفِي ،
الشَّرِيَانُ تَحْتَ الحَجَاج ، الشَّرِيَانُ الحَنَكِي
النَّازِل ، شَرِيَانُ النَفَقِ الجَنَاحِي ، الشَّرِيَانُ
البُلْعُومِي ، الشَّرِيَانُ الوَتْدِي الحَنَكِي ؛ التوزع :
الأذُن ، السِّن ، الأُمُّ الحَافِيَةِ ، عَقْدَةُ العَصَبِ
الثَّلَاثِيَّ التَّوَائِمِ ، العَضَلَةُ الصُّدْغِيَةِ الفِكِيَّةِ
السُّفْلِيَّةِ ، العَضَلَةُ المَاضِغَةِ ، العَضَلَةُ المَبْوُوقَةِ ،
عضلات العين ، العُدَّةُ الدَمْعِيَّةُ ، الحَنَكُ .

الشَّرِيَانُ الكَعْبِيّ
medial anterior
malleolar artery
الأمامي الإنسي
المنشأ : الشَّرِيَانُ الظَّنْبُوبِيَّ الأَمَامِي ؛ الفروع : لا
يوجد ؛ التوزع : جانب الكاحل الإنسي .

الشريان القطعي
medial basal segmental artery
of left lung
الإنسي القاعدي
للرئة اليسرى

(= arteria segmentalis

basalis medialis pulmonis sinistri)

أحد الفروع المتجهة إلى الفص السفلي ، يروِّي
القطعة السفلية (القاعدية) الإنسية .

شريان الركبة
medial inferior
artery of knee
الإنسي السفلي
(= arteria inferior medialis genus)

المنشأ : الشريان المأبضي ؛ الفروع : لا يوجد ؛
التوزع : مفصل الركبة .

الشَّرِيَانُ الرَّكْبِيَّ السُّفْلِيَّ
medial inferior
genicular artery
الإنسي
المنشأ : الشَّرِيَانُ المَأْبُضِي ؛ الفروع : لا يوجد ؛
التوزع : النهاية الدانية للظنبوب ، مَفْصَلُ
الركبة .

الشَّرِيَايِنُ الجَفْنِيَّةُ
medial palpebral
arteries
الإنسيَّة
المنشأ : الشَّرِيَانُ العَيْنِي ؛ الفروع : العُلُويُّ
والسُّفْلِي ؛ التوزع : الجَفُونُ ، المُلْتَحِمَةُ ، القَنَاةُ
الأثْفِيَّةُ الدَّمْعِيَّةُ .

الشَّرِيَانُ الأَخْمَصِيَّ الإنسي
medial planter artery
المنشأ : الشَّرِيَانُ الظَّنْبُوبِيَّ الخَلْفِي ؛ الفروع : لا
يوجد ؛ التوزع : العضلات المثنية للقدم ،

العَضَلَةُ المَبْعُدَّةُ لإبْهَامِ القَدَمِ ، جلد الجانب
الداخلي من الأخصص .

الشَّرِيَانُ الكَعْبِيَّ الخَلْفِيَّ
medial posterior
malleolar artery
الإنسي

المنشأ : الشَّرِيَانُ الظَّنْبُوبِيَّ الخَلْفِي ؛ الفروع : لا
يوجد ؛ التوزع : جانب الكاحل الإنسي .

شَرِيَانُ القِطْعَةِ
medial segmental
artery
الإنسيَّة (في الكبد)

المنشأ : الفرع الأيسر من الشريان الكبدي
الأصلي ؛ الفروع : لا يوجد ؛ التوزع : القطعة
الإنسية من الفص الأيسر من الكبد .

الشريان القطعي الإنسي
medial segmental
artery of liver
الكبدي

المنشأ : الفرع الأيسر من الشريان الكبدي
الأصلي ؛ الفروع : لا يوجد ؛ التوزع : القطعة
الإنسية من الفص الأيسر من الكبد .

الشريان القطعي
medial segmental artery
of right lung
الإنسي للرئة اليمنى

(=arteria segmentalis

medialis pulmonis dextri)

أحد فرعين يتجهان إلى الفص المتوسط و يرويان
القطعة الإنسية منه .

الشَّرِيَانُ المُنْخَطَّطِيَّ الإنسي
medial striate artery
المنشأ : الشريان الموصل الأمامي ؛ الفروع : لا
يوجد ؛ التوزع : المذنب الأمامي ، البطامة ،
الطرف الأمامي للمحفظة الغائرة .

شريان الركبة الإنسي
medial superior
artery of knee
العلوي

(= arteria superior medialis genus)

المنشأ : الشريان المأبضي ؛ الفروع : لا يوجد ؛
التوزع : مفصل الركبة ، الفخذ ، الرضفة ،
العضلات المجاورة .

الشَّرِيَايِنُ الرُّصْغِيَّةُ الإنسيَّة
medial tarsal arteries
المنشأ : الشريان الظهراني للقَدَمِ ؛ الفروع : لا

يوجد ؛ التوزع : جلد ومفاصل الجانب الإنسي
للقَدَمِ .

الشَّرِيَانُ النَّاصِفِ
median artery

المنشأ: الشريانُ بَيْنَ العظامِ الأمامي ؛ الفروع : لا يوجد ؛ التوزع : العصب المتوسط لراحة اليد .
الشريانُ العَجْزِي النَّاصِفِ median sacral artery

المنشأ: امتداد الأورطي البطني ؛ الفروع : الشريانُ القَطْبِيُّ الأَسْفَلُ ؛ التوزع : العجز ، العصعص ، المستقيم .

الشرايين المنصفيّة mediastinal arteries,

الأمامية anterior

(= rami mediastinales arteriae

thoracicae internae)

الفروعُ المُنْصَفِيَّةُ للشريانِ الصِّدْرِيِّ الغائر ؛ تروِّي منطقة اللعوة والتأمور والعقد اللمفية والتوتوتة في القسمين العلوي والأمامي من المنصف .

الشرايين المنصفيّة mediastinal arteries,

الخلفية posterior

هي الفروعُ المنصفيّة للأورطي الصدري (Rami mediastinales aortae thoracicae) المنشأ : الأورطي الصدري ؛ الفروع : لا يوجد ؛ التوزع : الجنبية والغدد اللمفية للمنصف الخلفي .

شريان لُبيّ medullary artery

(= شريان مغذّ) (nutrient artery)

الشريانُ السَّحَائِيّ meningeal artery

أحد الشرايين السَّحَائِيَّة ، مثل الشريانُ السَّحَائِيّ الإضافي .

الشريان السحائي meningeal artery,

الإضافي accessory

المنشأ: الشريان السحائي الأوسط أو الفكّي العلوي ؛ التوزع : جوف القحف : عقدة العصب الثلاثي التوائم ، الأم الجافية وعظام قاع الحفرة القحفية المتوسطة ؛ خارج القحف : العضلة الجناحية ، العضلة الموترة للطلبة ، العظم الوتدي ، عصب الفك السفلي وعقدته الأذنية .

الشريان meningeal artery,

السحائي الأمامي anterior

المنشأ: الشريانُ الغرْبَالِيّ الأمامي أو الشريانُ السُّبَاتِيّ الغائر ؛ الفروع : لا يوجد ؛ التوزع : الأمُ الجافية للحفرة الأمامية للقحف .

الشريان السحائي meningeal artery,

الأوسط middle

المنشأ: الشريانُ الفكّيّ العلوي ؛ الفروع : الفرع الجبهي ، الجداري ، الصخري ، الدمعي التفاغري ، السَّحَائِيّ الإضافي ، الشريانُ الطَّبْلِيّ العلوي ؛ التوزع : الأمُ الجافية ، عظام القحف ، العضلة الموترة للطلبة ، عقدة العصب الثلاثي التوائم ، الحجاج ، الجوف الطَّبْلِيّ .

الشريان السحائي meningeal artery,

الخلفي posterior

المنشأ: الشريانُ البُلْعُومِيّ الصَّاعِدُ ؛ الفروع : لا يوجد ؛ التوزع : الأمُ الجافية وعظام الحفرة الخلفية للقحف .

الشريانُ الذَّقْنِ mental artery

المنشأ: الشريان السنخي السفلي ؛ الفروع : لا يوجد ؛ التوزع : الذقن .

شرايين الدماغ المتوسط mesencephalic arteries

المنشأ: الشريان القاعدي ؛ الفروع : لا يوجد ؛ التوزع : السويقة الدماغية .

الشريان mesenteric artery,

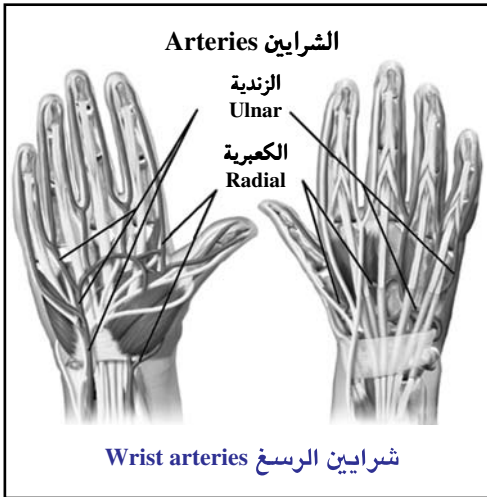
المساريقي السفلي inferior

المنشأ: الأورطي البطني ؛ الفروع : الشريانُ القولوني الأيسر ، الشرايين السُّنِّيَّة ، الشريانُ المُسْتَقِيمِيّ العلوي ؛ التوزع : القولون النازل والمستعرض والسيني ، الجزء العلوي من المستقيم .

الشريان المساريقي mesenteric artery,

العلوي superior

المنشأ: الأورطي البطني ؛ الفروع : الشرايينُ البَنْكْرِيَّاسِيَّةُ الإثْناعَشْرِيَّةُ السُّفْلِيَّة ، الشرايينُ المعويَّة ، الشريانُ الحَرَقْفِيّ القولوني ، الشريانُ القولوني الأيمن ، الشريانُ القولوني الأوسط ؛ التوزع : المعوي الدقيق ، النصف الداني من القولون .



metacarpal arteries, الشرايين السنعية

dorsal الظهرانية
المنشأ: الشرايين الكعبرية أو الفروع الظهرانية
للرسغ؛ الفروع: الشرايين الظهرانية للأصابع؛
التوزع: ظهر الأصابع.

metacarpal arteries, الشرايين السنعية

palmar الراحية
المنشأ: القوس الراحية العميقة؛ الفروع: لا
يوجد؛ التوزع: العضلة بين العظمتين، عظام
السنع، العضلات الخراطينية الثانية والثالثة
والرابعة.

metacarpal arteries, الشرايين السنعية

plantar الأخمصية
المنشأ: قوس الأخمص؛ الفروع: الفروع
الثاقبة، الشرايين الأخمصية لأصابع القدم
(الأصلية والمخصوصة)؛ التوزع: السطح
الأخمصي لأصابع القدم.

metacarpal arteries, الشرايين السنعية

ulnar الزندية
(= arteriae digitales
palmares communes)
المنشأ: القوس الراحية السطحية؛ الفروع:
الشرايين الراحية الإصبعية الأصلية؛ التوزع:
الأصابع.

metacarpal arteries, الشرايين السنعية

volar الراحية

(= arteriae metacarpales palmares)

المنشأ: القوس الراحى العميق؛ الفروع: لا
يوجد؛ التوزع: الأجزاء العميقة من المشط؛
وتسمى الشرايين الراحية بين السنعية (Palmar
intermetacarpal arteries).

metacarpal artery, الشريان السنعى

deep volar الراحى العميق

هو فرع يرافق الفرع الراحى العميق للعصب
الزنى، ويلتحق بالشريان الكعبرى لتشكيل
القوس الراحى العميقة.

middle capsular الشريان المحفظى

artery الأوسط

(= arteria suprarenalis الشريان الكظري

الأوسط)

المنشأ: الأورطى البطنى؛ الفروع: يتفاغر مع
الفروع فوق الكلوية للشريان الحجابى السفلى
والشريان الكلوى؛ التوزع: الغدة الكظرية.

middle cerebral artery الشريان المحي الأوسط

المنشأ: الشريان السباتى الباطن؛ الفروع: الجزء
الوتدى: الشريان الأمامى الجانبى المركزى؛
الجزء الجزيرى: شريان الجزيرة، جهى قاعدى
جانبى، الشريان الصدغى (الأمامى، الإنسى،
الخلفى)؛ الجزء النهائى: شريان التلم
(المركزى، أمام المركزى، خلف المركزى)،
الشريان الجدارى (الأمامى، الخلفى)، شريان
التلفيف الزاوى؛ التوزع: النواة العدسية،
المحفظة الغائرة، النواة الذنبية، الجسم المخطط،
الجزيرة، الباحة الحركية، الباحة أمام القشرة
الحركية، باحة حسية، السطح الوحشى
لنصف الكرة المحية.

middle colic artery الشريان القولونى الأوسط

المنشأ: الشريان المساريقى العلوى؛ الفروع:
الشريان القولونى الأيمن، الشريان القولونى
الأيسر؛ التوزع: القولون المستعرض.

middle collateral الشريان الجانبى

الأوسط

(= arteria collateralis media)
 المنشأ: الشريان العَضُدِي العَمِيق؛ الفروع:
 شرايين عَضَلِيَّة، الشريان التَّفَاعُغِي؛ التوزع:
 مَفْصَلُ المِرْفَق، العَضَلَةُ الثَّلَاثِيَّة الرُّؤُوس،
 العَضَلَةُ المِرْفَقِيَّة .
 الشريان الرُّكْبِي الأوسَط middle genicular artery
 المنشأ: الشريان المَأْبُضِي؛ الفروع: لا يوجد؛
 التوزع: الأربطة المتصالبة والغشاء الزليلي
 لَمَفْصَل الرُّكْبَة .
 الشريان الباسوري middle hemorrhoidal
 artery الأوسَط
 (= arteria rectalis الشريان المُسْتَقِيمِي
 media) الأوسَط
 المنشأ: الشريان الحَرْفِي الغائر؛ الفروع:
 الشريان المَهْبَلِي فِي الأَثَى؛ التوزع: المُسْتَقِيم،
 البرُوسْتَاتَة، الحَوَيْصَلَةُ المَنْوِيَّة، المَهْبَل .
 الشريان الفصي middle lobar artery of
 الأوسَط للرتة اليمنى right lung
 المنشأ: الجذع الرئوي؛ الفروع: توجد فروع
 عديدة وتسمى بحسب قطع الرئة التي تقوم
 بتوزيع الدم غير المؤكسج فيها؛ التوزع: الرئة
 اليمنى .
 الشريان السَّحَائِي middle meningeal
 artery الأوسَط
 المنشأ: الشريان الفَكِّي العُلُوي؛ الفروع:
 الجَبْهِي الجِدَارِي، الصَّخْرِي، الدَّمْعِي
 التَّفَاعُغِي، السَّحَائِي الإِضَافِي، الشريانُ
 الطَّبَلِي العُلُوي؛ التوزع: الأَمُّ الجَافِيَّة، عظام
 القحف، العَضَلَةُ الموترَة للطلبة، عقدة العَصَب
 الثَّلَاثِي التَّوَام، الحجاج، الجوف الطَّبَلِي .
 الشريان القذالي الأوسَط middle occipital artery
 المنشأ: الشريان المَحِّي الخَلْفِي؛ الفروع: فرع
 الجسم الثفني الظهراني، جداري، جداري
 قذالي، مهمازي، قذالي، قذالي صدغي؛
 التوزع: ظهر الجسم الثفني، الطلل، الإسفين،
 التلفيف اللساني، الجزء الخلفي للفص
 القذالي .

الشريان المُسْتَقِيمِي الأوسَط middle rectal artery
 المنشأ: الشريان الحَرْفِي الغائر؛ الفروع:
 الشريان المَهْبَلِي فِي الأَثَى؛ التوزع: المُسْتَقِيم،
 البرُوسْتَاتَة، الحَوَيْصَلَةُ المَنْوِيَّة، المَهْبَل .
 الشريان الكُظْرِي middle suprarenal
 artery الأوسَط
 المنشأ: الأورطي البطني؛ الفروع: لا يوجد؛
 التوزع: الغدَّة الكظرية .
 الشريان الصَّدْغِي middle temporal
 artery الأوسَط
 المنشأ: الشريان الصَّدْغِي السَّطْحِي؛ الفروع:
 لا يوجد؛ التوزع: العَضَلَةُ الصَّدْغِيَّة .
 شرايين عَضَلِيَّة muscular arteries
 1- شرايين عضلية موزَّعة .
 2- شرايين عضلية .
 الشريان العَضَلِي musculophrenic
 artery الحجابي
 المنشأ: الشريان الصَّدْرِي الغائر؛ الفروع:
 الشرايين الوَرْبِيَّة الأمامِيَّة؛ التوزع: الحجاب،
 الحيزُ الوَرْبِي السابع والثامن والتاسع، التأمور،
 العضلات البطنية .
 الشريان الضَّرْسِي اللامي mylohyoid artery
 (= الفرع الضَّرْسِي (= ramus mylohyoideus
 arteriae اللامي للشريان السَّخِي
 السفلي) alveolaris inferioris TA)
 المنشأ: الشريان السَّخِي السُّفْلِي؛ الفروع: لا
 يوجد؛ التوزع: العَضَلَةُ الضَّرْسِيَّة اللاميَّة .
 الشريان الحُشَائِي العَضَلِي myomastoid artery
 (= الفرع القذالي (= ramus occipitalis
 arteriae auricularis للشريان الأذني
 الخَلْفِي) posterioris TA)
 فرع يتوزع إلى عضلات الفروة (Epicranial) .
 الشرايين الأنفية الجانبية، nasal arteries,
 الوحشية الخلفية lateral posterior
 المنشأ: الشريان الوَدْي الحَنَكِي؛ الفروع: لا
 يوجد؛ التوزع: الجيب الجَبْهِي، الجيبُ
 الغربالي، جيبُ الفَكِّ العُلُوي، الجيبُ

الوَتَدِي .
nasal artery, dorsal ، الشَّرِيَّانُ الأَنْفِيُّ ،
nasal artery, external الظهْراني ، الشريان
 الأَنْفِيُّ الخَارِجِي
 المنشأ: الشَّرِيَّانُ العَيْنِي ؛ الفروع : لا يوجد ؛
 التوزع : جلد الأنف ، كَيْسُ الدَّمْعِ .
nasopalatine artery الشَّرِيَّانُ الأَنْفِيُّ الحَنْكِي
 (=arteria الشَّرِيَّانُ
 sphenopalatine) الوَتَدِي الحَنْكِي)
 المنشأ: الشَّرِيَّانُ الفَكِّي ؛ الفروع : الشَّرِيَّانِ
 الأَنْفِيَّةُ الخَلْفِيَّةُ الوَحْشِيَّةُ ، الشَّرِيَّانُ الحَاجِزِيَّةُ
 الخَلْفِيَّةُ ؛ التوزع : الجَيْبُ الجَبْهِي ، جَيْبُ الفَكِّ
 العُلْوِي ، الجَيْبُ الغَرْبَالِي ، الحَاجِزُ الأَنْفِيُّ ،
 البُلْعُومُ الأَنْفِيُّ (الجزءُ الأَنْفِيُّ للبُلْعُومِ) .
Neubauer's artery شريان نويباور
 [يوهان نويباور ، 1777-1742 ، مشرَّح ألماني] .
 المنشأ: قوس الأورطي ؛ الفروع : لا يوجد ؛
 التوزع : الغُدَّةُ الدَّرَقِيَّةُ .
nodal artery شريان عقدي
 شريان خاص بالعقد القلبية الكهربائية .
nutrient arteries of femur شرايين الفخذ المغذية
 المنشأ: الشريان الثاقب ؛ الفروع : لا يوجد ؛
 التوزع : عظم الفخذ .
nutrient arteries of humerus الشَّرِيَّانِ
 المُغَذِيَّةُ لِلْعَضُدِ
 المنشأ: الشَّرِيَّانُ العَضُدِي العَمِيقُ ؛ الفروع : لا
 يوجد ؛ التوزع : مادَّةُ عَظْمِ العَضُدِ .
nutrient arteries of kidney الشَّرِيَّانِ
 المُغَذِيَّةُ
 للكُلْيَةِ
 (=rami capsulares الشَّرِيَّانُ المُحَفَظِيَّةُ
 arteriae renalis TA) للشَّرِيَّانِ الكُلْوِي)
 المنشأ: الشريان الكلوي ؛ الفروع : لا يوجد ؛
 التوزع : محفظة الكلية .
nutrient artery شريان مغذي
 أي شريان يروِّي نقي عظم طويل .
nutrient artery of fibula الشريان الشظي
 المغذي

المنشأ: الشَّرِيَّانُ الشَّظْوِي ؛ الفروع : لا يوجد ؛
 التوزع : مادَّةُ الشَّظِيَّةِ .
nutrient artery of tibia الشريان المغذي للظنبوب
 المنشأ: الشَّرِيَّانُ الظنبوبي الخَلْفِي ؛ الفروع : لا
 يوجد ؛ التوزع : مادَّةُ الظنبوب .
obliterated hypogastric artery الشَّرِيَّانُ
 الخَلْطِيُّ المُسَدِّ
 (=ligamentum الرباطُ السَّرِّي
 umbilicale mediale) (الإنسي)
 المنشأ: الشَّرِيَّانُ السَّرِّيُّ المُسَدِّ ؛ وهو حبلٌ ليفي
 يتبَقَّى من المربطاء المسدودة جزئياً ، ويمتدُّ من
 المثانة إلى السرة ، ويعطي الطِّبَّةَ السرية الناصفة .
obturator artery الشَّرِيَّانُ السَّدَادِي
 المنشأ: الشَّرِيَّانُ الحَرْقَفِيُّ الغائر ؛ الفروع :
 العاني ، الحَقِّي ، السَّدَادِي الأمامي الخَلْفِي ؛
 التوزع : المثانة ، الحَرْقَفَةُ ، عضلات الحوض ،
 مَقْصَلُ الوَرَكِ .
obturator artery, accessory الشريان
 السدادِي الإِضَافِي
 (= arteria obturatoria accessoria)
 اسم الشريان السدادِي عندما يخرج من الشريان
 الشرسوفي السفلي بدلاً من الشريان الحرقفي
 الغائر .
occipital artery الشَّرِيَّانُ القَدَالِي
 المنشأ: الشريان السباتي الظاهر ؛ الفروع :
 الفروع الأذنية ، السحائية ، الخشائية ، النازل ،
 القذالي والقصي الترقوي الخشائي ؛ التوزع :
 عضلات الرقبة والفروة ، السحايا ، الخلايا
 الخشائية .
occipital artery, lateral الشريان القذالي
 الوحشي
 المنشأ: الشريان المحي الخلفي ؛ الفروع : الفرع
 الصدغي الأمامي ، الفرع الأوسط للصدغي
 المتوسط ، الفرع الصدغي الخلفي ؛ التوزع :
 أجزاء الفص الصدغي (الأمامي ، الإنسي ،
 المتوسط ، الخلفي) .
omphalomesenteric الشَّرِيَّانُ السَّرِّي

artery المساريقي
مُصْطَلَحٌ يُشِيرُ إِلَى الشَّرِيَانِ الْمُحِّي (Vitelline artery)، وهو الشَّرِيَانُ الَّذِي يَحْمِلُ الدَّمَّ مِنَ الْمُضَعَّةِ إِلَى الْكَيْسِ الْمُحِّي (Yolk sac).

ophthalmic artery الشَّرِيَانُ الْعَيْنِي

المنشأ: الشريان السُّبَاتِيُّ الْغَائِرُ؛ الفروع: القسم الحجاجي: الشَّرِيَانُ الدَّمْعِي، الشَّرِيَانُ فَوْقَ الْحَجَاجِ، الشَّرِيَانُ الْغُرْبَالِي الْخَلْفِي، الشَّرِيَانُ الْغُرْبَالِي الْأَمَامِي، الشَّرِيَانُ الْجَفْنِيَّةُ الْإِنْسِيَّةُ، الشَّرِيَانُ فَوْقَ الْبِكْرَةِ، الشَّرِيَانُ الْأَنْفِي الطَّهْرَانِيُّ؛ القسم العيني: شريان الشَّبَكِيَّةِ الْمُرْكَزِي، الشَّرِيَانُ الْهَدْبِيَّةُ الْقَصِيرَةُ الْخَلْفِيَّةُ، الشَّرِيَانُ الْهَدْبِيَّةُ الطَّوِيلَةُ الْخَلْفِيَّةُ، شَرَايِينُ عَصَلِيَّةٌ؛ التوزع: الْحَجَاجُ وَالْأَجْزَاءُ الْمُحِيطَةُ بِهِ، عَصَلَاتٌ وَبَصَلَةٌ الْعَيْنِ.

ovarian artery الشَّرِيَانُ الْمَبِيضِي

المنشأ: الأورطي البطني؛ الفروع: فرع حالي، أنبوبي؛ التوزع: الحالب، المبيض، الأنبوب الرحمي.

palatine artery الشَّرِيَانُ الْحَنَكِي

أحد الشرايين الحنكية، مثل الشَّرِيَانِ الْحَنَكِيِّ الْكَبِيرِ.

palmar artery الشَّرِيَانُ الرَّاحِي

(= ramus carpalis الشَّرِيَانُ الرَّاحِي)

palmaris TA) الشَّرِيَانُ الرَّاحِي

palmar intermetacarpal arteries الشَّرِيَانُ السَّنْعِيَّةُ الرَّاحِيَّةُ

(= arteriae metacarpeae)

palmares TA)

المنشأ: القوس الرَّاحِيَّةُ الْعَمِيقَةُ؛ الفروع: لا يوجد؛ التوزع: العَصَلَةُ بَيْنَ الْعِظْمَتَيْنِ، عِظَامُ السَّنْعِ، الْعَصَلَاتُ الْخِرَاطِينِيَّةُ الثَّانِيَّةُ وَالثَّلَاثَةُ وَالرَّابِعَةُ.

palmar proper arteries الشَّرِيَانُ السَّنْعِيَّةُ الرَّاحِيَّةُ

المنشأ: الشَّرِيَانُ الصَّدْرِيُّ الْغَائِرُ؛ الفروع: لا يوجد؛ التوزع: الْحَجَابُ، التَّامُورُ، الْجَنْبَةُ.

pericardiacophrenic artery الشَّرِيَانُ الْعِجَانِي

المنشأ: الشَّرِيَانُ الصَّدْرِيُّ الْغَائِرُ؛ الفروع: لا يوجد؛ التوزع: الْحَجَابُ، التَّامُورُ، الْجَنْبَةُ.

perineal artery الشَّرِيَانُ الْعِجَانِي

المنشأ: الشَّرِيَانُ الصَّدْرِيُّ الْغَائِرُ؛ الفروع: لا يوجد؛ التوزع: الْحَجَابُ، التَّامُورُ، الْجَنْبَةُ.

perineal artery الشَّرِيَانُ الْعِجَانِي

المنشأ: الشَّرِيَانُ الصَّدْرِيُّ الْغَائِرُ؛ الفروع: لا يوجد؛ التوزع: الْحَجَابُ، التَّامُورُ، الْجَنْبَةُ.

المنشأ: الشرايين الإصبعية الراحية الأصلية؛

الفروع: فرع ظهراني؛ التوزع: جوانب الأصابع، مسند أطراف الأصابع.

paracentral artery الشريان المجاور للمركزي

(= arteria paracentralis)

المنشأ: الجزء بعد الموصل للشريان المحي

الأمامي؛ الفروع: لا يوجد؛ التوزع: القشرة

الحية والتلم المركزي الإنسي.

paramedian arteries الشرايين المجاورة للنصاف

المنشأ: الشَّرِيَانُ الْمُحِّيُّ الْخَلْفِيُّ؛ الفروع: لا

يوجد؛ التوزع: المهاد الأمامي، الجدار

الوحي للبطين الثالث، الكرة الشاحبة.

parotid artery الشَّرِيَانُ النَّكَفِي

هو فرعٌ مِنَ الشَّرِيَانِ الْأَذْنِي الْخَلْفِيِّ

انظر تحت arteria auricularis posterior.

perforating arteries الشَّرَايِينُ الثَّاقِبَةُ

المنشأ: الشريان الفخذي العميق؛ الفروع:

الشرايين المغذية؛ التوزع: عظم الفخذ،

العضلات (المقربة، المأبضية، الألوية).

perforating peroneal artery الشَّرِيَانُ الشَّطْوِي الثَّاقِبُ

(= ramus perforans للشَّرِيَانِ الشَّطْوِيِّ)

فرعٌ يَسِيرُ إِلَى الْأَمَامِ نَاشِئاً مِنَ الشَّرِيَانِ

الشَّطْوِيِّ، وَيَنْزِلُ لِيُرْوِيَ الْمُرْتَبَطَ (Syndesmosis)

ومفصل الكاحل.

pericallosal artery الشريان المحيط بالثفني

(= pars postcommunicalis

arteriae cerebri anterioris)

هو الجزء بعد الاتصال للشَّرِيَانِ الْمُحِّيِّ

الأمامي، يَعدُّ اسْتِمْرَاراً لِلشَّرِيَانِ الْمُحِّيِّ

الأمامي.

pericardiacophrenic artery الشَّرِيَانُ التَّامُورِي

المنشأ: الشَّرِيَانُ الصَّدْرِيُّ الْغَائِرُ؛ الفروع: لا

يوجد؛ التوزع: الْحَجَابُ، التَّامُورُ، الْجَنْبَةُ.

perineal artery الشَّرِيَانُ الْعِجَانِي

المنشأ: الشَّرِيانُ الفَرَجِيُّ الغائرُ ؛ الفروع :
الشَّرِيانُ الفَرَجِيُّ المُستَعْرَضُ ، الشَّرِيانُ الخَلْفِيُّ
(الصَّفْنِيَّةُ/ الكُفْرِيَّةُ) ؛ التوزع : العجانُ ،
الأَعْضاءُ التَّناسُلِيَّةُ الظَّاهِرَةُ ، العَصَلَةُ البَصَلِيَّةُ
الكَهْفِيَّةُ ، العَصَلَةُ الإسْكِيَّةُ الكَهْفِيَّةُ .

الشرايين المحيطة بالكلية
perirenal arteries
(= rami capsulares
arteriae renalis)

هي الفروع المحفوظة للشريان الكلوي .

الشَّرِيانُ الشَّظْوِيُّ
peroneal artery

المنشأ: الشَّرِيانُ الظَّنْبُوبِيُّ الخَلْفِيُّ ؛ الفروع :
شَرَايِينُ عَضَلِيَّةٌ ، الشَّرَايِينُ المُغْدِيَّةُ ، الشَّرَايِينُ
الثَّاقِبَةُ ، الشَّرَايِينُ المُوصَلَةُ ، الشَّرِيانُ الكَعْبِيُّ
الخَلْفِيُّ الوَحْشِيُّ ، الشريان العقبى الوحشي ؛
التوزع : العَصَلَةُ النَّعْلِيَّةُ ، العَصَلَةُ الرَّبَلِيَّةُ
العميقة ، الجانب الوحشي وظهر الكاحل
والعقب .

الشَّرِيانُ البُلْعُومِيُّ
pharyngeal artery

المقصودُ به الشريان البلعومي الصاعد ؛ المنشأ :
الشريان السباتي الخارجي ؛ الفروع : الشريان
السحائي الخلفي ، البلعومي ، والطبلي
الخلفي ؛ التوزع : البلعوم ، الحنك الرخو ،
الأذن ، السحايا .

الشَّرَايِينُ المُشْطِيَّةُ
plantar metatarsal

الأخمصية
arteries
المنشأ: القوس الأخمصية ؛ الفروع : الشَّرَايِينُ
الظَّهْرَانِيَّةُ لأصابع القدم ، الشَّرَايِينُ الثَّاقِبَةُ
الأمامية ؛ التوزع : السطح الأخمصي وجوانب
أصابع القدم المجاورة .

الشرايين الجسرية
pontine arteries

المنشأ: الشَّرِيانُ القاعدي ؛ الفروع : لا يوجد ؛
التوزع : الجسر والمناطق الدماغية المجاورة .

الشَّرِيانُ المَبْضِيُّ
popliteal artery

المنشأ: امتداد الشَّرِيانِ الفَخْذِيِّ ؛ الفروع :
شَرَايِينُ عَضَلِيَّةٌ ، الشَّرَايِينُ الرَّبَلِيَّةُ ، الشريان
الجلدي ، الشَّرِيانُ الرَّكْبِيُّ العُلُويُّ الإنسي ،
الشَّرِيانُ الرَّكْبِيُّ العُلُويُّ الوحشي ، الشَّرِيانُ

الرُّكْبِيُّ الأوسط ، الشَّرِيانُ الرَّكْبِيُّ السُّفْلِيُّ
الإنسي ، الشَّرِيانُ الرَّكْبِيُّ السُّفْلِيُّ الوحشي ،
الشَّرِيانُ الظَّنْبُوبِيُّ الأمامي ، الشَّرِيانُ الظَّنْبُوبِيُّ
الخَلْفِيُّ ؛ التوزع : عضلات الفخذ والرَبَلَةُ في
منطقة الركبة ، عَظْمُ الفَخْذِ ، الرَضْفَةُ ،
الظَّنْبُوبُ .

الشريان القطعي الخلفي
posterior ascending
segmental artery of

الصاعد للثة اليسرى
left lung

هو الفرع الصاعد للشريان القطعي الخلفي للثة
اليسرى .

الشَّرِيانُ الأذني
الخَلْفِيُّ
posterior auricular
artery

المنشأ: الشَّرِيانُ السُّبَاتِيُّ الظَّاهِرُ ؛ الفروع :
الإبريُّ الخُشَائِيُّ ، القذالي ، الأذني ؛ التوزع :
الأذن الوسطى ، الخلايا الهوائية للخشاء ،
صيوان الأذن ، الغُدَّةُ النكفية ، العَصَلَةُ
الركابية ، عَصَلَاتُ الرقبة .

الشريان القطعي
posterior basal segmental
artery of left

الخلفي القاعدي للثة اليسرى
lung

(= arteria segmentalis

basalis posterior pulmonis sinistri)

أحد الفروع إلى الفص السفلي ، يروِّي القطعة
القاعدية الخلفية .

الشَّرِيانُ الأَعْوَرِيُّ
الخَلْفِيُّ
posterior cecal
artery

المنشأ: اللفائفى القولوني ؛ الفروع : لا يوجد ؛
التوزع : الأعور .

الشَّرِيانُ المُخِيخِيُّ
الخَلْفِيُّ
posterior cerebellar
artery

هو الشَّرِيانُ المُخِيخِيُّ السُّفْلِيُّ الخَلْفِيُّ
انظر تحت
arteria cerebelli inferior pos-
terior

الشَّرِيانُ المُخِيخِيُّ
الخَلْفِيُّ
posterior cerebral
artery

المنشأ: الانشعاب النهائي للشريان القاعدي ؛

الفروع : (الجزء قبل الاتصال) الشرايين المركزية الخلفية الإنسية ، (الجزء بعد الاتصال) الشرايين المركزية الخلفية الوحشية ، والمهادي ، الشرايين السويقية والمشمية الخلفية الإنسية والوحشية ، (الجزء النهائي أو القشري) الشريان القذالي الوحشي (الفروع الصدغية الأمامية والإنسية المتوسطة والخلفية) والشريان القذالي الإنسي (فروع الجسم الشفني الخلفي ، الجداري ، الجداري القذالي ، المهمازي والقذالي الصدغي) ؛ التوزع : القشرة القذالية والصدغية ، الدماغ البيني ، الدماغ المتوسط ، الضفيرة المشيمية للبطنين الجانبي والثالث ، والباحة البصرية للقشرة الخمية والبني الأخرى المترافقة مع السبيل البصري .

posterior communicating artery of cerebrum الشريانُ المُخَيّ

المُوصِلُ الخَلْفِيّ المنشأ : مَوْصِلُ الشَّرِيانِ السُّبَاتِيّيِ الغائِرِ مع الشَّرِيانِ المُخَيّ الخَلْفِيّ ؛ الفروع : الشَّرِيانُ النُّخَامِيّ ؛ التوزع : قاعدة الدماغ التي تقع بين القمع والسبيل البصري ، المحفظة الغائرة ، الثلث المهادي الأمامي ، البطينُ الثالث .

posterior conjunctival arteries الشَّرِيانِ الخَلْفِيَّةُ لِلْمُتَّحِمَةِ

المنشأ : قوس الجفن المحيطي ؛ الفروع : لا يوجد ؛ التوزع : المُتَّحِمَةُ واللحيمة الدمعية .

posterior dental artery الشَّرِيانُ السِّنِّي الخَلْفِيّ

المنشأ : الشَّرِيانُ الفَكِّيّ ؛ الفروع : الشَّرِيانُ السِّنِّيّ ، الشَّرِيانُ السِّنْخِيّ ، شَرَايِينُ عَضَلِيَّةٍ ، شريان غاري ؛ التوزع : الطواحن ، الأَسنانُ الشُّنَائِيَّةُ الشُّرْفُ (الضُّوَاْحِك) لِلْفَكِّ العُلُويّ ، الغشاء المخاطي لِجَيْبِ الفَكِّ العُلُويّ ، اللثة .

posterior descending segmental artery of left lung الشريان القطعي الخلفي

النازل للرئة اليسرى هو الفرع النازل للشريان القطعي الخلفي الرئوي الأيسر .

posterior ethmoidal arteries الشَّرِيانُ العُرْبَالِيّ

artery الخَلْفِيّ

المنشأ : الشَّرِيانُ العَيْنِيّ ؛ الفروع : الشَّرِيانُ السَّحَائِيّ ، الشَّرِيانُ الأنْفِيّ ؛ التوزع : الحجرات الهوائية الخلفية ، الأُمُّ الجَافِيَّةُ ، جوف الأنف .

posterior intercostal arteries I and II الشَّرِيانانِ الوَرَبِيَّانِ الخَلْفِيَّانِ الأوَّلُ والثَّانِيّ

المنشأ : الشَّرِيانُ الوَرَبِيُّ الأعلى ؛ الفروع : الفروعُ الظَّهْرَانِيَّةُ والنُّخَاعِيَّةُ ؛ التوزع : الجزء العلوي من الجدار الصَدْرِيّ .

posterior intercostal arteries III - XI الشَّرِيانِ الوَرَبِيَّةُ الخَلْفِيَّةُ العَشرَ

المنشأ : الأورطي الصَدْرِيّ ؛ الفروع : الفروعُ الظَّهْرَانِيَّةُ ، الجَانَبِيَّةُ ، الوَرَبِيَّةُ ، الوَحْشِيَّةُ ، الجلدية ، العَصَلِيَّةُ ؛ التوزع : الجزء السفلي من الجدار الصَدْرِيّ ، غدة الثَدْيِ .

posterior interosseous artery (of forearm) الشَّرِيانُ بَيْنَ العِظَامِ الخَلْفِيّ (فِي السَّاعِدِ)

المنشأ : الشَّرِيانُ بَيْنَ العِظَامِ الأَصْلِيّ ؛ الفروع : الشَّرِيانُ بَيْنَ العِظَامِ الرَّاجِعِ ؛ التوزع : العَصَلَاتُ الغائرة لظهر الساعد .

posterior labial arteries of vulva الشَّرِيانِ الشُّفْرِيَّةُ الخَلْفِيَّةُ لِلْفَرْجِ

(= الفروعُ الشُّفْرِيَّةُ الخَلْفِيَّةُ (= rami labiales posteriores arteriae للشَّرِيانِ الفَرْجِيّ

الغائر))

هي الفروعُ الشُّفْرِيَّةُ الخَلْفِيَّةُ لِلشَّرِيانِ الفَرْجِيّ الغائر ؛ هما شريانان ينشآن من الشَّرِيانِ الفَرْجِيّ الغائر في الجزء الأمامي من الحفرة الإسكية المستقيمة ، ويساعدان في تروية العضلتين الإسكية الكهفية والبصلية الإسفنجية والشفر الصغير والشفر الكبير .

posterior lateral malleolar artery الشَّرِيانُ الكَعْبِيّ الخَلْفِيّ الوَحْشِيّ

المنشأ : الشَّرِيانُ الطَّنْبُوبِيّ الخَلْفِيّ ؛ الفروع : لا يوجد ؛ التوزع : جانب الكاحل الوحشي .

posterior long ciliary arteries الشَّرِيانِ الهُدَيْبِيَّةُ الخَلْفِيَّةُ الطَّوِيلَةُ

المنشأ: الشَّرِيَّانُ العَيْنِي ؛ الفروع : شَرَايِين عَضَلِيَّة ، شريان القرحية ؛ التوزع : القَرْحِيَّة ، الجسم الهدي للعين .

الشَّرَايِينُ المُنْصَفِيَّةُ posterior mediastinal arteries الخَلْفِيَّةُ (= الفُرُوعُ المُنْصَفِيَّةُ (= rami mediastinales aortae thoracicae TA) للأورطي الصَّدْرِي) أو عِيَّةٌ صَغِيرَةٌ تروِي النسيجَ الضام والعقد اللمفية في المنصف الخلفي .

الشَّرِيَّانُ السَّحَائِي الخَلْفِي posterior meningeal artery المنشأ : الشَّرِيَّانُ البُلْعُومِي الصَّاعِد ؛ الفروع : لا يوجد ؛ التوزع : الأَمُ الجافية وعظام الحفرة الخلفية للقفح .

الشَّرِيَّانُ الحَوَاضِي الخَلْفِي posterior pelvic artery (= arteria iliaca interna TA) (الغائر) المنشأ : الشَّرِيَّانُ الحَرْقَفِي الأَصْلِي ؛ الفروع : الجذع الأمامي : الشَّرِيَّانُ السَّدَادِي ، الشَّرِيَّانُ الأَلْوِي العُلُوي ، الشَّرِيَّانُ الأَلْوِي السُّفْلِي ، الشَّرِيَّانُ السُّرِّي ، الشَّرِيَّانُ المَثَانِي السُّفْلِي ، الشَّرِيَّانُ الرَّحْمِي ، الشَّرِيَّانُ المَهْبَلِي ، الشَّرِيَّانُ المُسْتَقِيمِي الأَوْسَط ، الشَّرِيَّانُ القَرْجِي الغائر ؛ الجذع الخَلْفِي : الشَّرِيَّانُ الحَرْقَفِي القَطْنِي ، الشَّرَايِينُ العَجْزِيَّةُ الوَحْشِيَّة ، الشريان الأَلْوِي العُلُوي ؛ التوزع : جدار وأحشاء الحوض ، الأعضاء التناسلية الظاهرة ، ناحية الشرح ، الجزء الإنسي للقفح ، الألية .

الشَّرَايِينُ التَّامُورِيَّةُ الخَلْفِيَّةُ posterior pericardiac arteries (= الفُرُوعُ التَّامُورِيَّةُ (= rami pericardiaci aortae thoracicae TA) للأورطي الصَّدْرِي) فروعٌ صَغِيرَةٌ من الأورطي الصدري تتوزع على سطح التأمور .

الشَّرِيَّانُ الكَتْفِي posterior scapular artery الخَلْفِي (= الفُرُوعُ العميقُ (= ramus profundus

للشَّرِيَّانِ المُسْتَعْرِضِ arteriae transversae colli TA) (الرَّقْبِي) المنشأ : الشَّرِيَّانُ الرَّقْبِي المُسْتَعْرِضُ أو الشَّرِيَّانُ تَحْتَ التَّرْفُوءِ ؛ الفروع : شَرَايِينُ عَضَلِيَّة ؛ التوزع : العَضَلَةُ الرَّافِعَةُ للكتف ، العَضَلَةُ الظَّهْرِيَّةُ العَرِيضَةُ ، العَضَلَةُ شَبَهُ المُنْحَرَفَةِ ، العَضَلَةُ المعينية .

الشَّرَايِينُ الصَّفِيَّةُ posterior scrotal arteries الخَلْفِيَّةُ (= الفُرُوعُ الصَّفِيَّةُ (= rami scrotales posteriores arteriae pudendae internae) الفَرْجِي الغائر) شرياناتان أو فرعان ينشآن من الشَّرِيَّانِ القَرْجِي الغائر في الجزء الأمامي من الحفرة الإسكية المستقيمة ، يساعد على تروية العضلات البصلية الإسفنجية والإسكية الكهفية ، ويتوزع على الصفن .

شَرِيَّانُ القِطْعَةِ posterior segmental artery الخَلْفِيَّةُ (في الكُلُوءِ) المنشأ : الفرع الخلفي من الشريان الكلوي ؛ الفروع : لا يوجد ؛ التوزع : القِطْعَةُ الخلفية من الكلية .

الشريان القطعي posterior segmental artery of kidney الخلفي الكلوي المنشأ : الفرع الخلفي من الشريان الكلوي ؛ الفروع : لا يوجد ؛ التوزع : القِطْعَةُ الخلفية من الكلية .

الشريان القطعي الخلفي posterior segmental artery of left lung للرتة اليسرى (=arteria segmenti posterioris renalis) المنشأ : الفرع الخلفي للشريان الكلوي ؛ الفروع : لا يوجد ؛ التوزع : القِطْعَةُ الخلفية للكلية .

الشريان القطعي posterior segmental artery of liver الخلفي الكبدي المنشأ : الشريان الكبدي الأيمن ؛ الفروع : لا

يوجد؛ التوزع: القطعة الخلفية من الفص الأيمن للكبد .

posterior short الشرايين

ciliary arteries الهدبية الخلفية القصيرة

المنشأ: الشريان العيني أو أحد فروعها؛ الفروع:

لا يوجد؛ التوزع: الطبقة المشيمية والنواتئ الهدبية للمقلة؛ وهي مجموعة من الشرايين القصيرة التي تتفرع من الشريان العيني، وتغذي الطبقة المشيمية .

posterior spinal artery الشريان النخاعي الخلفي

المنشأ: الشريان المخيخي الخلفي السفلي أو

الشريان الفقري؛ الفروع: ظهرانية وبطنية؛

التوزع: البصلة، الجزء الخلفي من النخاع وذنب القرس، السحايا، البطين الرابع .

posterior sternal الشرايين القصية

arteries الخلفية

(=rami sternales) (= الفروع القصية)

arteriae thoracicae الخلفية للشريان

internae TA) (الصدري الغائر)

فروع تروى القص والعضلة الصدرية المستعرضة، تنشأ من الشريان الصدري الغائر .

posterior superior الشريان العلوي

alveolar artery الخلفي

المنشأ: الشريان الفكّي؛ الفروع: الشريان

السنّي، الشريان السنخي، شرايين عضلية،

شريان غاري؛ التوزع: الطواحن، الأسنان

الثنائية الشرف (الضواحك) للفك العلوي،

الغشاء المخاطي لجيب الفك العلوي، اللثة .

posterior superior الشريان البنكرياسي

pancreaticoduodenal الإثناعشري

artery العلوي

(=arteria pancreaticoduodenalis

superior posterior)

المنشأ: الشريان المعدي الإثناعشري؛ الفروع:

بنكرياسي وإثناعشري؛ التوزع: البنكرياس،

والإثناعشري .

posterior tibial artery الشريان الظنبوبي الخلفي

المنشأ: الشريان المأبضي؛ الفروع: الشريان

الشطوي، الشرايين المغذية للظنبوب، شرايين

عضلية، الشريان الكعبي الخلفي الإنسي،

شريان موصل، الشريان العقبي الإنسي،

الشريان الأخمصي الإنسي، الشريان

الأخمصي الوحشي؛ التوزع: عضلات وعظام

الساق ومفصل الكاحل والقدم .

posterior tympanic الشريان الطبلي

artery الخلفي

المنشأ: الشريان الإبري الحشائي؛ الفروع: لا

يوجد؛ التوزع: حجرة الأذن الوسطى، الجزء

الخلفي للغشاء الطبلي .

precuneal artery الشريان الطليلي

(= arteria precunealis)

المنشأ: الجزء بعد الموصل من الشريان المخي

الأمامي؛ الفروع: لا يوجد؛ التوزع: الجزء

السفلي من الطلل (Precuneus) .

prepancreatic artery الشريان أمام البنكرياس

(= arteria prepancreatica)

قوس شريانية بين عنق البنكرياس والناتئ

الكلاي له، تتشكل من الفرع الأيمن للفرع

الظهري من الشريان الطحالي وفرع من

الشريان البنكرياسي الإثناعشري الأمامي

العلوي .

principal artery الشريان الرئيسي

للإبهام

المنشأ: الشريان الكعبي؛ الفروع: الشريان

الكعبي للسبابة، شرايين مغذية؛ التوزع:

جوانب إبهام اليد، العضلات الظهرانية بين

عظام اليد، الجانب الوحشي من السبابة .

profunda brachii الشريان العميق

العصدي

المنشأ: الشريان العصدي؛ الفروع: الشرايين

المغذية، الشريان الجانبي الأوسط للعضلة

الدالية، الشريان الكعبي الجانبي، شرايين

عضلية؛ التوزع: عظم العضد، عضلات

وجلد الساعد .

proper articular artery الشَّرِيَانُ الْمَفْصَلِي

of little head of fibula المَخْصُوصُ بِرَأْسِ الشَّظِيَّةِ الصَّغِيرِ

هو الفرعُ المنعطفُ الشظويُّ للشريانِ الظنبوبي الخلفي (Ramus circumflexus fibularis arteriae tibialis posterioris)؛ وهو فرعٌ منعطفٌ وحشياً حول رأس الشظية، ويساعد على تروية العضلة النعلية، ويساهم في التفاغر حول مفصل الركبة .

proper hepatic artery الشَّرِيَانُ الْكَبْدِي المَخْصُوصُ

المنشأ: الشَّرِيَانُ الْكَبْدِيُّ الْأَصْلِيُّ؛ الفروع: الشَّرِيَانُ الْكَبْدِيُّ الْأَيْسَرُ، الشَّرِيَانُ الْكَبْدِيُّ الْأَيْمَنُ، الشَّرِيَانُ الْمَعْدِي الْأَيْمَنُ؛ التوزع: الكبد، المرارة، الجزء البوابي في المعدة .

proper plantar الشَّرِيَانُ الْأَخْمَصِيَّةُ المَخْصُوصَةُ لِأَصَابِعِ الْقَدَمِ

المنشأ: الشَّرِيَانُ الْمَشْطِيَّةُ الْأَخْمَصِيَّةُ؛ الفروع: لا يوجد؛ التوزع: أصابع القدم .

proper volar الشَّرِيَانُ الْإِصْبَعِيَّةُ الرَّاحِيَّةُ المَخْصُوصَةُ

(=arteriae digitales palmares propriae TA)

المنشأ: الشَّرِيَانُ الْإِصْبَعِيَّةُ الرَّاحِيَّةُ الْأَصْلِيَّةُ؛ الفروع: فرع ظهراني؛ التوزع: جوانب الأصابع، مسند أطراف الأصابع .

pterygoid arteries الشَّرِيَانُ الْجَنَاحِيَّةُ (=rami pterygoidei)

للشَّرِيَانِ الْفَكِّيِّ الْعُلُويِّ (arteriae maxillaris) هي الفُرُوعُ الْجَنَاحِيَّةُ لِلشَّرِيَانِ الْفَكِّيِّ .

pubic artery شَرِيَانُ عَانِي (= ramus pubicus)

الشَّرْسُوفِي السُّفْلِي (arteriae epigastricae inferioris TA)

المنشأ: الشَّرِيَانُ الشَّرْسُوفِي السُّفْلِي؛ الفروع: يتفاغر مع الفرع العاني للشريان السداذي .

pubic artery الشَّرِيَانُ الْفَرْجِي

أحد الشرايين الفرجية، مثل الشَّرِيَانِ الْفَرْجِي الغائر .

pulmonary artery الشَّرِيَانُ الرَّئَوِيُّ (= truncus pulmonalis TA)

المنشأ: مخروط البطين الأيمن؛ الفروع: الشريان الرئوي الأيسر، الشريان الرئوي الأيمن؛ التوزع: الرئة .

pyloric artery الشَّرِيَانُ الْبُوبَائِي (= arteria gastrica dextra TA)

المنشأ: الشَّرِيَانُ الْكَبْدِيُّ الْأَصْلِيُّ أَوْ الشَّرِيَانُ الْكَبْدِيُّ الْمَخْصُوصُ؛ الفروع: لا يوجد؛ التوزع: النهاية البوابية للمعدة على طول الانحناء الصغير .

quadriceps artery of femur شَرِيَانُ الْعِضْلَةِ الْمَرْبَعَةِ الرَّؤُوسِ الْفَخْذِيَّةِ (= ramus descendens)

مَنْ الشَّرِيَانِ الْمُتَعَطِّفِ الْفَخْذِيِّ الْوَحْشِيِّ (arteriae circumflexae femoris lateralis TA)

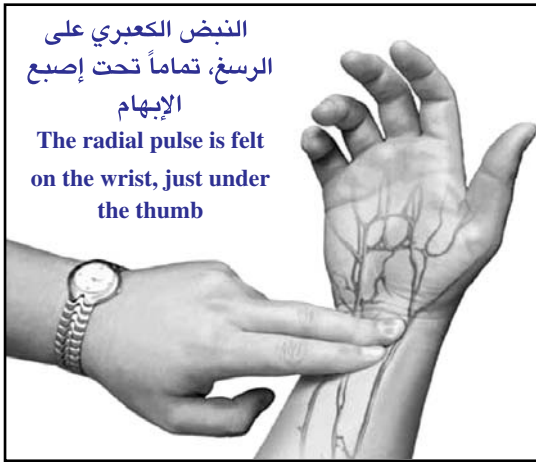هو الفرع الشرياني النازل من الشريان المنعطف الفخذي من الناحية الوحشية والمسؤول عن تغذية العضلة المربعة الرؤوس الفخذية، والتي سميت بهذا الاسم تبعاً لوصفها التشريحي المتوضع في منطقة الفخذ .

radial artery الشريان الكعبري

المنشأ: الشَّرِيَانُ الْعِضْدِي؛ الفروع: الشَّرِيَانُ الرَّاجِعُ الْكُعْبُرِيُّ، الشَّرِيَانُ الرَّئِيسِيُّ لِلْإِبْهَامِ؛ الفروع: الرسغية الراحية، الراحية السطحية، الظهرانية للرسغ، القوس الراحية العميقة؛ التوزع: عضلات الساعد واليد، الكعبرة، جلد ظهر اليد والسطح الرَّاحِي من إبهام اليد، الوجه الخارجي من السبابة، المفاصل بين عظام الرسغ .

radial artery الشَّرِيَانُ الْكُعْبُرِيُّ السَّبَائِي

المنشأ: الشَّرِيَانُ الْكُعْبُرِيُّ؛ الفروع: لا يوجد؛



النبض الكعبري على
الرسغ، تماماً تحت إصبع
الإبهام
The radial pulse is felt
on the wrist, just under
the thumb

التوزع: الجانب الوحشي للسبابة .

radial collateral artery
الشريان الكعبري الجانبي

المنشأ: امتداد الشريان العضدي العميق ؛
الفروع: شرايين عضلية، الشريان التفاضري ؛
التوزع: العضلة الثلاثية الرؤوس، مفصل
المرفق، العضلة العضدية، العضلة العضدية
الكعبرية .

radial recurrent artery
الشريان الراجع الكعبري

المنشأ: الشريان الكعبري ؛ الفروع: لا يوجد ؛
التوزع: مفصل المرفق، العضلة الباسطة،
العضلة العضدية الكعبرية، العضلة العضدية .

radiate arteries
الشرايين المتشعبة في الكلية

(= arteriae interlobularis renis TA)
فصيصات الكلية
المنشأ: الشرايين القوسية الكلوية ؛ الفروع:
المنشأ: الكبيبات الواردة ؛ التوزع: كبيبات الكلية .

radicular arteries
الشرايين الجذرية
هي الفروع الخاعية للشريان الفقري .
انظر تحت rami spinales arteriae vertebrales

ranine artery
الشريان الضفدعي
(= arteria profunda linguae TA)

المنشأ: الشريان اللساني العميق ؛
الفروع: لا يوجد ؛

التوزع: يغذي اللسان ؛ ويسمى أيضاً شريان
أسفل اللسان، ومرادفه (Deep lingual artery)

recurrent artery
الشريان الراجع
(= arteria centralis longa)
الشريان المركزي الطويل

هو الشريان المركزي الطويل والذي يعتبر فرعاً
من الجزء قبل الاتصالي من الشريان المحي
الأمامي .

recurrent artery
الشريان الراجع
(anterior tibial)
الأمامي الظنبوبي

المنشأ: الشريان الظنبوبي الأمامي ؛ الفروع: لا
يوجد ؛ التوزع: يغذي الناحية الأمامية وكذلك
الجانبية من مفصل الركبة، ويغذي أيضاً
العضلة الظنبوبية الأمامية .

recurrent artery
الشريان الراجع
(posterior tibial)
الخلفي الظنبوبي

المنشأ: الشريان الظنبوبي الأمامي ؛ الفروع: لا
يوجد ؛ التوزع: المفصل الظنبوبي الشطوي،
مفصل الركبة، العضلة المأبضية .

recurrent interosseous artery
الشريان بين العظام الراجع

المنشأ: الشريان بين العظام الخلفي (في
الساعد) ؛ الفروع: لا يوجد ؛ التوزع: ظهر
مفصل المرفق .

renal arteries
شرايين الكلية

هي الشرايين الكلوية التي تضم عدداً من
الشرايين، مثل الشرايين بين الفصوص .

renal artery
الشريان الكلوي

المنشأ: الأورطي البطني ؛ الفروع: الشريان
القطري السفلي، الشريان الإحليلي، الشريان
الكلوي الخلفي والامامي ؛ التوزع: الكلية،
الغدة الكظرية، الحالب .

retrocostal artery
الشريان خلف الضلع
(= ramus costalis lateralis)

الفرع الضلعي
الوَحْشِي للشريان
الصدرية الغائر
(arteriae thoracicae interna TA)

فرعٌ نادر يسير خلف الأضلاع باتجاه سفلي وحشي، ويري الأضلاع والغضاريف الضلعية، ويتفاغر مع الشرايين الوريدية الخلفية .

الشرايين خلف retroduodenal arteries

الإثنا عشرية

المنشأ: الشريان المعدي الإثنا عشرية؛ الفروع: الشريان البنكرياسي، شريان الإثنا عشرية؛ التوزع: الجزأين الأولين من الإثنا عشرية، رأس البنكرياس، قناة الصفراء .

الشريان الكببي الصادر revehent artery

(= الشريان الكببي arteriole glomerularis)

الصادر (efferens TA)

هو من الشريانات التي تخرج من الكبيبات الكلوية، وتقسم إلى شعيرات دموية تروي أنابيب الكلية؛ ويسمى أيضاً الشريان الصادر من الكبيبات (Efferent artery of glomerulus) أو الوعاء الصادر من الكبيبات (Efferent vessel of glomerulus)، أو الوعاء الصادر الكببي (Vas efferens glomeruli)

الشريان الأذيني الأيمن right auricular artery

(= الشريان التاجي arteria coronaria)

الأيمن (dextra)

المنشأ: الأورطي؛ الفروع: الشريان الهامشي، الشريان الأذيني الأيمن، الشريان الخلفي بين البطينين، الشريان العقدي الأذيني البطني، شريان العقدة الجيبية الأذينية؛ التوزع: العقدة الجيبية الأذينية، العقدة الأذينية البطينية، الأذين الأيمن، الحاجز بين البطينين الأيمن والأيسر .

الشريان القولوني الأيمن right colic artery

المنشأ: الشريان المساريقي العلوي أو الشريان الحرقفي القولوني؛ الفروع: الشريان القولوني الصاعد، الشريان القولوني النازل؛ التوزع: القولون الصاعد .

الشريان right coronary

التاجي الأيمن artery of heart

(= arteria coronaria dextra TA)

المنشأ: الأورطي؛ الفروع: الشريان الهامشي،

الشريان الأذيني الأيمن، الشريان الخلفي بين البطينين، الشريان العقدي الأذيني البطني، شريان العقدة الجيبية الأذينية؛ التوزع: العقدة الجيبية الأذينية، العقدة الأذينية البطينية، الأذين الأيمن، الحاجز بين البطينين الأيمن والأيسر .

الشريان الإكليلي right coronary

المعدي الأيمن artery of stomach

(= الشريان arteria gastrica)

المعدي الأيمن (dextra TA)

المنشأ: الشريان الكبدي الأصلي أو الشريان الكبدي المخصوص؛ الفروع: لا يوجد؛ التوزع: النهاية البوابية للمعدة على طول الانحناء الصغير .

الشريان المعدي الأيمن right gastric artery

المنشأ: الشريان الكبدي الأصلي أو الشريان الكبدي المخصوص؛ الفروع: لا يوجد؛

التوزع: النهاية البوابية للمعدة على طول الانحناء الصغير .

الشريان المعدي right gastroepiploic

الثري الأيمن artery

المنشأ: الشريان المعدي الإثنا عشرية؛ الفروع:

الشريان المعدي، الشريان الثري؛ التوزع: المعدة، الثرب الكبير .

الشريان القولوني right inferior colic

الأيمن السفلي artery

(= الشريان اللفائفي arteria ileocolic)

القولوني (ileocolic)

المنشأ: المساريقي العلوي؛ الفروع: الشرايين الأمامية والخلفية للأعور والزائدة الدودية والفرع القولوني (الصاعد) والفرع اللفائفي؛ التوزع: اللفائفي، الأعور، الزائدة الدودية، القولون الصاعد؛ ويسمى أيضاً الشريان القولوني الأيمن السفلي .

الشريان المعدي right inferior

الأيمن السفلي gastric artery

(= الشريان المعدي arteria gastro-

omentalis dextra) الثري الأيمن

- التوزع: قاع المعدة .
الشرايين السَّيْنِيَّةُ
sigmoid arteries
 المنشأ: الشريانُ المساريقيُّ السُّفليُّ ؛ الفروع :
 تتفاغر الفروعُ قحفيًا مع الشريانِ القولوني
 الأيسرُ وذنبياً مع الشريانِ المُستقيميِّ العُلويِّ ؛
 التوزع : الجزء الذنبي من القولون النازل ،
 القولون الحرقفي ، القولون السَّيْنِي .
شرايينٌ شبيهةٌ بسلكِ الفضة
silver-wire arteries
 مرحلة متقدمة من شريان سلك النحاس ،
 حيث تظهر خطوط متألقة في شرايين الشبكية
 تعكس ضوءاً براقاً ، وتُشاهد في تصلُّب
 الشرايين وارتفاع ضغط الدم .
الشريانُ الحرقفيُّ الصَّغِير
small iliac artery
 المنشأ : الشريان السباتي الداخلي ؛ الفروع :
 الفروع الحرقفية والقطنية ، الشرايين العجزية
 الوحشية ؛ التوزع : عضلات الحوض والعظام ،
 القطعة القطنية الخامسة ، العجز .
شرايينٌ جَسَدِيَّة
somatic arteries
 هي شرايين تنشأ في المضعَّة من الأورطي
 الظهري وتروِّي جدارَ الجسم ؛ وتستمرُّ من دون
 تغيير تقريباً بشكل شرايين خلفية بين الأضلاع
 (وربية) وتحت الأضلاع وقطنية .
الشريانُ الوددي الحنكي
sphenopalatine artery
 المنشأ: الشريانُ الفكِّي ؛ الفروع : الشرايينُ
 الأنفية الخلفية الوحشية ، الشرايينُ الحاجزية
 الخلفية ؛ التوزع : الجيبُ الجبهي ، الجيبُ الفكِّي
 العلوي ، الجيبُ الغربالي ، الحاجزُ الأنفي ،
 البلعومُ الأنفي (الجزءُ الأنفيُّ للبلعوم) .
الشرايينُ النُّخاعِيَّة
spinal arteries
 (= الرُفُوعُ النُّخاعِيَّةُ
rami spinales
arteriae vertebrales TA)
 لمُشْرَبانِ الفقْريِّ)
 مجموع الشرايين النخاعية الناشئة من الشريان
 الفقري .
الشريانُ الطَّحالي
splenic artery
 المنشأ : الجذع البطني ؛ الفروع : الفروع
 البنكرياسية والطحالية ، الشريان أمام
 البنكرياس ، الشريانُ المعديُّ الثَّرْبِي الأيسر ،

المنشأ : الشريانُ المعديُّ الإثناعشري ؛ الفروع :
 الشريانُ المعدي ، الشريانُ الشريبي ؛ التوزع :
 المعدة ، الثَّرْب الكبير .

الشريان الحافوي
right marginal artery
 (= الهامشي الأيمن)
(= ramus marginalis)

الشريانُ الرئوي الأيمن
right pulmonary artery
 المنشأ : الجذع الرئوي ؛ الفروع : تسمى الفروع
 باسم القطعة المغذاة (قطعة قمية ، القطعة
 الأمامية النازلة) ؛ التوزع : الرئة اليُمْنَى .

الشريانُ العَجْزِي
sacrococcygeal
artery
 (= الشريانُ العَجْزِي
= artery sacralis
mediana)
 الناصف)

هو الشريان العجزي الناصف ؛ المنشأ : استمرار
 للأورطي البطني ؛ الفروع : الشريان القطني
 الأسفل ؛ التوزع : العصعص ، العجز ،
 المستقيم .

الشريانُ الوركي
sciatic artery
 (= الشريانُ المرافقُ
= arteria comitans
nervi ischiadici)
 للعصب الوركي)
 (= الشريان الذاهب
= artery to
sciatic nerve)
 للعصب الوركي)

المنشأ : الشريانُ الحرقفيُّ الغائر ؛ الفروع :
 الشريانُ الوركي ، الشريانُ العَصْصِي ، شرايينُ
 عَضَلِيَّة ، شريانُ مَفْصلي ، شريان جلدِي ؛
 التوزع : يرافق العصب الوركي .

الشرايينُ المَعْمَدَة
sheathed arteries
 فروعٌ شريانية ذات مواضع متشخنة مغزلية
 الشكل في جدرها [أعمدة شفايجر - سيدل
 (Schweigger-Seidel sheaths)] ، تشكُّل
 عسائل الطحال .

الشرايينُ الهدبيةُ القصيرة
short ciliary arteries
 المنشأ : الشريانُ العينيُّ أو أحد فروعهِ ؛ الفروع :
 لا يوجد ؛ التوزع : الطبقة المشيمية والنواتئ
 الهدبية للمقلة .

الشرايينُ المعديَّةُ القصيرة
short gastric arteries
 المنشأ : الشريانُ الطَّحالي ؛ الفروع : لا يوجد ؛

الشَّرِيَانُ تَحْتَ اللِّسَانِ
 المنشأ: الشَّرِيَانُ اللِّسَانِي ؛ الفروع: الشريان
 اللثوي ، الفرع تَحْتَ الدَّقْنِ ؛ التوزع: العُدَّةُ
 تَحْتَ اللِّسَانِ ، العَضَلَةُ الضَّرْسِيَّةُ اللَامِيَّةُ ،
 العَضَلَةُ الدَّقْنِيَّةُ اللَامِيَّةُ ، العَضَلَةُ الدَّقْنِيَّةُ
 اللِّسَانِيَّةُ ، مُخَاطِيَّةُ (العشاء المخاطي) للفم
 واللسنة .

الشَّرِيَانُ تَحْتَ الدَّقْنِ
 المنشأ: الشريان الوجهي ؛ الفروع: السطحي
 والعميق ؛ التوزع: عَضَلَات نَاحِيَةِ الدَّقْنِ
 والشَّعَّةُ السُّفْلِيَّةُ ، العُدَّةُ تَحْتَ الفَكِّ .

الشَّرِيَانُ تَحْتَ الكَتْفِ
 المنشأ: الشَّرِيَانُ الإِيطِي ؛ الفروع: الشَّرِيَانُ
 المُعْتَظُ الكَتْفِي ، الشَّرِيَانُ الصَّدْرِي الظُّهْرَانِي ؛
 التوزع: النَّاحِيَةُ الكَتْفِيَّةُ ، مَفْصَلُ الكَتْفِ .

الشَّرِيَانُ العَضْدِي السُّطْحِي
 المنشأ: الشَّرِيَانُ العَضْدِي ؛ وعاء نادر يخرج من
 الانتعاب العلوي للشريان العضدي ، ويتخذ
 مساقاً سطحياً أكثر من المألوف .

الشَّرِيَانُ الرَّقْبِي السُّطْحِي
 المنشأ: الجذع الدرقي الرقبى ؛ الفروع: الشَّرِيَانُ
 الصَّاعِدُ ، الشَّرِيَانُ النَّازِلُ ؛ التوزع: العَضَلَةُ شَبِه
 المنحرفة والعَضَلَاتُ المَجَاوِرَةُ لَهَا .

الشَّرِيَانُ الشُّرُوسُوفِي السُّطْحِي
 المنشأ: الشَّرِيَانُ الفَخْذِي ؛ الفروع: لا يوجد ؛
 التوزع: الجزء السفلي لجدار البطن ، العقد
 اللمفية الظاهرية اللسانية ، الجلد .

الشريان الفرجي
 السطحي الظاهر
 (= arteria pudenda
 externa superficialis)
 المنشأ: الشريان الفخذي ؛ الفروع: لا يوجد ؛
 التوزع: الأعضاء التناسلية الظاهرة .

الشَّرِيَانُ الفَخْذِي السُّطْحِي

الشَّرِيَانُ المُعْدِي القَصِير ؛ التوزع: الطحال ،
 البنكرياس ، المعدة ، التَّربُ الكَبِيرُ .

شَرِيَانُ العَضَلَةِ
 القَصِيَّةُ التَّرْقُويَّةُ الحُشَائِيَّةُ
 المنشأ: الشَّرِيَانُ القَذْلِي ؛ الفروع: لا يوجد ؛
 التوزع: العَضَلَةُ القَصِيَّةُ التَّرْقُويَّةُ الحُشَائِيَّةُ .

الشَّرِيَانُ
 المُسْتَقِيمَةُ لِلْكَلِيَّةِ
 (= الشَّرِيَانَاتُ المُسْتَقِيمَةُ
 (= arteriolae rectae
 renis TA)
 فروعٌ من الشرايين القوسية الكلوية (Arcuate
 arteries of kidney) ، تنشأ من الشريينات
 الكبيبية الصادرة وتغرُّ إلى الأهرامات الكلوية .

الشَّرِيَانُ المُخَطَّطِيَّةُ
 (= الفُروعُ المُخَطَّطِيَّةُ
 (= rami striati arteriae
 cerebri mediae TA)
 هي الشرايين المُخَطَّطِيَّةُ الإِنْسِيَّةُ أو الوحشية .

الشَّرِيَانُ الإِنْرِي الحُشَائِي
 المنشأ: الشَّرِيَانُ الأَذْنِي الخَلْفِي ؛ الفروع :
 الشَّرِيَانُ الحُشَائِي ، الشريان الركابي ، الشَّرِيَانُ
 الطَّبْلِي الخَلْفِي ؛ التوزع: حجرة الأذن
 الوُسْطَى ، الرِّكَابُ ، العَضَلَةُ الرَّكَابِيَّةُ ، الخَلَايَا
 الحُشَائِيَّةُ ، الأَنْفَاقُ الهَالِكِيَّةُ (العظمية) .

الشَّرِيَانُ تَحْتَ التَّرْقُوةِ
 المنشأ: الجانب الأيمن: الجذع العضدي
 الرأسي ؛ الجانب الأيسر: قوس الأورطي ؛
 الفروع: الشَّرِيَانُ الفَقْرِي ، الشريان الدرقي
 الرقبى ، الشَّرِيَانُ الصَّدْرِي الغائر ، الشريان
 الضلعي الرقبى ، الشريان الكتفي الظهراني ،
 ثم يصبح الشريان الإيطي عند الحافة الخارجية
 للضلغ الأول ؛ التوزع: الرقبة ، جدار الصدر ،
 عضلات الساعد العلوي ، والكتف ، النخاع
 والدماغ .

الشَّرِيَانُ تَحْتَ الضِّلْعِ
 المنشأ: الأورطي الصدري ؛ الفروع: الشَّرِيَانُ
 الظُّهْرَانِي ، الشَّرِيَانُ النُّخَاعِيَّةُ ؛ جدار
 البطن العلوي أسفل الضلع الثاني عشر .

sublingual artery

submental artery

subscapular artery

superficial brachial artery

superficial cervical artery

superficial epigastric artery

superficial external pudendal artery
 (= arteria pudenda
 externa superficialis)

superficial femoral artery

artery	السَّطْحِيّ
	هو استمرار للشريان الفخذي .
superficial medial artery of foot	الشَّرِيَّانُ الْقَدَمِيّ السَّطْحِيّ
(=ramus superficialis arteriae plantaris medialis TA)	(=) الْفَرْعُ السَّطْحِيّ
	لِلشَّرِيَّانِ الْأَخْمَصِيّ (الإنسي)
	المنشأ: الفرع السطحي للشريان الأخمصي الإنسي ؛ يروي الجهة الإنسية من إصبع القدم الكبير .
superficial temporal artery	الشَّرِيَّانُ الصَّدْغِيّ السَّطْحِيّ
	المنشأ: الشريان السباتي الظاهر ؛ الفروع : الشريان الوجهي المستعرض ، الشريان الصدغي الأوسط ، الشريان الوجني الحجاجي ، الشرايين الأذنية الأمامية ، الشريان الجبهي ، الشريان الجداري ، الشريان النكفي ؛ التوزع : العَصَلَةُ الصَّدْغِيَّة ، العَصَلَةُ الْمَاضِغَةُ ، العَصَلَةُ الْجَبْهِيَّة ، العَصَلَةُ الدُّوْبِرِيَّة ، النَّقْ السَّمْعِيّ الظَّاهِر (الصَّمَاخُ السَّمْعِيّ الظَّاهِر) ، صِيَوَانُ الْأُذُن ، جلد الوجه والفروة ، الغُدَّة النَكَفِيَّة ، الْمَفْصَلُ الصَّدْغِيّ الْفَكِّيّ .
superior accessory right colic artery	الشَّرِيَّانُ الْقَوْلُونِيّ الْأَيْمَنُ الْعُلْوِيّ الْإِضَافِيّ
	هو الشريان القولوني الأوسط .
	انظر تحت arteria colica media .
superior cerebellar artery	الشَّرِيَّانُ الْمُخِيخِيّ الْعُلْوِيّ
	المنشأ: الشريان القاعدي ؛ الفروع : لا يوجد التوزع : السطح العلوي للمخيخ ، دودة المخ ، الجسم الصنوبري ، الأم الحنون ، الجسسر ، الشراع النخاعي العلوي ، الضفيرة المشيموية في البطن الثالث .
superior diaphragmatic arteries	الشَّرَايِينُ الْحِجَابِيَّةُ الْعُلْوِيَّةُ
	المنشأ: الأورطي الصدري ؛ الفروع : لا يوجد ؛ التوزع : السطح العلوي من الجزء الفقري

superior epigastric artery	الشَّرِيَّانُ الشَّرْسُوفِيّ الْعُلْوِيّ
	المنشأ: الشريان الصدري الغائر ؛ الفروع : الشريان الجلدي ، شرايين عَضَلِيَّة ، الشريان الصفاقي ، الشريان الحجابي ، الشريان الكبدي ؛ التوزع : الجلد ، عَضَلَات ولفافة الجزء العلوي لحدار البطن ، الحجاب ، الصفاق ، الرباط المنجلي الكبدي .
superior gluteal artery	الشَّرِيَّانُ الْأَلْوِيّ الْعُلْوِيّ
	المنشأ: الشريان الحرقفي الغائر ؛ الفروع : الشريان السطحي ، الشريان العميق ، الشرايين المغذية ، شريان مفصلي ؛ التوزع : العَصَلَات الموجودة في الورك والفخذ ، الحرقفة ، جلد السطح الظهراني للعجز ، مفصل الورك .
superior hemorrhoidal artery	الشَّرِيَّانُ الْبَاسُورِيّ الْعُلْوِيّ
	(= الشريان المستقيمي
rectalis superior)	الْعُلْوِيّ)
	المنشأ: امتداد الشريان المساريقي السفلي ؛ الفروع : يتفاغر مع الشرايين المستقيمية السفلية ؛ التوزع : المستقيم .
superior labial artery	الشَّرِيَّانُ الشَّقْوِيّ الْعُلْوِيّ
	(=arteria labialis superior)
	المنشأ: الشريان الوجهي ؛ الفروع : الحاجزي ، الجناحي ؛ التوزع : الشفة العلوية ، الحاجز الأنفي ، جناح الأنف .
superior laryngeal artery	الشَّرِيَّانُ الْحَنْجَرِيّ الْعُلْوِيّ
	المنشأ: الشريان الدرقي العلوي ؛ الفروع : لا يوجد ؛ التوزع : العَصَلَات والغشاء المخاطي والغدد في الحنجرة .
superior lateral genicular artery	الشَّرِيَّانُ الرَّكْبِيّ الْعُلْوِيّ الْوَحْشِيّ
	المنشأ: الشريان المأبضي ؛ الفروع : لا يوجد ؛

التوزع : الجزء السفلي للفخذ ، مفصل الركبة ، الرضفة والعصلات المجاورة .	القوساء البنكرياسية لإثنا عشرية البطنية والظهرية ؛ التوزع : البنكرياس ، ثلاثة أجزاء من الإثنا عشري .
الشريان اللساني superior lingular artery (= arteria lingularis superior)	الشرايين الحجابية superior phrenic arteries العلوية
المنشأ : الفرع اللساني من الشريان الرئوي الأيسر ، يتجه إلى الفص العلوي ، ويروي القطعة اللسانية العلوية .	المنشأ : الأورطي الصدري ؛ الفروع : لا يوجد ؛ التوزع : الحجاب .
الشرايين الفصية superior lobar arteries of left lung (= arteriae lobares superiores pulmonis sinistri)	الشريان الحجابي superior phrenic artery العلوي
فروع من الشريان الرئوي الأيسر تحمل الدم إلى الفص العلوي للثة اليسرى ، وتتكون من شرايين قطعية قمية وأمامية وخلفية .	المنشأ : الأورطي الصدري ؛ الفروع : لا يوجد ؛ التوزع : الحجاب .
الشرايين الفصية superior lobar arteries of right lung العلوية للثة اليمنى	الشريان المستقيمي superior rectal artery العلوي
فروع من الشريان الرئوي الأيمن تحمل الدم إلى الفص العلوي للثة اليسرى ، وتتكون من شرايين قطعية قمية وأمامية وخلفية .	المنشأ : امتداد الشريان المساريقي السفلي ؛ الفروع : يتفاغر مع الشرايين المستقيمية السفلية ؛ التوزع : المستقيم .
الشريان superior medial genicular artery الركيبي العلوي الإنسي	شريان القطعة superior segmental artery العلوية (في الكلوة)
المنشأ : الشريان المأبضي ؛ الفروع : لا يوجد ؛ التوزع : عظم الفخذ ، مفصل الركبة ، العصلات المجاورة للرضفة .	المنشأ : الفرع العلوي من الشريان الكلوي ؛ الفروع : لا يوجد ؛ التوزع : القطعة العلوية من الكلية .
الشريان superior mesenteric artery المساريقي العلوي	الشريان القطعي العلوي superior segmental artery of kidney الكلوي
المنشأ : الأورطي البطني ؛ الفروع : الشرايين البنكرياسية الإثنا عشرية السفلية ، الشرايين المعوية ، الشريان الحرقفي القولوني ، الشريان القولوني الأيمن ، الشريان القولوني الأوسط ؛ التوزع : المعى الدقيق ، النصف الداني من القولون .	المنشأ : الفرع العلوي من الشريان الكلوي ؛ الفروع : لا يوجد ؛ التوزع : القطعة العلوية من الكلية .
الشرايين superior pancreaticoduodenal arteries البنكرياسية الإثنا عشرية العلوية	الشريان العلوي للعضلة القصية superior sternocleidomastoid artery (= فرع العضلة القصية الترقوية = ramus sternocleidomastoideus arteriae thyroideae superioris TA)
المنشأ : الشريان المعدي الإثنا عشري ؛ الفروع :	فرع ينشأ من الشريان الدرقي العلوي ، لكنه ينشأ أحياناً من الشريان السباتي الظاهر مباشرة ، ويعبر الغمد السباتي ليروي القسم الأوسط من العضلة القصية الترقوية الحشائية .

arteries فوق الإثنا عشرية
تنشأ من الشريان المعدي الإثنا عشرية .

superior suprarenal arteries الشرايين الكظرية العلوية
المنشأ : الشريان الحجابي السفلي ؛ الفروع : لا يوجد ؛ التوزيع : الغدة الكظرية .

superior thyroid artery الشريان الدرقي العلوي
المنشأ : الشريان السباتي الظاهر ؛ الفروع : الشريان تحت اللامي ، شريان العضلة القصية الترقوية الحشائية ، الشريان الحنجري العلوي ، الشريان الحلقي الدرقي ؛ التوزيع : عضلات ومخاطية (الغشاء المخاطي) الحنجرة ، المريء ، البلعوم ، الغدة الدرقيّة ، العضلات المتصّقة بالعضروف الدرقي والعظم اللامي ، العضلة القصية الترقوية الحشائية والعضلات والجلد المجاور لها .

superior tympanic artery الشريان الطبلي العلوي
المنشأ : الشريان السحائي الأوسط (المتوسط) ؛ الفروع : لا يوجد ؛ التوزيع : حجرة الأذن الوسطى ، العضلة المؤثرة لغشاء الطبل .

superior ulnar collateral artery الشريان الزندي العلوي الجانبي (=arteria collateralis ulnaris superior)
المنشأ : الشريان العَضُدِي ؛ الفروع : شرايين عَضَلِيَّة ، الشريان التَّفَاعُرِيّ ، شريان مفصلي ؛ التوزيع : مفصل المرفق ، العضلة الثلاثية الرؤوس للذراع .

superior vesical arteries الشرايين المثانية العلوية
المنشأ : الشريان السُرِّي ؛ الفروع : الشريان الحالب ؛ التوزيع : الحالب ، المثانة ، المريء (قناة جنينية تصل المثانة بالسقاء) .

supraorbital artery الشريان فوق الحجاج
المنشأ : الشريان العيني ؛ الفروع : سطحي وعميق ؛ التوزيع : جلد وعضلات وسمحاق

القحف للجبهة ، العضلة المُستقيمة العلوية للمقلّة ، العضلة الرَّافعة للجفن العلوي ، خلال اللوحتين (النسيج العظمي الرخو بين الصفيحتين العظمتين للمجمجمة) .

suprascapular artery الشريان فوق الكتف
المنشأ : الجذع الدرقي الرقي ؛ الفروع : الشريان الأخرمي ، شريان فوق القص المفصلي ، الشرايين المُعدِّيَّة ، الشريان فوق الشوكة ، الشريان تحت الشوكة ؛ التوزيع : الترقوة ، عظم الكتف ، جلد الصدر ، الجلد فوق الأخرم ، المفصل الأخرمي الترقوي ، مفصل الكتف ، العضلة فوق الشوك ، العضلة داخل الشوك .

supratrochlear artery الشريان فوق البكرة
المنشأ : الشريان العيني ؛ الفروع : لا يوجد ؛ التوزيع : جلد وعضلات وسمحاق القحف في جهة الجبهة .

sural arteries الشرايين الربلية
المنشأ : الشريان المأبضي ؛ الفروع : لا يوجد ؛ التوزيع : عضلة الساق ، العضلة النعلية ، العضلة الأخمصية ، الجلد المجاور .

syliavian artery شريان سلفيوس (= الشريان المخي الأوسط)
المنشأ : السباتي الغائر ؛ الفروع : الجزء الوتدي ؛ الشريان المركزي الأمامي الوحشي (مع الفروع الإنسية والوحشية) ؛ الجزء الجزيري ؛ الشريان الجزيري ، الشريان الجبهي القاعدي الوحشي ، الشرايين الصدغية المتوسطة الأمامية والخلفية ؛ الجزآن النهائي والقشري ؛ الشرايين المركزية ، المجاور للمركزي والتلم خلف المركزي ، الشرايين الجدارية الأمامية والخلفية ، شريان التلايف الزاوية ؛ التوزيع : القشرة الحجاجية والجبهيّة والجدارية والقشرة الصدغية ، الجسم الخلط ، المحفظة الداخلية .

terminal artery شريان انتهائي
شريان يمر بمراحل من التفرع من دون أن تظهر القنوات التي توصله بشرايين أخرى ، ولهذا لا

تصل - في حالة انسداده - كمية مناسبة من الدم إلى النسيج الذي يعتمد عليه في إمداده بالدم .

الشَّرِيَانُ الخُصُوي testicular artery

المنشأ: السطح البطناني للأورطي البطناني ؛
الفروع: الشَّرِيَانُ الحَالِبِي ، شريان العضلة المشمرة الذي يتفاغر مع الشريان الأسهري ،
الفروع البريحية ؛ التوزع: البريخ ، الخصيتان ،
الحالب ، العَصَلَةُ المَشْمَرَةُ .

الشَّرَايِينُ المَهَادِيَّةُ thalamogeniculate

الرُّكْبِيَّةُ arteries

(= rami thalamici) (= الفُروعُ المَهَادِيَّةُ)

لِلشَّرِيَانِ المَحْيِّ arteriae cerebri

الخَلْفِيّ posterioris TA)

الشَّرِيَانُ الصَّدْرِي thoracoacromial

الأخْرَمِي artery

المنشأ: الشَّرِيَانُ الإِبْطِي ؛ الفروع: فرع صدري أخْرَمِي ، ترقوي ، فرع العَصَلَةُ الدَّالِيَّةُ ؛
التوزع: العَصَلَاتُ الصَّدْرِيَّةُ ، العَصَلَةُ الدَّالِيَّةُ ،
العَصَلَةُ تَحْتَ التَّرْفُوءِ ، غُدَّةُ الثَّدْيِ ، النَّاتِيُ العُرَابِي (النَّاتِيُ العُرَابِيُّ لِلْكَتْفِ) ، المَفْصَلُ القِصْبِي التَّرْفُوي ، الأخرم .

الشَّرِيَانُ الصَّدْرِي thoracodorsal

الظَّهْرَانِي artery

المنشأ: الشَّرِيَانُ تَحْتَ الكَتْفِ ؛ الفروع: لا يوجد ؛ التوزع: العَصَلَةُ تَحْتَ الكَتْفِ ،
العَصَلَةُ الظَّهْرِيَّةُ العَرِيضَةُ ، العَصَلَةُ المُنْشَارِيَّةُ الأمامية ، العَصَلَاتُ الوَرِيَّةُ .

الشَّرَايِينُ التَّوْتِيَّةُ thymic arteries

(= rami thymici) (= الفُروعُ التَّوْتِيَّةُ)

لِلشَّرِيَانِ الصَّدْرِي arteriae thoracicae

الغائِرِ internae TA)

هي الفُروعُ التَّوْتِيَّةُ لِلشَّرِيَانِ الصَّدْرِيِّ الغائِرِ ،
تروي غُدَّةَ التوتة والقسم الأمامي من المنصف .

الشَّرِيَانُ الرَّاجِعُ tibial anterior

الظَّنْبُوي الأمامي recurrent artery

المنشأ: الشَّرِيَانُ الظَّنْبُوي الأمامي ؛ الفروع: لا

يوجد ؛ التوزع: العَصَلَةُ الظَّنْبُويَّةُ الأمامية ،
مَفْصَلُ الرُّكْبِيَّةِ ، الرِّضْفَةُ ، العَصَلَةُ الباسِطَةُ
الطَّوِيلَةُ لأصَابِعِ القَدَمِ .

الشَّرِيَانُ الرَّاجِعُ tibial posterior

الظَّنْبُوي الخَلْفِي recurrent artery

المنشأ: الشَّرِيَانُ الظَّنْبُوي الأمامي ؛ الفروع: لا يوجد ؛ التوزع: العَصَلَةُ المَابُضِيَّةُ ، مَفْصَلُ
الرُّكْبِيَّةِ ، المَفْصَلُ الظَّنْبُوي الشَّظْوي .

الشَّرِيَانُ اللُّوزِي tonsillar artery

(= الفرع اللوزي (= ramus tonsillaris

لِلشَّرِيَانِ الوَجْهِي) arteriae facialis TA)

هو الفرع اللوزي للشَّرِيَانِ الوَجْهِي ، ينشأ من
الجذع الدرقي الرقبِي .

الشَّرِيَانُ المُسْتَعْرَضُ transverse

الوجْهِي artery of face

المنشأ: الشريان الصدغي السطحي ؛ الفروع: لا يوجد ؛ التوزع: الباحة النكفية .

الشَّرِيَانُ المُسْتَعْرَضُ transverse artery

الرَّقْبِي of neck

المنشأ: الجذع الرقبِي الدرقي (الفرع العميقُ
لِلشَّرِيَانِ المُسْتَعْرَضِ الرَّقْبِي) ؛ الفروع: الشَّرِيَانُ
الرَّقْبِي السَّطْحِي ، الشَّرِيَانُ الكَتْفِي الظَّهْرَانِي ؛
التوزع: العَصَلَةُ شبه المنحرفة ، العَصَلَةُ الرَّافِعَةُ
لِلْكَتْفِ ، العَصَلَةُ فوق الشوك .

الشَّرِيَانُ الرَّقْبِي transverse cervical

المُسْتَعْرَضُ artery

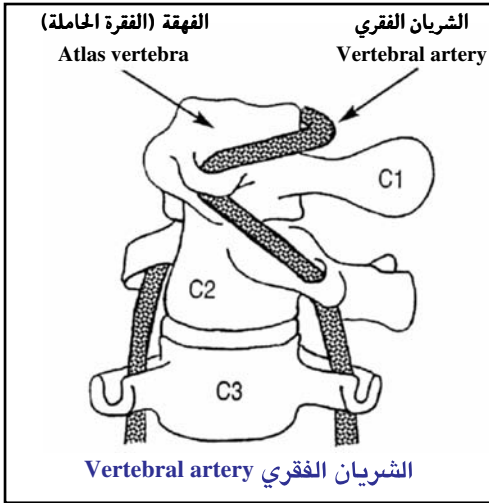
المنشأ: الجذع الرقبِي الدرقي (الفرع العميقُ
لِلشَّرِيَانِ المُسْتَعْرَضِ الرَّقْبِي) ؛ الفروع: الشَّرِيَانُ
الرَّقْبِي السَّطْحِي ، الشَّرِيَانُ الكَتْفِي الظَّهْرَانِي ؛
التوزع: العَصَلَةُ شبه المنحرفة ، العَصَلَةُ الرَّافِعَةُ
لِلْكَتْفِ ، العَصَلَةُ فوق الشوك .

الشَّرِيَانُ الوَجْهِي transverse facial

المُسْتَعْرَضُ artery

المنشأ: الشَّرِيَانُ الصَّدْغِي السَّطْحِي ؛ الفروع: الشريان الغدي ، شرايين عَضَلِيَّةُ ، شريان
جلدي ؛ التوزع: الغُدَّةُ والقناة النكفية ،
العَصَلَةُ المَاضِغَةُ ، جلد الوجه .

transverse scapular artery	الشَّرِيَّانُ الكَتْفِيّ	الرَّؤُوس للذراع .
(=arteria suprascapularis TA)	المُسْتَعْرَضُ الشَّرِيَّانُ السَّرِيّ	umbilical artery
المنشأ: الجذع الدرقي الرقبى؛ الفروع: الشَّرِيَّانُ الأخرمي، شرايين مُغذِيَّة، الشريان فوق الشوكة، الشريان تحت الشوكة؛ التوزع: التَّرْفُوءُ، عَظْمُ الكَتْفِ، جلد الصدر، الجلد فوق الأخرم، المفصل الأخرمي التَّرْفُوي، مَفْصَلُ الكَتْفِ، العَضَلَةُ فَوْقَ الشَّوْكَ، العَضَلَةُ داخل الشَّوْكَ .	المنشأ: الشَّرِيَّانُ الحَرْقَفِيّ الغائر؛ الفروع: الأسهر، الشَّرِيَّانِ المَثَانِيَّةُ العُلُويَّةُ، ويستمر مكوناً الرباط السري الوحشي؛ التوزع: المَثَانَةُ، الحالب، الحُصِيَّةُ، الحويصلة المَنَوِيَّةُ، الأسهر (القناة الناقلة للمني) .	ureteral artery
tubo-ovarian artery	الشَّرِيَّانُ البوقي المبيضي	الشَّرِيَّانُ الحالبِي
(= arteria ovarica TA)	(= الشَّرِيَّانُ المبيضي)	هو أحد الفروع الشَّرِيَّانِيَّةِ الصادرة عن الشَّرِيَّانِ الأَسْهَرِيّ أو المبيضي أو الكلوي أو الحُصوي، والمتجهة إلى الحالب لترويته .
المنشأ: الأورطي البطني؛ الفروع: فرع حالي، أنبوبي؛ التوزع: الحالب، المبيض، الأنبوب الرحمي .	urethral artery	الشَّرِيَّانُ الإحليلِي
ulnar inferior collateral artery	الشَّرِيَّانُ الزندي	المنشأ: الشَّرِيَّانُ الفَرْجِيّ؛ الفروع: لا يوجد؛ التوزع: الإحليل، الجسم الكَهْفِيّ للقضيب .
(=arteria collateralis ulnaris inferior)	الجانبِي السُّفْلِي	uterine artery
المنشأ: الشريان العضدي؛ الفروع: لا يوجد؛ التوزع: عضلات الذراع خلف المرفق .	artery	الشَّرِيَّانُ الرَّحْمِيّ
ulnar metacarpal arteries	الشَّرِيَّانِ السَّنَعِيَّةُ الزنديَّة	المنشأ: الشَّرِيَّانُ الحَرْقَفِيّ الغائر؛ الفروع: شريانٌ عَنقُ الرَّحْمِ، الشَّرِيَّانُ المبيضي، الشَّرِيَّانُ البوقي المبيضي، الشَّرِيَّانُ المَهْبَلِيّ، الشَّرِيَّانُ الحالبِي، الشَّرِيَّانُ الرباطِي؛ التوزع: الرَّحْمِ، الأنبوب الرَّحْمِيّ (البوق)، الرباطُ المَدُورُ للرحم، جزء من المهبل، المبيض .
(= arteriae digitales palmares communes TA)	الرَّاحِيَّةُ الأَصْبَعِيَّةُ	vaginal artery
المنشأ: القوس الراحية السطحية؛ الفروع: الشرايين المخصوصة الراحية الإصبعية؛ التوزع: الأصابع .	الزنديَّة	الشَّرِيَّانُ المَهْبَلِيّ
ulnar recurrent artery	الشَّرِيَّانُ الرَّاجِعُ الزندي	المنشأ: الشَّرِيَّانُ الحَرْقَفِيّ الغائر أو الشَّرِيَّانُ الرَّحْمِيّ؛ الفروع: الشَّرِيَّانُ المُسْتَقِيمِيّ، الشريان الحوصلي، الشَّرِيَّانِ الدَّهْلِيْزِيَّةُ (في المهبل)؛ التوزع: المَهْبَلُ، قاعُ المَثَانَةِ، جزء من المُسْتَقِيمِ، البَصَلَةُ الدَّهْلِيْزِيَّةُ .
المنشأ: الشَّرِيَّانُ الزندي؛ الفروع: فروع أمامية وخلفية؛ التوزع: العَضَلَةُ العَضْدِيَّةُ، العَضَلَةُ الكَابَةُ المَدُورَةُ .	artery	venous arteries
ulnar superior collateral artery	الشَّرِيَّانُ الزندي	(= venae pulmonales TA)
المنشأ: الشَّرِيَّانُ العَضْدِيّ؛ الفروع: شرايين عَضَلِيَّة، الشَّرِيَّانُ التَّفَاعُرِيّ، شريانٌ مَفْصَلِيّ؛ التوزع: مَفْصَلُ المرفق، العضلة الثلاثية	الجانبِي العُلُويّ	هي الأوردةُ الرئويَّةُ .
		انظر تحت venae pulmonales TA .
		vermiform artery
		(= arteria appendicularis TA)
		المنشأ: الشريان اللفائفي القولوني؛ الفروع: لا يوجد؛ التوزع: الزائدة .
		vertebral artery
		الشَّرِيَّانُ الفَقْرِيّ
		المنشأ: الشَّرِيَّانُ نَحْتِ التَّرْفُوءِ؛ الفروع: القسم



العنقي : الشرايين التُّخاعِيَّة ، شرايين عَصَلِيَّة ؛
القسم القحفي : الشرايين السَّحائي ، الشرايين
التُّخاعي الخَلْفِي ، الشرايين التُّخاعي الأمامي ،
الشرايين المُخَيخي الخَلْفِي السُّفْلِي ، شريان لبي ؛
التوزع : جسم الفقرة ، عضلات الرقبة
العميقة ، منجلُ المخيخ ، التُّخاع ، المُخَيخ ،
جذعُ الدِّماغ .

الشرايين الدهليزية vestibular arteries
(= rami vestibulares الشرايين الدهليزية)
للشرايين التيهي (arteriae labyrinthi TA)
هي الفروع الدهليزية للشرايين التيهي .

شريان فيديوس vidian artery
(= arteriacanalis شريان النفق)

الجناحي (pterygoidei TA)
المنشأ : الشريان الفكي العلوي أو الشريان
السباتي الغائر الباطن ؛ الفروع : الفرع
البلعومي ، الأبوبوي ؛ التوزع : الجيب الوتدي ،
البلعوم العلوي ، التغير ، الجوف الطَّبلي .

الشريان السعني volar deep metacarpal
الراحي العميق artery
(= ramus palmaris الفرع الراحي العميق)
للشرايين profundus arteriae
الزندي (ulnaris)
فرع يرافق الفرع الراحي العميق للعصب
الزندي ، ويلتحق بالشريان الكعبري لتشكيل

القوس الراحية العميقة .

volar interosseous الشريان بين العظام
artery الراحي

المنشأ : الشريان بين العظام الأصيلي ؛ الفروع :
الشريان النَّاصف ، شرايين عَصَلِيَّة ، شرايين
مُعَدِّيَّة ؛ التوزع : العضلات الغائرة الأمامية
للساعد ، الكعبرة ، الزند .

volar metacarpal الشرايين السعنية
arteries الراحية

(= arteriae metacarpeae palmares TA)

المنشأ : القوس الراحية العميقة ؛ الفروع : لا
يوجد ؛ التوزع : الأجزاء العميقة من المشط ؛
وتسمى الشرايين الراحية بين السعنية (Palmar
intermetacarpal arteries)

الشريان volar radial artery
الكعبري الراحي للسبابة of index finger
(= arteria radialis الشريان الكعبري
السبائي) (indicis TA)

المنشأ : الشريان الكعبري ؛ الفروع : لا يوجد ؛
التوزع : الجانب الوحشي للسبابة .

الشريان الوجني zygomatico-orbital
الحنجاعي artery

المنشأ : الشريان الصدغي السطحي ؛ الفروع :
لا يوجد ؛ التوزع : عَصَلَةُ العين الدويرية ،
القسم الوحشي من الحجاج .

سابقة بمعنى المفصل arthr-

نوبة مفصليّة نقرسيّة arthragra

مفصلي arthral

متعلق بالمفصل أو منسوب إليه .

ألم مفصليّ arthralgia

ألم في المفصل ، يسمى أيضاً وجع المفصل
(Arthrodynia)

ألم مفصلي بالتسمم arthralgia

الرصاصي saturnina

الألم المفصلي المرافق للتسمم بالرصاص .

1- متألم المفصل arthralgic

2- متعلق بالألم المفصليّ

arthrectomy	استئصال المَفْصِلِ
	استئصال المفصل لسبب مرضي أو جراحي .
directional	استئصال العَصيدة
arthrectomy	التوجيهي
	الاستئصال باستخدام قنطار موجه للعصيدة .
arthremycesis	تَقْيِحُ المَفْصِلِ
	حدوث حالة تقيحية في المفصل .
arthresthesia	الإحساسُ بِالمَفْصِلِ
	القدرة على إدراك حركة المفصل .
arthrifluent	مَفْصِلِيّ الإمداد (خَرَج)
	ناجم عن الإمداد من المفصل ، مثل الخراج المفصلي الإمداد .
arthrifuge	علاجُ النَقْرَسِ
arthritic	1- ملْتَهَبُ المَفْصِلِ :
	متعلق بالتهاب المفصل أو متأثر به .
	2- متعلق بالتهاب المَفْصِلِ
	شخص مصاب بالتهاب المفصل .
arthritide	طَفْحَةٌ نَقْرَسِيَّة
	أي طفح جلدي من أصل مفصلي أو متعلق بالنقرس .
arthritides	التِهَابَاتُ مَفْصِلِيَّة
	جمع التهاب مفصلي .
arthritis	التِهَابُ المَفْصِلِ
	حدوث حالة التهابية ، عدوائية أو عقيمة ، في المفصل مثل الروماتزم (Rheumatism) .
acute arthritis	التِهَابُ المَفْصِلِ الحَاد
	ألم مفصلي يصاحبه ألم حاد واحمرار وانتفاخ نتيجة للالتهاب أو العدوى أو الجرح .
acute gouty	التِهَابُ المَفْصِلِ النَقْرَسِي
arthritis	الحَاد
	حالة مؤلمة جداً ، غالباً ما تصيب مفاصل أصابع القدم ، وتنجم عن توضع بلورات أحادي هيدرات اليورات الأحادية الصوديوم .
acute rheumatic	التِهَابُ المَفْصِلِ
arthritis	الروماتزمي الحَاد
	إيلام في المفاصل يصاحبه انتفاخ وتورم نتيجة الحمى الروماتزمية .

acute suppurative	التِهَابُ المَفْصِلِ القَيْحِيّ الحَاد
arthritis	هو التهاب المفاصل الإنتاني (Septic arthritis) ، وغالباً ما يكون بسبب جرثومي .
arthritis deformans	التِهَابُ المَفْصِلِ المُشَوِّه
	تدمير بالغ للمفاصل ، يمكن حدوثه في بعض الاضطرابات ، مثل التهاب المفاصل الروماتويدي .
arthritis fungosa	التِهَابُ المَفْصِلِ الفُطْرِي (= fungal arthritis)
	(= التهاب المفاصل الفطري) (= mycotic arthritis)
	أي التهاب مفصلي ناجم عن فطار غاز ، من الفطار الكرواني (Coccidioidomycosis) أو الفطار البرعمي (Blastomycosis) ، ويحدث عادة بالامتداد من العظم ، ويتظاهر بملامح مشابهة لالتهاب المفصل السلبي .
arthritis hiemalis	التِهَابُ المَفْصِلِ الشتويّ
	مُصْطَلَح يشير إلى اشتداد أو عودة ظهور أعراض الالتهاب المفصلي .
arthritis mutilans	التِهَابُ المَفْصِلِ الجَادِع
	التهاب مفصلي متعدد مصاحب بتشوه حاد ، يرافقه تخرب واضح في العظام والغضاريف ، وهو في العادة نمط غير نموذجي من التهاب المفاصل الروماتويدي .
arthritis nodosa	التِهَابُ المَفْصِلِ العَقْد
	1- التهاب المفصل الروماتويدي
	2- نقرس
arthritis	1- التِهَابُ المَفْصِلِ
pauperum	الروماتويدي
	2- نقرسُ الفُقَرَاء
arthritis sicca	التِهَابُ المَفْصِلِ الجَاف
	التهاب مفصلي من دون نضحة في جوف المفصل .
arthritis	التِهَابُ المَفْصِلِ الإِخْلِيّ
urethritica	المُنْشَأ
	(= متلازمة رايتز) (=Reiter syndrome)

- هو الالتهابُ المفصلي في سياق متلازمة رايتز ،
ويُدعى التهابُ المفصل المقول جنسياً
(Venereal arthritis) .
- atrophic arthritis** التهابُ المفصل الضُموري
هو التهابُ المفصل الروماتويدي .
انظر تحت rheumatoid arthritis .
- bacterial arthritis** التهابُ المفصل الجرثومي
هو التهابُ المفصل الإنتاني .
انظر تحت septic arthritis .
- Bekhterev's arthritis** التهابُ المفاصل بحسب
بختريف
(=rheumatoid arthritis) (= التهابُ الفقَرَات
الروماتويدي)
هو التهابُ الفقار الروماتويدي .
- blennorrhagic arthritis** التهابُ المفصل السيلاني
هو التهابُ المفصل الحادث في سياق الإصابة
بالسيلان .
- caprine arthritis-encephalitis** الالتهابُ المفصلي
الدماعي العنزي
مرضٌ يصيب الماعز ، وينجم عن فيروسات
بطيئة (Lentivirus) ، يتصف في الصغار
بالتهاب الدماغ مع شلل ، وهو مميت غالباً ،
بينما يأخذ في الماعز البالغة شكل التهاب
مفصلي مزمن مع تورمُ المفاصل الرسغية .
- chronic arthritis** التهابُ المفصل المزمن
أيُّ التهاب مزمن في المفاصل ، مثل التهاب
المفاصل الروماتويدي .
- chronic inflammatory arthritis** التهابُ المفصل
الالتهابي المزمن
التهاب المفاصل بشكل مزمن ، مثل الالتهاب
المفصلي الروماتويدي .
- chronic villous arthritis** التهابُ المفصل
الزُغابي المزمن
التهاب مزمن في الغشاء الزليلي للمفصل .
- climacteric arthritis** التهابُ المفاصل الإياسي
حالةٌ تُشاهد أحياناً عند النساء بسنِّ الإياس ،
وتنجم عن نقص الهرمونات المبيضية ، وتتجلَّى
- بألم في المفاصل الصغيرة والكتفين والمرفقين أو
الركبتين .
- climactic arthritis** التهابُ المفصل الإياسي
(= climacteric arthritis)
حالةٌ تُشاهد أحياناً عند النساء بسنِّ الإياس ،
وتنجم عن نقص الهرمونات المبيضية ، وتتجلَّى
بألم في المفاصل الصغيرة والكتفين والمرفقين أو
الركبتين .
- cricoarytenoid arthritis** التهابُ المفصل
الحلقي الطَّرْجِهالي
التهابٌ في المفصل الحلقي الطَّرْجِهالي يُشاهد
في التهاب المفاصل الروماتويدي ، ويمكن أن
يسبب عجزاً في وظائف الحنجرة ، ونادراً ما
يسبب صرير الحنجرة .
- crystal-induced arthritis** التهابُ المفاصل
المستحث بالبلورات
التهابٌ مفصلي ناجم عن ترسُّب بلورات غير
عضوية داخل المفاصل ، مثل النقرس (Gout) .
- degenerative arthritis** التهابُ المفصل التَّنكُّسي
(= osteoarthritis) (= الفُصال العظمي)
التهابُ المفصل الزُّحاري
التهابُ المفصل الذي يحدث كنتيجة للزحار .
- dysenteric arthritis** التهابُ المفصل
التهابُ المفصل
الناجم عن اعتلال المعوي
التهاب مفصلي متصاحب مع داء معوي
التهابي ، أو يأتي بعد عدوى معوية جرثومية .
- enteropathic arthritis** التهابُ المفصل
النَّضحي
التهاب مفصلي متصاحب بنضحة في المفصل
أو حوله .
- exudative arthritis** التهابُ المفصل
التهاب مفصلي متصاحب بنضحة في المفصل
أو حوله .
- gonococcal arthritis** التهابُ المفصل الفطاري
(= arthritis fungosa)
أي التهاب مفصلي ناجم عن فُطار غاز ، مثل
الفُطار الكرواني (Coccidioidomycosis) أو
الفُطار البرعمي (Blastomycosis) ، ويحدث
عادةً بالامتداد من العظم ، ويتظاهر بملامح
مشابهة لالتهاب المفصل السلِّي .

(=gonorrheal arthritis) التهاب مفصلي (سيلاني) التهاب مفصلي جرثومي يحدث كنتيجة ثانوية لداء السيلان ، يتميز عادة بالتهاب المفاصل المتقل ، والذي عادة ما يحدث في مفصل أو مفصلين ، وفي الأغلب الأعم تصاحبه آفات جلدية حمامية والتهاب زليلي
التهاب المفصل السيلاني gonorrheal arthritis (=gonococcal arthritis)

انظر تحت gonococcal arthritis .
التهاب المفصل النقرسي gouty arthritis التهاب مفصلي ناتج عن الإصابة بالنقرس .
التهاب المفصل الناعوري hemophilic arthritis التهاب مفصلي ناجم عن نزف مزمن في جوف المفصل لدى المرضى المصابين بداء الناعور .
التهاب المفصل الضخامي hypertrophic arthritis (= osteoarthritis) (= degenerative arthritis)

انظر تحت osteoarthritis .
التهاب المفصل العدوائي infectious arthritis (= infectious arthritis) هو التهاب المفصل الناجم عن عوامل ميكروبية ، كالجراثيم والفيروسات والريكتسيات والفطريات والطفيليات وغيرها .
التهاب المفصل العدوائي infectious arthritis انظر تحت infectious arthritis .

التهاب المفصل حسب جاكو Jaccoud's arthritis التهاب مفصلي مزمن يحصل بعد الحمى الروماتزمية ، لاسيما بعد النوبات الراجعة ، ويتصف بتغيرات ليفية في المحافظ المفصالية والأوتار ، مما يقود إلى تشوهات يمكن أن تشبه التهاب المفاصل الروماتويدي (لاسيما الانحراف الزندي للأصابع) ، وقد تكون المفاصل مؤلمة ، وغالبا ما توجد عقيدات روماتزمية ، لكن لا يحدث تآكل في العظم .

التهاب المفاصل اليافع juvenile arthritis (= juvenile rheumatoid arthritis)

الروماتويدي اليافع (arthritis) انظر تحت juvenile rheumatoid arthritis .
التهاب مفصلي juvenile rheumatoid arthritis روماتويدي يفعي التهاب مفصلي روماتويدي عند الأطفال ، يصاحبه تورم وألم في واحد أو أكثر من المفاصل ، وهذا ما قد يؤدي إلى نقص النمو ، وتحدّد الحركة والتصلّب والانشاء التقفعي ؛ وغالبا ما تصاحبه أعراض جهازية مثل الحمى والطفح العابر على الجذع أو الأطراف وتضخم الكبد والطحال والتضخم المتعمّم في العقد اللمفية وفقر الدم ؛ وتسمى الصورة الجهازية من المرض أيضاً داء ستيل (Still's disease).

التهاب المفصل في داء لايم Lyme arthritis هو الالتهاب المفصلي الحاصل في سياق داء لايم ، وهو اضطراب جهازية راجع (ناكس) ينجم عن البورلية البورجدوفيرية (Borrelia burgdorferi) يبدأ في معظم الحالات بحمامي مزمنة متبذة ثم تظهر ملامح متفاوتة بشدة ، تشتمل على آلام عضلية والتهاب في المفاصل الكبيرة وإصابة في الجهازين العصبي والقلبي الوعائي .

التهاب المفصل الإياسي menopausal arthritis (= climateric arthritis) حالة تُشاهد أحيانا عند النساء بسنّ الإياس ، وتنجم عن نقص الهرمونات المبيضية ، وتتجلّى بألم في المفاصل الصغيرة والكتفين والمرفقين أو الركبتين .

التهاب المفصل المختلط mixed arthritis التهاب مفصلي يصيب مفاصل مختلفة في تصنيفها .

التهاب مفصلي بالمفطورات mycoplasmal arthritis عدوى ناجمة عن المفطورة الأنافية الخنزيرية (Mycoplasma hyorhinis) ، أو المفطورة اللامية الزليلية (Mycoplasma hyosynoviae) ، وغالبا ما يحدث بعد ضائقة غير مألوفة ، ويتصف

بالتهاب عدد من المفاصل وتورم مفصلي وعرج .
التهاب المَفْصَلُ الفُطاري mycotic arthritis

(= fungal arthritis)

أيُّ التهاب مفصلي ناجم عن فُطار غاز ، مثل الفُطار الكرواني (Coccidioidomycosis) أو الفُطار البرعمي (Blastomycosis) ، ويحدث عادةً بالامتداد من العظم ، ويتظاهر بملامح مشابهة لالتهاب المَفْصَل السَلبي .

التهاب المَفْصَل الزورقي navicular arthritis
التهاب المَفْصَل العَصبي neurogenic arthritis
المنشأ

هو التهاب المَفْصَل بالاعتلال العَصبي (Neuropathic arthritis)

التهاب المَفْصَل بالاعتلال العصبي neuropathic arthritis
(= neuropathic arthropathy) عصبية

تنكس مزمن متفرق لجزء المَفْصَل المتحمل للضغط ، والذي يمكن أن يكون مضاعفة لأحد الاعتلالات العصبية ، مثل التابس الظهرية أو تكهف النخاع (Syringomyelia) أو اعتلال الأعصاب السُكري ، ويقود فقدان الحس فيه إلى ارتخاء البنى الداعمة وعدم استقرار المَفْصَل المزمن .

التهاب المَفْصَل اللامشوه nondeforming arthritis

التهاب مفصلي لا يترافق بتشوه في بنيته .

التهاب المَفْصَل اللاالتهابي noninflammatory arthritis

التهاب مفصلي من دون احمرار أو ألم .

التهاب المَفْصَل التَمغري ochronotic arthritis
فصال عظمي يحدث كمضاعفة لداء التَمغري (Ochronosis)

التهاب المَفْصَل المُتَناب palindromic arthritis
حالة تحدث في الحمى (الروماتزمية) المتناوبة ، حيث يتكرر التهاب المَفْصَل من دون حمى أو

تغيُّرات لاعكوسة في المفاصل .
التهاب المَفْصَل النَّالي postinfectious arthritis
للعُدوى

التهاب مفصلي يحدث بعد عدوى جرثومية .

التهاب المَفْصَل التُّكاثري proliferative arthritis
(=التهاب المَفْصَل الروماتويدي)
التهاب في المَفْصَل يحدث فيه تكاثر في الغشاء الزليلي ويُشاهد في التهاب المَفْصَل الروماتويدي .

التهاب المَفْصَل في الصَّدْفِيَّة psoriatic arthritis
متلازمة صدفية مع التهاب في المفاصل ، ولا يكون العامل الروماتويدي موجوداً في أمصال الأفراد المصابين به عادة .

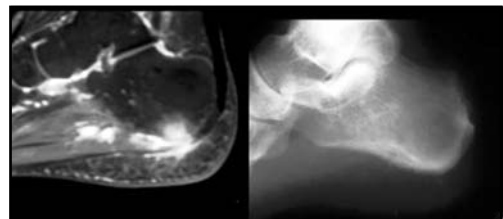
التهاب المَفْصَل الفَيْحي purulent arthritis
هو التهاب المَفْصَل المُفَيح .
انظر تحت pyogenic arthritis

التهاب المَفْصَل المُفَيح pyogenic arthritis
هو التهاب المَفْصَل الإِتانِي .
انظر تحت septic arthritis

التهاب المَفْصَل التفاعلي reactive arthritis

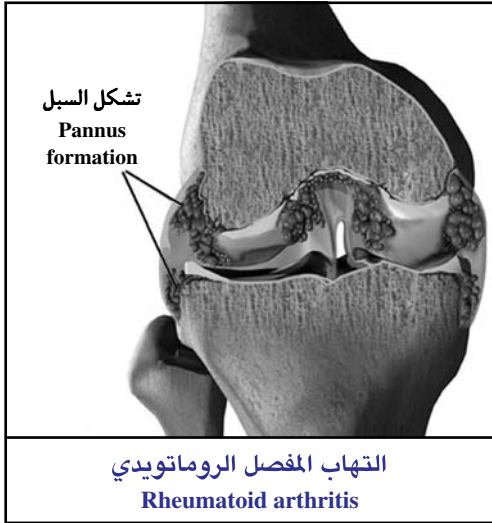
التهاب مفصلي يحدث بعد مرض مُعد ، مثل التهاب الإحليل الناتج عن المتدثرة الحشرية (Chlamydia trachomatis) أو التهاب المعوي الناتج عن السلمونيلة (Salmonella) أو الشيغيلية (Shigella) أو العُطِيْمَة (Campylobacter) أو غيرها .

التهاب المَفْصَل الرُّوماتزمي rheumatic arthritis
التهاب مفصلي في سياق الروماتزم ، يتصف بالتورم والاحمرار والألم .



التهاب المَفْصَل التفاعلي
Reactive arthritis

rheumatoid arthritis (=**rheumatic arthritis**)
 التهاب المفاصل الروماتويدي (=التهاب المفاصل الروماتزمي)
 هو التهاب مفصلي جهازي مزمن يصيب المفاصل ، يحدث فيه تكاثر في الغشاء الزليلي ، ويصيب عدّة مفاصل ، ويتجلّى بتغيّرات التهايبية في الغشاء الزليلي والبنى المفصليّة وبضمور عضلي وتخلخل عظمي ؛ ويحدث تشوّه وقسّط في مراحل متأخّرة ؛ والسبب غير معروف ، لكن يُفترض دور المناعة الذاتية والعدوى الفيروسيّة .



rheumatoid arthritis of spine (= **rheumatoid spondylitis**)
 التهاب مفاصل الفقار الروماتويدي (=التهاب الفقرات الروماتويدي)
 هو التهابُ الفقار المقسّط (Ankylosing spondylitis) ؛ شكلٌ من الداء المفصلي التنكّسي يصيب الفقار وقد يصيب مفاصل أخرى ، لاسيّما الوركين ؛ وهو مرضٌ جهازي مجهول السبب ، يظهر عند الشباب بشكل رئيسي ، ويؤدّي إلى ألم وتيبس نتيجة لالتهاب المفصل العجزي الحرقفي والمفاصل بين الفقرات والمفاصل الضلعية الفقرية والتكّس

المجاور للفقرات مع تعظّم وقسّط في المفاصل الفقرية ، ويمكن أن يؤدّي إلى صمّل كامل في الفقار والصدر .

senescent arthritis (= **osteoarthritis**)
 التهاب المفاصل الشيخوخي (= فصال عظمي)
 انظر تحت degenerative arthritis .

septic arthritis
 التهاب المفاصل الإثنائي
 التهاب مفاصل مُعد ، يتميّز بالتهاب في الأغشية الزليلية وانصباب قيحي في مفصل أو أكثر ، وأكثر ما ينجم عن العقنودية الذهبية أو العقديّة المقيحة أو العقديّة الرثوية أو النيسيرية السيلانية ؛ ويكون السبب في العادة انتشاراً دمويّاً من المصدر الأساسي للعدوى ، بالرغم من أن المفاصل قد تنتقل إليها العدوى من تلقّح مباشر أو امتداد موضعي ؛ ويسمّى أيضاً التهاب المفصل الجرثومي (Bacterial) والمقيح (Pyogenic) والتقيحي (Suppurative arthritis) .

seronegative rheumatoid arthritis
 الالتهاب المفصلي الروماتويدي سلبي المصل
 أي من حالات التهاب المفاصل الروماتويدي النادرة التي يكون المريض فيها سلبي المصل للعامل الروماتويدي .

suppurative arthritis (= **التهابُ المُفصلُ القيحي**)
 (= **التهابُ المُفصلُ الإثنائي**) (القيحي)
 انظر تحت septic arthritis .

syphilitic arthritis
 التهابُ المُفصلُ الزهري
 شكل نادرٌ من التهاب المفاصل الجرثومي ، يحدث كعرض من أعراض الزهري الأولي أو الثانوي أو الثالثي ؛ وتتضمن أنواعه الاعتلال المفصلي العصبي المنشأ ومرض كلاتون المفصلي (Clutton's joint) وشلل باروت الكاذب (Parrot's pseudoparalysis) .

tuberculous arthritis
 التهابُ المُفصلُ السلّي
 التهاب مفصلي جرثومي يحدث بشكل ثانوي للسل ، ويؤثر في مفصل واحد عادة ، ويتميز بالتهاب مزمن مع انصباب وتخریب في العظم

المجاور .
uratic arthritis التهابُ المَفْصَلِ اليُوراتي
 التهابُ مَفْصَلِي ناجم عن توضع اليورات .
urethral arthritis التهابُ المَفْصَلِ الإِحلِيلِي المُشْتَأُ
 التهابُ مَفْصَلِي جرثومي يحدث بشكل ثانوي
 لداء السيلان ، يتميز عادةً بالتهاب مَفْصَلِي
 متنقل ، والذي عادة ما يحدث في مَفْصَلِ أو
 مَفْصَلَيْن ، وفي الأغلب الأعم تصاحبه آفات
 جلدية حمامية والتهاب زليلي .
venereal arthritis التهابُ المَفْصَلِ المُتَقَوِّلِ جِنْسِيًّا
 (= arthritis urethritica)
 (= متلازمة رايتير) (= Reiter's syndrome)
 هو الالتهابُ المَفْصَلِي الحاصل في سياق
 متلازمة رايتير .
vertebral arthritis التهابُ المَفْصَلِ الفقْريِّ
 حدوثُ التهاب في الأقراص الفقرية .
villous arthritis التهابُ المَفْصَلِ الزُّغَابِيِّ
 هو التهابُ المَفْصَلِ الزُّغَابِيِّ المُزْمِن .
 انظر تحت chronic villous arthritis .
viral arthritis التهابُ المَفْصَلِ الفيروسيِّ
 التهابُ مَفْصَلِي معد ، يصيب في العادة أكثر
 من مَفْصَلِ ، وهو محدود ذاتياً ، يصاحبه مرض
 فيروسي مثل الحصبة الألمانية (الحميراء) أو
 النكاف أو الحماق أو التهاب الكبد الوبائي أو
 عدوى منقولة بالمفصليات أو بالفيروسات
 الغدائية .
arthritis أهبة نقرسية
 انظر تحت gouty diathesis .
arthro- سابقة بمعنى المَفْصَلِ
 تركيب لغوي يعني وجود علاقة ما بالمفصل أو
 المفاصل .
arthro-onychodysplasia خلل تنسج
 المفاصل والأظفار
arthro-ophthalmopathy اعتلال
 المفاصل والعين
hereditary progressive اعتلال المفاصل والعين
arthro-ophthalmopathy الوراثي المترقي

الفصلاء
Arthrobacter جنس من الجراثيم الإيجابية الجرام ، تعتمد
 اعتماداً كلياً على الأكسجين في إعاشتها ، وهي
 من فصيلة الوتديات والتي تمر خلاياها من
 الشكل المكور إلى الشكل العصوي متخذة
 طريقة التحوّل إلى أسلوب النمو المعقد ؛
 وبالرغم من أنها قد وجدت في التربة بشكل
 رئيسي ، إلا أن الأنواع المعروفة التي تنتمي إلى
 هذه الفصيلة قد توجد في المناطق الأمامية
 المتقدمة من التسوس السني .
arthrobacterium فصلاء
 إحدى جراثيم جنس الفصلاء ، أو نوع من
 أنواعها .
Arthrotrity الفيصول
 جنس من الفطور الناقصة ، من فصيلة
 الطوقيات ، بعضها يعدي ويدمر الدودة
 المسودة .
arthrocace سلُّ المَفْصَلِ
 مُصْطَلَح يدلُّ على التَّسَوُّس السَّلِّيَّ (Caries
 tuberculosa) في المفاصل عند الأطفال .
arthrocele 1 - مَفْصَلِ مُتَوَرِّمٌ
 2 - تَوَرِّمُ المَفْصَلِ
 حدوث تورم في المَفْصَلِ لسبب مرضي أو
 رضّي .
arthrocentesis بزلُ المَفْصَلِ
 وخز مَفْصَلِ وسحب سائل منه .
arthrochhalasis فككُ المَفْصَلِ
 ارتخاء غير طبيعي في المَفْصَلِ ، وهي درجة من
 الخلع المَفْصَلِي .
arthrochhalasis multiplex فكك المَفْصَلِ المتعدد
congenita الخلقِي
arthrochondritis التهابُ غُضُرُوفِ المَفْصَلِ
 حدوث التهاب في الغضروف المَفْصَلِي
 لسبب ما .
arthroclasia افتكاك المَفْصَلِ
 فكُّ الالتصاقات في المَفْصَلِ بشكل جراحي من
 أجل تأمين حركة حرة للمفصل .

arthroclisis قَسَطُ المَفْصَلِ؛ إِيثاقُ المَفْصَلِ

(=arthrokleisis)

القَسَطُ (يُقال رُكبة يَسْتِ وغلظت حتى لا تكاد تنقبض من يسسها)، وهو حدوث تيبس في المفصل يحدّد أو يمنع حركته، أو القيام بمنع حركة المفصل كإجراء علاجي .

arthroconidium غبيرة في المفاصل

(=arthrospre)

انظر تحت arthrospre.

Arthroderma المَفْصَلَوِيَّات

جنس من الفطريات من عائلة عاريات الزقاق، تتفرّع الخيطان فيها حول الجيرد (Gymnothecium) بشكل ثنائي، ويصبح للخلايا تضيق غائر لإعطاء شكل قضيب الكرّتين (Dumbbell)؛ وقد وجد أنها مماثلة لجنس القزيماء (Nannizzia)؛ ويحتوي هذا الجنس على المراحل الكاملة (الجنسية) من فطريات جنس البويغاء و جنس الشعروية .

arthrodesia إِيثاقُ المَفْصَلِ

(=arthrodesis)

انظر تحت arthrodesis .

arthrodesis إِيثاقُ المَفْصَلِ

التثبيتُ الجراحي للمفصل عن طريق عملية مصممة لإتمام دمج للسطوح المفصالية عن طريق السماح بتكاثر خلايا العظام، ويسمى أيضاً القسط الاصطناعي (Artificial ankylosis)

extra-articular إيثاق المفصل

arthrodesis الخارجي

Moberg arthrodesis إيثاق المفصل بحسب

مويبرغ

إيثاق مفصل الإصبع .

triple arthrodesis إيثاق المفصل الثلاثي

تحقيق اندماج في المفاصل تحت الكاحل والعقبى الترددي والكاحلي الزورقي، وذلك لتوفير استقرار لاحق في القدم المشلولة .

arthrodia مَفْصَلِ مُسَطَّح

(=articulatio plana TA)

نوعٌ من المفاصل الزليلية، تكون سطوحه المتواجة مسطحة أو منحنية قليلاً، وهو يسمح بالحركة الخفيفة فقط في أي اتجاه وفي نطاق محدود تفرضه عليه الأربطة .

arthrodial مُسَطَّحُ المَفْصَلِ

متعلق بالمفصل المسطح أو منسوب إليه .

arthrodynia ألمُ المَفْصَلِ

(=arthralgia) (= وَجَعُ المَفْصَلِ)

حدوث حالة مؤلمة في المفصل لسبب مرضي أو رضوي .

arthrodysplasia خَلَلُ تَنسُجِ المَفْصَلِ

حالة وراثية تتميز بتشوه في عدة مفاصل .

arthroempyesis تَقْيِيعُ المَفْصَلِ

ظهور تقْيِيع في تجويف المفصل بسبب الالتهاب .

arthroendoscopy تَنْظِيرُ المَفْصَلِ

عملية تشخيصية بسيطة للتعرف على وضع المفصل وحالته من الداخل وذلك باستخدام منظار المفصل .

arthroereisis تَقْيِيدُ المَفْصَلِ

تقييد جراحي لحركة المفصل الذي يتحرك بشكل غير طبيعي نتيجة الشلل .

arthrogenous مَفْصَلِيُّ المَنْشَأ

مكوّن مفصل منفصل أو بوع مفصلي المنشأ .

arthrogram صَوْرَةُ المَفْصَلِ الشُّعاعِيَّة

هي صورة المفصل الشعاعية بعد حقن مادة متباينة معتمة فيه .

arthrograph صَوْرَةُ المَفْصَلِ الشُّعاعِيَّة

هي صورة المفصل الشعاعية بعد حقن مادة متباينة معتمة فيه .

arthrography تَصْوِيرُ المَفْصَلِ

تصوير المفصل بعد حقن مادة متباينة معتمة .

air arthrography تَصْوِيرُ المَفْصَلِ بِالغاز

(=pneumoarthrography)

تصوير المفصل بعد حقن الغاز أو الهواء فيه .

arthrogryposis اَعْوِجَاجُ المَفْصَلِ

1 - اثناء مستديم أو تقفّع في المفصل .

2- تشنج كزازي .
arthrogryposis multiplex congenita عوجاجُ المفاصل الخَلْقِي المتعدّد
 متلازمةٌ تتصف بتثبّت خلقي في معظم المفاصل ، وبوضعيّات مختلفة ، مع نقص التخلُّق والنموّ العضليين .
congenital arthrogryposis عوجاجُ المفاصل الخَلْقِي
 هو الصّمْل المَفصلي الخَلْقِي (Congenital articular rigidity) ؛ تيبّس أو تشوّه في المفاصل عند العجول والحَمَل ، ويُشاهد نمط وراثي منه بين المواشي وآخر مكتسب في الرحم كجزء من داء فيروس أكابان (Akabane virus disease) .
congenital multiple arthrogryposis عوجاجُ المفاصل الخَلْقِي المتعدّد
 متلازمةٌ تتصف بتثبّت خلقي في معظم المفاصل ، وبوضعيّات مختلفة ، مع نقص التخلُّق والنموّ العضليين .
arthrokatadysis غُورُ المَفصَل ؛ انخسافُ المَفصَل
 غُور أو انخساف أرضية الحق مع بروز في رأس الفخذ ، مما ينتج عنه تحديد لحركة مفصل الورك ، ويسمى أيضاً داء أوتو (Otto's disease) وتبارز الحُقّ (Protrusio acetabuli) .
arthrokinetic حَرَكيّ مَفصليّ
 متعلّق أو منسوب إلى الحركة المفصليّة .
arthrokleisis 1- إيثاقُ المَفصَل
 2- قسَطُ المَفصَل
 القسَط (يُقال رَكة يَست وغلظت حتى لا تكاد تنقبض من يَستها) ، وهو حدوث تيبّس في المفصل يحدّد أو يمنع حركته ، أو القيام بمنع حركة المفصل كإجراء علاجي .
arthrolith حَصاةُ المَفصَل
 هو ترسب حصيات داخل مفصل ، نابتة مفصليّة ؛ فأرة المفصل .
arthrolithiasis تَحصّي المَفصَل
 هو مصطلح نادر الاستخدام بمعنى النقرس

المفصلي .
arthrologia علمُ المفاصل
 يدلُّ في علم المصطلحات التشريحية ، على تسمية المفاصل والأربطة ؛ ويسمى أيضاً مبحث المفاصل (Syndesmologia) .
arthrology علمُ المفاصل
 الدراسة العلمية للمفاصل والأربطة ، وتُطبق أيضاً على الحقول المعرفية المتعلقة به ؛ ويسمى أيضاً مبحث المفاصل (Syndesmology) .
arthrolysis افتكاكُ المَفصَل
 فك الالتصاقات في المفاصل جراحياً .
arthromeningitis التهابُ الزَّلِيل (=Synovitis)
 التهاب الزليل هو حالة مؤلمة تكون عادة ، لاسيّما بالحركة ، تتصف بتورّم متموّج نتيجة الانصباب داخل الكيس الزليلي أو المفصلي .
arthrometer مِقياسُ زوايا حَرَكاتِ المَفصَل (=goniometer)
 هو أداة لقياس الزوايا ، تُستعمل إكلينيكيّاً لقياس زوايا حركات المَفصَل .
arthrometry قياسُ زوايا حَرَكاتِ المَفصَل
arthroncus تورّمُ المَفصَل
 حدوث تورّم أو انتفاخ في المفصل لسبب مرضي أو رضّي .
arthroneuralgia ألمُ مَفصليّ
 ألم يحدث في المفصل أو فيما حوله .
arthronos اعتلالُ المَفصَل (=arthropathy)
 أي داء يصيب المفصل ، ويؤثّر في بنيته ووظيفته .
arthronos deformans اعتلالُ المَفصَل المُشوّه (=rheumatoid arthritis)
 (= التهابُ المَفصَل الروماتويديّ)
 هو مرضٌ جهازي ، يحدث غالباً بين النساء ، ويؤثّر أولاً في النسيج الضام ، ويعدُّ التهاب المفاصل هو العرض الإكلينيكي الواضح له ، ويشمل عدة مفاصل ، لاسيّما مفاصل اليد

والقدم ، كما يصاحبه تَسْمُكٌ للنسيج الرخو المفصلي مع تمدد للنسيج الزليلي على الغضاريف المفصالية والتي تصبح متآكلةً ، ويكون مساق المرض مختلفاً ، ولكنه غالباً ما يكون مزمناً مترقياً ، ويؤدي إلى تشوهات وعجز في مراحل لاحقة .

arthro-onychodysplasia والأظفار
خللُ تنسُّجِ المفاصلِ
هو خللُ التنسُّجِ الظفري العظمي
(Onycho-osteodysplasia) .

arthro-ophthalmopathy والعين
حالةٌ من الترافق بين مرض تنكس المفصل
ومرض العين .

hereditary progressive arthro-ophthalmopathy اعتلالُ المفاصلِ والعينِ الوراثي المُترقِّي
مرض كروموسومي جسدي سائد ، يتكون من حسر (Myopia) يتحول إلى انفصال في الشبكية وعمى ، وتغيُّرات تنكسية مبتسرة في المفاصل ، ومن الممكن حدوث صمم حسي عصبي ؛ ويسمى أيضاً متلازمة ستريكلي (Strickler's syndrome) .

arthropathia اعتلالُ المَفْصَلِ
أيُّ مرضٍ يصيب المفصل ، ويؤدي إلى خلل فيه .

arthropathia ovaripriva اعتلالُ المَفْصَلِ بحرمان المبيض
(= menopausal arthritis) (الإياسي)
حالةٌ تُشاهد أحياناً عند النساء بسنِّ اليأس ، وتنجم عن نقص الهرمونات المبيضية ، وتتجلى بألم في المفاصل الصغيرة والكتفين والمرفقين أو الركبتين .

arthropathia psoriatica اعتلالُ المفاصلِ في الصَّدْفِيَّة
مرض يصيب المفاصل ، يرى في الأشخاص الذين يعانون من الصدفية ، ويشبه التهاب

المفاصل الروماتويدي .

arthropathic 1- عليلُ المفاصلِ
2- متعلق باعتلال المفاصل
منسوبٌ إلى اعتلال المفاصل أو مرتبط به أو ناجم عنه .

arthropathology باثولوجيا المفاصلِ
هي دراسة التغيرات البنيوية والوظيفية التي تحدث في المفصل نتيجة الأمراض .

arthropathy اعتلال مَفْصَلِيّ
أيُّ مرضٍ يصيب المفصل ، ويؤدي إلى خلل فيه .

Charcot's arthropathy اعتلالُ مَفْصَلِيّ بحسب شاركو
(= الاعتلالُ المَفْصَلِيّ العَصَبِيّ المُشْتَأ)

هو تنكس مزمن مترق لقسم المفصل المتحمل للضغط والذي يمكن أن يكون مضاعفة لأحد الاعتلالات العصبية ، وخصوصاً التيبس الظهري المصحوب بفقدان الحس الذي يؤدي إلى ارتخاء العضلات والبنى الداعمة ، ومن ثمَّ إلى عدم استقرار المفصل .

chondrocalcific الاعتلالُ المَفْصَلِيّ المُكَلَّسُ
للغُضُروفِ

اعتلال مفصلي مترق يصيب أكثر من مفصل ، يصاحبه تورم مفصلي وتضخم في العظام ، وأكثر ما يحدث في المفاصل الصغيرة لليد ، لكنه يؤثر في بقية المفاصل أيضاً ؛ وتتميز صورته الشعاعية بضيق في الحيز المفصلي مع تآكلات تحت الغضاريف وتصلب وكلاس غضروفي (النقرس الكاذب) .

crystal arthropathy اعتلال المفاصل البللوري
اعتلال المفاصل المحرض بتوضع البلورات ، مثل النقرس .

dislocating الاعتلالُ المَفْصَلِيّ التَّخَلُّعِيّ
arthropathy مُصْطَلَحٌ يدلُّ على حدوث خلع في المفصل بسبب تضرر عناصره وبنياته .

disuse arthropathy الاعتلالُ المفصليُّ بعدَم الاستعمال
 مُصْطَلَحٌ يدلُّ على اعتلال المفصل بسبب عدم استعماله ، كما في التثبيت المديد للمفاصل في تدبير الكُسور .

gonorrheal arthropathy الاعتلالُ المفصليُّ السيلانيُّ المنشأُ
 مُصْطَلَحٌ يدلُّ على اعتلال المفاصل في التهاب المفصل السيلاني .

hemophilic arthropathy الاعتلالُ المفصليُّ الناعوريُّ المنشأُ
 هو اعتلال مفصلي مزمّن يحدث في الناعور بسبب النزف في المفصل ، يتبعه التهاب وتورم في الغشاء الزليلي .

inflammatory arthropathy الاعتلالُ المفصليُّ الالتهابي
 مرضٌ مفصلي التهابي المنشأ ، وليس بسبب مكروبي .

neurogenic arthropathy الاعتلالُ المفصليُّ العصبيُّ المنشأُ
 (=neuropathic arthropathy)
 انظر تحت Charcot's arthropathy .

neuropathic arthropathy الاعتلالُ المفصليُّ العصبيُّ المنشأُ
 (= neurogenic arthropathy)
 انظر تحت charcot's arthropathy .

osteopulmonary arthropathy الاعتلالُ المفصليُّ العظميُّ الرئويُّ
 تعجر في أصابع القدمين واليدين وتضخم وتورم في أطراف العظام الطويلة ، يصاحبه مرض قلبي ورئوي .

parkinsonian arthropathy الاعتلالُ المفصليُّ الباركنسونيُّ
 اعتلال مفصلي في سياق داء باركنسون .

psoriatic arthropathy الاعتلالُ المفصليُّ الصدفيُّ
 متلازمةٌ صدفية مع التهاب في المفاصل ، وعادةً

لا يكون العامل الروماتويدي موجوداً في أمصال الأفراد المصابين به .

pyrophosphate arthropathy اعتلال مفصلي بيروفسفاتي (ثنائي الفسفات)
 مرضٌ يحدث فيه ترسُّب لثنائي فسفات الكالسيوم في المفاصل ، وتحدث تغيّرات بنوية في هذا المرض بشكل خاص .

static arthropathy الاعتلالُ المفصليُّ الاستاتيكي
 اضطراب في مفصل من مفاصل الأطراف يحدث بشكل ثانوي لاضطراب حادث في مفصل آخر في الطرف نفسه ، مثل اضطراب الركبة الثانوي لاضطراب مفصل الورك .

syphilitic arthropathy الاعتلالُ المفصليُّ الزهريُّ
 شكل نادرٌ من التهاب المفاصل أو الجرثومي ، يحدث كعرض من أعراض الزهري الأولي أو الثانوي أو الثالثي ؛ وتتضمن أنواعه الاعتلال المفصلي العصبي المنشأ ومرض كلاتون المفصلي (Clutton's joint) وشلل باروت الكاذب (Parrot's pseudoparalysis).

tabetic arthropathy الاعتلالُ المفصليُّ التَّابسيُّ
 (=neuropathic arthropathy) الاعتلالُ المفصليُّ العصبيُّ المنشأُ
 انظر تحت charcot's arthropathy .

vertebral arthropathy اعتلالُ المفاصل الفقريَّة
 (=vertebral arthropathy) (= التهابُ المفصل الفقريُّ)
 انظر تحت vertebral arthritis .

arthrophyma تورُّمُ المفصل
arthrophyte نابتةٌ مفصليَّةٌ
 نمو غير طبيعي في تجويف المفصل .

arthroplastic متعلق برأب المفصل
 منسوبٌ إلى رأب المفصل

arthroplasty رأب المفصل
 جراحة تصحيحية للمفصل أو تشكيل مفاصل متحركة ، ويُسمَّى أيضاً استبدال المفصل (تركيب مفصل صناعي) ، وهو إعادة تشكيل للمفصل المريض جراحياً ليقوم بوظيفته

الطبيعية ، وقد يحتاج الأمر إلى استعمال مواد
ترقيع مغايرة للنسيج البشري .
allograft رَأْبُ الْمَفْصَلِ بِالطَّعْمِ
arthroplasty الْخَيْفِي
تشكيل المفصل المتكسّس بطعم مأخوذ من النوع
نفسه .
capsular arthroplasty رَأْبُ الْمَفْصَلِ الْمُحْفَظِي
تصحيح خلع أو تشوّه الورك عن طريق مناورة
النسيج الرخو وتجريف الحق ونقل العضلات ،
ولكن من دون قطع العظم .
Charnley's hip رَأْبُ مَفْصَلِ
arthroplasty الْوَرَكِ لِتَشَارْنَلِي
عملية استبدال الورك المصاب بغير بدلات
تشارنلي لتشكيل مفصل ذي احتكاك
منخفض .
gap arthroplasty رَأْبُ الْمَفْصَلِ الْإِفْسَاحِي
تصحيح جراحي للقسط بإحداث خلق حيز
بين الجزء المقسوط والجزء المراد تحريكه .
interposition رَأْبُ الْمَفْصَلِ
arthroplasty الْإِتْحَامِي
تصحيح جراحي للقسط الخاص بالمفصل
الصدغي الفكّي السفلي عن طريق فصل
الشفة المتوقفة (غير المتحركة) عن الشفة
المتحركة وإقحام مادة ، لفاوية أو غضروفية أو
معدنية أو بلاستيكية ، بينهما .
intracapsular temporomandibular رَأْبُ
joint الْمَفْصَلِ الصَّدْغِي الْفَكِّي
arthroplasty دَاخِلَ الْمَحْفَظَةِ
إعادة الهنّدة (Recontouring) جراحياً للسطح
المفصلي للقامة الفكّية السفلية بدون استئصال
القرص المفصلي .
total joint arthroplasty رَأْبُ الْمَفْصَلِ الْإِجْمَالِي
رَأْبُ الْمَفْصَلِ الَّذِي يَجْرِي فِيهِ التَّخْلُصُ مِنْ كَلَا
جانبِي الْمَفْصَلِ ، وَاسْتِبْدَالَهُمَا بِغَرَسَاتِ
اصطناعية مثبتة في العظام ، وأكثر ما يجري
ذلك على مفصل الورك والركبة والمرفق
والكتف .

total Knee رَأْبُ مَفْصَلِ الرُّكْبَةِ
arthroplasty الْإِجْمَالِي
رَأْبُ الْمَفْصَلِ لِكُلِّ مِنْ جَانِبِي مَفْصَلِ الرُّكْبَةِ ، مَعَ
مكوّنات ظنبوية ورضفية وفخذية .
arthropneumography تَصْوِيرُ الْمَفْصَلِ بِالْغَازِ
التصوير الشعاعي للمفصل بعد حقنه بالهواء أو
الأكسجين أو ثنائي أكسيد الكربون .
arthropneumoradiography تَصْوِيرُ
المفصل الشعاعي الغازي
انظر تحت arthropneumoradiography .
arthropod حَيَوَانٌ مَفْصَلِيٌّ (الرُّجُلُ)
حيوان ينتمي إلى المفصليات .
انظر تحت arthropoda .
Arthropoda الْمَفْصَلِيَّاتُ
شعبة من الحيوانات ، تتألف من كائنات حية لها
هيكل خارجي صلب مشترك وأرجل مزدوجة
مشتركة ، وهي تشمل من بين الأصناف
الأخرى العناكب والحشرات وأنواعاً متعددة ؛
ويكون الكثير منها هاماً طبيياً كما هي الحال في
الطفيليات أو ناقلات الكائنات الحية القادرة
على أن تسبب المرض للإنسان .
arthropodan 1- متعلق بالمفصليات
2- ناجم عن المفصليات
arthropodic متعلق بالمفصليات
متسبب بالمفصليات .
arthropodous 1- متعلق بالمفصليات
2- ناجم عن المفصليات
متعلق بالحيوانات المفصلية الأرجل أو منسوب
إليها .
arthropodous مسبب بالمفصليات
متعلق بالحيوانات المفصلية أو تكون الحيوانات
المفصلية سبباً فيه .
arthropodan متعلق بالمفصليات
متعلق بالحيوانات المفصلية الأرجل أو منسوب
إليها .
arthropyosis تَقْيِيعُ الْمَفْصَلِ
تكوّن القيح في جوف المفصل ، ويسمى أيضاً

(Arthroempyesis) و (Arthroempyesis) .
arthrorheumatism روماتيزم مَفْصَلِيّ
 حدوثُ الالتهابِ المفصلي بسبب الحمى
 الروماتيزمية .
arthrorisis تَقْيِيدُ الْمَفْصَلِ
 (=arthroereisis)
 تحديد جراحي للحركة المفصالية في مفصل شاذ
 الحركة بسبب الشلل .
arthroscintigram وَمِيضَةُ الْمَفْصَلِ
 صورة للمفصل بالومضان الشعاعي .
arthroscintigraphy التَّصْوِيرُ الْوَمْضَانِيُّ
 لِلْمَفْصَلِ
 إجراء تشخيصي يقوم على تطبيق نوكليد مشع
 (Radioactive nucleide) ذي ألفة حول الأنسجة
 المفصالية لمعرفة وضع المفصل المريض .
arthrosclerosis تَصَلُّبُ الْمَفْصَلِ
 تيبس المفاصل ، وخاصة عند كبار السن .
arthroscope مَنظَارُ الْمَفْصَلِ
 منظار داخلي لفحص الجدار الداخلي
 للمفصل ، وللقيام بالإجراءات التشخيصية
 والعلاجية داخل المفصل .
arthroscopy تَنْظِيرُ الْمَفْصَلِ
 فحص الجوف الداخلي للمفصل بمنظار
 المفصل .
arthrosis فُصَالٌ
 1- أي مفصل .
 2- اعتلال مفصلي .
arthrosis deformans فُصَالٌ مُشَوِّهٌ
 فُصَالٌ عَظْمِيٌّ مُشَوِّهٌ للمفاصل المصابة .
arthrospore بَوَغٌ مَفْصَلِيٌّ
 بوغ فطري لاجنسي يتشكّل عن طريق التقطع
 الخوطي ، ويسمى أيضاً (Arthroconidium) .
arthrosteitis التَّهَابُ عِظَامِ الْمَفْصَلِ
 حدوث التهاب في البنى العظمية للمفصل .
arthrostenosis تَضْيِيقُ الْمَفْصَلِ
 تضيق مرضي في الحيز المفصلي .
arthrostomy فَعْرُ الْمَفْصَلِ

إحداث جراحي لفتحة داخل المفصل بغرض
 التَّزَجِجِ .
arthrosynoviti التَّهَابُ زَلِيلِ الْمَفْصَلِ
 التهاب في الغشاء الزليلي للمفصل .
arthrotome مِبْضَعُ الْمَفْصَلِ
 سكين لشق المفصل .
arthrotomy بَضْعُ الْمَفْصَلِ
 إجراء شق جراحي في المفصل لكشف باطنه .
arthrotropia اعْوَجَاجُ الْأَطْرَافِ
 انظر اعْوَجَاجُ السَّاقِ (Rhaeboscelia) ، كشكل
 من الاعوجاج
arthrotropic مَفْصَلِيٌّ التَّوَجُّهُ
 لديه ألفة ميل المفاصل .
arthrotyphoid تَيْفِيَّةُ الْمَفْصَلِ
 مصطلح قديم للحمى التيفية التي تشمل
 المفاصل ، ويرجع سببها إلى العدوى النقيلية .
arthrous مَفْصَلِيٌّ
 منسوب إلى المفاصل أو متعلق بها .
arthroxerosis جُفَافُ الْمَفْصَلِ
 (=chronic
 osteoarthritis)
 (=) التَّهَابُ عِظَامِ
 الْمَفْصَلِ الْمُزْمِنِ
 هو الفُصَالُ العَظْمِيُّ الْمَزْمِنُ .
arthroxesis كَشْطُ الْمَفْصَلِ
 أخذ عينة نسيجية أو خلوية من النسيج المصاب
 بالمرض في السطح المفصلي .
Arthus reaction تفاعل آرثوس
 (ظاهرة)
 [نيكولاس - موريس آرثوس ، 1862-1945 ،
 أخصائي فيسيولوجيا فرنسي] .
 تفاعل عند الإنسان والأنواع الأخرى ينجم عن
 الآلية المناعية (الأرجية) الأساسية نفسها التي
 تؤدي إلى ظاهرة آرثوس في الأرانب .
article 1 - مَادَّةٌ (تشريعات)
 2 - فِصْلَةٌ
 قطعة بين المفاصل ؛ واحدة من الأقسام أو القطع
 التي تشكل سلسلة مشتركة .
articular مفصلي

متعلق بالمفاصل أو خاص بها أو منسوب إليها .

articular bone

عَظْمٌ مَفْصَلِيٌّ

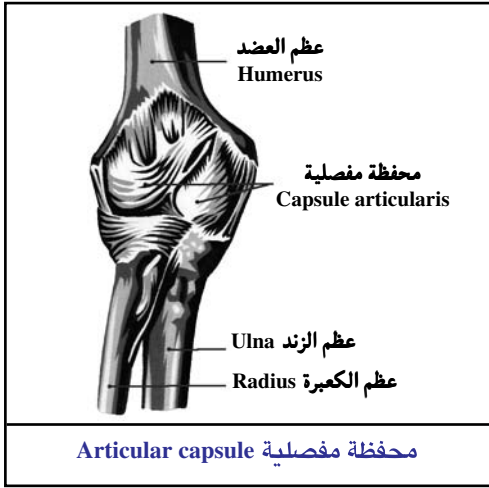
عَظْمٌ موجود في الفك السفلي لدى الطيور والزواحف يشكّل مفصلاً مع الجمجمة (العظم المربع) ، أما في الثدييات فيشكل المطرقة .

articular capsule



مَحْفَظَةٌ مَفْصَلِيَّةٌ

هي كيسٌ يَطوِّقُ النهايات المتفصّلة للعظام المشاركة في المفصل الزليلي ، يتشكّل من محفظة مفصليّة ليفية خارجية وغشاء زليلي داخلي .



articular cartilage

عُضْرُوفٌ مَفْصَلِيٌّ

طبقة غضروفية تعلو وتكسو طرف العظم ، فتزوده بسطح تفصل أملس عند المفصل .

articular covering

غِطَاءٌ مَفْصَلِيٌّ

هو الغُضْرُوفُ المغطّي لعظام المفصل .

articular disc

قُرْصٌ مَفْصَلِيٌّ

صفيحةٌ أو حلقة من الغضروف اللبني متصلة بالمحفظة المفصليّة ، تفصل السطوح المفصليّة للعظام لمسافة مختلفة وبشكل كامل أحياناً ؛ وهو يعمل على التكيّف بين سطحين مفصليين غير متطابقين تماماً .

articular eminence

شامخةٌ مَفْصَلِيَّةٌ

اسمٌ تشريحي لبروز أو ناتئ .

articular fossa

حُفْرَةٌ مَفْصَلِيَّةٌ

حفرةٌ في المفصل يتمفصل معها أحد عظامه .

articulare

الفصلي

معلم خاص بقياسات القحف المستخدمة في قياسات الرأس بالتصوير الشعاعي ، لكونها نقطة تقاطع الحافة الخلفية للفرع الصاعد للفك السفلي وظل قاعدة القحف ؛ كما يمكن رؤيتها بالأشعة السينية والتي تسمى أيضاً بنقطة Ar .

articulate

1 - يَتَلَفَّفُ :

قادر على الإدلاء بحديث ذي معنى مترابط وواضح .

2 - يَتَمَفَّصَلُ :

يصل أو يربط معاً بشكل يسمح بالحركة بين الأجزاء .

3- في طب الأسنان ، لتعديل مكان الأسنان إلى موضعها الصحيح في علاقتها ببعضها البعض لصنع بدلة سنية .

articulated

مُتَمَفَّصَلٌ

متصل عن طريق مفصل متحرك أو مكوّن من قطع منفصلة ومتصلة حتى تتحرك على بعضها البعض .

articulatio TA

مَفْصَلٌ

(pl.articulaciones)

(ج :مَفَاصِل)

(موصل عظمي)

1 - تمفصل : أي مكان موصل بين جزأين أو شيئين مختلفين .

2- بديل للفظ الموصل الزليلي .

articulatio

المفصل الأخرمي

acromioclavicularis TA

التَّرْفُوي

هو المفصل المكوّن من أخرم عظم الكتف والطرف الأخرمي للترقوة .

articulatio atlantoaxialis

المفصل الفهقي

lateralis TA

المحوري الوحشي

واحد من زوج من المفاصل ، كل منهما على طرف من طرفي الجسم ، ويتكوّن عن طريق السطح السفلي المفصلي للفهقة والسطح العلوي للمحور .

articulatio atlantoaxialis

المفصل الفهقي

mediana TA

المحوري الناصف

مفصل وحيد مكوّن على الوجهين المفصلين
لسن المحور ، واحد مع السن المفصلي على
القوس الأمامية للمحور ، والآخر على الرباط
المستعرض للمحور .

articulatio المفصلُ

atlantoepistrophica الفَهْقِي المَحْوَرِي
يضم المفصلُ الفَهْقِي المَحْوَرِي الوحشي
والمفصل الفهقي المَحْوَرِي الناصف .

articulatio المفصل الفهقي

atlantooccipitalis القذالي
أي من مفصلين يكون كل منهما الوهدة
المفصلية العليا للفهقة ولقمة العظم القذالي .

articulatio atlanto- المفصلُ الفَهْقِي

occipitalis TA القذالي
(= articulatio atlantooccipitalis)

انظر تحت articulatio atlantooccipitalis .

articulatio bicondylaris TA مفصل ثنائي اللّم

مفصل لقمي مع هلاله بين الأسطح المتمفصلة ،
مثل المفصل الصدغي الفكي السفلي ، ويسمى
أيضاً (Bicondylar joint) .

articulatio المفصلُ

calcaneocuboidea TA العقبي النردي
مفصل مكون بين السطح المفصلي النردي
لعظم العقب والعظم النردي .

articulatio capitis مفصلُ رأس

costae TA الضلع
تمفصل رأس الضلع مع جسمي فقرتين ، وهو
واحد من نوعي التمثفصل بين الضلع والفقرة ؛
ويسمى أيضاً المفصل الضلعي المركزي .

articulatio capitis humeri مفصل رأس العضد

(= المفصل العضدي)
هو المفصلُ المكوّن من رأس عظم العضد
والتجويف الحقاني لعظمة الكتف ؛ ويسمى
أيضاً مفصل رأس العضد (Articulatio capitis
humeri) أو المفصل الحُقّاني للعضد
(Articulatio glenohumeral) أو مفصل الكتف
(Shoulder joint) .

articulatio المفصلُ الرُسْغِي

carpometacarpalis TA السنعي

هو أحدُ المفاصل الرُسْغِيّة السُنْعيّة ؛ وهي
مفاصل مكونة من العظام المربعي والمنحرفي
(شبه المنحرفي) والرأسي الشكل والكلابي ،
وذلك مع قواعد العظام الإنسية السُنْعيّة الأربعة .

articulatio carpometacarpalis المفصل

pollicis TA الرُسْغِي السُنْعي الإبهامي

(= articulatio carpometacarpea pollicis)
هو المفصل المكوّن من العظم الرسغي السنعي
الأول والعظم المربعي ؛ ويسمى أيضاً المفصل
الرسغي السنعي للإبهام (Carpometacarpal
joint of thumb) ، والمفصل الرسغي السنعي
الأول (First carpometacarpal articulation) .

articulatio cartilaginea مَفْصَلُ عَضْرُوفِي

هو موصل غضروفي من نمطُ الموصل الليفي
(Synarthrosis) يكون فيه اتحاد العناصر العظمية
بغضروف معترض .

articulatio cochlearis مفصلُ قَوْعِي

articulatio complexa المفصل المركب

(= articulatio composita)
نوعٌ من المفاصل الزلالية يوجد فيها أكثر من
عظمتين ؛ ويسمى أيضاً (Compound
articulation) .

articulatio composita TA مفصلُ مُرَكَّب

(= articulatio complexa)

انظر تحت articulatio complexa .

articulatio condylaris مَفْصَلُ لُقْمِي

inversus مَعْكُوس

(= مفصلٌ

سَرْجِي)

نوعٌ من المفاصل الزليلية ، حيث يكون السطحُ
المفصلي لأحد العظمين مقعراً في اتجاه ومحدباً
في الاتجاه الآخر وبزاوية قائمة على الأول ، أمّا
السطحُ المفصلي للعظم الثاني فيكون محدباً
مقعراً (Convexoconcave) بشكل متبادل مع
الأول ؛ وتكون الحركة ممكنة على طول المحورين

الرئيسيين بزوايا قائمة مع بعضها البعض ؛
ويسمى أيضاً المفصل البيضاوي (Ovoidalis
articulatio).

articulatio condylaris TA مفصل لُقْمِي

هو مفصل إهليلجي (Articulatio ellipsoidea) ؛ هو تحويلٌ في النمط الكروي (Ball-and-socket type) للمفاصل الزليلية ، حيث تكون أسطح التمثفصل إهليلجية وليست كروية ، وذلك نتيجة لترتيب العضلات والأربطة حول المفصل ، وتكون كلُّ الحركات ممكنة عدا الحركة الاستدارية حول محور رأسي ؛ ويسمى أيضاً (Condylar joint) .

articulatio المفصل الضلعي

الغضروفي (costochondrales articulatio) هو واحد من المفاصل بين الطرف الوحشي لكلِّ غضروف ضلعي والنهايات القصية للأضلاع .

articulatio مفصل ضلعي

مستعرض (costotransversaria TA) هو أحد نمطي التمثفصل بين الأضلاع والفقرات ، تتمفصل فيه حديبة الضلع مع الناتيء المستعرض للفقرة ، وهو غير موجود في الضلع الحادي عشر والثاني عشر ؛ ويسمى أيضاً مفصل حديبة الضلع (Articulation of tubercle of rib) .

articulatio cotylica TA مفصل كَأْسِيّ

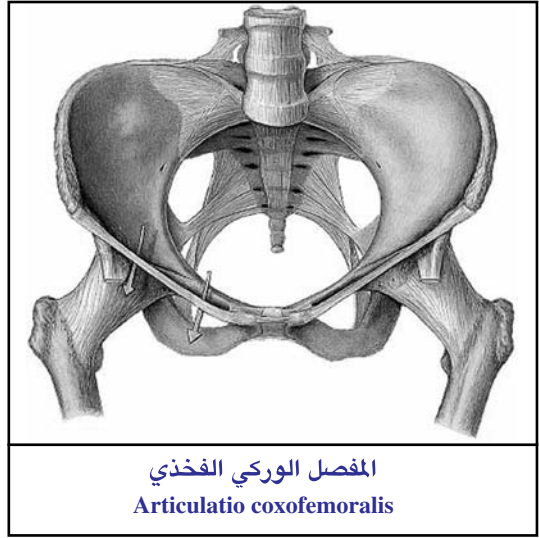
(=articulatio spherioidea TA) (كُرَوِي) نمطٌ من المفاصل الكروية ؛ وهو من المفاصل الزليلية التي لها سطح كروي على العظم ، يتحرك فيه هذا العظم ضمن تقعر (سنخ) على العظم الآخر ؛ وهو النوع الأكثر حركة بين المفاصل .

articulatio coxae TA مفصلُ الْوَرَكِ

هو المفصل المتكوّن بين رأس الفخذ وحق عظم الورك .

articulatio مفصل الوريكي

الْفَخْذِي (coxofemoralis articulatio)



(=articulatio coxae)

المفصل الوريكي .

انظر تحت articulatio coxae .

articulatio الْمَفْصَلُ الْخَلْقِيّ

الطَّرْجَهَالِيّ (cricoarytenoidea TA) هو المفصل الزليلي بين الحافة العليا للغضروف الخلقى وقاعدة الغضروف الطرجهالي .

articulatio الْمَفْصَلُ الْخَلْقِيّ

الدرقي (cricothyroidea TA) هو المفصل بين الوجه الوحشي للغضروف الخلقى والقرن السفلي للغضروف الدرقي .

articulatio crurotalaris المفصل الكاحلي الساقِي

(= articulatio talocruralis)

هو المفصل الكاحلي الساقِي (Articulatio talocruralis) أو مفصل الكاحل ، يتكوّن من السطح المفصلي السفلي ، والسطح المفصلي الكعبي لعظم الظنوب ، والسطح المفصلي العلوي الكعبي لعظم الشظية ، والسطح الوحشي الكعبي والعلوي للكاحل ؛ ويسمى أيضاً (Ankle joint) ، و (articulatio crurotalaris) ، و (is) ، و (Crurotalar articulation) ، و (Talocru- ral joint) .

articulatio cubitalis مفصل المرفق

هو المفصل بين الذراع والساعد ، يشمل

المفصل العضدي الزندي والعضدي الكعبري
والمفصل الكعبري الزندي الداني ؛ ويسمى
أيضاً (articulatio cubitalis) .

articulatio cubiti TA مفصلُ المرفق
(= articulatio cubitalis)

انظر تحت articulatio cubitalis .

articulatio المفصلُ الإسفيني

cuneocuboidea TA النردِي

هو المفصلُ الزليلي بين العظم الإسفيني
الوحشي والعظم النردِي .

articulatio المفصلُ الإسفيني

cuneonavicularis TA الزورقي

هو المفصلُ بين السطح الوحشي للعظم
الزورقي والأطراف الدانية للعظام الإسفينية
الثلاثة .

articulatio ellipsoidea TA مفصلُ إهليلجي

(= articulatio condylaris)

انظر تحت articulatio condylaris .

articulatio fibrosa مفصلُ ليفي

هو موصل ليفي (Junctura fibrosa) ؛ نمطٌ من
الموصلُ الليفي (Synarthrosis) يكون فيه اتحادُ
العناصر العظمية بنسيج ليفي معترض مستمر
يجعل الحركة القليلة ممكنة ، وله ثلاثة أنماط :
درزي (Sutura) ومُرتبَط (Syndesmosi) ومفصل
وتدي (Gomphosis) .

articulatio genalis TA مفصلُ الركبة

هو مفصلٌ مركَّب ، موقعه بين السطح
المتمفصل للرضفة والسطحين اللقمي
والرضفي للفخذ والسطح المتمفصل العلوي
للظنوب ؛ ويسمى أيضاً (Articulatio genu) و
(Knee joint) .

articulatio genu مفصلُ الركبة

(= articulatio genus TA)

هو مفصلٌ مركَّب ، موقعه بين السطح
المتمفصل للرضفة والسطحين اللقمي
والرضفي للفخذ والسطح المتمفصل العلوي
للظنوب ؛ ويسمى أيضاً (Articulatio

genualis) و (Knee joint) .

articulatio المفصلُ الحقاني

glenohumeralis العضدي

هو لفظٌ بديل عن المفصل العضدي في
المصطلحات التشريحية .

articulatio humeri TA المفصلُ العَضْدِي

هو المفصلُ المكون من رأس عظم العضد
والتجويف الحقاني لعظمة الكتف ؛ ويسمى
أيضاً مفصلُ رأس العضد (Articulatio capitis
humeri) أو المفصلُ الحُقَّاني للعضد
(Articulatio glenohumeral) أو مفصلُ الكتف
(Shoulder joint) .

articulatio المفصلُ العَضْدِي

humeroradialis TA الكُعْبْرِي

هو المفصلُ الكائن بين عظمي العضد
والكعبرة ؛ ويسمى أيضاً (Brachioradial
articulation) .

articulatio المفصلُ العَضْدِي

humeroulnaris TA الزندي

هو المفصلُ بين عظم العضد وعظم الزند ؛
ويسمى أيضاً (Brachioulnar articulation) .

articulatio المفصلُ الحرقفي

iliofemoralis الفخذي

(= articulatio coxae) (= المفصلُ الوركِي)

انظر تحت articulatio coxae .

articulatio المفصلُ السَّنْدَانِي

incudomallearis TA المطرقي

هو الموصلُ بين عظمي السندان والمطرقة .

articulatio المفصلُ السَّنْدَانِي

incudomalleolaris المطرقي

(=articulatio incudomallearis)

انظر تحت articulatio incudomallearis .

articulatio المفصلُ السَّنْدَانِي

incudostapedia TA الركابي

هو الموصلُ بين عظمي السندان والركاب في
الأذن الوسطى .

articulatio المفصلُ السَّنْدَانِي

incudostapedialis الركابي
 . articulatio incudostapedia انظر تحت

articulatio المفصل القطني
lumbosacralis TA العجزوي
 هو التمثفصل بين الفقرتين العجزوية والقطنية ؛
 ويسمى أيضاً الموصل القطني العجزوي
 . (Junctura lumbrosacralis)

articulatio mandibularis المفصل الفكّي
 (=articulatio (=المفصل الصدغي
temporomandibularis) (الفكّي)
 هو مفصل ثنائي اللقمة مكوّن من رأس الفك
 السفلي والحفرة الفكّية ، مع الحدبية المفصليّة
 للعظم الصدغي ؛ ويسمى أيضاً المفصل
 الفكّي السفلي (Articulatio mandibularis) و
 (Temporomandibular articulation) أو (Tem-
 (Mandibular articulation) و (Mandibular joint) .

articulatio المفصل الرسغي
mediocarpalis TA النصفني
 هو المفصل بين صفيّين قاص ودان من العظام
 الرسغية ؛ ويسمى أيضاً (Midcarpl joint) .

articulatio ossis مفصل العظم
pisiformis TA الحمصي
 هو المفصل الرسغي المكوّن من العظم الحمصي
 والعظم المثلي ؛ ويسمى أيضاً (Pisotriquetra
 . joint)

articulatio ovoidalis المفصل البيضاوي
 هو نوعٌ من المفاصل الزليلية ، حيث يكون
 السطح المفصلي لأحد العظمين مقعراً في اتجاه
 ومحدباً في الاتجاه الآخر ، وبزاوية قائمة على
 الأول ، أمّا السطح المفصلي للعظم الثاني
 فيكون محدباً مقعراً (Convexoconcave) بشكل
 متبادل مع الأول ؛ وتكون الحركة ممكّنة على
 طول المحورين الرئيسيين بزوايا قائمة مع بعضها
 البعض ؛ ويسمى أيضاً المفصل اللقمي
 المعكوس (Articulatio condylaris inversa) أو
 مفصل سرجي (Articulatio sellaris) .

articulatio plana TA مفصل مسطح
 نوع من المفاصل الزليلية ، تكون سطوحه
 المتواجة مسطحة أو منحنية قليلاً ، وهو يسمح
 بالحركة الخفيفة فقط في أي اتجاه وفي نطاق
 محدود تفرضه عليه الأربطة .

articulatio المفصل الكعبري
radiocarpalis TA الرسغي
 مفصل لقمي مكوّن من العظم الكعبري
 والقرص المفصلي مع العظم الزورقي والهلالي
 والمثلي ؛ ويسمى أيضاً المفصل العضدي
 الرسغي (Brachiocarpal articulation) و
 (Radiocarpal joint) ومفصل الرُسخ (المعصم)
 (Wrist joint) و (Articulatio radiocarpe) .

articulatio المفصل الكعبري
radioulnaris الزندي
 هو المرتبط الكعبري الزندي (Syndesmosis
 radioulnaris) ؛ اتحاد ليفي للكعبرة والزند ،
 يتكوّن من الغشاء بين عظمتي الساعد والجل
 المائل للمرفق .

articulatio radioulnaris المفصل الكعبري
distalis TA الزندي القاصي
 هو المفصل المكوّن من رأس الزند والثلمة
 الزندية للكعبرة ؛ ويسمى أيضاً المفصل
 الكعبري الزندي السفلي (Inferior radioulnar
 articulation) أو (Inferior cubitoradial articu-
 lation) أو (Distal radioulnar joint) .

articulatio radioulnaris المفصل الكعبري
proximalis TA الزندي الداني
 هو المفصل الزليلي الصائري (Pivot) الذي
 يوجد بين رأس الكعبرة والحلقة التي تشكلها
 الثلمة الكعبرية للزند مع الرباط الحلقي .

articulatio المفصل العجزوي
sacrococcygea TA العُصعُصي
 هو المفصل بين العصعص والعجز ؛ ويسمى
 أيضاً الموصل العجزوي العُصعُصي (Junctura
 sacrococcygea) والارتفاق العجزوي
 العُصعُصي (Sacrococcygeal symphysis) و

(Symphysis sacrococcygea) .
articulatio sacroiliaca TA **المفصلُ العَجْزِيّ الحرقفي**
 هو المفصل المكون بين السطوح المفصليّة للعجز والحرقفة ؛ ويسمى أيضاً الارتفاقُ العَجْزِيّ الحَرْقُفِيّ (Sacroiliac symphysis) ، و (Iliosacral articulation) .
articulatio sellaris TA **مَفْصَلُ سَرْجِيّ (= articulatio condylaris inversus)**
 انظر تحت articulatio condylaris inversus .
articulatio simplex TA **مَفْصَلُ بَسِيط**
 نمط من المفاصل الزليلية التي يوجد فيها عظامان متمفصلان فقط .
articulatio spheroida TA **مَفْصَلُ كُرْوِيّ (= articulatio cotylica)**
 انظر تحت articulatio cotylica .
articulatio sternoclavicularis TA **المفصلُ القصي الترقويّ**
 هو المفصلُ المتكوّن بين الطرف القصيّ للترقوة والثلمة الترقوية لقبضة عظمة القص والغضروف الضلعيّ الأول .
articulatio subtalaris TA **المفصلُ تَحْت الكاحل**
 هو المفصلُ المكوّن بين السطح المفصليّ العقبي الخلفي للكاحل والسطح المفصليّ الخلفي للعقب ؛ ويسمى أيضاً المفصل الكاحليّ العقبي (Articulatio talocalcanea) ، و (Subta-lar joint) .
articulatio synovialis **مَفْصَلُ زَلِيلِيّ (= junctura synovialis)**
 هي المفاصل التي تتميز بوجود غشاء زليلي ، وأغلب هذه المفاصل تسمح بحرية كبيرة من الحركة رغم أن البعض منها لا يحدث فيه سوى حركة محدودة مثل المفصل العجزيّ/ الحرقفي . وتنقسم المفاصل الزليلية طبقاً للحركات التي تحدث بها . أكثر المفاصل الزليلية المحكمة هي التي تحدث فيها الحركة في ثلاثة محاور ، أي أنها تسمح بالثني والبسط ،

والتباعد والتقريب ، والدوران الإنسي والوحشي ، وتسمى هذه المفاصل مفاصل كروية ، وتتمثل في مفصل المنكب ، ومفصل الورك ، كما تحدث نفس مستويات الحركة عند المفصل الرسغي / السنعي الأول الذي يسمى رغم ذلك مفصلاً سرجياً (Saddle) وفي المفاصل الإهليلجية (Ellipsoid) مثل مفصل الرسغ والمفاصل المشطية / السلامية تحدث الحركة في مستويين فقط هما : الثني والبسط ، والتباعد والتقريب . والمفاصل البكرية أو الرّزّية (Hinge) كما يدل اسمها تتم فيها الحركة في مستوى واحد فقط أي الثني والبسط وأمثلتها مفصل المرفق ، والمفاصل بين السلاميات (Interphalangeal) . هناك أيضاً نوع بسيط من الحركة يمكن مشاهدته في المفاصل الصائرية المحورية (Pivot) مثل المفصل الكعبري / الزندي (Radioulnar) ، والمفصل الفقهي / المحوري ، والتي تكون فيها الحركة دورانية . وأقل أنواع المفاصل الزليلية تعقيداً هو المفصل المستوي (Plane) أو المنزلق (Gliding) والذي يحدث فيه حركة بسيطة ، كما يحدث بالمفصل الظنبوبي / الشظوي العلوي .

articulatio talocalcanea **المفصل الكاحليّ العقبي (= articulatio subtalaris)**
 انظر تحت articulatio subtalaris .
articulatio talocalcaneonavicularis TA **المفصلُ الكاحليّ العقبِيّ الزورقيّ**
 هو المفصلُ المكوّن من رأس الكاحل والسطح المفصليّ الوحشي للعقب والرباط الأحمصي العقبسيّ الزورقي والسطح الخلفي للعظم الزورقي .
articulatio talocruralis TA **المفصلُ الكاحليّ السّاقِيّ (= articulatio crurotalaris)**
 انظر تحت articulatio crurotalaris .

articulatio المفصلُ المركزي
talonavicularis TA الكاحلي الزورقي
 هو الموصلُ بين عظم الكاحل والعظم الزورقي .
articulatio tarsi المفصلُ الرصغي
transversa TA المُستعرض
 هو المفصلُ المكوّن من تمفصل العظم العقبي والنردى وتمفصل الكاحل مع الزورقي ؛ ويُسمّى أيضاً (Transverse tarsal joint) ومفصل شوبار (Chopart's articulation) و (Chopart's joint) .

articulatio المفصل الصدغي
temporomandibularis TA الفكي
 (= articulatio mandibularis)

انظر تحت articulatio mandibularis .

articulatio المفصلُ
tibiofibularis TA الظنبوبي الشظوي
 1- هو المفصلُ المسطحُ بين اللقمة الوحشية للعظم الظنبوبي ورأس الشظية ؛ ويسمى أيضاً المفصل الظنبوبي الشظوي الداني (Proximal tibiofibular joint) والمفصل الظنبوبي الشظوي العلوي (Superior tibio-fibular articulation) ، أو (Superior tibio-fibular joint) .

2- المرتبط الظنبوبي الشظوي .

articulatio trochoidea TA مفصل بكرّي
 نمط من المفاصل الزليلية يسمح بحركة دائرية ، لكن على مستوى واحد فقط ؛ ويسمى أيضاً المفصل الصائري (Pivot articulation) أو (Pivot joint) .

articulation condylaris المفصل اللقمي
 (= articulatio condylaris)

انظر تحت articulatio condylaris .

articulationes capitulorum مفاصل رؤوس
costarum الأضلاع
 تمفصل رؤوس الأضلاع مع جسمي فقرتين ، وهو واحدٌ من نوعي التتمفصل بين الضلع والفقرة ؛ ويسمى أيضاً المفصل الضلعي

articulationes carpi TA المفاصل الرسغية
 (=articulationes (= المفاصل الرسغية السنعية) **carpometacarpeaeTA**)
 هي المفاصل التي تصل العظام الرسغية بعضها ببعض ، وتتضمن المفاصل بين كل صف ، وحشي ودان (Articulationes intercarpales) والمفصل بين الصفوف الوحشية والدانية (Articulatio mediocarpalis) ، والمفصل بين العظم الحمصي والعظم المثلي .

articulationes المفصل الرسغي السنعي
carpometacarpales الزندي (للاصبع)
 (=articulationes

carpometacarpeae policis)

مفاصل مكونة من العظم المربعي والمنحرفي (شبه المنحرفي) والرأسي الشكل والكلابي ، وذلك مع قواعد العظام الإنسية السنعية الأربعة .

articulationes cinguli مفاصل حزام الطرف
membri inferioris TA السفلي
 (= juncturae cinguli (= مواصل الحزام الحوضي) **pelvici**)
 مفاصل تشتمل على المفصل الحرقفي العجزي والارتفاق العاني .

articulationes cinguli membri مفاصل
superioris TA حزام الطرف العلوي
 (= juncturae cinguli (= مواصل الحزام الصدري) **pectoralis**)
 تضم المفصل الأخرمي الترقوي والقصي الترقوي .

articulationes cinguli مفصل الحزام
pectoralis الصدري
 (=articulationes cinguli membri superioris)

انظر تحت articulationes cinguli membri superioris .

articulationes cinguli فصل الحزام

pelvici (= articulationes cinguli membri inferioris)	الحوضي انظر تحت . inferioris	هي المفاصلُ الرزية التي توجد بين سلاميات القدم .
articulationes columnae vertebrales	مفاصل العمود الفقري	المفاصلُ بين العظام الإسفينية
articulationes costochondrales TA	المفاصلُ الضلعيةُ العُضروفيةُ	هي الروابطُ على الجانبين بين الغضاريف الضلعية والأضلاع العلوية الكاذبة ، وهي في العادة من الضلع السابع إلى العاشر ؛ وتسمى أيضاً المفاصلُ بين الأضلاع (Intercostal articulations)
articulationes costovertebrales TA	المفاصلُ الضلعيةُ الفقاريةُ	المفاصلُ بين الغضاريف الضلعيةُ
articulationes cranii	المفاصلُ القحفيةُ	هي المفاصلُ بين عَضاريف الأضلاع . انظر تحت interchondral articulations of ribs
articulationes digitorum manus (=articulationes interphalangeae manus)	أصابع اليد (= مفاصلُ سلاميات اليد)	المفاصلُ بين الغضاريف
articulationes digitorum pedis (=articulationes interphalangeae pedis)	مفاصلُ أصابع القدم (= مفاصلُ سلاميات القدم)	المفاصلُ بين الأضلاع
		هي المفاصلُ المكوّنة بين القواعد المتصلة للعظام السنعية الثاني والثالث والرابع والخامس ؛ وتُسمى أيضاً مفاصل العظام السنعية (Articulations of metacarpal bones)
		المفاصلُ بين الأمشاط
		هي المفاصلُ المكوّنة بين القواعد المشتركة للعظام المشطية الخمس ؛ وتسمى أيضاً مفاصل العظام المشطية (Articulations of metatarsal bones)
		مفاصل اليدين
		السلاميات
		(= articulationes digitorum manus) انظر تحت articulationes digitorum manus
		المفصلُ القديمي بين

interphalangeae pedis السلامي
 (= articulationes digitorum pedis)
 . articulationes digitorum pedis انظر تحت
articulationes المفاصلُ بَيْنَ سَلَامِيَّاتٍ
interphalangeales manus TA اليد
 (= articulationes digitorum manus)
 . articulationes digitorum manus انظر تحت
articulationes interphalangeales المفاصلُ
pedis TA بين سلاميَّاتِ القَدَمِ
 (= articulationes digitorum pedis)
 . articulationes digitorum pedis انظر تحت
articulationes المفاصلُ بَيْنَ
intertarsales TA عظامِ الرسغ
 (= intertarsal articulations)
 . هي المفاصلُ بين مختلفِ العظامِ الرسغيةِ .
articulationes المفاصلُ بَيْنَ عظامِ
intertarseae الرُّصغِ
 . هي المفاصلُ بين مختلفِ العظامِ الرصغيةِ .
articulationes manus TA مفاصلُ اليَدِ
 هي المفاصلُ الخاصةُ بالرسغِ وبين العظامِ
 الرسغيةِ والرسغيةِ السنعيةِ والسنعيةِ السلاميةِ
 وبين السلامياتِ .
articulationes membri المفصلُ الغشائي
inferioris liberi السفلي الحر
 هي المفاصلُ الزليليةُ الحرةُ في الطرفِ السفلي ،
 أي المفاصلُ الزليليةُ للفخذِ والساقِ والقدمِ .
articulationes membri المفصلُ الغشائي
superioris liberi العلوي الحر
 هي المفاصلُ الزليليةُ الحرةُ في الطرفِ العلوي ،
 أي المفاصلُ الزليليةُ للذراعِ والساعدِ واليدِ .
articulationes المفاصلُ السنعيةُ
metacarpophalangeae TA السلاميةُ
 (= articulationes metacarpophalangeales)
 هي المفاصلُ المتكوَّنةُ بين الرُّوسِ الخمسةِ
 للعظامِ السنعيةِ وقواعدِ السلامياتِ الدانيةِ
 المقابلةِ لها .
articulationes المفاصلُ المشطيةُ

metatarsophalangeae TA السلاميةُ
 (= articulationes metatarsophalangeales)
 هي المفاصلُ المتكوَّنةُ بين رُّوسِ الأَمْشَاطِ
 الخمسةِ والقواعدِ الدانيةِ المقابلةِ للسلامياتِ .
articulationes ossiculorum مفاصلُ عَظِيَّمَاتِ
auditoriorum السمعِ
 تشتملُ على المفصلِ السنديانيِ المطرقيِ والمفصلِ
 السنديانيِ الركابيِ .
articulationes ossiculorum مفاصلُ
auditus TA عَظِيَّمَاتِ السَّمْعِ
 (= articulationes ossiculorum
auditoriorum)
 انظر تحت
articulationes ossiculorum auditoriorum
 .
articulationes pedis TA مفاصلُ القَدَمِ
 تشتملُ على المفصلِ الكاحليِ الساقِيِ والمفاصلِ
 بين عظامِ الرسغِ والمفاصلِ الرصغيةِ المشطيةِ
 والمشطيةِ السلاميةِ وبين السلامياتِ .
articulationes المفاصلُ
sternocostales TA القَصْبَةُ الضِّلْعِيَّةُ
 هي المفاصلُ بين التُّلْمِ الضلعيةِ في القَصِ
 والأطرافِ الإنسيةِ للغضاريفِ الضلعيةِ السبعةِ
 العليا ؛ وتسمى أيضاً Costosternal (articulations)
articulationes synoviales المفاصلُ
cranii الزليليةُ القحفيةُ
 (= articulationes cranii) (= المفاصلُ القحفيةُ)
 هي مفاصلُ قحفيةُ زلائيةُ تضمُّ المفصلَ
 الصدغي الفكي السفلي والمفصلَ الفهقي
 القذالي .
articulationes المفاصلُ الرُّصغِيَّةُ
tarsometatarsales TA المشطيةُ
 هي المفاصلُ المتكوَّنةُ من العظامِ الإسفينيةِ
 والترديةِ مع قواعدِ العظامِ المشطيةِ ؛ وتسمى
 أيضاً مفاصلِ ليسفرانك (Lisfranc's joints) و
 (Tarsometatarsal joints) .
articulationes thoracis TA مفاصلُ الصَّدْرِ

هي المفاصل الضلعية الفقارية والضلعية المستعرضة والقصية الضلعية والضلعية الغضروفية وبين الغضاريف ومفاصل رؤوس الأضلاع .

المفاصلُ الفقريَّةُ articulationes vertebrales

(= مفاصل العمود الفقري) (= articulationes columnae vertebrales)

هي المفاصلُ الزليلية للعمود الفقري أو مفاصل الفقرات ، وتتضمن مفصل النائم الفقاري المفصلي والقطني العجزوي والعجزوي العصعصي والفهقي المحوري الوحشي والإنسي .

مفاصل التواءات articulationes

الغضروفية zygapophysiales

هي المفاصلُ الكائنة بين الفقرات الظهرية ؛ وتُسمَّى أيضاً (Zygapophysial joints) .

1 - تَلْفُظُ : articulation

تكوين أصوات كلامية : لفظ الكلمات بشكل واضح عند التكلم ، وهي عمليةٌ يستخدم فيها اللسان والأسنان وبنى التجويف الفموي مع اهتزاز الهواء الخارج .

2 - مَفْصَلُ : نقطة التقاء أو تماس بين عظمين ثابتين أو متحركين أو أكثر من الهيكل العظمي .

3 - تَمَفُّصُلُ

4 - مِطَابَقَةُ الأَسْنَانِ : في طب الأسنان :

(أ) العلاقة الاتصالية بين الأسطح الطاحنة للأسنان في أثناء حركتها ، (ب) ترتيب اصطناعي للأسنان بشكل ملائم لأماكن الأسنان المختلفة في الفم ، وللقيام بالدور الذي كانت تقوم به الأسنان الطبيعية المستبدلة أو التطابق بين الأسنان العلوية والسفلية ، وعلاقة أسطحها الطاحنة خلال حركتها المفصليّة في أثناء أداء وظيفتها أو تنضيد الأسنان في الجهاز الصناعي التعويضي لتمثال الأسنان الطبيعية في الفم في أداء وظيفتها .

المفصلُ الأخرميّ acromioclavicular

الترقوي articulation

هو المفصلُ المكوّن من أخرم عظم الكتف والطرف الأخرمي للترقوة ؛ ويسمى أيضاً . (Scapuloclavicular articulation)

مَفْصَلُ رَأْسِ الضِّلْعِ articulation capitis costae

تمفصل رأس الضلع مع جسمي فقرتين ، وهو واحدٌ من نوعي التمفصل بين الضلع والفقرة ؛ ويسمى أيضاً المفصل الضلعي المركزي .

مَفْصَلُ المَرْفِقِ articulation of elbow

هو المفصل بين الذراع والساعد ، يتضمن المفصل العضدي الزندي والعضدي الكعبري والمفصل الكعبري الزندي الداني ؛ ويسمى أيضاً (Articulatio cubitalis) .

مفصل articulation of head of

رأس العضد humerus

هو مفصل العضد (Articulatio humeri) ؛ هو المفصلُ المكوّن من رأس عظم العضد والتجويف الحقاني لعظمة الكتف ؛ ويسمى أيضاً مفصل رأس العضد (Articulatio capitis humeri) ، أو المفصلُ الحُقَّاني للعضد (Articulatio glenohumeral) ، أو مفصل الكتف (Shoulder joint) .

مَفْصَلُ رَأْسِ الضِّلْعِ articulation of head of rib

(= articulatio capitis costae)

انظر تحت articulatio capitis costae .

مفصل الورك articulation of hip

هو المفصل المتكوّن بين رأس الفخذ وحق عظم الورك .

المفصلُ العَضْدِيّ articulation of humerus

(= articulatio capitis humeri)

انظر تحت articulatio capitis humeri .

مَفْصَلُ الرُّكْبَةِ articulation of knee

(= articulatio genus)

انظر تحت articulatio genus .

مَفْصَلُ العَظْمِ articulation of pisiform

الحمصي bone

هو المفصلُ الرسغي المكوّن من العظم الحمصي والعظم المثلي ؛ ويسمى أيضاً (Pisotriquetral)

. joint)
articulation of pubis مفصلُ العانة
 (=symphysis pubica TA) (= ارتفاقُ العانة)
 هو المفصلُ المتشكّل من اتحاد جسمي عظمي العانة في المستوى الناصف بكتلة ثخينة من الغضروف اللينفي .
articulation of shoulder مفصلُ الكتف
 (= articulatio humeri) (= هو المفصلُ العضدي)
 انظر تحت articulatio humeri .
articulation of tubercle of rib مفصلُ حُدَيْبَةِ الضلع
 واحدٌ من نمطي التمثفصل بين الأضلاع والفقرات ، تتمفصل فيه حديبةُ الضلع مع الناتئ المستعرض للفقرة ، وهو غير موجود في الضلع الحادي عشر والثاني عشر ؛ ويسمى أيضاً مفصلُ حُدَيْبَةِ الضلع .
articulations of auditory ossicles مفاصِلُ عَظْمَاتِ السَّمْعِ
 (= articulationes ossiculorum auditoriorum)
 articulationes ossiculorum auditor- انظر تحت iorum .
articulations of digits of foot مفاصِلُ أصابعِ القدم
 (= articulationes digitorum pedis)
 . articulationes digitorum pedis انظر تحت
articulations of digits of hand مفاصِلُ أصابعِ اليد
 (= articulationes digitorum manus)
 . articulationes digitorum manus انظر تحت
articulations of fingers مفاصِلُ الأصابعِ
 (=articulationes digitorum manus)
 . articulationes digitorum manus انظر تحت
articulations of foot مفاصِلُ القَدَمِ
 تشتمل على المفصل الكاحلي الساقلي والمفاصل بين عظام الرسغ والمفاصل الرصغية المشطية

والمشطية السلامية وبين السلاميات .
articulations of hand مفاصِلُ اليَدِ
 (= articulationes manus)
 . articulationes manus انظر تحت
articulations of metacarpal bones مفاصِلُ العظامِ السَنَعِيَّةِ
 هي المفاصل المكوّنة بين القواعد المتصلة للعظام السنعية الثاني والثالث والرابع والخامس .
articulations of metatarsal bones مفاصِلُ العظامِ المشطِيَّةِ
 هي المفاصل المكوّنة بين القواعد المشتركة للعظام المشطية الخمس ؛ وتسمى أيضاً مفاصِلُ العظامِ المشطيةِ .
articulations of thorax مفاصِلُ الصَدْرِ
 هي المفاصل الضلعية الفقارية والضلعية المستعرضة والقصية الضلعية والضلعية الغضروفية وبين الغضاريف ومفاصل رؤوس الأضلاع .
articulations of toes مفاصِلُ أصابعِ القَدَمِ
 (= articulationes digitorum manus)
 . articulationes digitorum manus انظر تحت
articular articulation التَمَفُّصُ بِالْمَفْصَلَةِ
 استخدام الأجهزة الآلية التي ترزّض حركة المفصل الصدغي الفكي السفلي بشكل يسمح بتوجه القوالب بأسلوب يضاعف من أو يطابق الأوضاع أو الحركات المختلفة للفك السفلي .
atlantoepistrophic articulation المَفْصَلُ الفَهْطِيُّ المَحْوَرِيُّ
 (= articulatio atlantoepistrophica)
 . articulatio atlantoepistrophica انظر تحت
atlanto-occipital articulation المَفْصَلُ الفَهْطِيُّ القَدَائِيُّ
 (= articulatio atlantooccipitalis)
 . articulatio atlantooccipitalis انظر تحت
atlold articulation المَفْصَلُ الفَهْطِيُّ
 (=articulatio atlanto-occipitalis TA) (= المَفْصَلُ الفَهْطِيُّ القَدَائِيُّ)

(= articulatio atlantooccipitalis)

. articulatio atlantooccipitalis انظر تحت

balanced articulation مفصل متوازن

التماس أو الاحتكاك المتواقت بين الأسنان العلوية والسفلية عندما ينزل كل منها على الأخرى وعندما يتحرك عظم الفك السفلي من المركز إلى الأطراف وإلى المركز مرة أخرى .

ball-and-socket articulation مفصل كروي

(= articulatio cotylica)

. articulatio cotylica انظر تحت

bicondylar articulation مفصل ثنائي اللقمة

(= articulatio bicondylaris)

. articulatio bicondylaris انظر تحت

brachiocarpal articulation المفصل العضدي الرسغي

مفصل لقمي مكون من الكعبري والقرص المفصلي مع العظم الزورقي والهلالي والثلاثي ؛ ويسمى أيضاً (Radiocarpal joint) ومفصل الرُّسْغ [المعصم] (Wrist joint) .

brachioradial articulation المفصل العضدي الكعبري

(= articulatio humeroradialis)

. articulatio humeroradialis انظر تحت

brachioulnar articulation المفصل العضدي الزندي

(= articulatio humeroulnaris)

. articulatio humeroulnaris انظر تحت

calcaneocuboid articulation المفصل العقبى النردي

(= articulatio calcaneocuboidea)

. articulatio calcaneocuboidea انظر تحت

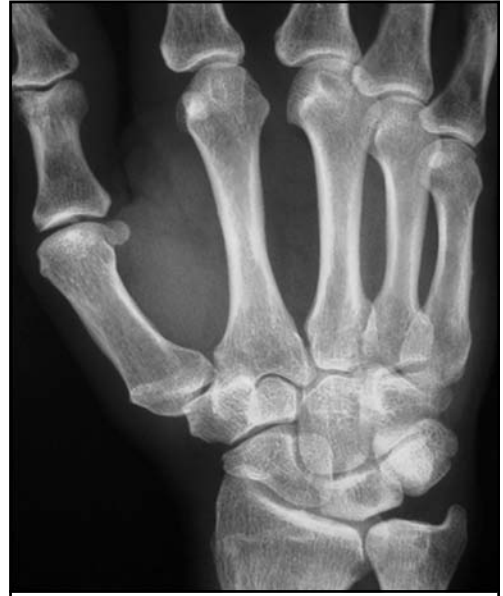capitular articulation المفصل الرئيسي (= مفصل رأس

humeri) (الضلع)

. articulatio capitis humeri انظر تحت

carpal articulations المفصلات الرسغية

هي المفصلات التي تصل العظام الرسغية بعضها



Carpal articulations المفصلات الرسغية

ببعض ، وتتضمن المفصلات بين كل صف ، وحشي ، ودان (Articulaciones intercarpales) والمفصل بين الأصفوف الوحشية والدانية (Articulaciones mediocarpalis) ، والمفصل بين العظم الحمصي والعظم المثالي ؛ وتسمى أيضاً (Carpal joints).

carpometaarpal articulation of thumb المفصل الرسغي السنعي للإبهام

(= articulatio carpometacarpalis pollicis)

انظر تحت articulatio carpometacarpalis pollicis

carpometaarpal articulations المفصلات الرسغية السنعية

(= carpal articulations)

. carpal articulations انظر تحت

chondrosternal articulation المفصل القصي الضلعي

أحد المفصلات القصية الضلعية (Articulaciones sternocostales) وهي المفصلات بين التُّكْم

الضلعية في القص والأطراف الإنسية للغضاريف الضلعية السبعة العليا ؛ وتسمى

أيضاً (Costosternal articulations) (أو- Chon) . drosternal articulations)	الضلوع والفقرات ، ويوجد منها نوعان : مفاصل رؤوس الأضلاع والمفاصل الضلعية المستعرضة .
Chopart's articulation مفصل شوبار (= articulatio tarsi transversa TA) (= مفصل الرُّصْغ المستعرض) . articulatio tarsi transversa انظر تحت	coxal articulation مفصل الورك (= articulatio coxae) . articulatio coxae انظر تحت
composite articulation مفصل مركَّب (= articulatio complexa) . articulatio complexa انظر تحت	coxofemoral articulation المفصل الوركاني الفخذي بحسب بويسون (=articulatio coxae TA) (=مفصل الورك) . articulatio coxae انظر تحت
compound articulation مفصل مركَّب (= composite articulation) . articulatio complexa انظر تحت	craniovertebral articulation المفصل القحفني الفقري (= articulation atlanto-occipitalis TA) (= المفصل القذالي) . articulatio atlantooccipitalis انظر تحت
condylar articulation مفصل لقمي (= articulatio condylaris) . articulatio condylaris انظر تحت	cricoarytenoid articulation المفصل الحلقوي الطَّرْجِهالي (= articulatio cricoarytenoidea) . articulatio cricoarytenoidea انظر تحت
confluent articulation تَلَفُّظٌ مُخْتَلِطٌ أسلوبٌ في الكلام ، حيث تختلط مقاطع الكلمات ببعضها البعض في الوقت نفسه .	cricothyroid articulation المفصل الحلقوي الدرقي (= articulatio cricothyroidea) . articulatio cricothyroidea انظر تحت
congruent articulation مفصل مُتَّطابِقٌ مفصل تتلاءم سطوحه مع بعضها البعض قليلاً أو كثيراً .	crurotalar articulation المفصل الساق الكاحلي (= articulatio crurotalaris) . articulatio crurotalaris انظر تحت
costocentral articulation مفصل ضلعي مركزي (= articulatio capitus costae) (= مفصل رأس الضلع) . articulatio capitus costae انظر تحت	cubital articulation مفصل المرفق هو المفصل بين الذراع والساعد ، يتضمن العضدي الزندي والعضدي الكعبري والمفصل الكعبري الزندي الداني ؛ ويسمى أيضاً (Cubitalis articulation) .
costosternal articulations المفاصل الضلعية القصية (= articulationes sternocostales) . articulationes sternocostales انظر تحت	cuneocuboid articulation المفصل الإسفيني التردي (= articulatio cuneocuboidea) . articulatio cuneocuboidea انظر تحت
costotransverse articulation مفصل ضلعي مُستعرض (= articulatio costotransversaria) . articulatio costotransversaria انظر تحت	cuneonavicular articulation المفصل الإسفيني الزورقي
costovertebral articulation مفصل ضلعي فقري هو واحد من المفاصل الضلعية الفقرية - (Articulationes costovertebrales) ؛ وهي المفاصل بين	

(= articulatio cuneonavicularis)
 انظر تحت articulatio cuneonavicularis .
dentoalveolar articulation المفصل السنخي السنخي
 هو المرتبطُ السنخي السنخي (Syndesmosis dentoalveolaris)؛ أحدُ المفاصل الليفية التي تُستَبَقَى فيها السنُّ في سنخها .
distal radioulnar articulation المفصلُ الكعبري الزندي القاصي
 هو المفصل المكوّن من رأس الزند والثلمة الزندية للكعبرة ؛ ويسمى أيضاً المَفْصَلُ الكُعْبَرِي الزنديُّ السفلي (Inferior radioulnar articulation أو Inferior cubitoradial articulation) .
 (= Distal radioulnar joint)
ellipsoidal articulation مَفْصَلُ إهليلجي
 (= articulatio condylaris)
 انظر تحت articulatio condylaris .
false articulation مَفْصَلٌ كاذب
 (= Pseudarthrosis) ؛ كينونةٌ باثولوجية تتصف بزوال تعظّم عظم طويل حامل لثقل الجسم ، يُتَبَع بانحناء وكسر مرَضِي ، مع العجز عن تشكيل دشبذ سوي (Normal callus) ، مما يؤدي إلى ظهور «مفصل كاذب False joint» يعطي الحالة اسمها .
femoral articulation مَفْصَلُ الفخذ
 (=articulatio coxae TA) (مفصل الورك)
 انظر تحت articulatio coxae .
fibrous articulation مفصل ليفي
 (= articulatio fibrosa)
 انظر تحت articulatio fibrosa .
first carpometacarpal articulation المفصلُ الرسغي السنخي الأول
 (= articulatio carpometacarpea pol-
 انظر تحت articulatio carpometacarpea pol-
 . icis
freely movable مفاصل حرة

الحركة
 articulations
 (= articulatio synovialis)
 انظر تحت articulatio synovialis .
glenohumeral articulation مفصل حقاني عضدي
 (= articulatio capitis humeri)
 انظر تحت articulatio capitis humeri .
gliding articulation مفصل انزلاقي
 (= مفصل مسطّح) (= articulatio plana)
 انظر تحت articulatio plana .
hinge articulation مَفْصَلٌ رَزِيّ
 هو مفصل زليلي رزي النمط يتحرّك كحركة الباب بمستوى واحد جيئةً وذهاباً .
humero radial articulation المفصلُ العَضْدِي الكُعْبَرِي
 (= articulatio humero radialis)
 انظر تحت articulatio humero radialis .
humero ulnar articulation المفصلُ العَضْدِي الزندي
 هو المفصلُ الكائن بين عظمي العضد والزند ؛ ويسمى أيضاً (Brachio ulnar joint).
iliofemoral articulation المفصل الحرقفي الفخذي
 (= مفصل الورك) (= articulatio coxae)
 انظر تحت articulatio coxae .
iliosacral articulation المَفْصَلُ الحَرْقِفي العَجْزِي
 (= articulatio sacroiliaca)
 انظر تحت articulatio sacroiliaca .
immovable articulation مَفْصَلٌ ثابت
 هو أحد المفاصل الليفية (Articulatio fibrosae) ، ويعدُّ موصلاً ليفياً (Junctura fibrosa) ، يكون فيه اتحادُ العناصر العظمية بنسيج ليفي معترض مستمر يجعل الحركة القليلة ممكنة ، وله ثلاثة أنماط : درزي (Sutura) ومُرتَبَط (Syndesmosis) ومفصل وتدي (Gomphosis) .
incongruent articulation مَفْصَلٌ غير مُتطابق

مفصلٌ لا تتطابق سطوحُه مع بعضها البعض .
incudomalleolar المفصلُ
articulation السندياني المطرق
 (= articulatio incudomallearis)
 . انظر تحت articulatio incudomallearis

incudostapedial المفصلُ
articulation السندياني الركابي
 (= articulatio incudostapedia)
 . انظر تحت articulatio incudostapedia

inferior cubitoradial المفصل الزندي
articulation الكعبري السفلي
 (= articulatio radioulnaris المفصل
 distalis) الكعبري الزندي القاصي)
 . انظر تحت articulatio radioulnaris distalis

inferior radioulnar المفصل الكعبري
articulation الزندي السفلي
 (= articulatio radioulnaris distalis) الكعبري
 radioulnaris distalis) الزندي القاصي)
 . انظر تحت articulatio radioulnaris distalis

inferior tibiofibular المفصل الظنبوبي
articulation الشظوي السفلي
 هو الارتفاقُ الظنبوبي الشظوي (Syndesmosis tibiofibularis) ؛ اتحاد ليفي متين متشكّل عند
 النهايتين القاصيتين للظنوب والشظية بين
 الثلمة الليفية للظنوب والسطح المثلاثي الحشن
 على الشظية ، ويحتوي عادة على استتالة
 زليلية لجوف المفصل الكاحلي الساقلي
 . (Talocrural articulation)

intercarpal المفاصلُ بين
articulations عظام الرسغ
 هي مفاصلُ تصل العظام الرسغية بعضها
 ببعض ، وتتضمن المفاصل بين كل صف ،
 وحشي ودان والمفصل بين الصفوف الوحشية
 والدانية . والمفصل بين العظم الحمصي والعظم
 المثلاثي ؛ وتسمّى أيضاً (Carpal joints) .

interchondral المفاصلُ بين
articulations الغضاريف

هي روابطٌ على الجانبين بين الغضاريف
 الضلعية والأضلاع العلوية الكاذبة ، وهي في
 العادة من الضلع السابع إلى العاشر ؛ وتسمى
 أيضاً المفاصل بين الأضلاع (Intercostal
 . articulations)

interchondral articulations المفاصلُ
of ribs بين غضاريف الأضلاع
 (= interchondral articulations)
 . انظر تحت interchondral articulations

intercostal articulations المفاصل بين الأضلاع
 (= interchondral articulations)
 . انظر تحت interchondral articulations

intercuneiform المفاصلُ بين
articulations الإسفينية
 هي المفاصلُ الزليلية بين العظام الإسفينية .

intermetacarpal المفاصلُ بين
articulations الأسناع
 (= articulations of metacarpal bones)
 . articulations of metacarpal bones انظر تحت

intermetatarsal المفاصلُ بين
articulations الأمشاط
 (= articulations of metatarsal bones) (= مفاصل العظام
 المشطية)
 . articulations of metatarsal bones انظر تحت

interphalangeal articulations المفاصلُ بين
of fingers سلاميات أصابع اليد
 (= articulationes digitorum manus)
 . articulationes digitorum manus انظر تحت

interphalangeal المفاصلُ بين سلاميات
articulations of foot القدم
 (= articulationes digitorum pedis)
 . articulationes digitorum pedis انظر تحت

interphalangeal articulations المفاصلُ بين
of hand سلاميات اليد
 (= articulationes digitorum manus)
 . articulationes digitorum manus انظر تحت

interphalangeal articulations المفاصلُ بين

of toes سُلاميات أصابع القدم
(= **articulationes digitorum pedis**)
. articulationes digitorum pedis انظر تحت

intertarsal المفاصل بين عظام
articulations الرصغ
هي المفاصل بين مختلف العظام الرسغية .

laryngeal articulation المفصل الحنجري
واحد من المفاصل بين الغضاريف الحنجرية
(Cartilagine et articulationes laryngeales) .

lateral atlantoaxial المفصل الفهقي المحوري
articulation الوحشي
(= **articulatio atlantoaxialis lateralis**)
. articulatio atlantoaxialis lateralis انظر تحت

lumbosacral المفصل القطني
articulation العجزية
(= **articulatio lumbosacralis**)
. articulatio lumbosacralis انظر تحت

mandibular articulation مفصل الفك
(= **articulatio mandibularis**)
. articulatio mandibularis انظر تحت

manubriosternal المفصل
articulation القبضوي القصي
هو الارتفاق القَبْضَوِي القَصِيّ (Symphysis
manubriosternalis) أو الالتحام الغضروفي
القَبْضَوِي القَصِيّ (Synchondrosis
manubriosternalis) .

maxillary articulation مفصل الفك
(= **mandibular articulation**)
(= **articulatio mandibularis**)
. articulatio mandibularis انظر تحت

medial atlantoaxial المفصل الفهقي
articulation المحوري الإنسي
(= **articulatio atlantoaxialis mediana**)
المحور الناصف) انظر تحت
. iana

mediocarpal المفصل الرُسْغِيّ

articulation النَّاصِغِيّ
(= **articulatio mediocarpalis**)
. articulatio mediocarpalis انظر تحت

metacarpocarpal المفصل
articulation السنعي الرسغي
(= **articulatio carpometacarpalis**)
السنعي)

metacarpophalangeal المفاصل السَّعِيَّة
articulations السلامية
(= **articulationes metacarpophalangeae**)
انظر تحت articulationes metacarpophalan-
. geae

metatarsophalangeal المفصل
articulation المشطي السلامي
(= **articulationes metatarsophalangeae**)
انظر تحت articulationes metatarsophalan-
. geae

occipital articulation المفصل القذالي
(= **articulatio atlantooccipitalis**)
الفهقي)
. articulatio atlantooccipitalis انظر تحت

occipito-atlantal المفصل القذالي
articulation الفهقي
(= **articulatio atlantooccipitalis**)
. articulatio atlantooccipitalis انظر تحت

ovoid articulation مفصل بيضاوي
(= **articulatio ovoidalis**)
. articulatio ovoidalis انظر تحت

patellofemoral المفصل الرضفي
articulation الفخذي
هو المفصل بين السطح المفصلي للرضفة
والسطح الرضفي لعظم الفخذ .

petrooccipital المفصل الصخري
articulation القذالي
(= **synchondrosis petrooccipitalis**)
الالتحام الغضروفي)
الصخري القذالي)
هو الصفيحة الغضروفية في الشق الصخري

القذالي والتي تساعد على ربط القسم القاعدي
من العظم القذالي والقسم الصخري من العظم
الصدغي .
phalangeal articulations مفصلاتُ السَّلاميات
هي المفاصل الرزية التي توجد بين السلاميات
في اليد والقدم .
pisocuneiform articulation المفصلُ الحُمصي
الإسفيني
(= articulatio ossis pisiformis)
انظر تحت articulatio ossis pisiformis .
pivot articulation مفصلٌ صائري
(=articulatio trochoidea TA)
انظر تحت articulatio trochoidea TA .
plane articulation مفصلٌ مسطَّح
(= articulatio plana)
انظر تحت articulatio plana .
proximal radioulnar articulation المفصلُ الكُعبريُّ الزندي
الداني
(= articulatio radioulnaris proximalis)
انظر تحت articulatio radioulnaris proxim-
alis .
radiocarpal articulation المفصلُ الكُعبريُّ
الرسغي
هو مفصلٌ لقميٌّ مكوَّن من الكعبري والقرص
المفصلي مع العظم الزورقي والهالالي والمثالي ؛
ويسمى أيضاً المفصلُ العضدي الرسغي
(Radiocarpal و Brachiocarpal articulation)
(Wrist joint) ومفصلُ الرُّسغ (المعصم) .
radioulnar articulation المفصل الكعبري الزندي
(= syndesmosis radioulnaris)
الزندي
هو اتحادٌ ليفي للكعبرة والزند ، يتكوَّن من
الغشاء بين العظمين للساعد والحبل المائل
للمرفق .
sacrococcygeal المفصلُ العَجْزيُّ

العُصْصِيّ
(= المُوصلُ العَجْزيُّ
articulation (=junctura sacrococcygea TA)
هو المفصلُ بين العصص والعجز ؛
ويسمى أيضاً الارتفاق العَجْزيُّ
العُصْصِيّ (Sacrococcygeal symphysis) و
(Symphysis sacrococcygea) .
sacroiliac articulation المفصلُ العَجْزيُّ الحَرْقفي
هو المفصل المكوَّن بين السطوح المفصليَّة للعجز
والحرقفة ؛ ويسمى أيضاً الارتفاق العَجْزيُّ
الحَرْقفي (Sacroiliac symphysis) و
(Iliosacral articulation) .
saddle articulation مفصلٌ سَرَجِي
(= articulatio ovoidalis)
انظر تحت articulatio ovoidalis .
scapuloclavicular articulation المفصل
الكتفي الترقوي
هو المفصل المكوَّن من أخرم عظم الكتف
والطرف الأخرمي للترقوة ؛ ويسمى أيضاً
المفصلُ الأخرمي الترقوي .
seller articulation مفصل سرجي
(= articulatio ovoidalis)
انظر تحت articulatio ovoidalis .
simple articulation مفصل بسيط
(= articulatio simplex)
انظر تحت articulatio simplex .
spheroidal articulation مفصل كُرَوِي
(= articulatio cotylica)
انظر تحت articulatio cotylica .
sternoclavicular articulation المفصل القصي
الترقوي
(= articulatio sternoclavicularis)
انظر تحت articulatio sternoclavicularis .
sternocostal articulations المفاصل القصية
الضلعية
(= articulationes sternocostales)
انظر تحت articulationes sternocostales .

subtalar articulation المفصل تحت الكاحل
(= articulatio subtalaris)
. articulatio subtalaris انظر تحت

superior cubitoradial articulation المفصل الزندي الكعبري العلوي
(= articulatio radioulnaris proximalis)
articulatio radioulnaris proxi- انظر تحت-
. malis

superior radioulnar articulation المفصل الكعبري الزندي العلوي
(= articulatio radioulnaris proximalis)
articulatio radioulnaris proxi- انظر تحت-
. malis

superior tibiofebular articulation المفصل الظنبوبي الشظوي
(= articulatio tibiofibularis)
. articulatio tibiofibularis انظر تحت

synovial articulation مفصل زليلي
(= articulatio synorialis)
. articulatio synorialis انظر تحت

synovial articulations of cranium مفاصل القحف الزليلية
(= articulatio synovialis)
. articulatio synovialis انظر تحت

talocalcaneonavicular articulation المفصل الكاحلي العقبي الزورقي
(= articulatio talocalcaneonavicularis)
.articulatio talocalcaneonavicularis انظر تحت

talocrural articulation المفصل الكاحلي الساق
(= articulatio crurotalris)
. articulatio crurotalris انظر تحت

talonavicular articulation المفصل الكاحلي الزورقي
(= articulatio talonavicularis)
. articulatio talonavicularis انظر تحت

tarsometatarsal articulations المفاصل الرصغية المشطية

(= articulationes tarsometatarsales)
. articulationes tarsometatarsales انظر تحت

temporomandibular articulation المفصل الصدغي الفكي
(= articulatio mandibularis)
. articulatio mandibularis انظر تحت

temporomaxillary articulation المفصل الصدغي الفكي
(=temporomandibular articulation)
(= articulatio mandibularis)
. articulatio mandibularis انظر تحت

tibiofibular articulation المفصل الظنبوبي الشظوي
(= articulatio tibiofibularis)
. articulatio tibiofibularis انظر تحت

transverse tarsal articulation المفصل الرصغي المستعرض
(= articulatio tarsi transversa)
. articulatio tarsi transversa انظر تحت

trochoidal articulation مفصل بكري
(= articulatio trochoidea)
. articulatio trochoidea انظر تحت

zygapophyseal articulations مفاصل النواتئ الفقرية
(= articulationes zygapophysiales)
. articulationes zygapophysiales انظر

articulationes TA مفاصل
(sing. articulatio TA) (ف: مفصل)
. جمع مفصل (Articulatio).

articulator مفصلة
(pl. articulators) (ج: مفصلات)
. dental articulator انظر تحت

adjustable articulator مفصلة ضبوطة
مفصل سني يمكن تعديله للسماح بحركة القوالب على أكثر من موقع في علاقات بعيدة عن المركز ، أي مفصلة قابلة للتصحيح .

arbitrary-movement مفصلة أعتباطية

articulator	الحركة
	مفصلة ذات حركة حرة .
average movement	مفصلة وسطية
articulator	الحركة
	مفصلة ذات حركة وسطية .
crown articulator	مفصلة التاج
	مفصلة خاصة بتاج السن .
crown and bridge	مفصلة التاج
articulator	والجسر
	مفصلة خاصة بتاج السن والجسر التعويضي .
dental articulator	مفصلة الأسنان
	جهاز آلي يمثل المفصل الصدغي الفكي السفلي
	يحرر الحركات الفكية ، ويمكن ربط قوالب
	فكية علوية وسفلية به ؛ ويستخدم في إرساء
	القوالب السنية للتشخيص والتخطيط للعلاج
	وتحضير الأسطح الطاحنة للحشوات السنية
	وترتيب الأسنان للبدلات السنية الكاملة
	والجزئية ؛ ويوجد أربعة أنواع أو مجموعات :
	الفئة (I) تقبل سجلاً واحداً بين السطح
	الإطباقية ، وقد تكون الحركة العمودية ممكنة أو
	غير ممكنة ؛ الفئة (II) تسمح بالكرة الأفقية
	والعمودية ، لكن لا توجه حركة المفصل الفكي
	السفلي عبر ناقل القوس الوجهية ؛ الفئة (III)
	تمثل المسارات اللقمية عن طريق معادل متوسط
	أو آلي لكل الحركة أو جزء منها ، وتسمح بتوجه
	القوالب للمفصل الفكي السفلي عبر ناقل
	القوس الوجهية ؛ الفئة (IV) تقبل الديقمية
	الثلاثية الأبعاد ، وتسمح بتوجه القوالب إلى
	المفصل الفكي السفلي عبر ناقل القوس
	الوجهية .
full denture	مفصلة البدلة السنية
articulator	الكاملة
	مفصلة خاصة بالبدلة السنية الكاملة .
hinge articulator	مفصلة رزية
	(= hinge articulation)
	انظر تحت hinge articulation .
partial denture	مفصلة البدلة السنية

articulator	الجزئية
	مفصلة خاصة بالبدلة السنية الجزئية .
plain-line articulator	مفصلة رزية
	(= hinge articulation)
	انظر تحت hinge articulation .
semiadjustable articulator	مفصلة شبه ضبوطة
	مفصل سني يمكن أن يُجري تعديله حتى يتطابق
	في حركة من حركاته مع حركة الفك السفلي ،
	أي مفصلة قابلة للتصحيح جزئياً .
simple articulator	مفصلة بسيطة
	مفصل سني يمكن أن يتم تعديله حتى يقابل
	حركة بحركة فكية سفلية .
articulatory	تلفظي
	متعلق بالنطق وتشكيل الألفاظ .
articulo	1- نوبة
	2- لحظة
	لحظة من الزمن ؛ أزمة أو حدث مفاجئ .
articulo mortis	لحظة الموت
articulus	مفصل
	نقطة التقاء أو تماس بين عظمين أو عنصرين
	ثابتين أو متحركين أو أكثر من الهيكل العظمي .
artifact	خادعة
	منتج صناعي ؛ ويعبر في الهيستولوجيا أو
	المجاهر عن أي بنية أو ملمح أمكن تقديمه عن
	طريق معالجة نسيج ما ؛ أما في علم الأشعة ،
	فهو مادة أو بنية غير موجودة طبيعياً في النسيج
	الحي ، لكن تبدو صورته على الصورة
	الشعاعية .
artificial	متعلق بالخادعة
	له صفة الخادعة أو منسوب لها .
artificial	اصطناعي
	مصنوع فنياً ، وليس طبيعياً أو مرضياً .
artificial denture	بدلة سنية اصطناعية
	بدلة سنية تعويضية غير طبيعية .
artificial insemination	إمناء
	من متبرع
by donor	هو إمناء اصطناعي يكون فيه المنى المُستعمل من

رجل آخر غير الزوج ، وهو محرم في الشريعة الإسلامية .

artificial insemination إِمْنَاءُ اصْطِنَاعِي

by husband من الزوج

وضع النطف المأخوذة من الزوج داخل الجهاز التناسلي للأنثى أو خلط الأعراس الذكرية والأنثوية بغير الطريقة الطبيعية .

artificial intelligence ذكاء اصطناعي

1- فرع من علم الحاسوب يُبدل فيه محاولات لمضاعفة الوظائف الفكرية عند الإنسان ، ومن تطبيقاته تطور برامج الحاسوب للتشخيص ؛ وغالباً ما تعتمد هذه البرامج في التحليل البوائي للمعطيات الموجودة في أعداد كبيرة من السجلات الطبية .

2- آلة تضاعف الوظائف الفكرية عند الإنسان ، مع أنه لا توجد آلة (أي الحاسوب) يمكنها القيام بذلك حتى الآن .

artificial neural system نظام عصبي اصطناعي

هو بديل عصبية تعويضية .

artificial palate حنك اصطناعي

هو بديل معينة على الكلام (Speech-aid prosthesis) .

artificial respiration تنفس اصطناعي

المحافظة على التنفس بوسائل اصطناعية ، ومن أمثلتها الإنعاش من الفم إلى الفم وضغط الصدر أو استخدام جهاز تنفس اصطناعي ، حيث يجري دفع الهواء - مع أو من دون أكسجين - داخل وخارج الرئتين من أجل محاكاة التنفس الطبيعي ، أو تحريض التنفس على الاستئناف حينما يتوقف ؛ ويجب أن تُزال أولاً أية عوائق في مجرى التنفس .

artificial velum حنك اصطناعي

حنك اصطناعي تعويضي لإغلاق شق الحنك الرخو .

Artiodactyla مُزدوجات الأصابع

رتبة من الثدييات ، من ذوات الحوافر برقم

زوجي لعدد الأصابع ، منها المجترّات والخنزير والغزلان والظباء .

artiodactylous مُزدوج الأصابع

1- له رقم زوجي لعدد الأصابع على اليد أو القدم .

2- متعلق برتبة مزدوجات الأصابع .

Artyfechinostomum (=Paryphostomum)

هي جنس من الديدان المثقوبة المرتبطة بجنس مشوكة الفم (Echinostoma) .

arucase أروكاز (دواء لمعالجة الأميبة)

هو خُلاصة نبات (Calea pinnatifida) ، من فصيلة مُركّبات الأزهار (Compositae) ؛ استعمل في تدبير داء الأمبيات المعوي .

Arum اللُوف (نبات)

جنس اللوف والقلقاس من فصيلة القلقاسيات .

Arum dracontium اللُوف التنيني

مادة نباتية سامة جداً .

Arum maculatum اللُوف الأبقع

aryepiglottic (=arytenoepiglottic) طرّجِهاليّ لسان مزماريّ

منسوب إلى كل من الغضروف الطرّجِهاليّ ولسان المزمار .

aryepiglotticus الطرّجِهاليّ اللسان المزماريّ (عضلة)

هي الجزء الطرّجِهاليّ اللسان مزماريّ للعضلة الطرّجِهاليّة المائلة (Pars aryepiglottica (musculi arytenoidei obliqui) ؛ حزمة غير ثابتة من هذه العضلة ، تنشأ من قمة الغضروف الطرّجِهاليّ وترتكز إلى الحافة الوحشية لسان المزمار .

aryepiglottidean (=arytenoepiglottic) طرّجِهاليّ لسان مزماريّ

منسوب إلى كل من الغضروف الطرّجِهاليّ ولسان المزمار .

aryl أرييل

(= aryl-)

جذر مشتق من مركب أروماتي (عطري) عن طريق نزع ذرة هيدروجين .

arylamine أريلامين (كيمياء)

أية زمرة من الأمينات يجري فيها استبدال واحدة أو أكثر من ذرات الهيدروجين بمجموعات أروماتية ؛ وبعضها سام أو مسرطن ، مثل P-أمينوبيفينيل والأثيلينات والبنزيدين والنافثيلامين .

arylarsonic acid حمض الأريالسين

حمض أريسوني ، ترتبط فيه المجموعة $AsO(OH)_2$ الوظيفية بجذر أريلي .

arylesterase أريل إستيريراز

إنزيم من فئة الهيدرولاز ، يحفز التشطر الحَلْمَهي (Hydrolytic) لمجموعة الإستر من مجموعة من الفينولات المؤسّرة ؛ والإنزيم موجود في المصل السوي .

arylsulfatase أريل سولفاتاز

أية مجموعة من مجموعات الإنزيمات الخاصة بفئة الهيدرولاز ، والتي تحفز تشطراً ثمالات السلفات في إستيرات السلفات ؛ وتكون الركائز الفيسيولوجية بوجه عام هي الشحميات السلفاتية (Sulfolipids) ، أو عديدات السكر السلفاتية ، بينما تتضمن الركائز داخل المختبر سلفات الأريل أو الألكيل ؛ ويسمى أيضاً السلفاتاز .

arylsulfatase A. أريل سلفاتاز A

هو سلفاتاز السيربيروزيد (Cerebroside sulfatase) .

arylsulfatase B. أريل سلفاتاز B

هو N-أسيتيل جالاكتوزامين -4- سلفاتاز (N-acetylgalactosamine-4-sulfatase) .

arylsulfatase C. أريل سلفاتاز C

أريل سلفاتاز يعتقد أنه مماثل للستيريل سلفاتاز (Stery- sulfatase) .

arylsulfatase A عوز الأريل

deficiency سلفاتاز A

هو حثلُ المادة البيضاء المتبدلُ اللون (Metachromatic leukodystrophy) .

arylsulfatase B عوز الأريل

deficiency سلفاتاز B

(=Maroteaux-Lamy syndrome)

هو متلازمة ماروتو-لامبي (داء عديدات السكر يد المخاطية) .

arytenoepiglottic طرّجھالي لسان مزماري

متعلّق بالعضروف الطرّجھالي ولسان المزمار .

arytenoid الطرّجھالي

متشكّل مثل الإبريق ، وهو يدلُّ على العضروف الطرّجھالي في الحنجرة .

arytenoid cartilage العُضروف الطرّجھالي

أحد زوجين من الغضاريف الإبريقية الشكل في الجزء الخلفي من الحنجرة عند الحافة العلوية للعضروف الحلقي .

arytenoidectomy استئصال الطرّجھالي

إزالة جراحية للعضروف الطرّجھالي .

arytenoideus الطرّجھالية (عضلة)

(=musculus (= العضلة الطرّجھالية

arytenoideus obliquus) المائلة

arytenoiditis التّهاب الطرّجھالي

التّهاب في الغضاريف أو العضلات الطرّجھالية .

arytenoidopexy تثبیت الطرّجھالي

تثبيت جراحي للغضاريف أو العضلات الطرّجھالية .

asacria انعدام العجز

غياب خلقي للعجز .

asafetida حَلْتِيت (صمغ نباتي)

هو الراتين الزيتي الصمغي المستخرج من جذور نبات الحلتيت (*Ferula asafoetida*) وأنواع أخرى من النباتات الخيميّة (Umbelliferae) ، ويكون الجوهر العطري الأساسي هو الإيزوبوتيل بروبانيل ثنائي السلفيد (Isobutyl-propanyldisulfide) ؛ ويستخدم في الهند وإيران وغيرهما كتوابل ويعطي نكهة للطعام ،

وكان فيما سبق يستخدم كمنقّر حيواني في الأدوية البيطرية لمنع الحيوان من أكل الحزمة كلها ، وهو طارد للأرياح وطارد للبلغم ومضاد للتشنج في الإنسان والحيوان .

asaphia غَمْغَمَة

عدم القدرة على التحدث بوضوح .

asaricia هُزال

(=emaciation)

أن يصبح الفرد نحيفاً ناحلاً بشكل غير طبيعي نتيجة لفقد شديد للحم .

Asarum أسارون؛ ناردين برّي (نبات)

(=asaron)

جنس من الأعشاب الموجودة في المناطق المعتدلة في نصف الكرة الشمالي ؛ وهو من العائلة الزراوندية (Aristolochiaceae) .

asbestiform أسْبَسْتِي الشَّكْل

له بناء ليفي مثل الأسبست .

asbestos أسْبَسْت؛ أَمِيَانْت

واحد من مواد ليفية عديدة غير قابلة للاحتراق وأشكال من سيليكات المغنسيوم والكالسيوم ، يستخدم في العزل الحراري ؛ والنوعان الرئيسيان له هما الأسبست المتنبس أو المتعكس (Amphiboleasbestos) والأسبست المتطوي (Serpentineasbestos) ؛ ويسبب غباره داء الأسبست ، ويعمل كمسرطن بالمتخلق المتوالي (Epigenetic) في ورم المتوسطة الجنبي (Pleural mesothelioma) ، وربما يكون مسرطناً قصبياً .

amphibole asbestos أسبست الأمفيبول

واحد من فئتين كبيرتين من الأسبست ، يتميز بألياف هشة إلى حد أنه لا يمكن غزلها ، لكنها أكثر مقاومة للكيموايات والحرارة من نوع السربنتين (المتطوي) ؛ وهو منتشر بشكل أقل من الأسبست المتطوي ، ويُعتقد أنه أكثر سرطنة ؛ وتتضمن مجموعته الأموسيت (Amosite) والكروسيديوليت (Crocidolite) .

blue asbestos أسبست أزرق

هو الكروسيديوليت (Crocidolite) .

brown asbestos أسبست بني

هو الأموسيت (Amosite) .

chrysotile asbestos أسبست كريسوتيلي

هو الزبرجد الزيتوني (Olivine) .

crocidolite asbestos أسبست كروسيديوليت

هو الكروسيديوليت (Crocidolite) .

serpentine asbestos أسبست متطوي

واحد من المجموعتين الرئيسيتين للأسبست ، يتميز بالقوة والألياف المرنة التي لها القدرة على الغزل ، ويتضمن الكريسوتيل chrysotile .

white asbestos أسبست أبيض

هو الكريسوتيل (Chrysotile) .

asbestosis داءُ الأسْبَسْت؛ داءُ الأَمِيَانْت

نوع من السحار (تغبر الرئة) ، يسببه استنشاق ألياف الأسبست ، ويتميز بتليف خلالي للرئة ، ويختلف في حدته من إصابة المناطق القاعدية إلى التندب الشامل ؛ ويصاحبه ورم المتوسطة الجنبي والسرطانة القصبية المنشأ .

A-scan ومِيضَة أَلْفِيَة

عرض على أبواب أشعة مهبطية للأصداق الفائقة الصوت ، حيث يمثل أحد المحورين الزمن اللازم لعودة الصدى ، بينما يمثل الآخر قوة الصدى .

ascariasis داءُ الصَّفَر؛ داءُ الأسْكَاريس

1 - عدوى بشرية بالعدوى المسودة ؛ الصفر الخراطيني (*Ascaris lumbricoides*) ، الموجودة في المعى الدقيق ، يسبب ألماً مغطياً وإسهالاً ، لاسيما في الأطفال ؛ ففي أثناء الابتلاع ، تنتقل اليرقات من المعى إلى الرئة ، حيث تسبب التهاباً رئوياً ، ثم تنتقل إلى الرغامى والمريء والمعوى حيث تنمو ؛ وإذا وُجدت الدودة البالغة بأعداد كافية ، فقد تسبب انسداداً معوياً .

2 - عدوى بشرية أو حيوانية ، وتكون عادة في المعى أو الكبد أو الرئتين وبأي فرد من أعضاء عائلة الصفر (Ascarididae) .

pulmonary ascariasis داءُ الصَّفَر الرئوي

هو النمط الأكثر شيوعاً من متلازمة لوفلر (Löffler's syndrome) ، ينجم عن وجود الصفر الخراطيني في الرئتين .

sarcoptic ascariasis داءُ الصَّفَرُ بالقارمات (=الجرب) (=scabies)

هو مرض الجرب (Scabies) .

ascariasis مُبِيدُ الصَّفَرُ

(=ascaricide)

عاملٌ يقوم بإبادة الديدان من جنس الأسكاريس (الصَّفَرُ) .

ascarid صَفَرٌ

أي من أعضاء طائفة ديدان الصفر . طفيليات من المسودات .

ascarides صَفَرِيَّاتٌ

جمع كلمة (Ascaris) .

Ascaridia الصَّفَرَانِيَّةُ

جنسٌ من طفيليات الدودة المسودة من طائفة الصفريات ، تضمُّ الصفرانية الدجاجية (*Ascaridia galli*) التي توجد في المعى الغليظ في الدجاج وطيور أخرى ، وتسبب التهاب المعى والإسهال ؛ والصفرانية الخطية (*Ascaridia lineata*) ، وهي دودة ممسودة موجودة بكثرة في المعى الدقيق في الطيور في الولايات المتحدة .

ascariidiasis داءُ الصَّفَرُ

(=ascariasis)

الاحتشار بالأسكاريس .

انظر تحت ascariasis .

Ascarididae الصفرانية

فصيلةٌ من الديدان المسودة تتضمن أجناس الصَّفَرُ (*Ascaris*) ، ونظائر الصَّفَرُ (*Parascaris*) ، والصَّفَرُ السهمي (*Toxascaris*) ، والسهمية (*Toxocara*) ؛ والعديد من هذه الأنواع هو طفيليات معوية في الثدييات بما فيها البشر .

Ascaridoidea الصَّفَرِيَّاتُ

طائفةٌ من الديدان المسودة الفصيمية (*Phasmid*) ، تتضمن فصائل الصفرية (*Ascarididae*) ، ومفصومات الذيل

(Heterakidae) .

ascariidosis داءُ الصَّفَرُ

(=ascariasis)

انظر تحت ascariasis .

ascariosis داءُ الصَّفَرُ

(=ascariasis)

انظر تحت ascariasis .

Ascaris الصَّفَرُ؛ الأسكاريس

جنس من الديدان المدوّرة (مجموعة الخيطيات) الطفيلية التي تعيش غالباً في المعى الدقيق للإنسان ، وقد يصل طولها إلى 30 سم ، وعندما توجد بأعداد كبيرة فقد تسد المعى ؛ متسببة في موت المضيف .

Ascaris alata الصَّفَرُ المَحْتَج

(= *Toxocara canis*) (= السَّهْمِيَّةُ الكَلْبِيَّةُ)

نوعٌ من الطفيليات يعيش في معى الكلاب ، قد تسبب يرقائه المهاجرة آفات في الرئة والكبد والكلية والدماغ والعين ؛ ولا تكمل اليرقات في عدوى الإنسان دورة حياتها ، لكنّها تسبب داءً هجرة اليرقات الحشوي (*Visceral larva migrans*) .

Ascaris canis الصَّفَرُ الكَلْبِيُّ

(= *Toxocara canis*) (= السَّهْمِيَّةُ الكَلْبِيَّةُ)

انظر تحت *ascaris alata* .

Ascaris equi الصَّفَرُ الخَيْلِيُّ

هو نظيرة الصفر الخيلية (*Parascaris equorum*) ؛ طفيليٌ كبير يفقس في معى الخيول ويهاجر في كامل الجسم ، مسبباً السعال والإسهال وأعراضاً أخرى شبيهة بأعراض داء الصفر .

Ascaris equorum الصَّفَرُ الخَيْلِيُّ

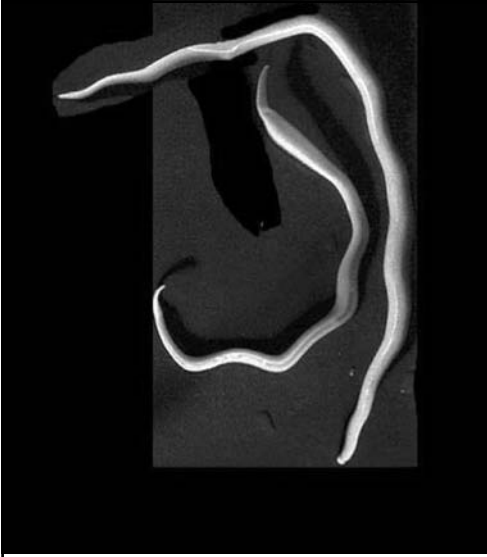انظر تحت *Ascaris equi* .

Ascaris lumbricoides الصَّفَرُ الخَرَّاطِينِيُّ

نوعٌ طفيلي في البشر ، وأحياناً في الخنازير ؛ يوجد في المعى الدقيق والرئتين .

Ascaris marginata الصَّفَرُ المُهَاجِرُ

(= *Toxocara canis*) (= السَّهْمِيَّةُ الكَلْبِيَّةُ)



الصفير الخراطيني *Ascaris lumbricoides*

- انظر تحت *ascaris alata*
- Ascaris megalcephala* الصفير الكبير الرأس
(= *Ascaris equorum*) (= الصفير الخيلي)
- انظر تحت *ascaris equi*
- Ascaris mystax* الصفير الغامض
(= *Toxocara cati*) (= السهمية الهريية)
- نوع شديد الصلة بالسهمية الكلبية (*Toxocara canis*)، لكته يوجد عادة في القطط؛ وقد ذكر وجوده في الإنسان سواءً بشكل طفيلي معوي عارض أو كمسبب لداء هجرة اليرقات الحشوي (Visceral larva migrans).
- Ascaris ovis* الصفير الغنمي
هو الصفير الخراطيني؛ يوجد في المعوي الدقيق والرئتين.
- Ascaris suilla* الصفير الخنزيري
نوع من الصفير شديد الصلة بالصفير الخراطيني، يوجد عادة في الخنازير، مع أن وجوده في الإنسان مذكور.
- Ascaris suis* الصفير الخنزيري
انظر تحت *ascaris suilla*
- Ascaris suum* الصفير الخنزيري
انظر تحت *ascaris suilla*

Ascaris vermicularis الصفير الدويدي
(= *Enterobius vermicularis*) (= السرمية الدويدية)

ascaris أسكاريس
دودة من جنس الأسكاريس (الصفير).

Ascarops صفيرية المظهر

جنس من الديدان المسودة الطفيلية من طائفة الحجناوات؛ مثل صفيرية المظهر الأسطوانية (*Ascarops strongylina*)، وهي نوع صغير يمتص الدم الأحمر، ويوجد في معوي الخنزير.

Ascarops strongylina صفيرية المظهر الأسطوانية
نوع صغير من الديدان المسودة الطفيلية يمتص الدم الأحمر ويوجد في معوي الخنزير.

ascendens صاعد

يذهب لأعلى، باتجاه مكان مرتفع أو عال.

ascending صاعد

له مسار صاعد؛ مثل العدوى الصاعدة.

ascending pharyngeal artery الشريان البلعومي الصاعد

النشأ: السباتي الظاهر؛ الفروع: السحائي الخلفي، البلعومي، الطبلي الخلفي؛ التوزع: البلعوم، الحنك الرخو، الأذن، السحايا.

ascensus صعود

تحرك لأعلى، تحرك باتجاه موضع مرتفع على غير العادة.

ascensus uteri صعود الرحم

توضع مرتفع شاذ للرحم.

ascertainment استلقات؛ تحري الشواذ

في الدراسات الوراثية، أسلوب يقوم بمقتضاه الباحث بتحري مرض أو صفة ما في الأفراد؛ أو الطريقة التي يعثر بها الباحث ويتتقي في الدراسات الوراثية الأشخاص المصابين بالأمراض أو بالخلل الوراثية.

complete ascertainment الاستلقات الكامل

هو الأسلوب الذي يجري بمقتضاه اختيار عائلات للدراسة عبر تأثير الآباء، وتتضمن الدراسة الأبناء؛ أو الطريقة التي يتتقي بها

الباحث العائلات التي يوجد فيها مصاب بمرض وراثي ، ويدرس حالات كل آبائهم وذريتهم .

الاستلقاتُ الناقصُ incomplete ascertainment

استلقات يجري فيه التعرفُ إلى قريب مصاب واحد على الأقل ؛ وهو أسلوب أكثر انتشاراً من الاستلقات الكامل .

الاستلقاتُ المتعدّدُ multiple ascertainment

نوع من الاستلقات الناقص يجري فيه إحصاء بعض الأقرباء أكثر من مرة لأنّ لديهم أكثر من فرد مصاب ؛ والعائلات المتعددة (تلك التي يوجد فيها أكثر من فرد مصاب) لها فرصة أكبر بأن تكون مستلقة أكثر من العائلات البسيطة .

الاستلقاتُ الجزئيّ single ascertainment

نوع من الاستلقات الناقص ، لا يوجد فيه فرصة لأي قريب في أن يُستلقت أكثر من مرة ، حيث يوجد مستلقت واحد فقط في كل قرابة ، ويرتبط التغيير في أن يُستلقت القريب بعدد الأعضاء المصابين ؛ أو هو دراسة المصاب بالمرض الوراثي لمرة واحدة فقط .

الاستلقاتُ المُشدّبُ truncate ascertainment

نوع من الاستلقات الناقص ، حيث لا يوجد عضو في علاقة القرابة مصاب وغير مستلقت ؛ ولا يُدرس فيه الأشخاص غير المصابين بالمرض الوراثي بل المصابون فقط .

التقشّف asceticism

أسلوبٌ في الحياة أو صفة توصف عن طريق إزالة المؤثرات الإمتاعية المصاحبة للخبرات ، وتتميّز بإنكار الذات والانسحاب من المجتمع ، وفي بعض الأحيان الالتزام بأية فكرة مثالية غير مُلتفت لها ، أو الرغبة في القضاء على شر ما .

زقيّة aschelminth

أية دودة من شعبة الديدان الزقية .

الديدانُ الزقيّة Aschelminthes

شعبةٌ من الطفيليات ذوات الجوف العام الكاذب المتماثلة جانبيّاً وغير القطعية ، وهي في الغالب حيوانات دودية الشكل وجسمها

معظمه مغطى بالجليدة ، تمتلك جهازاً هضمياً كاملاً لا ينقصه سوى الجدران العضلية الواضحة ؛ وتتضمن أصنافاً بطنيات الأهداب (Gastrotricha) ومتحرّكات الخطم والدودة المسوودة والمتسعدات (Nematomorpha) والدوّارات (Rotifera) .

اختبار أشهايم - Aschheim-Zondek

تسونديك test

[سيلمر أشهايم 1878-1965 ، طبيب أمراض نسائية ألماني ، برنارد تسونديك 1891-1966 ، طبيب نسائية ألماني] .

اختبارٌ للحمل ، يقوم على حقن متكرّر لكميّات صغيرة من البول المفرغ خلال الأشهر الأولى من الحمل ، فتحدث نزوف مبيضية دقيقة داخل الأجرية في الفئران الطفيلية في غضون 100 ساعة ، كما تتطوّر الخلايا الأصفرية (اللوتينية) .

ارتفاق الأصابع aschistodactylia

(=syndactyly)

أية درجة من تجنّح أو اندماج أصابع اليد أو القدم ، ويشمل الأجزاء الرخوة فقط أو التراكيب العظمية معها ، ويرجع عادة إلى عامل وراثي كروموسومي جسدي سائد .

أجسام (عقيدات ، خلايا ، Aschoff's bodies

عقد) أشوف (nodules, cells, nodes)

[كارل ألبرت لودفيج أشوف ، 1866-1942 ، أخصائي الباثولوجيا الألماني] .

تجمّعاتٌ من الخلايا والكريّات البيض في الأنسجة الخلالية للقلب في التهاب العضلة القلبية الروماتزمي (Rheumatic myocarditis) .

عقدة أشوف - تاوارا Aschoff-Tawara node

[كارل أشوف + ساوانا تاوارا ، 1873-1983 ، باثولوجي ياباني] .

هي العقدة الأذينية البطينية في القلب .

زقاق asci

(ف:زق) (sing.ascus)

جمع زق .

- انظر تحت ascus .
- ascia** عَصَابَةٌ حَلَزُونِيَّةٌ
شكلٌ من العصابة الحلزونية ، تلتفُّ فيها كل طبقة على السابقة لها لمسافة ثلث عرضها تقريباً .
- ascites** اسْتِسْقَاءٌ؛ حَبَنٌ
انصبابٌ وتراكمٌ للسائل المصلي في التجويف البطني ، ويسمَّى أيضاً الحَزَبُ البطني (Abdominal dropsy) ، أو الصفاقي (Peritoneal dropsy) ، وموه البطن (Hydrops abdominis) .
- ascites adiposus** اسْتِسْقَاءٌ شَحْمِيٌّ
نوعٌ يتميز باحتوائه على سائلٍ لبني المظهر ، وذلك بسبب وجود خلايا تعرَّضت لتتكسُّ دهني ، ويسمَّى أيضاً (Fatty ascites) أو الاستسقاء الحليبي الشكل (Milky ascites) .
- ascites chylosus** اسْتِسْقَاءٌ كَيْلُوسِيٌّ
وجودُ الكيلوس في التجويف الصفاقي كنتيجة لشذوذ أو إصابة أو اختراق للقناة الصدرية اللمفية .
- ascites praecox** اسْتِسْقَاءٌ مُبَكِّرٌ
استسقاءٌ يحدث قبل التهاب التامور المضيق (Constrictive pericarditis) .
- bile ascites** اسْتِسْقَاءٌ صَفْرَاوِيٌّ
(=choleperitoneum) (=وجودُ الصفراء في الصفاق)
هو التهابُ الصفاق الصفراوي ، حيث يحدث الاستسقاء نتيجة تسرُّب الصفراء بسبب تمزُّق القنوات الصفراوية .
- bloody ascites** اسْتِسْقَاءٌ دَمَوِيٌّ
(=hemorrhagic ascites) (=استسقاءٌ نزفيٌّ)
هو استسقاءٌ دمويٌّ ، يختلط فيه السائلُ المصلي بالدم ، وكثيراً ما ينجم عن سرطانة نقيليَّة (Metastatic carcinoma) في جوف الصَّفَاق .
- chyliform ascites** اسْتِسْقَاءٌ كَيْلُوسِيٌّ
انظر تحت ascites chylosus .
- chylous ascites** اسْتِسْقَاءٌ كَيْلُوسِيٌّ
(= chyliform ascites)
- انظر تحت ascites chylosus .
- dialysis ascites** اسْتِسْقَاءٌ دِيَالِيٌّ
تراكم السوائل في جوف الصفاق نتيجة خلل في عملية الديال الصفاقي .
- exudative ascites** اسْتِسْقَاءٌ نَضْحِيٌّ
استسقاءٌ يكون فيه السائلُ الموجود في التجويف الصفاقي نضحياً ، كما في التهاب الصفاق .
- fatty ascites** اسْتِسْقَاءٌ دُهْنِيٌّ
(=ascites adiposus) (=استسقاءٌ شَحْمِيٌّ)
انظر تحت ascites adiposus .
- gelatinous ascites** اسْتِسْقَاءٌ هَلَامِيٌّ
هو الورم المخاطي الصفاقي الكاذب (Pseudomyxoma peritonei) ، حيث تتراكم كمياتٌ كبيرة من مادة مخاطية في جوف الصفاق بسبب أورام كيسيَّة خبيثة في المبيض أو الزائدة .
- hemorrhagic ascites** اسْتِسْقَاءٌ نَزْفِيٌّ
انظر تحت bloody ascites .
- hydremic ascites** اسْتِسْقَاءٌ مَائِيٌّ
استسقاءٌ متصاحبٌ أو ناتجٌ عن حالة مائية للدم ، مثل سوء التغذية الشديد .
- milky ascites** اسْتِسْقَاءٌ حَلِيْبِيٌّ الشَّكْلُ
(= ascites adiposus) (= استسقاءٌ شَحْمِيٌّ)
انظر تحت ascites adiposus .
- nephrogenic ascites** اسْتِسْقَاءٌ كَلْوِيٌّ الْمُنَشَأُ
استسقاءٌ ناجمٌ عن خلل كلوي .
- preagonal ascites** اسْتِسْقَاءٌ الْاِحْتِضَارِ
تدفقُ المصل إلى التجويف الصفاقي قبل الموت مباشرة .
- pseudochylous ascites** اسْتِسْقَاءٌ كَيْلُوسِيٌّ كَاذِبٌ
استسقاءٌ الصفاق بسائل يشبه الكيلوس في الشكل ، لكنه لا يحتوي على المحتوى الدهني نفسه .
- sanguinous ascites** اسْتِسْقَاءٌ دَمَوِيٌّ
(= bloody ascites)
انظر تحت bloody ascites .
- transudative ascites** اسْتِسْقَاءٌ رَشْحِيٌّ

استسقاء يكون فيه السائل في التجويف الصفاقي رشحياً .

ascitic **استسْقَائِيٌّ**

متعلّق أو متميّز بالاستسقاء أو منسوب إليه .

ascitogenous **مُحَدَّثٌ لِلأَسْتِسْقَاءِ**

مسبب للاستسقاء .

Asclepiades of Bithynia **أسقليبياديس ابن بيثنيا**

طبيبٌ يوناني ولد في بروسا في بيثنيا (الساحل الجنوبي الغربي للبحر الأسود) (10-124 ق. م.) ، ودرس في الإسكندرية ، وعلم وتدرّب في روما بعد سنة 91 ق. م. ؛ وبما أنه أبوقراطي ، فقد عارض مذهب الأخلاط ، وقدم للطب نظرية ديموقريطس الذرية ، وبمقتضاها تسبّب الحركة غير الخلطية أو غير المنتظمة الأمراض ، والتي يعالجها المرء عن طريق استعادة الهرمونات ؛ وتقوم طرائق أسقليبياديس على النظام الغذائي والاحتكاك والاستحمام والتمارين الرياضية والمقيّئات والحجامة ؛ وقد استمرّ تأثيره (عبر المدرسة المنهجية التي بدأها تلاميذه) حتى بدأ جالينوس في العمل سنة 164 م ؛ وأسّس أسقليبياديس العلاج البشري للمضطربين عقلياً ، وجعل طب اليونان واسع الاحترام في روما عبر صفاته الجيدة .

asclepiadin **الأسقليبيادن**

جوهر سام مر موجود في أنواع الصقلاب .

Asclepias **الصَّقْلَاب**

جنسٌ زهر من فصيلة الدفليات عند بعض النباتيين ، وفصيلة الصقلابيات عند آخرين .

asclepias **الصَّقْلَاب**

عشب اللبن ، وهو جنسٌ من الأعشاب من فصيلة الخيميّات (Umbelliferae) ؛ ومعظم أنواعه سامة للحيوانات ، وتتضمن الصقلاب والزيت الطيارة والجليكوزيدات القلبية أو الراتينات السامة .

asclepiion **الأسقليبيون**

واحدٌ من المعابد اليونانية القديمة المختصة

بالعلاج ، أكثرها شهرةً المعبد الكائن في كوز .

Asclepius **الأسقليبيوس**

(=Aesclapius) (=أصقولابْيوس)

إله أسطوري وهو إله الشفاء عند الرومان .

Asco- **سابقة بمعنى الزَّق**

زقي ، أي كل ما يشبه وعاء النبيذ الجلدي .

Ascobolaceae **المزققة**

فصيلةٌ من الطحالب أليفات البراز

(Coprophilic) ، تتضمن جنس المزققة .

Ascobolus **المزققة**

جنسٌ من الفطريات من فصيلة المزققات ، والتي تخرج مباغاتها بقوة ؛ وتستخدم في الدراسات الوراثية للتعبّر .

ascomycete **فُطْرٌ زَقِيٌّ**

أي فطر مفرد من الفطريات الزقية .

Ascomycetes **الفُطْرِيَّاتُ الزَّقِيَّةُ**

طائفةٌ من الفطريات ، تتميز بوجود زقاق وبوغ زقي ؛ ولمثل هذه الفطريات بوجه عام مرحلتان تناسليتان واضحتان : المرحلة التامة أو الجنسية والمرحلة غير التامة أو اللاجنسية ؛ ويتم فيها الإخصاب والانقسام الاختزالي ضمن بنية خاصة تدعى الكيس الزقي ، وينتج عن الانقسام الاختزالي ثمانية أبواغ عادةً تصطف طولياً ؛ وتجتمع الأكياس الزقية في الفطريات الراقية ضمن بنية تدعى الجسم الثمري ، ويتخذ من شكله مقياسٌ تصنيفي ، فهو إما كروي مغلق أو قرصي معنق ومفتوح أو صولجاني له فتحة من الأعلى .

ascomycetous **متعلق بالفُطْرِيَّاتُ الزَّقِيَّةُ**

منسوبٌ إلى الفطريات الزقية .

ascorbate **أَسْكُورْبَات**

مركبٌ أو مشتقٌ من حمض الأسكوربيك .

ascorbemia **وُجُودُ حَمَضِ الأَسْكُورْبِيك**

في الدم

وجود مفراط مرضي لحمض الأسكوربيك في

الدم .

ascorbic acid **حمض الأسكوربيك**

1 - فيتامين «C»، فيتامين قابل للذوبان في الماء، موجود في العديد من الفواكه والخضراوات، وهو ضروري لقيام بعض الإنزيمات بوظيفتها على الوجه الأمثل؛ وقد يسبب نقصه البثع (الأسقربوط) وصعوبة التئام الجروح؛ ويسمى أيضاً حمض السيثتاميك (Cevitamic acid).

2 - مستحضر من حمض الأسكوربيك، يُستخدم كدواء مضاد للبثع (الأسقربوط) وكمكمل غذائي وكمعامل مساعد لتحسين الامتصاص في فقر الدم بعوز الحديد ولتحسين الاستقلاب في أثناء العلاج بالديفيروكسامين للتسمم المزمن بالحديد، ولعلاج ميتهموجلوبينية الدم (Methemoglobinemia)؛ ويكون تناوله عن طريق الفم أو بالحقن في الأوردة أو العضلات.

بيلة أسكوربية ascorburia

وجود حمض الأسكوربيك في البول، وهي حالة تُشاهد عند الأطفال.

بأليئات الأسكوربيل ascorbyl palmitate (كيمياء)

عامل مضاد للأكسدة، يُستخدم كحافظ للمستحضرات الدوائية.

أسكوسين ascosin

من أنواع المضادات الحيوية.

بوغ زقي ascospore

بوغ جنسي يتكوّن داخل كيس خاص، أو زق كما في الفطريات الزقية؛ وهو اسم يُطلق على كل بوغ من الأبواغ التي يتضمنها الكيس الزقي والتي تنتج عن انقسام اللاقحة الثنائية الكروموسومات اختزالياً، يعقبه مباشرة انقسام خلوي عادي مما يضاعف الانقسام الاختزالي ليصبح ثمانية أبواغ، مع الإشارة إلى أن مغازل مختلف الانقسامات رأسية لا تتداخل فيما بينها مما يجعلها مصطفة طويلاً وفق نظام محدد.

زق ascus

(ج: زقاق) (pl.asci)

1 - المباغ أو الكيس البوغية لبعض أنواع الحزاز والفطريات، يتكوّن من خلية طرفية واحدة.

2 - محفظة غشائية تتكون في داخلها الأبواغ في الفطريات الزقية.

3 - خلية توجد في الجسم الثمري للفطر الزقي، ويجري في داخلها اتحاد النوى الأحادية الصيغة الكروموسومية في أثناء التكاثر الجنسي، وتتبع عملية الاتحاد هذه عادة عملية الانقسام المنصف مولدة أربع خلايا أحادية الصيغة، وتلي هذه العملية عملية الانقسام الخيطي التي تنتج ثمانية أبواغ زقية؛ وقد أمكن التعرف إلى أنواع مختلفة منها مثل وعاء الزقاق وعلية الزقاق والثمرة الزقية المقفلة (قميص مغلق).

الزق المزدوج الغلالة bitunicate ascus

زق أسطواني الشكل حوائطه مكوّنة من طبقتين؛ وعند النضج، تنشطر الطبقة الخارجية، وتمتد الطبقة الداخلية في أثناء طرد الأبواغ.

الزق الطليعي الغلالة prototunicate ascus

نوع من الزق شبه كروي أو كروي، وله جدار رفيع ينفجر أو يتحلل لدى النضج لتخرج منه الأبواغ.

الزق الأحادي الغلالة unitunicate ascus

زق أسطواني له جدار مكوّن من طبقة واحدة؛ يوجد منه نوعان: ذو الوصاد الذي له قلنسوة على طرف البوغ، والتي تنفجر لدى استعداد العضو الناضج لإخراج أبواغه؛ والنوع الثاني عديم الوصاد (Inoperculate) ليس له قلنسوة، ويقذف أبواغه عبر مسم أو فلعة تفتح لحظياً.

لاحقة بمعنى إنزيم -ase

نهاية تلحق بالكلمة وتستخدم في تكوين أسماء الإنزيمات، حيث يجري ربطها بكلمة تدل على اسم الركيزة ونوع التفاعل الذي يحرّضه

الإنزيم ، أو مجموعة من هذه العوامل .

asecretory

عَدِيمُ الْإِفْرَازِ

من دون إفراز .

Asellio

أَسِيلِيُو

[جسبارو وأسيلي أو جسبارو وأسيليو ، أو جسبار أسيليوس ، 1626-1581 ، مشرح إيطالي] .

Aselli's pancreas

بنكرياس أسيلي

(glands)

(غدد)

هي العقد اللمفية المسارية في بعض اللواحم (Carnivores) .

asemantic

عَدِيمُ التَّأَثُّرِ بِالْأَحْيَاءِ

متعلقٌ بجزء لا تنتج الأحياء ، لذلك فهو لا يتأثر بوجوده فيها .

asemasia

حَيْسَةٌ دَلَالِيَّةٌ

(=) استبهاً ؛ عدم المقدرة على التواصل سواء بالكلمات أو الإشارات .

asemia

اسْتِبْهَامٌ

حيسة تثبط القدرة على توظيف أو فهم الكلام أو الإشارات ؛ وتسمى أيضاً (Asemasia) وتعذر إدراك الرموز أو عمه الرموز (Asymbolia) ؛ وسببها آفة مركزية .

asemia graphica

اسْتِبْهَامُ الْكُتَابَةِ

عدم المقدرة على التعبير بالكتابة (تعذر الكتابة) أو فهم الكلمات المكتوبة (تعذر القراءة) بسبب آفة مركزية .

asemia mimica

اسْتِبْهَامُ الْإِمَاءِ

عدم المقدرة على التعبير بالإشارات أو على توليد أية تعابير عاطفية أو فكرية .

asemia verbalis

اسْتِبْهَامُ اللَّفْظِ

عدم المقدرة على لفظ الكلمات أو فهم ما يسمعه المصاب منها .

asemognosia

حَيْسَةٌ كَلَامِيَّةٌ

(=logagnosia)

هو نوعٌ من الحيسة تُرى فيها الكلمات ، ولكن لا يمكن التعرف على معناها .

asepsis

1 - عَقَامَةٌ

خلو من العدوى .

2 - تَطْهِيرٌ

منع الاتصال بالكائنات الدقيقة ؛ ويسمى أيضاً (Sterility) .

integral asepsis

عَقَامَةٌ مُتْكَامِلَةٌ

تعقيم يشمل كافة الأحياء الممرضة .

aseptate

عَدِيمُ الحَوَاجِزِ

في الفطريات ، هو مصطلح يصف عدم وجود الحوائط الصليبية في الشعيرات الخوطية أو الخيط .

aseptic

طَاهِرٌ مُطَهَّرٌ - طَاهِرٌ

خال من العدوى أو المواد الإنتانية ؛ ويسمى أيضاً معقم (Sterile) .

aseptic-antiseptic

طَاهِرٌ مُطَهَّرٌ

asepticism

جِرَاحَةٌ طَاهِرَةٌ

المبادئ والممارسات في طرق التعقيم .

asexual

لَا جِنْسِيٌّ

ليس له جنس ، غير جنسي ، لا يتعلق بالجنس ؛ ويسمى أيضاً (Agamic) أو (Agamous) ؛ ومن أمثاله الانقسام الانشطاري والتبرعم والتوالد العذري .

asexuality

1 - اللّاجِنْسِيَّةُ

2 - فَقْدَانُ الرِّغْبَةِ الجِنْسِيَّةِ

عدم وجود دوافع أو ممارسة جنسية .

ash

رَمَادٌ

الجزء غير المحترق المتبقي بعد عمليات الحرق (ما تبقى من مسحوق غير قابل للاشتعال من المادة التي أُرمدت) .

ash free

خَالٌ مِنَ الرَّمَادِ

لا يحتوي على رماد ، أو لا يتبقى منه رماد .

ash test

اِحْتِبَارُ الرَّمَادِ

إجراء اختبار على رماد شيء ما .

bone ash

رَمَادُ العَظْمِ

ما يتبقى من العظم بعد حرقه .

Asherman's syndrome متلازمة آشerman

[جوزيف ج . آشerman ، فيزيائي إسرائيلي من أصل تشيكوسلوفاكي ، من القرن العشرين] . انقطاع مستمر للحيض وعقم ثانوي بسبب

التصاقات داخل الرحم ، نتيجة لتجريف الرحم الجائر .

Asherson's syndrome متلازمة آشرسون

[نهيميا آشرسون ، فيزيائي إنجليزي ، من القرن العشرين] .

متلازمة عسر البلع بسبب عدم تناسق عصبي عضلي ولا ارتخائي (Achalasia) في المصرة الحلقية البلعومية (Cricopharyngeal sphincter) خلال المرحلة الثالثة من البلع ؛ ويؤدي ذلك إلى تحويل السوائل إلى الممرات الهوائية ، مما يثير نوبات من السعال .

ashless عديم الرماد

ليس له رماد متبق بعد حرقه .

ورق ترشيح عديم الرماد ashless filter paper ورق ترشيح لا يتبقى منه رماد بعد حرقه .

Ashner's reflex منعكس أشنر

(ظاهرة)

[برنارد أشنر 1883-1960 ، طبيب أمراض نسائية نمساوي] .

المنعكس العيني القلبي .

asialia فقد اللعاب؛ اللالعاية

(=aptyalism)

انظر تحت aptyalism .

asialorrhoea قلة اللعاب

(=hyposalivation)

إفراز القليل من اللعاب .

asiaticoside أسياتيكوزيد

هو الجوهر الفعّال في نبات خيمي ، والذي جرى استخدامه في حالات جلدية عديدة بما فيها الجروح والحروق .

asiderosis فاقّة الحديد

نقص غير طبيعي في احتياطي الحديد في الجسم .

Asimina آسمينة

جنس من أشجار وأعشاب في أمريكا الشمالية .

asiminine آسمينين (قلواني نباتي)

مادة قلبية مشتقة من بذور نباتات الآسمينة الثلاثية الفصوص .

-asis لاحقة بمعنى الحركة

نهاية كلمة بمعنى حركة أو عملية أو حالة .

asitia بغض الطعام

هو القهم أو فقد الشهية .
انظر تحت anorexia .

asjike بري بري

(=beriberi)

متلازمة عوز تغذوي نوعية تحدث بشكل متوطن في آسيا الجنوبية والشرقية ، وبشكل فرادي في مناطق أخرى من العالم دون وجود علاقة بالمناخ ، وتظهر أحياناً في الكحوليين ؛ ويعود سببها بشكل أساسي إلى نقص الثيامين (فيتامين B₁) في الغذاء ؛ ويتميز النوع الجاف منه بالتهاب أعصاب مؤلم ، ويبدو أنّ الأعصاب الحسية أكثر تأثراً من الأعصاب الحركية مع أعراض تبدأ في القدمين وتصد إلى اليدين اللتين تصابان في مرحلة متأخرة من مساق المرض ؛ أما النوع الرطب فيتميز بوذمة يسببها نوع من الفشل القلبي .

Askanazy cells خلايا أسكانازي

[ماكس أسكانازي ، 1865-1940 ، باثولوجي ألماني] .

خلايا أيوزينية حبيبية كبيرة غنية بالمتقدّرات ، توجد في الغدة الدرقية في التهاب الدرقية بالمناعة الذاتية (Autoimmune thyroiditis) وأورام خلايا هورثل (Hürthle cell tumors) .

Asn رمز الأسباراجين

(=asparagine)

انظر تحت asparagine .

asocial لاجتماعي

غير اجتماعي ؛ بعيد عن المجتمع وغير مهتم بالقواعد الاجتماعية أو العادات ، مثل الشخص المنعزل الفصامي ؛ شخصية فصامانية معادية للمجتمع .

asoma عديم الجسد (مسوخ)

جنين له رأس غير كامل وردائم في الجذع .
asomatognosia **عَمَهُ أَقْسَامُ الْجَسَدِ**
 نقص في إدراك حالة جزء من الجسم أو الجسم كله .

asomus **عَدِيمُ الْجَسَدِ**
 (=asoma)
 جنين ليس له سوى جسم رديمي .

asonia **عَمَهُ الْأَنْغَامُ**
 (=amusia)
 هو نوعٌ من الحُبْسَةِ ، يتميز بعدم القدرة على إنتاج أو إدراك الموسيقى .

aspalasma **رَحْوِيُّ الْجَسَدِ (مسخ)**
 جنينٌ مصاب باندهاق وحشي أو ناصف وتشوهات أخرى .

asparaginase **أَسْبَاراجِينَاز (إنزيم)**
 1- إنزيم من فئة الهيدرولاز يحرّض نزع الأمين بالحلمهة من الأسباراجين لتكوين الأسباراتات ، وهي خطوةٌ في تدرك الأسباراجين .
 2- مستحضّر من هذا الإنزيم يُعزّل من الإشرىكية القولونية ، يُستخدم في علاج ابيضاض الدم الحاد بالأرومات اللمفية عند الأطفال ، وذلك للحدّ من توفّر الأسباراجين للخلايا الورمية ، ويتم حقنه وريدياً أو عضلياً .

asparagine **أَسْبَاراجِين**
 حمض أميني غير أساسي ، يمثّل بيتا أميد حمض الأسبارتيك ، يوجد في معظم النباتات ، وله خواص مدرة للبول ، ويُستخدم في تحضير بعض المزارع الجرثومية ، وله الرمان Asn N₂ ، وهو ذو بنية قطبية وذوآب في الماء .

asparaginyly **أَسْبَاراجِينِيل**
 هو الجذرُ الأسيلي للأسباراجين .

Asparagus **الهِليُون**
 هو جنسٌ من نباتات العالم القديم من فصيلة الزنبقيّات (Liliacea) ، سوفّه متعدّدة الفروع منتصبه وأوراقه حُرشفية الشكل وأزهاره

صغيرة ؛ ومن أنواعه الهليون المخزني الصالح للأكل ، وتُستخدم جذوره مع النبتة الصالحة للأكل كمدر للبول .

aspartame **أَسْبَارْتَام**
 مُحلّ اصطناعي يعطي سكريات أكثر بنحو 200 ضعف من السكروز ، ويستخدم كمحل قليل السرعات الحرارية .

aspartase **أَسْبَارْتَاز (إنزيم)**

aspartate **أَسْبَارْتَات**
 ملحٌ من حمض الأسبارتيك ، أو حمض الأسبارتيك بشكل متفارق .

aspartate **ناقلةُ أمين**
aminotransferase (إنزيم)
 إنزيمٌ من فئة نواقل الأمين ، يحرّض النقل العكسي لمجموعة الأمينو من الأسبرتات إلى ألفا- كيتوجلوتارات لتكوين الجلوتامات والأكسالوأسيتات ، مع فسفات البيريدوكسال المطلوب كتميم العامل (Cofactor) ؛ ويوجد الإنزيم في معظم الخلايا الحقيقية النوى ، كما يوجد كنظير إنزيمي منفصل في المتقدرات والعصارة الخلوية ؛ وهو يساعد على تشخيص التهاب الكبد الفيروسي واحتشاء العضلة القلبية .

aspartate **ناقلة كربامويل الأسبرتات**
Carbomoyltransferase (إنزيم)
 ناقلةٌ تحفّز تشكيل كربامويل الأسبرتات من فسفات الكربامويل والأسبرتات في الخطوة الملتزمة الأولى للتخليق الحيوي للبيريميدين .

aspartate kinase **كيناز الأسبارتات (إنزيم)**
 إنزيمٌ يحفّز فسفطة الأسبرتات المياسرة (L-aspartate) بثلاثي فسفات الأدينوزين ATP لتكوين فسفات الأسبارتيل وثنائي فسفات الأدينوزين ADP .

aspartate **ناقلة أمين الأسبارتات (إنزيم)**
transaminase
 انظر تحت aspartate aminotransferase .

aspartate **ناقلة كربامويل الأسبارتات**

transcarbamoylase (إنزيم)
انظر تحت aspartate carbomoyltransferase .

asparthione (أسبارتثيون (كيمياء)
ثلاثي بيتيد مضاهئ للجلوتاثيون ، لكنه يحتوي على حمض الأسبارتيك بدلاً من حمض الجلوتاميك .

aspartic acid حمض الأسبارتيك
حمض أميني غير ضروري ، وهو حمض الأمينوسكسينيك ، يوجد في البروتينات ، كما يعمل أيضاً كناقل عصبي في الجهاز العصبي المركزي ؛ رمزه Asp وD.

aspartic بيتيداز الأسبراتات
endopeptidase الداخلية
أي عضو من مجموعة البيبتيدات الداخلية التي لها ثمالة حمضية مساهمة في العملية التحفيزية ، ولذلك يكون باهاؤه pH المثالي أقل من 5 .

aspartoacylase (إنزيم) أسيلاز الأسبارتات (إنزيم)
إنزيم من إنزيمات الهيدرولاز ، يُحطّم N - أسيتيل الأسبراتات (N-acetylaspartate) ؛ ويتصاحب عوزّه مع داء كانافان (Canavan's disease) (التنكس الأسفنجي في الجهاز العصبي المركزي) (spongy degeneration of the central nervous system) .

aspartocin (كيمياء) أسبارتوسين
مادة مضادة للجراثيم ، تنتج من المتسلسلة الرمادية (*Streptomyces griseolus*) .

aspartokinase كيناز الأسبارتات
(=aspartate kinase)
انظر تحت aspartate kinase .

aspartyl أسبرتيل
هو الجذر الأسيلي لحمض الأسبارتيك .

aspartylglucosamin أسبرتيل الجلوكوزامين
N - أسبرتيل أسيتيل الجلوكوزامين في الارتباط الجليكوزيدي - N لمجموعة الأسباراجين الأمينية ؛ وهو وسيط في تدرُّك البروتينات السكرية ، ويتراكم في بيلة أسبرتيل

الجلوكوزامين (Aspartylglycosaminuria) .

aspartylglycosaminidas أسبرتيل
جلوكوزأمينيداز
إنزيم في الجسيمات الحالة من صنف الهيدرولاز ، يحفّز تشطّر روابط N - جليكوزيد بين N - أسيتيل جلوكوزامين والأسبارجين في البروتينات السكرية ، وهو خطوة في تدرُّك البروتينات السكرية .

aspartylglycosaminuria أسبرتيل بيلة
الجلوكوزامين
(=aspartylglucosaminuria)
انظر تحت aspartylglucosaminuria .

aspartic لاتسنجي
غير متسبب أو متصف بالتسنج .

aspecific لانوعي
غير محدد ، لا يسببه عنصر أو نوع محدد .

aspect منظر
1 - الجزء من السطح الذي يواجه اتجاهها محددًا .
2 - الشكل أو المظهر : الاتجاه الذي يتخذه جسم ما .

anterior aspect of cranium المظهر الأمامي للقحف
هو تمثيلة القحف الوجهية (Norma facialis) ؛ المظهر الجبهي للقحف ؛ أو حفاف الجمجمة كما يرى من الجهة الجبهية .

dorsal aspect منظر ظهري
سطح الجسم كما تجري رؤيته من الاتجاه الخلفي (التشريح البشري) ، أو في ذوي الأرجل الأربع من الاتجاه العلوي (التشريح البيطري) .

facial aspect of cranium منظر القحف الوجهية (= frontal aspect of cranium)
(= aspartylglucosaminuria)
انظر تحت anterior aspect of cranium .

inferior aspect of cranium المظهر السفلي للقحف
هو التمثيلة السفلية للقحف (Norma inferior) ؛ أو حفاف القحف كما يرى من الأسفل .

lateral aspect of cranium منظر القحف الجانبي
هو تمثيلة القحف الجانبية ؛ أو حفاف القحف
(Outline) كما يُرى من إحدى الجهتين .

occipital aspect of cranium منظر القحف القذالي
هو تمثيلة القحف القذالية ؛ أو حفاف القحف
(Outline) كما يُرى من الخلف .

sagittal aspect of cranium منظر القحف السهمي
هو تمثيلة القحف السهمية ؛ أو حفاف القحف
(Outline) كما يُرى في مقطع سهمي عبر
الجمجمة .

superior aspect of cranium منظر القحف العلوي
هو تمثيلة القحف العلوية ؛ أو حفاف الجمجمة
كما يُرى من الجهة الجبهية .

temporal aspect of cranium منظر القحف الصدغي
(= lateral aspect of cranium)
انظر تحت lateral aspect of cranium .

ventral aspect منظر بطني
سطح الجسم كما تجري رؤيته من الاتجاه
الأمامي (التشريح البشري) أو لذويات الأربع
من الاتجاه السفلي (التشريح البيطري) .

ventral aspect منظر بطني
سطح الجسم كما تجري رؤيته من الاتجاه
الأمامي (التشريح البشري) أو لذويات الأربع
من الاتجاه السفلي (التشريح البيطري) .

vertical aspect of cranium تمثيلة القحف العمودي
تمثيلة القحف العمودية ؛ هو منظر السطح
العلوي للجمجمة .

Asperger's syndrome متلازمة أسبيرجر
[هانز أسبيرجر ، 1980-1906 ، طبيب نفسي
نمساوي] .

اضطراب تطوُّري يشبه الاضطراب الذاتي
(Autistic disorder) ، ويتصف بخلل شديد في

العلاقات والتصرفات الاجتماعية ونقص
المتعة ، لكن من دون تأخر في اكتساب اللغة
والوظائف التعرفية ومهارات مساعدة الذات
والتي تميِّز الاضطراب الذاتي .

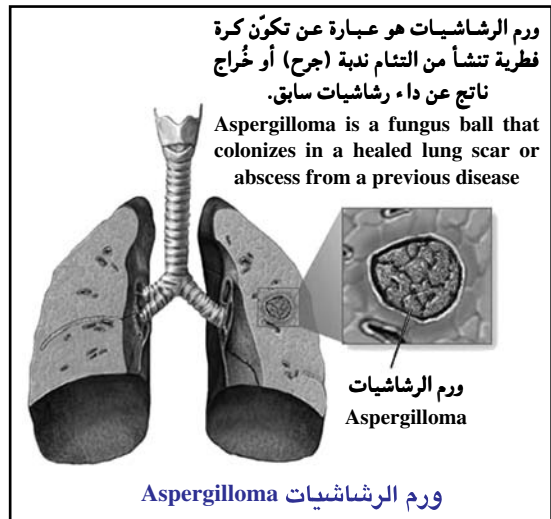
aspergillar متعلق بالرشاشيات
متعلق أو مُسبَّب بالرشاشيات أو منسوب إليها .
aspergilli الرشاشيات (فطريات)
جمع رُشاشيَّة (Aspergillus) .

aspergillic acid حمض الأسبرجيليك
مضاد حيوي يُعزل من الرشاشية الصفراء .
(Aspergillus flavus)

aspergillin أسبرجيلين
مضاد حيوي أسود مشتقُّ من بوع عدة أنواع من
الرشاشيات ، كان يُسمَّى فيما سبق الهيماتين
النباتي (Vegetable hematin) .

aspergilloma ورم الرشاشيات
أكثر أنواع الفطريات الكروية انتشاراً ، يتكوَّن
من استعمار الرشاشية في القصات الهوائية أو
في تجويف الرئة .

aspergillomycosis داء الرشاشيات
عدوى بشرية في أنواع الحيوانات الأخرى
بالرشاشيات ، تتميز بأورام حبيبية التهابية في
الجلد ، والأذن والحيوب الأنفية والرئتين وفي
بعض الأحيان في العظام والسحايا ؛ ويُسمى



أيضاً (Aspergillosis) .

داء الرشاشيات aspergillosis (=aspergillomycosis)

انظر تحت aspergillomycosis .

داء الرشاشيات الأرجي allergic aspergillosis

تفاعلٌ أرجي تجاه الرشاشيات في ممرات الجسم أو في فوهاته ، مثل القصبات الهوائية والرئتين في الربو التأتبي (Atopic asthma) ؛ وتشتمل الأنواع على الرشاشية المقرعية (Aspergillosis clavatus) والرشاشية الصفراء (Aspergillosis flavus) والرشاشية الدخناء (Aspergillosis fumigatus) والرشاشية النودولية (Aspergillosis niudulans) والرشاشية السوداء (Aspergillosis niger) والرشاشية الأرضية (Terreus Aspergillosis) .

داء الرشاشيات allergic bronchopulmonary

الأرجي القصبي الرئوي aspergillosis هو داءٌ متصاحب بأعراض أرجية في القصبات الهوائية ، مع تقشُّع سُدادات صفراء أو بنية مكوّنة من يوزينيّات وخيطان فطرية ؛ وكثيراً ما يُشاهد في المرضى المصابين بالربو أو التليف الكيسي ، وقد يترقى إلى توسُّع القصبات أو إلى وُرام حبيبي قصبي مركزي (Bronchocentric granulomatosis) .

داء الرشاشيات الأذني aural aspergillosis

هو الفُطار الأذني الرشاشي (Aspergillus otomycosis) ؛ غالباً ما ينجم عن الرشاشية السوداء .

داء الرشاشيات bronchopneumonic

القصبي الرئوي aspergillosis (=bronchopulmonary aspergillosis) عدوى القصبات والرئتين بالرشاشية ، وله عدّة أنواع مثل داء الرشاشيات القصبي الرئوي الأرجي .

داء الرشاشيات الناخر chronic necrotizing

المزمن aspergillosis نوعٌ غزوي بطيء التقدم من داء الرشاشيات ،

يمكن رؤيته في المصابين بداء رئوي شديد مثل الداء الرئوي الساد المزمن ، ويحدث في العادة لدى المرضى المصابين بالسكري أو بنقص المناعة ؛ وتشتمل صفاته على الارتشاح الكهفي الذي يمكن أن يمتد إلى الجنبه ، وتظهر في بعض الأحيان كرات فطرية في التجايف .

داء الرشاشيات الغزوي invasive aspergillosis

نوعٌ مميت من داء الرشاشيات القصبي الرئوي ، يوجد لدى ناقصي المناعة أو مرضى السكري ؛ ويتميّز بالغزو الفطري للأسجة ؛ حيث يحدث التهاب رئوي مع ضيق تنفس وسعال ونفث دموي ؛ ويمكن أن يؤدي غزو الأوعية الدموية إلى احتشاء في الأنسجة المرؤة بها ؛ وتغزو الفطريات بشكل أقل الجهاز العصبي المركزي وقد تسبّب في نوبات صرعية .

داء الرشاشيات الرئوي pulmonary aspergillosis

عدوى رئوية بالرشاشيات ، وهي شكلٌ حاد غزوي يُشاهد في بعض الأحيان في ناقصي المناعة ، ويتميّز بارتشاح في الرئة وفي بعض الأحيان بارتشاح رئوي وعائي ، مع نخر وتكهّف واحتشاء رئوي نزفي ؛ وقد تسبب الأورام الرشاشية في بعض الأحيان إعاقه لتدفق الهواء .

التسمُّم بالرشاشيات aspergillotoxicosis

أي تسمُّم فطري سببه نوع من الرشاشيات ، مثل الذي يحتوي على الأفلاتوكسين أو السيتريدين أو الأكراتوكسين أو الباتولين أو الستيريجماتوسيسيتين ؛ ويسمّى أيضاً (Aspergillostoxicosis) .

الرشاشية Aspergillus

جنسٌ من الفطريات الناقصة من الصنف الشكلي «الفطريات الخوطية» (Hyphomycetes) من الفصيلة الشكلية «الطوقيات» ؛ ولدى العثور عليه ، تُصنّف المرحلة الكاملة أو الجنسية مع الفطريات الزقية من فصيلة (Trichocomaceae) ؛ ويتضمن هذا الجنس عدّة أنواع من العفن ، وبعضها عوامل ممرضة

انتهازية ، وتتميز باستطالة في حوامل
العُبيرات .

Aspergillus الرشاشية
amstelodami الأمستيلودامية
نوع له رؤوس غبيرية زرقاء وخضراء ، يوجد
في العدوى الأنفية وفي العدوى الخفية في بعض
الأحيان .

Aspergillus auricularis الرشاشية الأذنية
Aspergillus barbae الرشاشية اللحية
نوع غير مصنف وجد في فطار اللحية .

Aspergillus clavatus الرشاشية المقرعية
نوع له رؤوس غبيرية ذات لون أزرق أو أخضر ،
توجد في التربة والسماذ العضوي ؛ وقد يؤدي
استنشاق أبواغه في التراب الملوث إلى الإصابة
بمرض عمال الشعير وتنتج مزارعه مواد سامة
مضادة للجراثيم هي الباتولين .

Aspergillus concentricus الرشاشية المتركرة
تبين الآن أنه ينجم عن الشعروية المتركرة
(*Trichophyton concentricum*) .

Aspergillus cookei الرشاشية العفناوية
(=*Aspergillus mucoroides*)
نوع غير مصنف ذكر وجوده في النسيج
الرئوي .

Aspergillus fisherii الرشاشية الفيشرية
فطر تاربي أليف للحرارة .

Aspergillus flavus الرشاشية الصفراء
نوع له رؤوس غبيرية صفراء وصفراء مخضرة ،
يوجد في الذرة عادة وعلى الفول السوداني أو
القمح ؛ ويحتوي على الأفلاتوكسين ، وقد
يسبب التسمم الأفلاتوكسيني ؛ كما قد يسبب
أيضاً داء الرشاشيات الأرجي أو ورماً فطرياً
حقيقياً ومرضاً رئوياً في البشر ، ويمكن أن يؤدي
لدى ناقصي المناعة إلى أشكال منتشرة من داء
الرشاشيات .

Aspergillus fumigatus الرشاشية الدخناء
نوع متحمل للحرارة ، له رؤوس غبيرية زرقاء
وخضراء ، ويوجد عادة في التربة والسماذ

العضوي ؛ وقد وجد أيضاً في عدوى الأذن
والأنف والرئتين وبعض أعضاء الجسم في
الإنسان والحيوان ، وهو عامل ممرض رئيسي في
الطيور ، ويسبب التهاباً رئوياً ؛ وقد يؤدي
استنشاق أبواغه في التربة الملوثة إلى الإصابة
بمرض رئة عمال الشعير ؛ وتعطي مزارعه عدة
أنواع من المضادات الحيوية ، مثل الفوماجيلين
والجليوتوكسين .

Aspergillus giganteus الرشاشية العملاقة
نوع يحتوي على الباتولين ، وهو سم فطري
مسرطن .

Aspergillus glaucus الرشاشية الزرقاء
مجموعة من نوع العفن الأزرق ، منتشرة في
المزروعات الحافة والمتحللة ؛ وتوجد في بعض
الأحيان في الفطار الأذني وفي العدوى الأنفية
والرئوية وفي أنواع العدوى البشرية الأخرى .

Aspergillus gliocladium الرشاشية الدخناء
(=*Aspergillus fumigatus*)
انظر تحت *Aspergillus fumigatus* .

Aspergillus mucoroides الرشاشية العفناوية
نوع غير مصنف ذكر وجوده في النسيج
الرئوي .

Aspergillus nidulans الرشاشية المعششة
نوع منتشر في التربة وقد أمكن في بعض
الأحيان عزله من الفطار الظفري والفطار
المدودي والورم الفطري الحقيقي وبعض
الأمراض الأخرى .

Aspergillus niger الرشاشية السوداء
نوع شائع في التربة ، يمكن أن يؤدي إلى فطار
أذني شديد أو مزمن ، وقد أشير إلى دوره في
داء الرشاشيات الأرجي .

Aspergillus ochraceus الرشاشية المعراء
نوع له رؤوس غبيرية صفراء ، وله أهمية
اقتصادية لأنه يخمر القهوة وينتج النكهة القوية
المطلوبة ؛ وهو يحتوي على الأكراتوكسين
ويلوث في بعض الأحيان الحبوب ، ويسبب
التسمم الأكراتوكسيني في الحيوانات ؛ ولقد

أشير إلى دوره في العدوى الأنفية والحجاجية وفي داء الرشاشيات الأرجي التي تصيب البشر .


Aspergillus oryzae الرشاشية الرزية

نوعٌ له رؤوس غبيرية صفراء مخضرة ، يتغير إلى اللون البني مع الزمن ، وهو وثيق الصلة بالرشاشية الصفراء (Aspergillus flavus) ؛ ويوجد بكثرة في التربة وفي السماد العضوي ، ويمكن أن يسبب داء الرشاشيات .

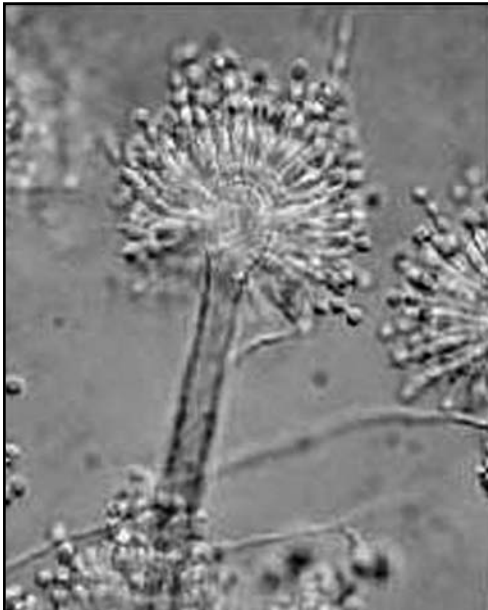Aspergillus parasiticus الرشاشية المتطفلة

عفنٌ موجود في شتلات الفول السوداني ، وهو يفصل (Elaborate) الأفلاتوكسين .

Aspergillus pictor الرشاشية المبرقشة

(=Aspergillus versicolor) 

نوعٌ له رؤوس غبيرية صفراء وخضراء ، وقد وجدت رممات التربة العادية في العدوى البشرية في الرئة والقصبات الهوائية ، وفي الجهاز العصبي المركزي أحياناً .



الرشاشية المبرقشة **Aspergillus versicolor**

Aspergillus repens الرشاشية الزاحفة

نوع يعد المرحلة الكاملة للعفونة الساعية ،

يوجد في بعض الأحيان في الصماخ السمعي الظاهر أو في الرئة لدى البشر .

Aspergillus restrictus الرشاشية المقيدة

نوعٌ له رؤوس غبيرية زرقاء وخضراء ، يوجد في العدوى الرئوية المنتشرة .

Aspergillus terreus الرشاشية الأرضية

نوع يصاحب العدوى في الرئة والقصبات الهوائية في البشر ، ومع عداوى أخرى في بعض الأحيان مثل عدوى الحجاج أو الجهاز العصبي المركزي ؛ وهو يحتوي أيضاً على الديدان الفطري «الباتولين» .

Aspergillus versicolor الرشاشية المبرقشة

(= aspergillus pictor)

انظر تحت aspergillus pictor .

aspergillustoxicosis التسمم بالرشاشيات
(=aspergiloustoxicosis)

انظر تحت aspergillustoxicosis .

asperkinase أسبركيناز (إنزيم)

إنزيمٌ حال للبروتينات تطلقه الرشاشية الرزية .

aspermatisim انعدام المنى

فشلٌ في تكوين أو قذف المنى .

aspermato genesis انعدام الإنطاف

غياب تطور النطاف .

aspermia انعدام المنى

فشلٌ في تكوين أو قذف المنى .

asphalgesia حس الحرق

هو إحساسٌ بالحرق يشعر به الفرد عندما يلمس أشياء معينة في أثناء التنويم .

aspheric لاكروي

يشير إلى سطح قطعي ، وخاصة لعدسة أو مرآة ، وهو الذي يزيل الزيغ الكروي .

asphyctic مختنق

1 - مختص أو متعلق أو متأثر بالاختناق .

2 - بدون نبض .

asphyctous مختنق

الشخص المصاب بالاختناق .

asphygmia اختفاء النبض؛ لانقبضية

- التأكسج .
 اختناق داخل الرحم **intrauterine asphyxia**
 اختناق الجنين بسبب نقص الأكسجين الأمومي داخل الرحم .
- اختناق موضعي **local asphyxia**
 هو داء رينو (Raynaud's disease) .
- اختناق حول الولادة **perinatal asphyxia**
 اختناق للجنين في أثناء ولادته أو بعد الولادة مباشرة ، وهو سببٌ شائعٌ للاعتلال الدماغى الإفقاري بنقص الأكسجة ؛ ويسمى أيضاً (Birth asphyxia) .
- اختناق ثانوي **secondary asphyxia**
 اختناق حادث بعد تماثل واضح للشفاء من الاختناق .
- اختناق جنسى **sexual asphyxia**
 (= اختناقٌ بالشَّبَقِ الذَّاتِي) (=autoerotic asphyxia)
 اختناقٌ يحصل خلال ممارسة بعد الطُّقوس الجنسية عند بعض الممارسين للجنس .
- اختناق رضحي **traumatic asphyxia**
 اختناق حادث نتيجة للضغط المفاجئ أو الشديد للصدر أو أعلى البطن أو كليهما .
- اختناق عنفي **violent asphyxia**
 اختناق ناجم عن الخنق .
 انظر تحت strangulation .
- اختناق أبيض **white asphyxia**
 اختناق في الفترة المحيطة بالولادة يتظاهر بشحوب الجلد .
- اختناقي **asphyxial**
 متعلق بالاختناق أو يتميز به أو منسوب له .
- خانق **asphyxiant**
 مادة قادرة على إحداث الاختناق .
- يخنق **asphyxiate**
 يتسبب في حدوث حالة اختناق ، يقوم بفعل الخنق .
- اختناق **asphyxiation**
 حالة الاختناق أو إحداثه ؛ ويسمى أيضاً
- غياب النبض مؤقتاً .
- اختناق **asphyxia**
 1 - تغيراتٌ باثولوجية بسبب نقص الأكسجين في الهواء المتنفس ، ينتج عنه نقص التأكسج وفرط ثنائي أكسيد الكربون في الدم .
 2 - حالة تهدد الحياة تتسبب في عدم وصول الأكسجين للرتتين نتيجة انسداد أو تلف أي جزء من الجهاز التنفسي ، وبذلك يتراكم غاز ثنائي أكسيد الكربون في الدم ويسبب الغيبوبة .
 3 - في النبات هو بطء التنفس أو امتناعه ، وسببه ازدياد التراب في الماء .
- اختناق بَعَّازُ الكربون **asphyxia carbonica**
 اختناقٌ ناجم عن استنشاق غاز الفحم أو ثنائي أكسيد الكربون .
- اختناقٌ بِتَقَطُّعِ النَّفْسِ **asphyxia cataphora**
 اختناقٌ ناجم عن توقف النَّفْسِ بشكل متقطع .
- اختناقٌ زُرَاقِيٌّ **asphyxia cyanotica**
 اختناقٌ حول الولادة يكون فيه الجلد مزرقاً بسبب نقص أو عوز الأكسجين في الدم .
- اختناقٌ زُرَاقِيٌّ **asphyxia livida**
 اختناق يكون فيه الجلد مزرقاً بسبب نقص أو عوز الأكسجين في الدم .
- اختناقُ الوليد **asphyxia neonatorum**
 اختناق في الفترة المحيطة بالولادة عند الوليد .
- اختناقٌ شُحُوبِيٌّ **asphyxia pallida**
 (= white asphyxia)
 انظر تحت white asphyxia .
- اختناق بالشَّبَقِ الذَّاتِي **autoerotic asphyxia**
 هو اختناق أثناء ممارسة الجنس من خلال ممارسة بعض الطقوس .
 انظر تحت sexual asphyxia .
- اختناق أُرَاقِيٌّ **blue asphyxia**
 اختناق حول الولادة يكون فيه الجلد مزرقاً بسبب نقص أو عوز الأكسجين في الدم .
- اختناقُ الجنين **fetal asphyxia**
 اختناق الجنين في الرحم بسبب نقص

(Suffocation) .
birth asphyxiaion اختناق الولادة
 اختناق للجنين في أثناء ولادته أو بعد الولادة مباشرة ، وهو سبب شائع للاعتلال الدماغى الإقفارى بنقص الأكسجة .
Aspidium سَرخس دُرَيْقِي (نبات)
 هو جنس نباتات سرخسية جيوب البوغ فيها بشكل دريقات مستديرة . وهو نوع سام بدرجة كبيرة إذا تم ابتلاعه ، ولكنه أيضاً ينتج زيت السرخس كطارد للديدان .
aspidospermine أَسْبِيدُوسْبِيرْمِين
 لحاء نباتي قلواني يُسْتَحْصَل عليه من شجر الكوبراخ (Quebracho) للمعالجة .
aspirate 1 - يَشْفُطُ ؛ يَرشَف
 2 - شَفَاطَةٌ ؛ رُشَافَةٌ
 1- العلاج بالشفط .
 2- المادة المستخرجة عن طريق الشفط .
 3- كلام يكون أثناءه جزء من القصة الهوائية مسدود ، والتجويف الأنفي مغلق ، و يصبح للتنفس ضوضاء تصنع صفير .
 ومثال عليه أثناء نطق حرف (H) .
aspiration شَفْطُ ؛ رَشْفُ
 1- استنشاق .
 2- الإزالة بالمص ، يستخدم في إزالة السائل الزائد أو الغاز الزائد من تجويف الجسم لإخراج عينات الاختزاع .
 3- عملية سحب أو بزل بارتشاف أو امتصاص الغاز أو السائل أو المواد نصف صلبة من تجويف مغلق بالجسم (مثل شفط الدم من تجويف بالنسيج) .
aspiration needle إِبْرَةٌ شَافِطَةٌ
 إبرةٌ مَجْوُوفَةٌ تُسْتَعْمَل لسحب سائل من جَوْفٍ ، عندما توصلُ بأنبوب شفط مرتبط بإحدى نهايتها .
endometrial aspiration شَفْطُ بِطَانَةِ الرَّحْمِ
meconium aspiration شَفْطُ الْعَقِي
 شفط من العقي للجنين أو المولود حديثاً ، وقد

يحدث في الانخماص ، والنفخ ، واسترواح الصدر ، والالتهاب الرئوي .
vacuum aspiration شَفْطُ بِالْتَّخْلِيَةِ
 إزالة محتويات الرحم عن طريق الإخلاء باستخدام مكشطة مجوفة أو قنية داخل الرحم .
aspirator شَفَاطَةٌ ؛ رَشَافَةٌ
 أي جهاز يستخدم لإزالة السوائل والغازات بالمص من التجاويف التي تحتوي عليها . (في طب الأسنان) : آلة أو أداة ماصة تنتج مصاً ذا حجم عال وتفرغ منخفض ، وتستخدم لمص الفضلات الناتجة عن التدخل السني أو اللعاب أو الدم من الفم بسرعة عالية خلال مداواة الأسنان .
Dieulafoy's aspirator شَفَاطَةٌ دِيُولَافُوَا
 أداة قديمة كانت تُسْتَعْمَل للزلز القطني .
root canal aspirator شَفَاطَةٌ قَنَاةُ الْجَذْرِ
aspirin أَسْبِيرِين
 حمض الأسيتيل ساليسيليك ، دواء له أثر مضاد للالتهاب ، ومسكن ، ومضاد للحمى . وهو نموذج للعوامل المضادة للالتهاب اللاستيرويدية ، والتي تكون آلية عملها بإبطال أثر تصنيع البروستاجلاندين . يستخدم في تخفيف الألم أو الحمى وفي علاج التهاب المفاصل الروماتويدي وفي الفصال العظمي .
 ولأنه يثبط الصفائح الدموية ، فهو يستخدم لتقليل خطورة الهجمات الإقفارية الانتقالية في الإصابة الخمية الوعائية .
asplenia انْعِدَامُ الطَّحَالِ
 غياب الطحال .
functional asplenia انْعِدَامُ الطَّحَالِ الوَظِيفِي
 انعدام وظيفة الطحال كما في فقر الدم المنجلي في الأطفال .
asplenic عَدِيمُ الطَّحَالِ
 يتعلق بانعدام الطحال ، سببه غياب الطحال
asporogenic عَدِيمُ الأَبْوَاغِ
 (=asporogenous) (=asporous)

لا يُنتج الأبواغ ، لا يتكاثر بالأبواغ ؛ ليس له أبواغ حقيقية . في الكائنات الدقيقة .

assanation **إِصْحاح**؛ **حِفْظُ صِحَّةِ البِيئَةِ**
(=sanitation)

استخدام المعايير المصممة للارتقاء بالصحة العامة ومنع الأمراض وتطبيق الشروط البيئية المناسبة للحصول على الصحة المرغوبة .

assault **1 - اغْتِصاب**
2 - اَعْتداء

(أ) التهديد بلمس غير مشروع من شخص آخر .
(ب) محاولة متعمدة لإيذاء شخص ما .
(ج) الاعتداء بالهجوم العنيف المفاجيء ، كما يحدث في الجرائم وحالات الاغتصاب .

assay **مُقايِسَة**

قياس كمية مكون ما من الخليط ، أو قياس الفاعلية البيولوجية أو الصيدلانية لدواء ما .

antigen capture assay **المقايِسَة بالتقاط المستضد**

قياس يستخدم للتعرف على الكميات الصغيرة من المستضد في المحلول . يتم تثبيت الكميات الكبيرة من أضداد المستضد المرغوب فيه على مطرس صلب ، وعليه يمر المحلول ، ويمكن التعرف على المستضد المستبقى في المطرس بالتفاعل مع الأضداد .

biological assay **مُقايِسَة بَيولوجِيَّة**

(= bioassay)

تعيين قوة أو تركيز مركب بواسطة تأثيره على الحيوانات الحية (بما فيها البشر) ، أو الأنسجة المعزولة ، أو الجراثيم ، مقارنة بتحليل خصائصه الكيميائية أو الفيزيائية .

blastogenesis assay **مقايِسَة تنامي الأرومة**

(= مقايِسَة

proliferation test) **تكاثر اللمفاويات**

اختبار وظيفي لقدرة اللمفاويات على الاستجابة لمحددات التفتل ، أو لمستضدات محددة ، أو لخلايا خفيفة . يتم زرع اللمفاويات مع أو بدون منبه لأيام عديدة ، ثم تزرع لعدة

ساعات مع التيميددين الموسوم بـ H^3 . ويشار إلى نسبة استرداد التيميددين في المزارع المنبهة وتلك الشاهدة على أنه «منسب التشبيه» ، أو «نسبة التنبيه» .

cancer antigen 125 **مقايِسَة المستضد**

السرطاني 125

(CA 125) assay **تحديد مستوى المستضد السرطاني (CA125)**

في المصل عن طريق المقايِسَة المناعية الإشعاعية بعد التفاعل مع ضد فأري محدد أحادي النسيلة ، يستخدم في تشخيص النساء المشتبه في إصابتهن بسرطان الرحم الظهاري ؛ وهو إجراء للمساعدة على التشخيص ، أو للتنبؤ بوقوع الانتكاس .

cell-mediated lympholysis **مقايِسَة انحلال**

اللمفاويات المتواسط بالخلايا (CML) assay

انحلال اللمفاويات المتواسطة بالخلايا ، هو ضرب من تقنيات مزرعة اللمفاويات المختلطة ، وهي اختبار وظيفي لقدرة اللمفاويات السامة للخلايا على قتل الخلايا المستهدفة . يتم زرع اللمفاويات من فردين مختلفين لمدة أيام عديدة ، حيث يتم منع إحدى المجموعتين من التكاثر بواسطة المعالجة بالإشعاع أو الميتموسيسين ؛ ثم تُزرع لعدة ساعات مع الخلايا المستهدفة الموسومة بالكروم Cr^{51} المتماثلة الهلا (HLA) مع الخلايا المنبّهة . يتم قياس السمية الخلوية على أنها النسبة المئوية للـ Cr^{51} المنبعثة من خلايا مستهدفة بعينها ، مقارنة بالنسبة المئوية للـ Cr^{51} المنبعث من الخلايا الشاهدة .

Clauss assay **مقايِسَة كلاوس**

(= طريقة كلاوس)

نوع من مقايِس ات الفبرينوجين شبيهه باختبار زمن الثرومبين ؛ فيقدر مستوى الفبرينوجين الفعال بإضافة كاشف الفبرين إلى البلازما ، واحتساب الزمن اللازم لتحول الفبرينوجين إلى الفبرين .

competitive protein **مُقايِسَة الرَبْط البروتيني**

binding assay **التنافسِي**

مقاييس بروتينية تنافسية تتنافس فيها اللجينات المعلمة وغير المعلمة على الأماكن الموجودة على الحوامل التي للنوعين نفس الأحقية فيها . يتناسب تركيز اللجينات غير المعلمة عكسياً مع كمية اللجينات المعلمة .

competitive radioligand assay **مُقايِسةُ اللاجنِ المُشعِ التنافسي**

مقاييس تستخدم فيها طريقة القوسين بالنظائر المشعة ، والربط النوعي (بيولوجيا) للكواشف ، مثل المقاييس المناعية الإشعاعية ، ومقاييس ربط البروتين التنافسي أو مقاييس المستقبلات المشعة .

complement binding assay **مُقايِسةُ رِبْطِ المُتَمِّمةِ**

هي تَبَيُّتُ المُتَمِّمةِ .

انظر تحت **complement fixation** .

D-dimer assay **مُقايِسة ديمِر- D**

أية مقاييس مناعية لتحليل بروتين الـ D- ديمر . يتم رفع المستويات في الخثار الوريدي العميق ، وفي احتشاء عضل القلب الحاد ، وفي الانصمام الرئوي ، وفي الذبحة غير المستقرة ، وفي التخثر المنتشر داخل الأوعية (DIC) . تسمى أيضاً اختبار ديمر- D (D-dimer test) .

E rosette assay **مُقايِسة الزهيرة E**

مقاييس للخلايا اللمفاوية التائية في البشر مستندة على وجود مستقبلات معينة على الخلايا التائية لمستضد كريات الدم الحمراء للخرف . تربط الخلايا التالية بحلقة من الكريات الحمراء تسمى الزهيرة E ، وتُعدّ باستخدام عدادة الكريات .

EAC rosette assay **مُقايِسة الزهيرة EAC**

مقاييس للخلايا اللمفاوية البائية في البشر باستخدام المستقبلات المتممة ، وهي واصمة للخلايا البائية . تمزج خلايا الدم الطرفية بكريات الدم الحمراء ، والجلوبولين المناعي M (IgM) المضاد للكريات الحمر ، والمتممة الناقصة لـ C5 (لمنع انحلال كريات الدم الحمراء) . وتكون الكريات الحمراء المغلفة

بالأضداد والمتممة ، زهيرات مع الخلايا البائية والتي تخصي باستخدام عدادة الكريات .

enzyme-linked immunosorbent assay **مُقايِسةُ المُتمِّزِ المناعيِّ المرتبِطِ بالإنزيم**

(=ELISA) (=إليزا)

أية مقاييس مناعية إنزيمية تستخدم متفاعلاً مناعياً مرتبباً بالإنزيم (Enzyme-labeled immuno-reactant) ومُتمِّزاً مناعياً (Immunosorbent) . ويمكن استعمالُ ضروبٍ مختلفةٍ من الطُّرُق [مثل الربط التنافسي بين المتفاعل الموسوم وآخر مجهول غير موسوم ، أو طريقة الشطيرة (Sandwich technique) حيث يرتبط المتفاعل المجهول بكلٍّ من المُتمِّزِ المناعيِّ والضد الموسوم] لقياس التركيز المجهول .

fibrinogen assay **مُقايِسة الفبرينوجين**

مقاييس لمستوى الفبرينوجين في عينة البلازما . يضاف كاشف ثرومين إلى العينة المخففة ، ثم تتم مقارنة الوقت اللازم لتكون جلطات بالوقت المحتاج إليه لمعرفة الكمية المحددة من الفبرينوجين .

four-point assay **المُقايِسة رباعية النقاط**

مقاييس مستندة على خليط من جرعتين من مادة الاختبار وجرعتين من المادة الثابتة .

gel retardation assay **مُقايِسة تخلف الهلام**

مقاييس تستخدم لتعيين ما إن كان بروتين معين سيرتبط بالدنا ، أو لتعيين بعض خصائص مثل هذا الارتباط . يتم حضن البروتين مع أو بدون الحمض النووي تحت ظروف متباينة ، ومن ثم تتم مقارنة التحركات الرحلانية الكهربية للعينات .

hemolytic plaque **مُقايِسة حالة**

الدم اللويحية assay

مقاييس كمية لعد الخلايا المنتجة للأضداد ، يتم حضن اللمفاويات المُحَثَّة من الكريات الحمراء للخرف (SRBCs) مع الأجار . وبعد الحضن ، تتم إضافة المتممة ، مما يؤدي لحل الخلايا (SRBCs) . يتم عد اللويحات ، وتعامل كعدد

الخلايا المكونة للويحات .
immune adherence مقايسة الالتصاق المناعي
hemagglutination assay بالتراص الدموي (IAHA)
 تفاعل التراص بين معقدات المستضد - الضد أو الخلايا المغلفة بالأضداد والخلايا المشعرة - الكريات الحمراء البشرية عادة - والتي تحمل مستقبلات المتممة ، والذي يستخدم كنظام للاستشعار في اختبارات تثبيت المتممة .
immune assay مقايسة مناعية (=immunoassay)
 أي من الطرائق العديدة لتحديد الكمي للمواد الكيماوية التي تستغل الارتباط العالي النوعية بين المستضد أو الحائمة وبين الأضداد المثلية ، بما فيها المقايسة المناعية الإشعاعية ، والمقايسة المناعية الإنزيمية ، والمقايسة التآلفية .
immunofluorescence مقايسة التآلف المناعي (IFA)
 أية مقايسة مناعية تستخدم فيها أضداد أو مستضدات موسومة بالفلوروكروم ؛ والتي توصف على أنها غيرية أو مثلية .
immunoradiometric مقايسة إشعاعية مناعية (IRMA)
 ضرب من المقايسة المناعية الإشعاعية التي يقاس فيها المستضد مباشرة بالأضداد بالتعليم الإشعاعي .
microbiological assay مقايسة ميكروبيولوجية
 مقايسة باستخدام المكروبات .
microcytotoxicity مقايسة التسمم الخلوي المكروي assay
 الطريقة المعيارية لتنميط المستضدات المعروفة سيولوجياً (مستضدات الهلا A ، B ، C) ؛ يتم وضع مصول تنميط متعددة في آبار مزرعة ذات عيار مكروي ، وتضاف لمفاويات الدم المحيطي والمتممة إلى كل بئر ؛ يحدد الخلايا المنحلة النمط الظاهري للهلا .
microhemagglutination مقايسة التراص

assay-Treponema pallidum الدموي المجهري - للولبية الشاحبة
 مقايسة للتراص الدموي المجهري أثناء التقنيات المجهرية ، يستخدم في التحقق من الزهري .
mixed lymphocyte culture مقايسة مزرعة الخلايا للمفاوية المختلطة (MLC) assay
 نوع من اختبار تكاثر اللمفاويات .
radioimmunological assay مقايسة شعاعية مناعية (= radioimmunoassay)
 طريقة بالغة الحساسية والنوعية من المقايسة ، تستخدم التنافس بين المواد الموسومة إشعاعياً وغير الموسومة في تفاعل للمستضد - الضد ، من أجل تعيين تركيز المادة غير الموسومة .
radioimmunoprecipitation assay (RIPA) مقايسة الترسيب المناعي الشعاعي
 ترسيب مناعي يتم التحقق منه باستخدام أضداد أو مستضدات معلّمة إشعاعياً .
radioligand assay مقايسة اللجين المشع
 أي إجراء قياسي تستخدم فيه النظائر المشعة للجينات المعلّمة والروابط البيولوجية المستخدمة في قياس تركيز المستقبلات الخلوية للهرمون في عينة النسيج . ومثال على ذلك ، المقايسة الإشعاعية لمستقبلات الإستروجين في نسيج الثدي .
Raji cell assay مقايسة خلايا راجي
 مقايسة للمركبات المناعية باستخدام خط راجي للخلايا الشبيهة بأرومة اللمفاويات (والمشتق من دم مريض بلمفومة بوركيت) .
stem cell assay مقايسة الخلايا الجذعية
 اختبار لتحديد مدى تأثير الأدوية على السرطان البشري ، وفيه يتم احتضان الخلايا البشرية المتورمة المشتبه بها بأدوية مختلفة ثم يتم تعليقها في أجار على طبقة من الأجار في قاع المزرعة . يتم احتساب مدى تأثير الأدوية بعدد المستعمرات التي تنمو بالقياس إلى عدد المستعمرات على المزارع الضابطة .

Treponema pallidum - مقايضة التراص الدموي

hemagglutination assay - اللولبية الشاحبة
اختبار سيرولوجي لمستضد اللولبية لتشخيص
الزهري باستخدام الكريات الحمراء المتسفحة
للخرف ، والمغلطة بمستضد من ذرية نيكول
(Nichol) من اللولبية الشاحبة ومصل المريض
المتصص بخلاصة لولبيات ريتير (Reiter) لإزالة
الأضداد غير النوعية .

assembler مُجَمِّع

assembling تَجْمِيع

assembly 1 - جَمْعِيَّة

2 - تَجْمَع

World Health Assembly جَمْعِيَّةُ الصِّحَّةِ الْعَالَمِيَّةِ

assessment تَقْيِيمٌ ؛ تَقْدِيرٌ

فحص أو تقييم الحالات المرضية سواء أكانت
عضوية أو نفسية لتحديد التشخيص وشدة
الحالة والمآل وخطة العلاج .

Fugi-Meyer assessment تقدير فوجي - ماير

تقدير ثابت للوظيفة الحركية لجزء بعد الإصابة
العصبية .

functional assessment التقييم الوظيفي

تقدير موضوعي لمستوى المريض الوظيفي ،
يتضمن القدرة على أداء النشاط المعيشي
اليومي ، يتم القيام به لوصف أو تقييم إجراءات
التأهيل .

asset مُمْتَلِكَات

الأشياء أو الأملاك التي يمتلكها شخص أو
مؤسسة أو جهة ما .

capital asset مُمْتَلِكَاتُ رَأْسِ الْمَالِ

جميع الممتلكات الملموسة أو الملموسة
(Tangible asset) ، التي لا يمكن تحويلها
بسهولة إلى نقد ، وهي تبقى أو تُستَبَقَى لفترة
طويلة من الزمن عادة ، بما في ذلك العقارات
والمعدات ، . . . إلخ .

current asset مُمْتَلِكَاتٌ جَارِيَّة

هي الممتلكات على ورقة الميزانية (Balance sheet) ، والتي يتوقع أن تُباع أو تُستعمل بطريقة

في المستقبل القريب ، خلال سنة عادةً أو خلال
دورة اقتصادية ، أيهما أطول . وتشتمل
الممتلكات الجارية على النقد ومُعادلاته
وحساب الذمم والمخزون وجزء من الحسابات
المدفوعة التي ستستعمل خلال سنة
والاستثمارات القصيرة الأجل .

fixed asset مُمْتَلِكَاتٌ ثَابِتَةٌ

تُدْعَى المَلَكِيَّةُ (Property) والثَّوَابِتُ والمعدَّات ،
ويُستعمل هذا المصطلح في محاسبة الممتلكات
والملكية ، ولا يمكن تحويله بسهولة إلى نقد ؛ ولا
يُشار في معظم الحالات إلا إلى الممتلكات
الملموسة أو الملموسة (Tangible assets)
كأصول ثابتة .

intangible asset مُمْتَلِكَاتٌ غَيْرٌ مَلْحُوظَةٌ

هي ممتلكات غير نقدية لا يمكن ملاحظتها أو
رؤيتها ، ولا حتى قياسها فيزيائياً ، وتظهر مع
الوقت أو الجهد ، وتُعرَّف كممتلكات منفصلة .
وهناك شكلان أوليان من هذه الممتلكات ، هما
الممتلكات غير الملموسة القانونية (Legal
intangibles) مثل الأسرار التجارية (Trade
secrets) والممتلكات غير الملموسة التنافسية
(Competitive intangibles) مثل الأنشطة
المعرفية والتعاونية .

noncurrent asset مُمْتَلِكَاتٌ غَيْرٌ جَارِيَّة

هي الممتلكات التي لا يمكن تحويلها بسهولة إلى
نقد أو لا يتوقع أن تصبح نقداً خلال السنة
اللاحقة ؛ مثل الممتلكات الثابتة والممتلكات غير
الملموسة . وعكسها هي الممتلكات الجارية .

tangible asset مُمْتَلِكَاتٌ مَلْحُوظَةٌ

هي الممتلكات التي لها وجود فيزيائي ، مثل
النقد والمعدَّات والعقارات .

Assézat's triangle مثلث أسيزا

[جول أسيزا ، 1876-1832 ، عالم أنثروبولوجيا
فرنسي] .

المثلث الوجهي : منطقة مثلثة تقع بين
القواعد ، والنقطة السنخية ، والأنفي .

assident عَرَضٌ مُرَافِقٌ

يكون في العادة و ليس دائماً ، مرافق لمرض .

1 - وَظِيفَةٌ assignment

2 - تَعْيِين (في وَظِيفَةٍ)

قابل للتَّمَثُّل؛ مَثْوُل assimilable

يمكن تمثيله : قابل للتمثل .

تَمَثُّل assimilation

1- تحول الطعام إلى نسيج حي الابتداء .

2 - في علم النفس ، امتصاص خبرات جديدة

في البناء السيكولوجي : يدل المعنى المباشر

للكلمة على تمثيل الطعام بعد هضمه ،

والمعنى المجازي هو استيعاب الأفكار وفهمها

جيداً .

3- (نبات) : لعل قدرة النباتات على تحويل

العناصر المعدنية إلى مركبات عضوية بفضل

وجود المادة الخضراء في خلاياها ؛ يمتص

النبات في التخليق الضوئي ثاني أكسيد

الكربون الجوي والعناصر والماء من التربة

ويطلق الأكسجين في الجو ، الأمر الذي

يعمل على تنقية الهواء إضافة إلى تحويل

المادة غير الحية إلى مادة حية ؛ ويحتاج ذلك

إلى طاقة يستمدّها النبات من ضوء الشمس

بالدرجة الأولى فهي طاقة ضوئية وقد تكون

طاقة كيميائية ، وتناول العضويات لمواد

جديدة من محيطها ثم دمجها في بناها

الداخلية ؛ وبالتالي ، فإن التمثل هو عمل

تحول به الأحياء المواد الغذائية إلى المواد التي

يتألف منها جسم تلك الأحياء ، وهو عملية

امتصاص الطعام وتحويله إلى نسيج حي

بالجسم .

مُساعد assistant

الشخص الذي يساعد غيره ، معاون .

مُساعدُ طَبِيبِ الأسنان dentist assistant

شخص مجاز للقيام بمساعدة طبيب الأسنان .

مُساعدُ طَبِيبِ medical laboratory

مُختبري assistant

شخص مؤهل علمياً للقيام ببعض الأعمال

المختبرية تحت إشراف طبيب المختبر .

مُساعدُ الصَّيدلي pharmacist assistant

شخص مؤهل علمياً للقيام ببعض أعمال الصيدلة .

مُساعدُ الطَّبِيب physician assistant

شخص تم تدريبه في برنامج معتمد للقيام

ببعض مهام الطبيب ، مثل أخذ التاريخ

المرضي ، والفحص الفيزيائي ، والاختبارات

التشخيصية ، والمعالجة ، وبعض العمليات

الجراحية الصغرى ، . . . الخ . وكلها تحت

الإشراف المسؤول طبيب مرخص .

بؤرة آسمان Assmann's focus

(= ارتشاح (=tuberculous

سُلِّي infiltrate)

[هربرت آسمان ، 1950-1882 ، طبيب

ألماني] .

آفة نضحية مبكرة في السل الرئوي ، تحدث

غالباً في الباحة تحت القمية .

دَرَجَةُ مُشارك associate degree

درجة أكاديمية تمنحها الكليات الأهلية والكليات

الصغيرة والجامعات التي تبلغ مدة الدراسة فيها

أربعة سنوات وكليات التجارة وبعض الكليات

أو الجامعات التي تمنح درجة البكالوريوس عند

إنهاء منهج دراسي مدته سنتان .

دَرَجَةُ مُشاركة في associate degree in

التَّمريض nursing

درجة في التمريض بعد دراسة لمدة ثلاث

سنوات ؛ ويمنح هذا النمط من الدرجات في

الولايات المتحدة من الكليات الأهلية عادةً أو

من مدارس التمريض المشابهة . كما تمنح بعض

الكليات ذات الأربع سنوات هذه الدرجة .

ويكون الحاصلون على هذه الدرجة مؤهلين

للجلوس لامتحان (NCLEX-RN) والتقدم

بطلب للحصول على ترخيص تحت اسم

مُمرضة قانونية (Registered Nurse) .

1 - تَدَاعِي (الأفكار) association

2 - رابطة

3 - تَرابُط (أعصاب؛ وراثَة)

4 - مُشَارَكَة

(أ) حالة يوجد فيها صفتان تحدثان في نفس الوقت .

(ب) في طب الأعصاب : مصطلح مطبق على المناطق الحمية المرتبطة بالقشريات الحركية والحسية ، أي المناطق الحمية التي توصل الباحث الحركية الأولية بالباحة الحسية الأولية .

(ج) في الهندسة الوراثية : مصطلح يدل على وجود صفتين جينيتين مترابطتين في مجموعة بمعدل أعلى من معدلها الطبيعي .

(د) في الطب النفسي : وصلة بين الأفكار والأحاسيس ، خاصة بين الأفكار الواعية وعناصر اللاوعي ، أو تكوين مثل هذه الربطة أي ترابط بين ظاهرتين نفسائيتين كفكرتين أو شعورين نتيجة الخبرة والممارسة والتعلم .

(هـ) مجموعة أفراد أو كيانات اجتماعية تتعاون في سبيل تحقيق هدف معين ، وتدل الكلمة أيضاً على جمعية أو اتحاد مهني .

(و) في علم النبات : مجموعة صغيرة طبيعية من النباتات التي تعيش مع بعضها البعض . وقد رمز هذا المصطلح ، أساساً ، إلى الإشارة إلى الموطن بأكمله مثل غابة من الأشجار الصنوبرية ، ولكنه يشير حالياً إلى مجموعات أصغر بكثير ، ويعني أيضاً مجموعة نباتية سائدة .

(ز) في علم البيئة : جماعة نباتية لها تركيب زهري معين ولها مظهر متمائل وتكون نامية في أحوال بيئية متمائلة ؛ وهي الوحدة الأساسية في علم بيئة الجماعات . ومن المرجح أن تكون مقصورة على جماعات القمّة (الذروة) .

association areas

باحات ترابطية

باحات قشرة المخ التي تترايط مع بعضها البعض وعلى المهاد الحديد بواسطة ألياف عديدة تمر

خلال الجسم الثفني والمادة البيضاء لنصفي كرة المخ ، وتتم في هذه المناطق الكثير من الوظائف الحمية العليا كالوظائف العقلية والعاطفية والذاكرة والتعلم .

association of ideas

تداعي الأفكار

تداعي أفكار سابقة وربطها مع أفكار أو حوادث لاحقة .

backward association

ترابطٌ رجُعاني

إذا تم تقديم منبهين (م) بترتيب زمني ، م1 ثم م2 ، فسيكون الارتباط النمطي القدماني (م1 - م2) . وعلى أية حال ، ففي بعض الأحيان ، هناك دليل أيضاً على وجود ارتباط عكسي . نمطياً ، تكون الارتباطات الرجعانية أضعف من تلك القدمانية . على سبيل المثال ، إذا قمت بدراسة لغة أجنبية بحفظ الكلمات العربية - الإنجليزية ، سيمكنك أنفاً تعلم بعض الأمور عن الإنجليزية - العربية ، لكن الأفضل أن تدرس في الاتجاهين كليهما .

charge association

ترابط الشحنة

متلازمة للعيوب المترافقة ، تتضمن ثلاثية العين ، وشذوذ القلب ، ورتق قمع الأنف ، والتخلف ، والشذوذ التناسلي والأذني . في العادة يكون الشلل الوجهي ، والفالج الحنكي ، وعسر البلع موجودين ، وقد تم افتراض الانتقال العائلي .

clang association

تلاحُن

(=clanging)

نمط من الحديث يحكم فيه اختيار الكلمات الصورة ، وليس المعنى ، بينما تحل القافية والجناس محل المنطق . تُرى عادة في مرضى ونوبات الهوس .

dream associations

تداعيات الأحلام

أفكار أو عواطف ترتبط بأحلام سابقة وتؤثر على سلوك الشخص وتكتشف بالتحليل النفسي .

free association

تداعي الأفكار الحر

وسيلة سيكولوجية تحليلية فيها يتم تشجيع

المريض على وصف المرتبط من الأفكار والأحاسيس كما تظهر تلقائياً خلال التحليل النفسي .

associous

مُرْتَبِط

assonance

سَجَع

تكلّم متشابه الفواصل .

assortment

تَفَارُز

توزيع الكروموسومات العشوائي إلى الجاميتات إذ توجد في خلايا الكائن مجموعتان متماثلتان من الكروموسومات أحدهما مستمدة من الأب والأخرى من الأم ، وتنقسم هاتان المجموعتان في طور الصعود في الانقسام الانتصافي عشوائياً إلى مجموعتين جديدتين تمر كل منهما إلى أحد قطبي الخلية فتبقى مجموعة واحدة من الكروموسومات في الجاميتات بعد الإنقسام والتي يمكن أن تكون أبوية أو أمومية أو مختلطة .

assumption of risk

اِفْتِرَاضُ الخَطَر

اعتقاد قائم على نتاج مناقشة أو جدل كأساس لاستنتاج أو استدلال يخلط بينه عادة وبين الافتراض والذي هو عبارة عن خاتمة في نهاية مناقشة أو استدلال مبني على أساس بيانات تجريبية .

assurance

1 - ضَمَان

2 - تَطْمِين

quality assurance

ضَمَانُ الجُودَة

برامجٌ للتقييم الدّوريّ للأنشطة الطبيّة والتّمرّضية لتقييم جودة الرعاية الطبيّة .

quality assurance

برنامج ضَمَان

program

الجُودَة

مراجعة سجلات متتقة لمرضى المستشفى من قبل أعضاء من الهيئة الطبية ، بهدف تقييم نوعية وفعالية الرعاية الطبية المقدمة في المستشفى وفقاً لمعايير معتمدة عالمياً ، ولتخطيط أنشطة التعليم المستمر للأطباء .

assurin

أَسُورِين

مادةٌ في الدماغ .

astacene

أَسْتاسِين

(=astacin)

صبغ في القشريات .

astasia

تَعَدُّرُ الوُقُوفِ؛ اللّاوُقُوفِيَّة

عدم تناسق حركي مع عدم القدرة على الوقوف .

astasia abasia

تَعَدُّرُ الوُقُوفِ والمَشْيِ

عدم التناسق الحركي مع عدم المقدرة على الوقوف أو على الخطو بالرغم من استطاعة المصاب تحريك ساقيه وأطرافه عند جلوسه أو استلقائه وقد يكون ذلك بسبب هستيري . يسمى أيضاً (Abasia-astasia) .

astatic

متعلق بتَعَدُّرُ الوُقُوفِ

astatine

أَسْتَاتِين (العنصر الخامس والثمانون)

عنصر اصطناعي مشع ، رقمه الذري 85 ، ووزنه الذري 210 ، ورمزه At . يتم تحضيره بقذف البزموت بجسيمات ألفا في السيكلوترون . عمره النصفى 75 ساعة ويستخدم في بعض حالات فرط الدرقية .

astaxanthin

أَسْتَاذَانْثِين

صبغ في بيوض الإربيان .

asteatodes

نَدْرَةُ الزُّهْم

(=asteatosis)

أي مرض يتميز بوجود قشور جافة دقيقة على سطح الجلد يحدث معها غياب أو نقص في الإفراز الزهمي .

astemizole

أَسْتِمِيزُول

مضاد لمستقبله الهيستامين H₁ يستخدم في علاج الشرى المزمن والتهاب الأنف الأرجي الموسمي (حمى الكلا) .

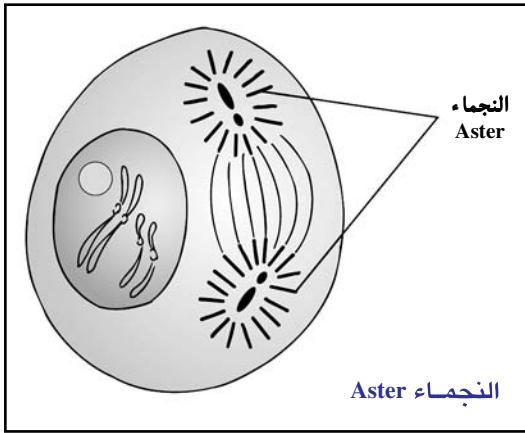
aster



1 - النَجْمَاء (بنية خلوية)

2 - النَجْمِيَّة (جنس نبات زهري)

1 - عضي نجمي الشكل حول الجسم المركزي أثناء الانقسام الانتصافي والفتيلي ، وهي مجموعة من النبيت المغزلية المسدودة (غير منفذة عند الأطراف) تشع من مريكزات الخلايا القسومة من النباتات الدنيا وجميع



الحيوانات . وظيفتها لانزلال غامضة لكن لا يبدو أن لها علاقة بتشكيل المغزل .

2- جنس زهر من المركبات الأسطورية .

نجماء النطفة sperm aster

المركز ذو الإشعاعات النجمية ، الذي يسبق طليعة النواة الذكرية أثناء الإخصاب .

Asteraceae المركبات

(=Compositae)

(نبات) : فصيلة كبيرة من الأعشاب الزهرة ، والشجيرات ، والأشجار ، من ذوات الفلقتين وحيدات التوزيعية أي الفعالة ، وتقسم إلى ثلاث قبائل هي : لسينية الزهر ، والشعاعية ، وأنبوية الزهر .

astereocognosy عمه التجسيم

(=astereognosis)

فقد أو نقص في القدرة على فهم شكل وطبيعة الأشياء ، بمجرد لمسها وتحسسها .

asteric لانجمي

asterion TA النجمي ؛ الكويكبة

نقطة التقاء الدروز الجداري السهمي والقدالي والحشائي واللامبي : نقطة على سطح الجمجمة تكون ملتقى العظم الصدغي والعظم القذالي والعظم الجداري ؛ وهى علامة لقياس الرأس .

asterisk نجمه

asterixis الارتعاش الخافق ؛ اللاتباتية

اضطراب حركي يصاحبه تقطع في وضع ما ،

وكتييجة للتقطع في انقباض المجموعة العضلية . وهو صفة مصاحبة للغيوبة الكبدية لكن توجد أيضاً في العديد من الحالات الأخرى .

1 - غير متصل بالقصّ asternal

2 - عديم القصّ

غير متصل بالقص ، أو متعلق بانعدام القص ؛ عديم القص .

asternia انعدام القصّ

غياب خلقي للقص .

asteroid نجماني

على شكل نجم ، يشبه النجماء .

asterubin أستيروبين

مادة قلوانية من نجم البحر .

asthen(o)- سابقة بمعنى وهن

تركيب لغوي يعطي معنى نقص القوة أو الضعف .

asthenia وهن

1 - غياب أو فقدان القوة والطاقة ، الضعف .

2- (طب نفسي) : تم استخدام هذا المصطلح على نطاق واسع في فترات سابقة حيث يوجد في مراجع الطب النفسي القديمة تعبير الوهن النفسي والوهن العصبي ولكنه لا يظهر في التصنيفات الحديثة .

asthenia gravis وهن نخامي

hypophyseogena وخيم

ضعف وخيم مع هزال وشيخوخة مبكرة بسبب تحطم الغدة النخامية في مرض سيموندز (Simmond's disease) .

asthenia universalis وهن شامل

تدلي الأحشاء البنوي مع ونى معدي معوي مع ميل تجاه الوهن العصبي .

cutaneous asthenia وهن جلدي

1 - مرض يصيب المشية والخراف ، مماثل لمتلازمة إهلرز - دانلوس البشرية ، يصبح الجلد هشاً ومن السهل تمزيقه ؛ بسبب نشاط منخفض للبروكولاجين-N اندوبيبتيدس .

متعلق أو يتصف بالوهن .
asthenobiosis وَهْنُ الْحَيَوِيَّةِ
 حالة من نقص النشاط البيولوجي تشبه البيات الشتوي أو الهجوع الصيفي لكنها لا تتصل مباشرة أو تعتمد على الحرارة والرطوبة .
asthenocoria وَهْنُ مُنْعَكْسِ الْحَدَقَةِ
 بطء في الانعكاس الحدقي ، كما يرى في قصور الكظر . يسمى أيضا (Arroyo's sign) .
asthenope وَهْنُ الْبَصَرِ
 شخص مصاب بوهن البصر .
asthenophobia رُهَابُ الْوَهْنِ
 الخوف من الضعف والوهن .
asthenopia وَهْنُ الْبَصَرِ
 ضعف البصر وسرعة تعب العين عند الإبصار مع ألمها وصداع وضبابية البصر . كان فيما مضى مصطلح تشخيصي ، والآن يستخدم كمصطلح وصفي بالأساس .
accommodative asthenopia وَهْنُ الْبَصَرِ التَّكْيِيفِي
 وهن في البصر بسبب إجهاد في العضلة الهدبية .
asthenopia dolorosa وَهْنُ الْبَصَرِ الْمُؤَلِّمِ
 وهن البصر بسبب تشنج العضلة الهدبية .
glare asthenopia وَهْنُ الْبَصَرِ الْوَهْجِي
 وهن البصر بسبب وهج الشمس ، عادة الوهج غير المباشر المنعكس من الجليد مثلاً .
muscular asthenopia وَهْنُ الْبَصَرِ الْعَضَلِي
 وهن البصر بسبب ضعف عضلات العين الخارجية .
nervous asthenopia وَهْنُ الْبَصَرِ الْعَصَبِيِّ
 1- بسبب اضطراب وظيفي .
 2- وهن البصر كعرض لمرض عصبي ويتصف بتعب العين وتضييق الساحة البصرية .
neurasthenic asthenopia وَهْنُ الْبَصَرِ بِالْوَهْنِ الْعَصَبِيِّ
 وهن البصر الناتج عن الإصابة بالوهن العصبي .

2- متلازمة إهلز - دانلوس .

muscle asthenia وَهْنٌ عَضَلِيّ
 (=myasthenia)

ضعافة العضلات ، أي شذوذ عضلي بنوي .

myalgic asthenia وَهْنٌ عَضَلِيّ مُؤَلِّم
 أية حالة تتميز بإحساس عام بالضعف والألم العضلي .

neurocirculatory asthenia وَهْنٌ عَصَبِيّ دَوْرَانِيّ
 متلازمة تتصف بالخفقان وضيق النفس والشعور بالتعب والخوف من التحرك والانزعاج خصوصاً عند القيام بأي مجهود حركي مهما كان بسيطاً ، ويعتبرها البعض بأنها من علامات عصاب القلق . وقد يكون فرط التنفس والاستجابات المستقلة هي السبب في توليد هذه الأعراض . يسمى أيضا (Da Costa's syndrome) ، و (Effort syndrome) ، و (Irrita-ble heart) أو (Soldier's heart) .

neurotic asthenia وَهْنٌ عَصَبِيّ
 (=neurasthenia)
 مصطلح للدلالة على متلازمة الضعف والتعب العقلي والجسدي المزمن ، والذي كان يُعتقد أنه ناتج عن إرهاق الجهاز العصبي .

periodic asthenia وَهْنٌ دَوْرِيّ
 حالات من الوهن الشديد تعاود بين فترة وأخرى .

tropical anhidrotic asthenia الوهن الاستوائي ناقص التعرق
 حالة نادرة تحدث تحت ضغط الحرارة الشديدة ، وفيها تسبب الدخنية الغائرة احتراقاً تاماً في الغدد العرقية ، ليحدث انقطاع التعرق واحتباس للحرارة قد يؤدي إلى إنهاك حراري مع ضعف وضيق تنفسي ، وتسرع القلب ، وارتفاع في درجة حرارة الجسم ، وهط . يسمى أيضاً (Sweet retention syndrome) و (Thermogenic anhidrotic) .

asthenic 1 - وَهْنِيّ
 2 - وَهْنِيّ

retinal asthenopia وَهْنُ البَصَرِ الشَّبَكِي

وهن البصر الناتج عن التعرض للوهج .

tarsal asthenopia وَهْنُ البَصَرِ الجَفْنِي

وهن بصري يتسبب عن لا بؤرية غير منتظمة تتج عن ضغط الأجفان على القرنية .

asthenopic وَاهِنُ البَصَرِ

يتصف بوهن البصر .

asthenospermia وَهْنُ النُّطَافِ

انخفاض في حيوية النطاف .

asthenoxia عَدَمُ أكْسَدَةِ الفَضَلَاتِ

نقص في القدرة على أكسدة الفضلات .

asthma رَّبْو

مرض مزمن يتميز بالتهاب السبل الهوائية وازدياد استجابتها لمنبهات مختلفة ، مما يتسبب في درجات مختلفة من انسداد السبل الهوائية ، وهو اضطراب التهابي تلعب العديد من الخلايا دوراً في حدوثه ، بما فيها الخلايا البدنية واليوزينات . ويسبب هذا الالتهاب أعراض تترافق مع انسداد واسع في السبل الهوائية لدى الأشخاص المهيئين ، وهذا الانسداد متغير في شدته ، ومعكوس غالباً - إما عفوية أو بالمعالجة . كما يسبب هذا الالتهاب ازدياداً مرافقاً في استجابة السبل الهوائية للعديد من المنبهات . يسمى أيضاً (Bronchial asthma) و (Spasmodic asthma) .

abdominal asthma رَّبْو بَطْنِي المُنْشَأِ

ربو ناتج عن الإصابة بمرض بطني .

allergic asthma رَّبْو أَرْجِي

alveolar asthma رَّبْو سَنْخِي

asthma convulsivum رَّبْو اخْتِلَاجِي

(=bronchial asthma) (= رَّبْو قَصْبِي)

atopic asthma رَّبْو تَأْتَبِي

(=allergic asthma) (= رَّبْو أَرْجِي)

ربو ناتج عن التأب (أرجي تأتبي) ، بسبب ثمة عامل موجود في البيئة . يبدأ عادة في الطفولة وفي الغالبية العظمى من الحالات قبل سن الثلاثين .

bacterial asthma رَّبْو جُرْثُومِي

ربو ناتج عن الإصابة بالجراثيم ، غالباً في الجهاز التنفسي .

bakers' asthma رَّبْو الخبازِين

في العادة شكل خفيف من الربو المهني ويرى لدى العاملين بالخباز ، بسبب استنشاق الدقيق . بعض الحالات بسبب بعض الملوثات مثل وجود السوس في الدقيق .

bronchial asthma رَّبْو قَصْبِي

bronchitic asthma رَّبْو التَّهَابِ القَصَبَاتِ

(=catarrhal asthma) (= رَّبْو نَزْلِي)

ربو مصحوب بالتهاب القصبات ، عادة ما يوجد بعض الأزيز الزفيرى مع التهاب القصبات بسبب الانسداد بفعل المخاط اللزج ، لكن في بعض الحالات قد يكون هناك سبب انقباضي ، ومن الممكن ، بطبيعة الحال ، أن يصاحب الربو الحقيقي بالتهاب القصبات .

cardiac asthma رَّبْو قَلْبِي المُنْشَأِ

ضيق تنفس انتيابي ليلي يحدث مُصاحِب بأمراض القلب ، مثل فشل البطين الأيسر .

cat asthma رَّبْو قَطَطِي المُنْشَأِ

ربو تأتبي يأتي مع استنشاق وبع القطط في الأشخاص المحسسين .

catarrhal asthma رَّبْو نَزْلِي

(=bronchitic) (= رَّبْو التَّهَابِ القَصَبَاتِ)

colophony asthma رَّبْو القَلْفُونِي

نوع من الربو المهني يصيب العاملين في صناعة الإلكترُونيات بسبب استنشاق أبخرة راتنج القلفونية ، والتي تستخدم في لحام الأجزاء ببعضها .

cotton-dust asthma رَّبْو غِبَارِ القُطْنِ

cough variant asthma رَّبْو متفاوِت السعال

ربو يتصف بأزيز خافت و سعال غير منتج وحاد يستمر لعدة ساعات في اليوم .

cryptogenic asthma رَّبْو مَجْهُول السبب

ربو داخلي المنشأ .

cutaneous asthma ربوٌ جلديُّ المنشأ
ربو ناتج عن الإصابة بمرض جلدي .

diisocyanate asthma ربوٌ الادي إيزوسيانات
(= isocyanate asthma) ربوٌ الإيزوسيانات) ، بسبب الحساسية
لديايزوسيانات الطولوين و المواد المماثلة له .

dust asthma ربوٌ الغبار
ربو تأتي بسبب استنشاق الغبار . ينتج العديد
من الحالات عن وجود سوس في الغبار المنزلي
وبعض الحالات سببها الحساسية لوبغ
الحيوانات .

Elsner's asthma ربوٌ السنر
(= angina pectoris) (= ذبحةٌ صدريةٌ)
(= Heberden's asthma) (= ربوٌ هيبيردين)
ألم وخيم خائق في الصدر ، كثيراً ما يشع من
التأمور (Precadium) إلى الكتف ، غالباً
الأيسر ، نزولاً إلى الذراع ، بسبب إقفار عضلة
القلب الناتج عادة من مرض تاجي .

emphysematous asthma ربوٌ نفاخي
ربو مصحوب بالنفاخ .

essential asthma ربوٌ أساسي
(= true asthma) (= ربوٌ حقيقيٌ)
هو المرض المزمّن الناتج عن التهاب السبل
الهوائية وازدياد استجابتها لمنبهات مختلفة .

exercise-induced asthma الربو الناشئ عن
التمرين
ربو ناتج عن ضيق السبل الهوائية يحدث أثناء
النشاط المتوسط والمفرط .

extrinsic asthma ربوٌ خارجي المنشأ
1- ربو بسبب بعض العوامل البيئية ، في العادة
ربو تأتي . في العادة يكون البدء في
الطفولة وفي الغالب بعد سن الثلاثين .
2- ربو تأتي .

food asthma ربوٌ طعامي المنشأ
ربو تأتي يأتي مع ابتلاع بعض الأطعمة ، والتي
يكون الشخص حساساً لها .

grinders' asthma ربوٌ الطحّانين

ربو مهني ينتج عن استنشاق الغبار الناتج عن
طحن الحبوب .

hay asthma ربوٌ الكلا
المرحلة الربوية من حمى الكلا .

Heberden's asthma ربوٌ هيبيردين
(= angina pectoris) (= ذبحةٌ صدريةٌ)
انظر تحت angina pectoris .

horse asthma ربوٌ الخيل
ربو تأتي بسبب الأرجية للخيل ومنتجات
الخيول .

humid asthma ربوٌ رطب
ربو فرط الدرقية

hyperthyroid asthma ربو مصاحب لفرط نشاط الغدة الدرقية .

infective asthma ربوٌ عدوائي المنشأ
ربو ناتج عن الإصابة بمرض عدوائي .

intrinsic asthma ربوٌ داخلي المنشأ
ربو بسبب اضطراب فيسيولوجي باثولوجي
وليس بسبب عوامل بيئية . في العادة يكون في
البالغين . يسمى أيضاً (Cryptogenic asthma) .

Kopp's asthma ربوٌ كوب
(= laryngismus stridulus) (= تشنجُ الحنجرة
الصريري)
هو تشنجُ الحنجرة الصريري .
انظر تحت laryngismus stridulus .

Millar's asthma ربوٌ ميلار
(= laryngismus stridulus) (= تشنجُ الحنجرة
الصريري)

millers' asthma ربوٌ الطحّانين
ربو مهني يصيب العاملين بالطواحين ، بسبب
استنشاق غبار الحبوب .

miners' asthma ربوٌ المعدّنين
ضيق التنفس الناتج عن السمار الفحمي أو أي
من أنواع تغبر الرئة الأخرى .

nasal asthma ربوٌ أنفي
ربو بسبب مرض في الأنف .

nervous asthma ربوٌ عصبي
الربو المرسب بفعل الضغوط الانفعالية .

occupational asthma ربو مهني
ربو تأنيبي في طبيعته ، بسبب استنشاق عوامل مهيجة في مكان العمل .

pollen asthma ربو الطلع
الربو الربيعي الناتج من استنشاق غبار طلع الأزهار .

potters' asthma ربو الخزافين
ربو مهني يصيب العاملين في صناعة الخزف نتيجة لاستنشاق أبخرة السليكا .

printers' asthma ربو الطباعين
الربو التالي للتعرض للرش بصمغ السنط (Gum acacia) والكحول الأيزوبروبيلي في الطباعة .

reflex asthma ربو انعكاسي
ربو بسبب رد فعل انعكاسي لحالة أخرى .

Rostan's asthma ربو روستان
(=cardiac asthma) (= ربو قلبي)
(=angina pectoris) (=ذبحة صدرية)
ربو يحدث بصورة مترافقة مع أمراض القلب ، مثل فشل البطين الأيسر .

sexual asthma ربو الجماع
ربو يتربسب بفعل الجماع الجنسي .

spasmodic asthma ربو تشنجي
الربو القصبي .

steam-fitters' asthma ربو مصلحي المراحل البخارية
(=asbestosis asthma) (= ربو أسبستي)
ربو مهني لدى العاملين في البخار ، يصاحبه داء الأسبست .

stone asthma ربو تحصي القصبات
ربو ناتج عن وجود حصيات في القصبات .

strippers' asthma ربو النساجين
ربو مصحوب بأعراض

symptomatic asthma مصطلح يدل على الربو الثانوي لمرض عضوي آخر .

thymic asthma ربو توتي المنشأ
مصطلح يدل على أرجية تحصل عادة لدى

الأطفال ، وتترافق مع تضخم التوتة ونوبات انتيائية من الربو وميل إلى الموت المفاجئ .

true asthma ربو حقيقي
(=essential asthma) (= ربو أساسي)
مصطلح يدل على الربو الأساسي .
انظر تحت essential asthma .

western red cedar asthma ربو الأرز الغربي الأحمر
ربو مهني يصيب العاملين في مصانع الأخشاب ، والتجارين ، والأشخاص الآخرين الذين يعملون في صناعة الأخشاب . العامل المسبب هو في الغالب حمض البليكاتييك الموجود في الخشب .

Wichmann's asthma ربو ويشمان
(=laryngismus stridulus) (= تشنج الحنجرة الصريري)
هو تشنج الحنجرة الصريري .
انظر تحت laryngismus stridulus .

asthmatic 1 - ربوي
2 - مصاب بالربو (مربو)
متعلق بالربو أو يتأثر به .

asthmaticiform ربوي الشكل
يحاكي الربو .

asthmaticoid شبيه الربو
(=asthmoid)
ذو أعراض تشبه أو تحاكي أعراض الربو .

asthmogenic محدث الربو؛ مولد الربو
يسبب الربو .

asthmoid شبيه الربو
انظر تحت asthmaticoid .

astigmagraph مخطاط اللابورية
جهاز للتحقق من اللابورية .

astigmatic 1 - مصاب باللابورية
2 - متعلق باللابورية
متعلق باللابورية أو يتأثر بها .

astigmatism اللابورية
(=astigmatia)

عدم انتظام تحدب سطوح العين الانكسارية مما يسبب عدم تركيز الصورة المولدة على الشبكية في بؤرة واحدة بل تنتشر إلى مساحة واسعة نسبياً مما يولد صوراً مشوشة للأجسام المرئية وينتج ذلك عن كون قطر التحدب في أحد المستويات أطول أو أقصر من قطره في المستوى العمودي عليه .

acquired astigmatism لأبورية مكتسبة

لا بؤرية تحدث بسبب مرض أو إصابة في العين .

astigmatism against لأبورية

the rule معاكسة للقاعدة

(=inverse astigmatism) (= لأبورية عكسية)

لا بؤرية فيها يكون الانكسار الأكبر بطول خط الطول الأفقي . تسمى أيضاً (Inverse astigmatism) .

astigmatism with لأبورية مطردة

the rule (مسايرة للقاعدة)

لا بؤرية تكون فيها خطوط الطول الرأسية هي التي يحدث بها الانكسار الأكبر . تسمى أيضاً (Direct astigmatism) .

compound astigmatism لأبورية مركبة

لا بؤرية مركبة في كل خطوط الطول عن طريق مدّ البصر أو الحسر .

compound myopic astigmatism لأبورية حصرية

مركبة

لا بؤرية مترافقة مع حسر بصر العين ، لا بؤرية فيها كل خطوط الطول حصرية ، وكل من خطي الطول الرئيسيين لهما البؤر الخاصة بهما أمام الشبكية . والخطوط الرأسية هي الأوضح في العادة .

congenital astigmatism لأبورية خلقية

لا بؤرية العين التي توجد منذ الولادة .

corneal astigmatism لأبورية قروية المنشأ

لا بؤرية العين الناتجة عن عدم انتظام تحدب القرنية أو عوامل انكسارها .

direct astigmatism لأبورية مباشرة

لا بؤرية يكون المستوى الزوالي لأعظم انكسار فيها عمودياً .

hypermetropic astigmatism لأبورية مدية

(=hyperopic astigmatism)

لا بؤرية بسيطة حيث يكون خط طول واحد - في العادة الراسي - سوي البصر وخط الطول الأفقي مديد البصر . بؤرة خط الطول الرأسية ليست في الشبكية ، وتلك الخاصة بالأفقي تكون خلف الشبكية ، وتبدو الخطوط الأفقية مميزة وواضحة .

inverse astigmatism لأبورية عكسية

irregular astigmatism لأبورية غير منتظمة

لا بؤرية يختلف فيها التحدب في الأجزاء المختلفة للمستوى الزوالي الواحد وتختلف درجات انكسار مختلف المستويات الزولية بغير انتظام فتولد صورة مشوهة على الشبكية .

lenticular astigmatism لأبورية عدسية المنشأ

لا بؤرية ناتجة عن عدم انتظام تحدب العدسة أو عامل انكسارها .

mixed astigmatism لأبورية مختلطة

(مدية وحصرية معاً)

لا بؤرية يكون فيها أحد المستويات الزولية مديد البصر بينما يكون المستوى الزوالي الآخر حصري البصر .

myopic astigmatism لأبورية حصرية

(=لا بؤرية حصرية بسيطة)

نوع من اللابؤرية يحدث لمضاعفة تحسر البصر ، ويكون فيه المستويين الزوالين حصري والآخر المتعامد عليه بزواية قائمة خالياً من عيوب الانكسار .

oblique astigmatism لأبورية مائلة

لا بؤرية يكون اتجاه خطوط الطول الرئيسية فيها على 45 درجة أو 135 درجة .

physiological astigmatism لأبورية فيسيولوجية

لا بؤرية خفيفة توجد في كل عين تقريباً وتسبب طرف العين عند النظر إلى أجسام بعيدة مضيئة .

regular astigmatism	لَابُورِيَّةٌ مُنْتَظِمَةٌ	(=astomus)	ليس له فم ، مثل بعض الهدييات .
	لا بؤرية تتصف بانتظام الزيادة أو النقصان في انكسارية المستويات الزوالية المختلفة مما يؤدي إلى تكون صور مستقيمة أو دائرية أو بيضوية على الشبكية .	astomia	انعدام الفم غياب خلقي للفم .
retinal astigmatism	لَابُورِيَّةٌ شَبَكِيَّةٌ الْمَشَأُ	astomus	عديم الفم
	لا بؤرية ناتجة عن عيب في الشبكية .	(=astometous)	1 - جنين بدون فتحة فم . 2 - (نبات) : نبات يفتقر للمسام التنفسية .
simple hyperopic astigmatism	لَابُورِيَّةٌ مَدِيَّةٌ بَسِيْطَةٌ	astr-	سابقة بمعنى النجم
	لا بؤرية يكون فيها أحد المستويين الزواليين (عادة الزوالي الرأسي) سوي الانكسار ، بينما يكون المستوى الثاني مديد البصر فتركز عند ذلك الأشعة الواردة من أحد المستويين على سطح الشبكية بينما تتركز الأشعة الواردة من المستوى الثاني خلفها .	astragalar	كاحلي متعلق بالكاحل . يرتفع في الآخر (أحد عظام القدم) .
simple myopic astigmatism	لَابُورِيَّةٌ حَسْرِيَّةٌ بَسِيْطَةٌ	astragalectomy	استئصال الكاحل
	لا بؤرية تكون فيها بؤرة أحد المستويين الزواليين على الشبكية بينما تكون بؤرة المستوى الثاني أمامها .	(=talcotomy)	
astigmatometer	مِقْيَاسُ اللَّابُورِيَّةِ	astragalocalcaneal	كاحلي عقبِي
(=astigmometer)	جهاز يستعمل لقياس اللابورية .	(=astragalocalcanean)	
astigmatometry	مِقْيَاسُ اللَّابُورِيَّةِ	(=talocalcaneal)	يرتبط بكل من الكاحل والعقب .
(=astigmatometry)	قياس اللابورية ، استخدام مقياس اللابورية .	astragalocrural	كاحلي ساقِي
astigmatoscope	مِنْظَارُ اللَّابُورِيَّةِ	(=talocrural)	متعلق بالكاحل والساق .
(=astigwoscope)	جهاز يستعمل للكشف عن اللابورية وقياسها .	astragaloscaphoid	كاحلي زورقي
astigmatoscopy	تَنْظِيرُ اللَّابُورِيَّةِ	(=talonavicular)	متعلق بالكاحل والعظم الزورقي .
(=astigmatoscopy)	استخدام منظار اللابورية .	astragalotibial	كاحلي ظنبوبي
astigmatic	1 - مَصَابُ اللَّابُورِيَّةِ 2 - متعلق باللابورية	(=talotibial)	متعلق بالكاحل والظنوب .
(=astigmia)		astragalus	الكاحل
astomatous	عديم الفم	(=talus)	عظم في القدم يتم فصل مع الظنوب والشظية لتكوين مفصل الكاحل .
		Astragalus	أسطراجالس
			جنس نبات (فصيلة البقوليات Leguminosae) ، وخصوصاً نبتة الجنون (Locoweed) ، ويتنشر في غرب أمريكا الشمالية ، والتي يمكنها امتصاص السيليينيوم من التربة والتسبب في تسمم الخراف ، والماشية ، والخيول . ومنها أنواع

	أخرى كثيرة .
astr-	سابقة بمعنى النَجْم انظر- astro .
astral	نَجْمِيّ متعلق بالنجماء .
astrophobia (=astraphobia)	رُهَابُ الرَّعْدِ وَالْبَرْقِ خوف غير مُبرَّر من البرق والرعد .
astriction	قَبْض 1- فعل قابض . 2- تطبيق ضغط لإيقاف النوف .
astringe	يَقْبِضُ يقوم بفعل قابض .
astrigent	قَابِضُ 1- يسبب الانقباض . 2- عامل له فعل قابض : دواء يحدث انقباضاً عضوياً أو يوقف الإفراز أو النزف أو جميعها . 3- في طب الأسنان : مادة تستخدم لإحداث انقباض الأنسجة اللثوية بعيداً عن السن المحضر لتاج من أجل تسهيل أخذ الطبعة للسن المحضر ، أيضاً في حالة التثبيت الدائم للتاج .
astro-	سابقة بمعنى النَجْم أو الكَوْكَب تركيب لغوي يعطي معنى علاقة بنجم ، أو بالنجماء .
astroblast	أُرُومَةٌ نَجْمِيَّةٌ خلية جنينية تتطور إلى خلية نجمية .
astroblastoma	وَرَمٌ أُرُومِيّ نَجْمِيّ ورم بخلايا نجمية غنية بالهيولى وتحوي كل منها نواتين أو أكثر .
astrocele	جُوفُ النَجْمَاءِ بنية خلوية : فراغ نقي بدون مركز النجم للخلية التي يكون بها الجسم المركزي .
astrocinetic (=astrokinetic)	حَرَائِكُ النَجْمَاءِ متعلق بحركة الجسم المركزي .

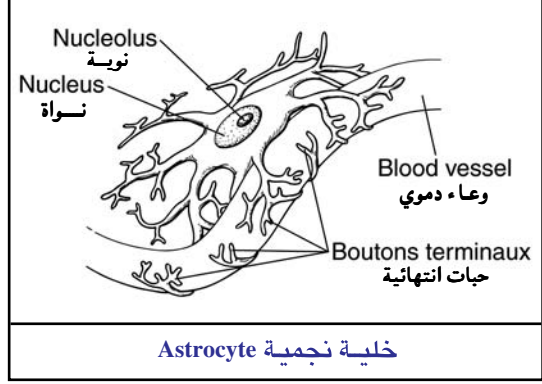
astrocoele

جوف النجماء

(بنية خلوية)

astrocyte

خلية دبقية عصبية تنشأ من الأديم الظاهر ولها نتوءات ليفية أو جبلية أو ليفية جبلية .



ameboid astrocyte

خلية نجمية أميبية الشكل

(=protoplasmic

=) خلية نجمية

جبلية (astrocyte)

خلايا نجمية توجد بالأساس في المادة السنجابية للدماغ ، لها عدة تفرعات ، وبتنوعات هيولية سميكة .

fibrillary astrocytes

خلايا نجمية ليفية

(=fibrous astrocytes)

خلايا نجمية توجد خصوصاً في المادة البيضاء للدماغ ولها فروع رقيقة وطويلة وهيولية ومتفرعة . يمتد بعضها إلى المادة البيضاء وتكون ليفية ، ويمتد بعضها الآخر إلى المادة السنجابية وتكون جبلية .

gemistocytic astrocyte

خلية نجمية مقعومة

(=gemistocyte)

(ملئية بالمشتملات ومتورمة)

خلية نجمية لها جسم شديد التورم وتحوي نواة في أحد طرفيها .

plasmatofibrous

خلايا نجمية

astrocytes

بلازمية ليفية

خلايا نجمية توجد في مواضع الاتصال بين المادتين البيضاء والسنجابية في الدماغ وتكون

الزوائد الممتدة إلى المادة السنجابية جبلية أما تلك الممتدة للمادة البيضاء فتكون ليفية .

astrocytoblast **أرومة نجمية**
(=astroblast)

خلية أولية تتطور إلى خلية نجمية .

astrocytoma **ورم نجمي**

ورم مكون من الخلايا النجمية . نوعه الأكثر انتشاراً هو ورم المخ الأولي ، ويوجد أيضاً عبر الجهاز العصبي المركزي . يوجد تصنيف يضع المجموعات طبقاً لشكلها الهستولوجي ويفرق بين الأنواع : شعري الخلايا ، جبلي ، خلية مفعومة ، ليفي . يوجد تصنيف آخر يضع المجموعات في ترتيب تبعاً لزيادة الخباثة ، من الدرجة الأولى والدرجة الثانية والدرجة الثالثة والدرجة الرابعة يسمى أيضاً (Astrocytic glioma) .

anaplastic astrocytoma **ورم نجمي كشمي**
(=glioblastoma **ورم أرومي دبقي**
multiforme) **متعدد الأشكال**)

شكل خبيث إلى خبيث للغاية من الورم النجمي وفي العادة يقوم بالتحلل إلى ورم أرومي دبقي متعدد الأشكال . يتم تصنيفه على أنه من الدرجة الثانية أو الثالثة من الورم النجمي .

astrocytoma fibrillare **ورم نجمي ليفي**

ورم النجميات المكون من خلايا نجمية ليفية تولد فروعاً خيطية أو أليافاً عصبية ، في العادة من الدرجة الأولى أو الثانية . يوجد في الدماغ لدى البالغين ، لكنه يحدث في جذع الدماغ أو المخيخ . جزء صغير منه هو الخبيث ويمر بتغيرات لانسججية .

astrocytoma **ورم نجمي**
protoplasmaticum **جبلي**

ورم النجميات المكون من خلايا نجمية جبلية . التفرقة بين هذا النوع والورم النجمي الليفي محل تساؤل .

cerebellar astrocytoma **ورم نجمي مخيخي**

ورم نجمي في المخيخ ، والنوع الأكثر انتشاراً منه هو (Juvenile pilocytic astrocytoma) وله مستوى خبث منخفض ، لكن يوجد تنوع ثان وهو (Diffuse cerebellar a) ، وله درجة خبث عالية .

diffuse cerebellar **ورم نجمي**

astrocytoma **مخيخي منتشر**
ورم نجمي مخيخي وهو صلب ، وكثيف ، وارتشاحي ، وتشبه الخلايا فيه الخلايا النجمية الليفية . يحدث بشكل أكثر تواتراً في البالغين وله درجة خباثة أكبر من الورم النجمي شعري الخلايا .

gemistocytic **ورم نجمي**

astrocytoma **مفعوم الخلايا**
ورم النجميات التي تكون فيه أجسام الخلايا الورمية متفخة وهyalينية متجانسة ويوزينية الانصباغ .

Grade I astrocytoma **ورم نجمي من الدرجة الأولى**

مجموعة من الأورام النجمية بطيئة النمو ، تتضمن معظم الأورام النجمية الليفية والشعرية الخلايا .

Grade II astrocytoma **ورم نجمي من الدرجة الثانية**

ورم نجمي مع وجود درجة أعلى قليلاً من الخباثة عن الدرجة الأولى ، يتضمن الأورام الأرومية النجمية ، وبعض الأورام النجمية الليفية والشعرية الخلايا . يوجد نظام تصنيفي يُصنّف بعض الأورام النجمية الكشمية في هذه المجموعة .

Grade III astrocytoma **ورم نجمي من الدرجة الثالثة**

نوع من الأورام النجمية معتدل الخبث ، يتضمن معظم الأورام النجمية الكشمية وفي بعض الأحيان يتضمن الأورام الأقل خبثاً من مجموعة الورم الأرومي الدبقي متعدد الأشكال .

Grade IV astrocytoma **الورم النجمي من**

الدرجة الرابعة
ورم نجمي عالي الخباثة ، تتضمن هذه المجموعة الورم الأرومي الدبقي متعدد الأشكال فقط ، ورغم أن هناك بعض الأنواع من الأورام النجمية الأورمية الدبقية الأقل خبثاً تضاف في بعض الأحيان إلى المجموعة من الدرجة الثالثة .

juvenile pilocytic الورم النجمي
astrocytoma الشعري الخلايا اليفعي
ورم نجمي شعري الخلايا يوجد في المخيخ لدى الأطفال ، وهو من أكثر الأورام الخبيثة اليفعية انتشاراً ؛ ينمو ببطء وله درجة منخفضة من الخباثة .

malignant astrocytoma ورم نجمي خبيث
ورم نجمي من الدرجة الثالثة أو الرابعة .

pilocytic astrocytoma ورم نجمي شعري الخلايا
ورم نجمي يشبه النوع اليفعي لكنه له لبيفات مرتبة في صفوف متوازية . درجته قليلة الخباثة . النوع الأكثر انتشاراً في الدماغ هو الورم النجمي شعري الخلايا اليفعي ؛ في الكبار يوجد الورم النجمي شعري الخلايا في المخيخ .

piloid astrocytoma ورم نجمي شعري
1- ورم نجمي شعري الخلايا .
2- ورم إسفننجي قطبي .

protoplasmic astrocytoma ورم نجمي جبلي
(= astrocytoma protoplasmaticum)
ورم النجميات المكون من خلايا نجمية جبليّة .
التفرقة بين هذا النوع والورم النجمي اليفعي محل تساؤل .

subependymal giant cell الورم النجمي ذو الخلية
astrocytoma العملاقة تحت البطانة العصبية
ورم نجمي نادر بطيء النمو عادة ، يوجد في جدار البطين الوحشي . يكون مصحوباً في بعض الأحيان بالتصلب الحدبي .

astrocytosis كثرة الخلايا النجمية
تكاثر الخلايا النجمية بسبب تلف العصبونات القريبة منها خلال نوبات نقص الأكسج أو نقص سكر الدم .

astroglia دُبُقُ نَجْمِيّ الخَلايَا
1- خلايا نجمية .
2- مجموعة من الخلايا النجمية الدبقية التي تعتبر كنسيج مستقل .

astroglioma ورم دُبُقِيّ نَجْمِيّ
(=astrocytoma) (=ورم نجمي)
ورم دبقي مشتق من خلية نجمية .

astrogliosis دُبُقُ نَجْمِيّ
(= دُبُقُ)
فرط نمو الدبق النجمي الخلايا في المناطق المعطوبة من الجهاز العصبي المركزي .

astroid نَجْمِيّ الشَّكْل
له شكل شبيه بشكل النجم .

astrokinetic متعلق بحركات النجماء
متعلق بحركة الجسيمات المركزية .

astrophorous نَجْمِيّ التَّفَرُّع
له تنوعات نجمية الشكل .

astroplankton عَوَالِقُ نَجْمِيَّة
عوالق (أحياء حيوانية ونباتية تعيش على سطح المياه) بشكل النجم .

astropyle بوابة نجمية
الفتحة الأساسية في الغشاء المحفظي لبعض البلانكتونات البحرية .

astrosphere 1- النجماء
2- مَرَكَزُ النَجْمِ
1- الكتلة المركزية للنجماء ، باستثناء الأشعة .
2- نجماء- بنية ترى في الخلية أثناء مرحلة الطور الأول للانقسام الفتيلي .

astrostatic متعلق بالجسيم المركزي
متعلق بالجسيم المركزي في مرحلة ركود الخلايا .

Astroviridae الفُيُروسَات النجمية
فصيلة من الفيروسات الرناوية ، لها جسيم فيروسي غير مغلف وكروي يبلغ 28-30 نانو متراً في القطر مع شكل نجمي خارجي . يتكون المجين من جزيء بوليادينايالات موجب الاتجاه أحادي الطاق (حجمه "6.8-7.9Kb") .

تحتوي الفيروسات على أربعة بروتينات بنوية وهي مقاومة للكولوروفورم . تقتصر العدوى على الثوي و تنتقل عن الطريق البرازي - الفمي . يوجد جنس واحد وهو الفيروس النجمي .

astrovirus الفيروس النجمي

أي فيروس ينتمي لفصيلة الفيروسات النجمية .

Astrovirus الفيروس النجمي

(جنس فيروسات)

الجنس الوحيد من فصيلة الفيروسات النجمية يوجد على الأقل سبعة أنماط مصلية من الفيروسات البشرية تم التعرف عليها . تسبب العدوى التهاباً في المعدة والأمعاء لدى البشر والعديد من الحيوانات و التهاب الكبد في صغار البط .

astyclinic عيادة البلديّة

asulfurosis فاقّة الكبريت

حالة ناجمة عن نقص الكبريت في الجسم .

asyllabia تَعَدُّرُ النُّطْقِ بِالْمَقَاتِعِ

نوع من تعذر القراءة حيث المصاب يتعرف على الحروف بوضوح ، ولكنه لا يتمكن من تجميعها لتكوين كلمات أو مقاطع (تعذر نطق المقاطع) .

asylum مأوى

ملجأ للمعوزين أو للمرضى النفسانيين أو كبار السن أو المعاقين والعميان .

lunatic asylum مأوى المجانين

مأوى المصابين بأمراض نفسية (مصطلح كان يستعمل قديماً) .

old people's asylum مأوى المسنين

مأوى كبار السن .

asymbolia تَعَدُّرُ إِدْرَاكِ الرُّمُوزِ؛ عَمَهُ الرُّمُوزُ (=asymboly)

1- فقدان القدرة على فهم الرموز التي ترمز للأشياء مثل الكلمات ، الأرقام ، الإيماءات ، والعلامات .

2- الاستبهام : عدم المقدرة على فهم الرموز بأنواعها كالكلمات والرسوم والإشارات

والإيماءات والتعابير .

pain asymbolia تَعَدُّرُ إِدْرَاكِ الرُّمُوزِ وَالْأَلَمِ

غياب رد الفعل النفسي للإحساس بالألم ؛ قد يكون خلقي أو نتيجة آفة في المخ ، خاصة في التلفيف فوق الهامشي للفص الجداري السائد .

tactile asymbolia تَعَدُّرُ إِدْرَاكِ الرُّمُوزِ بِاللَّمْسِ

asymmetric لامتناظر

(=asymmetrical)

1- وصف للعضو الذي لا يمكن تقسيمه إلى نصفين متماثلين .

2- (نبات) : نعت تعريفي للزهرة التي لا يمكن لأي محور أن يقسمها إلى شطرين متماثلين ، وذلك لتحوّر أو اختزال أو غياب أكثر من عضو من أعضاء الزهرة كما هو حال الفصيلة الناردينية .

asymmetric atom دُرّةٌ لا متناظرة

asymmetric carbon atom دُرّةٌ كَرْبُونٌ لا متناظرة

ذرة كربون لها أربعة مستويات من الاستبدال ، مثل هذا الجزئيء لا توجد له مرآة مسطحة تمر عبر الذرة اللامتناظرة ، ولهذا قد تصير نشطة بصرياً .

asymmetry لا تناظر

1- نقص أو غياب التناظر : عدم وجود تناظر بين الأقسام المتناسبة أو المتناظرة على طرفي الجسم والتي تكون عادة متشابهة .

2- (في الكيمياء) نقص التناظر في الترتيبات الخاصة بالذرات و الجذور داخل الجزئيء أو البلورة .

3- انعدام التناظر الشكلي أو الهندسي .

chromatic asymmetry لا تناظر لَوْنِ العَيْنِ

اختلاف لون القرحة في عيني نفس الشخص .

encephalic asymmetry لا تناظرٌ نصفيّ الدماغ

عدم تناظر نصفي كرة الدماغ إذ أنهما لا يكونان متساويين في الحجم .

asymphytous مُتَفَارِدٌ

منفصل أو متفرد ؛ لا ينمو مع الآخر .

asymptomatic عديمُ الأعراض

يدل التعبير على نفي وجود الأعراض المرضية ،
ويستخدم طبيياً لوصف الشفاء أو غياب
الأعراض المرضية ، ويمكن التعبير عن ذلك
بالخلو من الأعراض .

asynapsis تَهَاجُر (الكروموسومات)

(=desynapsis)

فشل في الكروموسومات المتطابقة ، من حيث
قدرتها على الازدواج أثناء الانقسام .

asynchronism فَقدُ التَّزَامُنْ؛ لا تَوَاقُتْ

حدوث فعاليات تحدث عادة متزامنة في أوقات
متباينة مما يؤدي إلى فقدان التناسق بينها .

asynchronous غَيْرُ مُتَّزِمِينَ

1- غير متواقات .

2- لا تزامني ، لا توافقي : لا يمكن الحدوث في

نفس الوقت .

asynchrony فَقدُ التَّزَامُنْ؛ لا تَوَاقُتْ

asynclitism 1- تَفَاوُتُ التَّنْضُجِ بَيْنَ

الهيولى والنواة (في الخلية)

2- مَجِيءُ رَأْسِيٍّ مَائِلٍ (توليد)

انعطاف جانبي في رأس الجنين أثناء الولادة
بحيث يصبح الدرز السهمي منعطفاً أمامياً تجاه
الارتفاق ، أو خلفياً نحو العجز .

anterior asynclitism مَجِيءُ رَأْسِيٍّ مَائِلٍ أَمَامِيٍّ

هو ميل نيجيله (Naggele's abliquity) .

[فرانتس نيجيلة ، (1851 - 1777) ، طبيب مولد
ألماني] .

موضع لرأس الجنين يجيء فيه العظم الجداري
الأمامي إلى قناة الولادة ، حيث يكون القطر بين
الجدارين مائلاً بالنسبة لحافة الحوض العليا .

posterior asynclitism مَجِيءُ رَأْسِيٍّ مَائِلٍ خَلْفِيٍّ

ميل ليتزمان (Litsmann's abliquity) .

[كارل ليتزمان (1890 - 1815) ، طبيب نسائي
ألماني] .

انعطاف رأس الجنين بحيث يكون القطر بين
الجدارين مائلاً بالنسبة لمستوى حافة الحوض
العليا ، حيث يجيء العظم الجداري الخلفي إلى
قناة الولادة .

asynchesis فَقدُ التَّرَابُطِ

كلام تبدل فيه مواقع الكلمات والمقاطع بطريقة
شاذة ، أي افتقاد عنصر الترابط بين الكلام
ويحدث ذلك في حالات مرضى الفصام .

asynchia فَقدُ الاستِمْراريةِ

غياب التواصل والاستمرارية في البناء .

asynergia فَقدُ التَّأزُرِ

(= asynergy)

عدم التناسق بين أقسام العضو أو بين الأعضاء
التي تعمل عادة باتساق ؛ فقد يوحد اختلال
عصبي فقدان التناسق بين العضلات التي تعمل
عادةً متعاونة لتوليد حركة متوازنة ومتناسقة ،
حيث تتقلص فيه مختلف العضلات بمختلف
الشد والاتجاهات والتوقيت .

asynergic متعلق بفقد التَّأزُرِ

أي عنصر عديم التناسق .

asynergy فَقدُ التَّأزُرِ؛ اللاتَّأزُرِيَّةُ

فقدان التناسق بين الأعضاء مما ينتج عنه اختلال
عصبي .

appendicular asynergy فَقدُ تَأزُرِ الأطرافِ

فقد التأزر الذي يصيب اليدين والرجلين فقط .

axial asynergy فَقدُ التَّأزُرِ المحوَرِيِّ

فقد التأزر الذي يصيب عضلات الرأس
والجذع .

axioappendicular فَقدُ تَأزُرِ

الأطراف والمحور

فقد التأزر الذي يصيب الأطراف ، وكذلك
الرأس والجذع .

truncal asynergy فَقدُ التَّأزُرِ الجذعيِّ

فقد التأزر الذي يصيب عضلات الجذع .

verbal asynergy فَقدُ تَأزُرِ التَّلَفُّظِ

لاتناسق لعضلات الحنجرة بسبب الرقص .

asynodia عَنَانَةٌ؛ عَنَّةٌ

(=sexual impotence)

عدم قدرة الذكر على الحصول و/ أو المحافظة
على انتصاب قضيبه يكفي لإتمام الجماع ،
ويحدث نتيجة لأسباب عصبية ، أو وعائية أو

asynovia	ندرة الزلزال نفسية المنشأ . نقص في الافراز الزللي .	ataraaxy	طمأنينة الهدوء والسكينة والسلام النفسي أو غياب مظاهر القلق والتوتر
asyntaxia	قصور التطور الجنيني نقص في النمو الجنيني المناسب .	atavic (=atavistic)	تأسلي متعلق بالتأسل .
asyntaxia dorsalis	قصور التطور الجنيني الظهري فشل الأتوب العصبي على الإغلاق في الجنين النامي .	atavism	تأسل 1- (وراثية بعيدة الأصل) : ظهور صفة معينة امتلكها سلف مابعد عدة أجيال من اختفائها وهي صفة يحكمها جين أو جينات متتامة . 2- نزعة الأحياء للرجوع إلى الأصل الذي ابتعدت عنه الأتسال السابقة .
asystole (=asystolia)	توقف الانقباض غياب ضربات القلب ، توقف مفاجئ لوظيفة المضخة القلبية ، مع اختفاء ضغط الدم الشرياني ، مما يشير لحدوث رجفان بطيني أو توقف بطيني ، يؤدي عادة إلى الوفاة ما لم يُعالج ، لكنه قد يكون مؤقتاً أو انتيبياً .	ataxaphasia	تَعْدُرُ تَكْوِينِ الْجُمْلِ 1 - فَقْدُ الْإِنْتِظَامِ 2 - رَنَحٌ
asystolic	مُتَوَقِّفُ الْإِنْقِبَاضِ متعلق أو يتصف بتوقف الانقباض .	ataxia	شذوذ في التناسق العضلي وعدم انتظام الوظائف والحركات العضلية ؛ في هذه الاضطرابات العصبية يحدث فقدان للقدرة على التناسق في الحركة نتيجة لمرض في المخ أو أجزاء أخرى من الجهاز العصبي الحركي والحسي ، وهناك أسباب وأنواع مختلفة للرنح .
AT (=astatine)	رمز الأساتين	acute ataxia	رنح حاد رنح متعمم ذو بداية مفاجئة ، ينتج في معظم الأحيان عن التسمم بالأدوية ، أو حالات التسمم ، أو التهاب الأعصاب الدهليزية . رنح ناتج عن آفات متعددة بالحبل الشوكي ، والمعلقة بمرض عدواني حاد .
atactic	1 - فَاقِدُ الْإِنْتِظَامِ منعدم التناسق وغير منتظم . 2 - رَنَحِيٌّ : نقص الاتساق ، غير منتظم متعلق بالرنح أو يتصف به .	acute cerebellar ataxia	رَنَحٌ مُخِيخِي حَادٌ رنح مخيخي يكون في العادة وحيد الجانب ، مصاحب بمرض مُعد ، أو ورم ، أو رضح ؛ وينتج عن نقص التوتر في العضلات على الجانب المتأثر ، فقد التأزر ، واقتراض وضعة معينة .
atactiform	رَنَحِيُّ الشُّكْلِ يشبه الرنح .	alcoholic ataxia	رَنَحٌ كُحُولِيٌّ رنح يرى في حالات التهاب الأعصاب المحيطية الناجم عن الكحولية (Alcoholism) . تحدث أعراض مشابهة في حالات التهاب الأعصاب
ataractic (=ataraxic)	1 - متعلق بالطمأنينة أو قادر على إصدارها . 2 - ما يمكنه أن يهدىء ويطمئن ؛ دواء مهدىء .		
ataralgia	تَسْكِينُ تَطْمِينِيٍّ طريقة تسكين وتركين لتطمين المصاب وإزالة أي ألم أو قلق نفسي منه وخصوصاً ذلك الذي يرافق حالات المداخلة الجراحية .		
ataraxia	طمأنينة راحة البال واستقراره .		
ataraxic	مطمئن		

بسبب العوامل السامة الأخرى ، مثل الدفتريا (الحناق) .
ataxia -telangiectasia رَنَحٌ تُوسَعُ الشُّعَيْرَاتُ
 رنح كروموسومي جسدي متنح يتصف بالرنح المخي والرأفة ، وتوسع شعيرات عيني جلدي ، مع درجات متغيرة من نقص المناعة الهرموني والخلوي ، مع عدوى جرثومية متكررة في السبيل التنفسي من الجيوب للرتتين ، مع زيادة في الخبثاة اللمفية الشبكية . تكون هناك زيادة في الحساسية للإشعاع المتأين بسبب عيب في إصلاح الدنا DNA ، ونقص تنسج تناسلي ، ومقاومة للأنتوسولين وفرط سكر الدم ، وشذوذ في وظائف الكبد ، وارتفاع في معدل البروتين الجنيني ألفا ويرى المستضد الجنيني في بعض المرضى . يسمى أيضاً (Louis-Bar's syndrome) .
autonomic ataxia رَنَحٌ مُسْتَقْلِي الْمُنْشَأُ
 عدم التناسق بين الجهازين الودي واللاودي للجهاز العصبي المستقل .
bulbar ataxia رَنَحٌ بَصْلِي الْمُنْشَأُ
 رنح ناتج عن أذية أو اضطراب في البصلة (النخاع الشوكي) .
callosal ataxia رَنَحٌ ثَقْنِي الْمُنْشَأُ
 رنح ناتج عن أذية أو اضطراب في الجسم الثفني .
central ataxia رَنَحٌ مَرَكْزِي الْمُنْشَأُ
 رنح بسبب آفة في الجهاز العصبي المركزي .
cerebellar ataxia رَنَحٌ مَخِيخِي الْمُنْشَأُ
 رنح بسبب مرض أو آفة في المخيخ .
cerebral ataxia رَنَحٌ مَخِّي الْمُنْشَأُ
 رنح بسبب مرض في الدماغ .
enzootic ataxia الرنح المتوطن بالحيوانات
 رنح خلقي في الخراف ، مع زوال الميالين المخي ، في بعض الأحيان يتطور إلى شلل ، عمى ، والموت . السبب يعتقد أنه نقص النحاس . يسمى أيضاً (Swayback) .
equine sensory ataxia الرنح الخيلي الحسي

متلازمة فويلر
family ataxia رَنَحٌ عَائِلِيٌّ
 (= رَنَحٌ وراثيٌّ)
 (=hereditary ataxia)
feline ataxia الرنح الهري
 التهاب المعى الفيروسي الهري (قلة الكريات البيض الشاملة) .
Fergusson and Critchley's ataxia رَنَحٌ فَرُجْسُونٌ وكرينشلي
 شكل من أشكال الرنح الوراثي الذي يترافق بضمور العصب البصري ، وهورنح وراثي نادر يشبه التصلب المتعدد ، يأتي في سن بين 30 و 45 سنة .
Friedreich's ataxia رَنَحٌ فَرِيدْرَايْخٌ
 [نيكولاوس فريدرايخ ، 1802-1825 ، طبيب أعصاب ألماني] .
 مرض كروموسومي جسدي متنح يبدأ عادةً في الطفولة أو الشباب مع تصلب العمودين الظهرية والجانبية للنخاع الشوكي الذي يولد الرنح وخلل الكلام وانحناء العمود الفقري الجانبية وخلل الحركة وشلل العضلات وخصوصاً الطرفين السفليين . يسمى أيضاً (Hereditary ataxia) و(Friedreich's tabes) .
frontal ataxia رَنَحٌ جَبْهِي الْمُنْشَأُ
 (=Brun's frontal ataxia)
 اضطراب في الاتزان والمشية بسبب آفة في الفص الجبهي . يسير المريض بمشية عريضة القاعدة ، يأخذ خطوات قصيرة بقدمين مسطحتين على الأرض مع ميل للانخفاض الخلفي .
hereditary ataxia رَنَحٌ وراثيٌّ
 1 - رنح فريدرايخ .
 2 - (حيوان) : مرض متنح جسدي لكلاب فوكس ترير وتريرجاك راسل ، وفيه يحدث زوال الميالين في الأعمدة البطنية الإنسية والظهرانية الجانبية للحبل الشوكي ؛ وتبدأ في سن 6 شهور وتستمر بمعدلات متغيرة حتى إن الحيوانات تصبح غير قادرة على

hereditary cerebellar ataxia	المشي . رَنَحٌ مُخَيخِي وراثي	limb ataxia	رَنَحُ الأَطْرَافِ فقد التناسق في حركات الأطراف .
ataxia	وراثي رنح وراثي يتسم بخلل وظيفي مخيخي كسبب لحدوث المظاهر الإكلينيكية للرنح .	locomotor ataxia (=tabes dorsalis)	رَنَحٌ تَحَرُّكِي (=التَّابَسُ الظَّهْرِي) هو مرض عصبي متنجي ينتج عن الإصابة بالزهري ، ويتصف بتنعكس بسيط في الأعمدة الخلفية والجدور والعقد الخلفية للحبل الشوكي ، ويتم ذلك بعد (15-20) سنة بعد الإصابة الأولية بالزهري ، وتتضمن الأعراض : آلام بالرقبة رامحة ، ولسلس البول ، والرنح ، وفقدان حسي الوضع والاهتزاز ، والضموري البصري ، ونقص التوتر ، وفرط الانعكاسية . التابس الظهرى .
hysterical ataxia (= Briquet ataxia) (= hysterical ataxia)	المخيخة . رَنَحٌ هَسْتِيرِي ضعف الحس العضلي وزيادة حساسية الجلد ، يرى في حالات الهستيريا . [بول بريكيه ، 1881-1796 ، طبيب فرنسي] . رنح هستيري يتسم بعدم التناسق الحركي وعدم القدرة على الوقوف أو المشي برغم قدرة المريض الطبيعية على تحريك ساقيه عند الجلوس أو الاضجاع ، رنح يُعرف بعرض تطافري . انظر أيضاً (Astasia-abasia) .	Marie's ataxia (= hereditary cerebellar ataxia)	رَنَحٌ مَارِي (= رَنَحٌ مُخَيخِي وراثي) [بيير ماري ؛ طبيب فرنسي (1940-1853)] .
intrapsychic ataxia	رَنَحٌ نَفْسِي انفصام بين الفكر والسلوك الذي يُشاهد في الفصام .	Menzel's ataxia	رنح مينزل الاسم السابق للشكل البالغ من الضمور الزيتوني الجسري المخيخي ، يعتبر الآن ضرباً من رنح فريديرايخ .
kinetic ataxia (=motor ataxia)	رَنَحٌ حَرَكِي	ocular ataxia (=nystagmus)	رَنَحٌ عَيْنِي (= رَأْرَأة) حركات العين النظامية السريعة اللاإرادية ، والتي يمكن أن تكون أفقية ، أو عمودية ، أو دائرية ، أو مختلطة ، وقد تكون على شكل حركة سريعة لإحدى الجهتين ، تتلوها حركة للجهة المعاكسة لها .
labyrinthine ataxia (=vestibular ataxia)	رَنَحٌ تَبْهِي (= رَنَحٌ دَهْلِيْزِيّ المنشأ) رنح وعدم تناسق الحركات بسبب مرض في دهليز الأذن .	polyneuritic ataxia	رَنَحُ التَّهَابِ الأعْصَابِ فقد تناسق الحركات نتيجة لالتهاب الأعصاب الطرفية .
Leyden's ataxia (=pseudotabes)	رَنَحٌ لَآيْدِن (= التَّابَسُ الكاذب) اعتلال عصبي يتصف بأعراض تشبه أعراض التابس الظهري دون أن يكون ناتجاً عن الإصابة بالزهري .	postural ataxia (=static ataxia)	رَنَحُ الوَضْعَةِ (= رَنَحٌ اسْتَاتِيكِي) الترنح وعدم الثبات والاستقرار عند وقوف المصاب .
		professional ataxia	رَنَحٌ مَهْنِي رنح ناتج عن وظيفة أو مهنة معينة .

pseudotabetic ataxia رَنَحٌ تَابِسي كاذب
(= رنح لايدن)
انظر تحت leyden ataxia .

psychomotor ataxia رَنَحٌ نَفْسي حَرَكي
(=شكل عام) (=general paralysis)
زهري عصبي مُتني يتولد في التهاب السحايا
فقدان وظائف القشرة الخية تدريجياً ، ويسبب
الخرف المترقي والشلل العام والرنح ، ويحدث
عادة بعد (10-20) سنة بعد الإصابة الأولية
بالزهري .

Sanger-Brown's ataxia رَنَحٌ سَانجر- براون
(= رَنَحٌ نَخاعي (= spinocerebellar
ataxia) مُخَيخي)
الاسم السابق لنوع من الضمور الزيتوني
الجسري المخيخي ، يعتبر الآن ضرباً من رنح
فريدرايخ ، وهو تنكس نخاعي مخيخي وراثي
يظهر بين سن (11-45) ويبدأ في الساقين وينتشر
إلى الذراعين والوجه ثم يؤثر على عمليتي البلع
والنطق ويؤدي إلى شلل العصب العيني
والعصب محرك العين .

sensory ataxia رَنَحٌ حَسي المُنشأ
رنح بسبب فقد في استقبال الحس العميق
(الإحساس بموضع المفاصل) بين القشرة
الحركية والأعصاب الطرفية ، مما يؤدي إلى سوء
التحكم في حركات العضلات وعدم تناسقها
ويزداد ذلك سوءاً عند غلق العينين .

spastic ataxia رَنَحٌ تَشَنَجي
spinal ataxia رَنَحٌ نَخاعي المُنشأ
رنح بسبب مرض في الحبل الشوكي .

spinocerebellar ataxia رَنَحٌ نَخاعي مَخَيخي
المنشأ

static ataxia رَنَحٌ اسْتاتيكِي
عدم القدرة على المحافظة على التوازن خلال
الوقوف ، بسبب فقدان الحس العَصَلِيَّ
(Myesthesia) ؛ وهو يظهر خلال الراحة .

thermal ataxia فَنَحٌ انْتِظام حَرارة الجِسم
حالة تتصف باختلاف تموجي شديد في درجة

حرارة الجسم .

truncal ataxia رَنَحٌ جَذَعي
رنح يؤثر على عضلات الجذع بسبب آفة
مركزية .

vestibular ataxia رَنَحٌ دَهليزي المُنشأ
(=الرنح التيهي) (=labyrinthine ataxia)
مُصْطَلَحٌ يدلُّ على الرنح الناجم عن آفة
دهليزية .

ataxiagram مَخَطَطُ الرَنَحِ
مخطط يرسمه مخ المصاب بالرنح ؛ مخطط
يسجله مخطاط الرنح .

ataxiograph مَخَطَطُ الرَنَحِ
جهاز يستخدم لتقدير مدى الرنح بقياس كمية
اهتزاز الجسم عند الوقوف بالعين مغلقة .

ataxiometer مَقْياسُ الرَنَحِ
مخطط الرنح ؛ جهاز يقيس درجة الرنح .

ataxiomnesic متعلق بالرَنَحِ وفَقْدُ الذَّاكِرَةِ
مصاب بالرنح والنساوة .

ataxiaphasia تَعَدُّرُ تَكْوِينِ الجُمْلِ
عدم مقدرة المريض على ترتيب الكلمات لعمل
جملة واحدة مفيدة .

ataxic 1 - فَاقدُ الانْتِظامِ
2 - رَنَحِيٌّ

ataxiophemia فَنَحٌ انْتِظامِ عَضَلاتِ النُّطْقِ
اضطراب التلفظ بسبب رنح عضلات النطق .

ataxiophobia رهاب الرنح
1 - الخوف الشديد من أي نوع من الاضطرابات
الرنحية .
2 - خوف غير مبرر من الاضطراب أو عدم
النظام .

ataxophemia فَنَحٌ انْتِظامِ عَضَلاتِ النُّطْقِ
حالة من فقدان التنسيق بين العضلات
والمسؤولة عن التلفظ ؛ رتة (عسر التلفظ) .

ataxy 1 - فَنَحٌ انْتِظامِ
2 - رنح

-ate لاحقة كيميائية
في الكيمياء ، لاحقة تستبدل اللاحقة - (ic)

والكلمة (Acid) في صياغة أسماء الأيونات والأملاح والإسترات . مثل (Acetate ion) ، (Sodium acetate) ، (Methyl acetate) من (Acetic acid) .

لاحقة دالة على الصفة التي تسبقها -atel

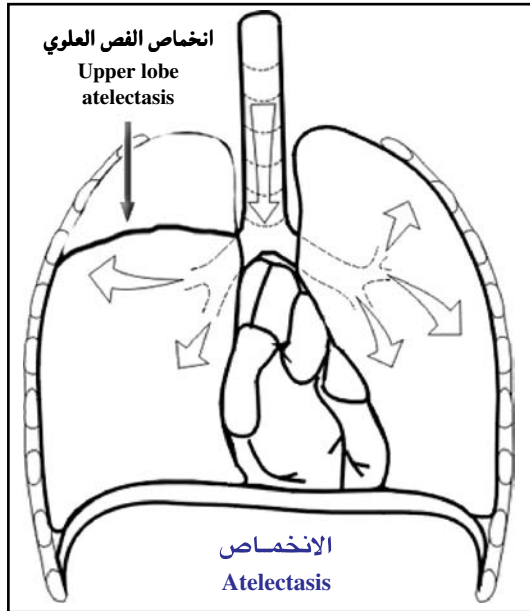
لاحقة تكون اسماً للمفعول ، حيث يشار إلى المفعول به في العملية بالجذر الذي يلحق به ، مثل : تعني (Hemolusate) شيئاً يجري انحلاله ، و (Homogenate) شيئاً يتم جعله متجانساً .

اتل(و)- سابقة بمعنى النقص

سابقة بمعنى نقص أو عدم اكتمال .

انخماص atelectasis

- 1- تمدد ناقص في الرئة أو جزء من الرئة . قد يكون أولياً (خلقياً) أو ثانوياً ، أو مكتسباً .
- 2- انعدام الهواء ، أو وهط الرئة التي كانت متمددة فيما قبل .
- 3- غياب الهواء في الحيز المليء بالهواء عادة مثل الأذن الوسطى .



انخماص امتصاصي absorption atelectasis

هو الأنخماص المكتسب .
انظر تحت acquired atelectasis .

انخماص مكتسب acquired atelectasis

(=أنخماص انسدادى) (=obstructive

atelectasis)

(=أنخماص ارتشافي) (=resorption

atelectasis)

(=أنخماص ثانوي) (=secondary atelectasis)

هو الأنخماص الناتج عن أي عامل ، مثل المُفَرِّزَات أو الأجسام الغريبة أو الأورام أو الضَّغَط الخارجي الشَّاذ ، بحيث يسدُّ مجرى الهواء بالكامل ، ويمنع دخول الهواء إلى الأسناخ ، ممَّا يَسْمَح بامتصاص الهواء نحو مجرى الدَّم .

انخماص لاصق adhesive atelectasis

انهيار سنخي في سبيل الهواء السالكة ، يتعلق في العادة بغياب أو عدم تنشيط الفاعل بالسطح ، مثل متلازمة الضغط التنفسي في الولدان ، أو الالتهاب الرئوي الإشعاعي .

الانخماص التندبي cicatrization atelectasis

فقدان في حجم الرئة بسبب تليف ناتج عن التندب .

انخماص أنضغاطي compression atelectasis

انخماص مكتسب بسبب ضغوط خارجية غير عادية على الرئة ، مثل انصباب الرئة الجنبى .

انخماص خلقي congenital atelectasis

الانخماص الموجود لدى الولادة أو بعدها بقليل . قد يحدث كحالة أولية (انخماص رئيسي) أو حالة ثانوية مع بعض الأمراض الخلقية الأخرى (انخماص ثانوي) .

انخماص احتقاني congestive atelectasis

انخماص يحرضه احتقان السبل الهوائية .

انخماص بدئي initial atelectasis

انخماص فصّي lobar atelectasis

انخماص يصيب فصاً واحداً من الرئة . وعند حدوثه في الفص الأوسط (من الرئة الفمي) يكون مصاحباً عادة للالتهاب الرئوي ، ويسمى «متلازمة الفص الأوسط» أو «مرض بروك» .

انخماص فصيصي lobular atelectasis

(=patchy atelectasis) (انخماص لَطْخِي)
 انخماص يؤثر على فصيصات الرئة .
middle ear atelectasis انخماصُ الأذُن الوُسْطَى
 انخماص يحدث نتيجة لالتهاب الأذن
 الوسطى .
newborn atelectasis انخماصُ رئةُ الوليد
 انخماص يحدث في الفترة التالية للولادة .
 يسمى أيضاً «انخماص ثانوي» و«انخماص
 منفعل» .
obstructive atelectasis انخماصُ انسدادِي
 انخماص امتصاصي .
patchy atelectasis انخماصُ لَطْخِي
 (=lobular atelectasis) (انخماص فصيصي)
 انظر تحت lobular atelectasis .
platelike atelectasis انخماص شبه صفيحي
 (= انخماص تحت قطعي)
 انخماص يصيب فقد ذلك الجزء من الرئة
 القاصي لقصبة قطعية مسدودة .
primary atelectasis انخماص أولي
 (=initial atelectasis) (انخماص بدئي)
 انخماص خلقي ، منتشر بين الأجنة قبل تمام
 نموها ، وفيه يحدث فشل أولي في التمدد
 السنخي ، بسبب عدم نضح الرئة أو عدم
 تناسب الجهود التنفسي الذي قد ينتج عن
 ضعف في عضلات التنفس ، مع اعتلال
 شديد ، وارتخاء في القفص الصدري ، وإصابة
 الدماغ في مركز التنفس به ، أو فرط التهوية .
 يسمى أيضاً (Anectasis) .
relaxation atelectasis انخماص استرخائي
 (=passive atelectasis) (انخماص منفعل)
 انخماص بسبب كميات كبيرة من الهواء أو
 السائل في التجويف الجنبي ، مثل استرواح
 الصدر أو الانصباب الجنبي . يسمى أيضاً
 (Passive atelectasis) .
resorption atelectasis انخماص ارتشافي
 انخماص امتصاصي .
round atelectasis الانخماص الدائري

(= rounded atelectasis)
 انخماص متوضع عكوس في الأنسجة الطرفية
 التحتانية (المستبطنة) ، عادة يكون تالياً
 لانصراف الانصباب الجنبي ، ويتميز بوجود
 تندب بؤري في الجنبه . يسمى أيضاً متلازمة
 الرئة المطوية (Folded lung syndrome) .
secondary atelectasis انخماص ثانوي
 (=absorption (انخماص امتصاصي)
 atelectasis)
 (=acquired (انخماص مكتسب)
 atelectasis)
 1- انخماص امتصاصي يكون موجوداً عند
 الولادة أو يحدث خلال الفترة حول
 الولادة ، وفيه تنخمس الأسناخ الرئوية بعد
 توسعها المبدئي بفعل الهواء ؛ وينتج عن
 انسداد السبيل الهوائي الذي يمنع مرور المزيد
 من الهواء ، أو يمنع بقاء الهواء في الأسناخ
 بفعل زيادة القوى السطحية ، والحادثة
 بسبب استنشاق حطام السلوي أو قلع
 الحطاط ، أو عوز الفاعل بالسطح الرئوي أو
 الانسداد بفعل الشذوذات الخلقية ، أو
 ضغط خارجي شاذ على الرئة .
segmental atelectasis انخماص قطعي
 انخماص يؤثر على قطعة واحدة من الرئة .
subsegmental atelectasis انخماص تحت قطعي
 الانخماص الذي يؤثر على أجزاء الرئة القاصية
 فقط ، على رغامي مسدودة . يسمى أيضاً
 (Platelike atelectasis) .
tympanic membrane انخماص
 غشائي طبلي
 مضاعفة لالتهاب الأذن الوسطى المصلي
 الزمن ، وفيه تحتوي الأذن على سائل لزج
 ويصير الغشاء الطبلي ربيعاً ، وضمورياً ،
 ومبعداً ، وملاصقاً لبني الأذن الوسطى ،
 يصاحبه في العادة صمم توصيلي . يُسمى
 أيضاً (Adhesive otitis media) ، أو

	(Atelectatic otitis media)	ateloencephaly	نُقَاصُ الدِّمَاغِ انظر تحت atelencephalia .
atelectatic	مُنخَمَص متعلق بالانخماص أو يتصف به .	ateloglossia	نُقَاصُ اللِّسَانِ نقص خلقي في تكون اللسان .
ateleiosis	نُقَاص (=hypophyseal infantilism)	atelognothia	نُقَاصُ الفَكِّ نقص خلقي في نمو الفك .
	(=hypophyseal infantilism)	atelomyelia	نُقَاصُ النُّخَاعِ نقص خلقي في نمو النخاع .
	تطور غير كامل للجسم أو لأي من أجزائه كما يحدث في حالات الطفالة والقزامة .	atelopodia	نُقَاصُ القَدَمِ نقص خلقي في نمو القدم .
atelencephalia	نُقَاصُ الدِّمَاغِ (=ateloencephalia) (=ateloencephaly)	ateloprosopia	نُقَاصُ الوَجْهِ قصور أو نقص في تكوين ونمو الشواخص الجينية الوجهية .
	التطور الخلفي المعيب للدماغ .	atelorachidia	نُقَاصُ السِّيَسَاءِ (=atelorhachidia)
atelia	نُقَاص (نَقْصُ التَّطَوُّر) نقص في النمو أو نمو غير كامل .		نقص خلقي في نمو السيساء ؛ نمو غير كامل للحبل الشوكي .
ateliosis	نُقَاص (=hypophyseal infantilism)	atelostomia	نُقَاصُ الفَمِّ نقص خلقي في نمو الفم .
	(=hypophyseal infantilism)	atenolol	أَتِينُولُول عامل مُحَصِّر لمستقبلات البيتا في القلب يستخدم في علاج فرط ضغط الدم والذبحة الصدرية المزمنة .
	مرض وراثي يتصف بتخلف في نمو الجسم فيبقى المصاب صغير الجسم ، ولكن بنسب طبيعية ، وينتج هذا الداء عن النقص الكبير في إفراز هرمون النمو من الغدة النخامية .	athalposis	تَعَدُّرُ إدْرَاكِ الدَّفْءِ عدم الإحساس بالحرارة أو بالمنبهات الحرارية .
ateliotic	نُقَاصِي متعلق بالنقص أو يتصف به .	athelia	انْعِدَامُ الحَلْمَةِ (=athelism)
atelo-	التطور سابقة بمعنى النقص؛ نَقْصُ التَّطَوُّر نقص خلقي في النمو .		غياب خلقي للحلمة في الثدي .
atelocardia	نُقَاصُ القَلْبِ نقص خلقي في نمو القلب .	Athenaeus	أَثِينُوس طبيب يوناني ، ولد في آسيا الصغرى ، وقد تدرّب في روما أثناء حكم الإمبراطور كلوديوس والإمبراطور نيرون (68-41 ق م) . اعتبر الطب جزءاً من التعليم العام ، تبعاً لفيسيولوجيا أرسطو ، وأضاف ال (Pneuma) (النفس ، الروح) إلى الأخلاط الأربعة كخلط خامس ، وأنشأ المدرسة النفسية . وهي تخمينية وليست العملية أو التجريبية ،
atelocephalous	نَقِيسُ الرِّئِيسِ مسخ لم يكتمل نمو رأسه .		
atelocephaly	نُقَاصُ الرِّئِيسِ نقص في تطور وتكوين القحف .		
atelocheilia	نُقَاصُ الشِّفَةِ (=atelocheilia)		
	(=atelocheilia)		
	نقص خلقي في نمو الشفة .		
atelocheiria	نُقَاصُ اليَدِ نقص خلقي في نمو اليد .		

فسرت الصحة والمرض على المزاج الجيد والفاسد .

ather(o)- **سابقة بمعنى تحلل الدهون**
سابقة كلامية بمعنى تحلل الدهون ، أو العلاقة بعصيدة .

atherectomy **استئصال العصيدة**
إزالة اللويحة العصيدية من الشريان باستخدام قاطع دوار داخل قنطار خاص موجه بالإشعاع . لا يمتد إلى الغلالة الوعائية مثل استئصال باطنة الشريان .

rotational **استئصال العصيدة**

atherectomy **الدائري**
تقنية لاستئصال العصيدة يستخدم فيها مثقب دوار ، حيث يتم إدخاله عبر قنطار إلى تجويف الشريان ، حيث يدور المثقب لإزالة اللويحة .

transluminal **استئصال العصيدة**

atherectomy **عبر التجويف**
تقنية لاستئصال العصيدة يتم فيها استخدام آلة قاطعة تمر داخل قنطار يُدخل بها إلى تجويف الوعاء الدموي المطلوب إزالة العصيدة منه .

athermal **بَارِد**
مصطلح يطلق على ينابيع المياه الباردة التي تقل درجة حرارة المياه فيها عن 15 درجة مئوية .

athermancy **1- الاحتفاظ بالحرارة**
2- عدم إنفاذ الحرارة

athermanous **1- مُحْتَفِظ بِالْحَرَارَةِ**
2- غَيْرُ مُنْفِذٍ لِلْحَرَارَةِ
يمتص الأشعة الحرارية ولا يسمح بتمريرها .

athermic **لاحموي؛ غير حموي؛ لا حراري**
(=afebrile)
غير مصحوب بحمى .

athermosystaltic **غَيْرُ مُتَبَدِّلٍ بِالْحَرَارَةِ**
لا ينقبض بتأثير البرودة أو الحرارة . في العضلات الهيكلية .

athero- **سابقة بمعنى عَصِيدَة**
مواد عجينية ناعمة تشبه العصيدة ، عصيدة ، عصيدية .

atheroembolism **انصمام عَصِيدِيّ**
انصمام بسبب انسداد وعاء دموي بصمة عصيدية .

atheroembolus **صِمَّةٌ عَصِيدِيَّةٌ**
صمة مكونة من الكوليستيرول أو إستراته أو شذفات من اللويحات العصيدية ، في العادة يتكون في الشرايين الصغيرة .

atherogenesis **تكوّن العَصِيدَة؛ تَعَصُّدٌ**
تكوين الآفة العصيدية في باطنة الشريان .

atherogenic **مُحَدِّثٌ لِلْعَصِيدَة؛ مَعْصِدٌ**
متعلق بتكوّن العصيدة أو مسبب لها .

atheroma **عَصِيدَة**
(=atherosis)

1 - كتلة من اللويحة ، من بطانة الشريان السميكة في تصلب الشرايين .

2 - مرض بالوعاء الدموي حيث يضيق تجويفه بواسطة ترسب الكوليستيرول حيث يصبح بعد ذلك ليفياً وتصلب . يسمى أيضاً (Atheromatous degenera- tion) ، (Atheros)

atheromatosis **داء عَصِيدِيّ مُنْتَشِر؛ عُصَادٌ**
مرض عصيدية منتشر يصيب شرايين الجسم ومنها شرايين العين .

atheromatous **عَصِيدِيّ**
يتأثر بالعصيدة أو له طبيعتها .

atherosclerosis **تَصَلُّبٌ عَصِيدِيّ**
نوع من التصلب الشرياني الشائع حيث تتكون صفائح صفراء (عصيدات) تحوي كوليستيرول ومادة شحمية وبلعميات شحمية وتتكون ضمن بطانة الشرايين الكبيرة والمتوسطة وطبقتها الوسطية الباطنة ، تضيق فيه الشرايين بالتراكم الشحمي الليفي على جدرانها ، مما قد يؤدي إلى النوبات القلبية والوفاة .

atherosclerosis obliterans **تَصَلُّبٌ عَصِيدِيّ مُسَدٌّ**
تصلب الشرايين المسد .

athetoid **1- شَبِيهُ الكَنَع**

2 - متعلق أو مصاب بالكَنَع: بمُكْنُوع (=athetotic) (كنعني)
شبيه بالكنع أو مصاب به .

athetosis كَنَع

اختلال يتصف بحركات تموجية أو التوائية لا إرادية بطيئة شديدة خاصة في اليدين ، ويمكن أن يحدث بعد الشلل الشقي (الفالج) ويسمى حالياً الرقص التالي للفالج (Posthemiplegic chorea) .

bilateral athetosis كَنَعُ الجَانِبَيْنِ

نوع من الشلل الوجهي الذي يستعلن أساساً بحركات لا إرادية على الجانبين ، ويبدأ عند نحو سن ثلاث سنوات ، ويسبقه نقص التوتر المُعمَّم وتأخر التطور الحركي . وقد ينتج عن أسباب عديدة ، منها الرضح الولادي واليرقان النووي . يسمى أيضاً متلازمة فوجت (Vogt syndrome) (تخرّب النواة المذنبية والقطعة الظاهرة من النواة العدسية) .

double athetosis كَنَعٌ مُزْدَوِجٌ
هو الكنعُ المُزْدَوِجُ الخَلْقِيُّ .

انظر تحت double congenital athetosis .

double congenital كَنَعٌ خَلْقِيُّ

athetosis مُزْدَوِجٌ
هو كنعٌ خَلْقِيُّ بالجانبين ناجمٌ عن رَضْحٍ في أثناء الولادة (Birth trauma) ، يمكن أن يحصل بالتزامن مع شكل سُفْلِيٍّ تَشْنُجِيٍّ (Spastic paraplegia) ، كما في مُتَلَازِمَةِ فُوجِت (Vogt's syndrome) وداء ليتل [تيسس الأطراف التشنجي الخَلْقِيُّ ، (Little's disease)] .

posthemiplegic athetosis كَنَعٌ تَالٍ لِلْفَالِجِ

(=) الرقص التالي للفالج : نوع من الكنع الذي يصيب جانباً واحداً من الجسم ، ويكتنف طرفاً مصاباً بالفالج ، عادة ما يرى في الأطفال .

pupillary athetosis كَنَعُ الحَدَقَةِ

(=) رَقْصُ الحَدَقَةِ (=hippus)
التوسع والتقلص النظاميان المبالغان والشاذان لحدقة العين ، وغير المتعلقين بتغيرات شدة

الضوء أو تثبيت العينين .

unilateral athetosis كَنَعٌ وَحِيدُ الجَانِبِ
كنع يصيب جانباً واحداً من الجسم ، مثل الرقص التالي للفالج .

athetotic كَنَعِيٌّ

متعلق بالكنع .

athiaminosis عَوَزُ الثِيَامِينِ

نقص الثيامين ، وهو الثيامين (B₁) . قد يؤدي نقصه إلى الإصابة بالبري بري ، ويمثل عاملاً في التهاب الأعصاب الكحولي في متلازمة فيرنيكه - كورساكوف .

athomin أَثُومِينٌ

خلاصة نباتية مبيدة للجراثيم .

athrepsia سَغَلٌ

(= atrepsy) (=marasmus)

1 - سغل .

2 - مصطلح إيرليخ (Ehrlich) للمناعة ضد التلقيح الورمي بسبب نقص مفترض في المادة الغذائية الضرورية لنمو الورم .

athreptic سَغَلِيٌّ

متعلق بالسغل أو يتصف به .

athrocytosis اِمْتِصَاصُ الجُزْيَاتِ الكَبِيرَةِ

امتصاص الجزيء الكبير للنيبيبات الكلوية من جانب الخلايا النيبسية الخلوية عن طريق عملية مشابهة للبلعمة .

athrophagocytosis هَلَقَمَةٌ

بلعمة غير غذائية : بلعمة الجسيمات الخاملة ، كما في إزالة حقن جزيئات الكربون المحقونة الأجنبية .

athymia 1- فَقْدُ الأَنْفَعَالِ

2 - اِنْعِدَامُ التُّوتَةِ

(=athymism)

(=athymismus)

1 - فقدان الحس والعاطفة مع الكآبة .

2 - انعدام غدة التوتة : حالة ناتجة عن غياب التوتة ؛ إذا كان خلقياً أو ناتجاً عن الاستئصال التوتوي الوليدي ، فسوف يكون مصحوباً

بنقص في الخلايا اللمفاوية التائية مع درجة معينة من نقص المناعة ، يسمى أيضاً
(Athymia) .

athyrea

1 - انعدامُ الدَّرْقِيَّةِ

2 - قُصُورُ الدَّرْقِيَّةِ

(=athyreosis)

(=athyria)

1 - انعدام الدرقية :

أ - قصور الدرقية .

ب - انعدام تام لوظيفة الدرقية ؛ وقد استبدل هذا المفهوم على نطاق واسع بمصطلح قصور الدرقية .

2 - قصور الدرقية :

هو قصور نشاط الغدة الدرقية ويتميز بنقص في معدل الاستقلاب الأساسي ، تعب ، نوام وإن لم يعالج يتطور إلى وذمة مخاطية ؛ ويكثر شيوعه بين البالغين من النساء عن الرجال أما في الأطفال فقد يؤدي إلى الفدامة (نقص التطور بسبب درقي) .

athyreotic

منعدم الدرقية

1 - قاصر الدرقية .

2 - منعدم الدرقية .

athyroidation

قُصُورُ الدَّرْقِيَّةِ

(=hypothyroidism) (=athyroidism)

(=athyroidosis) (=athyrosis)

1 - قصور الدرقية .

2 - غياب كامل للوظيفة الدرقية . يستخدم حالياً اصطلاح «قصور الدرقية الوخيم» للتعبير عن هذه الحالة .

athyroidemia

انعدام الدرقية

غياب الهرمون الدرقي من الدم .

athyrotic

1 - عديمُ الدَّرْقِيَّةِ

2 - قاصرُ الدَّرْقِيَّةِ

1 - متعلق بانعدام الدرقية أو يتصف به .

2 - قاصر الدرقية .

Athysanus

الخُرْشَةُ

جنس من الذباب مصاص الدماء ينتشر في

الجزائر .

atite

أْتَيْت

مادة مختزلة في اللبن تحوّل النترات إلى نترات .

atlant(o)-

سابقة بمعنى علاقة بالفهقة

سابقة بمعنى علاقة بالفهقة .

atlantad

فَهَقِيًّا

نحو الفهقة .

atlantal

فَهَقِيٌّ

(=atlantoid)

متعلق بالفهقة .

atlantoaxial

فَهَقِيٌّ مِحْوَرِيٌّ

(=atloaxial) (=atloaxoid)

متعلق بالفقرة العنقية وهي الفقرة العنقية الأولى المت منفصلة مع القحف ، والمحور وهي الفقرة العنقية الثانية .

atlantodidymus

مُزْدَوِجُ الرَّأْسِ (مسخ)

(=atlodidymus) (=atlantodymus)

جنين ذو رأسين .

atlantoid

فَهَقِيٌّ

انظر تحت atlantal .

atlantomastoid

فَهَقِيٌّ خُشَائِيٌّ

متعلق بالفهقة والخشاء .

atlanto-occipital

فَهَقِيٌّ قَدَالِيٌّ

(=atloido-occipital)

يرتبط بالفهقة (الفقرة الحاملة) والعظم القذالي .

atlanto-odontoid

فَهَقِيٌّ فَائِقِيٌّ

متعلق بالفهقة والتوء الفائقي في المحور .

atlas TA

الفَهَقَةُ (الْفَقْرَةُ الحَامِلَةُ)

1 - الفقرة العنقية الأولى ، والتي تتم فصل مع العظم القذالي وفي الأسفل مع المحور .

2 - أطلس : مجموعة من الرسوم التوضيحية لموضوع واحد ، مثل التشريح ، الدم أو الدماغ ، أو الأمراض القلبية .

3 - (حشرات) : الفقرة الرقبية الأولى لدى

رباعيات الأرجل .

stereotactic atlas

أطلس التوضيع التجسيمي

مجموعة من الخرائط لمناطق في المخ ، في العادة
لتفسير وظائف فيسيولوجية ، لاستخدامها في
الجراحة بالتوضع التجسيمي .
فَهْقِي مِحْوَرِي

atloaxial
(=atloaxoid)

انظر تحت atlantoaxial .

atlodidymus مزدوج الرأس (مسخ)
atmiatrics المَعَالِجَةُ بِالْأَبْخَرَةِ الدَّوَائِيَّةِ
(=atmiatry)

معالجة أمراض السبيل التنفسي بواسطة المرذات
أو الأبخرة المحتوية على أدوية .

atmo- 1- سابقة بمعنى النَّفْس
2- سابقة بمعنى الدُّخَانُ

3- سابقة بمعنى البُخَارِ
atmograph مَخْطَاطُ الحَرَكَاتِ التَّنْفُوسِيَّةِ

جهاز يقوم برسم مخططات مستمرة للحركات
التنفسية .

atmolysis 1- التَّفَقَّتُ بِالْداَخَائِنِ
2- فَصَلُ الغَازَاتِ

1- تفتت النسيج العضوي عن طريق الأبخرة
السامة للسوائل المتطايرة .

2- فصل الغازات المختلطة عن طريق صفيحة
سميكية ، الانتشار الأكبر .

atmometer مِقْيَاسُ الأَبْخَرَةِ

1- جهاز يقيس نسبة تبخر الماء من الهواء . ويتم
ذلك بقياس مستوى الماء في أسطوانة معايرة
على مدى فترات متكررة .

2- قياس مقدار سائل تبخر في مدة معينة .

atmosphere الغِلافُ الجَوِّيُّ

1- الغلاف الغازي المحيط بالأرض ، ويتضمن
التروبوسفير ، والتروبوبوز ،
والاستراتوسفير .

2- وحدة الضغط التي تساوي 101325

باسكال ، الضغط المصوب على الهواء
الجوي على ارتفاع البحر ، نحو 760 ملم
زئبق .

3- المحيط الجوي الهوائي ، جو الغلاف الجوي

للأرض أو لجرم فلكي .

atmospheric متعلق بالغلاف الجَوِّيِّ

متعلق بالغلاف الجوي أو منه

atmotherapy 1- مَعَالِجَةُ بَخْضِ التَّنَفُّسِ

2- المَعَالِجَةُ بِالْأَبْخَرَةِ الدَّوَائِيَّةِ

atocia عُقْرُ

1- عدم الولادة .

2- عقم الأثني .

atolide اتُولِيد (دواء مضاد للاختلاج)

اسمٌ كيميائي يدلُّ على دواء مضاد للاختلاج ،
كان يُستعمل سابقاً .

atom ذَرَّةٌ

أي من الجزيئات النهائية للجزيء أو لأية مادة
أخرى ؛ والذرة هي الجزيء الأصغر في العنصر
والقادر على الدخول في تفاعل كيميائي .

وتتكون من نواة مركزية دقيقة ، والتي تعتبر
الحاملة للشحنة فعلياً . تكون كمية الشحنة
مساوية للرقم الذري للذرة ؛ في الذرة المتعادلة

تكون الإلكترونات السالبة الشحنة مساوية في
العدد للشحنة الموجبة في النواة ، ويحدد عدد
وترتيب هذه الإلكترونات خصائص الذرة فيما

عدا الوزن الذري والنشاط الإشعاعي .

activated atom ذَرَّةٌ مُشْتَبَّةٌ (ذَرَّةٌ مُسْتَثَارَةٌ)

(=excited a.)

1- ذرة متأينة .

2- ذرة لها بعض الإلكترونات التي تدور في
مدارات أكبر وأقل استقراراً . الذرة في هذه
الحالة تحضّر لتطلق طاقتها المحتبسة مع عودة

الإلكترونات النشطة إلى مدارها الطبيعي

المستقر .

asymmetric carbon atom ذَرَّةٌ كَرْبُونٌ لَامْتُنَاطِرَةٌ

ذرة كربون لها أربعة بدائل مختلفة . قد يكون
هذا الجزيء نشطاً بصرياً .

excited atom ذرة مستثارة

(=ذرة منشطة) (=activated atom)

Bohr atom ذرة بور

[نيلز بور ، فيزيائي دانمركي حاصل على جائزة

ذرة قائفة [1962-1885] .
المفهوم الخاص بالذرة النوية حيث تكون
الإلكترونات الدائرة قادرة على شغل مدار
واحد فقط ، يتم تحديد هذه المدارات بالحدود
الكمية .
ionized atom ذرة متأيئة
ذلك الجزء من الذرة الذي تأتي منه الجزيئات
ألفا أو أية جزيئات دون ذرية تم التخلي عنها ،
وهذا الجزء المتبقي يرتد مع السرعة العكسية
المتناسبة لكتلته .
marker atom ذرة واصمة
nuclear atom ذرة نووية
(= ذرة رذرفورد) (=Rutherford a.)
[إرنست رذرفورد ، 1937-1871 ، فيزيائي
بريطاني حاصل على جائزة نوبل] .
المفهوم أو النظرية التي تقول بأن الذرة تتكون من
نواة مركزية محاطة بالإلكترونات في مدار .
radiating atom ذرة مشعة
(= radioactive atome)
ذرة ذات نواة غير مستقرة ، ينبعث عنها إشعاع
جسمي أو كهرومغناطيسي (انبعاث إشعاعي)
لتحقيق ثبات أكبر .
recoil atom ذرة مرتدة
الجزء من الذرة الذي انبعث عنه جسيم ألفا أو
غيره من الجسيمات دون الذرية . ويرتد هذا
الجزء المتبقي بسرعة تناسب عكسياً مع كتلته .
rest atom ذرة مرتاحة
ذرة تمت إزالة الإلكترونات المدارية منها بصورة
شبه كاملة .
stripped atom ذرة متجردة
ذرة تكون إلكتروناتها الدائرة في مدارات مزاحة
بصورة أو بأخرى .
tagged atom ذرة موسومة
(= ذرة قائفة) (=tracer atom)
ذرة كانت نشطة إشعاعياً ، حتى أن مسارها في
الجسم يمكن تتبعه .
انظر تحت radioactive tracer tracer .

ذرة قائفة
انظر تحت tracer .
atomic ذري
ذري أو متعلق بالذرة .
atomic absorption امتصاص ذري
هو قدرة الذرات على امتصاص الطاقة المشعة
بأطوال موجية معينة .
atomic absorption قياس طيف الامتصاص
spectrometry الذري
تحديد التركيز بقياس قدرة الذرات على
امتصاص الطاقة المشعة بأطوال موجية معينة .
atomic absorption طيف الامتصاص
spectrum الذري
atomic bond رابط ذري
هو الرابط بين الذرات في المركبات الكيميائية .
atomic charge شحنة ذرية
هي الشحنة الصافية للذرة ، إيجابية أو سلبية .
atomic cloud غيمة ذرية
هي الغبار الذي يظهر فوق مواضع الانفجار
الذري .
atomic crystal بلورة ذرية
بنية بلورية الشكل لذرات تشغل مواقع في
المشك البصري .
atomic diameter قطر الذرة
atomic disintegration تلاش ذري
(تلاشي ذري) .
atomic energy الطاقة الذرية
هي الطاقة التي يمكن أن تتحرر بفعل التغيرات
في نواة الذرة (مثل انشطار نواة ثقيلة أو اتحاد
نوى خفيفة بأخرى أثقل منها ، مع فقد
مُصاحب في الكتلة) .
atomic explosion انفجار ذري
هو انفجار القنبلة الذرية .
atomic fission انشطار ذري
هو انشطار نواة الذرة إلى أجزاء (نوى أخف) ،
مما يؤدي إلى تحرير النوترونات والنوى الأصغر
حجماً ، والتي قد تُنتج في نهاية المطاف

فوتونات (بشكل أشعة غامماً) . ويؤدي انشطار العناصر الثقيلة إلى تفاعل مُطلق للحرارة ، يمكن أن يُحررَ مقادير كبيرة من الطاقة ، بشكل إشعاع كهرومغناطيسي وطاقة حركية للشد فمرادف : انشطار نووي (Nuclear fission) .

atomic mass الكتلة الذرية
هي الوزن الذري .
انظر تحت atomic weight .

atomic mass unit وحدة الكتلة الذرية
هي $1/12$ من كتلة ذرة الكربون 12 .

atomic notations الرموز الذرية
هي رموز الذرات بمختلف أنواعها ، مثل Cu لذرة الكربون .

atomic nucleus نواة الذرة
هي اللب المركزي للذرة ، وهو يُشكل معظم كتلتها ، لكنه يمثل جزءاً صغيراً من حجمها ، وهو يحتوي على البروتونات والنيوترونات .

atomic number العدد الذري
هو عدد البروتونات في نواة الذرة ؛ ويشير إلى موضع العنصر في النظام الدوري (Periodic system) .

atomic orbital المدار الذري
هو واحد من الحلقات التي تتوزع عليها الإلكترونات حول النواة .

atomic physics الفيزياء الذرية
هي الفيزياء التي تُعنى بدراسة الخصائص الفيزيائية للذرات .

atomic radius نصف القطر الذري
هو حجم الذرة ، وهو كمية فيزيائية غير محددة بدقة ، وليس ثابتاً في جميع الظروف .

atomic reactor مُفاعل ذري
بناءً ضخماً لإنتاج الطاقة الذرية بشكل مُراقب .

atomic structure البنية الذرية
هي أجزاء الذرة ، أي النواة والإلكترونات والبروتونات . الخ .

atomic theory النظرية الذرية
هي النظرية التي تنص على أن المركبات

الكيميائية تتشكل من اتحاد الذرات بنسب محددة ؛ وقد طرحها بشكل المتقدم جون دالتون (John Dalton) عام 1803 .

atomic volume الحجم الذري
هو الوزن الذري لعنصر ما مقسوماً على كثافته في الحالة الصلبة ؛ أو حجم الوزن الذري بالجرامات لعنصر صلب .

atomic weight الوزن الذري
وزن ذرة عنصر ما بالنسبة لوزن الهيدروجين والذي يعتبر واحداً .

atomism مذهب الذرية
طريقة لدراسة الظواهر النفسية بتحليل الأجزاء الأولية التي يفترض أنها تكونت منها .

atomization إرذاز
موذاز (ج: مرانيد)

atomizer ونى (=atonicity)
حالة غياب التوتر أو الشد العضلي .
نقص في التوتر الطبيعي أو القوة ، مثل العضلات المحرومة التي تفتقر للتعصيب .

atonia ونى
نقص التوتر العضلي الذي يشاهد في داء الرقص .

choreatic atonia ونى رقصي
نقص التوتر الطبيعي أو القوة الطبيعية ، متعلق بالونى أو يتصف بها .

atonic وان (واني)
نقص التوتر الطبيعي أو القوة الطبيعية ، متعلق بالونى أو يتصف بها .

atonicity ونى
ونى ونى

atony ونى الأعور
فقد التوتر العضلي في الأعور .

cecal atony ونى المرارة
فقد التوتر العضلي في المرارة ، فلا تقوى على إفراغ محتوياتها .

gallbladder atony ونى الأمعاء
ونى حالي أولي

intestinal atony ونى حالي أولي
مستأرج مؤهب للتأب .

primary ureteral atony مستأرج مؤهب للتأب .

atopen مستأرج مؤهب للتأب .

atopic	1- تَأْتِي 2- مُنْتَبِذ
atopognosia (=atopognosis)	تَعَدُّرُ تَوْضِيعِ الإِحْسَاسِ عدم مقدرة المريض على توضع موقع الحس على جسمه .
atopy	تَأْتَبُ (تَأَهَّبُ لِلأَرَجِيَّةِ) نوع من فرط الحساسية المناعية ذات تأهب وراثي ، إذ تورث بعض أنواع الحساسية الأرجية العامة ولكن لا تورث الأنواع الخاصة منها كحصى الكلى والربو والإكزيمة .
atorvastatin	أَتُورْفَاسْتَاتِين
calcium	الكالسيوم عامل مضاد لفرط التشحم يعمل على إنقاص تخليق الكوليستيرول . يستخدم في علاج فرط الكوليستيرول الأولي ، وفرط الشحميات في الدم . يتم إدخاله للجسم عن طريق الفم .
atoxic	غَيْرُ سَامٍ غير سام ، ليس بسبب السم .
atoxigenic	غَيْرُ مَوْلِدٍ لِّلسَّمِ غير منتج أو مولد للسم .
Atractaspis	الأَفْعَى المَغْزَلِيَّةُ جنس من الأفاعي الأفريقية عضتها سامة للإنسان .
attractoid	مَغْزَلِيُّ الشَّكْلِ
atracurium besylate	الأَتْرَاكُورِيُومُ بَيْسِيَلَاتِ عامل عصبي عضلي حاصر مضاد لإزالة الاستقطاب في الفترة الوسطى ، يتم حقنه في الوريد كمساعد للتخدير العام لتسهيل التئيب داخل الرغامي ، يسبب ارتخاء في العضلات الهيكلية أثناء الجراحة ، ويسهل التهوية الآلية .
atransferrinemia	فَقْدُ التَّرَاسْفِيرِينِ مِنَ الدَّمِ غياب الترانسفيرين من الدورة الدموية .
atraumatic	غَيْرُ رَاضِحٍ ؛ لَارَضْحِيٍّ غير راضح ولا يسبب إصابة أو ضرر .
Atrax	العَنْكَبُ الأُسْتَرَالِيُّ عنكبوت قمعي شبكي ، جنس شبه رتيلائي

موجود بأستراليا ، من فصيلة العنكبيات . والعنكب من نوع فورميديابليس يعتبر قمعي شجري شبكي . هذا ومعه أنواع أخرى لهم عضه سامة . وقد تسبب الأتروكس روبروستس في موت البشر .

atrepsy (=marasmus)	سَغْلُ
atreptic	سَغْلِيٍّ
atresia (=clausura)	رَتَقُ (=غياب خلقي لفوهة تشريحية) عدم تكون خلقي لبعض ممرات الجسم الطبيعية
anal atresia	رَتَقُ الشَّرْحِ
aortic atresia	رَتَقُ الأُورْطِي غياب أو احتراق الفوهة الأورطية الجذرية ، تشوه خلقي نادر حيث يصبح البطين الأيسر ناقصاً ، ويمر الدم المتأكسد عبر الأذين الأيسر إلى الأيمن عبر العيب الحاجزي ، ويمر الدم البطيني والأذيني المختلط من الشريان الرئوي إلى الأورطي عن طريق القناة السالكة .
aortic valve atresia	رَتَقُ صَمَامِ الأَبْهَرِ غياب خلقي للفحة الصمامية في الأبهر . مرادف : رَتَقُ الأَبْهَرِ (Aortic atresia) .
atresia ani	رَتَقُ الشَّرْحِ غياب خلقي لفحة الشرح بسبب وجود حاجز أو حجاب غشائي (استمرار الغشاء المذرققي ؛ Cloacal membrane) أو فقدان القناة الشرجية بالكامل . مرادف : (Anal atresia) .
atresia folliculi	رَتَقُ الجُرَيْبِ عملية طبيعية تُصيب الجُرَيْبَاتِ المَبِيضِيَّةِ البدائية (Primordial ovarian follicles) ، حيث يؤدي موت البَيضة إلى تَنكُّسِ كَيْسِيٍّ يَتَّبِعُ بانغلاق تنديبي .
atresia iridis	رَتَقُ القَرْحِيَّةِ الفحة القرحية .
aural atresia	رَتَقُ الأُذُنِ الصماخ السمعي الخارجي ، قد يكون خلقي

أو مكتسباً عبر رضخ أو إصابة .

رتق القناة الصفراوية biliary atresia

سد أو نقص تنسج في واحد أو أكثر من مكونات القنوات الصفراوية نتيجة توقف نمو الجنين ، ينتج عنه يرقان مستديم وإصابة في الكبد تتراوح بين ركود صفراوي إلى تليف صفراوي ، وتضخم في الطحال مع تطور فرط ضغط الدم البابي .

رتق قصبي bronchial atresia

رتق في الرغامى أو في القصبة الفصية أو القطعية ، في العادة في الفص الأيسر العلوي من الرئة . القطاع المصاب في الرئة في العادة يكون منتفخاً للغاية بسبب نقص في الهواء الواصل عبر المسام السنخية .

رتق قمع الأنف choanal atresia

احتراق خلقي عظمي أو غشائي في واحد من أو كل من أقماغ الأنف ، بسبب فشل في تمزق الغشاء الشدقي الأنفي الجنيني .

رتق الإثنا عشري duodenal atresia

غياب خلقي أو احتراق في جزء من الإثنا عشري ، تتصف بالقيء لعدة ساعات بعد الولادة ، توقف في الحركة المعوية بعد يوم إلى ثلاثة أيام ، في العادة يكون مصيره الشرسوف . وعادة ما يكون مصحوباً بمتلازمة داون .

رتق المريء esophageal atresia

نقص خلقي في استمرارية المريء ، يكون في

العادة مصاحباً بناسور مريئي ترقوي مع زيادة في الإلحاح ، تهوع ، قيء لدى ابتلاع الطعام ، زراق ، وضيق تنفسي .

رتق القناة السمعية الظاهرة external auditory canal atresia

رتق الجريب

رتق الجريب follicular atresia

تحلل وارتشاف الجريب الرحمي قبل أن يصل للنضج ويتمزق .

رتق الأمعاء intestinal atresia

احتراق خلقي في الأمعاء عند أي مستوى ، ينتشر بكثرة في الإثنا عشري ، بسبب نقص الاستمرارية في التجويف ، وتختلف الأعراض مع اختلاف موقع الاحتراق

رتق القناة الدمعية lacramial duct atresia

(=dacryogogatresia)

احتراق في القناة الدمعية ، مثل التشوه الخلقي مع وجود نسيج مندوب .

رتق حنجري laryngeal atresia

نقص خلقي في الفتحة العادية للحنجرة .

رتق الصمخ meatal atresia

هو رتق الأذن (Aural atresia) .

رتق الصمام المترالي mitral atresia

احتراق خلقي في فوهة الصمام المترالي . مصحوباً بمتلازمة نقص التنسج في القلب الأيسر ، أو مناقلة الأوعية الكبرى .

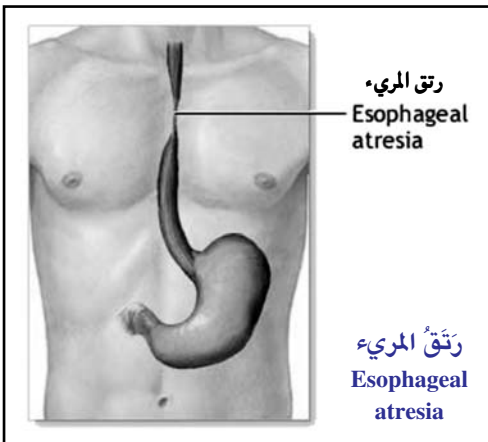
رتق قبل البواب prepyloric atresia

(=pyloric atresia)

احتراق خلقي في الفتحة المعدية من الغشاء الغاري أو البوابي ، يتصف بتقيؤ المحتوى المعوي فقط .

رتق الرئة pulmonary atresia

ضيق خلقي حاد أو كامل في الفتحة بين الشريان الرئوي والبطين الأيمن ، يتصف بتضخم القلب ، نقص توعية ، وضمور في البطين الأيمن . في العادة يكون مصحوباً لرباعية فالو ، مناقلة الأوعية الكبرى ، أو أي اضطراب قلبي وعائي آخر .



tricuspid atresia رَتَقُ الصَّمَامِ الثَّلَاثِي الشَّرْفِ
غياب الفوهة بين الأذنين والبطين الأيمن ، تدور
الدورة الدموية في هذه الحالة من خلال وجود
العيب الأذيني الحاجزي ، ويمر الدم من الأذنين
الأيمن إلى الأيسر وبعدها إلى البطين الأيسر
والأورطي . يتم التصنيف بالنوع تبعاً لوجود أو
غياب التضيق الرئوي ومناقلة الأوعية الكبرى .

vaginal atresia رَتَقُ المَهْبَلِ
atresia رَتَقِيّ (=atretic)

بدون فتحة ، متعلق بالرتق أو يتصف به .

atret- سابقة بمعنى الرَّتَقِ

atreto- سابقة بمعنى الرَّتَقِ
سابقة بمعنى غياب فتحة طبيعية ؛ مثقوبة أو
مغلقة .

atretoblepharia رَتَقُ الأَجْفَانِ

atretoccephalia رَتَقُ الرَّأْسِ

atretoccephalus أَرْتَقُ الرَّأْسِ (مسخ)
جنين ينقص لديه الفوهات الطبيعية للرأس .

atretocormia رَتَقِ

atretocormus أَرْتَقِ
جنين أو رضيع له فتحة جسم واحدة مثقوبة .

atretocystia رَتَقُ المَثَانَةِ
نقص الفتحة الطبيعية للمثانة .

atretogastrica رَتَقُ المَعْدَةِ
غياب الفتحة الطبيعية للمعدة .

atretolemia رَتَقُ الحَلْقِ

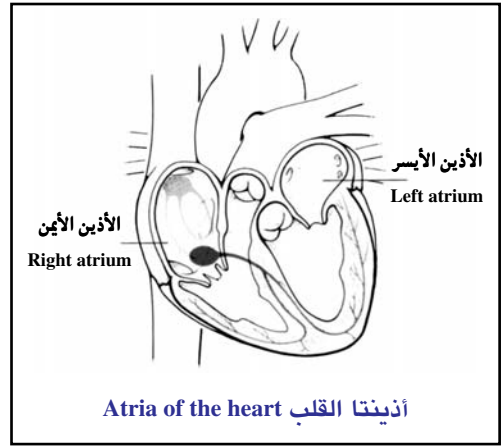
atretometria رَتَقُ الرَّحْمِ

atretopsia رَتَقُ القَرَحِيَّةِ
(=atresia iridis)

atretorrhinia رَتَقُ الأنْفِ
غياب الفتحة الخارجية للأنف .
انظر تحت atresia .

atretostomia رَتَقُ الفَمِ
غياب الفتحة الطبيعية لفتحة الفم .

atreturethria رَتَقُ الإِحْلِيلِ
رتق الإحليل .



atria  أَدِينَتَانِ ؛ أَدِينَاتِ
(sing.atrium) (ف:أذنين)

atrial أَدِينِيّ
متعلق بالأذنين .

atrichia 1- فَقْدُ الشَّعْرِ؛ مَرَط
غياب الشعر الخلقى أو المكتسب .
2- فَقْدُ السَّيَاطِ (مكروبيولوجيا)

atrichosis الثَّلْبَةُ
الثلابة ، فقد الشعر الموضع .

atrichous فَاقِدُ الأشْعَارِ
1- ليس له سيات ، في المكروبيولوجيا .
2- ليس له شعر .

atrio- سابقة بمعنى الأذنين

سابقة بمعنى العلاقة بالأذنين في القلب
atriocommissuropexy تَنْبِيْتُ أَدِينِيّ صَوَارِيّ
إصلاح الصمام المترالي بالغرز المارة من البطين
عبر وريقات الصمام والجدار الأذيني ، من أجل
تصحيح المترالي .

atriohision التَصَاقُ أَدِينِيّ
اتصال الأذنين بحزمة هيس .

atriomegaly ضَخَامَةُ الأَذِينِ
تضخم غير طبيعي في أذنين القلب .

atrionector الوَاصِلَةُ الأَدِينِيَّةُ
(= sinoatrial node) (= العُقْدَةُ الجَيْبِيَّةُ الأَدِينِيَّةُ)

مجموعة متخصصة من خلايا العضلة القلبية

توجد في جدار الأذنين الأيمن عند مدخل الوريد الأوجوف العلوي وتزيل هذه الخلايا الاستقطاب بشكل تلقائي ومتزن كي تبدأ ضربات القلب الطبيعية .

atrioepetin أْتُرْيُوبِبتين

هرمون مدر للملح .
تَثْبِيتُ الحَاجِزِ الأذِنِيِّ

atrioseptopexy تقنية مغلقة للإصلاح الجراحي لعبيب في الحاجز الأذيني بخياطة الأجزاء معاً من الجدار الأذيني لسد العجز .

atrioseptoplasty رَأْبُ الحَاجِزِ الأذِنِيِّ

atriotomy بَضْعُ الأذِنِ

بضع جراحي لأذنين القلب .

atrioventricular أذِنِي بَطِينِي

متعلق بكل من الأذنين والبطين في القلب .

atrioventriculari اشْتِرَاكُ أذِنِي

communis بَطِينِي

شذوذ خلقي قلبي فيه تفشل الوسائد الشغافية في الالتحام ، والفوهة الأولية (تنتج نقصاً أذينياً حاجزياً) ، وفي بعض الأحيان نجد صمام أذيني بطيني واحد له شرفة أمامية وخلفية ، ويوجد نقص في الحاجز الأذيني البطني الغشائي .

Atriplex أْتُرْيُوبِليكس

جنس من الأعشاب والشجيرات . الأتريبليكس ليترولاريس والأنواع الأخرى تعتبر طعاماً عادياً ، لكن في التربة الغنية بالسيليونيوم قد تمتص كميات كبيرة من السيليونيوم وقد تسبب تسمم بالسبانخ ، وهو نوع من التسمم بالسيليونيوم .

atriplicism تَسَمُّمٌ بالسَّبَانِخِ

التسمم بالسيليونيوم في الأطعمة المنتجة من الأتريبليكس ليتوراليس والأنجاس الأخرى التي تنمو في التربة الغنية بالسيليونيوم

atrium TA 1- أذِنِ

(pl.atri) (ج: أذِنَات)

2- دَهْلِيْز

1- إحدى الحجرتين العلويتين للقلب حيث

تضخ الدم من خلال صمامات القلب إلى البطينين .

2- في علم التشريح : غرفة صغيرة أو مدخل لبنية تشريحية أو عضو .

atrium alveolare TA دَهْلِيْزُ السَّنَخِ

atrium cordis أذِنِ القلب

atrium dextrum TA الأذِنِ الأَيْمَنِ

أذنين القلب على الجانب الأيمن . يستقبل الدم من الوريدان الأوجوفان العلوي والسفلي ، والتسليم إلى البطين الأيمن .

atrium glottidis دَهْلِيْزُ الحَنَجْرَةِ

(=vestibulum laryngis TA)

انظر تحت vestibulum larynges .

atrium laryngis دَهْلِيْزُ الحَنَجْرَةِ

(=vestibulum laryngis TA)

انظر تحت vestibulum larynges .

atrium meatus دَهْلِيْزُ الصَّمَاخِ

الأنفي الأوسط

انخساف أمام الصماخ الأنفي الأوسط ، بين نبرة الأنف والمحارة الأنفية الوسطى .

atrium of larynx دَهْلِيْزُ الحَنَجْرَةِ

(=vestibulum laryngis TA)

انظر تحت vestibulum larynges .

atrium pulmonale الأذِنِ الرُّئُوي

(=الأذِنِ الأَيْسَرِ) (=atrium sinistrum TA)

(=الأذِنِ الأَيْسَرِ) (= left atrium)

الأذنين في الجانب الأيسر من القلب . يستقبل الدم من الأوردة الرئوية ، ويسلمها إلى البطين الأيسر .

atrium vaginae دَهْلِيْزُ المِهْبَلِ

(= vesitibulum vaginae TA)

common atrium أذِنٌ مُشْتَرِكٌ

البطين الوحيد الموجود في القلب ثلاثي الغرف

pulmonary atrium الأذِنِ الرُّئُوي

(=الأذِنِ الأَيْسَرِ) (=atrium sinistrum TA)

انظر تحت atrium sinistrum .

right atrium الأذِنِ الأَيْمَنِ

Atropa

اللُّفَّاح

نبات سام من الفصيلة الباذنجانية ، تحتوي الكثير منها على قلوبات مثل الأتروبين ، الهيسوسكيامين ، والسكولوبامين . الأتروبا ييلادونا تعتبر نباتاً ساماً .

atroph(o)-

سابقة بمعنى ضموري

سابقة تفيد العلاقة بالضمور .

atrophedema

وَدَمَةٌ ضُمُورِيَّةٌ

(=angioneurotic

=)الْوَدَمَةُ الوَعَائِيَّةُ

edema)

(العَصَبِيَّةُ)

atrophia

ضُمُور

نقص حجم العضو أو الخلية .

atrophia bulbi

ضُمُورُ المُقْلَةِ

هو انكماشها وتراجعها ، كما في ضُمُور المُقْلَةِ الوراثي .

انظر تحت atrophia bulborum hereditaria .

atrophia cerebri

ضمُور الدِّماغ الشَّيخُوخي

senilis simplex

البسيط

خرف شيخوخي مع ضمور دماغي شديد وفقدان الكثير من العصبونات .

atrophia choroideae

ضُمُورُ

et retinae

المَشِيمِيَّةِ والشَّبَكِيَّةِ

ضمور في المشيمية والشبكية ، مصاحب بالعمى الليلي .

atrophia cutis

ضُمُورُ الجُلْد

انظر تحت atrophoderma .

atrophia cutis

ضُمُورُ الجُلْد المَجْهُول

idiopathica

السَّبَب

انظر تحت idiopathic atrophoderma .

atrophia cutis

ضُمُورُ الجُلْد

senilis

الشيخوخي

(=senile atrophy of skin)

هو تغيرات ضمورية خفيفة في البشرة والأدمة تحصل بشكل طبيعي مع تقدُّم العمر .

atrophia dolorosa

الضُمُور المؤلِّم (في المقلة)

ضمور مقلة العين مع الألم الشديد .

atrophia maculosa cutis

ضُمُورُ الجُلْد البَقعي

(=anetoderma)

atrophia musculorum

الضُمُورُ العَضلي

lipomatosa

الورمي الشحمي

(=pseudohypertrophic

=)الحثل العَضلي

muscular dystrophy)

الضخامي الكاذب

atrophia senilis

ضُمُورُ شَيُوخي

atrophia striata et

ضُمُورُ الجُلْد

maculosa

المُحَطَّطُ المُبَقَّع

أشرطةٌ من الجلد المتجعَّد الرقيق ، تكون حمراء في البداية ، لكنها تصبح أرجوانيةً وبيضاء ، وهي تظهر عادةً على البطن والأكتين والفخذين عند البلوغ أو في أثناء الحمل وما بعده ، وتنجم عن ضمور الأدمة وفرط تمدُّد الجلد ؛ كما تترافق مع الحين ومتلازمة كوشينغ .

انظر تحت striae atrophicae .

atrophia testiculi

ضُمُورُ الخَصِيَّةِ

atrophia unguium

ضُمُورُ الأظفار

atrophic

ضُمُوري

atrophie

ضُمُور

ضمور (بالفرنسية) .

atrophie blanche

ضُمُور أبيض

(بالفرنسية) حالة تتصف بنسيج أبيض عاجي ناعم توسع في الشعيرات داخل الهالة المصبوغة ، في العادة يحدث في الركبة بالنسبة للنساء في منتصف العمر .

atrophie noire

ضُمُور أسود

(بالفرنسية) حالة تتصف بقرحات تحيط بمناطق زرقاء مسودة في الركبة ، يحدث التلون بعد التهاب الجلد لمرات عديدة مصحوباً بتقرح .

atrophied

ضامِر

نقص حجم عضو أو كائن لقلة التغذية أو تعطلها كلياً .

atrophoderma

ضُمُورُ الجُلْد

ضمور في الجلد أو في أي جزء منه .

atrophoderma

ضُمُورُ الجُلْد

biotripticum

الشيخوخي

(=senile atrophy of skin)

	انظر تحت	senile atrophy of skin .
atrophoderma	ضمور الجلد	
maculatum	البقعي	
atrophoderma	ضمور الجلد	
neuriticum	التغذوي	
(=glossy skin)	(=لماع الجلد)	
atrophoderma of	ضمور الجلد بحسب	
Pasini and Pierini	بازيني وبيريني	
	حالة تحدث بشكل أكثر انتشاراً في الجذع ، خاصة في الظهر ، لدى النساء الشابات ، تتصف بنمو لويحات ضمورية ناعمة زرقاء وبنية لها جساوة مركزية تشبه الآفة في المرحلة المتأخرة للقسيعية . والسببيات الخاصة بها مجهولة ، وفي العادة تنحل تلقائياً بعد أشهر أو سنوات . يوجد نوعان معروفان حتى الآن ، واحد مجهول السبب والآخر متعلق أو مشابه للقسيعية .	
atrophoderma	ضمور الجلد	
reticularis	الشبكي	
atrophoderma	ضمور الجلد	
vermicularis	الدودي الشكل	
	ضمور الجلد الدودي الشكل .	
idiopathic	ضمور الجلد	
atrophoderma	المجهول السبب	
	هو ضمور الجلد بحسب بازيني وبيريني .	
atrophoderma of Pasini and Pie-	انظر تحت	rini .
atrophodermatosis	جلاد ضموري	
	أي مرض جلدي يتمثل فيه الضمور على شكل عرض بارز .	
atrophodermia	ضمور جلدي	
atrophodermia	ضمور الجلد الدودي	
vermiculata	الشكل	
(=atrophoderma	(= ضمور	
reticularis)	الجلد الشبكي	
	مجموعة من الجلادات الوراثية تتميز بشكل أساسي بالتهاب ثم بعد ذلك بظهور مخربة	

مشبكة أو ضمور جريبي دودي الشكل ويصاحب غالباً بحمامي وحشوة جريبية وهي تنتقل كصفات كروموسومية متنحية وترى عادة في الأطفال وصغار المراهقين وتقتصر المناطق المصابة عادة على الوجنتين ولكن قد تكتنف في البداية الجبهة والحاجبين ومنها قد تنتشر إلى الفروة .

ضمور atrophy

	هو نقص حجم العضو أو الخلية .
acute yellow atrophy	ضمور أصفر حاد
(=acute massive	(=النخر الكبدي
liver necrosis)	الكتلي الحاد)
	هو آفة يحصل فيها موت واسع وسريع للخلايا المتنية في الكبد ، مع تنكس دهني بحجم العضو أحياناً ؛ ويمكن أن ينجم النخر عن عدوى فيروسية خاطفة أو تسمم كيميائي ، ويتصاحب ببقان .
alveolar atrophy	ضمور السنخ
Aran-Duchenne muscular	ضمور العضل
atrophy	بحسب آران - دوشين
(= spinal muscular	(= ضمور العضل
atrophy)	النخاعي المنشأ)
	انظر تحت spinal muscular atrophy .
arthritic atrophy	ضمور مفصلي
	ضمور العضلات والعظام المحيطة بالمفصل ، بسبب إصابة أو بسبب مرض بنوي .
atrophy of disuse	ضمور عدم الاستعمال
(=disuse atrophy)	
	ضمور العضلة لعدم استعمالها لفترة طويلة .
black atrophy	ضمور أسود
blue atrophy	ضمور أزرق
	ضمور أزرق قد يحدث في مدمني المخدرات .
bone atrophy	ضمور العظام
(=osteoporosis)	(= تخلخل العظام)
	ارتشاف العظام في الشكل الداخلي والكثافة الخارجية .
brown atrophy	ضمور أسمر

ضمور فيه تكون الحشا المصابة بنية اللون ، بسبب التراكم الخلوي لليوفوسين . يمكن رؤيته بالأساس في القلب والكبد والطحال لدى المسنين .	correlated atrophy	ضمور ترابطي
cardiac atrophy		ضمور جزء بعد تخرب او استئصال جزء مرتبط به .
مُصْطَلَح يدلُّ على تنكس في عضلة القلب .	corticostriatospinal atrophy	الضمور القشري المخططى الدماغى
cavernous optic atrophy		مرض كروتزفيلد - ياكوب .
التكهنفي	Cruveillier's atrophy	ضمور كروفيليه
مصطلح يدلُّ على ضمور في القرص البصري مع تكهنفه .		(= spinal muscular atrophy)
cerebral atrophy		ضمور شوكي عضلي .
انظر تحت encephalatrophy .	cyanotic atrophy of liver	ضمور الكبد الزرأقي
circumpapillary chorioretinal atrophy		ضمور تنكسي
ضمور المشيمية والشبكية		ضباع جزء بسبب تحلل خلاياه .
حول الحليمية	Dejerine-Sottas atrophy	ضمور ديجيرين - سوتاس
تنكس ضموري عيني في الشبكية والمشيمية حول حليمة العصب البصري .		اعتلال ضموري فائق مترق .
circumscribed atrophy of brain		ضمور
المتحدّد	Dejerine-Thomas atrophy	ديجيرين - توماس
هو داء بيك (Pick's disease) .		ضمور زيتوني جسري مخيخي .
انظر تحت lobar brain atrophy .	denervated muscle atrophy	ضمور العضلة
colloid atrophy		المزلة التّعصيب
ضمور غروانيّ		اعتلال ضموري عصبي .
ضمور يستبدل فيه النسيج الأصلي بمادة غروانية .	dentatorubral atrophy	ضمور مستني حراوي
compensatory atrophy		خلل التآزر المخيخي المترقي .
ضمور معاوض	disuse atrophy	ضمور عدم الاستعمال
ضمور في العضو الصماوي ، بسبب ارتجاع يحدث مع إطلاق العضو المماثل أو أي بناء عضوي آخر لكمية كبيرة من مادة مشابهة للمادة التي يطلقها العضو الصماوي الأول .		ضمور عضلي ناجم عن تثبيت الطرف ، كما في الكسور .
compression atrophy	Duchenne-Aran muscular atrophy	ضمور العضل
ضمور أنضغاطي		بحسب دوشين وأران
ضمور في جزء ما بسبب الضغط المستمر .		(= ضمور العضل النخاعي المنشأ)
concentric atrophy		ضمور بعيد عن المركز
ضمور متراکز	eccentric atrophy	ضمور في العضو الجوف حيث يزيد الحجم العضلي فيه .
ضمور في عضو مجوف حيث ينقبض تحويفه .	Eichhorst's atrophy	ضمور إيشهورست
convolutional atrophy		الشكل الفخذي الظنبوي للضمور مع انقباض في الأصابع .
(الخيفة)		ضمور صماوي المنشأ
(=Circumscribed atrophy of brain)	endocrine atrophy	
المتحدّد		
انظر تحت lobar brain atrophy .		

ضمور في الأعضاء التي تعتمد على التنبيه الصماوي للمحافظة على شكلها العادي ، وتحدث عندما يكون التنبيه المداري للهرمونات ضعيفاً أو غائباً .

endometrial atrophy ضمور بطانة الرحم

ضمور في بطانة الرحم ، يحدث بشكل طبيعي (فيسيولوجي) في الإياس أو اعتلالياً قبل الإياس ويكون مصحوباً بغياب التدفق الدوري وانكماش في الرحم .

Erb's atrophy ضمور إرب

1- حثل دوشين العضلي .

2- الحثل العضلي الحزامي الطرفي .

essential atrophy ضمور القرصية

of iris المجهول السبب

(=essential iris atrophy)

مرض مترق من مصدر مجهول ، يصاحبه تحلل لطخي واختفاء القرصية يتبعه فقد في الظهارة وتكوين حفر في القرصية ، ويصاحبه زرق شديد .

exhaustion atrophy ضمور الإنهاك

ضمور في العضو الصماوي سببه في الغالب فترات عمل طويلة ممتدة لذلك العضو .

facial atrophy ضمور الوجه

facioscapulohumeral ضمور عضل الوجه

muscular atrophy والكتف والعضد

familial spinal ضمور العضل النخاعي

muscular atrophy المنشأ العائلي

هو الشكل الطفلي الباكر من ضمور العضل النخاعي ، حيث ينجم عن طفرة جينية ؛ ويتصف بضعف وضمور عضليين شديدين ، مع بداية عند الولادة أو بعد بقليل ؛ ويحصل الموت عادة قبل عمر الستين .

fat replacement ضمور بإعاضة

atrophy الدهن

ضمور يحل فيه نسيج دهني مكان النسيج الأصلي .

fatty atrophy ضمور دهني

ارتشاح دهني يتبعه ضمور في نسيج أو عضو .
يسمى أيضاً (Adipositas ex vacuo) .

Fazio-Londe atrophy ضمور فازيو- لوند

شلل بصلي مترق في الأطفال .

gastric atrophy ضمور المعدة

حالة يحدث فيها نقص في سماكة الغشاء المخاطي للمعدة ، مع غياب كامل أو شبه كامل للغدد المعدية والبوابية التي تستبدل بإفراز ظهاري مخاطي عادي وبحؤول معدني ممتد .

gauntlet atrophy ضمور قفازي

مصطلح يدل على ضمور بشكل القفاز أو بتوزعه .

general atrophy ضمور عام

مصطلح يدل على ضمور في جميع عضلات الجسم .

gingival atrophy ضمور اللثة

هو انحسار لثوي .

انظر تحت gingival recession .

glaucomatous optic ضمور العصب البصري

atrophy الزرقي المنشأ

هو ضمور في القرص البصري نتيجة الزرق وارتفاع ضغط العين .

granular atrophy ضمور الكلية

of kidney الحبيبي

التهاب معوي مزمن في الكلية ينتج انضغاطاً وضموراً في المتن الكلوي .

gray atrophy ضمور سنجابي

ضمور ثانوي في العصب البصري .

gyrate atrophy of ضمور المشيمية والشبكية

choroid and retina التلغيفي

تحلل مشيمي شبكي جسدي متنح مصاحب بمناطق حلقيه لها إحاطة قاعية تصير متضخمة و تصبح متمادية ، مما ينتج عنه رؤية نفقية وعمى ليلي وغيرها من اضطرابات الرؤية . يتصف بفرط اروثينين الدم وسببها نقص في إنزيم ناقلة أمين الأروثينين .

healed yellow الضمور الأصفر

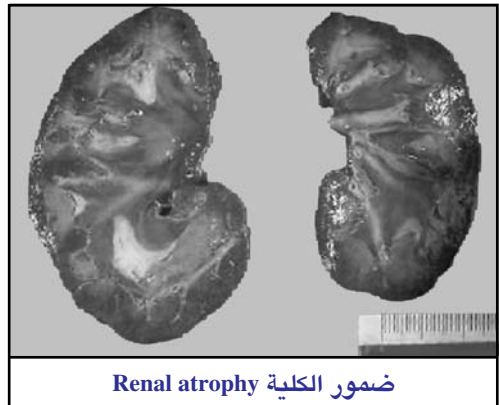
atrophy	الالتامي
(=postnecrotic cirrhosis)	(=التشمع التالي للنخر)
hemifacial atrophy	ضُمورُ نَصْفِ الوَجْهِ
	ضمور وجهي .
hemilingual atrophy	ضُمورُ نَصْفِ اللِّسَانِ
	ضمور في جانب من اللسان .
hereditary optic atrophy	الضمور البصري الوراثي
	اعتلال لبيير العصبي البصري الوراثي .
Hoffmann's atrophy	ضمور هوفمان
(= spinal muscular atrophy)	
(=Werdnig-Hoffmann)	
	ضمور فيردينج - هوفمان الشوكي العضلي .
Hunt's atrophy	ضمور هانت
	اعتلال ضموري عصبي في العضلات الصغيرة ليليد غير المصابة باضطراب حسي .
hypoglossal atrophy	ضُمورُ تَحْتِ اللِّسَانِ
(=hemilingual atrophy)	(=ضُمورُ نَصْفِ اللِّسَانِ)
idiopathic muscular atrophy	ضمور العضل المجهول السبب
(=progressive muscular dystrophy)	(=حتل عضلي مترق)
inactivity atrophy	ضُمورُ عَدَمِ الفَعَالِيَّةِ
(=disuse atrophy)	(=ضُمورُ عَدَمِ الاستعمال)
infantile spinal muscular atrophy	ضمور عضلي نخاعي رضيعي
(= spinal muscular atrophy)	
(=Werdnig-Hoffmann)	
inflammatory atrophy	ضُمورُ التَّهَابِي
	ضمور في الأجزاء العاملة في العضو بسبب نمو مفرط في العناصر الليفية بسبب الالتهاب .
interstitial atrophy	ضُمورُ خَلَالِي
	امتصاص المادة المعدنية في العظام ، بحيث يتبقى الجزء الشبكي فقط .
ischemic muscular atrophy	ضمور العَصَلَة

atrophy	الإقفاري
	تقفع فولكمان .
juvenile muscular atrophy	ضمور عضلي يفعي
(=pseudohypertrophic muscular)	(=حتل عضلي ضخامي كاذب)
lactation atrophy	ضُمورُ الإِرْضَاعِ
	ضمور الرحم المصاحب للإرضاع : فرط الأوب في الرحم الذي يتبعه درّ اللبن بشكل ممتد .
Landouzy-Dejerine atrophy	ضمور لاندوزي - ديجيرين
	حتل وجهي كنفى عضدي عضلي .
leaping atrophy	ضُمورُ قَافِزٍ
	ضمور عضلي مترقي يبدأ في اليدين ويتشر إلى المنكب من دون أن يصيب عضلات الذراع .
leber's optic atrophy	ضُمورُ لِيِبِرِ البَصْرِي
linear atrophy	ضُمورُ خَطِي
(striae atrophicae)	(=خطوط ضمورية)
lobar atrophy	ضُمورُ قَصِيّ (في الدِّماغ)
	مرض بيك .
macular atrophy	الضُمورُ البَقْعِي (للجلد)
(=anetoderma)	
	هو ضمور بقعي يظهر في الجلد .
multiple system atrophy	الضمور متعدد الأنظمة
	اسم يطلق على أربعة أمراض مخية تنكسية من نوع الضمور الزيتوني الجسري المخيخي ، وهي : متلازمة شاي - دريجر ، تحلل مضيق ، ونوع من الباركينسونية ، وتعتبر أشكالاً مختلفة لنفس المرض .
muscular atrophy	ضُمورُ العَصَلِ
	ضمور النسيج العضلي . يوجد عدة أنواع وأسباب .
	انظر تحت spinal muscular a
myelopathic muscular atrophy	ضُمورُ العَصَلِ باعتلال النخاع

ضمور عضلي بسبب آفة في الجبل الشوكي ، كما في الضمور العضلي الشوكي myopathic atrophy ضمور الاعتلال العَضَلِي ضمور عضلي بسبب مرض في النسيج العضلي .	البصري تشاهد بمنظار العين . ضمور الكُرّة الشّاحِبَة pallidal atrophy الشلل الرعاش اليفعي (لهانت) . انظر تحت paralysis .
ضمور الاعتلال العَصَبِي neural atrophy هو ضمور الاعتلال العَصَبِي . انظر تحت neuropathic atrophy .	ضمور الوليد Parrot's atrophy بحسب باروت of the newborn (=سَعَل) (=marasmus)
ضمور العضل التالي neuritic muscular atrophy لالتهاب الأعصاب (=ضمور الاعتلال العَصَبِي) atrophy (العصبي)	ضمور باثولوجي pathologic atrophy نقص في حجم الأنسجة أو الأعضاء فيما يقل عن نطاق التباين المعتاد .
ضمور عَصَبِي المنشأ neurogenic atrophy ضمور الاعتلال العَصَبِي neurotic atrophy (=neuropathic atrophy)	ضمور دَوَاعِم السنّ periodontal atrophy نقص في حجم التواء السنخي ، مصحوباً بانحسار في امتداد اللثة على سطح الجذر .
ضمور في النسيج العضلي بسبب مرض في الجهاز العصبي الطرفي .	ضمور العَضَل الشَّطْوِي peroneal atrophy مرض شاركو- ماري للأسنان .
ضمور تغذوي عَصَبِي neurotrophic atrophy ضمور يتولد عن تلف العصبون المحيطي الذي يديم تغذية النسيج مما يؤدي إلى ضموره .	ضمور فيسيولوجي physiologic atrophy ضمور بعض الأعضاء طبيعياً عند كل الأشخاص بسبب تقدم العمر .
ضمور بنقَص العدد numeric atrophy ضمور بسبب تناقص في عدد العناصر المكونة للنسيج ، كذلك انكماش البقايا .	ضمور مُصْطَبَع pigmentary atrophy ضمور مصحوب برواسب من الأصباغ على الخلايا الضامرة ، مثل الضمور البني .
ضمور الزَيْتُونَة والجَسْر olivopontocerebellar atrophy والمُخَيخ ضمور يصيب قشر المخيخ والسويقة المتوسطة والجسم الزيتوني السفلي ، ويحدث في ذوي العمر الصغير أو المتوسط وتتنصف بالرنح ، والرته ، والرعاشات المشابهة للباركينسونية . كل من الأنواع الجسدية السائدة والمتنحية تم التعرف عليها وتمييزها .	ضمور تال للإياس postmenopausal atrophy ضمور لأنسجة مختلفة ، مثل الغشاء التناسلي ، وتحدث بعد الإياس .
انظر تحت Dejerine-Thomas syndrome و olivopontocerebellar degeneration .	ضمور العَظْم post-traumatic atrophy التَّالِي للرُضْح of bone ضمور العظم التخلخلي التالي للرضح .
ضمور القُرْص البَصْرِي optic atrophy ضمور كل أو بعض ألياف العصب والسبيل البصري بسبب تنكس ألياف العصب والسبيل البصري ، وتظهر بقع بيضاء في القرص	ضمور كَهَلِي presenile atrophy ضمور ناتج عن التقدم في العمر .
	ضمور انضغاطي pressure atrophy نقص في حجم الخلية النسيجية بسبب ضغط زائد .
	ضمور القُرْص primary optic atrophy البَصْرِي الأُولِي ضمور بصري يكون فيه القرص شاحباً ومحدد الحافات مع تضخم في الكأس البصري الفيسيولوجي وتشاهد الصفيحة المصفوية

	واضحة عند فحص العين .
progressive choroidal atrophy	ضمور المشيمية المترقية
	تنكس المشيمية .
progressive hemifacial atrophy	ضمور مترق شقي وجهي
progressive muscular atrophy	ضمور العضل المترقية
	ضمور عضلي شوكي .
progressive neural muscular atrophy	ضمور العضل العصبي المنشأ المترقية
progressive neuromuscular atrophy	ضمور العضل العصبي المنشأ المترقية
	(=progressive neuropathic muscular atrophy)
	المترقية بالاعتلال العصبي
progressive neuropathic muscular atrophy	ضمور العضل المترقية بالاعتلال العصبي
	(=peroneal muscular atrophy)
	الشظوي
	هو داء شَارْكُو - مَارِي - توث (Charcot-Marie-Tooth disease)
	العصلي المترقية بالاعتلال العصبي (Progressive neuropathic muscular atrophy)
	انظر تحت peroneal muscular atrophy .
progressive retinal atrophy	ضمور شبكي مترق
	أية مجموعة من الأمراض الشبكية ، تتصف بشدن مترق أو تحلل في الأعواد الشبكية أو المخاريط . يصاب المرضى بالعمى الليلي أولاً ثم بالتدريج يفقدون الرؤية في النهار ، وبعضهم يصاب بالساد .
progressive spinal muscular atrophy	ضمور العضل المترقية النخاعي المنشأ
	(= spinal muscular atrophy)
	ضمور عضلي نخاعي .
progressive unilateral	ضمور نصف

facial atrophy	الوجه المترقية
	ضمور مترق لجلد وأنسجة وعظام وعضلات أحد جهتي الوجه .
proximal spinal muscular atrophy	ضمور عضلي نخاعي داني
	متلازمة كوجيلبرج - فيلاندر .
pseudohypertrophic muscular atrophy	ضمور العضل الضخامي الكاذب
pulp atrophy	ضمور اللب (السنني)
	(=atrophic pulp degeneration)
	عملية انحلالية لللب السنني ، تتصف بنقص في حجم الخلايا اللبية وضمورها ، تكون في العادة مصحوبة بتداخل مع التغذية .
qualitative atrophy	ضمور كيفي
	(= degeneration) (تنكس)
quantitative atrophy	ضمور كمي
	(= simple atrophy) (= ضمور بسيط)
radiation atrophy	ضمور التثعيع
	(= radiation dermatitis) (= التهاب الجلد الإشعاعي)
red atrophy	ضمور أحمر
	ضمور احتقاني ، في الغالب في الكبد ، بسبب فشل في جانب القلب الأيمن .
renal atrophy	ضمور الكلية
	مُصْطَلَح يدلُّ على انكماش الكلية وتضاغر حجمها في الأمراض الكلوية المزمنة والفشل الكلوي المزمن .



ضمور الكلية Renal atrophy

retinal atrophy	ضمور الشبكية	(=Cruvielheir's a.)
	ضمور الشبكية الوراثي المترقي الذي يؤدي إلى العمى .	(=Progressive spinal muscular a.)
reversionary atrophy	ضمور رجوعي	
(=anaplastic)	(=كشَم)	
rheumatic atrophy	ضمور روماتزمي	
	ضمور في العضلات بعد إصابة روماتويدية .	
scapulothoracic atrophy	ضمور الكتف والعضد	الضمور العضلي النخاعي
	هو ضمور عضلي نخاعي المنشأ مترق يبدأ في الكتف .	(=infantile spinal muscular atrophy)
	انظر تحت vulpian atrophy disease .	ضمور هوفمان (=Hoffmann's a.)
secondary optic atrophy	ضمور القرص البصري الثانوي	(=Werdnig-Hoffmann Disease)
	ضمور يكون فيه حافات القرص غير واضحة مع عدم مشاهدة الصفيحة المصفوية مع ظهور نسيج دقيقي أبيض بنفسجي يغطي القرص والأوعية الدموية .	شکل مترق ، رضاعي ، جسدي متتح من الحثل العضلي ، في العادة يحدث للأقرباء وليس في الأجيال التالية ، وينتج من تحلل الخلايا القرنية الأمامية في النخاع . يصاحبه بدء مبكر (في العادة في سن ستة أشهر ، ولكن في بعض الأحيان قبل الولادة) ، مع نقص في الضغط ودمار في العضلات ، وشلل رخو كامل ، ثم الموت ، في العادة في سن مبكرة .
senile atrophy	ضمور شيخوخي	ضمور نخاعي جسري spinopontine atrophy
	الضمور الطبيعي الذي يترافق مع تقدم العمر .	ضمور الكبد subacute atrophy
senile atrophy of skin	للجلد	دون الحاد of liver
(=atrophia cutis senilis)		(=subchronic atrophy of liver)
(=trophoderma biotripticum)		دوين المزمّن (دوين كبدي تحت الحاد .
(=atrophoderma senile)	التغيرات الضمورية الخفيفة التي تحدث في البشرة والجلد ، وتحدث بشكل طبيعي مع تقدم العمر .	ضمور أصفر تحت الحاد (في الكبد) subacute yellow atrophy
serous atrophy	ضمور مصلي	ضمور سوديك Sudeck's atrophy
	ضمور يحل فيه المصل محل الدهن في الحالات الشديدة من عوز التغذية .	(=post-traumatic osteoporosis)
simple atrophy	ضمور بسيط	تخلخل العظام التالي للرضح .
	ضمور بسبب انكماش في حجم الخلايا المنفردة .	ضمور العصب syphilitic primary
spinal muscular atrophy	ضمور عضلي نخاعي المنشأ	البصري الأولي الزهري optic atrophy
(=Aran-Duchenne disease)		مُصطلح يدل على ضمور في القرص البصري

	بسبب الإصابة بالزُّهري الأوَّلِي .
syphilitic spinal	ضُمورُ العَضَل
muscular atrophy	النُّخاعيُّ الزُّهريُّ
	مُصطَلحٌ يدلُّ على ضمور في العضلات بسبب إصابة النُّخاع بالزُّهري .
testicular atrophy	ضُمورُ الخُصِيَّة
	مُصطَلحٌ يدلُّ على ضمور النَّسِيج الخِصوي بسبب مشكلة مزمنة .
Tooth's atrophy	الضمور السنيُّ
	مرض شاركو - ماري للأسنان .
toxic atrophy	ضُمورٌ تَسَمِّي
	ضمور في عضو خلال الإصابة بمرض مُعد .
traumatic atrophy	ضُمورٌ رَضَحي
	مُصطَلحٌ يدلُّ على ضُمور تال للرضوض .
trophoneurotic atrophy	ضُمورٌ باعْتلال العَصَب المُغذِّي
	ضمور بسبب مرض المراكز التي ينشأ منها العصب المغذي للمنطقة أو للعضو .
unilateral facial atrophy	ضُمورٌ نَصْف الوَجْه
	انظر تحت facial hemiatrophy .
vascular atrophy	ضُمورٌ وعائِيُّ المُنشَأ
	فقدان مترق للمادة في الخلايا والأعضاء في الجسم عندما ينخفض إمداد الدم الواصل إلى النسيج أو العضو إلى درجة حرجة .
Vulipan's atrophy	ضمور فوليبان
	نوع كتفي عضدي من الضمور العضلي النخاعي .
white atrophy	ضُمور أبيض
	ضمور في العصب ، يترك وصلة نسيج أبيض موصل .
yellow atrophy	ضُمور أصفر
	ضمور أصفر يظهر في الخلايا الكبدية .
Zimmerlin's atrophy	ضمور زيمرلين
	حثل دوشين العضلي .
atropine	أُتروپيني
	1 - دواء قد يؤدي ابتلاع كميات كبيرة منه للتسمم الأتروپيني .

2- (نبات) اسم كيميائي لمادة قلوانية تستحضر من البلادونا (نبات ست الحسن) . أو يحضر صناعياً ، وهي مادة مُحَصرة للفعل الكوليني تحول دون إزالة استقطاب الغشاء بعد المشبكي وتمنع بالتالي النقل المشبكي بطريقة مشابهة لعمل مادة الكوراري . تستخدم هذه المادة طبياً في التبيج لمعالجة القرع الهضمية والمغص الصفراوي والكلوي ، كما تستعمل كمادة مضادة للتشنج ولإرخاء العضلات أو لإيقاف الرعاش والصرع في داء باركنسون أو لزيادة سرعة القلب بحصر العصب المبهم ، كما تستعمل كمادة مضادة لكثير من المواد السامة أو كمضادة للإفراز أو موسعة للحدقة .

atropine oxide هيدروكلوريد

hydrochloride أكسيد الأتروپين
ملح أتروپيني ، له نفس خصائص الأتروپين .

atropine sulfate كبريتات الأتروپين (سلفات)
الملح الكبريتي للأتروپين ، له نفس خصائص القاعدة . يتم تناوله بالحقن أو عن طريق الفم ، أو وريدياً كمشبط للكولين إستراز ، ويتم تناوله موضعياً على الملتحمة كمثبت للعضلة الهدبية وموسع للحدقة .

atropinic أُتروپيني (الفعل)

له نفس خواص الأتروپين ، يناهض الأثر المسكاريني للأستيتيل كولين .

atropinism التَّسَمُّمُ الأتروپيني

(=atropism)

1 - تسمم بسبب ابتلاع الأتروپين أو البلادونا أو أجزاء أو مستحضرات من أي من النباتات التي تشتق منها هذه العقاقير . تتضمن الأعراض حدوث جفاف حاد في الفم والحلق ، اتساع في الحدقتين ، حمى ، تسرع النبض ، ثج في الوجه ، التباس ، هوس ، هلوسة ، وفي بعض الأحيان طفح جلدي .
2 - وضع الأتروپين في العين عند فحصها .

attachment مُرْتَكِزٌ

- 1- وصلة من خلالها يتم تثبيت شيء إلى الآخر ، وهو تعبير عام لوصلة إحكام دقيقة .
- 2- (أسنان) : مصطلح قديم لوصف أي ضمة ، تاج ، أو حشوة مصبوبة تستخدم لتثبيت جهاز سني جزئي مع الأسنان الطبيعية .
- 3- (طب نفسي) : يستخدم هذا المصطلح على وجه الخصوص لوصف التعلق والارتباط النفسي بين الطفل ووالديه خصوصاً الأم ، وما يرتبط بذلك من اضطرابات وقلق عند انفصاله عنها .

bar attachment مُرْتَكِزٌ سَلْكَي

جهاز سلكي لتثبيت الأسنان .

breathing attachment مُرْتَكِزٌ تَنْفَسِي

القطعة المرتبطة بجهاز التهوية .

edgewise attachment مُرْتَكِزٌ مِنَ الْجَانِبِ

انظر تحت appliance .

epithelial attachment مُرْتَكِزٌ ظَهَارِي

(بحسب جوتليب) (of Gottlieb)

شريط أو وتد من الظهارة سطحه الخارجي ملاصق لتاج السن والسطح الداخلي ملاصق للصفائح المخصصة للثة الحرة ، ليكون كفة طرفية تغلق النسيج الداعم للسن وتحميه من المواد الأجنبية في تجويف الفم .

extracoronary attachment الارتكاز خارج التاجي

دقة مرتكزة ، حيث تكون آلية التثبيت من خارج التاج لدعامة السن أو الحشوة

friction attachment مُرْتَكِزٌ احْتِكَائِي

(= internal attachment) (= frictional attachment)

(= precision attachment) (= مُرْتَكِزٌ دَقِيقٌ)

وصلة سابقة الصنع تستخدم لتثبيت جسر أو جهاز سني جزئي وتشمل على جزأين متطابقين : ذكر وأُنثى ، الأول متصل بالدمية أو بهيكل الجهاز السني المتحرك ، والثاني يكون عادة مثبت في محيط المثبتة لجسر أو تاج مثبتاً

على السن الداعم أو الجذر الداعم .

gingival attachment مُرْتَكِزٌ لثَوِي

(=epithelial attachment) (=مُرْتَكِزٌ ظَهَارِي)

انظر تحت epithelial attachment .

internal attachment مُرْتَكِزٌ دَاخِلِي

(=precision attachment) (=مُرْتَكِزٌ دَقِيقٌ)

intracoronary attachment المُرْتَكِزُ دَاخِلُ التَّاجِي

هو مُرْتَكِزٌ مُتَوَازٍ .

انظر تحت key-and-keyway attachment .

key-and-keyway attachment مُرْتَكِزٌ مُتَوَازٍ

(=parallel attachment) (=مرتكز متوازي)

هو مُرْتَكِزٌ دَقِيقٌ ذو وحدة شبيهة بالشق (الجزء الأثوي) توضع في التاج تماماً وغرسة أو شفير (الجزء الذكري) يمتد من البدلة المخصصة ويتلاءم مع الشق عندما ترتبط البدلة السنية بالتاج . ويمكن أن يُستبقى الشفير بالاحتكاك فقط أو بمحبس ميكانيكي معزز أو براغ أو لواقف قابلة للتعديل .

muscle-tendon attachment المُرْتَكِزُ العَضَلِي

الوَتْدِي

ارتباط الليف العضلي والوتري ، حيث يتخلل غمد اللبف العضلي (Sarcolemma) بين الإثنين ؛ وقد تكون نهاية الليف العضلي مدورة أو مخروطية أو مستدقة .

orthodontic attachment مُرْتَكِزٌ تَقْوِيمُ الأَسْنَانِ

parallel attachment مُرْتَكِزٌ مُتَوَازٍ

(=precision attachment) (=مُرْتَكِزٌ دَقِيقٌ)

(=slotted attachment) (=مُرْتَكِزٌ مُشَقَّقٌ)

1- جهاز يستخدم فيه تثبيت دقيق لربط الأجزاء السنينة الثابتة أو المتحركة بالتاج في السن المدعومة أو في الحشو . النوعان الأساسيان هما المرتكز داخل التاجي والمرتكز خارج التاج . يسمى أيضاً Precision anchorage) .

انظر تحت (Extracoronl a.) و (Intracor-

onal a) (Semiprecision a) .

2- المرتكز داخل التاجي .

semiprecision attachment مرتكز شبه دقيق

مرتكز لبدلة سنوية لسنة لدعم سنوية أو حشو للسندادة شبه الدقيقة . في بعض الأحيان يكمله المشبك المحمل ، ويثبت إلى مقعدة سنجية على السطح الجانبي للتاج ، والذي يتم تغييره لتوفير تثبيت إضافي .

attack نوبة

عارضة المرض أو بدايته ، ويستخدم هذا اللفظ لوصف نوبات المرض المفاجئة مثل نوبات الهلع والنوبات القلبية .

Adams-Stokes attack نوبة آدمز - ستوكس

مرحلة الغشية في متلازمة آدمز - ستوكس .

angina attack نوبة ذبعية

anxiety attack نوبة قلق

apoplectiform attack نوبة سكتية

هي السكتة (Stroke) .

cataplectic attack نوبة جمادية

انظر تحت cataplexy .

drop attack نوبة سقوطية

فقدان مفاجئ للتوازن بدون فقدان للوعي ، في العادة يوجد لدى النسوة المسنات ، أسبابه كثيرة .

epileptic attack نوبة صرعية

حصول نوبة من أحد أشكال الصرع .

انظر تحت epilepsy .

heart attack نوبة قلبية

1- مصطلح شائع لاحتشاء عضلة القلب .

2- أي من الأنواع المتعددة لمراحل مرض القلب الإقفاري .

panic attack نوبة هلع

مرحلة من القلق المكثف الحاد ، مع أعراض مثل قلب سريع النبض أو خفاق ، يصاحبها تعرق ، ارتجاف ، ألم صدري ، غثيان ، دوخة ، إغماء ، ارتعاشات أو ومضان حار ، وإحساس بالاختناق ؛ وهي عرض أساسي للاضطراب الهلعي ، لكنها تحدث في رهاب الميادين

والاضطرابات القلبية الأخرى ، كذلك في اضطرابات نفسية مثل الفصام والاضطرابات المزاجية .

subclinical attack نوبة تحت السريرية

ظهور أعراض وعلامات مخففة للمرض لا ترقى إلى الشكل الإكلينيكي النموذجي .

transient ischemic attack نوبة إقفارية عابرة

هجمة اضطراب دماغي قصيرة الأمد (من بضعة دقائق إلى بضعة ساعات) تتولد عن خلل وعائي ولكن من دون توليد أي نقص عصبي مستديم وتنتج هذه النوبات غالباً عن مرض انسدادى وعائي وخصوصاً في الجملة الوعائية السباتية - القاعدية - الفقارية .

vasovagal attack نوبة وعائية مبهمة

(=vagal attack) (=نوبة مبهمة)

استجابة وعائية عصبية المنشأ تتصف بالشحوب والغثيان والتعرق وبطء القلب والهبوط السريع لضغط الدم الذي إذا ما وصل إلى مستوى منخفض جداً أدى إلى فقدان الوعي . وتتولد هذه الهجمات عن الكرب العاطفي الشديد المترافق مع الخوف أو الألم .

انظر تحت vasodepres- أو vasovagal syncope

و sor syncope و Gower's syndrome .

أتابولجيت

1 - (Attapulgis) مدينة قريبة من جورجيا) .

2- سيليكات الألمونيوم المهذرت ويحتوي على المغنيسيوم ، وهو المكون الأساسي .

الأتابولجيت المنشط

أتابولجيت معالج حرارياً لزيادة الامتزازية ، يستخدم كمساعد لامتصاص الجراثيم والمواد السامة في علاج الإسهال ، ويتم تناوله عن طريق الفم .

عطر

(أصل فارسي بمعنى جوهر) أي زيت أساسي أو طيار من أصل نباتي .

attar of roses عطر الورد

زيت الورد .

attending physician

الطبيبُ المُعالِجُ

- 1- طبيب مسؤول عن رعاية المرضى .
- 2- طبيب يشرف على رعاية المرضى بال معاودة أو الإقامة أو عن طريق الإشراف على طلبه الطب .
- 3- طبيب أكمل فترة تدريبه في المستشفى (المعاودة وفترة إقامته) .

attention

انتباه

- 1- التركيز الانتقائي لإدراك جزء من الظروف أو المنظورات التي تظهر في المحيط .
- 2- الاستجابة الانتقائية لنوع واحد من المنبهات .

attenuant

موهن

- 1- يسبب النحافة ، مثل في الدم .
- 2- دواء يرفع من الدم .

attenuated

1- يُوَهَّن

2- يَهْوَن

- 1- أن يصير الشيء رقيق .
- 2- يوهن أو يضعف فوعة الجرثوم .
- 3- (نبات) : صفة لورقة أو بنية نباتية تستدق تدريجياً حتى تصبح طويلة وهزيلة (نحيلة) .

attenuation

توهين

- 1- الرققة أو التوهين .
- 2- إنقاص التفويج للعضو المعتل ، في العادة بعد التكيف مع ثوي آخر أو مع مستنبت آخر .
- 3- (في علم الأشعة) : امتصاص أو إضعاف حزمة أشعة إكس «سينية» أو تنخفض طاقتها أو قوتها نتيجة مرورها من خلال مادة .
- 4- (في الوراثة الجزيئية) : هي إحدى الوسائل التي تنظم فعالية بعض المشاغل الجرثومية وتشمل الإنهاء المبكر للاستنساخ ، إذ تقوم الرياسة بدور بروتين منظم إيجابي وعند نقص أحد الأحماض الأمينية تبقى الرياسة ساكنة في المنطقة القيادية وتتولد

بنية بشكل دبوس الشعر لا يمكنها التأثير على فعالية بوليميراز الرنا .

5- (في علم المناعيات) : هو فقدان الجرثومة المرضية لفعولتها ، أي فقد ممرض مكروبي لفعولته بحيث لا يسبب بالرغم من بقائه على قيد الحياة . وفي هذه الحالة يساعد على تنشيط إنتاج الجسم المضاد النافع عند استخدامه لقاحاً . هنالك عدة أساليب لتوهين فوعة مولد المرض ، منها إنضاج المستنبتات أو بالتمرير خلال عائق غير طبيعي .

attenuator

وهان

- 1 - نظام كهربائي يتكون من مقاومات ومكثفات تستخدم لتقليل شدة الإشارات الكهربائية كما في تخطيط الصدى .
- 2 - تعاقب نويدة منظم يحصل في المنطقة الطبيعية لفاعول ويحتوي على إشارة إيقاف للنسخ . يعمل الموهن كآلية مراقبة دقيقة لنشاط المورثات البنائية ، فيكون أحياناً فاعلاً ونشطاً ، وأحياناً أخرى غير فاعل حسب الظروف السائدة في الخلية .

attic

العلية

(= الرَّدْبُ فَوْقُ

epitympanic TA)

atticitis

الطَّبْلِيّ)

التَّهَابُ العَلِيَّةُ

التهاب الردي فوق الطبلي .

atticoantrotomy

بَضْعُ العَلِيَّةِ والغار

عملية فتح الغار الخشائي والردي فوق الطبلي في الأذن الوسطى .
انظر تحت antroattictomy .

atticomastoid

متعلق بالعلية والخشاء

متعلق بالردي فوق الطبلي والتواء الخشائي في العظم الصدغي .

atticotomy

بَضْعُ العَلِيَّةِ

البضع الجراحي للردي فوق الطبلي .

transmeatal

بَضْعُ العَلِيَّةِ عَبْرَ

atticotomy

الصَّمَاخُ

القنوت الهلالية في الأذن .
attitude وَضَعَةُ الْجَنِينِ
 هي علاقة أحد أجزاء الجنين بالأجزاء الأخرى .
 1- وَضَعَةُ
 2- مَوْقِفٌ
 1- وضعة الجسم أو موضعه .
 2- وضعة أقسام جسم الجنين بعضها البعض العادية هي انثناء معتدل في كل المفاصل ، مع انحناء الظهر للأمام ، والرأس مقتربة قليلاً من الصدر ، والذراعين والساقين في حركة حرة في كل الاتجاهات الطبيعية .
 3- (في الطب النفسي) : نزعة الاستجابة الإيجابية أو السلبية للأشخاص الآخرين أو للحالات أو لمناهج العمل والأوامر المختلفة .
 تم تصميم الكثير من الاختبارات لقياس الاتجاهات والمفاهيم نحو موضوعات مختلفة للاستعانة بها في فهم وتحديد أسلوب التفكير والمشاعر وتستخدم في كثير من المجالات .
abstract attitude مَوْقِفٌ مُجَرَّدٌ
 (=موقف مطلق) (=categorical attitude)
 موقفٌ حيادي غير منحاز أو متأثر بعوامل أخرى ، بعكس المواقف الانفعالية (Emotional attitudes)
attitude of combat وَضَعَةُ الْمُحَارِبِ
 الموقف الدفاعي الصلب مع انثناء المرفقين ، والركبتين ، والأصابع ، والرقبة ، مثل الملاكم ، يُرى في الجثث المحروقة .
crucifixion attitude وَضَعَةُ الصَّلْبِ
 وضعية مماثلة لتثبيت المصلوب (المقتول بالتثبيت على الصليب) .
deflexion attitude وَضَعَةُ الْأَنْعَاطِ (توليد)
 الحالة الباكرة في الولادة ، حيث يتوضع رأس الجنين فوق مدخل الحوض ، ويكون اليافوخ الكبير أخفض من الصغير أو عند جذر الأنف ، وتكون العينان مَجْسُوسَتَيْنِ .
discobolus attitude وَضَعَةُ رَامِي الْقُرْصِ
 وضعية تشبه رامي القرص ، بسبب تنبيه

وضعية غير طبيعية بسبب بعض الأمراض ، مثل التي تُرى في التهاب السحايا ، أو كنتيجة للتقفح .
forced attitude وَضَعَةُ قَسْرِيَّةٌ
 وضعية عسكرية
 الحالة المبكرة من الحمل عندما تكون رقبة الجنين محنية والنخاع الرقيبي يعتبر امتداداً .
military attitude سَابِقَةٌ بِمَعْنَى آتَو (10-18)
 سابقة تستخدم لتسمية وحدات القياس الخاصة بواحد على ثمانية عشر ، وهي وحدة متصلة بباقي الكلمة .
atto- رَفَعٌ
 في التشريح : رفع أداء العضلة التي تقوم بالرفع .
attollens انْتِصَاعٌ
 انظر تحت fulguration .
attonity جَاذِبٌ
 مادة تجذب الحشرات والقوارض وغيرها ، وتستعمل للكشف عنها وإحصائها ، أو تستعمل طُعماً في الفخاخ والمصائد للقضاء عليها .
attractant تَجَاذِبٌ ؛ جَدَّبٌ
 1- عملية جذب جسم إلى الآخر .
 2- حالة تكون فيها الأسنان أو بنى فكية علوية أو سفلية أخرى أعلى من الوضع الطبيعي ، وتسبب قصراً في الوجه .
attraction تَجَاذِبُ الْأَلْفَةِ
 (= تَجَاذِبٌ كِيمِيَائِي) (= chemical attraction)
 انظر تحت chemical attraction .
attraction of affinity تَجَاذِبُ الْفَكِّينِ
 تَجَاذِبُ شُعَيْرِي
 القوة التي تجذب جزيئات السائل إلى الشعيرات للأنايب بالغة الضيق .

chemical attraction تجاذب كيميائي
نزعة الذرات نحو الاتحاد مع ذرات من عناصر أخرى .

electric attraction تجاذب كهربائي
نزعة الأجسام التي تحمل شحنات كهربية مختلفة نحو الحركة تجاه بعضها الآخر .

magnetic attraction تجاذب مغناطيسي
نزعة الأجسام التي لديها إلكترونات دائرة نحو الحركة تجاه بعضها البعض .

attrahens جَذَب
جذب ناحية أو باتجاه مع الإشارة إلى عضلة رديمية عند الرجل وهي تميل إلى جذب صيوان الأذن إلى الأمام .

attraxin أْتْرَاكْسِين
مادة جاذبة للخلايا الظهارية .

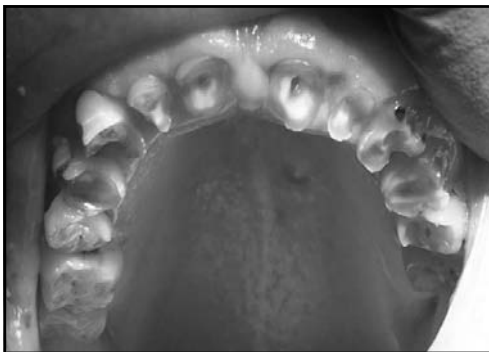
attribute 1 - صفة
2 - يَعْرُو؛ يَنْسَبُ

خاصية للأجسام الحية أو غير الحية فمثلاً نقول :
التكيف صفة تنسب إلى الكائنات الحية .

attributes أوصاف
attrition انْسِحَال

في طب الأسنان : تآكل بالاحتكاك ؛ أي التآكل الميكانيكي لسطح الأسنان وفقد نسيج السن أو تآكل الحشوة نتيجة مضغ الطعام أو نتيجة تماس جانبي أو سطحي بين الأسنان .

atypia لانمطية
(=atypism)



انْسِحَال الأسنان Attrition of the teeth

الحالة التي يكون فيها الجسم غير منتظم أو لا يخضع لنوع معين .

koilocytotic atypia تَقَعَّرُ الخَلايا اللانمطي
الحالة الشاذة لخلايا الظهارة الحرشفية المطبقة في الرحم ، تتصف بتشكيل فجوات واضطرابات نووية ، وقد تكون حالة سابقة للخباثة .

1 - لانمطي

2 - لانمذجي

مخالف للمألوف أو مخالف للطبيعي أو العادي .

(في الكروبيولوجيا) : تطبق بالتحديد على سلالات من أنواع غير معتادة .

(في الطب النفسي) : مجموعة من الأدوية الحديثة تمثل الجيل الجديد من مضادات الذهان تستخدم لعلاج الاضطرابات الذهانية مثل الفصام بفاعلية أكبر وأثار جانبية أقل وتوصف بأنها غير غمطية .

Au يرمز إلى

(رمز الذهب)

(Australin antigen) (رمز المستضد الأسترالي)

Au-antigenemia وجودُ المُسْتَضِدِّ الأَسْتْرَالِيِّ

في الدَّم

(= وجودُ مُسْتَضِدِّ

التَّهَابِ الكَبِدِ B في الدَّم) (antigenemia)

Aub-Doubois table منضدة أوب - دوبوا

[جوزيف تشارلز أوب ، 1890-1971 ، طبيب

أمريكي] .

[أيوجين فلويد دوبوا ، 1882-1959 ، طبيب

أمريكي] .

انظر تحت table .

Auchmeromyia أو شميروميا

جنس من الذباب ، فصيلة الخوتعيات .
للأوشميروميا لوتيو لايرقة تسمى نغفة الكونغو الأرضية و التي تصيب البشر والخنائير بالشلل في نيجيريا ووسط أفريقيا .

Auchmeromyia luteola الذبابة المصفرة

(=Musca luteola)

جنس من الذباب من نغفة الكنغو وهي اليرقة مصاصة الدماء من فصيلة النبر (ذبابة تتطفل على المواشي والخيول) وتوجد في صحراء جنوب أفريقيا - عادة في أو بالقرب من المناطق المهولة بالسكان . تزحف اليرقات المقيمة أو النغفات إلى البشر النائمين وتمتص الدم لمدة 15-20 دقيقة ثم تنفصل وتختبئ وتكرر هذا الهجوم كل ليلة أثناء فترات نومهم ولم يسجل انتقال للمرض عن طريق هذه الحشرات .

aucubin (أوكوبين (أدوية)

هو جليكوزيد شبيه بالقزحية (Iridoid glycoside) ، تبين أنه يمثل مكوناً طبيعياً في العديد من النباتات الطبية الشرقية التقليدية ، وله تأثير في عامل نخر الأورام والإنترلوكين 6 ، حيث يشبث إنتاجهما بطريقة معتمدة على جرعته ؛ كما يشبث تنشيط NF-κB في الخلايا البدينة ، مما يفسر تأثير المفيد في معالجة الأمراض الالتهابية الأرجية المزمنة .

audibility مَسْمُوعِيَّة

قابلية الاستماع أو السَّمْع .

audible مَسْمُوع

لديه القدرة لأن يكون مسموعا .

audile 1 - مَسْمُوع

(=audible)

2 - يَتَمَتَّعُ بِذَاكِرَةِ سَمْعِيَّةٍ

متعلق بالسماع ؛ فهم واستعادة معظم ما تم سماعه .

audimutitas بَكَم

بكم يصيب الشخص برغم أن له سمعاً طبيعياً .

audio- سابقة بمعنى السَّمْع

سابقة بمعنى علاقة بالسمع .

audioanalgesia تَسْكِينٌ سَمْعِيٌّ

وسيلة من وسائل تسكين الألم خلال إجراء المداخلة السنية وذلك بواسطة استماع المريض للموسيقى والأصوات الخلفية من خلال مسماع أذني (سماعات أذن) .

audiogenic صَوْتِيٌّ الْمَنْشَأُ

متعلق بالصوت .

audiogram مَخَطُّ السَّمْع

تسجيل عتبات حدة سمع الشخص للموجات الصوتية المختلفة .

cortical audiogram مَخَطُّ السَّمْعِ الْقَشْرِي

pure tone audiogram مَخَطُّ سَمْعِ النَّعْمَاتِ النَّقِيَّةِ

قياس سمعي يستفيد من النغمات النقية التي تعتبر خالية نسبياً من الضوضاء والنغمات المتداخلة .

speech audiogram مَخَطُّ سَمْعِ الْكَلَامِ

audiography تَخْطِيطُ السَّمْع

القيام بوضع مَخَطُّ السَّمْع (Audiogram) .

audiologist اِخْتِصَاصِي السَّمْع

الشخص المتخصص في علم السمع ، يُقيّم درجة السمع في المرضى الذين يشكون من قصور في السمع ويعالجهم .

audiology عِلْمُ السَّمْع

علم السمع ، خاصة الاختبارات التشخيصية ودراسة السمع العليل الذي لا يمكن علاجه بالأدوية أو بالجراحة .

audiology service شُعْبَةُ السَّمْع

القسم الذي يؤمن الخدمات العلاجية للمرضى الذين يشكون من قصور في السمع .

audiometer مِقْيَاسُ السَّمْع

جهاز إلكتروني يولد أصواتاً نقية معروفة التردد والشدة تستعمل لقياس حدة السمع ومداه .

evoked potential مِقْيَاسُ السَّمْعِ الْكَامِنِ

جهاز يتحقق من رد الفعل للمنبهات السماعية عن طريق التغيرات الإلكترونية الرأسية الخططية .

evoked response مِقْيَاسُ اسْتِجَابَةِ

للمنبهات المسموعة هو أداة تكشف الاستجابة للمنبهات السمعية من خلال التغيرات الملاحظة في مَخَطُّ كَهْرَبِيَّة

الدماغ (Electroencephalogram). وهو اختبارٌ غير أذني مشحّص ومعوّل عليه ، يمكن القيام به في الرُضْع ، حيث تُسجّل سلسلة من الموجات الكهربائيّة المتولّدة في مواضع مختلفة من الجهاز السّمعي [القوّعة ، العصبونات القوّعيّة ، الزيتونة العلويّة (Superior olive) ، الفَتِيل الوَحْشي (Lateral lemniscus) ، الأُكَيْمَة السُّفْلِيّة (Inferior colliculus)]

انظر تحت evoked potential audiometer .

مقياسُ سَمْعِ الأَنْغامِ النقيّة pure tone audiometer

متعلق بمقياسِ السَمْعِ audiometric

اختصاصيُّ قياسِ السَمْعِ audiometrician

شخص يجري الاختبارات السمعية التي يطلبها اختصاصيو السمع والأطباء لأعراض تشخيصية وتقييمية من أجل التشخيص أو التقييم السمعي .

قياسُ السَمْعِ audiometry

استخدام مقياس السمع .

قياسُ السَمْعِ البيكيسي Bekesy audiometry

قياس سمعي يتتبع فيه المريض عتبات إحدى الأذنين من النغمات النقية من خلال الضغط على زر واحد : شدة النغمة تنخفض مع الضغط على الزر وتزداد مع ترك الزر . تستخدم كل من النغمات المتصلة والمتقطعة .

قياسُ السَمْعِ بالتوصيل bone-conduction

العظمي audiometry

تحديد درجة السمع عن طريق استعمال منبهات سمعية بالتوصيل العظمي وليس الهوائي .

قياسُ السَمْعِ القشري cortical audiometry

قياس الكُمونات الناشئة في جهاز السَمْع فوق مستوى جذع الدماغ .

قياسُ الاستجابات cortical evoked response

السمعية للمنبهات القشرية audiometry

طريقة لتحديد حدة السمع عن طريق تسجيل والتعامل مع القوى السمعية من قشرة المخ في استجابة للنغمات النقية .

قياسُ السَمْعِ electrocochleographic

بالتخطيط القوّعي الكهربّي audiometry

قياسُ السَمْعِ electrodermal

الجلدي الكهربّي audiometry

قياس سمعي فيه يكون الشخص المختبر معرضاً لنغمات نقية من صدمة كهربية غير مؤذية ؛ وبعدها عندما تسمع نغمة نقية تصله صدمة ، مما ينتج عنه رد فعل سمعي جلدي قصير ، ويتم تسجيله . وتعتبر عتبة المريض هي رد الفعل الأقل حدة الذي تعرض له سمعه .

قياسُ معاوكةِ السَمْعِ impedance audiometry

هو تقدم حديث في قياس السَمْع ، يشتمل على قياس ضَغَطِ الأذُن الوسطى (قياسُ الطَبَلِ Tympanometry) ؛ حيث يقيس التغيير في معاوكةِ الأذُن الوسطى ، فالضَغَطُ الهوائيُّ في النَّفَقِ الظَّاهِرِ يتراوح بين -200 مم ماء حتّى +200 مم ماء بمضخةِ الهواءِ المتصلةِ بمقياسِ الضَغَطِ ؛ وتُرَسَمُ النَّتائِجُ ويدعى المخططُ الطبليُّ (Tympanogram) . ويفيد هذا النمطُ من قياسِ السَمْعِ في تشخيصِ الاضطراباتِ المختلفةِ للأذُنِ الوُسْطَى ، مثل التهابِ الأذُنِ الوُسْطَى الإفرازيِّ والتهابِ الأذُنِ الوُسْطَى الألتصاقيِّ وخللِ سلسلةِ العُظْمَاتِ ، وملاحظةِ نتائجِ معالجتها ؛ ويمكن إظهارَ وظيفةِ التَّغْيِيرِ والمُنْعَكَسَاتِ السَّمْعِيَّةِ بهذه الطريقة .

قياسُ السَمْعِ التَّوَصُّعِيّ localization audiometry

تقنية تستخدم لقياس القدرة على تعيين مصادر النغمة النقية المستقبلية من حقل الصوت .

قياسُ سَمْعِ النَغْمَةِ النقيّة pure tone audiometry

طريقة تُقاسُ فيها قدرةُ المريضِ على سماعِ النغماتِ النقيّةِ ضمن مجال التواتر البالغ نحو 125-8000 هرتز في غرفة كتيمة للصوت (Soundproof room) ، وتكون التواتراتُ المختبرةُ عادة هي 125 و 250 و 500 و 1000 و 2000 و 4000 و 6000 و 8000 ، ويمكن قِياسُ الحساسِيَّةِ للنغماتِ النقيّةِ بالتوصيلِ الهوائيِّ والتوصيلِ العظميِّ ، حيث يزيدُ الفاحصُ شيئاً فشيئاً شدةَ المنبهِ (النغمة النقيّة) إلى أن يسمّعها الشخصُ ،

أو يُرسل في البدء منبهاً يسمعه الشخصُ بسهولة ، ثمَّ ينقص الشدَّة ببطء إلى الأُعود قادراً على سماع النَّعْمَة ؛ وتكرَّر هذه العمليَّة عدَّة مرَّات ، وتكون الشدَّة التي يسمع فيها الشخصُ الصَّوت في 50٪ من الزَّمن هي عتبة السَّمع عند ذلك التَّواتر .

قياس سَمع الكلام
speech audiometry
قياس سمعي يقيس استقبال الكلام بالديسبيل والفرقة بين الكلام (القدرة على الفهم) .

منظار السمع
audioscope
جهاز لقياس اعتلال السمع ويتكون من منظار للأذن مع مقياس للسمع .

سمعي بصريّ
audiovisual
يخص أو يتعلق بأسلوب الاتصال أو التعليم الذي يربط كل من الرموز المسموعة أو المرئية .

تفتيش
audit
1- طريقة منهجية لمراجعة وتحليل وتقييم الرعاية الطبية من أجل تعريف التباينات في جودة الرعاية ومن أجل خلق آلية لتحسين هذه الجودة .
2- اختبار أو مراجعة تحدد مدى تطابق شرط أو عملية أو أداء معين مع مستويات أو معايير حددت مسبقاً .

تفتيش خارجي للحساب
external audit
تفتيش مالي من خارج المؤسسة .

تفتيش الحساب المالي
fiscal audit
تفحص السجلات المالية للتأكد من صحتها ودقتها .

تفتيش داخلي للحساب
internal audit
تفتيش مالي من داخل المؤسسة .

تفتيش طبيّ
medical audit
(= patient careaudit)
مراجعة بعض ملفات المرضى الطبية من قبل أعضاء الهيئة الطبية بهدف تقييم نوعية وكمية الرعاية الطبية بالنسبة للمعايير المقبولة .

تفتيش رعاية المرضى
patient care audit

تفحص دقة الرعاية المقدَّمة للمرضى .
تفتيش جودة
quality management
الإدارة
audit
تفحص الأعمال الإدارية ، ومدى توافقها مع المعايير المحددة .

سماع ؛ استماع
audition
1- سمع .
2- فعل السمع .

سماع لوني
audition colorée
رؤية لونية إثر تلقي منبه سمعي .

سماع لوني
chromatic audition
رؤية بعض الألوان عند الاستماع لبعض الأصوات .

سماع ذوقي
gustatory audition
رؤية لونية إثر التذوق ؛ الحس المواكب ببعض الأذواق عند الاستماع إلى بعض الأصوات .

سماع صدَى الأفكار
thought audition
تردد الأفكار لدى الشخص بشكل يتوهَّم بأنَّ أحداً يرددها على مسمعيه .

سمعيّ
auditive
شخص تكون حاسته الأولى هي السمع .

إدراك المسموعات
auditognosis
الإحساس بالصوت بفهمه وترجمته .

سمعيّ
auditory
1- وصف لما يتصل بالأذن (كعضو السمع) أو بحاسة السمع .
2- سماع أصوات واضحة أو غير واضحة تتحدث مع المريض وتحاوره في حالات الأمراض الذهانية كالفضام .

شريان سمعيّ
auditory artery
عصب سمعيّ
auditory nerve
العصب القحفي الثامن ، وهو يحمل النبضات الحسية من الأذن الداخلية .

تكيف سمعي
auditory adaptation
تناقص حدة السمع عند استمرار المنبه السمعي .

ازدياد
augmentation

	زيادة	فاصلةٌ من الجري تسبق بدء النوبة الصَّرَعِيَّة .
bladder augmentation	ازدياد المثانة	أورةٌ كَهْرَبِيَّة
	رأب المثانة التكبيرى .	الإحساس الناخر الذي يأتي مع استقبال إطلاق
breast augmentation	ازدياد الثدي	شحنة كهربية استاتيكية عبر الهواء .
	اسم شائع لرأب الثدي التكبيرى .	أورةٌ شُرْسُوفِيَّة
augmented	مُزَاد	إحساس مزعج في منطقة الشرسوف يسبق نوبة
	مُعَزَّز أو مُشْتَدُّ .	الصرع .
augmentor	مُزِيد	أورةٌ الصَّرَع
	1- زيادة : مصطلح مستخدم في الأعصاب	إحساس ينذر المصاب أحياناً بقدوم نوبة
	والخلايا العصبية فيما يتعلق بالزيادة في	الصرع ؛ كانت تعتبر في السابق بادرة للنوبة ،
	حجم وقوى الانقباضات القلبية .	أما الآن تعرف على أنها نوع من النوبات الجزئية
	2- مادة من المفترض أنها ترفع من معدل عمل	البيضة وقد تحدث بدون ترق إلى نوبة أخطر .
	منمي الحجم .	أورةٌ جَسَدِيَّةٌ عَامَّة
agnathus	مُزْدوج الفك (مسخ)	generalized somatic aura
	مرض أوجيسيسكي	آلامٌ جسدِيَّةٌ عَامَّةٌ تنبئ؛ أو تسبق النوبة الصَّرَعِيَّة .
Aujesky's disease	[الأدور أو جيسيسكي ، 1933-1869 ، طبيب	أورةٌ ذَوْقِيَّة
	مجري] .	أورة صرعية تتصف بانخداعات أو هلاوس
	داء الكلب الكاذب .	ذوقِيَّة .
aula	1 - مُقَدَّمُ البُطِينِ الثَّالِثِ	أورةٌ فِكْرِيَّة
	2 - هَالَةٌ	(=أورةٌ تَذَكُّرِيَّة) (=reminiscent aura)
	الهالة الحمراء الحمماوية المكونة حول طرف	نوبة بسيطة جزئية مصحوبة بمظاهر نفسية ،
	الحويصلة لتلقيح الآفة .	تسبب حالة عقلية حاملة . تسمى أيضاً
vaccination aula	هالة التلقيح	(Reminiscent a) .
aura	أورةٌ	أورةٌ حَسِّيَّةٌ حَرَكيَّة
	علامات تسبق نوبات الصرع والتشنج في	1- إحساس بحركة أحد أقسام الجسم سواء
	صورة بعض المدركات الحسية قبل حدوث	تحرك القسم فعلاً أو لم يتحرك .
	النوبة ، قد تكون مدتها ثوان أو لحظات وقد	2- نوبة بؤرية حركية .
	تطول ، ويمكن أن يتهيا المريض للنوبة فلا تحدث	أورة الشقيقة
	بصورة مفاجئة .	اضطرابات بصرية ، حركية ، أو نفسية ، أو أي
auditory aura	أورةٌ سَمْعِيَّة	عرض عصبي مصحوبة بالصداع النصفي ،
	إحساس سمعي يسبق أحياناً نوبة الصرع .	انظر تحت migraine و migraine with aura
aura asthmatica	أورةٌ الرِّبُو	without aura .
	عرض مُنذِر يسبق نوبة ربو .	أورة شقيقة
aura hysterica	أورةٌ هَسْتِيرِيَّة	بدون صداع
	إحساس شبيه بأورة الصرع ينذر الشخص	headache
	بقدوم نوبة الهستيريا .	(=migraine equivalent)
aura procursiva	أورةٌ الجُرِّي	أعراض مثل عتمة جدارية تناسب تعريف الأورة
		الشقيقة لكن تحدث بدون صداع أو آفة عقلية .
		أورةٌ حَرَكيَّة
		motor aura

- أورة صرعية هي نوبة بؤرية حركية .
myoclonic aura أورة الرَّمع العَضَلِيّ
 رمع عضلي يسبق بدء النوبة الصرعية .
neuralgic aura أورة الألم العَصَبِيّ
 ألم عصبي يسبق بدء النوبة الصرعية .
vertiginous aura أورة دوارية المنشأ
 نوبة حسية تؤثر في الحاسة الدهليزية .
visual aura أورة إبصارية
 أورة صرعية تتصف بانخداعات أو هلاوس
 بصرية ، بما في ذلك الوَمَضان (Scintillations)
 والعُتمة الجدارية (العُتمة الوَمَاضة)
 (Teichopsia). الإحساس بالدوار .

- aural** 1- أُذُنِيّ
 2- أُورِيّ
 1- يخص أو يتعلق بالأذن ؛ سمعي .
 2- يخص أو يتعلق بالأورة .

- auramine O** أورامين O
 صبغة صفراء متألقة تصبغ الجراثيم الحمضية
 والدنا وتعتبر مكونة صبغة الترونت أورامين -
 رودامين (Truant auramine rhodamine stain)
 للمتفطرة السلية .

- auranofin** أورانوفين
 مركب يحتوي على الذهب ، يستخدم في
 علاج التهاب المفاصل الروماتويدي النشط ،
 والذي لا يمكن التحكم فيه بشكل مناسب عن
 طريق الأدوية اللاستيرويدية المضادة للالتهاب ،
 أو مع العلاج اللادوائي مثل العلاج الطبيعي ،
 ويتم تناوله عن طريق الفم .

- aurantia** بُرتقالية
 صبغة برتقالية لتحضير الأنسجة ، الملح
 النشادري للهكساترودايفينيلامين . تستخدم
 في تكوين المتقدرات .

- aurantiamarin** أورانتيامارين
 صبغة (جليكوزيد) تستخرج من قشر
 البرتقال .

- aurantiasis** اصطبغ بُرتقاليّ
 (=carotinemia) وجود الكاروتين

في الدم

وجود الكاروتين في الدم وخاصة بكميات
 كبيرة وهي التي تسبب أحياناً ترسب صبغة
 برتقالية فاتحة في الجلد تشبه اليرقان .

Aurelia الذهبانة

جسم من قنديل البحر حامل القرص يوجد
 في المحيطات عبر العالم . الكيسيات الخيطية
 الضخمة منها يمكن أن تخترق جلد الإنسان
 وتحدث ألماً بالغا .

Aureobasidium ذهبيّة الدعامات

Aureobasidium (=Pullularia)

جنس من الفطريات الناقصة من الصنف
 الشكلي الفطريات الخوطية ، من الفصيلة
 الشكلية المريسوات ، والتي تنتج خلايا سوداء
 تشبه الخميرة . النوع (A. pullulans) هو نوع
 سائد منها .

Aureobasidium pullulans ذهبية الدعامات

الملوثة

aureolin أوروليّن

صبغة صفراء

aures أُذنان ؛ أذان (ف: أُذن)

جمع أذن .

aureus ذهبيّ

aure- 1- سابقة بمعنى الذهب

2- سابقة بمعنى الأذن

سابقة بمعنى العلاقة بالأذن .

auriasis تَصْرُجُ بِالذَّهَبِ

auriasis (=chrysiasis)

(=ذُهَاب)

auric ذهبيّ

متعلق بالذهب أو يتصف به .

auricle TA 1- صيوان الأذن

2- أُذِينَة

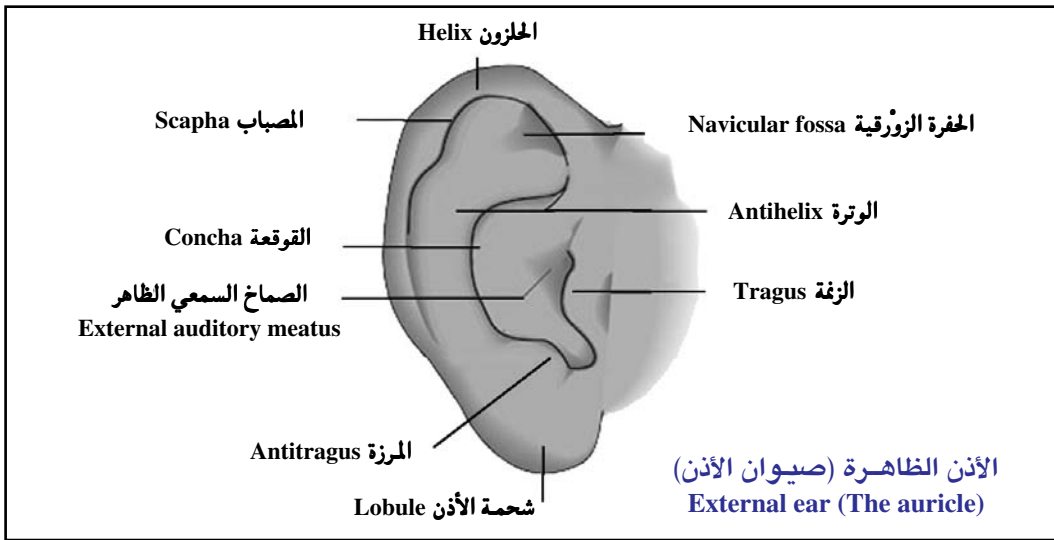
1- أُذِين ؛ إحدى حجيرتي القلب العلويتين .

2- أُذِين بطني .

3- سابقاً ، بطين القلب (Atrium cordis) :

وريقة صغيرة تخرج عند نقطة اتصال الورقة

على عقدة الساق في بعض الأنواع النباتية



وتوصف الورقة حينها بأنها أذينية أو ذات أذينات . مصطلح سابق لأذنين القلب .

4- مرادف لمصطلح صيوان الأذن (الأذن الخارجية) : الجزء الخارجي الغضروفي من الأذن .

5- (نبات) جزء أو لاحقة أو زائدة أذينية الشكل ، كتلك الموجودة عند قاعدة بعض الأوراق .

cervical auricle أذينة رقبية

سديلة من الجلد والغضاريف الصفراء ، تُرى بعض الأحيان على جانب الرقبة عند الفتحة الخارجية للفلح الرئوي المستديم .

auricula atrii TA أذينة الأذنين

انظر تحت auricula dextra cordis .

انظر تحت auricula sinistra cordis .

auricula cordis أذينة القلب

(=auricula atrii) (= أذينة الأذنين)

auricula dextra cordis الأذينة اليمنى للقلب

(=auricula dextra (= أذينة الجانب الأيمن

cordis) للقلب)

الزائدة الشبيهة بالأذن على الأذنين الأيمن للقلب .

auricula sinistra cordis الأذينة اليسرى للقلب

(=auricula sinistra (=أذينة الجانب

الأيسر للقلب) الأذينة اليسرى : الزائدة الشبيهة بالأذن على الأذنين الأيسر للقلب .

atrial auricula أذينة الأذنين

(=auricula atrialis)

(=atrial appendage)

الزائدة الشبيهة بالأذن في البطن بالقلب .

1- أذنيّ auricular

2- أذينيّ

1- متعلق بالأذن .

2- متعلق بالأذنين .

الأذينيّ auriculare

نقطة تشريحية لقياس القحف تتوسط الصماخ

السمعي الخارجي .

أذنيّ auricularis TA

(أصل لاتيني) متعلق بالسمع ، أذيني .

أذنيّ هامّي auriculobregmatic

منسوب إلى كلٍّ من الأذن (Auricle) والهامة

(Bregma) ، مثل الخطّ الأذنيّ الهامي

(Auriculobregmatic line) .

أذنيّ قحفيّ auriculocranial

متعلق بالأذن والقحف .

أذنيّ جبهّيّ auriculofrontal

منسوب إلى كلٍّ من الأذن والجبهة .

auriculo-occipital	أُذُنِي قَدَالِيّ
	مَنْسُوبٌ إِلَى كُلِّ مِنَ الْأُذُنِ وَالْقَدَالِ ، مِثْلَ الزَاوِيَةِ الْأُذُنِيَّةِ الْقَدَالِيَّةِ .
	انظُرْتَحْتَ auriculo-occipital angle .
auriculotemporal	أُذُنِي صُدْغِيّ
	مَتَعَلِقٌ بِالْأُذُنِ وَالْمَنْطِقَةِ الصُدْغِيَّةِ .
auriculoventricular	أُذُنِي بَطْنِيّ
(=atrioventricular)	
	اسْمٌ سَابِقٌ لِلْأُذُنِيِّ الْبَطْنِيِّ .
auriculotherapy	عِلَاجٌ أُذُنِيّ
	تَنْبِيهِ كَهْرَبِيٍّ لِلْأُذُنِ الْخَارِجِيَّةِ مِنْ أَجْلِ تَخْفِيفِ الْأَلَمِ .
aurid	طَفْحَةٌ ذَهَبِيَّةٌ
	طَفْحٌ جِلْدِيٌّ بِسَبَبِ التَّنَاوُلِ الْمُسْتَدِيمِ لِأَمْلاحِ الذَّهَبِ .
aurification	تَذْهِيبٌ (أَسْنَانِ)
	طَلَاءٌ بِالذَّهَبِ .
auriform	أُذُنِي الشَّكْلُ
	عَلَى شَكْلِ الْأُذُنِ
auriginous	1- ذَهَبِيُّ اللَّوْنِ
	2- يَرْقَانِيّ
aurin	أُورِينٌ (صِبْغَةٌ)
(=Corallin)	
	مَشْتَقَّةٌ مِنَ التَّرَايْفِينِيلْمِيثَانِ تَتَكُونُ عَلَى هَيْئَةِ كِتْلِ حَمْرَاءٍ غَائِرَةٍ بِلَوْنٍ مَعْدِنِيٍّ مَخْضَرٍ . تَسْتُخْدَمُ كَمَوْشَرٍ وَوَسِيْطٍ صَبْغِيٍّ .
aurinarium	شِيَاْفٌ أُذُنِيّ
	مَخْضَرٌ دَوَائِيٌّ لِلدُّخَالِ فِي صِمَاخِ الْأُذُنِ .
aurinasa	أُذُنِي أَنْفِيّ
	مَتَعَلِقٌ بِالْأُذُنِ وَالْأَنْفِ .
auriphone	مِسمَاعٌ
(=auscultoscope)	
(=phonendoscope) (=earphone)	
auris TA (pl.aures)	الأُذُنُ
auris externa TA	الأُذُنُ الظَّاهِرَةُ
	جِزءُ الْعَضْوِ السَّمْعِيِّ الَّذِي يَحْتَوِي عَلَى صِيَوَانِ الْأُذُنِ وَالصِمَاخِ السَّمْعِيِّ الظَّاهِرِ .

auris interna TA	الأُذُنُ الْبَاطِنَةُ
(=inner ear)	
	التِيهِهِ الْمَحْتَوِي عَلَى الدَّهْلِيْزِ ، وَالْقَوْقَعَةِ ، وَالقَنَوَاتِ شَبَهِ الدَّائِرِيَّةِ .
auris media TA	الأُذُنُ الوُسْطَى
	التَّجْوِيفُ الْمَوْجُودُ فِي الْعِظْمَةِ الصُدْغِيَّةِ وَيَحْتَوِي عَلَى الْجُوفِ الطَّبْلِيِّ ، وَالْمَلْحَقَاتِ الْخَشَائِيَّةِ ، وَالقَنَاةِ السَّمْعِيَّةِ .
auriscope	مِنْظَارُ الْأُذُنِ
(=otoscope)	
	مِنْظَارٌ خَاصٌ يَسْتُخْدَمُ لِفَحْصِ الْأُذُنِ .
aurisector	مِثْقَبُ الطَّبْلَةِ
	أَدَاةٌ لثَقْبِ غِشَاءِ الطَّبْلِ .
aurist	طَبِيبُ الْأُذُنِ
(=otologist)	
	طَبِيبٌ مَتَخَصِّصٌ فِي طِبِّ الْأُذُنِ .
auristics	طِبُّ الْأُذُنِ
	ذَلِكَ الْفَرْعُ مِنَ الطَّبِّ الَّذِي يَهْتَمُّ بِدِرَاسَةِ الْأَمْرَاضِ الَّتِي تَصِيبُ الْأُذُنَ وَطَرُقِ تَشْخِيصِهَا وَعِلَاجِهَا .
aurochromoderma	تَصَبُّغُ الْجِلْدِ الذَّهَبِيّ
(=chrysiasis)	
	صِبْغَةٌ جِلْدِيَّةٌ خَضْرَاءٌ مَزْرُقَةٌ دَائِمَةٌ بِسَبَبِ حَقْنِ مَرْكَبَاتٍ ذَهَبِيَّةٍ مَعْيِنَةٍ .
auropalpebral	أُذُنِي جَفْنِيّ
	مَنْسُوبٌ إِلَى كُلِّ مِنَ الْأُذُنِ وَالْجَفْنِ ، مِثْلَ الْمُنْعَكْسِ الْأُذُنِيِّ الْجَفْنِيِّ (Auropalpebral reflex) .
aurotherapy	المُدَاوَاةُ بِالذَّهَبِ
	العِلَاجُ بِاسْتِخْدَامِ مَسْتَحْضَرِ الذَّهَبِ .
aurothioglucose	أُوروثِيُوْجُلُوكُوزٌ
	مَخْضَرٌ ذَهَبِيٌّ يَسْتَعْمَلُ حَقْنًا عَضْلِيًّا فِي الْأَمْرَاضِ الرُّومَاتَزْمِيَّةِ .
aurothiomalate	أُوروثِيُوْمَالَاتٌ
	هِيَ ثِيُوْمَالَاتُ الذَّهَبِ (Gold thiomalate) .
aurum	الذَّهَبُ
	عَنْصَرٌ مَعْدِنِيٌّ ، رَقْمُهُ الذَّرِي 79 وَوِزْنُهُ الذَّرِي

196.967 . تستخدم مركبات الذهب طبياً
وخصوصاً في علاج التهاب المفاصل .

auscult

تَسْمَعُ

(=auscultate)

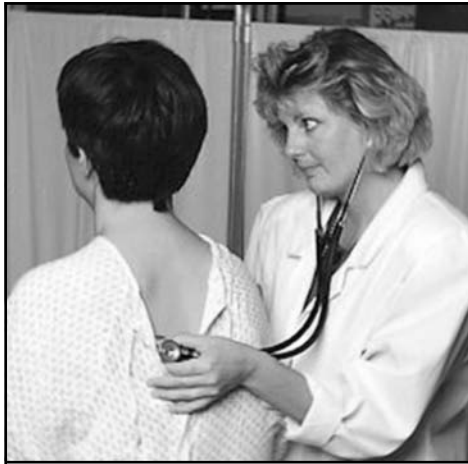اختبار الشيء بالاستماع إليه ، في العادة
أصوات الأحشاء الصدرية أو البطنية ، مع أو
بدون سماعة .

auscultation



تَسْمَعُ

فعل سماع الأصوات داخل الجسم ، في العادة
أصوات الرئة ، القلب ، الجنبسة ، البطن
والأعضاء الأخرى ، وللتحقق من الحمل .



تسمع الرئة Auscultation of the lung

direct auscultation

تَسْمَعُ مُبَاشِر

تَسْمَعُ فوري ، تسمع بدون سماعة .

immediate auscultation

تَسْمَعُ مُبَاشِر

تسمع بتطبيق الأذن على سطح الجسم مباشرة .

Korunyi's auscultation

تَسْمَعُ كوروني

(=Korunyi's percussion)

قرع تسمعي يحدث بالطرق بإصبع واحد على
المفصل الثاني من الإصبع الآخر بشكل متعامد
على الجزء المتسمع عليه .

mediate auscultation

تَسْمَعُ لِامْبَاشِر

تسمع يؤدي بمساعدة جهاز (سماعة) توضع
بين الأذن والجزء المراد فحصه .

obstetric auscultation

تَسْمَعُ الجَينين

تسمَع بطن الحامل لدراسة الأصوات التي
تخرج من قلب الجنين .

auscultatory

تَسْمَعِي

متعلق بالتسمع .

auscultoplectrum

مِسمَاع قَارِع

جهاز يستخدم للتسمع والقرع .

auscultoscope

مِسمَاع

(=phonendoscope)

سماعة تقوم بتقوية الأصوات التسمعية بواسطة
صفيحتين رناتين متوازيتين ، إحداهما مستقرة
على صدر المريض ، أو متصلة بأنبوب
السماعة ، بينما تهتز الثانية بصورة متساوقة
معها .

Auspitz sign

علامة أوسبيتز

[هنريش أوسبيتز 1835-1886 ، طبيب جلدية
نمساوي] .

ظهور نقاط نازفة متعددة عند إزالة حشفة من
صفيحة الصدفية ، وتنتج عن ترقق الأدمة فوق
الجليمات الأدمية .

Austin Flint murmur نفخة أوستين فلينت

[أوستين فلينت ، 1812-1886 ، فيسيولوجي
أمريكي] .

نفخة قبل انقباضية أو في منتصف الانبساط ؛
تسمع عند قمة القلب في حالات القَلَس
الأورطي ، وتنشأ عن الصمام المترالي عندما
يدخل الدم إليه في نفس الوقت من كل من
الأورطي والأذين الأيسر .

Austin Moore

رأب مفصل أوستن

arthroplasty (prosthesis)

مور

[أوستن تالي مور ، 1899-1963 ، جراح عظام
أمريكي] .

جراحة لرأب الفخذ باستخدام بدلة أوستن
مور .

Australorbis (Biomphalaria) القواقع المُسرِّرة

جنس من القواقع من فصيلة المقوقعات المستوية
(Planorbidae) ؛ تكتسب أهميتها من كون
بعض أنواعها تمثل أتوباء وسيطة للمنشقة

	(البلهارسية) المنسوية .
aut-	سابقة بمعنى الذاتية، التلقائية
autacoid	دواء تلقائي
	مادة تصنعها أنسجة الجسم لتؤثر في أنسجة أخرى .
autarcesiology	علم المناعة الطبيعي
	العلم المعني بدراسة المناعة الطبيعية . انظر تحت autarcesis .
autarcesis	مناعة طبيعية
(=natural immunity)	
	مناعة متوسطة بين خلايا قادرة على النشاط المناعي دون أن تتم استشارتها بالتمنيع وبدون مستضدات نوعية وذلك مثل نشاط الخلايا الفاتكة الطبيعية ضد العدوى الفيروسية والخلايا الورمية .
autarcetic	متعلق بالمناعة الطبيعية
	انظر تحت autarcesiology .
autechoscope	سماعة ذاتية
	جهاز للسمع على جسم مستخدم الجهاز .
autecic	وحيد التوي
(=autoecious)	
(=autecious)	
	مصطلح يستخدم للإشارة إلى طفيل يصيب بالعدوى نفس الثوي طوال فترة حياته .
autecology	بيئات الفرد
	علم البيئة المتعلق بأنواع فردية، وهو عكس علم البيئة المتعلق بأنواع جماعية .
autemesia	1 - استقاء
	2 - قيء غامض المنشأ
authenticate	يؤثّق
	يدون أية معلومات تدخل على السجل الطبي للمريض، سواء بالتوقيع الكامل عليها أو بالأحرف الأولى المقروءة أو برمز خاص بالحاسوب أو بختم خاص .
authority	سلطة
	1 - هيئة حكومية أو تشريعية . 2 - مؤلف عمل علمي يذكر اسمه عادةً في

	معظم الأعمال التصنيفية .
autism	ذاتويّة (توحّد)
	الانصراف إلى الأفكار الذاتية وأحلام اليقظة والأوهام والأهلاس والابتعاد عن الحقائق الواقعية وطغيان تفضيل الذات والنفس على كل ما هو في محيطها . كان أول من استخدم هذا المصطلح هو ليو كانر (Kanner) عام 1943 ، وتقدر نسبة حدوث هذه الحالة بحوالي 2-5 لكل 10 آلاف طفل تحت سن 12 سنة ، وتبدأ مظاهرها قبل سن 36 شهراً ، وأهم علاماتها العزلة وصعوبة التواصل مع الغير والاضطراب السلوكي بالتكرار وعدم الاستجابة للمؤثرات المحيطة
akinetic autism	ذاتويّة تعذر الحركة
	(=coma vigil) (= غيبوبة سهرية)
	حالة دوين حادة أو مزمنة من تبدل الوعي ، وفيها يبدو المريض يقظاً على فترات متقطعة ، لكنه غير مستجيب ، برغم أن السبل الحركية النازلة لديه تبدو سليمة ، وتنتج عن آفات في مجموعة متنوعة من البنى الحية .
early infantile autism	ذاتويّة في الطفولة البكرة
	(=autistic disorder) (= اضطراب ذاتوي)
	نمط وخيم من الاضطرابات النمائية الشاذة .
infantile autism	ذاتويّة طفولية
	(=autistic disorder) (= اضطراب ذاتوي)
	انظر تحت early infantile autism .
autistic	ذاتوي (توحدي)
	يتصف أو يتعلق بالذاتوية (التوحد) .
auto-	سابقة بمعنى الذاتية أو التلقائية
	1 - تدخل البادئة في تعبيرات لتدل على الذاتية أو التلقائية في بعض الوظائف .
	2 - يعني التحليل النفسي الذاتي (Autoanalysis) ، قيام الشخص بتحليل سلوكه ويدل التمرکز حول الذات (Autocentrism) على التفكير الذاتي وعدم الاهتمام بالعالم المحيط ، والشبق الذاتي يتم من الشخص لنفسه دون مصدر خارجي

للإثارة والتنويم المغناطيسي الذاتي (Auto-hypnosis) يقوم به الشخص لنفسه .

autoactivation تنشيط ذاتي

تنشيط الخلايا عن طريق منتجاتها الإفرازية .

autoadministration تداوي ذاتي (تداوي ذاتي)

قيام المرء بإعطاء الأدوية والمعالجات لنفسه .

autoagglutination تراص ذاتي

1- تلازن أو تجلط في الخلايا عن طريق المصل

الذاتي للفرد ، مثل التراص الدموي الذاتي .

2- تلازن أو تجلط غير مُحَدَّد لمستضد معين

(مثل الجراثيم) ولا يوجد به أضداد . من بين

أهم أسبابه الخطأ في اختبارات تراص

الجراثيم .

autoagglutinin راصّة ذاتية

مصل ذاتي المنشأ ذو خصائص تراصية لعناصر

خلايا المريض .

autoallergic متعلق بالأرجح الذاتي

متعلق بالأرجحية الذاتية أو يتصف بها .

autoallergy أَرَجِيَّةٌ ذاتية

(=autoimmunity) (= مناعة ذاتية)

انظر تحت autoimmunity .

autoamputation بتر ذاتي

الانفصال التلقائي من الجسم ، أو إزالة لاحقة أو

نمو غير عادي ، مثل سلية .

autoanalysis تحليل نفسي ذاتي

تحليل نفسي ذاتي ؛ استقصاء المرء لمكوناته

النفسية الذاتية .

autoanalyzer جهاز التحليل الآلي

المحلل التلقائي

أداة أو آلة يمكنها التحكم في التحاليل

أوتوماتيكياً وتستخدم بشكل شائع في التحاليل

الكيميائية .

sequential multichannel جهاز التحليل الآلي

التعاقبي المتعدد الأوعية

أداة آلية قادرة على القيام بتحليل مختلفة - عادة

كيميائية - متزامنة عن طريق دفع عينات

وكواشف بشكل تقليدي من خلال أنابيب إلى

آليات المكشاف .

autoamnesia ذكائر ذاتية

(=autoanamnesis)

في الطب النفسي ، عملية يتم من خلالها

الحصول على كامل التاريخ المرضي للحالة من

المريض ذاته .

autoanaphylaxis تَأَقُّ ذاتي

تَأَقُّ يحدث نتيجة لحقن مصل أو دم ، أو إفرازات

المريض ذاته .

autoantibody ضد ذاتي

ضد موجه ضد المستضد الذاتي ؛ أي ضد

المكونات الهستولوجية السوية للجسم .

antineutrophil cytoplasmic الضد الذاتي

الهيولي المضاد

للعدلات

(ANCA)

ضد ذاتي للمقومات الهيولية للخلايا والعدلة ،

يوجد بأعداد متزايدة في بعض أنواع الالتهاب

الوعائي . يوجد عدة نميطات ، كل منها يتصف

مصلياً بالتفاعل ضد مستضدات خلوية معينة

وبعضها مقتصر على حالات مرضية معينة .

autoanticomplement ضد المتممة الذاتي

مضاد المتممة المكوّن في الجسم ضد متممته .

autoantigen مُسْتَضِدُّ ذاتي

مستضد يكون أحد محتويات الأنسجة السوية

ولكنه يكون هدفاً للاستجابات الهرمونية أو

المناعية كما يحدث في أمراض المناعة الذاتية .

autoantiseptis تطهير ذاتي

(=تطهير فيسيولوجي) .

autoantitoxin ترياق ذاتي

1- مضاد للذيفان مُتَّج من الحيوان نفسه .

2- مضاد لمضادات الذيفان خارجية المنشأ .

autoaudible مسموع ذاتياً

صوت يُسمعه الشخص نفسه ، ويُطَلَق ذلك

على أصوات القلب (الخفقان) .

autobacteriophage عاثية ذاتية

عاثية يتم الحصول عليها من المريض ذاته .

autobiotic بيولوجيات ناعمة ذاتية

أي من مجموعات المواد المنتجة للخلايا والمتحركة في سلوك الخلايا المنتجة .

autobody جِسْمٌ ذاتِيٌّ

ضد له حاملين مختلفي الأنماط الذاتية وهو من الناحية الكيميائية الفراغية مماثل للحاتمة في المستضد ضد الجسم الذاتي الذي كان (Epitope) موجهاً بالأساس وفي نفس الوقت يعبر عن موقع الربط في المستضد ، لذلك الأجسام الذاتية لها قوة التراكم الذاتي .

autocatalysis تَحْفِيزٌ ذاتِيٌّ

1 - عمل منتجات التفاعل نفسها كعوامل تحفيز .
2 - تحفيز التفاعلات ذاتياً بمنتجاتها نفسها .

autocatalyst حَفَّازٌ ذاتِيٌّ

عنصر يشارك في عملية التخریب الذاتي .

autocatalytic ذاتِيُّ التَّحْفِيزِ

صفة لمادة تتوسط تفاعلاتها ، فكلما أنتج المزيد من مادة ما ، توفر مزيد من المادة الوسيطة لإنتاج لاحق .

autocatharsis تَفْرِيجٌ نَفْسِيٌّ ذاتِيٌّ

شكل من أشكال العلاج النفسي الذي يكتب فيه المريض أفكاره ومشاعره وخبراته من أجل تنفيس المشاعر المضطربة المصاحبة لها .

autocatheterism قَثْرَةٌ ذاتِيَّةٌ

إدخال ذاتي للقثطار البولي .

autocholecystectomy اسْتِنْصَالُ

المَرارةِ الذاتِيِّ

اضمحلال المرارة بفعل مرضي ، وانغلافها إلى الأمعاء ، مع انفصال نهائي لها .

autochthonous أصِلٌ

1 - نعت يلحق بالحيوان أو النبات الذي يعود أصله إلى البلد أو الإقليم الذي يعيش فيه وبالتالي فإن أسلاف النوع قطنت ذات المنطقة .

2- التبرع برقعة من النسيج لمكان آخر في نفس الشخص .

autocinesis حَرَكَةٌ تَلْقائِيَّةٌ

(=autokinesis) (= حركة ذاتية)

انظر تحت autokinesis.

autoclasis تَخْرِيبٌ ذاتِيٌّ

1 - انهيار أو تفتت أو تمزق داخلي المنشأ والسبب .

2- انهيار أو تمزق مترق لنسيج مستحث مناعياً .

autoclave مَوْصَدَةٌ (ج:موصدات)

1 - جهاز تعقم فيه الأدوات والمواد باستخدام بخار مشبع خال من الهواء ومضغوط عند درجات حرارة تزيد على 100 درجة مئوية .
2 - وعاء مُحَكَّم السدِّ تحدث فيه تفاعلات كيميائية عند ضغط عال .



المَوْصَدَةُ Autoclave

autocoid هرمون موضعي

(=autacoid)

مادة كيميائية ينتجها أحد أنواع الخلايا ، والذي يؤثر على وظيفة أنواع مختلفة من الخلايا في نفس الناحية ، وبالتالي يعمل كهرمون أو مراسل موضعي .

autoconduction تَوْصِيلٌ ذاتِيٌّ

طريقة قديمة للعلاج الكهربائي يحاط فيها المريض

بملف لولبي (Solenoid) يمر فيه تيار متناوب عالي التردد ؛ وبالتالي يتم تعريض الجسم بكامله لتيار مُحَرَّض إلى التردد .

يشير المصطلح على وجه الخصوص لظاهرة التخریب الذاتي للإنزيمات عندما توجد تلك الإنزيمات في محلول .

autocrine هرمون ذاتي

نشاط هرموني فيه يرتبط الهرمون بالمستقبلات ويؤثر على وظيفة الخلية التي تنتجه .

autodigestion انهضام ذاتي

انحلال ذاتي ، وخصوصاً انهضام جدران المعدة والأنسجة المجاورة بعد الموت .

autocystoplasty رَأْبُ المَثَانَةِ الذَّاتِيَّةِ

عملية رَأْب للمثانة باستخدام رُقْع من جسم المريض نفسه .

autodiploid ضعفاني ذاتي التضاعف

له مجموعتان من الكروموسومات وذلك بسبب تضاعف كروموسومات الخلية الفردانية .

autocytolysin حالة خلوية ذاتية

(=autolysin) (= حالة ذاتية)

ضدّ يسبب ، في وجود المتممة ، انحلال الخلايا والأنسجة بجسم الفرد الذي تكوّنت فيه الحالة الذاتية .

autodrainage نزح ذاتي

نزح لخراج أو تجويف عن طريق تحويل السائل إلى قناة أو حشوي داخل جسم المريض . قد تتم إزالته بالجراحة أو قد يحدث وحده .

autocytolysis انحلال خلوي ذاتي

(=autolysis) (= انحلال ذاتي)

1- الهضم الإنزيمي للخلايا (خصوصاً الميتة أو المتكسفة) بواسطة إنزيمات داخلية المنشأ موجودة بداخلها .

autoecholalia ترديد الكلام التلقائي

ترديد الكلام بشكل مثل البيغاء ، من كلمات وعبارات من جانب المريض . تُرى في الفصام الجامودي وفي بعض الاضطرابات الخفية التنكسية .

2- تدمير الخلايا نتيجة لتكوّن حالة متكونة في تلك الخلايا أو في خلايا أخرى بنفس الكائن الحي .

autoechopraxia ترديد الحركات التلقائية

ترديد غير ذي مغزى يقوم به الشخص لحركاته هو .

autocytolytic متعلق بالانحلال الذاتي الخلوي

(=autolytic)

متعلق بـ ، أو يسبب الانحلال الذاتي .

autoecic وحيد التوي

(=autoecious)

مصطلح يستخدم لوصف الفطريات المتطفلة وخصوصاً فطور الصدأ التي تمر عبر دورة تطورية كاملة في الشوي ، وعكسها متغايرة الشوي وتكمل كل مراحل دورة حياتها على شوي من نوع واحد .

autocytotoxin سُمُّ الخلايا الذاتي

ذيفان خلوي سام لخلايا الجسم التي تتكون بها .

autoeczematization تَأَكْرُمُ ذاتي

انتشار موضعي ثم عام للآفات من البؤرة الإكزيمة الأصلية .

autodepilation سُقُوطُ الشَّعْرِ الذَّاتِي

فعل أو نتيجة قيام الشخص بإزالة شعره ذاتياً ، أو سقوط الشعر تلقائياً .

autoemasculation اِخْتِصَاء

(=selfcastration) (=إخْصَاء للذَّات)

قيام الشخص بإخْصَاء نفسه (إزالة أو إتلاف خصييه) .

autodermic متعلق بالجلد الذاتي

متعلق بجلد الشخص ذاته ؛ ويشير المصطلح على وجه الخصوص لتطعيم الجلد الذاتي (Dermoautoplasty) ، أو الطعم الجلدي الإسوي (Autodermic graft) .

autoepilation سُقُوطُ الشَّعْرِ الذَّاتِي

autodestruction تَخْرِيْبُ ذاتي

انظر تحت autodepilation .

autoerotic

مُشْبِقٌ ذَاتِيٌّ

متعلق بالشبق الذاتي .

autoeroticism

شبق ذاتي

(=autoerotism)

1- شبق مُوجَّهٌ نحو الذات ، وهو رضاً أو تهيج

جنسي بدون مشاركة طرف آخر ، مثل

الاستمناء (Masturbation) .

2 - في نظرية التحليل النفسي : المرحلة الأولية

في تطور العلاقات ، تسبق المرحلة

النرجسية .

autoerythrophagocytosis

بَلْعَمَةٌ

الكُرَيَاتِ الحُمُرِ الذَّائِيَّةِ

بلعمة الكريات الحمر بواسطة بلاعم الكائن

الحي نفسه .

autoexec

تَنْفِيذٌ تَلْقَائِيٌّ

(=automatic axcution)

انظر تحت command automatism .

autofluorescence

تَأَلَّقٌ ذَاتِيٌّ

تألَّق في المواد المنتجة بشكل طبيعي والموجودة

في الأنسجة .

autofluoroscope

مِنْظَارُ التَّأَلَّقِ الذَّائِيِّ

نوع من الومضان الغرفي يستعمل في مكشافه

بلورات يوديد الصوديوم المتبلور والمخزوم في

منظومة ، وكل منها متصل بأنبوب مُضخَّم

ضوئي خاص بواسطة الأنابيب الضوئية

منفردة .

autofundoscope

مِنْظَارُ قَاعِ العَيْنِ الذَّائِيِّ

جهاز يستخدم حقيقة أنه بملاحظة فضاء وهمي

خال عبر بطاقة مخترقة بإبرة يمكن للمرء أن يرى

صوراً خفيفة للأوعية الشبكية في عين

المريض .

autofundoscopy

تَنْظِيرُ قَاعِ العَيْنِ الذَّائِيِّ

فحص قاع العين باستخدام منظار قاع العين

الذاتي .

autogamous

ذَاتِيُّ الإِعْرَاسِ

يتصف بالقدرة على الإخصاب الذاتي .

autogamy

إِعْرَاسٌ ذَاتِيٌّ

1 - إخصاب يتم داخل الخلية نفسها بإتحاد كتل

كروماتينية موكَّدة من نفس النواة الأولية .

2- حالة خاصة من الاعتراس يوجد فيها

خليتين أختين ، مما ينتج عنه انشطار الخلية

الأم .

3- يقصد به في النباتات الزهرية أن يتم

إخصاب حبوب الطلع لبويضات تعود إلى

زهرة واحدة ، أي أنه يحدث تلقيح ذاتي ،

وهذا ما يحدث بالضرورة في الزهرة المغلقة

ويتعبير آخر فإنه الإخصاب المباشر

لبويضات زهرة بحبوب طلعها .

4- عملية إعادة اتحاد جزئي نواة خلية

منقسمة ، كما يحدث في بعض الحيوانات

الأوالي .

انظر تحت automixis union و exogamy

و syngamic nuclear .

autogeneic

ذَاتِيُّ المَنْشَأِ

(=Autogenous)

1 - التوالد الذاتي داخل خلية الكائن الحي .

2- (حشرات) تكون البيوض ذاتياً في الحشرة

من دون أن تتغذى بالدم .

3- (نبات) : صفة لتعاقب نباتي متأثر

بالجماعات النباتية التي تغير وسطها

البيئي .

autogenesis

تَكْوِينٌ ذَاتِيٌّ؛ تَكُونٌ ذَاتِيٌّ

ينشأ من داخل العضو ذاته .

autognosis

مَعْرِفَةُ الذَّاتِ

1 - معرفة الشخص لشخصيته وميوله وصفاته .

2- طريقة للعلاج بالتحليل النفسي بمساعدة

المريض على تحليل نفسه ذاتياً .

autograft

طُعْمٌ ذَاتِيٌّ

(=utochthonous graft)

(=autologous graft)

إزالة نسيج قرونوسي أو أي نسيج آخر من جسم

المريض وزرعه في نفس جسمه ثانية .

autografting

تَطْعِيمٌ ذَاتِيٌّ

القيام بعملية التطعيم الذاتي .	في محلول متعادل .
autogram (=dermographia)	تَسْوِيمٌ ذاتِيٌّ التحريض الذاتي للتسويم على طريق التركيز الذهني على شيء واحد أو فكرة محددة ؛ أو ، في الشخص المستعد لذلك والذي تعرّض للتسويم سابقاً ، يتم ذلك بمجرد التفكير في التسويم ذاته .
علامة تكون على الجلد تلي الضغط بأداة كليلة .	
autohemagglutination	متعلق بالتسويم الذاتي
تراص دموي للكريات الحمر الخاصة بالشخص ذاته .	متعلق بالمناعة الذاتية :
autohemagglutinin	منيع للذات
راصعة دموية تسبب تلازن أو تراص الكريات الحمر بالشخص نفسه .	مَنَاعَةٌ ذاتِيَّةٌ
autohemic	حالة تتصف بالاستجابة الذاتية لمستضدات الجسم نفسه سواء ، بالتواسط الخلوي أو الهرموني وتصبح فيها الأجهزة المناعية الدفاعية للجسم حساسة لأجزاء من الجسم نفسه مسببة تدميراً ذاتياً في تلك المنطقة ، حيث يظن خطأ أن المستضدات الذاتية هي المستضدات الغريبة ومن ثم تطلق استجابة مناعية . تعتبر مثل هذه الحالة من المناعة الذاتية خطيرة ، وقد ترافق التقدم بالسن . من أمثلتها التهاب المفاصل الروماتويدي .
autohemolysin	تَمْنِيعٌ ذاتِيٌّ (=autosensitization)
حالة دموية تسبب انحلالاً دمويّاً معتمداً على المتممة لكريات المريض الحمر .	تحريض رد فعل مناعي داخل شخص ما ، ويكون لمقوماته النسيجية الداخلية ، والذي قد يؤدي إلى عقابيل باثولوجية ، بمعنى أمراض مناعة ذاتية .
autohemolysis	عَدْوَى ذاتِيَّةٌ المنشَأُ
انحلال خلايا الدم بسبب مصل الشخص ذاته .	عدوى من جانب عامل موجود بالفعل داخل الجسم ، مثل انتقال ميكروب أو أي كائن آخر من جزء إلى جزء آخر في الجسم .
autohemolytic	تَسْرِيْبٌ ذاتِيٌّ
متعلق بالانحلال الدّمويّ الذاتيّ	دفع الدم إلى القلب عن طريق عَصَب (حَزْم) الأطراف ، وضغط الأورطي البطني ، إلخ .
autohemopsonin	لَقُوْحٌ ذاتِيّاً
طاهية تؤثر على الكريات الحمر الموجودة في دم الشخص لدرجة أنها يمكن أن تحطم بفعل خلايا الجسم الأخرى .	قابل للتلقيح الذاتي .
autohemotherapy	تَلْقِيْحٌ ذاتِيٌّ
مُعَالَجَةٌ بالدّم الذاتيّ	
طريقة للمعالجة يتم فيها نقل دم المريض إليه مرة أخرى بعد حفظه خارج الجسم لفترة قد تطول أو تقصر .	
autohemotransfusion	
نَقْلُ الدّمِ الذاتيّ	
انظر تحت autohemotherapy .	
autohistoradiograph	
صورة الأنسجة الذاتيّة	
صورة بالإشعاع الذاتي مأخوذة من شريحة هستولوجية ، تستخدم لعرض توزيع المواد المشعة داخل البنى النسيجية البالغة الصغر .	
autohydrolysis	
(=spontaneous hydrolysis)	
حَلْمَةٌ ذاتيّة	
(= حلمة تلقائية)	
تفاعل تفكيكي يحدث في البروتينات الموجودة	

تلقيح بالكائنات الدقيقة التي تعيش داخل جسم الشخص لذاته .

autointerference

تَدَاخُلُ ذَاتِيٍّ

تداخل مع تنسخ الفيروس بفيروس سالم ، موهن ، وغير نشط من نفس نوع الأول .

autointoxicant

سُمُّ ذَاتِيٍّ

عامل سام داخلي المنشأ يسبب انسماماً ذاتياً .

autointoxication

انْسِمَامُ ذَاتِيٍّ

انسمام الجسم بسم يتولد في داخله بسبب امتصاص ناتج فضلات الاستقلاب والمواد المفككة من الأمعاء أو الأنسجة المصابة والميتة كما في الغنغرينة .

autoisolysin

حَالَةٌ إِسْوِيَّةٌ ذَاتِيَّةٌ

ضد ذاتي يسبب انحلالاً متكاملاً للخلايا في الشخص الذي تستخرج منه ، كذلك بالنسبة للحيوانات الأخرى من نفس الأنواع .

autokeratoplasty

رَأْبُ الْقَرْنِيَّةِ الذَّاتِيِّ الْمُنْشَأُ

رأب القرنية بنسيج من عين المريض الأخرى .

autokinesis

تَحَرُّكٌ إِرَادِيٍّ

هي الحركة الإرادية .

autokinetic

إِرَادِيٌّ التَّحَرُّكُ؛ مُتَحَرِّكٌ إِرَادِيًّا

قابل أو متمكن من الحركة الإرادية .

autolaryngoscopy

تَنْظِيرُ الْحَنْجَرَةِ الذَّاتِيِّ

فحص حنجرة المريض لذاته باستخدام منظار الحنجرة الذاتي (Autolaryngoscope) ، وهو نوع خاص من منظار الحنجرة يمكن المستخدم من فحص حنجرته هو .

autolavage

غَسْلُ الْمَعِدَةِ الذَّاتِيِّ

غسل للمعدة يؤديه الشخص لذاته على معدته .

autolesion

آفَةٌ ذَاتِيَّةٌ الْمُنْشَأُ؛ إِيْدَاءُ الذَّاتِ

أذية ينزلها أي شخص بنفسه .

autoleukoagglutinin

رَاصَةٌ الْكُرَيَّاتِ

الْبَيْضِ الذَّاتِيَّةِ

ضد قادر على رص الكريات البيضاء للدم في نفس الشخص الذي ينبع منه .

autoleukocytotherapy

مُعَالَجَةٌ

بِالْكُرَيَّاتِ الْبَيْضِ الذَّاتِيَّةِ

طريقة علاجية يتم من خلالها إعطاء المريض كريات بيضاء مشتقة من دمه هو .

autologous

ذَاتِيُّ الْمُنْشَأُ

متعلق بالذات ؛ نابع من نفس الكائن ، مثل الرأب الذاتي أو نقل الدم الذاتي ، ويستعمل للدلالة على طعم يؤخذ من منطقة في جسم المريض إلى منطقة أخرى منه . يسمى أيضا (Autogenic) و (Autogenous) .

نَقْلُ الدَّمِ الذَّاتِيِّ autologous blood transfusion

انظر تحت autohemotransfusion .

autolysate

حُلَاةٌ ذَاتِيَّةٌ

مادة أو مواد متجة بسبب الانحلال الذاتي .

autolysin

حَالَةٌ ذَاتِيَّةٌ

(=autocytolysin)

ضد ذاتي يسبب انحلالاً متكاملاً للخلايا ذاتية المنشأ .

autolysis

انْحِلَالٌ ذَاتِيٌّ

هدم مكونات خلوية عن طريق الحلمهة الذاتية المنشأ ، وتخرج من اليحلول بعد موت الخلية ، ينظر إليه أيضاً على أنه التلاشي التلقائي للخلايا أو للأنسجة بتأثير إنزيماتها الذاتية ، كما يحدث بعد الموت أو في بعض الأمراض .

انْحِلَالُ الْجِثَّةِ الذَّاتِيِّ postmortem autolysis

انهضام إنزيمي ذاتي للخلايا أو الأنسجة بعد الموت .

autolysosome

جُسَيْمٌ حَالٌ ذَاتِيٌّ

عنصر فجوي في نظام يحلول الخلايا التي تم إضافة الحلمهة إليها عن طريق الاندماج باليحلولات .

autolytic

1 - حَالٌ ذَاتِيٌّ

2 - متعلق بالانْحِلَالِ الذَّاتِيِّ

autolyze

1 - يَنْحَلُ ذَاتِيًّا

2 - يَحُلُ ذَاتِيًّا

المرور بتحلل ذاتي أو تسيبه .

automallet

مِحْشَاءٌ أَلِيٌّ

(=autoplugger)

هو مصطلح بمعنى الراص أو المدك (أداة لحشوه الأسنان) .

automatic

1- تلقائي

2 - أوماتيكي

1- تلقائي أو لإرادي ، لا يحدث ارادياً .
2- متحرك ذاتياً ؛ مُنظَّم ذاتياً : تحدث بعض السلوكيات بصورة آلية تلقائية دون تخطيط مسبق أو تحكّم في بعض الحالات النفسية المرضية .

automatic mallet مطرقة أوماتيكية

أداة صممت برأس راص «مكثف مختلف الأشكال» ، حيث يعمل كالمطرقة لخلق ضغط على المادة المراد رصها وتكثيفها مثل الذهب والملمع داخل الحفرة المحضرة بالسن ، وتتولد المطرقة إما يدوياً أو كهربائياً بواسطة الهواء المضغوط .



مطرقة أوماتيكية Automatic mallet

automaticity

التلقائية

(=automation)

1- الحالة التي يكون فيها الشيء ذاتياً .
2- قدره الخلية على المبادرة بإخراج نبضة ، مثل زوال الاستقطاب ، بدون مؤثر خارجي .

triggered automaticity التلقائية المحفزة

نشاط منظم يحدث كنتيجة لانتشار أو حث النشاط ، مثل بعد الاستقطاب ، في الخلايا أو الأنسجة التي لا تكون تلقائية بشكل طبيعي .

automatin

أوماتين

خلاصة من قلب العجل .

automation

التلقائية

انظر automatism .

automatism

سلوك تلقائي؛ تلقائية

(=automatic behavior)

سلوك غير موجه وغير مستهدف ومن غير سيطرة واعية عليه ومن دون شعور المريض به ويشاهد في الصرع النفساني الحركي والفصام الجمودي .

ambulatory

سلوك تلقائي سامح

automatism

بالتجول

حالة يسير فيها المريض ويؤدي أفعالاً بشكل آلي وبدون وعي بما يقوم به .

command automatism

سلوك تلقائي إرادي

القيام ببعض الأعمال التي يؤمر المريض بالقيام بها فينفذها من دون تفكير ومن دون التأكد من صلاحيتها ، كما يحدث في حالات التنويم .

epileptic automatism

سلوك تلقائي صرعي

paroxysmal automatism

سلوك تلقائي انتيابي

هو سلوك تلقائي يحصل قبل بعض أشكال النوبات الصرعية ، مثل الصرع النفسي الحركي .

postepileptic

سلوك تلقائي تال

automatism

للصرع

حركات آلية يقوم بها المريض بعد إفاقة من نوبة صرعية وليست لها علاقة بحيات المريض العادية ؛ وتكون عادة ذات نمط ثابت .

postictal automatism

سلوك تلقائي تال للنسبة

(= postepileptic

=) سلوك

automatism)

تلقائي تال للصرع)

انظر تحت postepileptic automatism .

automatograph

مخطاط الحركات اللاإرادية

جهاز يسجل الحركات اللاإرادية .

Automeris io

العنمريس الأيوبي

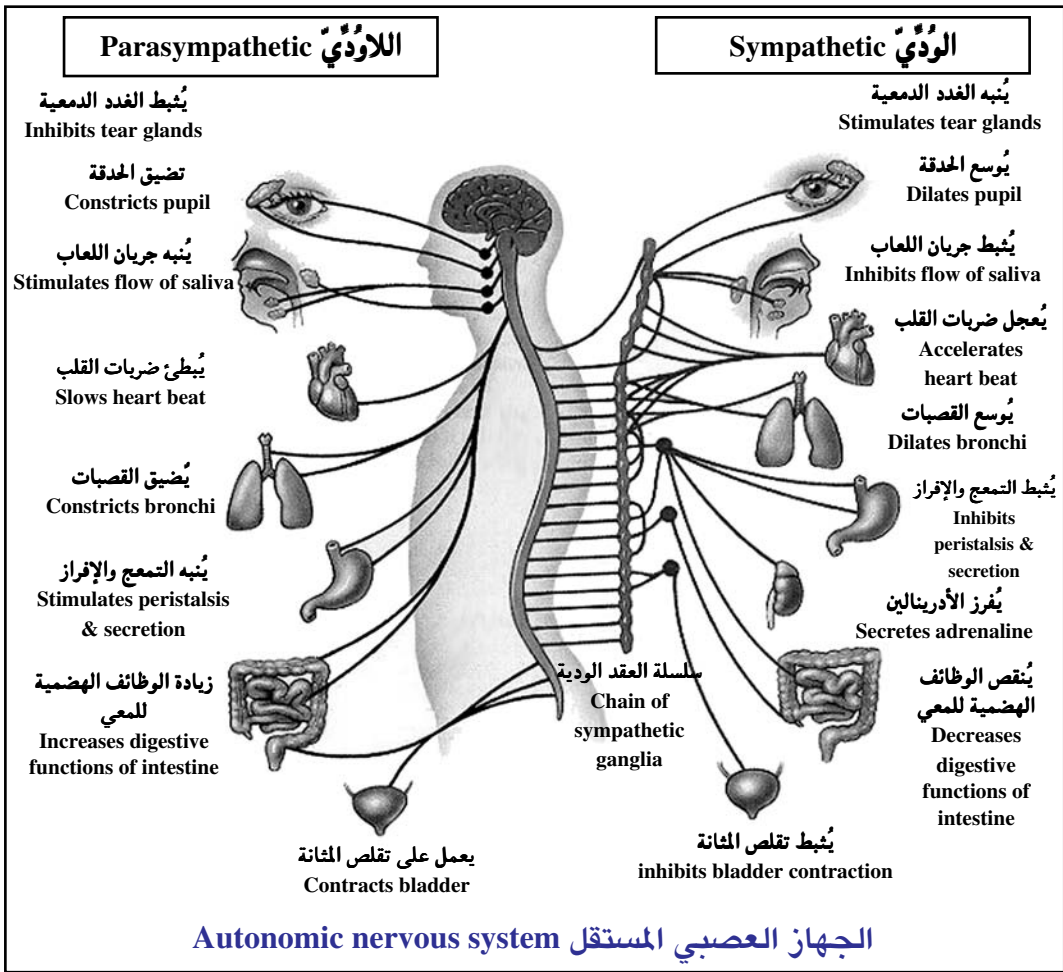
جنس من العث ، يكون لليرقات فيه شعر مهيّج ويسبب التهاب الجلد العثي .

automixis

إعراس ذاتي

(=autogamy)

autogamy	انظر تحت	له ألفة للجهاز العصبي المستقل .
automnesia	تَذَكُّرٌ ذاتِيٌّ	مُسْتَقْلِلٌ
	عودة لذكريات فترة سابقة من العمر بشكل متزامن .	متعلق بالاستقلال أو يتصف به .
automysophobia	رُهَابُ القَدَارَةِ	اسْتِقْلَالٌ
	خوف غير مبرر من القذارة أو شم روائح كريهة .	حالة من الاستقلال الوظيفي ، بدون تأثير خارجي .
autonarcosis	تَخَدُّرٌ ذاتِيٌّ	مِنْظَارُ العَيْنِ الذَّاتِيِّ
	حالة من انعدام الحساسية يحرضها الإيحاء الذاتي .	(=autophthalmoscope)
autonephrectomy	اسْتِئْصَالُ الكُلْوَةِ الذَّاتِيِّ	منظار للعين يستخدم لفحص عين الشخص ذاته .
	بُطْلَانُ عمل الكلية بسبب باثولوجي .	تنظيرُ العَيْنِ الذَّاتِيِّ
autonephrotoxin	سُمُّ الكُلْوَةِ الذَّاتِيِّ	استخدام منظار العين الذاتي .
	مادة سامة بالنسبة لخلايا الكلية في الجسم الذي تكون به .	تَأَكْسِدُ ذاتِيٌّ
autonomic	مُسْتَقْلِلٌ : أوتونومي	اتحاد تلقائي مباشر ، في درجات الحرارة العادية ، لمادة مع جزيء أكسجين كتأكسد الحديد بالصدأ مثلاً .
	1 - مستقل ذاتياً أو عمل ينفذه من دون سيطرة الإرادة عليه .	قابل للأكسدة الذاتية
	2 - يطلق وصف الجهاز العصبي الذاتي أو الإرادي لعدم وجود سيطرة وتحكم مباشر في وظائفه ويضم الجهاز الودي واللاودي ، ويقوم بتنظيم بعض الوظائف الحيوية مثل دقات القلب وضغط الدم وحركة الأمعاء والتنفس والوظائف الجنسية . وهو متعلق بذلك الجزء من الجهاز العصبي الذي يتحكم بالعضلات اللاإرادية .	autoxidizable
	3 - في النباتات هي الحركات الناشئة عن حوافز داخلية مثل حركة الانسياب الجبلوي والنمو اللولبي لذرى السوق .	قادر على الاتحاد التلقائي مع الأكسجين .
autonomic nervous system	الجهازُ العَصْبِيُّ المُسْتَقْلِلُ	autopath
	نظام مستقل بالجسم حيث يتحكم تلقائياً وليس عن (Mud) ، ويهتم أو يختص بوظائف الجسم مثل نشاط الغدد وعملية هضم الطعام ونشاط العضلات اللاإرادية ويستمر هذا التحكم خلال النوم .	(=autophil)
autonomotropic	مُوجِّهٌ للجهازِ المُسْتَقْلِلِ	انظر تحت autophil .
		سِجِلُ المَرَضِ الذَّاتِيِّ
		وصف مكتوب لمرض الشخص .
		مَرَضٌ مَجْهولُ السَّبَبِ
		(=idiopathic disease)
		مرض غير معروف سببه أو آليته .
		التِهَامُ الذَّاتِ
		1 - عض الشخص لنفسه أو أكل لحمه .
		2 - التغذية من جانب الشخص عن طريق التهام نسيجه الخاص .
		يَحْلُولُ بِلَعْمِي ذاتِيٍّ
		عضي ، متكون من اندماج الجسيم البلعمي الذاتي مع المحلول الأولي ، ويحدث فيه هضم للعناصر بين الخلوية في التهام الذات .
		autophagosome
		(=autosome)
		جَسِيمٌ بِلَعْمِي ذاتِيٍّ
		(=cytolysosome)



فجوة داخل الهيولى تحتوي على عناصر من هيولى الخلية . تندمج مع اليحلول لتكوين جسيم بلعمي ذاتي ، مما يعرض محتوياتها للهضم الإنزيمي .

autophagy التهام الذات

- 1- فصل جزء من الهيولى لخلية ما في غشاء وهضمه بعد اندماج الفجوة المنفصلة باليحلول .
- 2- التهام الذات .

autopharmacologi متعلق بأدوية ذاتية المنشأ

متعلق بأدوية ذاتية المنشأ أو يتصف بها .

autopharmacology مداواة ذاتية المنشأ

التنظيم الكيميائي لوظائف الجسم عن طريق

المكونات الطبيعية لنسيج الجسم ، مثل الهرمونات .

autophil مصاب بأرجية مُستقلية المنشأ

شخص له جهاز عصبي أوتونومي حساس .

autophilia عشق الذات

(= النرجسية) (=narcissism)

- 1- حالة يترجم فيها الشخص الأشياء وينظر إليها من منظوره الخاص ، وليس من خلال علاقتها بالأشخاص أو الأشياء .

- 2- حب الذات ، وقد يتضمن الجاذبية الجنسية تجاه الفرد .

autophobia رهَابُ الانفراد

خوف غير مبرر من الذات ، أو الانفراد بالذات أو الخوف عند وجود الشخص بمفرده ولوحده .

autophonometry قياس التّرّانِ الذاتيِّ

تطبيق شوكة رنانة على جسم المريض بغرض معرفة وصفه للإحساس الذي ينتج عنها .

autophony حِسُّ صَوْتِ الذاتِ

سماع شاذ لصوت الذات والأصوات التنفسية ، في العادة نتيجة توسع القناة النفيرية .

autophthalmoscope منظار العين الذاتي

autophyte نبات ذاتي التَّغذِّي

نبات لا يعتمد على الغذاء العضوي ، لكنه يشقُّ غذائه من مواد عضوية .

autoplast رُوْبَةٌ ذاتِيَّةٌ

(=autograft) (= طَعْمٌ ذاتِيٌّ)

autoplastic 1- ذاتي الرَّابِ

2- متعلق بالرَّابِ الذاتيِّ

autoplasty رَأْبٌ ذاتِيٌّ

1- إصلاح نسيج أو عضو معتل أو مصاب بمواد مأخوذة من أجزاء أخرى من الجسم نفسه .

2- في نظرية التحليل النفسي : تكيف بالتغير في الذات بدلاً من التغير بفعل البيئة الخارجية .

peritoneal autoplasty رَأْبٌ ذاتِيٌّ صَفَاقِيٌّ

(=peritoneoplasty)

تغطية جراحية ، بواسطة سدائل من الصفاق ، للأجزاء المكشوفة من أحد الأعضاء البطنية .

autoploid ذاتي الصِّيْغَةِ الكروموسومية

يرتبط أو يتعلق بشخص أو خلية لها نسختان أو أكثر من مجموعة فردانية واحدة على أساس عدد المجموعات الفردانية المتعددة . يشار عادة إلى الصيغة الكروموسومية هكذا : ضعفاني ذاتي التضاعف .

autoploidy الصِّيْغَةُ الكروموسومية

(الصِّيْغَةُ) الذاتيَّة

حالة كون الشيء ذاتي الصيغة الكروموسومية .

autoplugger محشأ ذاتي (أسنان)

(=automallet)

autopodium مُطَيِّرف

رُجْلَةٌ دَقِيْقَةٌ .

autopoisonous سُمٌّ ذاتِيٌّ

مادة سامة بالنسبة للكائن الذي تكون داخله .

autopolymer ذاتي التَّبَلْمُر

حالة من التماثر أو تضاعف الذرات من نفس المادة بشكل ذاتي دون استخدام حرارة خارجية أو إضافة حافز أو منشط .

autopolymerization تَبَلْمُرٌ ذاتِيٌّ

بلمرة تلقائية نتيجة إضافة منشط وحافز دون استعمال حرارة خارجية . ويتحقق التبلمر التماثر باستعمال مادة ضارة .

autopolyploid ذاتي تعدُّد الصِّيْغَةِ

الكروموسومية

(=autoploid) (= ذاتي الصِّيْغَةِ)

(الكروموسومية)

متعدد الصيغ الكروموسومية الذي ينشأ عن تكاثر مجموعته الأساسية من الكروموسومات .

autopolyploidy تَعَدُّدُ الصِّيْغَةِ

الكروموسومية (الصَّبْغِيَّةِ) الذاتيَّة

(=autoploidy) (= الصَّبْغِيَّةِ الكروموسومية)

(الصَّبْغِيَّةِ الذاتيَّة)

حالة كون الشيء متعدد الصيغة الكروموسومية الذاتية .

autoproteolysis تَحَلُّلٌ بروتيني ذاتي

(=autolysis) (= انحلال ذاتي)

انظر تحت autolysis .

autoprothrombin بروثرومبين ذاتي

مصطلح قديم لبعض عوامل التجلط .

autoprothrombin II بروثرومبين ذاتي II

العامل التاسع (اسم) عامل كريسماز (Christams factor) .

autoprothrombin C بروثرومبين ذاتي C

العامل العاشر (اسم) عامل ستيوارت (Stuart factor) .

autoprotolysis تَأْيِنٌ ذاتِيٌّ مَصْحُوبٌ

بنقل البروتون

نقل بروتوني من جزيء إلى آخر لنفس المادة .

autopsia الصِّفَةُ التَّشْرِيحِيَّةُ : فَتْحُ الجُنَّةِ

(=autopsy)

(=necropsy)

1- اختبار لأعضاء الجسم الميت لتحديد سبب

الوفاة أو لدراسة التغيرات المرضية الحادثة

فيه .

2- في مصطلحات مدرسة الطب اليونانية

القديمة ، هو حدوث متعمد للأثر أو الحدث

أو للحالة التي تحدث في مسار المرض

وملاحظة مدى تأثيرها في تحسن أو تفاقم

أعراض المرض .

autopsy الصِّفَةُ التَّشْرِيحِيَّةُ : فَتْحُ الجُنَّةِ

(=necropsy)

adjusted autopsy النَّسْبَةُ المَصْحَحَةُ

rate لَفَتْحُ الجُنَّةِ

epidemiologic فَتْحُ الجُنَّةِ

autopsy الإبيديميولوجي

forensic الصِّفَةُ التَّشْرِيحِيَّةُ

autopsy بالطَّبِّ الشَّرْعِيِّ

(= medicolegal (= فَتْحُ الجُنَّةِ بالطبِّ

autopsy الشَّرْعِيِّ)

قيام خبير بالاثولوجيا (أو طبيب شرعي)

بفحص الجسم وأعضائه بعد الوفاة لأعراض

متعلقة بالطب الشرعي ، مثل الوفاة الجنائية

المشتبهة أو في حالات الحوادث .

gross autopsy rate النَّسْبَةُ الإجمالية لَفَتْحِ الجُنَّةِ

عدد جثث المتوفين من المرضى الداخليين التي

فُتِحَتْ خلال مدة معينة منسوبة إلى العدد

الكلّي لوفيات المرضى الداخليين مقدرة عادة

بعدد عمليات فتح الجثة في كل 100 وفاة .

hospital autopsy فَتْحُ الجُنَّةِ فِي المَسْتَشْفَى

فحص يقوم به اختصاصي في الباثولوجيا أو

عضو آخر من الهيئة الطبية على جثة شخص

كان مريضاً في المستشفى قبيل الوفاة .

medicolegal فَتْحُ الجُنَّةِ بالطَّبِّ الشَّرْعِيِّ ؛

autopsy الصِّفَةُ التَّشْرِيحِيَّةُ بالطَّبِّ الشَّرْعِيِّ

انظر تحت forensic autopsia .

net autopsy rate النَّسْبَةُ الصَّافِيَّةُ لَفَتْحِ الجُنَّةِ

عدد مرات فتح الجثث من المرضى الداخليين

التي فتحت خلال مدة معينة ، منسوبة إلى

العدد الكلي لوفيات المرضى الداخليين باستثناء

الجثث التي لم يتيسر فتحها .

autopsy نَفْسِيٌّ ذَاتِي

متعلق بعقل الشخص أو وعيه بذاته .

autoradiogram صَوْرَةُ الإِشْعَاعِ الذَّاتِي

(=autoradiograph)

صورة تبين مواضع وجود المواد المشعة في

النسيج أو الهلامية أو المرشحة ؛ توضع الأنسجة

الموسومة بنظير C^{14} مثلاً على لوح تصوير يتم

تشيعه بنفس طريقة تعرض فيلم تصوير

للضوء .

autoradiography تَصْوِيرُ الإِشْعَاعِ الذَّاتِي

طريقة تبين مواقع الجزيئات المشعة في نموذج

مشع .

autoregulation تَنْظِيمٌ ذَاتِي

1- عملية تحدث عندما يتم تعديل التغيرات

داخل النظام ، وتمارس بالارتجاع السالب .

2- في الفيسيولوجيا الدورانية : النزعة الداخلية

للعضو أو النسيج للحفاظ على تدفق دموي

ثابت بالرغم من التغيرات في الضغط

الشرياني ، أو تعديل تدفق الدم عبر العضو

من أجل توفير احتياجاته الاستقلالية .

3- طريقة تنظيم التعبير عن جين معين يتحكم

فيها نتاج الجين في التعبير عن نفسه أو عن

المشغل الذي ينتمي إليه .

cerebral autoregulation تَنْظِيمٌ ذَاتِي دِمَاغِي

هو الميل الداخلي المنشأ في الدماغ إلى الحفاظ

على جريان دموي ثابت رغم التغيرات في

الضغط الشرياني ، أو تعديل الجريان الدموي

عبر أوعية الدماغ لتأمين الحاجات الاستقلالية .

heterometric تَنْظِيمٌ ذَاتِي معتمد على

autoregulation تَغْيِيرُ الأطْوَالِ

الآليات الداخلية التي تتحكم في قوة

الانقباضات البطينية ، والتي تعتمد على طول

وتكون إما منفردة أو متعددة ، وتحدث بالجسم بدون حدوث سابقة للرضح أو بعد رضح طفيف ، كما قد يرسبها الكُرب الانفعالي . وبناء على الدراسات التي أظهرت أن بعض المريضات يظهرن تحسناً للكريات الحمر الذاتية ، حيث يؤدي الحقن داخل الأدمة للكريات الحمر المأخوذة من دمائهن إلى حدوث كدمات مؤلمة ، عُرِيت هذه الحالة من قبل بعض الباحثين لوجود تحسس ذاتي لمكون موجود في غشاء الكريات الحمر ؛ بينما يعتبرها البعض الآخر من الأمراض النفسية الجسمية .

مُحَسَّسٌ ذَاتِيًّا **autosensitized**
يصبح مفرط التحسس لمصل أو أنسجته هو .
انظر تحت autosensitization .

إِنْتَانٌ دَمٌ ذَاتِيٌّ الْمُنْشَأُ **autosepticemia**
(= إنتان الدم الداخلي المنشأ)
إنتان بسبب وجود جراثيم في الجسم .

متعلق بالمصل الذاتي **autoserous**
متعلق بالمصل الذاتي .

مصل ذاتي **autoserum**
مصل يتم إدخاله للمريض ويكون مشتقاً من جسمه هو .

تجنيس ذاتي **autosexing**
في الهندسة الوراثية الطيرية ، استيلاذ نمط ظاهري متصل بالجنس مبكراً ، للتفرقة بين الطيور الذكر والأنثى .

توأم طفيلي **autosite**
المكون الأكبر ، شبه الطبيعي للتوأمين المتصقين اللامتماثلين ، والذي تتصل به التوأم الطفيلي كنمو تابع .

متعلق بالتوأم الطفيلي **autositic**
انظر تحت autosite .

شم الذات **autosmia**
عملية شم الفرد لرائحة جسمه .

متعلق بالكروموسوم الجسدي **autosomal**
متعلق بالكروموسومات الجسدية .

توهم بقاء المبتور **autosomatognosis**

الألياف القلبية في نهاية الانبساط .
تَنْظِيمٌ ذَاتِيٌّ مُسْتَقِلٌ عَنِ **homeometric**
تَغْيِيرِ الْأَطْوَالِ **autoregulation**
1- الأليات الداخلية التي تتحكم في قوة الانقباضات البطينية وهي مستقلة عن طول الألياف القلبية في نهاية الانبساط .
2- تأثير أنريب (Anrep effect) : [جليب فون أنريب ، 1890-1955 ، فيسيولوجي لبناني عمل في بريطانيا] .
ارتفاع مفاجئ في الضغط الأورطي يؤدي إلى تأثير إيجابي في التقلص العضلي ، مما يعزز المقاومة للتدفق في القلب .

إِعَادَةٌ نَقْلِ الدَّمِ الذَّاتِي **autoreinfusion**
نقل الدم أو المصل وريدياً للذات والذي كان قد تَسَرَّبَ إلى التجويف الجنبي أو الصفاقي ، في العادة بسبب رضخ أو تمزق تلقائي لوعاء كبير .

تَوَالِدٌ ذَاتِي **autoreproduction**
قدرة الجين أو الفيروس أو جزيء البروتين النووي بصفة عامة على تخليق جزيء آخر مثله من جزيئات صغيرة داخل الخلية .

تَنْظِيرٌ ذَاتِي **autoscopy**
تدل هذه الحالة النادرة غير النمطية على رؤية الشخص لهلاوس بصرية هي صورته أو صورة جزء من جسده يعرف بالشبح يظهر له فجأة دون إنذار كما لو كان ينظر إلى مرآة .

تَحْسِيسٌ ذَاتِي **autosensitization**
تحسيس لأنسجة الشخص ذاته . وهو تحريض استجابة مناعية في شخص ما بفعل مكونات أنسجته هو ، مما قد يؤدي لعقائيل باثولوجية ، أي الإصابة بأحد أمراض المناعة الذاتية .

تَحْسِيسُ الكُرَيَّاتِ **erythrocyte**
الحُمُرُ الذَّاتِي **autosensitization**
(= متلازمة الكدمة **painful bruising** =) **المؤلمة** **syndrome**
تفاعل فرطري يرى بصورة شبه صدية في النسوة الشابات متوسطات العمر ، حيث يصبغ بكدمات تلقائية مؤلمة تحدث بصورة متكررة ،

إحساس بجزء من الجسد تمت إزالته ، مثلما يحدث عن طريق البتر ، ويشعر الشخص أنه مازال موجوداً.

autosomatognostic متعلق بتوهم بقاء المبتور

autosome كروموسوم جسديّ

1- نوع من الكروموسومات موجودة في كل الخلايا غير المعنية بتحديد الجنس . وهناك نوعان أساسيان من الكروموسومات : الكروموسومات الجسدية والكروموسومات الجنسية . تحمل الكروموسومات الجسدية الأجزاء الرئيسية للمعلومات الوراثية في الخلايا بما فيها المعلومات المتعلقة بالصفات الجنسية ، وعددها 44 في خلايا جسم الإنسان .

2- جسيم بلعيمي ذاتي .

autospermatotoxin سم نطافي ذاتي

مادة قادرة على إحداث تراص النطاف في الحيوان الذي تتكون فيه .

autosplenectomy استئصال الطحال الذاتي

الاختفاء شبه الكامل للطحال عبر تليف وانكماش مترق ، مثل الذي قد يحدث في فقر الدم المنجلي الخلايا .

autospray مرذاذ ذاتي

جهاز للإرذاذ ، يستخدم من جانب المريض .

autostimulation تنبيه ذاتي المنشأ

تنبيه لإنسان أو حيوان عن طريق مادة مستضادة نابعة من نسيجه الذاتي .

autosuggestibility قابلية الإيحاء الذاتي

حالة فكرية خاصة تقل فيها الإرادة ويصبح من السهل الإيحاء للشخص .

autosuggestion إيحاء ذاتي

وسيلة يقوم بها الفرد مع نفسه لحل صراع أو تخفيف انفعال أو لتوجيه نفسه ذاتياً نحو هدف ما ، وتستخدم هذه الوسيلة أيضاً في التنويم المغناطيسي .

autosympathectomy استئصال الوديّات

الذاتيّ
مضاعفة متأخرة للمرض الشدي التقيلي
(Metastatic breast disease) .

autosynthesis تولد ذاتي

autotemnous ذاتي الانشطار

قادر على الانشطار الذاتي .

autotherapy 1- معالجة ذاتية المنشأ
2- شفاء تلقائيّ

(أ) العلاج التلقائي للمرض .
(ب) العلاج الذاتي .
(ج) علاج المرض عن طريق رشاحة من إفرازات المريض ذاته .

autotomographic متعلق بالتصوير المقطعي الذاتي

autotomography تصوير مقطعيّ بحرّكة المقحوص

طريقة للتصوير المقطعي فيها يتحرك المريض بدلاً من أنبوب الأشعة السينية .

autotomy 1- اقتطاع ذاتي
2- انشطار ذاتي

الطرح المتعمد لجزء من أجزاء الجسم عند مهاجمته ، مثلما تعمل العظاءة عندما تطرح ذيلها وكذلك بعض الديدان والمفصليات .

autotopagnosia عمه توضع الجسم (=body-image agnosia)

عدم مقدرة المريض على وضع أعضاء جسمه وتوجيهها بالاتجاه المناسب وعدم معرفة مواضعها . يسمى أيضاً (Body-image agnosia) و (Somatotopagnosia) .

autotoxemia تسمم ذاتي (=autotoxicosis) (=autotoxic)

(=autoxemia)

اضطراب يسببه امتصاص ناتج فضلات الاستقلاب والمواد المفككة من الأمعاء أو الأنسجة المصابة والمته كما في الغنغرينة .

autotoxic متعلق بالتسمم الذاتي

autotoxin سم ذاتي

سم يتولد في الجسم ويعمل عليه .
تسمم ذاتي

autotoxis

(=autotxicosis)

نقل الدم الذاتي

إعادة نقل الدم أو منتجات الدم المشتقة من دورة المريض الدموية . يسمى أيضاً (Autologous transfusion) .

نقل الدم أثناء الجراحة

تجميع ، ومعالجة ، ونقل دم المريض إليه من جرح أو تجويف جسدي أثناء الجراحة .

نقل الدم بعد العملية

تجميع ، ومعالجة ، ونقل الدم الخاص بالمريض من المنصف التالي لفتحة القلب أو الصدر أو من أي مكان بعد تدمي الجنبه المرضي .

نقل الدم بعد تدمي الجنبه المرضي

autotransplant

(=autograft)

انظر تحت autograft .

زراعة ذاتية

المنشأ؛ اغتراس ذاتي

زرع طعم ذاتي .

حج القحف

تآكل الجمجمة (القحف) بسبب رضخ مخي .

ذاتي التغذية

كائن دقيق يمكنه بناء جزيئاته الكبيرة بنفسه والحصول على الطاقة اللازمة له من جزيئات لا عضوية بسيطة كالأمونيا وثنائي أكسيد الكربون . تكون الكائنات ذاتية التغذية إما ضوئية التغذية أو ذاتية التغذية الكيميائية ، مع أخذ إمدادها من الطاقة بواسطة التخليق الضوئي بوجود الكلوروفيل .

ذاتي التغذية المخير

كائن ، خاصة الجراثيم ، له استقلال غير ذاتي التغذية أو متعدد التغذية ، ولذلك فهو قادر على النمو في كل من الوسط العضوي وغير العضوي .

ذاتي التغذي الإجبر

كائن مجهري يعيش على وسائل تغذية ذاتية فقط .

ذاتي التغذي

نعت يصف أو يدل على كل كائن حي (نبات مثلاً) قادر على تصنيع مادته الحية أو مركباته العضوية بدءاً من عناصر معدنية حصراً ، ويمكن للنبات أن يحقق ذلك إما بالتخليق الضوئي أو الكيميائي ، وبذلك يطلق اسم التغذية الذاتية على طريقة تأمين الغذاء من قبل النبات الأخضر .

ذاتية التغذي

حالة الإكتفاء الذاتي من حيث القدرة على إنتاج الطعام من مركبات لاعضوية ، حيث يعمل ثنائي أكسيد الكربون كمصدر وحيد للكربون .

تطعيم ذاتي؛ تلقیح ذاتي

1 - العلاج بالتطعيم الذاتي .
2 - العلاج عن طريق تحرير منتجات مستضدة من بعض الكائنات الدقيقة الغازية أو الأنسجة المريضة ، ومعها يأتي تكون الأضداد .

لقاح ذاتي

لقاح جرثومي مكوّن من مزارع من كائنات معزولة من إفرازات المريض أو أنسجته .

لقاح ذاتي

تفاعل لقاحي يحدث في منطقة من الجسم غير الموقع الأولي للقاح الجذري ، كنتيجة للنقل عن طريق فيروس اللقاح بالخدش .

معالجة بالتطعيم الذاتي

(=التطعيم الذاتي) (=autovaccination)

تسمم ذاتي

(=autotoxicosis)

تأكسد تلقائي

الاتحاد المباشر لمادة ما مع الأوكسجين الجزيئي تحت درجات الحرارة العادية .

متأكسد تلقائياً؛

تلقائي التأكسد

يشير إلى المواد التي تتفاعل بصورة مباشرة مع الأوكسين ولا تحتاج إلى فعل الإنزيمات نازعة الهيدروجين .

autozygous ذاتي الأَمْشَاج

زيجوت متماثلة الألائل من أصل والدي من أب مشترك .

aux- سابقة بمعنى التَّنَامِي

زيادة في الحجم ، الكثافة ، السرعة .

auxanodifferentiation تَمَايُزُ التَّنَامِيَات

ظهور وظيفة معينة في عضو متنام حينما يوشك على الوصول إلى الوظيفة أو القياسات الناضجة .

auxanogram مَحْطَطُ الأَسْتِنْمَاءِ للمكروبات (=auxanography)

طريقة للاكتشاف الذي تنمو فيه الجراثيم بأفضل صورة عن طريق وضع قطرات من مغذيات مختلفة على صحن من الجيلاتين أو الأجار البسيط . يبلغ نمو الجرثوم المعني أقصاه على القطرة المحتوية على المستنبت الذي يلائمه أكثر من الآخرين .

auxanographic متعلق بتَحْطِيطِ

الأَسْتِنْمَاءِ (المكروبات)

auxesis تَنَامِي الحَجْم

زيادة في حجم الكائن الحي . في العادة يستخدم بشكل خاص لتعيين زيادة في حجم الكائن كنتيجة لنمو خلاياه الفردية ، بدون زيادة في العدد .

auxetic مُنْمِي الحَجْم

- 1- متعلق بتنامي الحجم .
- 2- مادة محفزة لتنامي الحجم .

auxilian عَوْن

عضو في منظمة أعوان المستشفى متطوعاً كان أم غير متطوع .

auxiliary مُعَاوِنُ؛ مُسَاعِدِ

- 1- يقدم مساعدة .
- 2- الشخص الذي يقدم مساعدة .

auxiliary memory ذاكرة مُسَاعِدَة

dental auxiliary مُعَاوِنُ طَبِيبِ الأَسْنَانِ

شخص مُدْرَبٌ على بعض الأعمال أو الإجراءات السنية تحت إشراف طبيب الأسنان .

hospital auxiliary مُعَاوِنُ المُسْتَشْفَى

منظمة مستقلة ينشئها أشخاص من المجتمع المحلي لمعاونة المستشفى في أنشطة الرعاية الصحية ورعاية المجتمع .

torquing auxiliary مُعَاوِنُ اللُّوِي

السلك القوسي الذي يستخدم في إدخال اللوي على الأسنان بأي من المستويات الثلاثة للفراغ ، ويستخدم في العلاج الخاص بتقويم الأسنان .

auxiliary memory ذاكرة مُسَاعِدَة

auxiliomotor مُعَاوِنُ الحَرَكَة

حركة مُسَاعِدَة أو مُحَفَّزَة .

auxilytic مُعَزِّزُ التَّحْلُلِ

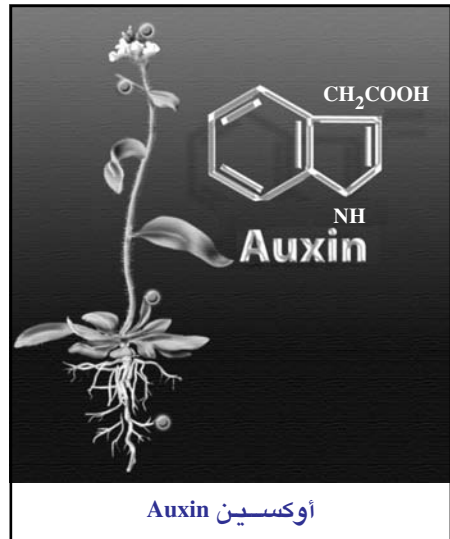
زيادة القوة الحالَّة أو المدمرة .

auximone مُنْمِي النُّبَات

مادة عضوية غير أساسية ذات بنية كيميائية غير معروفة ، والتي تسبب تفاعلاً معروفاً ، مثل نمو الطحالب البنية (Duckweed) من مستخلص الروث .

auxin أوكسين

نوع من الهرمونات النباتية وظيفته المساعدة على نمو الخلايا بالإضافة إلى عدة وظائف



أخرى . يعتبر حمض الإندول أستيك من أهم الأوكسينات ، إلا أن هناك الكثير من المواد الأخرى المصنفة أوكسينات والتي تستخدم طريقة المقايسة الحيوية .

يعتمد تأثير الأوكسينات على نسبة تراكيزها في النبات ، فتبلغ أعلى نسبة لها في رؤوس السوق (الفوارع) بينما تبلغ أدنى نسبة لها في الجذور باستثناء كميات صغيرة توجد عند رؤوس الجذور . يمكن تلخيص التأثيرات الرئيسية للأوكسينات بالتالي : تشجيع نمو الخلايا بالعمل على استطالتها متسببة في تلين الشرائح (الرقائق) الوسطية لجدران الخلية ؛ الحث على الانقسام الخلوي في لحاء الحزم الوعائية مشجعة بذلك على إحداث نمو جديد ؛ تعزيز الانتحاء الضوئي الموجب في السوق ، فتنمو الأنسجة باتجاه مصدر الضوء ؛ تعزيز الانتحاء الأرضي في جميع أجزاء النبتة (يكون موجباً في الجذور وسالباً في السوق بسبب التوزيع غير المتساوي للهرمون) ؛ الحث على السيادة القمية بالحؤول دون نمو براعم جانبية ؛ إثارة تطور الثمار ممكنة من إنتاج الثمار عديمة البذرة اصطناعياً ؛ إيقاف عملية الفصال في الأوراق والثمار ؛ التشجيع على تشكيل أنسجة حول الجرح في النباتات المتضررة أو المريضة .

auxinB أوكسينB

(=indoleacetic acid) حمض الإندول (أستيك)

هرمون نمو نباتي يوجد عادة في النباتات العليا .

auxiometer مقياس تكبير العدسات

(=auxometer)

جهاز لقياس القوة المكبرة للعدسات .

auxo- سابقة بمعنى التنامي

سابقة بمعنى العلاقة بالنمو ، أو بالتحفيز أو بالتعجيل .

auxoaction استزادة

التأثير المنبه لمادة ما على نمو جرثوم بعينه .

auxochrome مصباغ

(=auxochromous)

1- زمرة كيميائية صباغية كيميائية إذا تم إدخالها على مولد اللون تحول الأخير إلى صبغة .

2- مجموعة معمقة للون كالمجموعة الأمينية مثلاً .

auxocyte باكورة النطفة

خلية تدخل نواتها الطور الأول للانقسام الانتصافي ، تسمى أيضا (Gonotokont) .

auxodrome مسار النمو

مساق النمو كما يتم تخطيطه على شبكة ويتزل (Wetzel grid) ، وهي مخطط للنمو يرسم الطول ، والوزن ، واللياقة البدنية والجوانب المتعلقة بها في الأطفال والمراهقين خلال نموهم .

auxoflur ميثلاق

(=auxoflore)

ذرة أو مجموعة تزيد من شدة تألق لمركب تكون داخله .

auxogluc محلا

1- مادة تزيد حلاوة مادة أخرى .

2- ذرة بلا طعم تتحد فيها حاملة الحلاوة لتكوين مركب له طعم حلو .

auxohormone فيتامين

(=vitamin)

واحدة من مجموعة من مواد عضويه توجد بكميات ضئيلة داخل مكونات المواد الغذائية أو الطبيعية وهي ضرورية للاستقلاب الطبيعي ، وقد يسبب نقص كمياتها في الغذاء الإصابة بداء عوزي .

auxometer مقياس تكبير العدسات

أداة يمكن بواسطتها قياس قدرة التكبير لعدسة أو جملة من العدسات .

auxoneurotropic معزز التوجّه للعصب

1- عامل يقوي الخصائص الموجهة للعصب لمادة ما .

2- يصف الفعل المشار إليه .

auxotonic متقلص ضد تزايد المقاومة

auxotox مسمّام

زمرة كيميائية سامة .

auxotroph عَوْنِي التَغْذِي

جرثومة طافر يحتاج إلى بعض المغذيات الإضافية التي لا يحتاج إليها الجرثوم الأصلي الذي نشأ عنه الجرثوم الطافر .

auxotrophic عَوْنِيَّة التَغْذِي

1- يحتاج لعامل نمو لا توجد حاجة إليه من جانب السلالة الأمودجية . يقال أنه طافرة جرثومية .

2- يتطلب عوامل نمو عضوية معينة بالإضافة لمصدر الكربون المتوافر في وسط أصغري .

availability تَوَافُر

في التغذية ؛ هي المدى التي توجد به مغذية معينة بالشكل الذي يجعلها مُتَمَتَّص وتستخدم بواسطة الجسم .

biologic availability تَوَافُرٌ بِيُولُوجِي

كمية الدواء الممتصة بعد إعطائه بطريق ما ، مقارنة مع كمية الدواء الممتصة بعد إعطائه .

physiologic availability تَوَافُرٌ فِيسِيُولُوجِي

هو الدرجة التي يُصْبِح فيها مكوّن فعّال من الدواء (بجرعته) متوقّراً عند موضع التأثير الدوائِي أو في الوسط البيولوجي الذي يُعتَقَد بأنّه يدلُّ على الوصولِ إلى موضع التأثير الوظيفي .

avalvular عَدِيمُ الصَّمَامَات

بلا صمامات .

avascular عَدِيمُ الأَوْعِيَّة؛ لا وِعَائِي

لامتده أوعية دموية .

avascularization إِزَالَةُ التَّوَعِي

تحويل الدم من الأنسجة ؛ قد يتم ربط الأوعية أو عن طريق عصب أربطة مطاطية حولها .

Avellis' syndrome متلازمة أفيليس

(paralysis) (شلل)

[جورج أفيليس ، 1864-1916 ، طبيب حنجرة ألماني] .

متلازمة تتسبب فيها آفة بجذع الدماغ في تقييد التعصيب المبهمي على جانب واحد ، مما ينتج عنه شكل بنفس الجانب للأحبال الصوتية والحنك الرخو ، وفقدان الحساسية للألم والحرارة في الساق ، والجذع ، والذراع ، والعنق على الجانب المقابل وكذلك في جلد فروة الرأس .

Avena الشُوفان

جنس نباتات علفية من فصيلة النجيليات ينتمي إليها الشوفان والخرطال والهرطمان .

avenin أفينين

ألبومينويد موجود في الشوفان ، قد يكون ضاراً لمرضى الداء البطني (Celiac) .

avenolith حصاة شوفانية الشُكُل

حصاة تتكون في الأمعاء نتيجة لترسب الأملاح على سطح حبوب غير مهضومة من الشوفان .

Avenzoar أبْنُ زُهْر

هو أبو مروان عبد الملك بن أبي العلاء زهر بن أبي مروان عبد الملك بن محمد بن مروان بن زهر ؛ ولد في إشبيلية بين عامي 484 هـ / 1091م و 487 هـ / 1094م من عائلة أطباء أصلهم جزيرة العرب . عرف بأبي العلاء زهر ، وكتب اسمه باللغة اللاتينية ، في القرون الوسطى على أشكال شتى ، أشهرها ، (Avenzoar) ، (Alguazer) ، (Albulelizor) ؛ وهو تحريف الوزير أبي العلاء بن زهر . وهذا دليل على شهرته وسير اسمه في أوساط الطب ، وحلقات الأطباء الأوروبيين إذ ذاك . وكان قد اتقن هذا العلم عن أبيه ، كما درس الفلسفة والمنطق ، وأخذ الأدب والحديث من شيخو قرطبة . وجعل يمارس الطب نظرياً وعملياً ، فخرج عدة تلامذة ، وأصبح علماً في تشخيص الأمراض ، وبلغت شهرته المعتمد بن عبّاد ، أمير إشبيلية ، فاستدعاه إليه وألحقه ببلاطه ، وكان لجده أبي بكر محمد ضيعة صادرها أرباب السلطان ، فأعادها المعتمد إليه . وظل أبو العلاء في بلاط إشبيلية حتى غزاها المرابطون

وأسر أميرها سنة 484 هـ . ثم استدرجه السلطان يوسف بن تاشفين المرابطي لخدمته ، فالتحق ببلاطه ، فولاه منصب الوزارة . وكانت وفاته من تأثير نُغلة ، أي دمل فاسد ، بين كتفيه ، سنة 525 هـ في قرطبة ، على قول ابن الأبار وابن دحية ومن أخذ عنهما ، ونقل جثمانه إلى إشبيلية ، إلا أن ابن أبي أصيبعة يقول أنه توفي في إشبيلية .

ويرجع المفهوم الطبي والفلسفي لابن زهر ، كما يحدث لأطباء آخرين من العرب ، إلى نظريات جالينوس المعتمدة على نظرية العناصر الأربعة هي النار والأرض والهواء والماء وصفاتها الخاصة أي الحرارة والبرودة واليبوسة والرطوبة . وتبعاً لهذا النظام الرباعي فإن الجسم الإنساني مكون من أربع أخلاط : المرة السوداء والمرة الصفراء والبلغم والدم . وتتعلق حالة الصحة والأمراض المختلفة بتناسب هذه الأخلاط الأربعة .

ولأبي مروان بن أبي العلاء بن زهر من الكتب :
- «كتاب التفسير في المداواة والتدبير» ، وهو من أهم الكتب العربية في الطب وله تأثير عظيم على طب العصور التالية وكان دائماً موجوداً في مكتبات الأطباء المسيحيين .
- «كتاب الاقتصاد في إصلاح الأنفس والأجساد» .

- «كتاب الأغذية والأدوية» ألف لأبي محمد عبد المؤمن بن علي .
- «كتاب الزينة» .
- «كتاب الجامع في الأشربة والمعاجين» .
- «كتاب القانون المقتضب» .
- «كتاب مختصر حيلة البرء لجالينوس» .
- «رسالة في تفضيل العسل على السكر» .
- «كتاب تذكرة في الدواء المسهل» .
وكتابان مفقودان هما «مقالة في علل الكلى» و«رسالة في البرص» .

average

وَسَطِيّ

1 - معدل أو متوسط شيء أو كمية أو تقسيم

على نحو مناسب ، ومنها تعبير لوصف ظاهرة عادية مثل الذكاء العادي .

2 - في الإحصاء : يجب أن يستعمل مرادفاً للوسط الحسابي ، ولكنه يستعمل أحياناً على شكل أكثر إبهاماً أي بمعنى قيمة ممثلة .

الوَسَطِيّ اليَوْمِيّ للتَّعْدَاد average daily census (للمرضى الداخليين)

القيمةُ الناجمة عن قسمة إجمالي عدد المرضى الموجودين في المستشفى على عددهم .

وَسَطِيّ مُدَّة البَقَاء average length of stay (في المَسْتَشْفَى)

القيمةُ الناجمة عن قسمة إجمالي فترات الإقامة في المستشفى لجميع المرضى على عددهم .

حِسَابُ الوَسَطِيّ averaging

1 - العثور على قيمة متوسطة للمجتمع .
2 - أخذ أو خفض نموذج مثالي لمجموعة تحت الإنشاء .

Avermectin

أفيرميكتين

هو دواء .

Averroes

ابن رُشْد

هو أبو الوليد محمد بن أحمد بن رشد الأندلسي القرطبي ، ولد سنة 520 هـ / 1126 م ، اشتهر بالطب والفلسفة والرياضيات والفلك ، توفي سنة 1198 م .

كان فيلسوفاً ، طبيباً ، وقاضي قضاة . وكان نحويّاً ، لغويّاً ، ومحدثاً بارعاً .

أمضى عمره في البحث وتحرير الصفحات ، حتى شهد له معاصروه بأنه لم يدع القراءة والنظر في حياته إلى ليلتين اثنتين : ليلة وفاة أبيه وليلة زواجه . وبالرغم من بروز ابن رشد في حقول الطب ، فإن شهرته تقوم على نتاجه الفلسفي الخصب ، وعلى الدور الذي مثله في تطور الفكر العربي من جهة ، والفكر اللاتيني من جهة أخرى .

تولّى ابن رشد منصب القضاء في إشبيلية ، وأقبل على تفسير آثار أرسطو ، تلبية لرغبة الخليفة الموحد أبي يعقوب يوسف ، وكان قد

دخل في خدمته بواسطة الفيلسوف ابن الطفيل ، ثم عاد إلى قرطبة حيث تولى منصب قاضي القضاة ، وبعد ذلك بنحو عشر سنوات ألحق بالبلاط المراكشي كطبيب الخليفة الخاص . لكن الحكمة والسياسة وعزوف الخليفة الجديد (أبو يوسف يعقوب المنصور 1184-1198) عن الفلاسفة ، ناهيك عن دسائس الأعداء والحاقدين ، جعل المنصور ينكب ابن رشد ، قاضي القضاة وطبيبه الخاص ، وبتهمه مع ثلة من مبغضيه بالكفر والضلال ثم يبعده إلى «أليسانة» (بلدة صغيرة بجانب قرطبة أغلبها من اليهود) ، ولا يتورع عن حرق جميع مؤلفاته الفلسفية . وحظر الاشتغال بالفلسفة والعلوم جملة ، ماعدا الطب ، والفلك ، والحساب . تقع مؤلفات ابن رشد في أربعة أقسام : شروح ومصنفات فلسفية وعملية ، شروح ومصنفات طبية ، كتب فقهية وكلامية ، وكتب أدبية ولغوية . أحصى جمال الدين العلوي 108 مؤلفاً لابن رشد ، وصلنا منها 58 مؤلفاً بنصه العربي ، وأهمها :

- 1- الكليات 1162 : كتاب في أصول الطب .
- 2- بداية المجتهد ونهاية المقتصد 1168 : كتاب في أصول الفقه .
- 3- تلخيص القياس 1166 : شرح صغير .
- 4- تلخيص الجدل 1168 : شرح صغير .
- 5- جوامع الحس والحسوس 1170 .
- 6- تلخيص الجمهورية 1177 : وهو تلخيص «لجمهورية أفلاطون» . أصله العربي مفقود ولكنه ترجم في 1999 .
- 7 - مقالة في العلم الإلهي 1178 .
- 8- فصل المقال وتقرير ما بين الشريعة والحكمة من الاتصال 1178 : وهو تأصيل لشريعة الفلسفة . من أشهر كتبه .
- 9- الكشف عن مناهج الأدلة في عقائد الملة 1179 : يحاول تصحيح العقيدة الإسلامية .
- 10- شرح أرجوزة ابن سينا في الطب 1180 .
- 11- تهافت التهافت 1181 : نقض كتاب الإمام

الغزالي المسمى «تهافت الفلاسفة» . من أشهر كتبه .

- 12- شرح البرهان 1183 : شرح كبير أرسطو .
- 13- شرح السماء والعالم 1188 : شرح كبير على أرسطو .
- 14- شرح كتاب النفس 1190 : شرح كبير على أرسطو .
- 15- شرح ما بعد الطبيعة 1192-1194 : لعله أغنى شروحه ، وأكثر إنتاجه إبداعاً . من أشهر كتبه .
- 16- مؤلفات أخرى : تلخيص كتاب المزاج لجالينوس ، كتاب التعرّق لجالينوس ، كتاب القوى الطبيعية لجالينوس ، كتاب العلل والأعراض لجالينوس ، كتاب الحميات لجالينوس ، تلخيص أول كتاب الأدوية المفردة لجالينوس ، تلخيص النصف الثاني من كتابه حيلة البرء لجالينوس ، مقالة في المزاج ، مقالة في نوائب الحمى ، مقالة في الترياق .

كُرّه شديد؛ نُفور aversion

العلاج بالنفور من أنواع العلاج السلوكي لتعديل سلوك مرضي أو الإقلاع عن تصرف غير سوي .

مُكْرّه aversive

يتصف بزيادة في الاجتناب أو اعطاء زيادة فيها .

الفيروس الغُدانيّ الطيريّ Aviaadenovirus

جنس من الفيروسات من فصيلة الفيروسات الغدانية التي تصيب العديد من أنواع الطيور ، وتسبب تنويعاً كبيرة من الأمراض .

طيريّ avian

من الطيور أو متعلق بها .

طبُّ الطيران aviation medicine

(=aerospace medicine)

دراسة وممارسة الطب وتطبيقه على المشكلات الفسيولوجية الخاصة بالطيران .

Avicenna

ابنُ سينا

هو أبو علي الحسين بن عبد الله بن الحسين بن علي بن سينا ، الملقب بالشيخ الرئيس ، فيلسوف ، طبيب وعالم ، ومن عظام رجال الفكر في الإسلام وأشهر فلاسفة الشرق وأطبائه . ولد في قرية (أفشنة) الفارسية في صفر من سنة 370 هـ / 980م ، من أم من أهل القرية وأب جاء من بلخ (أفغانستان حالياً) . ثم انتقل به أهله إلى بخارى (أوزبكستان حالياً) ليدير أبوه بعض الأعمال المالية للسلطان موح بن منصور الساماني . وفي بخارى ختم القرآن وهو ابن عشر سنين ، وتعمق في العلوم المتنوعة من فقهه وأدب وفلسفة وطب ، وبقي في تلك المدينة حتى بلغه العشرين . ويذكر أنه عندما كان في الثامنة عشر من عمره عالج السلطان نوح بن منصور من مرض حار فيه الأطباء ، ففتح له السلطان مكتبته الغنية مكافأة له . ثم انتقل إلى خوارزم حيث مكث نحواً من عشر سنوات (392-402 هـ) ، ومنها إلى جرجان فيإلى الري ، وبعد ذلك رحل إلى همذان وبقي فيها تسع سنوات ، ومن ثم دخل في خدمة علاء الدولة بأصفهان . وهكذا أمضى حياته متنقلاً حتى وفاته في همذان ، في شهر شعبان سنة 427 هـ / سنة 1037م . قيل أنه أصيب بداء «القولنج» في آخر حياته . وحينما أحس بدنو أجله ، اغتسل وتاب وتصدق واعتق عبيده .

ترك ابن سينا مؤلفات متعددة شملت مختلف حقول المعرفة في عصره ، وأهمها :

- العلوم الآلية : وتشتمل على كتب المنطق ، وما يلحق بها من كتب اللغة والشعر .

- العلوم النظرية : وتشتمل على كتب العلم الكلي ، والعلم الإلهي ، والعلم الرياضي ، والعلم الطبيعي .

- العلوم العملية : وتشتمل على كتب الأخلاق ، وتديبير المنزل ، وتديبير المدينة ، والتشريع .

- كتب الطب : أشهر كتب ابن سينا الطبية

كانت «القانون» الذي ترجم وطبع عدة مرات والذي ظل يدرس في جامعات أوروبا حتى أواخر القرن التاسع عشر . ومن كتبه الطبية أيضاً كتاب الأدوية القلبية ، وكتاب دفع المضار الكلية عن الأبدان الإنسانية ، وكتاب القولنج ، ورسالة في سياسة البدن وفضائل الشراب ، ورسالة في تشريح الأعضاء ، ورسالة في الفصد ، ورسالة في الأغذية والأدوية . ولابن سينا أراجيز طبية كثيرة منها : أرجوزة في التشريح ، وأرجوزة المحربات في الطب ، والألفية الطبية المشهورة التي ترجمت وطبعت .

كتاب القانون في الطب : يعتبر أكثر مؤلفات ابن سينا أهمية في الطب ، وقد كتبه بالعربية ، ووصفه أحد الأطباء الغربيين وهو وليام أوسلر Osler بأنه أشهر كتاب طبي على الإطلاق . ويعد هذا الكتاب فريداً من نوعه ، إذ يمثل وثيقة تحوي كل علوم الطب منذ أقدم الأزمنة (كالطب الفرعوني والإغريقي والهندي) وحتى عصر ابن سينا . وتميز هذا الكتاب بعرضه مواضيع الطب وفق خطة منهجية قريبة جداً لما تتبعه الكتب الطبية المدرسية الحديثة ، خصوصاً فيما يتعلق بطريقة سرد الأمراض من حيث التعرض لتصنيف الأمراض ثم ذكر أسبابها وأعراضها وعلاماتها وسرايتها ، ثم ذكر علاجها وإنذارها . ويمكن القول بأن حسن ترتيب كتاب القانون فضلاً على شموليته جعله الأكثر انتشاراً في الأوساط العلمية الطبية في كل من الشرق والغرب وذلك حتى أواخر القرن السابع عشر .

لقد عرف الغرب كتاب القانون من خلال الترجمة اللاتينية له التي قام بها جيرارد الكريموني وذلك في القرن الخامس عشر . وطبع عدة مرات آخرها كان في بداية القرن التاسع عشر . بقي كتاب القانون قيد الاستعمال خاصة في جامعة لوفيان ومومبلييه وذلك حتى أواخر القرن السابع عشر . وقد ورد في المجلة

التي تصدرها اليونيسكو ، في عدد أكتوبر من عام 1980 ، أن كتاب القانون ظل قيد الاستخدام في جامعة بروكسل وذلك حتى عام 1909 .

قام كثير من الأطباء المسلمين بوضع شروحات لكتاب القانون ، والبعض منهم قام باختصاره . وأشهر تلك الاختصارات كتاب الموجز في الطب الذي كتبه ابن النفيس الدمشقي الذي توفي عام 1288 .

ابتدأ ابن سينا كتابه القانون بتعريفه للطب قائلاً : «الطب علم يتعرف منه أحوال بدن الإنسان من جهة ما يصح ويزول عن الصحة ليحفظ الصحة حاصلة ويستردّها زائلة» .

يتألف كتاب القانون من خمسة كتب :

الكتاب الأول : بحث في تعريف الطب ويشرح أغراضه ، كما يتكلم فيه عن الأمزجة والأخلاق وتشريح الجسم ووظائف الأعضاء . وقد ورد فيه ذكر لبعض الأمراض وأسبابها وعلاجها .

الكتاب الثاني : وهو خاص بعلم العقاقير ، أو الأدوية المفردة ، ويحتوي عدداً كبيراً من النباتات الطبية أكثرها فارسي المنشأ ، وبعضها أصل يوناني أو هندي أو صيني أو عربي .

الكتاب الثالث : تكلم فيه عن الأمراض التي تصيب أعضاء الجسم المختلفة ، وذكر أسبابها وأعراضها وعلاجها وأحياناً إنذارها .

الكتاب الرابع : تحدث فيه عن عدة مواضيع ، كالكسور والخلوع وبعض الحميات كالحصبة والجدري ، وتحدث في القسم الأخير من هذا الجزء عن السموم ومضاداتها .

الكتاب الخامس : تحدث فيه عن الأدوية المركبة أو ما كان يعرف بالأقرباذين . وقد ورد في هذا الجزء ذكر لتحضير ما يزيد عن ثمانمائة دواء مركب .

avidin

أفيدين

بروتين يوجد في الأح (بياض البيض) ، وهو قادر على ربط البيوتين (الفيتامين E) بشدة بحيث يغدو غير متاح بيولوجياً .

avidity

رَغَابَة

1- قوة الحمض أو الأساس .
2- قوة الارتباط بين الضد ومستضد مركب ؛ حيث أن المستضد له أكثر من محدد وتختلف العديد من المحددات عن بعضها البعض ، وتُعبّر الرغبة عن التفاعل الكلي بين المستضد وال ضد ، ولكنها أكبر من مجموع الألفة للمحددات الوحيدة ، لأن التكافؤ المتعدد المؤثر للمستضد يعطي زيادة للتأثير التعاوني .

avirulence

لا فَوْعِيَّة

نقص في الفوعة ؛ نقص في قدرة العامل المعدّي على إنتاج تأثيرات مرضية .

avirulent

عَدِيمُ الفَوْعَة

كل ما يفترق إلى الفوعة ، أي غياب قدرة الجرثوم على التسبب بالمرض .

avitaminosis

عَوَزُ فَيْتَامِينِي

مرض ناتج من نقص الفيتامينات مثل الكُساح (الرخد) (نقص فيتامين «D») أو الأسقربوط (البعث) (نقص فيتامين «C») .

avitaminotic

1- مُعَوَزُ الفَيْتَامِين

2- متعلق بالعَوَزُ الفَيْتَامِينِي

متعلق بالعوز الفيتاميني أو يتصف به .

avivement

إِنْضَار

إنعاش حواف الجرح بعملية جراحية .

Avogadro's constant

ثَابِتَة أفوجادرو

عدد أفوجادرو .

انظر تحت Avogadro's number .

Avogadro's law

قانون أفوجادرو

[أميديو أفوجادرو ، 1776-1859 ، طبيب إيطالي] .

Avogadro's number

عَدَدُ أفوجادرو

يعرف المول الواحد على أنه عدد ذرات الكربون الموجودة في 12 جراماً من الكربون-12 . وهذا يعني 6.022×10^{23} ذرة تقريباً . وهو عدد أفوجادرو . ومن هنا فإن مولاً واحداً من أية مادة يحوي 1.66 وحدة من تلك المادة (سواء كانت ذرات أو جزيئات) .

avogram

أفوجرام (2410-جرام)

واحد على سبستليون من الجرام ، أو بسويكوجرام (ppg) اسمه مأخوذ من رقم أفوجادرو . كتلة الجزيء في الأفوجرام اذن 1.66 مرة أكثر من الوزن الجزيئي العادي .

avoidance

اجتناب

وسيلة دفاعية واعية أو غير واعية ترفض مواجهة بعض الحالات أو الفعاليات أو الأشياء التي قد تحدث للشخص القلق والصراع النفسي . يحدث التجنب بصورة مرضية في حالات الخوف المرضي حيث يتجه المصاب إلى الابتعاد تماماً عن مصدر الخوف رغم عدم وجود مبرر كاف لذلك ، وفي حالة اضطراب الشخصية الاجتنابي يميل الشخص إلى العزلة والابتعاد عن الآخرين نظراً للخجل والحساسية الشديدة للانتقاد .

phobic avoidance

اجتناب المهرب

avoidupois

نظام أفواربوا

نظام لقياس الوزن يستخدم عادة في البلدان الناطقة بالإنجليزية ؛ ووحداته هي الدرهم (27.344 قمحة Grain) ، والأونصة (Ounce) (16 درهماً) والرطل (Pound) (16 أونصة) .

avulsion

قلع

1 - خلع أو جذب جزء ما ، سواء بصورة عرضية أو جراحياً .
2 - (طب أسنان) : مصطلح يستخدم للدلالة على الأذى أو الضرر السني نتيجة لرضح أو صدمة أو كدمة حيث ينفصل السن تماماً عن السنخ .

nerve avulsion

قلع العصب

عملية خلع عصب بالشد .

phrenic avulsion

قلع العصب الحجابي

قلع العصب الحجابي عند قاعدة العنق بحيث يصاب الحجاب الحاجز في ذلك الجانب بالشلل وبالتالي يرتفع ، كما يحدث وهط جزئي في الرئة المقابلة .

tooth avulsion

قلع السن

awakening

1- إيقاظ

2 - يَقظة

awareness

وَعْي

وعى الشخص وإدراك الحوادث التي تحدث في محيطه أو الأحاسيس والمشاعر الداخلية .

axanthopsia

عَمَى الأصْفَر

عدم القدرة على تمييز اللون الأصفر .

Axelrod

أكسيلرود

[جوليوس أكسيلرود ، 1912-2004 ، عالم كيمياء حيوية وأدوية أمريكي] حائز على جائزة نوبل مع أولف ثون أولر (Von Euler) ، والسير برنارد كاتز (Katz) لأبحاثه في الطب أو الفيسيولوجيا لسنة 1970 بسبب بحث في الجوانب الكيميائية في نقل النبضات العصبية .

Axenfeld's anomaly

شدوذ أكسنفيلد

(متلازمة)

[تيودور أكسنفيلد ، 1867-1930 ، طبيب عيون ألماني] .

قوس القرنية الخلفي المتولد عن خيوط عابرة من القزحية إلى خط شيفالبييه مولداً الزرق .

axenic

مَمْحُوضَة

1 - نمو بعض الكائنات من أنواع معينة عند عدم وجود الأنواع الأخرى .
2 - صفة مستنبت (وسط استنبات) أو مستزرع نقي لا توجد فيه عضويات أخرى .

axes (sing.axis)



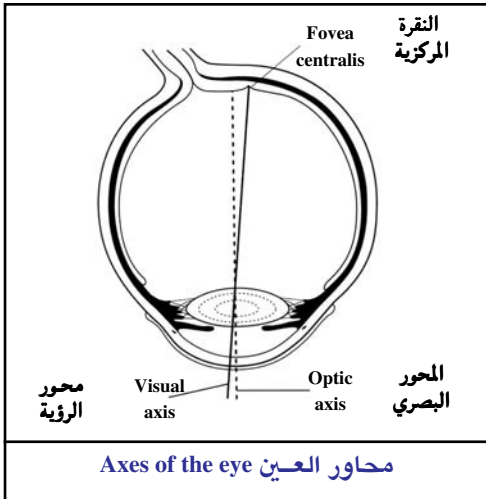
مَحَاوِر (ف:مَحَوْر)

جمع محور .

axial

مِحْوَرِيّ

1 - متعلق بمحور بناء أو جزء ، مثل المحور الطويل للسن .
2 - عند وضع التشخيص في الطب النفسي ، فإن التقسيم الأمريكي للأمراض النفسية يوصي بوضعه بأسلوب المحاور وعددها خمسة : المحور الأول : الحالة المرضية (كاضطراب المزاج أو الفصام) . المحور الثاني : اضطراب في الشخصية أو تخلف عقلي مصاحب . المحور الثالث : الحالة



الطبية العامة (مرض عصبي أو باطني) .
المحور الرابع : مشكلات نفسية واجتماعية
(مثل الطلاق والحوادث) . المحور الخامس :
تقييم وظيفي للحالة من الناحية الاجتماعية
والمهنية والنفسية .

axial inclination ميلٌ محوَرِيّ
زاوية ميل المحور الطولى للسن بالنسبة للقوى
الطاحنة .

axial ametropia
خلل انكساري بسبب طول المحور البصري
للعين أو قصره .

axialis TA محوَرِيّ
مصطلح عام يعطي معنى العلاقة بمحور أو
موقع قريب من محور طولي أو جزء مركزي
من الجسم .

axialis margins حَوَافٍ محوَرِيَّةٍ
(حوافي محوَرِيَّةٍ)

axialis wall جدارٌ محوَرِيّ
جدار في حفرة مجهزة تقع في اتجاه المحور
الطولى للسن ، أي قريبة من لب السن في
الحفرة المجهزة بالسطح المحوري للسن .

axiation تمَّحورٌ
تأسيس محور ، أو تطور استقطاب ، في
الرحم ، الجنين ، العضو ، أو في أي تركيب
جسدي آخر .

axifugal مُبتَعَدٌ عَنَ المحوَرِ
متوجه بعيداً عن المحور أو المحوار .

axilemma غِشاءُ المحوَرِ
(=axolemma)
الغمد المغطي للمحوار العصبي .

axilla إبط
وهو الفراغ الذي يوجد أسفل مفصل الكتف
وهو مرتبط بالعضلة الصدرية الكبرى من الأمام
وبالظهرية العريضة من الخلف والمنشافية
الأمامية في المنتصف وبعض العضد وحشياً ،
ولها فتحة علوية بين الترقوة والكتف والضلع
الأول (القناة الإبطية العنقية) وفتحة أخرى
سفلية أو أرضية مغطاة باللفافة الإبطية والجلد
وهي تحتوي على الشريان والوريد الإبطي وجزء
تحت الترقوة من اللفافة العضدية والعقد
اللمفاوية والأوعية الإبطية والنسيج الهللي .

axillae إبطات
جمع إبط .
axillary إبطِيّ
1- متعلق بالإبط .

2- (نبات) : صفة كل عضو نباتي يقع في إبط
عضو آخر كالفرع والورقة والقنابة . وهكذا
يقال عن برعم أنه إبطي إذا وقع في إبط ورقة
ويستمد أصله من كتلة خلايا مولدة تحتل
الجزء الداخلي لكل بداءة ورقية ، ويمكن
لهذه البراعم الإبطية أن تعطي الأفرع الجانبية
في حال تطورها .

axillobifemoral متعلق بالإبط والفخذ
متعلق بالشريان الإبطي وكل من الشريانين
الفخذيين .

axillofemoral إبطي فخذِي
متعلق بالشرايين الإبطية والفخذية .

axillopopliteal إبطي مابضي
متعلق بالشرايين الإبطية والمأبضية .

axio- سابقة بمعنى المحوَرِ
1- في طب الأسنان ، سابقة تستخدم للإشارة
إلى المحور الطويل للسن ، مثل أسماء زوايا

والتجاويف .
 2- متعلق بوضع الحفرة المعدة والمجهزة بالسن
 خصوصاً محور السن الطولاني .
axiobuccal **مِحْوَرِيٌّ شِدْقِيٌّ**
 يشير إلى موصل المستويات الشدقية والمحورية
 للسن وتكون عادة في شكل خط .
axiobuccocervical **مِحْوَرِيٌّ شِدْقِيٌّ عُنُقِيٌّ**
 متعلق بالجدران المحورية والشدقية والعنقية
 لتجويف السن .
axiobuccogingival **مِحْوَرِيٌّ شِدْقِيٌّ لِنَوِيٌّ**
 يشير إلى موصل المستويات المحورية والشدقية
 واللثوية للأسنان وتكون عادة في شكل نقطة .
axiobuccolingual **مِحْوَرِيٌّ شِدْقِيٌّ لِسَانِيٌّ**
 يخص أو يتعلق بالمحور الطويل والأسطح
 الشدقية واللسانية من السن الأمامي .
axiocervical **مِحْوَرِيٌّ عُنُقِيٌّ**
 يخص أو يتشكل بواسطة الجدر المحورية والعنقية
 لتجويف السن .
axiodistal **مِحْوَرِيٌّ وَحْشِيٌّ (قَاصِيٌّ)**
 متعلق بالجدار الوحشي والجدار المحوري لحفرة
 شدقية «فموية» أو حفرة لسانية في ضرس
 طاحن أو ضاحك .
axiodistal angle **زَاوِيَةٌ مِحْوَرِيَّةٌ وَحْشِيَّةٌ**
 الزاوية المتكونة من التقاء هذين الجدارين ،
 المحوري والوحشي ، وهي زاوية خطية .
axiodistocclusal **مِحْوَرِيٌّ إِطْبَاقِيٌّ**
وَحْشِيٌّ (قَاصِيٌّ)
 متعلق بالجدار المحوري والوحشي والإطباقي
 لحفرة شدقية «فموية» أو حفرة لسانية في
 ضرس طاحن أو ضاحك .
axiodistocervical **مِحْوَرِيٌّ وَحْشِيٌّ عُنُقِيٌّ**
(مِحْوَرِيٌّ قَاصِيٌّ عُنُقِيٌّ)
 يخص أو يتشكل بواسطة الجدر المحورية
 والوحشية والعنقية لتجويف السن .
axiodistogingival **مِحْوَرِيٌّ وَحْشِيٌّ لِنَوِيٌّ**
(مِحْوَرِيٌّ قَاصِيٌّ لِنَوِيٌّ)
 يخص أو يتشكل بواسطة الجدر المحورية

والوحشية واللثوية لجدر تجويف السن .
axiodistoincisal **مِحْوَرِيٌّ وَحْشِيٌّ قَاطِعِيٌّ**
(مِحْوَرِيٌّ قَاصِيٌّ قَاطِعِيٌّ)
 يخص أو يتشكل بواسطة الجدر المحورية
 والوحشية والقاطعية لتجويف السن .
axiodisto-occlusal **مِحْوَرِيٌّ وَحْشِيٌّ إِطْبَاقِيٌّ**
(مِحْوَرِيٌّ قَاصِيٌّ إِطْبَاقِيٌّ)
 يصف الزاوية التقطية المتشكلة بكل من الجدر
 القمية ، والقاصية والإطباقية للتجويف المعد في
 سن .
axiogingival **مِحْوَرِيٌّ لِنَوِيٌّ**
 متعلق أو مكون من الجدار المحوري واللثوي .
axioincisal **مِحْوَرِيٌّ قَاطِعِيٌّ**
 يشير إلى الزاوية الخطية التي يشكلها موصل
 الحافة القطعية والجدر المحورية للسن .
axiolabial **مِحْوَرِيٌّ شَفْوِيٌّ**
 يشير إلى الزاوية الخطية للتجويف الذي يشكله
 موصل الجدر المحورية والشفوية للسن .
axiolabiogingival **مِحْوَرِيٌّ شَفْوِيٌّ لِنَوِيٌّ**
 متعلق أو مكون من الجدار المحوري والشفوي
 واللثوي .
axiolabiolingual **مِحْوَرِيٌّ شَفْوِيٌّ لِسَانِيٌّ**
 يشير إلى مقطع من الشفوي إلى اللساني عبر
 المحور الطولاني للسن .
axiolabiolingual **المُسْتَوَى المِحْوَرِيٌّ**
الشَفْوِيَّ اللِّسَانِيَّ
 هو مستوى مواز للمحور الطويل لسن أمامي
 ويمر خلال أسطحه الشفوية واللسانية .
axiolingual **مِحْوَرِيٌّ لِسَانِيٌّ**
 متعلق أو مكون من الجدران المحورية واللسانية
 لتجويف السن .
axiolinguocervical **مِحْوَرِيٌّ لِسَانِيٌّ عُنُقِيٌّ**
 يشير إلى الزاوية التقطية التي يكونها موصل
 الجدار المحوري واللساني والعنقي لتجويف
 السن .
axiolinguogingival **مِحْوَرِيٌّ لِسَانِيٌّ لِنَوِيٌّ**
 متعلق أو مكون من الجدار المحوري واللساني

- واللثوي لتجويف السن .
- axiolinguo-occlusal** **مَحَوْرِي لِسَانِي إِبْطَاقِي**
متعلق أو مكون من الجدار المحوري واللساني
والطاحن لتجويف السن .
- axiomesial** **مَحَوْرِي إِنْسِي**
متعلق أو مكون من الجدار المحوري والإنسي
لتجويف السن .
- axiomesial angle** **الزَاوِيَةُ المَحَوْرِيَّةُ الإنْسِيَّةُ**
هي الزاوية الخطية لجوف السن ، والمتشكلة من
اتصال الجدارين المحوري والإنسي .
- axiomesio-occlusal** **مَحَوْرِي إِنْسِي إِبْطَاقِي**
متعلق أو مكون من الجدار المحوري والإنسي
والطاحن لتجويف السن .
- axiomesiocervical** **مَحَوْرِي إِنْسِي عُنْقِي**
يشير إلى الزاوية النقطية التي يكونها موصل
الجدار المحوري والإنسي والعنقي لتجويف
السن .
- axiomesiodistal** **مَحَوْرِي إِنْسِي وَحْشِي (قَاصِي)**
يخص أو يتعلق بالمحور الطويل والأسطح
الإنسية والوحشية للسن .
- axiomesiodistal** **المُسْتَوَى المَحَوْرِي**
الإنسي الوحشي
هو مستوى مواز للمحاور الطويلة للأسنان
ويمتد في اتجاه أنسي وحشي .
- axiomesiogingival** **مَحَوْرِي إِنْسِي لثَوِي**
متعلق أو مكون من الجدار المحوري والإنسي
واللثوي لتجويف السن .
- axiomesioincisal** **مَحَوْرِي إِنْسِي قَاطِعِي**
متعلق أو مكون من الجدار المحوري والإنسي
والقاطعي لتجويف السن .
- axio-occlusal** **مَحَوْرِي إِبْطَاقِي**
متعلق أو مكون من الجدار المحوري والطاحن
لتجويف السن .
- axiopodium** **عُنَيْقَةٌ كَاذِبَةٌ مَحَوْرِيَّةٌ**
(=axopodium)
قدم كاذبة مستديمة تحتوي على خيط محوري
- متببس من جبلة متميزة .
- axiopulpal** **مَحَوْرِي لُبِّي**
متعلق أو مكون من الجدار المحوري واللبي
لتجويف السن .
- axiopulpal angle** **زَاوِيَةُ مَحَوْرِيَّةٍ لُبِّيَّةٍ**
الزاوية الخطية المتكونة من الجدر المحورية واللبية
لتجويف معد في سن .
- axipetal** **مُتَجِّهٌ لِلْمَحَوْرِ**
متجه نحو المحوار أو المحور .
- axis cylinder** **المحور الأسطواني**
(=المحوار)
- axis TA (pl. axes)** **محور (ج: محاور)**
- 1- خط يدور الجسم حوله أو خط مركزي
تترتب حوله مجموعة من بنى الجسم .
- 2- خط تشكل حوله أجزاء معينة من الجسم ؛
يستخدم كمصطلح عام في علم
المصطلحات .
- 3- الفقرة العنقية الثانية . تسمى أيضاً (Epistrop
odontoid vertebra)
- 4- واحد من الخطوط المرجعية في نظام منسق ؛
في النظام ثنائي الأبعاد يوجد محورين ،
واحد أفقي (المحور السيني) ، والآخر يتقاطع
معه (المحور الصادي) .
- 5- (نبات) المحور الرئيسي هو ذاك الذي يحدده
كل من الجذع والجذر الرئيسي لنبات ما .
والمحاور الثانوية هي الأعضاء الجانبية التي
تخرج على المحور الرئيسي والمتمثلة بالأفرع
الساقية والجذرية .
- 6- من الناحية التشريحية : خط مستقيم وهمي
يمر بطول الشيء (مثال : السن أو العظم)
وهو يستخدم لوصف وضع أو اتجاه ما .
- 7- في التصوير الشعاعي لقياس الرأس : الخط
القياسي المستخدم في قياسات الزوايا لتقييم
النمو وأهداف العلاج أو نتيجته أو كليهما .
- anteroposterior axis** **المَحَوْرُ الأَمَامِي الخَلْفِي**
الخط المركزي الممتد من الأمام إلى الخلف .
- axis abscissas** **إحداثي أفقي**

انظر تحت abscissa .	على المستحضر .
axis bulbi externus TA محوَرُ المَقْلَةُ الظَّاهِرُ	axis of uterus محوَرُ الرَّحْمِ
الخط الوهمي الموصل بين قطبي العين الأمامي والخلفي .	axis optica المحوَرُ البَصْرِي
axis bulbi internus TA محوَرُ المَقْلَةُ الغائِرُ	(=axis opticus TA)
1- الخط الوهمي الذي يمر من قطب العين الأمامي إلى منطقة على سطح الشبكية الداخلي تحت قطب العين .	(=optix axis) (=optical axis)
2- محوار الخلية العصبية .	خط وهمي يمتد من الجسم المنظور في الساحة البصرية حتى نقرة البقعة الصفراء في الشبكية .
axis cylinder المحوَرُ الأسطواني (=axon)	axis ordinate إحداثي عمودي
1- محور العدسة الأسطوانية ، وهو خط وهمي مواز للاتجاه الذي تتعدم فيه قوة انكسارية العدسة الأسطوانية .	هو محوَرُ العينات أو المحور Y .
2- محوار الخلية العصبية .	basibregmatic axis المحوَرُ القُوْبِعِدِي الهامِي
axis lentis TA محوَرُ العَدَسَةِ (=axis of lens)	خط عمودي من القويعدة إلى الهامة : أقصى ارتفاع للتحف .
خط وهمي يصل القطبين الأمامي والخلفي لعدسة العين .	basicranial axis المحوَرُ القُوْبِعِدِي القَحْفِي
axis oculi externa محوَرُ المَقْلَةُ الظَّاهِرُ	خط يمر من القويعدة للتحف .
انظر تحت axis bulbi axternus .	basifacial axis المحوَرُ القُوْبِعِدِي الوَجْهِي
axis oculi interna محوَرُ المَقْلَةُ البَاطِنُ	خط يصل النقطة الركينية (Gonion) ، بالنقطة تحت الأنفية .
انظر تحت axis bulbi internus .	binauricular axis TA المحوَرُ بَيْنَ الأذْنَيْنِ
axis of heart محوَرُ القَلْبِ	الخط الواصل بين النقطتين الأذنيتين .
خط وهمي يمر عبر مركز قاعدة القلب وقمته .	celiac axis محوَرُ البَطْنِ (=truncus celiacus TA)
axis of lens محوَرُ العَدَسَةِ (=axis lentis)	الجذع الشرياني الذي ينشأ عن الأورطي البطني ، تتفرع منه الشرايين : المعدي الأيسر ، والكبدية الأصلي ، والطحالي . ويمد بالدم كل من المريء ، والعمود الفقري ، وعضلات الظهر ، والعضلات العميقة بالرقبة .
هو الخط الواصل بين القطبين الأمامي والخلفي لعدسة العين .	cell axis محوَرُ الخَلِيَّةِ
axis of pelvis محوَرُ الحَوَوضِ (= axis pelvis TA)	خط وهمي يصل الجانبين الداني والقاصي من الخلية أو يمر عبر الجسم المركزي ونواة الخلية .
خط تخيلي منحني يمر عبر الحوض الأصغر بزوايا قائمة مع سطح الفتحة الخلفية ، وسطح التجويف ، وسطح الفتحة السفلية عند النقاط المركزية .	cephalocaudal axis TA المحوَرُ الرَأْسِي الذَّنْبِي
محور التحضير	المحور الرأسي الطويل للجسم .
المسار الذي تأخذه الحشوة السننية مع انزلاقها	condylar axis المحوَرُ بَيْنَ اللَقْمَتَيْنِ (الصدغيتين)
	خط وهمي يصل بين اللقمتين الصدغيتين واللدان حولهما يدور الفك السفلي أثناء حركة الفك ؛ يسمى أيضاً (Condyle chord) .
	costocervical arterial axis المحوَرُ الشَّرْبِيَانِي الضَّلْعِي الرَّقْبِي

(=costocervical الجذع الضلعي
truncus) (الرَقَبِي)
شريان ينشأ من الجزء الخلفي للشريان تحت
الترقوي . ويتقوس منخفاً للخلف ، ويتفرع
عند عنق الضلع الأول إلى الشريانين العنقي
العميق والوربية العليا ، وبالتالي يمد بالدم البني
الموجودة في الحيزين الوريين الأولين ، والعمود
الفقري ، وعضلات الظهر ، والعضلات
العميقة بالرقبة .

craniocaudal axis المحور القحفي الذنبي
(=embryonic axis) (=المحور الجنيني)
خط تخيلي من نهاية الرأس إلى ذيل الجنين أو
قبلها ، من استئالة التلم الأولي إلى التلم .

craniofacial axis المحور القحفي الوجهي
محور العظام عند قاعدة الجمجمة ، يتضمن
العظام باطن الغربالية (Mesphenoid) ، ومقدم
الوتدية (Presphenoid) ، والقاعدي الوتدي
(Basisphenoid) ، والقاعدي القذالية
(Basioccipital) .

dorsoventral axis المحور الظهراني البطناني
أي من الخطوط في السطح الناصف على زاوية
قائمة مع المحور الطويل للجسم .

Down's Y axis محور داون الصادي
محور النمو كما يظهر في خط يمر بين السرج
التركي (Sella turcica) ونقطة الذقن .

electrical axis of heart محور القلب الكهربائي
نتاج القوى الكهربائية المحركة ضمن القلب في أية
لحظة .

embryonic axis محور الجنين
external axis of eye محور المقلّة الظاهر
(= axis bulbi externus TA)
انظر تحت axis bulbi externus .

facial axis المحور الوجهي
(=basifacial) (=المحور القويّعي
الوجهي)
انظر تحت basifacial axis .

frontal axis محور الجبهة

خط وهمي يمر من اليمين ليسار عبر منتصف
مقلة العين .
محور رزّي
hinge axis (= محور الفك السفلي) (= mandibular axis)
خط تخيلي يصل بين لقمتي الفك السفلي ،
ويمكن للفك السفلي أن يدور حوله دون حركة
انتقالية .

hypothalamic-pituitary المحور
الوطائي النخامي
العلاقة بين الوطاء والنخامية الغدية ، صماوياً
وعصبياً ، وتتضمن تنبيه النخامى الغدية من
العصبونات العصبية الإفرازية . ينتج هرمونات
ويشبطها في الوطاء ، ويستقبل هرمونات في
مواقع ألياف الحمض النخامي والقاعدي ، لينتج
هرمونات من القاعدة والحمض ، وآليات
الارتجاع السالب التي من خلالها تدور
مستويات عالية من الهرمونات وتعمل على
النخاع والنخامى الغدية لتثبيط إفراز الهرمونات
النخامية الأمامية .

hypothalamic-pituitary- المحور الوطائي
النخامي الكظري
adrenal axis
العلاقة بين الجهاز الصماوي والوظائف الخاصة
بالوطاء والنخامى الغدية والقشرة الكظرية ،
وتتضمن منتجات الهرمون الموجه لقشر
الكظر ؛ يتم استقباله في مواقع القشرة
الكظرية ، وآليات الارتجاع العكسي يتم من
خلالها تثبيط إفراز الهرمون الموجه لقشر الكظر
عن طريق تدوير مواد قشرانية سكرية مثل
الكورتيزول وأثره على الغدة النخامية والنخامية
الغدية .

hypothalamic-pituitary- المحور الوطائي
النخامي التناسلي
gonadal axis
العلاقة بين المحور الوطائي النخامي والأعضاء
التناسلية ، منها المنتجات الموجهة للغدة
التناسلية ، ومستقبلاتها على مواقع الخصية
والمبيضان ، ويعمل الارتجاع السلبي بمقتضاها
كميات كبيرة من الإستروجين أو الأندروجين

على الوطاء والنخامي الغددية لتثبيط إفراز تلك
الموجهة للغدد التناسلية .

hypothalamic-pituitary-thyroid axis المحور الوطائي النخامي الدرقي
العلاقة بين المحور الوطائي النخامي والغدة
الدرقية ، وتتضمن منتجات موجهة درقية ،
ومستقبلاتها على مواقع الغدة الدرقية ،
والآليات التي تعمل من خلالها كميات كبيرة
من الهرمونات الدرقية الجائلة على الوطاء
والنخامي الغددية لتثبيط إفراز موجهة الدرقية
الجائلة .

internal axis of eye محورُ المُقلَّة الباطنُ
انظر تحت axis bulbi internus .

long axis of body المحورُ الطَّويلُ للجسْم
خط وهمي مستقيم من السطح الناصف عبر
الرقبة والصدر والبطن والحوض وعليه يتم
توزيع وزن الجذع بشكل متماثل .

neural axis المحورُ العَصَبِي
(= الجهازُ العَصَبِي المركزي)

opening axis محورُ الفَتْح
خط وهمي يمر عبر اللقم الفكّية السفلية وحوله
قد تدور اللقم أثناء فتح وإغلاق حركات الفك
السفلي .

optical axis المحورُ البَصْرِي
انظر تحت axis opticus .

orbital axis محورُ الحِجَاج

principal axis المحورُ الرَّئِيسِي
(= المحورُ البَصْرِي)

pupillary axis محورُ الحَدَقَة
الخط الوهمي المتعامد على القرنية المارة عبر
مركز مدخل الحدقة .

renal axis محورُ الكَلْبِيَة
خط وهمي مستقيم ممتد عبر القطبين العلوي
والسفلي للكلى ، أو في الطب الإشعاعي ، عبر
الكؤوس العليا والسفلى من الكلية . عند
عرضه خلفياً ، يتقاطع مع السيساء الصدرية .

renin-aldosterone محور الرينين

الدوستيرو
(= محور الرينين = renin-angiotensin axis)
أنجيوتنسين)
جملة من الرينين - أنجيوتيريون - ألدوستيريون .
تنظيم توازن الصوديوم ، وحجم السوائل ،
وضغط الدم بواسطة الإفرازات الكلوية :
استجابة لانخفاض التروية ، يتم إفراز الرينين ،
والذي يقوم بحلمهة جلوبلين البلازما لتحرير
الأنجيوتنسين I ، والذي تتم حلمهته سريعاً إلى
الأنجيوتنسين II ؛ ويعمل هذا بدوره على تنبيه
إفراز الألدوستيريون ، مما يؤدي إلى احتباس
الصوديوم ، وفرط ضغط الدم ، واستعادة
معدلات التروية الكلوية ، مما يغلق إشارة تحرير
الرينين .

sagittal axis of eye المحورُ السَّهْمِي للعين
(= محورُ الرُّؤْيَة)
(= axis opticus)

secondary axis محورُ ثانَوِي
خط وهمي يمر عبر المركز البصري للعدسة .

thoracic axis المحورُ الصَّدْرِي
(= الشريانُ الصَّدْرِي
(arteria thoracoacromialis)
الأخْرَمِي)
المنشأ : الشريان الإبطي ؛ الفروع : الترقوي ،
والصدري (Pectoral) ، والدالي (Deltoid)
والأخْرَمِي (Acromial) . التوزيع ؛ النواحي
الدالية ، والترقوية ، والصدرية .

thyroid axis المحورُ الدَّرْقِي
(= الجذعُ الدَّرْقِي
(truncus thyrocervicalis)
الرَّقْبِي)
شريان قصير ينشأ من الجانب المقعر من الشريان
تحت الترقوي إنسياً للعضلة الأخمعية (Scalene)
الأمامية ، ويتفرع مباشرة إلى الشرايين : الدرقي
السفلي ، والرَّقْبِي المستعرض ، وفوق الكتفي ؛
يزود بالدم النواحي الدرقيّة ، والرَّقْبِيّة ،
والكتفية .

vertical axis of eye محورُ العَيْن العَمُودِي
خط وهمي يصل الطرف العلوي والسفلي لمقلة
العين .

vestibular axis محوَرُ الدَّهْلِيْزِ
visual axis محوَرُ الرُّؤْيَةِ
(= axis opticus) (= المحوَرُ البَصْرِيّ)
الخط الواقع بين النقرة المركزية الشبكية ونقطة
التثبيت ، تتقاطع مع المحور البصري المار عبر
النقطة العقدية . في بعض الأحيان يعرف على
أنه الخط الممتد من النقرة ثم يكمل إلى الأمام
عبر القرنية .

Y axis محوَرُ Y (بين السرج التركي والفك)
زاوية الخط الوهمي الموصل بين السرج التركي
والفكيكي المتصل بسطح فرانكفورت الأفقي .
وهو مؤشر على النمو السفلي والأمامي للفك
السفلي .
انظر تحت dawn's Y axis .

axle tooth سنُّ الرَّحَى

axo- سابقة بمعنى المحوَر
سابقة بمعنى العلاقة بمحور ، أو بالمحوار .

axoaxonic محوَارِيّ محوَارِيّ
يشير إلى مشبك بين محوار أحد العصبونات
ومحوار عصبون ثان .

axodendritic محوَارِيّ تَغْصُنِيّ
يشير إلى مشبك بين محوار أحد العصبونات
وتغصن عصبون ثان .

axofugal مُبْتَعِدٌ عَنِ المَحَوَارِ

axograph مُسَجِّلُ المَحَوَارِ
جهاز لتسجيل المحاور في التعقب الخطاطي
التموجي .

axoid محوَرِيّ
(=axoidean) (=axoid)

متعلق بالمحور ، الفقرة العنقية الثانية .

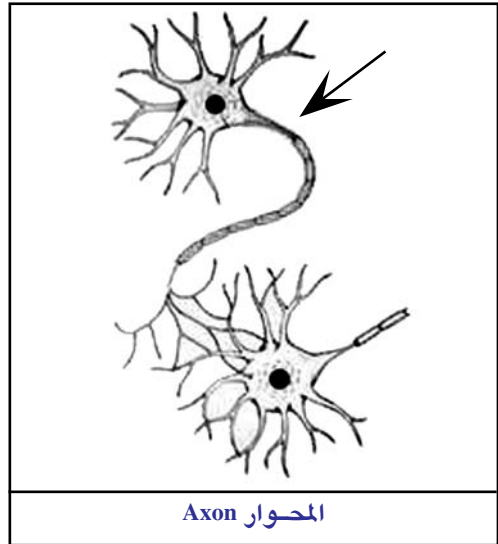
axolemma غِشَاءُ المَحَوَارِ؛ غِمْدُ المَحَوَارِ
الغشاء البلازمي للمحوار .

axolysis تَنْكُسُ المَحَوَارِ
تحلل وتفكك المحوار الخاص بخلية عصبية .

axometer مِقْيَاسُ المَحَوَارِ
جهاز يقيس المحور ، خاصة جهاز لتعديل زوج
من النظارات بالعلاقة مع المحور البصري للعين .

axon محوَار

1 - فرع العصبون الذي ينقل الدفعات العصبية
من جسم خلخته إلى نهاياته والتي تنتقل
بدورها من تفرعاته إلى عصبون آخر أو إلى
عضو مستفعل . وقد يكون المحوار محاطاً
بغمد مياليني وقد لا يكون مغمداً كما في
بعض أعصاب الجهاز المستقل .
2- العمود الفقري ؛ محور الجسم وهو العمود
الفقري .



fusimotor axon عصبون محرك للمغزل
ألياف مختلفة من النمط "A" تُعَصَّب الألياف
داخل المغزلية في المغزل العضلي .

giant axon محوَار عَمَلَق
محوار خاص بفقاريات معينة . مثل الحبار
الذي يقع حجمه بين 500 و700 ميكرون ، وقد
قامت عليه دراسات فيسيولوجية عن استثارة
غشاء الخلية .

myelinated axon محوَار مياليني
محوار عليه غلاف مياليني .

naked axon محوَار مُجَرَّد
العصبون الذي ليس له غلاف مياليني .

unmyelinated axon محوَار فَاقِدُ المِيَالِينِ
محوار ليس له غلاف مياليني .

axonal محوَارِيّ

متعلق بالحوار أو يتأثر به .
axonapraxia **تَعَدُّرُ الأَدَاءِ المَحَوْرِيِّ المُنَشَأُ**
 (=neurapraxia) **(= تَعَدُّرُ الأَدَاءِ العَصْبِيِّ المُنَشَأُ)**

عدم توصيل العصب للنبضات العصبية ، مع
 عدم وجود أي تغيير بنيوي فيه بسبب إصابة
 قليلة أو انضغاطية أو إقفارية ، وعادة ما تعود له
 وظيفته بعد فترة .

axone **مَحَوْر**
 (=axon)

axoneme **الخَيْطُ المَحَوْرِيِّ**
 1- الخيط المحوري للكر وموسوم حيث يوجد
 الاتصال المحوري للجينات .
 2- مجموعة النبيات الدقيقة المعقدة والأنابيب
 المرافقة لها الموجودة في جذع هذب أو
 سوط .

axonocachexia **دَنَفُ المَحَوْر**

axonometer **مُقْيَاسُ مَحَوْرِ العَدَسَةِ**
 في البصريات ، مقياس يمكن بواسطته قياس
 المحور الإسطواني للعدسة .

axonopathy **اعتلال المحوار**

اضطراب يصيب الوظائف الطبيعية للمحوار .
distal axonopathy **اعتلال المحوار الوحشي**
 النوع الأكثر انتشاراً من اعتلال المحوار ، وفيه
 تظهر نتوءات مرضية مركزية وتنتشر للأطراف .
proximal axonopathy **اعتلال المحوار الداني**
 اعتلال محواري تبدأ فيه النتوءات المرضية من
 الأطراف وتنتشر باتجاه المركز .

axonotmesis **انتهك المحوار**

إصابة المحوار التي تؤدي إلى تمزقه والغمد
 المياليني المحيط به من دون إصابة النسيج الضام
 الذي يحيطه ، ويؤدي ذلك إلى تنكس قسمه
 المقطوع تحت الإصابة ثم يبدأ تجدد بعد ذلك
 تلقائياً بصورة جيدة عادة .

axopetal **مَبْتَعِدٌ عَنِ المَحَوْر**
 (=axipetal)

axophage **بَلْعَمُ المَحَوْر**

خلية دبقية عصبية تتواجد في الكهوف
 النخاعية في التهاب النخاع .
axoplasm **جِبِلَّةُ المَحَوْر**

هيولى المحوار ؛ الجبلة الموجودة في المحوار
 العصبي .

axoplasmic **متعلق بجبلة المحوار**
 متعلق بهيولى المحوار .

axopodium **عُنَيْقَةٌ كاذِبَةٌ مَحَوْرِيَّةٌ**
 (=axiopodium)

نوع طويل شبه دائم من القدم الكاذبة التحركية
 التي لها خيط محوري مركزي مكون من حزم
 من الأنبيبات .

axosomatic **مَحَوْرِيٌّ جَسَدِيٌّ**

إشارة إلى المشبك بين محوار عصبون وجسم
 خلية أخرى .

axospongium **اسْفَنْجَةُ المَحَوْر**

البنية الشبكية التي تكون مادة محوار
 العصبون .

axostyle **الإِبْرَةُ المَحَوْرِيَّةُ**

بناء خيطي أو هيايني يمر عبر المحور الطولي
 لأوليات السوطيات ، مثل المشعريات ، وفي
 بعض الأحيان تمتد إلى ما بعد النهاية الخلفية
 لكائن حي .

axotomy **بَضْعُ المَحَوْر**

استئصال المحور .

ayapana **غَافِثِيَّةٌ**

1- الغافثية (جنس نبات عشبي) .

2- أوراق الغافثية ، التي تستخدم في أمريكا
 اللاتينية كمادة عطرية ، مقوية للمعدة ،
 مُعَرِّقَةٌ ، منبهة ، وكعلاج منزلي للعديد من
 الحالات .

Ayer's test **اختبار إيار**

[جيمس بورن إيار ، 1882-1963 ، طبيب
 أعصاب أمريكي] ؛ اختبار للإحصار النخاعي
 (Spinal block) ؛ عند استخدام مقياس الضغط
 النخاعي ، يجب أن يساقي الضغط في البزل
 القطني (Lumbar puncture) مثيله في الصهرج

الكبـيـر (Cisterna magna) ، وذلك في الأشخاص الأسوياء .

اختبار إيار - توبي Ayer-Tobey test

[جيمس إيار ، جورج ل. توبي ، 1947-1881 ، طبيب أنف وأذن وحنجرة أمريكي] ؛ يتم ضغط الوريد الوداجي في الجانب المشتبه فيه الإصابة بالخشار ؛ يجب أن يحدث ارتفاع في ضغط السائل النخاعي ، وبالتالي فإن غياب ذلك الارتفاع يدل على وجود الخثار (Thrombosis) .

داء أيرزا Ayerza's disease

(متلازمة)

[أديل أيرزا ، 1819-1861 ، طبيب أرجنتيني] .
1- داء أيرزا : شكل من كثرة الحمر الحقيقية (Polycythemia vera) مصحوب بتصلب الشريان الرئوي ، ويتسم بزراق مزمن ، وعسر التنفس ، والتهاب القصبات ، وتوسع القصبات ، وتضخم الكبد والطحال ، وفرط تنسج نقي العظم .
2- متلازمة أيرزا : فرط ضغط الدم الرئوي مع توسع الشرايين الرئوية ، والذي يكون مصاحباً للأمراض الرئوية .

أيورفيدية ayurvedism

أيورفيدا (Ayurveda) كلمة هندية تعني «المعرفة أو علم الحياة المديدة» ؛ كلمة أيورفيدا هي الاسم ، كما هي أيضاً البرنامج العملي لهذه التقاليد القديمة لمعرفة الحياة البشرية . إنها وصف لنظام طبي واضح يقدم مقاربات مختلفة لنواحي مختلفة للحياة . تطبق جميعها من أجل تحقيق الصحة التامة والحياة المديدة .

يعود تاريخ النصوص التقليدية للأيورفيدا ، بشكلها المكتوب ، إلى حوالي 3000 سنة . علماً أن النواحي المختلفة للمعرفة الفيديا قد تناقلها بشكل شفهي منذ آلاف السنين وهذا ما يجعل الأيورفيدا أقدم العلوم الطبية .

ورد في نصوص الأيورفيدا التقليدية وجود حضارات قديمة حيث لم يكن معروفاً عندها أي

وجود للأمراض . أما عصرنا اليوم ، فتستخدم الأيورفيدا كوسيلة محافظة وتعزيز وتجديد للصحة الجيدة ، أضف على ذلك أنها وسيلة للوقاية من الأمراض .

لم تكن الأيورفيدا أساساً مجرد وسيلة لشفاء الأمراض الفردية ، بل كانت أيضاً من أجل تعزيز التأثير الإيجابي على صحة المجتمع ككل . يرد في النصوص القديمة أن الرائي يدعو بأن السلوك الصحي والإيجابي لكل فرد تتجمع من أجل إعطاء صحة اجتماعية أفضل . وتعتمد الأيورفيدا في طرق علاجها على الأعشاب والنباتات الطبيعية لتحقيق التوازن في تركيب الجسم البشري . فوفقاً لعلم الأيورفيدا فإن كل إنسان يتكون من خمسة عناصر وهي الفراغ والهواء والنار والماء والأرض .

وتتجمع هذه العناصر لتشكل ثلاثة مبادئ أساسية للجسم «دوشاس» وهي فاتا وبيتا وكافا ويتكون الإنسان من أحد هذه العناصر أو مزيج منها ، وطبقاً لتعاليم الأيورفيدا فإن الأشخاص الذين يغلف عليهم عنصر القاتا يميلون للنحافة وتكون أيديهم وأرجلهم باردة كما أن لديهم جلد جاف وهم أكثر عرضة للإصابة بالقلق والأرق والتهاب المفاصل والإمساك ويتحدثون ويسرون بسرعة .

أما الأشخاص الذين ينتمون إلى النوع بيتا فهم متحمسون ذوو أجسام متوسطة الحجم وبشرة دهنية ، وهم يتمتعون بشهية مفتوحة وطبيعة مسيطرة وذكاء حاد وردود فعل سريعة ، وهم يصابون بالالتهابات والطفح الجلدي والتقرحات .

أما النوع الثالث من الأفراد الذين ينتمون للنوع كافا فهم من أصحاب الوزن الزائد وغالباً ما يتحركون ببطء ويحبون الأطعمة المالحة والحلويات ، كما أن لهم شعراً كثيفاً وعيون واسعة وهم أكثر عرضة للبرد والاحتقان ومرض السكر وتحتاج كل من هذه الفئات إلى نظام تغذية وأسلوب حياة مختلف تماماً ، وهي

تتغير بتغير الفصول المناخية ، وبالنسبة للأيورفيدا فهو يعني المرض الذي يؤدي إلى عدم اتزان في عناصر الإنسان ينتج عن سوء تغذية أو هضم غير سليم أو أحاسيس سلبية أو توتر يؤدي إلى تكون السموم في الجسم ، ولذا يعتمد نظام الأيورفيدا على معالجة الجسم البشري في مجمله وليس فقط الجزء المصاب ، وعلم الأيورفيدا علم تفصيلي تطور عبر آلاف السنين ويغطي تقريباً كل الأمراض المعضلة والثانوية .

في القرون الوسطى السابقة وخلال احتلال الهند من قبل الأتراك والبريطانيين ، ابتعد الناس عن المعرفة التقليدية للأورفيدا . هذا ما أدى إلى خسارة عدة نواح هامة لهذه المقاربة الصحية الشمولية . إلا أن هناك أجزاء من هذه المعرفة قد تم حفظها من قبل العديد من العائلات التقليدية وبالتالي انتقلت هذه المعرفة إلى الأجيال المتتالية ، وهناك محاولات حالياً لتجديد الاهتمام بهذا العلم القديم .

Az	أزوت
	الاسم الفرنسي للنيتروجين .
azabon	آزابون (دواء مُنبه للأعصاب) هو مُنبهٌ عَصَبِيٌّ مَرَكْزِيٌّ .
azaclorzine	آزاكلورزين (دواء مُوسِّعٌ للأوعية) دواءٌ مُوسِّعٌ للأوعية التاجية .
azacosterol	آزاكُوسْتِيرُول دواء خافض للكوليستيرول في الدم ومُعَقِّمٌ كيميائي طَبِريٌّ .
azacyclonol	آزاسيكلونول هو دواء مهدئ
azacytidine	آزاسيتيدين دواء مضاد للأورام : قاعدة مضاهية للسيتيدين استبدلت فيها ذرة نتروجين بذرة كربون في الموضع الخامس للسيتوزين وتستعمل في التجارب الخلوية على الدنا .
azaguanine	آزاجوانين دواء مضاد للانقسام الخلوي : السم التفتلي

المشابه للبيورين جوانين لكنه في الحقيقة متصل في الأحماض النووية ويعمل على حجب تخليق الحمض النووي عن طريق تثبيط تنافسي .

azalide	أز اليد صنف فرعي من المضادات الحيوية الماكروليدية والتي ينتمي إليها المضاد الجرثومي أزيثروميسين .
azamethonium	آزاميتونيوم عقارٌ مُخَصِّرٌ للعُقْد ، سبق أن استُعملَ في خفض فرط ضَغَطِ الدَّم .
azanator	آزاناتور دواءٌ مُوسِّعٌ وعائِيٌّ .
azanidazole	آزانيدازول هو دواءٌ مُضادٌ للأوالي .
azapetine	آزابيتين (دواء موسع وعائِي) هو عاملٌ حاصرٌ للفعل الأدريناليني ألفا ، يوجد بشكل مسحوق أبيض بلّوري ؛ وقد استُعملَ كموسِّعٍ للأوعية في أمراض الأوعية المحيطية عن طريق الفم .
azapetine phosphate	فسفات الأزابيتين عامل حجب ألفا - أدريني يستخدم كموسع للأوعية الدموية في الأمراض الوعائية الطرفية والتي يكون التشنج الوعائي بها مستديماً ، ويتم تناوله عن طريق الفم .
azapropazone	آزابروبازون هو دواء للروماتزم .
azarole	آزَورُول شجر مثمر معروف من فصيلة الورديات .
azaserine	آزاسيرين دواء مضاد للأورام : مضاد حيوي يثبط التركيب الحيوي للبيورين ويولد زيغاً كروموسومياً ويؤخر نمو الأورام عند الحيوانات .
azastene	آزاستين دواءٌ كان يُستعمل كمانع للحمل سابقاً .
azatadine	آزاتادين (دواء مضاد للأرجية)

دواءٌ مُضادٌ للهيستامين ، كان يُستعمل عن طريق الفم في معالجة التهاب الأنف الأرجي المُستمر والفصلي والشرى المُزمن .

azatadine maleate ماليات الأزاتادين

مضاد هيستامين لعلاج التهاب الأنف الأرجي الموسمي والحولي والشرى المزمن ، ويتم تناوله عن طريق الفم .

azathioprine آزاثيوبرين

مشتق الأמידازوليل من 6- مبيركابتوبورين ، وهو نشط استقلابياً . يستخدم ككابت مناعي لتفادي رفض زرع العضو من جانب عضو منقول ولعلاج التهاب المفاصل الروماتويدي الحاد و المترقي والذي لا يستجيب للعوامل الأخرى . يستخدم أيضاً (في التجارب الإكلينيكية) في منع رفض زرع القلب ، والكبد والبنكرياس ، وفي علاج عدد من الاضطرابات المناعية الذاتية مثل شبيه الذئبة الحمامية المجموعية وفقر الدم الانحلالي ، ويتم تناوله عن طريق الفم ، كما أنه أيضاً دواء مضاد للأورام .

azathioprine sodium آزاثيوبرين الصوديوم

ملح الصوديوم للأزاثيوبرين ، يستخدم في تفادي رفض زرع الأعضاء ، يتم تناوله عن طريق الوريد .

azauridine آزايوريدين

(دواء مضاد للابيضاضات)

هو 6- آزايوريدين (6-azauridine) ، سبق أن استُعمل في معالجة الابيضاضات الحادة ، حيث إنه يؤثر في الخلايا الورمية بشكل خاص .

azedarach أزازرخت

شجر للتزيين من الفصيلة الأزارخية .

azelaic acid حمض الأزيليك

حمض ثنائي الكربوكسيلات يوجد في الحبوب والمنتجات الحيوانية . له أثر سام على الخلية في الخلايا الميلانية الحبيثة أو النشطة ، يؤثر على ما يبدو في متقدراتها ، ويتم تناوله في علاج حب الشباب (العُد) .

azeotrope صامد للغليان

خليط من مادتين له نقطة غليان ثابتة لدى غليه تحت ضغط ما ولا يمكن فصله بالتقطير التجزيئي .

azeotropic صامد للغليان

متعلق بالصامد للغليان أو له صفاته .

azeotropy الصمود للغليان

غياب أي تغير في مكونات الخليط المصنوع من مواد لدى غليها تحت الضغط ، ولبخار نفس خصائص السائل .

azepindole آزيبندول

دواءٌ مضاد للاكتئاب .

azide آزيد

مركب يحتوي على مجموعة N_3 .

azipramine آزيبيرامين

دواءٌ مضاد للاكتئاب .

azlocillin آزلوسيلين

مضاد حيوي مشتق من البنسيلين .

azo- آزو

سابقة في التسميات الكيميائية بمعنى وجود مجموعة - NbN مثل الأزوبنزين .

azoamyly عَجْزُ اخْتِزَانِ الجليكوجين

(في الكبد)

عوز يصيب خلايا الكبد بحيث تصبح غير قادرة على أن تحمل الكميات السوية من الجليكوجين .

azobenzene آزوبنزين

صبغ وكاشف للحموضة .

azocarmine آزوكارمين

أي من الأزوكارمين G أو الأزوكارمين B ، وهي صبغات حمراء قاعدية تستخدم في بعض عمليات الصباغة .

azoic عديمة الأحياء

1- خال من الكائنات الحية .

2- سم جبلي (Protoplasmic) ، حمض الهيدرازويد رمزه N_3H يشبه حمض الهيدروسيانيك في نشاطه ، يصنع بتسخين كلوريد الهيدروجين مع نترات الصوديوم ،

- وهو متفجر .
3- أول الدهر السحيق ، قبل بدء الحياة على الأرض .
- آزويميد (كيمياء)**
1- زمرة كيميائية .
2- سمُّ جبليّ (Protoplasmic) ، يشبه حمض الهيدروسيانيك في تأثيره ، وهو شديد الانفجار . مرادف : حمض التريازويك (Triazoic acid) ، حمض الهيرونتريك (Hydronitric acid) .
- azole** **آزول**
1- مشتق من حلقة خماسية تحتوي على نيتروجين وأي من الأكسجين ، أو الكبريت ، أو ذرة نيتروجين إضافية ، وكذلك ذرات كربون .
2- بيروكسول .
- azolimine** **آزوليمين**
دواء مدر للبول ومحافظ على البوتاسيوم .
- azolitim** **آزوليتمين**
كاشف للحموضة والقلوية .
- azomycin** **آزوميسين**
مضاد حيوي مبيد للجراثيم .
- azoospermatism** **فَقْدُ النُّطَاف**
(=azoospermia)
عدم وجود النطاف المتحركة في الدفق المنوي أو الفشل في تكوينها .
- azopigment** **صِبَاغٌ آزَوِيٌّ**
مشتق أرجواني من صبغة صفراوية تحتوي على الأزو (N=N) . يتكون بتفاعل الصبغة الصفراوية مع العوامل المديزة .
- azoprotein** **آزوبروتين**
بروتين تم تدييز بعض مكوناته .
- Azorean disease** **المرض الأزورياني**
[نسبة إلى جزر الأزور (Azores) ، لأنه يصيب العائلات ذات الأصول البرتغالية - الأزورية] ؛ مرض تنكسي مترق يصيب الجهاز العصبي المركزي ، وله أشكال متنوعة ويورث كخلة

كروموسومية جسدية منتجعة . وله أربعة أنواع رئيسية .

آزوسلفاميد azosulfamide

مضاد حيوي قاتل للجراثيم وهو من السلفوناميدات .

نِتْرُوجِينُ؛ آزوت azote

- 1- اسم للنيتروجين ، يستخدم في فرنسا فقط .
2- سابقة بمعنى (AzO-) وهي أساس كلمات مثل (Azotemia) .

آزوتيمية azotemia

زيادة في اليوريا أو أي مركب نيتروجيني آخر في الدم . يسمى أيضاً (Uremia) .

آزوتيمية ناقصة الكلوريد chloropenic azotemia (=hypochloremic azotemia)

حالة يحدث فيها نقص بكمية كلوريد الصوديوم ، كما تصاحب باليلة النتروجينية (Azoturia) وتثبيت الكلور في الأنسجة .

آزوتيمية خارج الكلوية extrarenal azotemia

الأزوتيمية الناتجة عن حالة أو عملية خارج الكلية .

آزوتيمية ناقصة كلوريد الدم hypochloremic azotemia

(=hypochloremic)
آزوتيمية متصاحبة من نقص الكلوريد في الدم .

آزوتيمية خلف الكلوية postrenal azotemia

آزوتيمية بسبب انسداد السبيل البولي .

آزوتيمية قَبْلَ الكَلْوِيَّة prerenal azotemia

(=extrarenal الكَلْوِيَّة)
آزوتيمية ناتجة عن تروية غير مناسبة للكليتين ، مثل الصدمة ناقصة حجم الدم أو فشل القلب الاحتقاني .

آزوتيمية كلوية renal azotemia

آزوتيمية بسبب نقص في الترشيح الكبيبي ناتج عن مرض كلوي حاد أو مزمن .

آزوتيمي azotemic

متعلق بالأزوتيمية أو يتصف بها .

azotenesis **داء نتروجيني**
أي من الأمراض التي تنتج عن وجود كمية مفرطة من المواد النتروجينية في الجسم .

azothermia **حُمى نتروجينية المنشأ**
مصطلح نادراً ما يستخدم بمعنى الحمى الناتجة عن اليوريمية .

azotification **تثبيت النتروجين (كيمياء)**
تثبيت النتروجين الموجود في الجو .

azotize **يُثبِتُ النتروجين**

Azotobacter **الأزوتية**
(=Azotomonas)
جرثومة أو خميرة ، بعضها تحول الأملاح النشادرية إلى نترت ، وأخرى تحول النترت إلى نترات فيمصه النبات .

Azotobacteraceae **الأزوتيات**
فصيلة من الجراثيم .

azotometer **مقياس النتروجين**
جهاز لقياس مركبات النيتروجين في المحلول .

Azotomonas **الأزوتية**
(=Azotobacter)
هي جنس من الجراثيم .
انظر تحت azotobacter .

Azotomycin **أزوتوميسين**
(مضاد حيوي ومضاد للأورام)

azotorrhea **فَرَطُ نِتْرُوجِينِ الْبِرَازِ**
إطراح مفرط للمواد النتروجينية في البراز .

azoturia **بيلة نتروجينية**
1 - فرط اليوريا أو أي من مركبات النيتروجين في البول .
2 - (حيوان) : نوع من انحلال الرييدات الإجهادي في الخيل ، مصاحب بتعرق مفاجئ و شلل في الأطراف الخلفية و ببول أحمر خفيف إلى بني . يحدث في الحيوانات التي تأخذ فترة راحة كبيرة بعد أن تعمل لأوقات طويلة (مثل إجازة آخر الأسبوع للجياد) مع غذاء بروتيني عالي

المحتوى ثم تعود إلى العمل . تسمى أيضاً (Cording-up) و (Set-fast) و (Tying up) و (Monday morn-ing disease) و (Tying-up syndrome) و (Paralytic myogloginuria) .

azoturic **متعلق بالبيلة النتروجينية**
متعلق بالبيلة النتروجينية أو بالإجهاد البولي للنتروجين .

azoxy compound **مركب أزوكسي (كيمياء)**
مركب يحتوي على الزمرة أزوكسي (Azoxy) .

azoxybenzene **أزوكسي بنزين (كيمياء)**
أز تريونام

مضاد حيوي مضاد الحلقة البيتالكتامية ، مؤثر في قطاع كبير من الجراثيم سالبة الجرام . يستخدم في علاج العدوى الناتجة عن كائنات خارجية . يتم تناوله عن طريق الوريد أو العضل .

azul **الداء العليقي؛ بنتا**

(=pinta)

داء تسببه الجرثومة الملثوية (اللولبية البقية) وهو متوطن في المكسيك وأمريكا الوسطى ويتميز بحطاطات أولية صغيرة تتبعها لويحة متسعة ويقع ثانوية منتشرة ذات ألوان متباينة تسمى طفحات بنتاوية وتصبح في النهاية بيضاء .

azulene **أزولين (كيمياء)**

هيدروكربون بلوري أزرق ، ذو رائحة شبيهة برائحة النشالين ، يستحصل عليه من بعض الزيوت الطيارة ، مثل زيت الكبابة (Cubeb's oil) .

azure **لازورد**

أي من مماثلات الميثايلات في سلسلة من الأصباغ القاعدية الممتدة من الثيونين إلى زرقة الميثيلين أو إلى أمزجة معينة من أعضاء هذه المجموعة .

azuresin **أزوريسين**

هي مادة تشخيصية في قياس حمض المعدة .

azurophil **أليف اللازورد**

(=azurophile) (=azurophilic)

- 1 - عنصر أو خلية تلون جيداً بصبغات أنيلين زرقاء .
- 2 - أليف اللازورد متصف بالألقة للازورد .

azurophilia أُلْفَةُ اللَّازُورْدِ

- 1 - ملون بسهولة بصبغات أنيلين زرقاء .
- 2 - متعلق بألقة اللازورد أو يتصف بها .

azygo سابقة بمعنى متفرد

- 1 - سابقة بمعنى شيء متفرد .
- 2 - سابقة بمعنى علاقة بالوريد الشقي الفردي .

azygoesophageal مَرِيئِي مُتَفَرِّدٌ

متعلق بالمريء والوريد الشقي الفردي أو في مكان بين الاثنين .

azygogram صورة الوريد الفرد

azygography تَصْوِيرُ الْوَرِيدِ الْفَرْدِ

لتصوير الوريد الفرد ، ويتبع اعتنائه بمادة متناقضة . في العادة يستخدم في تقدير الكتل الورمية الشاذة في المنصف ، حيث يتحقق منه بضغط خارجي ، أو احتراق كامل للوريد الفرد الذي يتم تصويره .

azygomediastinal وريدي فردي منصفي

متعلق بالوريد الفرد والمنصف ، أو في مكان ما بينهما .

azygos فَرْدٌ، فَرِيدٌ

(=azygous)

- 1 - غير مزدوج .
- 2 - أي جزء مفرد ، مثل الوريد الفرد .

azygos vein الْوَرِيدُ الْفَرْدُ

وريد ينشأ عن اندماج الوريد القطني الصاعد الأيمن مع الوريد تحت الضلعي الأيمن ، وكثيراً ما يكون امتداداً للوريد الأجويف السفلي ؛ يصعد عبر الفُرجة الحجابية أو ساقه (Crus) اليمنى ؛ ويمر بطول الجانب الأيمن من أجسام الفقرات الصدرية في المنصف الخلفي ، وينتهي بالتقوس للأمام فوق جذر الرئة اليمنى ليدخل إلى الجهة الخلفية من الوريد الأجويف العلوي .

azygosperm بَوَغُ فَرْدَانِيٍّ الْمُنَشَّأ

(= azygospore) (= بَوَغٌ غَيْرُ لَاقِحِيٍّ)

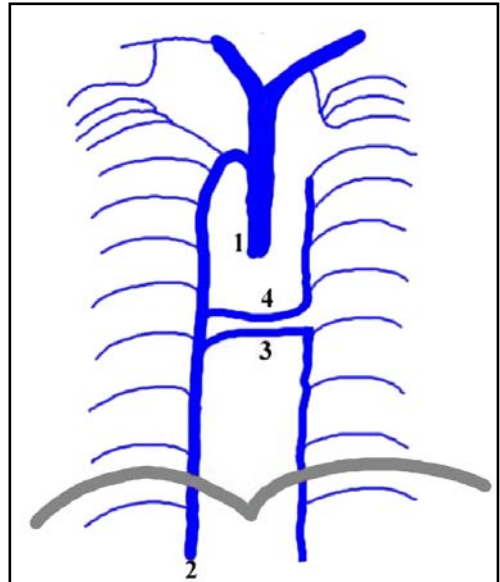
يشير هذا الاسم في الفطريات اللاقحية إلى تطور إحدى الخلايا العرسية إلى شبه لاقحة دونما إخصاب ، أي بكرياً ويشابه بوغ اللاقحة شكلياً فقط .

azygospore بَوَغُ فَرْدَانِيٍّ الْمُنَشَّأ

هو بوغ غير زيجوتي .
انظر تحت azygosperm .

azythromycin أزيثروميثين

مضاد حيوي أزيلادي ، مشتق من الإريثروميثين ، ويشبب التخليق الجرثومي البروتيني ، يؤثر في مجموعة كبيرة من الجراثيم سالبة وموجبة الجرام ، وكذلك الجراثيم اللاهوائية . يستخدم في علاج العدوى الخفيفة والمتوسطة المسببة من جانب كائنات أخرى . يتم تناوله عن طريق الفم أو الوريد .



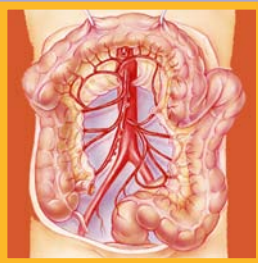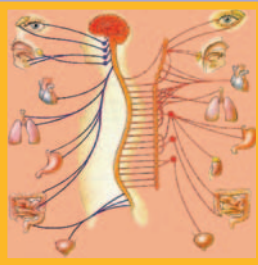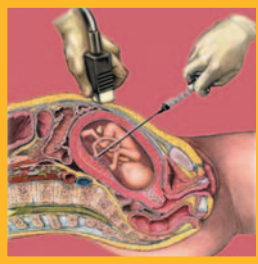- 1 - الوريد الأجويف العلوي Superior vena cava
- 2 - الوريد الفَرْدُ Azygos vein
- 3 - الوريد رَدْفُ الْفَرْدِ Hemiazygos vein
- 4 - الوريد رَدْفُ الْفَرْدِ الْإِضَافِي Accessory hemiazygos vein

الوريد الفَرْدُ The azygos vein



Kuwait Foundation for the
Advancement of Sciences
(KFAS)

Arabization Center
for Medical Science
(ACMLS)



Illustrated Dictionary for Medical & Health Science

(Letter A)


English - Arabic

Yaqoub A. Al-Sharrah, PhD

Supervision

Abdul Rahman A. Al-Awadi, MD

First Edition
Kuwait - 2009



**Illustrated Dictionary
for Medical and Health Science**

المعجم المفسر
للطب والعلوم الصحية



**Kuwait Foundation for the
Advancement of Sciences**
(KFAS)



**Arabization Center
for Medical Science**
(ACMLS)

Illustrated Dictionary for Medical & Health Science

English - Arabic

Yaqoub A. Al-Sharrah, PhD

Supervision

Abdul Rahman A. Al-Awadi, MD



**First Edition
2009**

© COPYRIGHT - 2009

ARABIZATION CENTER FOR MEDICAL SCIENCE

ISBN: 978-99906-31-82-1

All rights reserved, No part of this publication may be reproduced, stored in a retrieval system, or transmitted in any form, or by any means, electronic, mechanical, photocopying, or otherwise, without the prior written permission of the publisher.

**ARABIZATION CENTER FOR MEDICAL SCIENCE
(ACMLS - KUWAIT)**

Editing

**Dr. Iman H. Sayed
Dr. Heba H. Ibrahim**

Designing

**Elwya A. Ossman
Amal M. Agha**

P.O. Box 5225, Safat 13053, Kuwait

Tel. : + (965) 25338610/25338611

Fax. : + (965) 25338618/25338619

**E-Mail: acmls@acmls.org
projects@acmls.org**

[http:// www.acmls.org](http://www.acmls.org)

Printed and Bound in the State of Kuwait.



ARABIZATION CENTER FOR MEDICAL SCIENCE (ACMLS)

The Arabization Center for Medical Science (ACMLS) is an Arab regional organization established in 1980 and derived from the Higher Council of Arab Ministers of Public Health, the Arab League and its permanent headquarters is in Kuwait.

ACMLS has the following objectives:

- Provision of scientific & practical methods for teaching the medical sciences in the Arab World.
- Exchange of knowledge, sciences, information and researches between Arab and other cultures in all medical health fields.
- Promotion & encouragement of authorship and translation in Arabic language in the fields of health sciences.
- The issuing of periodicals, medical literature and the main tools for building the Arabic medical information infrastructure.
- Surveying, collecting, organizing of Arabic medical literature to build a current bibliographic data base.
- Translation of medical researches into Arabic Language.
- Placement of Arabic medical curricula to serve medical and science Institutions and Colleges.

ACMLS consists of a board of trustees supervising ACMLS' general secretariate and its four main departments. ACMLS is concerned with preparing integrated plans for Arab authorship & translation in medical fields, such as directories, encyclopedias, dictionaries, essential surveys, aimed at building the Arab medical information infrastructure.

ACMLS is responsible for disseminating the main information services for the Arab medical literature.



Kuwait Foundation for the Advancement of Sciences (KFAS)

KFAS in brief

Established : 1976 Kuwait Foundation for the Advancement of Sciences (KFAS), a Private organization oriented towards public service, was established according to an Amiri Decree issued on Thel Hijja, 1396 A.H., 12th December, 1976. KFAS is managed by a “Board of Directors” chaired by His Highness The AMIR of Kuwait. The Board comprises six members nominated by “Kuwait Shareholding Companies” for a period of three years. The general aims of KFAS are to support efforts for modernization and scientific development within the State of Kuwait.

AIMS

1. Sponsoring Basic and Applied Research through grants awarded in the fields of Natural Science, Engineering, Health, Food, Sociology, Economics and others.
2. Awarding grants to support and encourage research related to investment projects development works, and experiments related to Kuwait's economy.
3. Awarding grants, prizes and recognition to enhance the intellectual development in Kuwait and other Arab countries.
4. Training Kuwaiti nationals by granting scholarships and fellowships for academic /training purposes and holding symposiums and scientific conferences.
5. Encouraging, supporting and developing research projects and scientific programs jointly executed by Kuwaiti scientific establishments on one hand, and Arab and International scientific establishments on the other.

Contents

Introduction —————	III
Illustrated Dictionary for Medical & Health Science (<i>Letter A</i>) —	1
Abbreviations (<i>Letter A</i>) —————	841
References —————	894

Introduction

By

Abdul Rahman A. AL-Awadi, MD

Secretary General of Arabization Center for Medical Science

We are honoured by the God who preserves the Arabic language by preservation of the Holy Koran, when Almighty God said: (*Verily We, it is We who have sent down the Dhikr, and surely, We guard it*) - [Al-Hagger ﴿9﴾]. This language also included the meanings of words and Hadith and Shari'a. However, we are still neglecting our language and adhere to fight, and resort to the education of our children in foreign language education institutions, and sometimes we talk with our children in our homes in another language or language hybrid of Arab and foreign countries.

It is surprising to find some limited capacity and potential in their interest and knowledge of various studies, including medical sciences and health, many of the countries of the world put laws to deal with the language and not replace other languages in messaging, education, translation, copyright and other, on the basis of national pride in their own languages, and on the basis that the language related to national identity and existence and thinking. But we are witnessing in the Arab world, the present situation reflects problems of forcing our children in educational institutions, especially the various faculties of medicine, to learn in foreign languages.

Having a glance on this reality in teaching and studying in non-mother tongue languages make you feel the risks that the students face, especially a sense of alienation and normalization of ideas and culture with the nature of foreign language, and by providing cultural, intellectual and psychological effects which can not be avoided by the students at school or university . At the same time, we are fully aware that educational theories, psychological and social studies stress the risk of non-Arabic education, especially in the early stages of education.

UNESCO also discovered the problems of education in non-mother tongue languages, issuing a statement reaffirming the

importance of using the national language in education to the maximum possible extent. Where are we from these international recommendations and the results of research studies in the areas of education, language, thought and knowledge, especially as the world is an era of competing languages, cultures and role negatives and positives, seeking to preserve the United languages through the issuance of legislation binding uses of national languages in education and messaging, culture and others.

The reality of language is not very pleased as long as our children learn a foreign language, and offer incentives and jobs in the precedence set to open both graduated from foreign universities have preference over other Arab university graduates. It is therefore not surprising that our children learn in foreign language in more than 90% of medical schools that teach in non-Arabic language. Also the university faculties such as science administration etc. teach in non-mother tongue language.

Foreign language education in Arab medical colleges has innumerable disadvantages, most notably to graduate from the Arabic Faculty of Medicine, does not have basic skills in Arabic language or foreign language, specially considering the teacher teaches sometimes bilingual and a hybrid. Often heard about lectures have been taught in the lecture halls of Arab prestigious universities in a hybrid language with mixed local vernacular terms and foreign terms in an astonishing way.

Opponents of the Arabization of Health Sciences, with regret, focusing on the fight against Arabization of medical terminology as foreign terminology can not be translated, or the creation of modern Arab medical terminology as what was played by scientists Arabs and Muslims in the Arab civilization. They do not have an argument against Arabization, only invoked the terminology of foreign institutions that deal with thousands of keywords. But they deliberately ignored out of the Arab-term problem that stems from our negligence of terminology, and it has nothing to do with the rich Arabic language and terminology to absorb all of the explanations and principles.

This is evidenced by the Arab doctors who put, since the sixties, a glossary of medical uniform, evolved over time to a folder containing thousands of standardized medical terminology from all

disciplines and in Arabic. Indeed, that is common under medical dictionary and glossary is still a reliable source in Arabization Center for Medical Sciences in Kuwait (ACMLS) and the use of all its terms, the Center has developed its explanations in Arabic from the letter (A), which is in our hands now and in the first edition. Having the letter (A) of Illustrated Dictionary for Medical and Health Sciences is a pioneering step on the path of continuing work in the completion of the rest of the letters, and pending the completion of the entire dictionary before we complete a major medical explanations for more than 15000 medical term printed and electronically stored.

There is no doubt that the medical terms are part of the language, even though they constitute a particular language, and they may differ in forms and patterns of variations and complexities of the general acceptance of the unification of all terms. This phenomenon has many reasons including bias of jurisdiction, different cultural, social, philosophical and logical backgrounds and others, but the linguistic dimension of the term is the most influential factor, and therefore, the term rely on it more than on other dimensions. This dimension of language helped to overcome the many obstacles faced by the Center, in their ongoing quest for the completion of the draft of Illustrated Dictionary for Medical and Health Science which is a medical encyclopaedia and reference includes explanations of medical terminology and supported forms, photos and aids necessary to understand and follow-up.

We hope that this work will stimulate further steps of the work and achievements that develop and maintain the Arabic language, and make it more solid and robust competitor in the competition with other languages, especially the widening impact of intellectual, linguistic and cultural world. The importance of language stems from the fact that the entity extended culture and civilization, always need care and feeding and contributions depends not only on individuals but also governments, institutions and relevant bodies over the Arab nation. Work with dictionaries needed to organize and coordinate and support the human and material so that it is not the current fragmentation of a large number of those who have worked in the development of terminology in various fields of knowledge, but in terms often duplicates, and some are scientifically accepted because they are not based on the methodology and the principles of

unification of terminology, or on the Scientific basis of which should underlie.

We hope at the Arabization center of the of Medical Sciences that the interpreter Dictionary of Medicine and Health Sciences (letter A) a specific and beneficial to every medical student, physician, researcher, writer, translator and publisher and anyone interested in medical science and health. Many of distinguishing Arab doctors have contributed with their observations on the terminology standard. They develop explanations based on multiple sources. The adjustments have been made in many explanations, it was not an easy work, the pathway was not paved, and the center provided all the necessary tools required to complete the work as required. Moreover, the cooperation of doctors and acceptance of work and enthusiasm of its important factors that helped to bring action plan and Crafts Center in the completion of (A) of the medical dictionary.

There is no doubt that any scientific work is not without obstacles, but the experience of working in the Center and for many years in the field of translation and copyright and building specialized dictionaries, and the cooperation of doctors with the center, and its relation with research institutions, language and translation in the Arab world, all of which helped to overcome these obstacles. This dictionary which contains more than 15000 term is commendable, it must pursue medical development, and keep up with changes and follow-up to find everything in every period of time.

In conclusion I would like to thank all of the doctors who have worked years to develop explanations of medical terminology, using different sources and consultations as well as bodies and institutions interested in Arabization, culture and science, specially Kuwait Foundation for the Advancement of Science, which provided half the cost of the project to support all the interest in developing and enriching the cultural life, and enhance the status of the Arabic language in Arab countries. Appreciation and praise for the Kuwait Foundation for the Advancement of Science, also thanks go to all the staff for their continuing status in the completion of the letter (A) of the Illustrated Dictionary of Medicine and Health Science, God bless them all.

*Illustrated Dictionary
for Medical and Health Science*

Letter (A) of Illustrated Dictionary contains:

- * More than (15000) Illustrated and explained medical terms in different specialties.
- * More than (180) Illustrated figures.
- * More than (1000) common medical abbreviations - Appendix.

المعجم المفسر للطب والعلوم الصحية

يحتوي الحرف (A) من المعجم المفسر على:

- * أكثر من (15000) مصطلح طبي مفسر ومشروح في مختلف التخصصات الطبية.
- * أكثر من (180) صورة وشكل توضيحي.
- * أكثر من (1000) مختصر طبي شائع - ملحق.

